

# Neoplazije reproduktivnog sustava pasa

---

**Marin, Paula**

**Master's thesis / Diplomski rad**

**2024**

*Degree Grantor / Ustanova koja je dodijelila akademski / stručni stupanj:* **University of Zagreb, Faculty of Veterinary Medicine / Sveučilište u Zagrebu, Veterinarski fakultet**

*Permanent link / Trajna poveznica:* <https://um.nsk.hr/um:nbn:hr:178:794558>

*Rights / Prava:* [In copyright](#)/[Zaštićeno autorskim pravom.](#)

*Download date / Datum preuzimanja:* **2024-07-10**



*Repository / Repozitorij:*

[Repository of Faculty of Veterinary Medicine -  
Repository of PHD, master's thesis](#)



SVEUČILIŠTE U ZAGREBU  
VETERINARSKI FAKULTET

Paula Marin

Neoplazije reproduktivnog sustava pasa

Diplomski rad

Zagreb, 2023.

Sveučilište u Zagrebu

Veterinarski fakultet

Klinika za porodništvo i reprodukciju

Predstojnik Klinike za porodništvo i reprodukciju: prof. dr. sc. Tugomir Karadjole

Klinika za unutarnje bolesti

Predstojnica Klinike za unutarnje bolesti: doc. dr. sc. Iva Šmit

Mentori: prof. dr. sc. Marko Samardžija

izv. prof. dr. sc. Mirna Brkljačić

Članovi Povjerenstva za obranu diplomskog rada:

1. dr. sc. Ivan Butković, dr. med. vet.
2. izv. prof. dr. sc. Mirna Brkljačić
3. prof. dr. sc. Marko Samardžija
4. dr. sc. Gabrijela Jurkić Krsteska, dr. med. vet. (zamjena)

## *Zahvala*

*Zahvaljujem se svojim mentorima prof. dr. sc. Marku Samardžiji, izv. prof. dr. sc. Mirni Brkljačić te postdoktorandu dr. sc. Ivanu Butkoviću na svim smjernicama i savjetima tijekom pisanja ovog rada.*

*Veliko hvala mojim prijateljima koji su mi uljepšali studentske dane, dijelili sa mnom sve lijepe i ružne trenutke i pružili mi neizmjernu podršku bez koje bi sve ovo bilo puno teže.*

*Najveće hvala mojoj obitelji, posebice mojim roditeljima, sestri i bratu te našem četveronožnom članu obitelji, psu Uni. Hvala za svaku lijepu riječ, za podršku i utjehu.*

*Ovaj diplomski rad htjela bih posvetiti članovima obitelji koji su nas nedavno napustili, baki koja je uvijek htjela da postanem "doktor za ljude", ali zapravo je bila najvjerniji navijač uoči svakog ispita te mom, zauvijek najboljem prijatelju, psu Bonu uz kojeg sam odrasla i zbog kojeg sam upisala ovaj fakultet.*

*Hvala svima!*

## POPIS KRATICA

TNM – Tumour – Node – Metastasis (tumor – limfni čvor – metastaze; sustav klasifikacije tumora )

PIN – prostatic intraepithelial neoplasia (intraepitelna prostatična neoplazija)

FNA – fine needle aspiration (aspiracija tankom iglom)

RTG – radiološka pretraga

UZV – ultrazvučna pretraga

CT – computed tomography (kompjuterizirana tomografija)

MRI – magnetic resonance imaging (magnetska rezonanca)

## POPIS PRILOGA

### Popis tablica

Tablica 1. Prikaz pojavnosti i lokalizacije tumora reproduktivnog sustava pasa

Tablica 2. Prikaz TNM sustava klasifikacije tumora

Tablica 3. Klasifikacija tumora jajnika kod kuja

### Popis slika

Slika 1. Prikaz koncepta onkogeneze

Slika 2. Protoonkogeni i njihova lokalizacija unutar stanice

Slika 3. Zastupljenost neoplazija testisa u pasa obzirom na pasminu i dob

Slika 4. Prikaz testisa sa seminomom unutar parenhima

Slika 5. Tumor Sertolijevih stanica s atrofijom kontralateralnog testisa

Slika 6. Prikaz leiomioma maternice

Slika 7. Uzimanje otiska solidnog tumora za citološku pretragu

Slika 8. Uzimanje uzorka za citološku pretragu metodom FNA

# Sadržaj

1. UVOD.....	1
2. BIOLOGIJA TUMORA.....	3
2.1. Općenito o neoplazijama .....	3
2.2. Razvoj.....	3
2.3. Klasifikacija.....	7
3. TUMORI TESTISA .....	9
3.1. Incidencija.....	9
3.2. Podjela tumora testisa .....	10
3.2.1. Seminomi.....	10
3.2.2. Tumori Sertolijevih stanica .....	11
3.2.3. Tumori Leydigovih stanica .....	11
3.3. Klinička slika .....	12
3.4. Prognoza .....	13
4. TUMORI PROSTATE .....	14
4.1. Incidencija.....	14
4.2. Podjela tumora prostate .....	14
4.3. Klinička slika .....	15
4.4. Prognoza .....	16
5. TUMORI JAJNIKA .....	17
5.1. Incidencija.....	17
5.2. Podjela tumora jajnika .....	17
5.2.1. Tumori epitelnih stanica .....	17
5.2.2. Stromalni tumori.....	18

5.2.3. Tumori germinativnih stanica .....	18
5.3. Klinička slika .....	19
5.4. Prognoza .....	20
6. TUMORI MATERNICE.....	21
6.1. Incidencija.....	21
6.2. Podjela tumora maternice .....	21
6.2.1. Lejomiomi .....	21
6.3. Klinička slika .....	22
6.4. Prognoza .....	22
7. DIJAGNOSTIČKE METODE.....	23
8. LIJEČENJE .....	27
8.1. Operativno liječenje.....	27
8.2. Ostale metode liječenja.....	28
9. ZAKLJUČCI.....	30
10. LITERATURA .....	31
11. SAŽETAK.....	35
12. SUMMARY .....	36
13. ŽIVOTOPIS .....	37



## 1. UVOD

Neoplazije reproduktivnog sustava najčešće su opisane kod pasa što ne čudi s obzirom na činjenicu da su psi najčešći pacijenti u veterinarskoj maloj praksi. Razvoj različitih dijagnostičkih pristupa u veterinarskoj medicini u konačnici dovodi do ranijeg otkrivanja i uspješnijeg liječenja tumora reproduktivnih organa.

Obzirom na pojavnost i klinički značaj izdvajaju se neoplazije testisa i prostate kod pasa te neoplazije jajnika i maternice kod kuja. Pojavnost neoplazija reproduktivnog sustava teško je točno utvrditi prvenstveno zbog činjenice da je veliki broj jedinki kastriran. Drugi razlog je taj što se postojanje neoplazije često otkrije tek prilikom histološke obrade tkiva.

U predisponirajuće čimbenike svakako se ubrajaju životna dob, utjecaj okoliša i pasmina. Neoplazije se mnogo češće razvijaju kod pasa starije životne dobi (Tablica 1.), a što je životinja starija veća je vjerojatnost da novotvorevina bude maligna. Kod nekih tumora, kao što su tumori testisa, izražena je pasminska predispozicija. Tako su primjerice bokseri, njemački ovčari, vajmarski ptičari i šetlandski ovčari pasmine kod kojih je zamijećena veća pojavnost ovih tumora (SAPIERZYNSKI i sur., 2007.).

Tablica 1. Prikaz pojavnosti i lokalizacije tumora reproduktivnog sustava pasa (modificirano prema SAPIERZYNSKI i sur., 2007.).

lokalizacija	udio slučajeva (%)	prosječna starost (godine)
<b>Ženski spolni sustav</b>	27.69	8.95
jajnik	10.76	9
maternica	2.3	11
<b>Muški spolni sustav</b>	47.69	9.96
testisi	42.38	10.29
prostata	4.92	7.08

Neoplazije su ponekad slučajan nalaz prilikom operacijskih zahvata, ali u nekim slučajevima pacijenti s neoplazijama pokazuju kliničke znakove na temelju kojih je moguće

usmjeriti daljnju dijagnostiku. Od dijagnostičkih metoda najveću prednost u kliničkoj praksi ima slikovna dijagnostika, prvenstveno ultrazvučna. Ovisno o tipu neoplazije te spolu životinje korisno je odrediti razinu određenih hormona u krvi ili mineralni status. U nekim slučajevima potrebno je obaviti biopsiju tkiva, a konačna dijagnoza se potvrđuje histopatološkom pretragom.

Liječenje neoplazija uvelike ovisi o uzgojnoj vrijednosti životinje. Osnovu liječenja predstavlja kastracija. U slučaju da se radi o neoplazijama gonada moguće je provesti bilateralnu ili unilateralnu kastraciju što ovisi o vrijednosti životinje te proširenosti neoplazije. U kombinaciji s operativnim liječenjem, ali ponekad kao i jedini odabir, provodi se medikamentozno liječenje kemoterapeuticima. Prognoza za pacijente s neoplastičnim promjenama ovisi o stupnju maligniteta i mogućem razvoju metastaza na udaljenim organima.

## 2. BIOLOGIJA TUMORA

### 2.1. Općenito o neoplazijama

Pojam neoplazija označava novostvoreno tkivo koje je nastalo abnormalnim rastom stanica. Glavne karakteristike neoplazija su nekontrolirana proliferacija koja se odvija neovisno o potrebi za stvaranjem novih stanica te poremećaj diferencijacije zbog čega su one često nezrele. Osim pojma neoplazija koriste se i pojmovi tumor ili rak. Tumor označava oteklinu, odnosno masu koja se može kvalificirati kao maligna ili benigna dok pojam rak uglavnom koristimo ako govorimo o malignim neoplazijama ili tumorima (DOBSON, 2016.).

### 2.2. Razvoj

Neoplazija se može razviti u gotovo svakom tkivu organizma. U zdravom tkivu stanična dioba i stanična smrt (apoptoza) su u ravnoteži. Razvoj neoplazija temelji se na poremećaju homeostaze do koje dolazi zbog prekomjerne proizvodnje tvari koje stimuliraju rast ili nedostatku tvari koje inhibiraju rast (KASSEN I HOFMOCKEL, 2000.).

Nastanak tumora rezultat je brojnih, uzastopnih događanja na molekularnoj razini. Radi se o mutacijama koje mogu biti spontane ili potaknute djelovanjem kancerogena. Kancerogeni mogu biti kemijskog, fizikalnog, hormonalnog ili virusnog podrijetla. Primjeri kemijskih kancerogena su pesticidi, herbicidi, insekticidi ili otrovi nekih plijesni. Od fizikalnih kancerogena ističu se izloženost sunčevom svjetlu i gama-zračenje. Disbalans hormona poput estrogena, progesterona ili testosterona također može biti poticaj za razvoj tumora. Virusi uzrokuju razvoj neoplazija ugradnjom svoje DNK u stanicu domaćina. Najčešći primjeri ovakvih virusa su papiloma virusi i retrovirusi. Osim vanjskih utjecaja, u etiologiji nekih tumora ulogu ima i genetska predispozicija. Ponekad je razvoj neoplazije rezultat kombinacije utjecaja kancerogena i naslijeđene mutacije (KASSEN I HOFMOCKEL, 2000.).

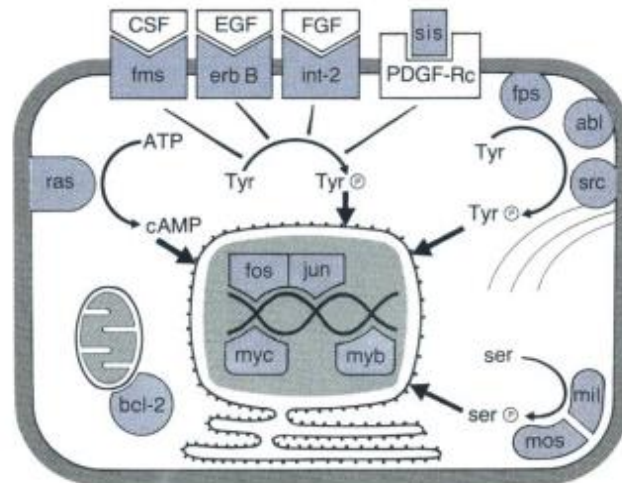
Razvoj tumora nazivamo i onkogenezom, a odvija se u nekoliko faza (Slika 1). Na početku razvoja zdrava stanica prolazi kroz proces mutacije koja se prenosi na stanice kćeri. Takve stanice brzo rastu, razvija se hiperplazija koja s vremenom prelazi u displaziju dok se

mutacije nastavljaju odvijati. Konačan rezultat je razvoj lokalno ograničenog tumora (karcinom *in situ*) čije su stanice nezrele i pleomorfne. Prijelaz iz normalnog epitela u hiperplaziju, displaziju i karcinom *in situ* karakteriziran je sve većom diferencijacijom koja se očituje polimorfizmom, poremećenim položajem stanica te sve većim gubitkom strukture tkiva. Stanica koja je jednom probila kontrolu rasta ponaša se potpuno autonomno u strukturi tkiva, više nije podložna ograničenju rasta od strane vanjskih čimbenika te slijedi svoj individualni program reprodukcije. Maligne stanice imaju sposobnost napuštanja mjesta nastanka. One se mogu infiltrirati u susjedna tkiva ili se putem krvi ili limfe proširiti do drugih organa tj. metastazirati (WEINBERG, 1999.).



Slika 1. Prikaz koncepta onkogeneze (preuzeto od WEINBERG, 1999.).

Rak je bolest gena koja se temelji na raznim oblicima somatskih mutacija. U potencijalnim tumorskim stanicama mutacije utječu na dvije skupine gena, protoonkogene i tumor supresijske gene. Ovi geni predstavljaju samo mali dio informacija dostupnih u stanicama, ali igraju središnju ulogu u razvoju neoplazija (KASSEN i HOFMOCKEL, 2000.).



Slika 2. Protoonkogeni i njihova lokalizacija unutar stanice (preuzeto od RIEDE i SCHAEFER, 1993.).

Protoonkogeni su smješteni na različitim mjestima unutar stanice, primjerice u staničnoj membrani, unutar citoplazme te u jezgri (Slika 2). Preko svojih produkata, onkoproteina, upravljaju različitim staničnim procesima kao što su primanje signala preko receptora na staničnoj membrani, prijenos signala kroz citoplazmu te njihova konverzija na DNA u staničnoj jezgri. Nakon mutacije ovih gena pokreće se maligna transformacija stanica (RIEDE i SCHAEFER, 1993.).

S obzirom da protoonkogeni imaju dominantne učinke, mutacija na samo jednom alelu dovoljna je da dođe do prekomjerne ili pogrešne aktivacije gena što posljedično dovodi do povećane stimulacije rasta. Protoonkogen mutacijom postaje onkogen. Onkogeni potiču stanicu na povećanu proizvodnju različitih onkoproteina kao što su faktori rasta i njihovi receptori. Ovi receptori mogu primiti i druge faktore rasta što rezultira nekontroliranim kontinuiranim “paljenjem signala”. Proteini iz obitelji ras igraju važnu ulogu u prijenosu signala kroz citoplazmu. Protoonkogen H-ras kodira protein, poznat pod nazivom p21, koji sudjeluje u prijenosu signala unutar stanične citoplazme. Međutim, mutirani ras može i bez vanjskog podražaja poslati signal za stimulaciju rasta prema staničnoj jezgri. Još jedna važna skupina onkoproteina su transkripcijski faktori koji direktno reguliraju ekspresiju gena na DNK. Obično su ovi faktori aktivirani samo ako su sa stanične membrane preko citoplazme primili signal.

Ukoliko dođe do mutacije, faktori transkripcije, čak i bez prethodno primljenog signala za stimulaciju rasta mogu utjecati na proliferaciju stanice (KASSEN i HOFMOCKEL, 2000.).

Tumor supresijski geni imaju zadaću spriječiti diobu stanica ili potaknuti njihovu smrt pa mutacije ovih gena rezultiraju povećanim brojem staničnih dioba. Budući da tumor supresijski geni imaju recesivno svojstvo, da bi se mutacija očitovala, mora biti prisutna na oba alela. To znači da jedinke koje naslijede jedan mutirani alel od roditelja imaju veću šansu za razvoj neoplazija ukoliko su izloženi kancerogenima (KASSEN i HOFMOCKEL, 2000.).

Patogeneza tumora često je povezana s abnormalnostima supresorskih gena. Najpoznatiji tumor supresijski gen je p53. Njegov genski produkt, fosfoprotein, sprječava diobu stanice na način da spriječi prijelaz iz G1 faze u S fazu staničnog ciklusa. Dakle, p53 osigurava da stanice čija je DNA oštećena budu eliminirane ili barem zaustavljene u diobi dok greška ne bude otklonjena. Rb-gen (retinoblastoma) upravlja sintezom proteina koji regularaju stanični ciklus na način da kontroliraju aktivnost faktora transkripcije. Tumorske stanice koje imaju aktivne onkogene, nakon oštećenja DNA, primjerice zbog djelovanja kemoterapeutika, podvrgnute su p53 posredovanoj apoptozi. Međutim, tumori kod kojih su p53 i Rb-geni inaktivirani postaju rezistentni na apoptozu i samim time imaju veću vjerojatnost akumuliranja dodatnih mutacija koje doprinose progresiji tumora (LEVINE i FLEISCHLI, 2000.). Gubitak funkcije supresijskih gena ima velik utjecaj na rezistenciju tumora na terapiju što dovodi do progresije tumora. Također, gubitak funkcije ovih gena može utjecati i na razvoj metastaza (GAO i sur., 2021.).

Metastaze su jedan od vodećih uzroka smrti povezanih s tumorima, a obilježje su malignih tumora. Razvoj metastaza uključuje slijed određenih događaja počevši od ekspanzije i progresije tumora nakon čega dolazi do odvajanja nekih od tumorskih stanica i njihovog ulaska u krvotok. Takve stanice moraju imati sposobnost preživljavanja u krvi te izlaska iz krvnih žila nakon čega slijedi kolonizacija i ekspanzija unutar drugog tkiva ili organa. Intravazacija je proces u kojem tumorske stanice odvojene od tumorske mase penetriraju kroz endotel krvnih žila te dospijevaju u krvotok. U ovom procesu sudjeluju između ostalog i mikro-okolišni čimbenici odnosno fibroblasti, adipociti, trombociti, makrofagi i neutrofili (SZNURKOWSKA i ACETO, 2021.).

Osim putem krvi, tumori mogu metastazirati i putem limfe preko regionalnih limfnih čvorova. Tumorske stanice mogu biti diseminirane i u tjelesne šupljine ukoliko dođe do

krvarenja ili izljeva. Određeni tipovi tumora pokazuju veću vjerojatnost metastaziranja prema određenim organima (DOBSON, 2016.).

### 2.3. Klasifikacija

Za određivanje malignosti tumora najčešće se u veterinarskoj medicini koristi TNM (tumour – node – metastasis) sustav klasifikacije (Tablica 2.). Ovaj sustav pridonosi jednostavnijoj procijeni razvojnog stupnja tumora što pomaže pri usmjeravanju terapije i olakšava prognoziranje ishoda bolesti. TNM klasifikacija bazira se na procijeni primarnog tumora, zahvaćenosti regionalnih limfni čvorova i postojanju udaljenih metastaza. Pri tome, slovo T (eng. tumour, tumor) označava veličinu primarnog tumora i stupanj njegove invazije u okolno tkivo, slovo N (eng. nodule, čvor) proširenost tumora na regionalne limfne čvorove, a slovo M (eng. methastasis, metastaza) postojanje ili odsutnost metastaza na udaljenim organima.

Neki sustavi za stupnjevanje uključuju i određivanje tzv. gradusa (eng. grade, razred) tumora. Tumori niskog gradusa su dobro diferencirani te imaju normalan izgled stanica i tkiva dok su oni visokog gradusa slabije diferencirani sa stanicama i tkivom abnormalnog izgleda i smatraju se agresivnijima te imaju lošiju prognozu. Tumori najvišeg gradusa imaju u potpunosti nediferencirane stanice (ROSEN i SARPA, 2023.).

U svrhu što točnije procjene razvojnog stadija koriste se metode slikovne dijagnostike kao što su rendgenološka pretraga (RTG), ultrazvučna pretraga (UZV), kompjuterizirana tomografija (CT) te magnetska rezonanca (MRI). Osim toga koriste se još i biopsija, endoskopija te patohistološka pretraga tkiva tumora nakon operacije (DOBSON, 2016.).

Tablica 2. Prikaz TNM sustava klasifikacije tumora (modificirano prema DOBSON, 2016.).

<b>T- primarni tumor</b>	
Tx	Primarni tumor nije moguće procijeniti
T0	Primarni tumor se ne može dokazati
Tis	Tumor <i>in situ</i>
T 1-4	Stupanj povećanja lokalnog tumora
<b>N – regionalni limfni čvorovi</b>	
Nx	Nije moguće procijeniti postojanje metastaza
N0	U limfnim čvorovima nema metastaza
N 1-3	Stupanj zahvaćenosti limfnog čvora metastazama
<b>M - metastaze</b>	
Mx	Nije moguće procijeniti postojanje udaljenih metastaza
M0	Nije utvrđeno postojanje udaljenih metastaza
M1	Utvrđeno je postojanje udaljenih metastaza



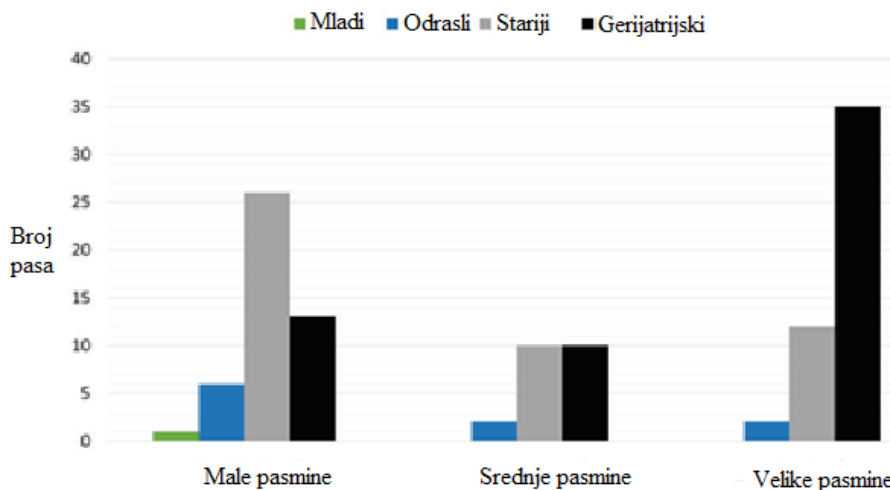
### 3. TUMORI TESTISA

#### 3.1. Incidencija

Neoplazije testisa čine između 11.2% i 27% svih neoplazija kod pasa pri čemu je incidencija višestruko veća ukoliko se radi o kriptorhidnom testisu (SONG i sur., 2021.).

Ako govorimo isključivo o reproduktivnom sustavu, kod nekastriranih pasa neoplazije testisa čine 90% neoplazija tog sustava. Kod fiziološki spuštenih testisa u skrotum nije uočena razlika u pojavnosti tumora između desnog i lijevog, ali budući da je desni testis češće kriptorhidan, ima i veću predispoziciju za tumorogenezu (FAN i de LORIMIER, 2013.).

Obzirom na pasminu, tumori testisa najčešće se javljaju kod velikih pasa, zatim kod malih, a najrjeđe kod srednjih pasmina. Neke od pasmina s najvećom incidencijom su: njemački bokser, njemački ovčar, pudla, koker španijel i pinč. Neoplazije testisa najčešće se pojavljuju kod starijih i gerijatrijskih pacijenata premda njihova pojavnost nije isključena kod mladih i odraslih pasa, posebice manjih pasmina. Slika 3 prikazuje broj pasa s neoplazijama testisa prema dobnim skupinama obzirom na pasminu (NASCIMENTO i sur., 2020.).



Slika 3. Zastupljenost neoplazija testisa u pasa obzirom na pasminu i dob (prilagodeno prema NASCIMENTO i sur., 2020.).

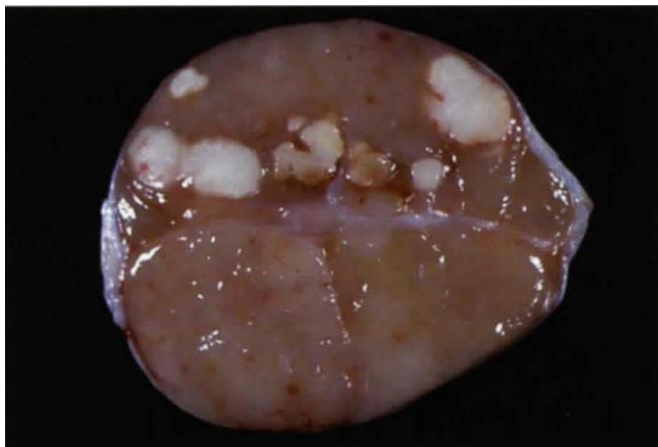
## 3.2. Podjela tumora testisa

Od testikularnih neoplazija seminomi čine 40% svih neoplazija, zatim tumori Leydigovih stanica sa 29.1% te tumori Sertolijevih stanica sa 27.7% pojavnosti. Kod istog pacijenta moguća je pojava više od jedne neoplazije u istom testisu pri čemu su najčešće kombinacije seminoma i tumora Leydigovih stanica (NASCIMENTO i sur., 2020.). Kod kriptorhidnih testisa najčešće su utvrđeni tumori Sertolijevih stanica (SONG i sur., 2021.).

### 3.2.1. Seminomi

Spermiji nastaju iz germinativnih stanica u procesu spermatogeneze. Iz germinativnih stanica razvijaju se spermatogonije. One se nalaze na bazalnoj membrani sjemenih kanalića, a iz njih se formiraju spermatoцитi iz kojih nastaju spermatoide te u konačnici zreli spermiji (FOSTER, 2008.).

Seminomi su najčešće benigni tumori podrijetlom od germinativnih stanica čija se veličina kreće od 1 do 10 cm, a mogu biti bijele do ružičaste boje i homogene do lobularne građe (Slika 4). Zahvaćeni testis je povećan, a prisutnost tumora može se očitovati i neplodnošću. Seminomi u 15% slučajeva metastaziraju lokalno, a u svega 6-10% slučajeva moguća je pojava udaljenih metastaza. Za ovu vrstu tumor predisponirani su njemački ovčari (LOPATE, 2010.).



Slika 4. Prikaz testisa sa seminomom unutar parenhima (preuzeto od LOPATE, 2010.).

### 3.2.2. Tumori Sertolijevih stanica

Važnu ulogu u regulaciji spermatogeneze imaju Sertolijeve stanice koje imaju nutritivnu i potpurnu funkciju. Uz to, ove stanice imaju mogućnost moduliranja imunskog odgovora te na taj način štite germinativne stanice i stvaraju mikrookoliš koji osigurava njihovu funkcionalnost. Dodatno, osiguravaju i strukturalnu potporu u formiranju barijere između krvi i testisa (HSIAO i sur., 2022.).

Tumori Sertolijevih stanica često su endokrinološki aktivni te uzrokuju povećanu koncentraciju estrogena u krvi. Ovaj tumor će vjerojatnije uzrokovati hiperestrogenizam ukoliko je nastao u kriptordinom testisu nego testisu u skrotumu. Bokseri i vajmarski ptičari imaju povećan rizik od razvoja ovog tumora čija se veličina kreće između 1 i 12 cm. Uglavnom su pojedinačni, bijele do svijetlo žute boje te solidni na prerezu. Metastaze su rijetke i pojavljuju se u 6-10% slučajeva (LOPATE. 2010.).

### 3.2.3. Tumori Leydigovih stanica

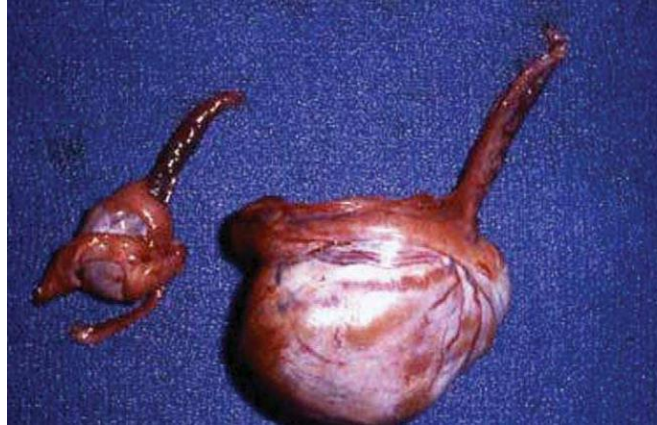Leydigove stanice se nalaze u intersticijalnom prostoru između sjemenih kanalića i glavni su izvor androgena. Androgeni dopijevaju do sjemenih kanalića i krvnih žila u intersticiju te vežući se na receptore na Sertolijevim i peritubularnim miodnim stanicama sudjeluju u spermatogenezi. Neka istraživanja pokazuju da oštećenje ovih intersticijskih stanica rezultira između ostalog i poremećenom spermatogenezom (ZHOU i sur., 2019.).

Tumori Leydigovih stanica su benigni tumori nastali iz intersticijskih stanica testisa, a češće se javljaju kod spuštenih testisa nego kod kriptorhida. To su uglavnom mutipli tumori veličine do 1cm, mekani, okrugli i žute do narančaste boje. Budući da su Leydigove stanice zadužene za proizvodnju androgena, ovi tumori mogu biti endokrinološki aktivni te uzrokovati povećanu razinu testosterona. Rijetko metastaziraju, a najčešće su slučajan nalaz na razudbi (LOPATE, 2010.).

### 3.3. Klinička slika

Klinička manifestacija neoplazija testisa može biti rezultat prisutnosti primarnog tumora ili njegovih metastaza kao i posljedica paraneoplastičnog sindroma. Česta je atrofija zdravog kontralateralnog testisa (Slika 5). Kod kriptorhida, tumorska masa može imati utjecaj na promjene u abdominalnoj šupljini ili u ingvinalnom kanalu. Tumor Sertolijevih stanica koji se razvije iz kriptorhidnog testisa često je hormonalno aktivan te dovodi do razvoja hiperestrogenizma. U rijetkim slučajevima i tumori Leydigovih stanica i seminomi također mogu biti hormonalno aktivni (FAN i de LORIMIER, 2007.). Povećana razina estrogena utječe na razvoj sindroma feminizacije koji se očituje pojavom bilateralno simetrične alopecije, smanjenim libidom, pendulirajućim prepucijem i ginekomastijom. Posljedično mijelotoksičnom djelovanju estrogena može doći do razvoja anemije, neutropenije i trombocitopenije. Kod pasa koji su na izgled kastrirani, a pokazuju znakove sindroma feminizacije, potrebno je napraviti detaljan pregled te isključiti postojanje kriptorhidnog testisa (WHITE i BREARLEY, 2016.). U slučaju tumora Leydigovih stanica moguća je povećana razina testosterona koja se klinički očituje perianalnim promjenama kao što su razvoj adenoma, hiperplazije ili hernije. Povećana razina testosterona može dovesti i do razvoja bolesti prostate, poput benigne hiperplazije (LOPATE, 2010.).

U jednom istraživanju uočeno je da svi psi s neoplastičnim procesom na jednom testisu imaju neki stupanj testikularne degeneracije na kontralateralnom testisu. Također, u jednom uzorku sperme uzete iz *ductus deferens*-a testisa zahvaćenog Sertolijevim tumorom utvrđena je azospermija. U uzorcima sperme uzetih iz testisa s Leydigovim tumorom postotak morfološki normalnih spermija bio je samo 47%. Najčešća utvrđena abnormalnost spermija bila je dekapitacija (CAMARA i sur., 2014.).



Slika 5. Tumor Sertolijevih stanica s atrofijom kontralateralnog testisa (preuzeto od FAN i de LORIMIER, 2007.).

### 3.4. Prognoza

Za većinu tumora testisa prognoza je dobra nakon kastracije. U slučajevima kada dođe do supresije koštane srži posljedično toksičnom djelovanju estrogena, prognoza je lošija. Povratak funkcije koštane srži može potrajati i do 6 mjeseci nakon uklanjanja tumora s hormonalnom aktivnošću (WHITE i BREARLEY, 2016.).

Ano i sur. 2014. godine opisali su slučaj u kojem se endokrinološki aktivan tumor Sertolijevih stanica manifestirao pojavom alopecije. Nakon kastracije, bilo je potrebno čak 4 mjeseca da koncentracija estradiola padne na referentne vrijednosti i da se alopecija povuče.

## 4. TUMORI PROSTATE

### 4.1. Incidencija

Tumori prostate vrlo su rijetki, a javljaju se u svega 0.2% - 0.6% slučajeva (FAN i de LORIMIER, 2013.) te čine 5% - 7% svih bolesti prostate (ADEL, 2017.). Ove neoplazije uglavnom se dijagnosticiraju kod pasa između 8.5 i 11.2 godine života (SCHRANK i ROMAGNOLI, 2020.). Pretpostavlja se da fiziološke promjene koje se događaju tijekom starenja imaju utjecaj na razvoj tumora prostate. Češća pojavnost zabilježena je kod velikih i srednjih pasmina kao što su šetlandski ovčari, škotski terijeri, dobermani i psi miješanih pasmina (SCHRANK i ROMAGNOLI, 2020.).

### 4.2. Podjela tumora prostate

Prostata je jedina akcesorna spolna žlijezda kod pasa. Ovaj organ, jajolikog oblika, obavlja proksimalni dio uretere u blizini mokraćnog mjehura. Nalazi se unutar fibromuskularne kapsule, medijani septum odvaja lijevi od desnog režnja, a svaki režanj podijeljen je na režnjiće kapsularnim trabekulama. Žljezdani dio prostate čine tubuloalveolarne žlijezde zadužene za proizvodnju sekreta koji se potom ulijevaju u uretru preko periuretralnih kanalića (PALMIER, 2022.). Žljezdani sekret obogaćen je enzimima, lipidima i kationima koji pomažu očuvanju funkcije spermija unutar ejakulata. Sekret prostate poboljšava pokretljivost spermija te svojim lužnatim pH-om smanjuje aciditet uretre. Visoka razina cinka u ejakulatu podrijetlom od prostate ima antibakterijsko djelovanje (KUMAR i MAJUMDER, 1995.).

Većina tumora prostate je malignog karaktera pa su rijetki slučajevi u kojima je primarni tumor benigni. Ponekad je razvoj karcinoma posljedica metastaza, primjerice limfoma ili perianalnog adenocarcinoma (WHITE i BREARLEY, 2016.). Etiologija karcinoma prostate kod pasa nije u potpunosti razjašnjen, ali vjeruje se da je povezan s povećanom ili abnormalnom hormonalnom aktivnošću (FOSTER, 2008). Prekursor u razvoju karcinoma prostate najvjerojatnije je intraepitelna neoplazija (PIN – Prostatic Intraepithelial Neoplasia). Istraživanja pokazuju da postoji visoka prevalencija ovog biomarkera kod pasa oboljelih od karcinoma

prostate (WATERS i sur., 1997.). Karcinom prostate može se javiti u dva oblika. Prvi oblik obilježen je asimetričnim povećanjem prostate što dovodi do gubitka medijanog septuma između desnog i lijevog reznja. Tako povećana prostata često se veže za druge organe u zdjeljenoj šupljini. Drugi oblik ovog karcinoma je periuretralan pri čemu ne dolazi do značajnijeg povećanja same prostate, a češće se javlja kod kastriranih pasa (FOSTER, 2008.). Razvoj karcinoma unutar prostate dovodi do povećanja žlijezde koja onda komprimira uretru. Izgledom je karcinom najčešće reznjevita i asimetrična masa bijele do sive boje. (FOSTER, 2008.).

Prema podrijetlu, karcinom prostate može se podijeliti na adenokarcinom i karcinom prostatičnog dijela uretre. Ponekad ih je teško citološki razlikovati, a moguća je i pojava kombiniranog tipa neoplazije. Adenokarcinom nastaje iz žlijezdanog epitela, a može se podijeliti u nekoliko histološki različitih podtipova. Karcinom koji se razvija iz uretralnih stanica može biti podrijetlom iz dijela uretre kojeg obavlja prostata ili iz preuretralnih kanalića (PALMIERI, 2022.). Adenokarcinom je najčešća neoplastična promjena prostate, a od ostalih tipova malignih tumora mogu se pojaviti karcinom prijelaznog epitela, karcinom skvamoznog epitela, hemangiosarkom te leomiosarkom (FAN i de LORIMIER, 2013.).

### 4.3. Klinička slika

Klinički se tumori prostate manifestiraju simptomima urinarnog, gastrointestinalnog te lokomotornog sustava uz poremećaj općeg stanja. Od urinarnih simptoma javljaju se strangurija, hematurija, disurija te inkontinencija, a izrazito povećanje prostate dovodi do tenezma ili potpune konstipacije. Poremećaji lokomotornog sustava kao što su slabost i bolnost stražnjih ekstremiteta te hromost posljedica su razvoja metastaza jednako kao i poremećaji općeg stanja poput letargije, anoreksije ili abdominalne boli (SCHRANK i ROMAGNOLI, 2020.). Karcinom prostate vrlo često metastazira u kosti što rezultira razvojem akutne koštane boli. Najčešće su metastazama zahvaćeni lumbalni kralješci i zdjelica, a u nekim slučajevima one se mogu naći i u proksimalnim dijelovima femura ili tibije (FAN i de LORIMIER, 2007.). Osim koštanog tkiva, predilekcijski organi za metastaze adenokarcinoma prostate su pluća, limfni čvorovi, jetra, slezena, srce, bubrezi i nadbubrežne žlijezde (LOPATE, 2010.). Palpacijom prostate može se utvrditi asimetrično, nodularno povećanje žlijezde, a ukoliko su povećani i regionalni limfni

čvorovi to upućuje na postojanje lokalnih metastaza. Neoplastično promijenjena prostata bolna je pri palpaciji abdomena ili palpaciji *per rectum* što je razlikuje od benigne hiperplazije prostate pri kojoj bolnost nije toliko izražena (WHITE i BREARLEY, 2016.).

#### 4.4. Prognoza

Obzirom da se su neoplazije prostate najčešće malignog karaktera uz veliki metastatski potencijal, prognoza je nepovoljna. U trenutku postavljanja dijagnoze 80% pacijenata već ima prisutne makroskopski vidljive metastaze najčešće u koštanom tkivu i limfnim čvorovima. Tumori prostate u većini slučajeva otkriju se prekasno jer se simptomi manifestiraju tek kada je bolest uznapredovala. Zbog toga je i vrijeme preživljavanja vrlo kratko, a ponekad se radi o samo nekoliko dana od trenutka postavljanja dijagnoze (ŠOŠTARIĆ-ZUCKERMANN, 2018.).



## 5. TUMORI JAJNIKA

### 5.1. Incidencija

Tumori jajnika čine 0.5% - 1.2% svih neoplazija kod pasa. Ova relativno niska incidencija posljedica sve češće kastracije kuja (KLEIN, 2007.). Dobna predispozicija varira ovisno o tipu tumora, a rizik je povećan kod starijih kuja, prosječne starosti 10 godina. Međutim, kod nekih tumora, primjerice teratoma, opisani su slučajevi pojave kod vrlo mladih kuja. Povećana incidencija zamijećena je kod svih pasmina buldoga, posebice kod engleskog buldoga. Od ostalih pasmina ističu se pointeri, Boston terijeri i njemački ovčari te križanci (ARLT i HAIMERL, 2016.). U jednom istraživanju, 10 od 13 kuja s tumorom granulosa stanica nikad nisu imale potomstvo, što upućuje na veću incidenciju kod intaktnih kuja koje se nisu štenile (DOW, 1960.).

### 5.2. Podjela tumora jajnika

Primarni tumori jajnika mogu biti podrijetlom od epitelnih, germinativnih ili stromalnih stanica (ENGLAND, 2019.). Razvoj tumora moguć je uz prisutstvo vrlo male količine tkiva. U jednom preglednom radu zabilježena je pojava tumora jajnika kod čak 5 od 19 kuja sa zaostalim tkivom jajnika nakon kastracije, pri čemu su četiri bili tumori granulosa stanica, a jedan podrijetlom od epitelnih stanica (BALL, 2010.). U Tablici 3. opisana je klasifikacija i glavne karakteristike tumora jajnika kod kuja.

#### 5.2.1. Tumori epitelnih stanica

Tumori epitelnih stanica čine 40% - 50% svih tumora jajnika, među kojima razlikujemo papilarne adenome i adenokarcinome te cistadenome i cistadenokarcinome. U ovu skupinu spadaju i nediferencirani karcinomi kod kojih nije moguće utvrditi iz kojeg tipa stanica potječu. Papilarni adenomi i adenokarcinomi mogu biti bilateralni, a ponekad je teško odrediti o kojem se tumoru točno radi. Adenokarcinomi metastaziraju na bubrege, pluća, jetru, omentum i

periaortne limfne čvorove, a vrlo često dolazi i do rasijavanja metastaza po peritoneumu. Zbog pretjeranog izlaska tekućine iz neoplazije ili opstrukcije limfnih žila posljedično ljuštenju tumorskih stanica može doći razvoja ascitesa. Cistadenomi uglavnom su unilateralni, a sastoje se od multiplih cisti koje imaju tanku stijenku i ispunjene su vodenastom tekućinom (KLEIN, 2007.).

### 5.2.2. Stromalni tumori

Stromalni tumori razvijaju se iz granulosa stanica, *theca* stanica, lutealnih te intersticijskih endokrinih stanica. Tumori granulosa stanica čine 50% svih tumora jajnika kod kuja. Od toga je 20% - 50% malignog karaktera i stvara metastaze (ARLT i HAIMERL, 2016.). To su najčešće unilateralni tumori, sferičnog oblika i glatke površine koji mogu biti solidni ili policistični (WHITE i BREARLEY, 2016.). Ciste mogu biti različite veličine, a ispunjene su crvenosmeđom tekućinom. Prostor ispunjen tekućinom okružuje nekoliko redova granulosa stanica koje su vrlo slične normalnim granulosa stanicama. Za kuje je specifična pojava Call-Exnerovih tjelešaca unutar tekućine. To su male nakupine granulosa stanica koje ponekad u sredini imaju eozinofilno tjelešce (FOSTER, 2008.). Metastaziraju na bubrege, jetru, pluća i abdominalne limfne čvorove, a moguće je i rasijavanje metastaza po površini peritoneuma. Obzirom da su podrijetlom od granulosa stanica, imaju sposobnost lučenja estrogena (WHITE i BREARLEY, 2016.). Metastaze mogu ostati hormonalno aktivne čak i nakon ovariektomije (FONTBONNE, 2010.).

Tekomi i luteomi su rijetki i uglavnom benigni, ali imaju sposobnost ekspanzivnog rasta (ARLT i HAIMERL, 2016.).

### 5.2.3. Tumori germinativnih stanica

Tumori germinativnih stanica čine 6% - 12% tumora jajnika, najvažniji su disgerminomi i teratomi. Disgerminomi su benigni i slabo diferencirani tumori. Izgledom su solidni i lobularni, a mogu sadržavati nekrotična i hemoragična područja. U 20% slučajeva metastaziraju i uglavnom nisu hormonalno aktivni. Teratomi su vrlo dobro diferencirani tumori najčešće benignog karaktera koji sadrže tkivo zametnih listića. Mogu biti solidni ili cistični te sadržavati

strukture poput dlake, kože, hrskavice, kosti te tkivo pluća i crijeva. Nemaju sposobnost lučenja hormona, a metastaze se pojavljuju u 20% do 30% slučajeva (ARLT i HAIMERL, 2016.). Zabilježen je razvoj teratoma na tkivu jajnika zaostalom nakon kastracije (HEADLEY, 2006.).

Tablica 3. Klasifikacija tumora jajnika kod kuja (modificirano prema WHITE i BREARLEY, 2016. i KLEIN, 2007.).

<b>Karakteristike tumora</b>	<b>Tumori epitelnih stanica</b>	<b>Stromalni tumori</b>	<b>Tumori germinativnih stanica</b>
<b>Benigni</b>	Papilarni adenom Cistadenom	Tekom Luteom	Teratom
<b>Maligni</b>	Papilarni adenokarcinom Cistadenokarcinom	Tumor granuloza stanica	Disgerminom Teratokarcinom
<b>Broj slučajeva (%)</b>	40 - 50	35 - 50	6 - 20
<b>Bilateralna pojavnost</b>	Povremeno	Rijetko	Rijetko
<b>Endokrina aktivnost</b>	Rijetko	~50%	Rijetko
<b>Pojava metastaza</b>	~50%	<20%	~50%

### 5.3. Klinička slika

Klinička manifestacija tumora jajnika vrlo je varijabilna te ovisi o vrsti tumora i njegovoj endokrinoj aktivnosti. Tumori epitelnih stanica često su asimptomatski, a otkriju se tek nakon pojave kliničkih simptoma povezanih s veličinom tumorske mase (KLIEN, 2007.). Posljedično metastazama u abdominalnoj šupljini dolazi do razvoja ascitesa i proširenja abdomena. Ako metastaze zahvate pluća doći će do nakupljanja tekućine u pleuralnoj šupljini, a metastaze u kostima dovode do hromosti. Tumor granuloza stanica također se može očitovati ascitesom i

proširenjem abdomena, ali i nekim nespecifičnim simptomima kao što su povraćanje, proljev ili gubitak tjelesne mase. Klinička slika tumora granuloza stanica često je posljedica lučenja estrogena i progesterona. Povećana koncentracija estrogena očituje se perzistentnim estrusom, povećanjem vulve, pojavom iscjetka i alopecijom na području perineuma i na stražnjim nogama, a posljedično mijelotoksičnom djelovanju estrogena, može doći i do pojave pancitopenije. Prekomjerno lučenje progesterona može rezultirati razvojem cistične endometrijske hiperplazije koja u većini slučajeva dovodi do razvoja piometre (FONTBONNE, 2010.). Tumori germinativnih stanica često su asimptomatski, a ukoliko se simptomi pojave, oni su posljedica rasta tumorske mase ili metastaza (KLEIN, 2007.).

#### 5.4. Prognoza

Za benigne tumore, nakon ovariektomije ili ovarihisterektoemije, prognoza je vrlo dobra. Kod malignih tumora ona ovisi o uznapredovalosti procesa, točnije postojanju metastaza. Ukoliko je došlo do razvoja karcinomatose, odnosno širenja metastaza po peritoneumu i trbušnoj šupljini, prognoza je vrlo nepovoljna (WHITE i BREARLEY, 2016.).

U studiji koju su proveli Goto i sur. 2020. utvrđeno je da kuje s malignim tumorima jajnika imaju relativno dobro prognozu ako se odmah krene s agresivnom terapijom koja uključuje kirurško uklanjanje tumora uz dodatnu terapiju poput kemoterapije ili radioterapije. Pri tome je ishod bolji ako se bolest otkrije u ranijem stadiju. Također su utvrdili da tumor granuloza stanica ima nešto bolju prognozu u odnosu na adenokarcinom i disgerminom. Polovica kuja s metastazama preživjela je više od godinu dana što sugerira da se ovakva agresivna terapija može preporučiti čak i kod uznapredovalih slučajeva.

## 6. TUMORI MATERNICE

### 6.1. Incidencija

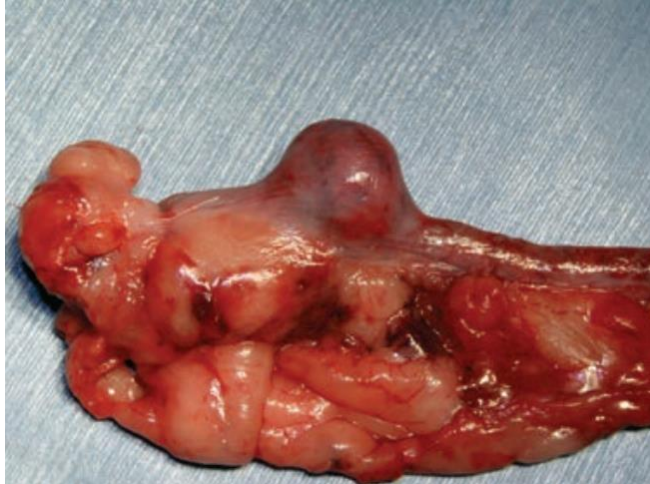Tumori maternice vrlo se rijetko pojavljuju i čine svega 0.3% - 0.4% svih tumora kod kuja, a predisponirane su kuje srednje i starije dobi (PERCIVAL, 2018.).

### 6.2. Podjela tumora maternice

Većina tumora maternice kod kuja mezenhimalnog je podrijetla, a najčešće se pojavljuju benigni lejomomi. Mnogo rijede su zabilježani i lejomiosarkomi. Izrazito rijetko se mogu pronaći neoplazije drugog podrijetla primjerice adenomi, adenokarcinomi, fibrosarkomi ili lipomi (KLEIN, 2007.). Ponekad se mogu pojaviti i hemangiosarkomi čija se prisutnost očituje ascitesom i krvavim iscjetkom (FONTBONNE, 2010.).

#### 6.2.1. Lejomomi

Lejomiom je benigna neoplazija podrijetlom od mioterija maternice. Histološki je građen od isprepletenih snopova glatkih mišićnih vlakana pomiješanih s manjom ili većom količinom kolagena koji čini stromu. Zbog prisutnosti kolagena, posebice u većoj količini, često se koristi i naziv fibrolejomiom (AGNEW i MacLACHLAN, 2016.). Lejomomi su čvrste, najčešće okrugle izrasline (Slika 6) koje mogu biti prisutne unutar stijenke maternice, stršiti u lumen ili se ekspanzivno širiti sa seroze u peritoneum (SCHLAFER, 2012.). Nisu inkapsulirani, ali su često vrlo dobro ograničeni. Bijele su do ružičaste boje, a ona varira ovisno o količini kolagena unutar tumora. Ponekad mogu biti edematozni ili kalcificirani. Često su to višestruki tumori koji se osim u maternici mogu pronaći i u vagini ili u cerviksu. Vjeruje se da kod kuja estrogene mogu sudjelovati u njihovom održavanju (FOSTER, 2008.). Ovi benigni tumori sporo rastu, neinvazivni su i nisu skloni stvaranju metastaza. Dio su nasljednog sindroma kod njemačkih ovčara zajedno s adenokarcinomom bubrega i nodularnom dermatofibrozo (KLEIN, 2007.).



Slika 6. Prikaz leiomioma maternice (preuzeto od WHITE i BREARLEY, 2016.).

### 6.3. Klinička slika

Klinički znakovi vezani uz tumore maternice često su nespecifični i pojavljuju se rijetko, ponekad kao slučajni nalaz. Vidljivi su nespecifični znakovi poput letargije, slabosti, anoreksije ili kaheksije, a prisutnost nekih tumora očituje se i vaginalnim iscjetkom. Ako je tumorska masa dovoljno velika, može biti palpabilna (WHITE i BREARLEY, 2016.). Od ostalih simptoma, javljaju se poremećaj spolnog ciklusa, tenezam, strangurija i proširenje abdomena zbog rasta tumorske mase (PERCIVAL, 2018.). Ostali klinički znakovi ovise o prisutnosti i lokalizaciji metastaza (KLEIN, 2007.)

### 6.4. Prognoza


Prognoza za tumore maternice je vrlo dobra nakon uspješne ovariectomije s obzirom da su ovi tumori većinom benigni. U slučaju malignih tumora, prognoza također može biti dobra ukoliko nije došlo do razvoja metastaza. Za tumore koji se ne mogu u potpunosti ukloniti ili su već razvili metastaze, prognoza je mnogo lošija (KLEIN, 2007.).

## 7. DIJAGNOSTIČKE METODE

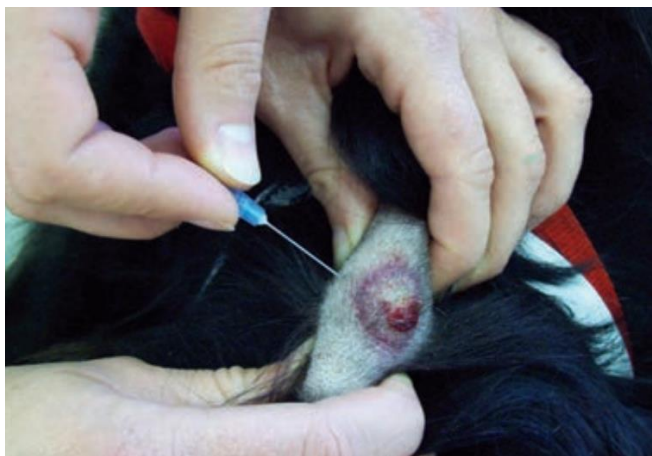Postavljanje točne dijagnoze tumora omogućuje lakšu procjenu njegova ponašanja, odabir prikladne terapije te upoznavanje vlasnika s prognozom bolesti (SCASE i DOBSON, 2016). Pri postavljanju dijagnoze najčešće se koriste citološka, patohistološka i imunohistokemijska pretraga te slikovna dijagnostika. Uz to, svakako je potrebno napraviti i detaljan klinički pregled te analizu hematoloških i biokemijskih parametara krvi.

U dijagnostici tumora standard predstavlja inspekcija tkiva pod svjetlosnim mikroskopom. Neoplazije imaju određene histološke karakteristike koje ih razlikuju od benigne hiperplazije ili upale. Razlike postoje i između benignih i malignih neoplazija što uključuje veći gubitak organizacije tkiva, veći stupanj anizocitoze i anziokarioze te povećan stanični pleomorfizam uz varijabilan omjer veličine jezgre i količine citoplazme kod malignih neoplazija u odnosu na benigne. Još jedno obilježje malignosti također je i destrukcija okolnog tkiva, ali i postojanje metastaza u regionalnim limfnim čvorovima ili udaljenim organima (EHRHART i POWERS, 2007.).

Citološka metoda uključuje pregled individualnih stanica pri čemu se ne može dobiti jasan uvid u strukturu tkiva iz kojeg je uzorak uzet. Ova metoda je brza, relativno jeftina i lako izvediva, a kod pregleda nekih tkiva ima i prednost pred patohistološkom pretragom (THRALL, 2007.). Za citološku pretragu uzorci se najčešće uzimaju metodama kao što su aspiracija iglom (FNA- Fine Needle Aspiration), otisak na predmetnom stakalcu kod solidnih tumora ili uzimanje tekućine iz tjelesnih šupljina, a dobiveni rezultati pomažu u diferencijaciji neoplastičnog od upalnog procesa (SCASE i DOBSON, 2016.). Slike 7. i 8. prikazuju neke od metoda uzimanja uzoraka za citološku pretragu.



Slika 7. Uzimanje otiska solidnog tumora za citološku pretragu (preuzeto od SCASE i DOBSON, 2016.).



Slika 8. Uzimanje uzorka za citološku pretragu metodom FNA (preuzeto od SCASE i DOBSON, 2016.).

Kod visoko vrijednih uzgojnih životinja, citološka pretraga lezija testisa pomaže pri postavljanju točne dijagnoze prije izvođenja ireverzibilne orhidektomije (FAN i de LORIMIER, 2007.). Isto tako, pri postavljanju dijagnoze tumora jajnika, citološka pretraga abdominalne ili pleuralne tekućine daje uvid u stupanj malignosti procesa, a u nekim slučajevima, prema izgledu stanica u uzorku, može se pretpostaviti i o kojoj vrsti tumora se radi (KLEIN, 2007.).

Najpouzdanija metoda dijagnostike tumora je histološka pretraga uzorka tkiva uzetog biopsijom. Poželjno je uzeti veći uzorak u kojem su vidljive neoplastične stanice, ali i stanice okolnog tkiva. Na taj način, histološkom pretragom može se odrediti stupanj zahvaćenosti krvnih



i limfnih žila što pridonosi lakšoj gradaciji tumora. Ukoliko uzorak tkiva nije uzet u dovoljnoj količini, vjerojatno neće biti reprezentativan (SCASE i DOBSON, 2016.). Postoji nekoliko različitih tehnika za uzimanje uzoraka od kojih su najčešće korištene biopsija bušenjem tkiva, biopsija korištenjem biopsijske igle, incizijska te ekscizijska biopsija. Odabir tehnike ovisi prvenstveno o anatomskoj lokalizaciji tumora, vrsti tumora na koji se sumnja, načinu analize uzetog uzorka te općem stanju pacijenta. Biopsija i analiza uzorka tkiva za cilj imaju odrediti je li riječ o tumorskoj masi te radi li se o benignoj ili malignoj tvorevini. Osim toga, potrebno je odrediti i tip stanica koje prevladavaju, gradus tumora te njegove margine (EHRHART i WITHROW, 2007.)

Imunohistokemijska pretraga jedna je od često korištenih metoda pri postavljanju dijagnoze tumora. Koristi se za otkrivanje podrijetla tumora koji su slabo diferencirani što pomaže predvidjeti njegovo ponašanje, prognozu ishoda bolesti te odabir terapije. Ova pretraga temelji se na vrlo selektivnom ponašanju protutijela koji se vežu na antigene u tkivu tumora te na taj način otkrivaju njihovu lokalizaciju unutar stanice ili tkiva (SCASE i DOBSON, 2016.)

Kod pasa starije životne dobi, a pogotovo kod onih koji nisu kastirani, važno je napraviti klinički pregled uključujući i provjeru krvnih parametara posebice ako postoji sumnja na hormonalni disbalans. Kod sumnje na tumor testisa klinički pregled svakako mora uključivati palpaciju zahvaćenog testisa, ali i onog kontralateralnog kako bi se utvrdilo je li došlo do njegove atrofije. U slučaju sumnje na novotvorevinu prostate, klinički pregled uključuje kombinaciju rektalne i abdominalne palpacije. Kod pasa s tumorom prostate, na rektalnoj palpaciji, prostata će biti povećana, čvrsta te asimetrične i nodularne građe (McENTEE, 2002.). Znakovi feminizacije mogu biti posljedica hiperestrogenizma pa je stoga potrebno odrediti razinu estradiola u krvi kod pasa kod kojih se sumnja na hormonalno aktivan tumor. Ukoliko se utvrdi povećana razina estradiola, poželjno je napraviti i kompletnu krvnu sliku kako bi se provjerilo je li došlo do mijelotoksičnog djelovanja koje bi se očitovalo anemijom, leukopenijom ili trombocitopenijom. Ovo je posebno važno prije operacijskog zahvata. Kod pasa sa sumnjom na tumor prostate, zbog mogućeg metastaziranja u koštano tkivo, dodatno treba odrediti koncentraciju kalcija u krvi te aktivnost koštane alkalne fosfataze jer povećane vrijednosti ovih parametara upućuju na postojanje metastaza u kostima (FAN i de LORIMIER, 2007.).

Slikovna dijagnostika igra važnu ulogu u otkrivanju neoplazija reproduktivnog sustava kod pasa. Najčešće korištene metode su RTG, UZV, CT te MRI. Vizualizacija neoplazije

uvelike pomaže i kod uzastopnih uzorkovanja tkiva tijekom provođenja terapije. Svaka od ovih metoda ima svoje prednosti i mane pa tako neke imaju veću specifičnost dok druge imaju veću osjetljivost. Jednako tako, svaka metoda ima različite uloge u dijagnostici neoplazije, liječenju i praćenju pacijenta. Rendgenska pretraga slabo je osjetljiva metoda, međutim kod nekih tumora, primjerice teratoma jajnika ili leiomioma maternice može otkriti područja kalcifikacije unutar neoplazija što može biti vrlo koristan parameter u postavljanju dijagnoze (RUSSO i sur., 2021.). Ultrazvučna dijagnostika metoda je izbora kod pregleda abdomena i utvrđivanja peritonealnog izljeva. Osim toga, koristi se i kod uzimanja uzoraka aspiracijom iglom jer uvelike olakšava orijentaciju u novotvorevini. Povećana osjetljivost pomaže u otkrivanju lezija, međutim nedovoljna specifičnost otežava određivanje etiologije. Pomoću naprednije ultrazvučne dijagnostike poput Color Doppler-a moguće je dobiti uvid i u vaskularizaciju tumora (FORREST, 2007.). Kompjuterizirana tomografija korisna je u procjeni uznapređovalosti bolesti. Prednost ove metode je vrlo dobra rezolucija pa samim time i mogućnost vizualnog odvajanja tumorske mase od okolnih organa. Ova pretraga olakšava i utvrđivanje podrijetla neoplazije. Metoda magnetske rezonance posebno je korisna kod otkrivanja metastaza na udaljenim organima (RUSSO i sur., 2021.).

## 8. LIJEČENJE

### 8.1. Operacijsko liječenje

Kirurški pristup u liječenju onkoloških pacijenata koristi se kod lokaliziranih neoplazija, a ponekad olakšava i postavljanje dijagnoze. U usporedbi s ostalim metodama liječenja, kirurško uklanjanje lokaliziranih tumora pruža gotovo trenutačno izlječenje, a pri tome nema imunosupresivni ni toksični učinak. Prije same operacije potrebno je utvrditi stanje pacijenta i sve mogućnosti liječenja. Pri tome je bitno odrediti vrstu i gradus tumora te pomoću kliničkog pregleda, analize krvi i slikovnih metoda dijagnostike procijeniti proširenost bolesti. Svakako je nužno u potpunosti informirati vlasnika o cijelom operacijskom postupku te dodatnim metodama liječenja i prognozi (JERMYN i LASCELLES, 2016.). Odabir kirurške tehnike ovisi o lokalizaciji, veličini i stadiju tumora. Tijekom zahvata važan je oprez pri rukovanju tumorom kako bi se minimizirao rizik ljuštenja tumorskih stanica po susjednim organima. Operacijski zahvat koristi se i kao metoda prevencije neoplazija posebice reproduktivnih organa. Kastracija pasa prevenira pojavu perianalnog adenoma, adenokarcinoma prostate te naravno tumora testisa, a posebice se preporuča za kriptorhidne testise koji imaju veću vjerojatnost razvoja neoplastičnih promjena (WITHROW, 2007.).

U slučaju pojave tumora testisa preporuča se bilateralna kastracija jer, kako je navedeno u jednom radu, čak 50% pasa ima tumor na oba testisa od čega je kod samo 12% tumor na suprotnom testisu moguće klinički otkriti. Kod uklanjanja kriptorhidnog testisa uvijek je potrebno pregledati i regionalne limfne čvorove te ukoliko je potrebno, uzeti uzorak za patohistološku pretragu (McENTEE, 2002.). Kod pasa sa sindromom feminizacije, koji je posljedica hormonalno aktivnog tumora, očekuje se povlačenje simptoma u roku od 6 tjedana od kirurškog uklanjanja tumora (WHITE i BREARLEY, 2016.). Kod pasa s tumorom prostate, operacija se ne preporuča zbog vrlo visoke incidencije postoperativne urinarne inkontinencije, a osim toga, većina tumora prostate metastazira do trenutka postavljanja dijagnoze pa takav zahvat nije opravdan (McENTEE, 2002.). Za tumore jajnika, operacija predstavlja osnovu liječenja pri čemu se u većini slučajeva preporuča ovarihisterektomija. Prilikom zahvata potrebno je detaljno pregledati serozne površine te ukloniti ili uzeti biopsat svih lezija koje upućuju na mogućnost postojanja metastaza (KLEIN, 2007.). Ovarihisterektomija posebno je indicirana kod kuja koje

su razvile piometru posljedično hormonalnom disbalansu zbog tumora jajnika. Ovariectomija se može izvesti i zasebno, a prijavljeni su i slučajevi uklanjanja zahvaćenog jajnika zajedno s ipsilateralnim rogom maternice kod uzgojnih kuja (McENTEE, 2002.). Kod neoplazija maternice ovarihisterketomija se izdvaja kao jedina opcija liječenja (KLEIN, 2007.).

## 8.2. Ostale metode liječenja

Za pse s tumorom testisa još uvijek ne postoji dovoljno informacija o učinkovitoj terapiji metastaza, međutim prijavljeni su slučajevi liječenja radioterapijom i kemoterapijom (FAN i de LORIMIER, 2007). Za metotreksat, vinkristin i ciklofosfamid poznato je da imaju učinak u određenoj mjeri (DHALIWAL i sur., 1999.). U slučaju kojeg su opisali McDonald i sur. 1988., četiri psa s metastazama podrijetlom od seminoma tretirani su radioterapijom, točnije cezijem<sup>137</sup> te je kod svih nastupila remisija. U konačnici je zaključeno da doze od 30 do 40 Gy, ukoliko su primijenjene u manjim frakcijama od 4Gy, tri puta tjedno, imaju vrlo dobar učinak u terapiji seminoma s regionalnim metastazama.

Liječenje adenokarcinoma prostate radioterapijom može imati benefite u vidu redukcije veličine tumora, smanjenja urinarne opstrukcije te opstipacije, ali životni vijek i dalje ostaje vrlo kratak (McENTEE, 2002.). Terapija metastaza karcinoma prostate kemoterapijom vrlo je slabo razjašnjena, a poznato je da adenokarcinom vrlo slabo odgovara na kemoterapiju (WHITE i BREARLEY, 2016.). Kod pasa s opstrukcijom uretre moguće je postaviti cistostomu kako bi se poboljšala kvaliteta života i tako barem donekle produžio životni vijek (FAN i de LORIMIER, 2007.).

Za tumore jajnika, radioterapija je rijetko indicirana, a kemoterapija se preporuča u slučaju razvoja karcinomatoze pri čemu se kemoterapeutici, najčešće na bazi platine, primijenjuju se intraperitonealno i sistemski. Efikasnost ovih tretmana još uvijek nije u potpunosti potvrđena (WHITE i BREARLEY, 2016.). Kao potencijalna opcija za liječenje karcinomatoza izdvajaju se cisplatin i karboplatin (McENTEE, 2002.). U slučaju kojeg su 2017. godine opisali Best i Frimberger, kod ženke vajmarskog ptičara dijagnosticiran je bilateralni tumor jajnika epitelnog podrijetla uz pojavu karcinomatoze i posljedičnog ascitesa. Učinjena je ovariectomija, međutim metastatske promjene nije bilo moguće ukloniti kirurški pa je daljnja terapija uključivala kemoterapeutike, točnije, intraperitonealno primijenjen cisplatin te

intravenski primijenjen karboplatin. Nakon terapije, nastupila je remisija, međutim tri godine kasnije, posljedično neuspjeloj terapiji pleuralne karcinomatose, kuja je eutanazirana.

Ukoliko se terapija provodi kombinacijom kirurškog liječenja i kemoterapeutika preporuča se pričekati 7 do 10 dana između operacije i početka kemoterapije. Moguća je također i kombinacija s radijacijskom terapijom koja se može primjenjivati preoperativno ili postoperativno. Ukoliko se primjenjuje prije zahvata potrebno je pričekati 3 do 4 tjedna što je uglavnom period potreban da se reakcija na radioterapiju smiri. Postoperativno se s radioterapijom može započeti za 10 do 14 dana nakon zahvata (WITHROW, 2007).

Kod pasa kod kojih je posljedično mijelotoksičnom djelovanju estrogena došlo do supresije koštane srži dodatna terapija uključuje antibiotike, transfuziju pune krvi ili plazmu bogatu trombocitima ukoliko je došlo do razvoja trombocitopenije. Svakako je potreban i pojačan monitoring takvih pacijenata uz procjenu djelovanja terapije (McENTEE, 2002.).

## 9. ZAKLJUČCI

1. Pasminska i dobna predispozicija igraju važnu ulogu u razvoju neoplazija reproduktivnog sustava pasa, ali stvarnu incidenciju je teško odrediti zbog velikog broja kastriranih jedinki.
2. Razvoj neoplazija posljedica je mutacije na protoonkogenima ili tumor supresijskim genima. Mutacije mogu nastati spontano ili kao rezultat izloženosti kancerogenima.
3. Kod kuja se uglavnom pojavljuju tumori janika (adenokarcinom, tumor granuloza stanica, disgerminom) i maternice (lejomiom), dok su kod pasa česti tumori testisa (seminom, tumor Sertolijevih stanica, tumor Leydigovih stanica) i prostate (adenokarcinom).
4. Najskloniji stvaranju metastaza su adenokarcinomi koji često metastaziraju u peritoneum što se može očitovati razvojem ascitesa, pri čemu je prognoza vrlo nepovoljna.
5. U svrhu postavljanja dijagnoze, uz klinički pregled i laboratorijske pretrage krvi koriste se citološka, patohistološka i imunohistokemijska pretraga uzetih uzoraka, a vrlo važnu ulogu ima i slikovna dijagnostika.
6. Prvi izbor u liječenju je kirurški zahvat ukoliko je izvediv, a od ostalih metoda, u slučaju postojanja metastaza, primijenjuju se radioterapija i kemoterapija.

## 10. LITERATURA

1. ANGEW, D. W., N. J. MacLACHLAN (2017): Tumors of Genital System. Tumors in Domestic Animals, Fifth Edition. Edited by Donald J. Meuten. Published 2017 by John Wiley & Sons, Inc. str. 689 – 722.
2. ANO, H., Y. HIDAKA, H. KATAMOTO (2014): Evaluation of anti-Mullerian hormone in a dog with a Sertoli cell tumor. *Veterinary Dermatology*, 25, 142 – e41.
3. ARLT, S. P., P. HAIMERL (2016): Cystic ovaries and ovarian neoplasia in the female dog – a systematic review. *Reproduction of domestic Animals* 2016; 51 (Suppl. 1): 3 – 11.
4. BALL, R. L., S. J. BIRCHARD, L. R. MAY, W. R. THRELFALL, G. S. YOUNG (2010): Ovarian remnant syndrome in dogs and cats: 21 cases (2000-2007). *JAVMA*, Vol 236, No. 5, March 1, 2010. str. 548 – 553.
5. BEST, M. P., A. E. FRIMBERGER (2017): Ovarian carcinomatosis in a dog managed with surgery and intraperitoneal, systemic, and intrapleural chemotherapy utilizing indwelling pleural access ports. *Can. Vet. J.* 58, 493 – 497.
6. CAMARA, L.B.R.M., D.R. CAMARA, F.C. MAIORINO, V.A. SILVA JUNIOR, M.M.P. GUERRA (2014): Canine testicular disorders and their influence on sperm morphology. *Anim. Reprod.*, v.11, n.1. str: 32-36.
7. DHALIWAL, R. S., B. E. KITCHELL, B. L. KNIGHT, B. R. SCHMIDT (1999): Treatment of aggressive testicular tumors in four dogs. *J. Am. Anim. Hosp. Assoc.* 35, 311.
8. DOBSON, J.M. (2016): Clinical staging and the TNM classification. U: *Manual of Canine and Feline oncology* (Dobson, J.M., B. Duncan, X. Lascelles), 3. Izdanje. BSAVA British Small Animal Veterinary Assotiation, Glouchester. str: 20-25
9. DOBSON, J.M. (2016): Introduction: cancer in cats and dogs. U: *Manual of Canine and Feline Oncology* (Dobson, J.M., B. Duncan X. Lascelles, ur.), 3. izdanje. BSAVA British Small Animal Veterinary Association, Glouchester. str. 1 – 5.
10. DOW, C. (1960): Ovarian abnormalities in the bitches. *J. Comp. Path.* 70, 59 – 69.
11. EHRHART, E. J., B. E. POWERS (2007): The Pathology of Neoplasia. U: *Small Animal Oncology* (Withrow, S. J., D. M. Vail), 4. izdanje. Elsevier, Inc. str.54 – 67.
12. EHRHART, N. P., S. J. WITHROW (2007): Biopsy Principles. U: *Small Animal Oncology* (Withrow, S. J., D. M. Vail), 4. izdanje. Elsevier, Inc. str. 147 – 153.

13. ENGLAND, G. C. W. (2019): Infertility in the Bitch and Queen. U: *Veterinary Reproduction and Obstetrics* (Noakes, D. E., T. J. Parkinson, G. C. W. England), 10. izdanje. Elsevier, London. str. 593 – 612.
14. FAN, T.M., L.P. de LORIMIER (2007): Tumors of the Male Reproductive System. U: *Small Animal Oncology* (Withrow, S.J., D.M. Vail), 4. Izdanje. Elsevier Inc, London. str: 637
15. FONTBONNE, A. (2010): Clinical approach to conditions of the non-pregnant and neutered bitch. U: *Manual of canine and feline Reproduction and Neonatology* (England, G., A. von Heimendahl), 2. izdanje. BSAVA British Small Animal Veterinary Association, Gloucester. str. 166 – 184.
16. FORREST, L. J. (2007): Diagnostic Imaging in Oncology. U: *Small Animal Oncology* (Withrow, S. J., D. M. Vail), 4. izdanje. Elsevier, Inc. str. 97 – 111.
17. FOSTER, R. A. (2008): Ženski spolni sustav. U: *Specijalna veterinarska patologija* (McGavin, M. D., J. F. Zachary), 4. izdanje. Stanek d.o.o., Varaždin. str. 963 – 1015.
18. FOSTER, R.A. (2008): Muški spolni sustav. U: *Specijalna veterinarska patologija* (McGavin, M. D., J. F. Zachary), 4. izdanje. Stanek d.o.o., Varaždin. str. 1017 – 1048.
19. Gao, L., Z.-X. Wu, Y. G. Assaraf, Z.-S. Chen, L. Wang (2021): Overcoming anticancer drug resistance via restoration of tumor suppressor gene function. *Drug resistance update* 57 (2021) 100770. Elsevier Ltd.
20. GOTO, S., R. IWASAKI, H. SAKAI, T. MORI (2020): A retrospective analysis on the outcome of 18 dogs with malignant ovarian tumors. *Veterinary and Comparative Oncology*. str. 1 – 9.
21. HEADLEY, S. A., E. J. FUCK, E. T. FUCK, C. E. CURTI (2006): Ovarian teratoma in a bitch. *Vet. Rec.* 158, 565 – 567.
22. HSIAO, Z. H., L. LI, X. YU, L. YIN (2022): Characterization of primary canine Sertoli cells as a model to test male reproductive toxicant. *Toxicol. In Vitro*. 84, 2-23.
23. JERMYN, K., B. DUNCAN X. LASCELLES (2016): Principles of oncological surgery. U: *Manual of Canine and Feline Oncology* (Dobson, J.M., B. Duncan X. Lascelles, ur.), 3. izdanje. BSAVA British Small Animal Veterinary Association, Gloucester. str. 44 – 59.
24. KASSEN, A., G. HOFMOCKEL (2000): Molekulargenetische und Zellbiologische Grundlagen der Entstehung von malignen Tumoren. *Urologe [A]* 39, 214 – 221.
25. KHADIDJA, M., A. ADEL (2017): Canine prostatic disorders. *Open J. Vet. Med.* 2, 83 – 90.



26. KLEIN, M. K. (2007): Tumors of the female Reproductive System. U: Small Animal Oncology (Withrow, S. J., D. M. Vail), 4. izdanje. Elsevier, Inc. str. 610 – 618.
27. KUMAR, V. L., P. K. MAJUMDER (1995): Prostate gland: Structure, Function and Regulation. *Int. Urol. Nephrol.* 27, 231-243.
28. LEVINE, R.A., M.A. FLEISCHLI (2000): Inactivation of p53 and retinoblastoma family pathways in canine osteosarcoma cell lines. *Vet. Pathol.* 37, 54-61.
29. LOPATE, C. (2010): Clinical approach to conditions of the male. U: Canine and Feline Reproduction and Neonatology (England, G., A. von Heimendahl), 2. izdanje. BSAVA British Small Animal Veterinary Association, Gloucester. str. 191 – 211.
30. McDONALD, R. K., M. WALKER, A. M. LEGENDRE, R. T. vanEE, R. E. GOMPF (1998): Radiotherapy of Metastatic Seminoma in the Dog. *JVIM.* 2, 103-107.
31. McENTEE, M. C. (2002): Reproductive Oncology. *Clinical Techniques in Small Animal Practice*, Vol 17, No 3 (August), 2002: pp 133 – 149.
32. NASCIMENTO, H., A. DOS SANTOS, A. L. PRANTE, E. C. LAMEGO, L. A. TONDO, M. M. FLORES, R. A. FIGHERA, G. D. KOMMERS (2020): Testicular tumors in 190 dogs: clinical, macroscopic and histopathological aspects. *Pesq. Vet. Bras.* 40, 525-535.
33. PALMIERI, C., C. E. FONSECA-ALVES, R. LAUFER-AMORIM (2022): A review on Canine and Feline Prostate Pathology. *Front. Vet. Sci.* 9:881232.
34. PERCIVAL, A., A. SINGH, R. A. ZUR LINDEN, G. WATROUS, S. PATTEN, A. VALVERDE, E. RATSEP (2018): Massive uterine lipoleomyoma and leomyoma in a miniature poodle bitch. *Can. Vet. J.* 59, 845 – 850.
35. Riede, U. N., H. E. Schaefer (1993): *Allgemeine und spezielle Pathologie*, 3. Aufl. Thieme, Stuttgart New York.
36. ROSEN, R.D., A. SARPA (2023): TNM Classification. *StatPearls*. Treasure Island (FL): StatPearls Publishing; 2023 Jan.
37. RUSSO, M., G. C. W. ENGLAND, G. CATONE, G. MARINO (2021): Imaging of Canine Neoplastic Reproductive Disorders. *Animals* 2021, 11, 1213.
38. SARPIERZYNSKI R., E. MALICKA, W. BIELECKI, M. KRAWIEC, B. OSINSKA, H. SENDECKA, M. SOBCZSK-FILIPIAK (2007): Tumors of the urogenital system in dogs and cats. Retrospective review of 138 cases. *Polish Journal of Veterinary Sciences* · February 2007.

39. SCASE, T. J., J. M. DOBSON (2016): How to make a diagnosis. U: Manual of Canine and Feline Oncology (Dobson, J.M., B. Duncan X. Lascelles, ur.), 3. izdanje. BSAVA British Small Animal Veterinary Association, Gloucester. str. 6 – 19.
40. SCHLAFER, D. H. (2012): Diseases of the Canine uterus. *Reprod Dom Anim* 47 (Suppl. 6), 318 – 322.
41. SCHRANK, M., S. ROMAGNOLI (2020): Prostatic Neoplasia in the Intact and Castrated Dog: How dangerous is Castration? *Animal* 2020, 10, 85.
42. SNURKOWSKA, M.A., N. ACETO (2021): The gate to metastasis: key players in cancer cell intravasation. *FESB J.* 289, 4336-4354.
43. SONG, D.W., C. M. LEE, S. G. KIM, M. H. KANG, D. W. KIM, H. Y. KIM, K. EOM, H. M. PARK (2021): Testosterone/Estradiole Ratio in a Dog with Sertoli Cell Tumor – Seminoma Combination. *J. Vet. Clin.* 38, 221-224.
44. ŠOŠTARIĆ-ZUCKERMANN, I. C. (2018): Karcinom prostate u pasa. *Hrvatski veterinarski vjesnik.* 26, 51 – 55.
45. THRALL, M. A. (2007): Diagnostic Cytology in Clinical Oncology. U: *Small Animal Oncology* (Withrow, S. J., D. M. Vail), 4. izdanje. Elsevier, Inc. str.112 – 133.
46. WATERS, D. J., D. W. HAYDEN, F. W. BELL, J.S. KLAUSNER, J. QIAN, D.G. BOSTWICK (1997): Prostatic Intraepithelial Neoplasia in Dogs With Spontaneous Prostate Cancer. *Prostate.* 30, 92–97.
47. Weinberg, R. A. (1999): *Wie Krebs entsteht. Spektrum der Wissenschaft. Spezial: Krebsmedizin, Heidelberg*
48. WHITE, R. N., M. BREARLEY (2016): Tumors of urogenital system. U: *Manual of canine and feline oncology* (Dobson, J. M., B. Duncan, X. Lascelles), 3. Izdanje. BSAVA British Small Animal Veterinary Association, Gloucester. str. 248 – 264.
49. WITHROW, S. J. (2007): *Surgical Oncology.* U: *Small Animal Oncology* (Withrow, S. J., D. M. Vail), 4. izdanje. Elsevier, Inc. str. 157 – 162.
50. ZHOU, R., J. LI, B. LIU, Y. JIANG, W. CHEN, J. LI, Q. HE, Z. HE (2019): The roles and mechanisms of Leydig cells and myoid cells in regulating spermatogenesis. *Cell. Mol. Life. Sci.* 76, 2681 – 2695.

## 11. SAŽETAK

Paula Marin

Neoplazije reproduktivnog sustava pasa

U ovom diplomskom radu izdvojene su i opisane neoplazije testisa i prostate kod pasa te neoplazije jajnika i maternice kod kuja. Za svaku od ovih neoplazija utvrđena je do sada poznata incidencija te pasminska i dobna predispozicija. Pojavnost je teško pouzdano odrediti zbog činjenice da je veliki broj pasa kastriran. Slijedi opis procesa onkogeneze u koji su uključene mutacije protoonkogena i tumor supresijskih gena. Do ovih mutacija dolazi pod utjecajem kancerogena, ali one mogu nastati i spontano pri čemu često mogu biti i nasljedne. Za procjenu malignosti tumora često se koristi TNM sustav klasifikacije. U nastavku su opisane vrste neoplazija te njihove glavne karakteristike poput stupnja malignosti i hormonalne aktivnosti. Uz to, istaknuti su i klinički simptomi te prognoza ishoda bolesti. Najznačajniji tumori testisa u pasa su seminomi, tumori Sertolijevih stanica i tumori Leydigovih stanica. Uglavnom su to dobro ograničeni, benigni tumori koji rijetko metastaziraju. Kriporhidni testisi imaju veću vjerojatnost razvoja tumora, a najčešće su to tumori Sertolijevih stanica. Neoplazije prostate javljaju se vrlo rijetko, a često su malignog karaktera s visokim metastatskim potencijalom. Najznačajniji je adenokarcinom koji može metastazirati u koštano tkivo, jetru, slezenu, pluća, limfne čvorove, srce i bubrege. Kod sumnje na tumor prostate važno je rektalnom palpacijom utvrditi promjene u veličini i obliku žlijezde. Neoplazije jajnika uglavnom su podrijetlom od epitelnih, stromalnih ili geminativnih stanica. Mogu se javiti bilateralno ili unilateralno, a klinički su najznačajniji adenokarcinomi, tumori granuloza stanica, disgerminomi i teratokarcinomi. Neki od njih imaju mogućnost stvaranja metastaza, a neki, poput tumora granuloza stanica, mogu biti i endokrinološki aktivni. Izrazito rijetko kod kuja se javljaju neoplazije maternice od kojih je najčešći benigni lejomiom. Za većinu benignih neoplazija prognoza je vrlo povoljna nakon operacijskog zahvata, dok je kod malignih tumora prognoza mnogo lošija i ovisi o proširenosti metastaza. Opisane su i najčešće korištene dijagnostičke metode te načini liječenja obzirom na vrstu i ponašanje tumora.

Ključne riječi: neoplazija, testisi, prostata, jajnici, maternica

## 12. SUMMARY

Paula Marin

Neoplasms of the reproductive system in dogs

In this thesis, neoplasms of the testicles and prostate in male dogs and neoplasms of the ovaries and uterus in female dogs are isolated and described. The known incidence, breed predisposition, and age predisposition for each of these neoplasms have been determined. The prevalence is challenging to reliably determine due to the large number of castrated dogs. The text then proceeds to describe the tumor development process, involving mutations of proto-oncogenes and tumor suppressor genes. These mutations occur under the influence of carcinogens, but they can also occur spontaneously, often being hereditary. The TNM classification system is commonly used to assess tumor malignancy. The text further describes types of neoplasms and their main characteristics, such as malignancy grade and hormonal activity. Clinical symptoms and prognosis of disease outcomes are highlighted. The most significant tumors of the testicles in dogs are seminomas, Sertoli cell tumors, and Leydig cell tumors. These are generally well-contained, benign tumors that rarely metastasize. Cryptorchid testicles have a higher likelihood of tumor development, usually Sertoli cell tumors. Prostate neoplasms are very rare but often malignant with high metastatic potential. The most significant is adenocarcinoma, which can metastasize to bone tissue, liver, spleen, lungs, lymph nodes, heart, and kidneys. In cases of suspected prostate tumors, it is important to use rectal palpation to determine changes in the size and shape of the gland. Ovarian neoplasms mainly originate from epithelial, stromal, or germinal cells. They can occur bilaterally or unilaterally, with adenocarcinomas, granulosa cell tumors, dysgerminomas, and teratocarcinomas being clinically significant. Some of them have the potential to metastasize, and some, like granulosa cell tumors, can be endocrinologically active. Uterine neoplasms in female dogs are extremely rare, with the most common being benign leiomyoma. For most benign neoplasms, the prognosis is very favorable after surgical intervention, while for malignant tumors, the prognosis is much worse and depends on the extent of metastasis. The text concludes by describing the most commonly used diagnostic methods and treatment approaches based on the type and behavior of the tumor.

Key words: neoplasm, testis, prostate, ovaries, uterus

## 13. ŽIVOTOPIS

Rođena sam u Zagrebu 23. svibnja 1997. godine. Pohađala sam osnovnu školu Antuna Mihanovića Petropoljskog u Drnišu nakon koje sam upisala srednju školu Ivana Meštrovića također u Drnišu. Završila sam osnovnu glazbenu školu i bila sam članica tamburaškog orkestra "Krstu Odak". Nakon položene državne mature, 2016. godine upisala sam Veterinarski fakultet Sveučilišta u Zagrebu, a na završnim godinama odabrala sam smjer male životinje. Za vrijeme studiranja volontirala sam na Klinici za porodništvo i reprodukciju Veterinarskog fakulteta, a stručnu praksu sam odradila u veterinarskoj ambulanti Branimir. Tijekom studiranja obavljala sam različite studentske poslove, a od 2022. godine radim u Plivi Hrvatska. Engleskim jezikom koristim se tečno, a njemački trenutno usavršavam.