

# HISTOLOŠKE I HISTOKEMIJSKE TEHNIKE IDENTIFIKACIJE MASTOCITA KOD RIBA HISTOLOŠKE I HISTOKEMIJSKE TEHNIKE IDENTIFIKACIJE MASTOCITA KOD RIBA

---

**Vukšić, Mladenka**

**Master's thesis / Diplomski rad**

**2024**

*Degree Grantor / Ustanova koja je dodijelila akademski / stručni stupanj:* **University of Zagreb, Faculty of Veterinary Medicine / Sveučilište u Zagrebu, Veterinarski fakultet**

*Permanent link / Trajna poveznica:* <https://urn.nsk.hr/urn:nbn:hr:178:572164>

*Rights / Prava:* [In copyright](#)/[Zaštićeno autorskim pravom.](#)

*Download date / Datum preuzimanja:* **2024-11-25**



*Repository / Repozitorij:*

[Repository of Faculty of Veterinary Medicine -  
Repository of PHD, master's thesis](#)



SVEUČILIŠTE U ZAGREBU  
VETERINARSKI FAKULTET

Mladenka Vukšić

HISTOLOŠKE I HISTOKEMIJSKE TEHNIKE IDENTIFIKACIJE  
MASTOCITA KOD RIBA

Diplomski rad

Zagreb, 2023.

Sveučilište u Zagrebu, Veterinarski fakultet

Zavod za anatomiju, histologiju i embriologiju

Predstojnica: prof. dr. sc. Martina Đuras

Zavod za biologiju i patologiju riba i pčela

Predstojnik: doc. dr. sc. Krešimir Matanović

Mentori: prof. dr. sc. Snježana Kužir

prof. dr. sc. Emil Gjurčević

Članovi povjerenstva za obranu diplomskog rada:

1. doc. dr. sc. Krešimir Matanović
2. prof. dr. sc. Emil Gjurčević
3. prof. dr. sc. Snježana Kužir
4. dr. sc. Lucija Bastiančić (zamjena)

## *Zahvala*

*Zahvaljujem svojim mentorima prof. dr. sc. Snježani Kužir i prof. dr. sc. Emilu Gjurčeviću na uloženom trudu i strpljenju bez kojih ovaj rad ne bi bio moguć.*

*Posebno hvala asistentici dr. sc. Luciji Bastiančić na pomoći tokom provođenja eksperimenta i pisanja rada.*

*Hvala Petri što me je uvijek saslušala i Karlu što mi je uvijek bio oslonac.*

*Hvala mojoj obitelji, prijateljima i svima onima koji su mi pomogli tijekom studija.*

## POPIS KRATICA

AB-PAS	engl. <i>alcian blue, periodic acid Schiff</i> (alciansko plavilo - periodično bojenje kiselinom po Schiffu)
AB-SAF	engl. <i>alcian blue - safranin</i> (alciansko plavilo – safranin)
CMP	engl. <i>common myeloid progenitor</i> (mijeloidne progenitorske stanice)
EGC	engl. <i>eosinophilic granular cells/eosinophilic granule cells</i> (eozinofilno granulirane stanice)
EMP	engl. <i>erythromyeloid progenitor cells</i> (eritromijeloidne progenitorske stanice)
FAM	engl. <i>formalin, glacial acetic acid, methanol</i> (formalin, ledena octena kiselina, metanol)
HE	hematoksilin eozin
HSC	engl. <i>hematopoietic stem cells</i> (hematopoetske matične stanice)
IFAA	engl. <i>iso-osmotic solution containing 0,6 % formaldehyde and 0,5 % acetic acid</i> (izoosmotska otopina 0,6 % formalina i 0,5 % octene kiseline)
IgE	Imunoglobulin E
IL6	Interleukin 6
Le	lat. <i>lamina epithelialis</i> (lamina epitelijalis)
Lmm	lat. <i>lamina muscularis mucosae</i> (lamina muskularis mukoze)
Lp	lat. <i>lamina propria</i> (lamina proprija)
M	lat. <i>tunica muscularis</i> (mišićnica)
MFAA	engl. <i>methanol, formalin, acetic acid</i> (metanol, formalin, octena kiselina)
MGG	May - Grünwald Giemsa
PAS	engl. <i>periodic acid Schiff</i> (periodično bojenjem kiselinom po Schiff-u)
SC	lat. <i>stratum compactum</i>
SG	lat. <i>stratum granulosum</i>
TB	engl. <i>toluidin blue</i> (toluidinsko plavilo)
TM	lat. <i>tunica mucosa</i> (sluznica)
TNF $\alpha$	engl. <i>tumor necrosis factor alpha</i> (faktor tumorske nekroze alfa)
TS	lat. <i>tunica serosa</i> (seroza)
TsubM	lat. <i>tunica submucosa/tela submucosa</i> (podsluznica)
VVG	Verhoeff - Van Giesen

## POPIS PRILOGA

- Slika 1. Poprečni presjek jednjaka (oznaka uzorka F3ŽHE).
- Slika 2. Poprečni presjek jednjaka (oznaka uzorka F3ŽTB).
- Slika 3. Poprečni presjek jednjaka (oznaka uzorka B3ŽHE).
- Slika 4. Poprečni presjek jednjaka (oznaka uzorka B3ŽABPAS).
- Slika 5. Poprečni presjek jednjaka (A i B) (oznaka uzorka AŽHE).
- Slika 6. Poprečni presjek jednjaka (oznaka uzorka AŽTB).
- Slika 7. Poprečni presjek jednjaka (oznaka uzorka AŽABPAS).
- Slika 8. Poprečni presjek jednjaka (oznaka uzorka C3ŽHE).
- Slika 9. Poprečni presjek jednjaka (oznaka uzorka C3ŽABPAS).
- Slika 10. Poprečni presjek želuca (oznaka uzorka F3ŽHE).
- Slika 11. Poprečni presjek želuca (A i B) (oznaka uzorka F3ŽTB).
- Slika 12. Poprečni presjek želuca (oznaka uzorka F3ŽABPAS).
- Slika 13. Poprečni presjek želuca (oznaka uzorka B3ŽHE).
- Slika 14. Poprečni presjek želuca (oznaka uzorka B3ŽABPAS).
- Slika 15. Poprečni presjek želuca (oznaka uzorka C3ŽHE).
- Slika 16. Poprečni presjek želuca (oznaka uzorka C3ŽTB).
- Slika 17. Poprečni presjek želuca (oznaka uzorka C3ŽABPAS).
- Slika 18. Poprečni presjek želuca (A i B) (oznaka uzorka AJEDHE).
- Slika 19. Poprečni presjek želuca (oznaka uzorka AJEDTB).
- Slika 20. Poprečni presjek želuca (oznaka uzorka AJEDABPAS).
- Slika 21. Poprečni presjek crijeva (A i B) (oznaka uzorka F3CHE).
- Slika 22. Poprečni presjek crijeva (A i B) (oznaka uzorka F3CTB).
- Slika 23. Poprečni presjek crijeva (A i B) (oznaka uzorka F3CABPAS).
- Slika 24. Poprečni presjek crijeva (A i B) (oznaka uzorka F3CS/AB).
- Slika 25. Poprečni presjek crijeva (A i B) (oznaka uzorka F3CVVG).
- Slika 26. Poprečni presjek crijeva (oznaka uzorka B3CHE).
- Slika 27. Poprečni presjek crijeva (A i B) (oznaka uzorka B3CTB).

Slika 28. Poprečni presjek crijeva (A i B) (oznaka uzorka B3CABPAS).

Slika 29. Poprečni presjek crijeva (A i B) (oznaka uzorka ACHE).

Slika 30. Poprečni presjek crijeva(A i B) (oznaka uzorka ACTB).

Slika 31. Poprečni presjek crijeva (A i B) (oznaka uzorka ACABPAS).

Slika 32. Poprečni presjek crijeva (A i B) (oznaka uzorka C3CHE).

Slika 33. Poprečni presjek crijeva (oznaka uzorka C3CTB).

Slika 34. Poprečni presjek crijeva (A i B) (oznaka uzorka C3CABPAS).

Slika 35. Poprečni presjek crijeva (oznaka uzorka C3CSAB).

Slika 36. Rez jetre (oznaka uzorka F2J1TB).

Tablica 1. Popis ribljih vrsta kod kojih su potvrđeni mastociti

Tablica 2. Dužina, masa i spol uzorkovanih riba

Tablica 3. Uzorci organa i korišteni fiksativi

Tablica 4. Fiksativi i metode bojenja

Tablica 5. Rezultati bojenja granula granuliranih stanica s različitim fiksativima i metodama

## Sadržaj

1. Uvod .....	1
2. Pregled rezultata dosadašnjih istraživanja .....	2
2.1. Mastociti sisavaca .....	2
2.2. Mastociti riba .....	3
2.2.1. Otkriće i prva istraživanja mastocita kod riba.....	3
2.2.2. Mastociti ili eozinofilno granulirane stanice: dilema .....	4
2.2.3. Ontogeneza mastocita .....	6
2.2.4. Sastav granula mastocita .....	6
2.2.5. Uloga mastocita .....	8
2.2.6. Riblje vrste kod kojih su potvrđeni mastociti.....	9
2.2.7. Lokacije mastocita.....	11
2.2.8. Utjecaj korištenih fiksativa na granule mastocita.....	12
2.2.9. Histološka bojenja prigodna za vizualizaciju mastocita .....	13
3. Materijal i metode .....	16
3.1. Uzorkovanje .....	16
3.2. Metode fiksacije.....	16
3.3. Metode bojenja.....	17
4. Rezultati .....	19
4.1. Jednjak .....	19
4.2. Želudac.....	24
4.3. Crijevo .....	30
4.4. Jetra.....	38
5. Rasprava.....	39
6. Zaključci.....	42
7. Literatura.....	43
8. Sažetak .....	48
9. Summary .....	49
10. Životopis.....	50



## 1. Uvod

Mastociti sisavaca dobro su istražene i lako dokazive stanice čija se uloga povezuje s imunskim odgovorom. Najčešće se nalaze perivaskularno u vezivnom tkivu (mastociti vezivnog tkiva / perivaskularni mastociti) ili u sluznicama cjevastih organa (mastociti sluznice). U sisavaca, citoplazmatske granule mastocita imaju izraženo svojstvo metakromazije koje je vidljivo nakon bojenja bazičnom bojom toluidinskim plavilom (TB).

Mastociti riba su poznate, ali teže dokazive stanice. Naime, svojstvo metakromazije često nije izraženo. Prema dostupnoj literaturi, uzrok tomu može biti sastav granula u citoplazmi ili njihova moguća topivost nakon primjene vodenih fiksativa. Na primjer, u uzorcima tkiva ribljeg mjehura i mezenterija šarana (*Cyprinus carpio*) nakon fiksacije etanolom i bojenja alkoholnim tioninom dokazani su tipični mastociti s izraženim svojstvom metakromazije. Suprotno tomu, u drugih vrsta riba, npr. nekih pastrvskih vrsta, utvrđene su stanice s morfološkim obilježjima mastocita, ali bez izražene metakromazije. Te stanice nazvane su eozinofilno granulirane stanice (EGC).

Cilj ovog rada je istražiti kombinacije fiksativa i različitih tehnika bojenja kojima bi se prikazali mastociti u riba kao i metakromazija njihovih granula. Za pretpostaviti je da će se metakromazija granula mastocita bolje prikazati specijalnim bojenjima nakon fiksacije fiksativima koji nisu na vodenoj bazi.

Za potrebe istraživanja korišteni su parafinski blokovi s uklopljenim uzorcima organa probavnog sustava štuke (*Esox lucius*). Sav materijal prikupljen je tijekom 2021. godine u sklopu provedbe projekta Hrvatske zaklade za znanost („BIOMOLEKULE KOJE VEŽU METALE I ZDRAVSTVENI POREMEĆAJI KOD SLATKOVODNIH ORGANIZAMA IZLOŽENIH INDUSTRIJSKOM OTPADU“, šifra projekta IP-2019-04-2636, voditeljica projekta dr. sc. Zrinka Dragun, Institut Ruđer Bošković). Prikupljeni materijal pohranjen je u Laboratoriju za bolesti riba Zavoda za biologiju i patologiju riba i pčela. Izrađeni preparati su obojeni rutinskom hematoksilin eozinskom metodom bojenja (HE), te drugim, specijalnim bojenjima za potvrdu mastocita.

Za očekivati je da će rezultati pokazati prikladnost određenih fiksativa i metoda bojenja prilikom identifikacije mastocita u riba. Rezultati će doprinijeti novim spoznajama o identifikaciji ovih stanica u riba.

## 2. Pregled rezultata dosadašnjih istraživanja

### 2.1. Mastociti sisavaca

Mastociti sisavaca su stanice velike 20-30  $\mu\text{m}$ . Tipično su ovoidne s elipsoidnom jezgrom i u citoplazmi sadrže brojne metakromatske granule (LIEBICH, 2019.). Metakromazija je definirana kao svojstvo tkivne strukture da pri primjeni boje poprimi intenzivnu boju, suprotnu primijenjenoj boji. Ovo svojstvo nije jedinstveno za mastocite, posjeduju ga i makrofazi koji su fagocitirali metakromatski materijal, vrčaste stanice i hrskavični matriks (YONG, 1997.; RIBATTI, 2018.).

Mastociti imaju dug životni vijek, od nekoliko tjedana do nekoliko mjeseci. Sintetiziraju prostaglandine, leukotriene i faktore stimulacije trombocita preko kojih utječu na propusnost i promjer krvnih žila. Na površini membrane mastocita nalaze se specifični receptori za imunoglobulin E (IgE), na koje se u određenim okolnostima (npr. alergijska reakcija) vežu antigeni i potiču degranulaciju mastocita (LIEBICH, 2019.).

ENERBÄCK (1966.a; 1966.b) je među prvima opisao razlike između dva tipa mastocita kod štakora: mastocita sluznice i mastocita vezivnog tkiva. U usporedbi s mastocitima vezivnog tkiva, mastociti sluznice su manji, variraju u obliku i često sadrže manji broj granula (hipogranulacija). Mastociti vezivnog tkiva su identificirani kao izvor heparina, dok mastociti sluznice sadrže slabije sulfirane glikozaminoglikane, ne sadrže heparin, te imaju manje histamina i serotonina.

Kod ljudi mastociti se dodatno mogu podijeliti na osnovu toga sadrže li triptazu i kimazu (mastociti u koži) ili samo triptazu (mastociti u plućima i sluznici tankog crijeva) (VALENT i sur., 2020.).

Uobičajena bojenja kojima se dokazuje metakromazija u mastocita su toluidinsko i alciansko plavilo. ENERBÄCK (1966.a) je pokazao da je kod štakora metakromazija mastocita sluznice za razliku od metakromazije mastocita vezivnog tkiva svojstvo ovisno o korištenim fiksativima, te ju je uspio prikazati u uzorcima fiksiranim s Carnoy-evim fiksativom ili mješavinom 0,6 % formalina i 0,5 % octene kiseline. Granule mastocita vezivnog tkiva bojene s TB pokazale su ljubičastu metakromaziju, dok su granule mastocita sluznice pokazale crvenkastu metakromaziju.

## 2.2. Mastociti riba

Mastociti riba su poznate, ali teže dokazive stanice nego u sisavaca. Naime, svojstvo metakromazije često nije izraženo. Prema dostupnoj literaturi, uzrok tomu može biti sastav granula u citoplazmi te njihova moguća topivost nakon primjene vodenih fiksativa (REITE i EVENSEN, 2006.).

Na primjer, u uzorcima tkiva ribljeg mjehura i mezenterija šarana nakon fiksacije etanolom i bojenja alkoholnim tioninom dokazani su tipični mastociti s izraženim svojstvom metakromazije (MICHELS, 1923.; DUTHIE, 1939.). Suprotno tomu, u drugih vrsta riba (npr. ribe iz porodice Labridae) utvrđene su stanice s morfološkim svojstvima mastocita, ali bez izražene metakromazije. Te stanice nazvane su eozinofilno granulirane stanice, te ih se u novijim istraživanjima smatra mastocitima (REITE, 2005).

### 2.2.1. Otkriće i prva istraživanja mastocita kod riba

MICHELS (1923.) u razmascima tkiva ribljeg mjehura i mezenterija nekih šaranskih riba (šaran i *Leuciscus* sp.) fiksiranih u etanolu i bojenih otopinom tionina u 70 % etanolu nalazi brojne mastocite. Granule ovih stanica pokazuju izrazitu metakromaziju i osjetljivost (topivost) na fiksative i boje na bazi vode.

ROMIEU (1924.) u vezivnom tkivu bucnja velikog (*Mola mola*) opisuje brojne mastocite. Svoja opažanja temelji na uzorcima fiksiranim u Bouin-ovoj otopini, obojenim vodenom otopinom TB. Oko mastocita opaža aureolu otopljenih metakromatskih granula što je poznata pojava kod mastocita sisavaca.

DUTHIE (1939.) na šaranu ponavlja postupke fiksacije i bojenja koje je koristio MICHELS (1923.) te potvrđuje njegove rezultate.

GRUNBERG i KAISE (1964.) u komparativnoj studiji o mastocitima u vezivnom tkivu oko krvnih žila opisuju brojne mastocite nakon fiksacije formol alkoholom i bojenjem alkoholnom otopinom TB u čak 11 vrsta riba, među kojima su i potočna pastrva (*Salmo trutta*), šaran i vrsta *Pleuronectes platessa*. Najčešće lokacije na kojima nalaze mastocite su vezivno tkivo oko krvnih žila u ribljem mjehuru, mezenteriju te kapilarni pleksusi u masnom tkivu.

ELLIS (1977.; 1982.) u svojim publikacijama iskazuje sumnju u postojanje mastocita kod riba i to na osnovi toga što ne pokazuju uvijek metakromaziju i nema direktnih dokaza da sadrže histamin i heparin.

FÄNGE (1992.) također preispituje postoje li kod riba pravi mastociti ili samo stanice njima slične kao što su stanice iz stratum granulosum u želucu i crijevima koje, iako ih smatraju mastocitima, nemaju izraženo svojstvo metakromazije i ne reagiraju na spoj 48/80 koji oslobađa histamin. Također stanicama sličnim mastocitima smatra i PAS-pozitivne granulocite te EGC koje je ELLIS (1977.) uočio kod vrste *Pleuronectes platessa*.

### 2.2.2. Mastociti ili eozinofilno granulirane stanice: dilema

Naziv EGC stanice koriste u radu ROBERTS i sur. (1971.). Autori u epidermisu vrste *Pleuronectes platessa* (obojenim s HE) nalaze stanice s eozinofilnim granulama koje su morfološki slične mastocitima. S posebnim fiksativima i tehnikama bojenja ovi su istraživači uspjeli dokazati i metakromatski obojene mastocite u dermisu.

U novijim se radovima EGC smatraju jednakim mastocitima (REITE 1997.; REITE 2005.; SACCHERI i sur. 2019.)

ROBERTS i sur. (1972.) provode istraživanje kod vrste *Pleuronectes platessa*, prateći razvoj kože. Uočavaju da se EGC pojavljuju oko 40-tog dana, kada koža postaje slična onoj odraslih riba. Do 50-tog dana nalaze ih u bazalnom sloju epitela, u jednakom broju kao i kod odraslih primjeraka. Također primjećuju da se EGC pojavljuju u bazalnom sloju epitela u isto vrijeme kada se u stratum spongiosum pojavljuju mastociti. Podrijetlo EGC i dalje im nije poznato i nisu uočili migraciju mastocita kroz bazalnu membranu. Međutim navode da su morfologija i afinitet prema bojama EGC izrazito slični s globularnim leukocitima sisavaca koji nastaju od subepitelnih mastocita.

Uvođenjem termina EGC otpočela je debata o postojanju mastocita kod riba tj. zamjenjuju li EGC kod riba mastocite (ROBERTS i sur., 1971). Kako je vidljivo, iz prvih radova u kojima se ovaj termin pojavljuje, prisutnost EGC u pojedinih vrsta moguća je uz istovremenu prisutnost mastocita. Međutim, kod nekih vrsta (porodica Labridae) potvrđene su EGC, ali ne i mastociti (REITE, 2005.). Razlog tomu mogao bi biti dvojak: metode fiksacije koje dovode do topljenja bazofilnog dijela granula, te tako ostaje samo eozinofilni, ali i podatak da u nekih vrsta u granulama prevladava eozinofilna komponenta nad bazofilnom te nije moguće dobiti metakromaziju (REITE, 2005.).

REITE (1965.; 1969.) se u svojim radovima bavi filogenetskim istraživanjima mastocita i prisutnosti histamina u njihovim granulama. Osim kod riba istražuje ih i kod vodozemaca, gmazova i ptica. U ovim

istraživanjima pronalazi mastocite koji se boje metakromatski kod više vrsta riba, ali ne i kod jegulje (*Anguilla anguilla*).

U svojim kasnijim radovima REITE (REITE, 1996.; REITE, 1997.; REITE, 1998.; REITE 2005.) te REITE i EVENSEN (REITE i EVENSEN, 1994.; REITE i EVENSEN, 2006.) na osnovi intenzivnih istraživanja mastocita kod riba koriste termin EGC kao istovjetan mastocitima.

REITE i EVENSEN (1994.) uočavaju mastocite kod atlantskog lososa (*Salmo salar*). Autori primjećuju da se u preparatima ribljeg mjehura fiksiranim sa 100 % etanolom boje metakromatski s tioninom, dok u onim fiksiranim s 10 % neutralnim puferiranim formalinom ne dolazi do metakromazije nego se uočavaju stanice s eozinofilnim granulama koje morfološki i lokacijom odgovaraju mastocitima. Tu ističu poveznicu između mastocita sluznice sisavaca i mastocita atlantskog lososa a s obzirom na osjetljivost na fiksative i svojstva bojenja.

U preparatima crijeva štuke fiksiranim u MFAA (u omjeru 85:10:5) REITE (1996.) uočava mastocite čije se granule s TB oboje metakromatski. U istraživanju je korišteno i bojenje alciansko plavilo - safranin (AB-SAF) prema ENERBÄCKU i sur. (1986.), koje se inače koristi za diferencijaciju mastocita vezivnog tkiva (boje se crveno) od mastocita sluznice (boje se plavo). Obojeni ovom metodom mastociti crijeva štuke pokazuju iste karakteristike kao i mastociti sluznice crijeva sisavaca.

U svom radu o mastocitima pastrvskih riba objavljenom 1997., REITE istražuje čak osam različitih vrsta: atlantskog lososa, veliku ozimicu (*Coregonus lavaretus*), malu ozimicu (*Coregonus albula*), lipljena (*Thymallus thymallus*), potočnu pastrvu, dužičastu pastrvu (*Oncorhynchus mykiss*), jezersku zlatovčicu (*Salvelinus alpinus*) i potočnu zlatovčicu (*Salvelinus fontinalis*). Istraživanje je provedeno na uzorcima škrge, te različitim dijelovima crijeva, koji su fiksirani u MFAA, a neki i u 4 % formalinu, Carnoy-evom fiksativu, Bouin-ovom fiksativu te u IFAA. Dodatno, razmasci tkiva ribljeg mjehura od atlantskog lososa, potočne pastrve, dužičaste pastrve, potočne zlatovčice, male ozimice i lipljena fiksirani su u 100 % etanolu. Uzorci škrge i crijeva su bojeni s MGG, HE i AB, a uzorci ribljeg mjehura 0.1 % otopinom tionina u 80 % etanolu. Kod svih istraženih vrsta osim lipljena u ribljem mjehuru utvrđeni su brojni metakromatski obojeni mastociti. Treba istaknuti da kod lipljena nije pronađena niti jedna granulirana stanica slična granuliranim stanicama utvrđenim kod drugih pastrvskih riba. U preparatima škrge bojenim s MGG u vezivnom tkivu uočene su granulirane stanice koje se boje plavo - ljubičasto, a u epitelu škrge granulirane stanice čije se granule boje crveno. Kod lipljena nisu nađene granulirane stanice u vezivnom tkivu škrge, ali su utvrđene u epitelu škrge. Utvrđene stanice su imale identična svojstva bojenja kao kod drugih riba.

U uzorcima crijeva kod svih riba osim lipljena vidljiv je stratum granulosum s granuliranim stanicama između stratum compactum i cirkularnog mišićnog sloja, dok su kod lipljena utvrđene samo pojedine granulirane stanice i to u lamini epitelijalis (Le) i lamini propriji (Lp) (REITE, 1997).

Na osnovi prije spomenutog istraživanja, REITE (1997.) smatra EGC i mastocite istovrsnim stanicama. Zaključuje da njihova tinktorijalna svojstva ovise najviše o metodama pripreme uzoraka koje mogu očuvati ili otopiti bazofilnu komponentu granula. Također primjećuje da kod nekih vrsta eozinofilna komponenta ipak prevladava. Osim toga sugerira da su mastociti kod različitih vrsta mobilizacijske ili pričuvne imunološke stanice, te da o zdravlju jedinke ovisi njihova brojnost.

REITE (2005.) provodi opsežno istraživanje na više ribljih vrsta iz porodica Salmonidae, Cyprinidae, Gadidae i Labridae. Kod predstavnika svih porodica, osim predstavnika porodice Gadidae, nalazi mastocite odnosno EGC.

### 2.2.3. Ontogeneza mastocita

Istraživanja podrijetla mastocita nisu brojna i provedena su uglavnom na zebri (*Danio rerio*) koju se predlaže kao riblji model za istraživanja hematopoeze te mastocita i u sisavaca (DOBSON i sur., 2008.; PRYKHOZHII i BERMAN, 2014.). U odraslih riba stroma bubrega je glavno hematopoetsko tkivo gdje se prema DA'AS i sur. (2012.) razvijaju mastociti i to iz zajedničke mijeloidne progenitorske stanice (CMP), koja nastaje iz hematopoetskih matičnih stanica (HSC). Autori pronalaze da se u 28. i 48. satu nakon oplodnje mastociti razvijaju iz eritromijeloidne progenitorske stanice (EMP). Do tog zaključka dolaze upotrebom biljega za EMP, *Imo2* i biljega mastocita *cpa5*. U kasnijem embrionalnom razvoju, između 48 i 60 sati nakon oplodnje, autori nalaze da se mastociti razvijaju iz HSC koje ostaju izvor mastocita ostatak života. Ovdje treba istaknuti i istraživanje koje su proveli HOLLAND i ROWLEY (1998.) na škrigama dužičaste pastrve i koje ukazuje na postojanje ne granuliranih rezidentnih stanica u tkivu škriga koje se mogu diferencirati u mastocite.

### 2.2.4. Sastav granula mastocita

Granule mastocita sadrže razne spojeve koji im omogućuju djelovanje na čimbenik koji je izazvao degranulaciju. Među vrstama riba postoje razlike u sastavu granula, pa tako granule ovisno o vrsti, mogu

sadržavati: heparin, histamin, serotonin, piscidine, pleurocidin, triptaza, kimaza, TNF  $\alpha$ , interleukin 6 (IL6), lizozim, met-enkefalin.

Heparin nalaze CHIARINI-GARCIA i FERREIRA (1992.) u mastocitima lokaliziranim u stražnjem crijevu vrste *Hoplias malabricus*.

Histamin je potvrđen u mastocitima različitih vrsta riba (REITE, 1965.; 1969. i 1972.). Tako npr. MULERO i sur. (2007.) u vezivnom tkivu škrge i crijeva komarče (*Sparus aurata*) nalaze mastocite koji su pozitivni na histamin, ali ne i na serotonin. Autori su utvrdili histamin u mastocitima i kod drugih predstavnika reda Perciformes međutim ne nalaze ga kod predstavnika iz redova Salmoniformes i Cypriniformes. Autori pretpostavljaju da je skladištenje histamina u mastocitima evolucijski nastalo prije oko 55 do 45 milijuna godina u redu Perciformes koji je najveći i ujedno evolucijski najnapredniji. DEZFULI i sur. (2018.) kod štuke (red Esociformes) u mastocitima nalaze histamin i piscidin 3. To je ujedno i prvi opis mastocita pozitivnih na histamin i piscidin 3 u riba koje ne pripadaju redu Perciformes.

Serotonin u mastocitima nalaze: DA SILVA i sur. (2016.) u sluznici i podsluznici crijeva vrste *Centropomus parallelus*, DEZFULI i sur. (2018.) u sluznici i podsluznici crijeva štuke te ALESCI i sur. (2022.) u sluznici crijeva zlatnog karasa (*Carassius auratus auratus*).

Piscidini su skupina antimikrobnih peptida izdvojenih iz riba. SILPHADUANG i NOGA (2001.) nalaze mastocite pozitivne na piscidin u porodica Moronidae i Sciaenidae. Kao primjer, autori su utvrdili picidin pozitivne mastocite u škragama, koži, crijevu te oko krvnih žila u hibrida *Morone saxatilis* i *M. chrysops*. Nalaze također da ekspresija piscidina nije konstantno svojstvo, te ga ne iskazuju uvijek svi mastociti. SILPHADUANG i sur. (2006.) su kod 39 ribljih vrsta iz 7 porodica istraživali prisutnost piscidina 1 u mastocitima u koži, škragama i probavnoj cijevi. Od ukupno 39 pregledanih ribljih vrsta, 9 je bilo pozitivno i sve su pripadale redu Perciformes. DEZFULI i sur. (2011.) u škragama komarče nalaze subpopulaciju mastocita pozitivnih na piscidin 3. Nadalje, DEZFULI i sur. (2013.a) u epitelu i podsluznici crijeva grgeča (*Perca fluviatilis*) nalaze mastocite pozitivne na piscidin 3 i 4. DEZFULI i sur. (2018.) u sluznici i podsluznici crijeva štuke nalaze mastocite pozitivne na piscidin 3. ALESCI i sur. (2022.) nalaze mastocite pozitivne na piscidin 1 u Lp i intraepitelno u crijevu zlatnog karasa.

Antimikrobni peptid pleurocidin u mastocitima nalaze MURRAY i sur. (2003.) i to u škragama vrste *Pseudopleuronectes americanus*.

Triptazu i kimazu u sluznici i podsluznici crijeva vrste *Centropomus parallelus* nalaze DA SILVA i sur. (2016.).

TNF  $\alpha$ , IL6, lizozim, met-enkefalin u mastocitima u crijevima štuke nalaze DEZFULI i sur. (2018.), dok SVEINBJORNSSON i sur. (1996.) također nalaze lizozim u mastocitima atlantskog lososa.

#### 2.2.5. Uloga mastocita

U brojnim istraživanjima utvrđen je povećan broj mastocita u oštećenom tkivu te se navode različiti čimbenici koji mogu dovesti do njihove degranulacije (DEZFULI i sur., 2011.).

SILPHADUANG i sur. (2006.) navode da piscidini ubijaju patogene bilo preko degranulacije ili djelujući na fagocitirane patogene. MULERO i sur. (2008.) pomoću elektronske mikroskopije dokazuju da fagociti ubijaju bakterije s pomoću piscidina i to nakon što su fagocitirane.

Mastociti se često nalaze u tkivima kod upalnog procesa i reparacije tkiva i to uz neutrofile, štapićaste stanice te makrofage. Kod linjaka (*Tinca tinca*) u crijevu, DEZFULI i sur. (2011.) nalaze mastocite zajedno s neutrofilima, na mjestu pričvršćivanja skoleksa trakavice *Monobothrium wagneri*. Mastociti smješteni bliže skoleksu trakavice pokazuju degranulaciju. Elektronskim mikroskopom također nalaze mastocite u i oko kapilara podsluznice i mišićnog sloja invadiranog dijela crijeva.

POWELL i sur. (1990.) su također našli mastocite u i oko kapilara u tkivu škrge dužičaste pastrve inficirane bakterijama. Istovremeno, ne nalaze ih u krvnim razmascima, te sugeriraju da u kapilare mastociti dolaze migracijom preko endotela. Također nalaze dokaze migracije, akumulacije i degranulacije mastocita, uz prisutnost neutrofila i štapićastih stanica.

DEZFULI i sur. (2013.b) kod linjaka u granulomatoznim lezijama uzrokovanim parazitima uočavaju mastocite zajedno s makrofazima, neutrofilima i štapićastim stanicama.

DA'AS i sur. (2011.) su na zebrici dokazali da degranulacija mastocita izazvana spojem 48/80 ili bakterijom *Aeromonas salmonicida* dovodi do povećanja triptaze u serumu, a može se izbjeći korištenjem ketotifena, faktora stabilizacije mastocita. Nakon intraperitonealne primjene inaktivirane *Aeromonas salmonicida*, REITE i EVENSEN (1994.) uočavaju degranulaciju mastocita kod atlantskog lososa te REITE (1997.) kod potočne pastrve.

DEZFULI i sur. (2011.) u istraživanju oštećenih crijeva grgeča invadiranim kukašem *Acanthocephalus lucii* nalaze brojne mastocite uz prisutnost fibroblasta te pretpostavljaju da mastociti sudjeluju i u procesu reparacije tkiva nakon ozljede.



REITE (1997.) navodi da hidrokortizon inducira kod potočne pastrve degranulaciju mastocita ribljeg mjehura. Nakon degranulacije uočena je marginacija neutrofila u malim krvnim žilama, što upućuje na to da se degranulacijom mastocita otpuštaju djelatne tvari koje sudjeluju u upalnom procesu. U istom istraživanju opisuje nakupljanja tekućine u ribljem mjehuru i peritonealnoj šupljini što ukazuje i na utjecaj mastocita na povećanu propusnost krvnih žila.

#### 2.2.6. Riblje vrste kod kojih su potvrđeni mastociti

Mastociti su potvrđeni kod brojnih vrsta riba (Tablica 1). Prva istraživanja su provedena na šaranu (MICHELS, 1923.), a zatim i na bucnju velikom (ROMIEU, 1924.). Potom je prisutnost mastocita istražena kod 11 različitih vrsta, uključujući šarana, morunu (*Huso huso*), igluna (*Xiphias gladius*) i grdobinu (*Lophius piscatorius*) (GRUNBERG i KAISE, 1964.).

Komparativna istraživanja o prisutnosti mastocita kod različitih i unutar istih porodica provedena su 1997. (REITE, 1997.). Ta su istraživanja uključila osam vrsta pastrvskih riba: atlantski losos, velika ozimica, mala ozimica, lipljen, potočna pastrva, dužičasta pastrva, jezerska zlatovčica i potočna zlatovčica. Kod svih vrsta osim lipljena mastociti su potvrđeni u ribljem mjehuru, vezivnom tkivu i epitelu škrge te u stijenci crijeva (u epitelu, Lp i stratum granulosum). Kod lipljena su potvrđeni samo u epitelu škrge, epitelu crijeva i pojedinačno u Lp.

U svom radu REITE (2005.) istražuje prisutnost mastocita u probavnom sustavu kod četiri porodice riba: Salmonidae, Cyprinidae, Gadidae, Labridae. Iz porodice Salmonidae istražene su četiri vrste: atlantski losos, potočna pastrva, dužičasta pastrva i mala ozimica. Iz porodice Cyprinidae 6 vrsta: bodorka (*Rutilus rutilus*), klenić (*Leuciscus leuciscus*), jez (*Leuciscus idus*), krupatica (*Blicca bjoerkna*), linjak, zlatni karas. Iz porodice Gadidae 5 vrsta: *Gadus morhua*, *Melanogrammus aeglefinus*, *Pollachius virens*, pišmolj (*Merlangius merlangus*), manjić (*Lota lota*); iz porodice Labridae 5 vrsta: *Ctenolabrus rupestris*, *Labrus bergylta*, *Labrus bimaculatus*, *Symphodus melops* i vrsta *Centrolabrus exoletus*. Kod porodice Salmonidae najčešće ih nalazi u stratum granulosum, a ponekad i u vezivnom tkivu te epitelu crijeva, pri čemu je kod invadiranosti crijeva parazitima broj uvijek povećan. Kod porodice Cyprinidae nalazi mastocite u Lp, te njihov povećan broj u primjeraka invadiranih crijevnim parazitima. Kod Gadidae u crijevima ne nalazi mastocite/EGC. BULLOCK i sur. (1976.) nalaze mastocite kod pišmolja, u uzorcima kože i to u velikom broju oko ljuski.

Tablica 1. Popis ribljih vrsta kod kojih su potvrđeni mastociti\*

RED:	PORODICA:	VRSTE
Cypriniformes	Cyprinidae	<i>Carassius auratus auratus</i> – zlatni karas <i>Cyprinus carpio</i> - šaran <i>Danio rerio</i> – zebrića <i>Rutilus rutilus</i> – bodorka <i>Leuciscus leuciscus</i> – klenić <i>Leuciscus idus.</i> – jez <i>Blicca bjoerkna</i> – krupatica <i>Tinca tinca</i> – linjak
Salmoniformes	Salmonidae	<i>Salmo trutta</i> – potočna pastrva <i>Oncorhynchus mykiss</i> – dužičasta pastrva <i>Salmo salar</i> - atlanski losos <i>Salvelinus alpinus</i> – jezerska zlatovčica <i>Salvelinus fontinalis</i> – potočna zlatovčica <i>Coregonus lavaretus</i> – velika ozimica <i>Coregonus albula</i> – mala ozimica <i>Thymallus thymallus</i> – lipljen
Teraodontiformes	Molidae	<i>Mola mola</i> – bucanj veliki
Labriformes	Labridae	<i>Ctenolabrus rupestris</i> <i>Labrus bergylta</i> <i>Labrus bimaculatus</i> <i>Symphodus melops</i> <i>Centrolabrus exdetus</i>
Perciformes	Moronidae	<i>Dicentrarchus labrax</i> – lubin <i>Morone chrysops</i> <i>Morone saxatilis</i>
	Sparidae	<i>Sparus aurata</i> - komarča
	Percidae	<i>Perca fluviatilis</i> – grgeč <i>Sander lucioperca</i> – smuđ
	Centropomidae	<i>Centropomus parallelus</i>
Pleuronectiformes	Pleuronectidae	<i>Pleuronectes platessa</i> <i>Pseudopleuronectes americanus</i>
Characiformes	Erythrinidae	<i>Hoplias malabricus</i>
Esociformes	Esocidae	<i>Esox lucius</i> - štika
Acipenseriformes	Acipenseridae	<i>Huso huso</i> – moruna <i>Acipenser sturio</i> – atlantska jesetra
Istiophoriformes	Xiphiidae	<i>Xiphias gladius</i> – iglun
Lophiiformes	Lophiidae	<i>Lophius piscatorius</i> - grdobina
Gadiformes	Gadidae	<i>Merlangius merlangus</i> - pišmolj

(\*prema: REITE, 1996.; REITE, 1997.; REITE, 2005; ROBERTS i sur., 1972.; NOYA i LAMAS, 1996.; ROMIEU, 1924.; SILPHADUANG i sur., 2006.; DOBSON i sur., 2008.; DEZFULI i sur. 2013.a; DA SILVA i sur 2016.; TAKAYA, 1968.; CHIARINI-GARCIA i FERREIRA, 1992.; BULLOCK i sur., 1976.; GRUNBERG i KAISE 1964.; MURRAY i sur. 2003.)

### 2.2.7. Lokacije mastocita

Mastociti su kod riba utvrđeni u rahlom vezivnom tkivu, naročito oko krvnih žila (GRUNBERG I KAISE, 1964.). Najčešće lokacije su: riblji mjehur, različiti dijelovi probavne cijevi, mezenterij, škrge i koža. (MICHELS, 1923.; TEMKIN, 1986.; REITE, 1997.; NOYA i LAMAS, 1996.; CHIU i LAGUNOFF, 1972.)

Riblji mjehur je primarno hidrostatski organ. Stijenka ribljeg mjehura sastoji se od dva sloja: tunica interna i tunica externa. Tunica interna oblaže unutrašnjost ribljeg mjehura i dijeli se na dva sloja, unutarnji građen od pločastog do prizmatičnog epitela i vanjski građen od vezivnog tkiva i glatkomišićnih stanica. Tunica externa građena je od vezivnog tkiva koje sadrži kolagena i elastična vlakana te je bogato opskrbljena kapilarama (OSTASZEWSKA i KAMASZEWSKI, 2020.a). Krvne žile ribljeg mjehura često su okružene mastocitima. Vrste kod kojih su mastociti utvrđeni u ribljem mjehuru su: šaran (MICHELS, 1923.; DUTHIE, 1939.; GRUNBERG i KAISE, 1964.; TAKAYA, 1968.; CHIU i LAGUNOFF, 1972.), potočna pastrva (REITE, 1997.), dužičasta pastrva (REITE, 1969.; REITE, 1997.; ROMANO i sur., 2021.), bodorka (REITE, 1965.), atlanski losos (REITE i EVENSEN, 1994.; REITE, 1997.), jezerska zlatovčica, potočna zlatovčica, velika ozimica i mala ozimica (REITE, 1997.). Mastociti nisu pronađeni u ribljem mjehuru lipljena (REITE, 1997.).

Prema OSTASZEWSKA i KAMASZEWSKI (2020.b) probavna cijev riba može se podijeliti na: usta i ždrijelo, prednje crijevo (jednjak i želudac ako je prisutan), srednje crijevo i stražnje crijevo tj. rektum. Stijenka crijeva sastoji se od četiri sloja: sluznice, podsluznice, mišićnice i adventicije. Sluznica se sastoji od epitela (enterociti između kojih su smještene vrčaste stanice), rahlog vezivnog tkiva i tankog sloja glatkog mišićja. Podsluznica se sastojе od fibroblasta, različitih tipova kolagena, a tu se nalaze krvne i limfne žile te živci. Kod nekih vrsta ima dva sloja (gusti i granulirani). Mišićnica se sastoji od unutrašnjeg kružnog i vanjskog podužnog sloja glatkih mišića. Adventicija se sastoji od vezivnog tkiva, veže se na mezenterij i kroz nju prolaze velike krvne žile i živci. Mastociti su zabilježeni u probavnoj cijevi: zlatnog karasa (TEMKIN, 1986.; REITE, 2005.; ALESCI i sur., 2022.), vrste *Hoplias malabricus* (CHIARINI-GARCIA i FERREIRA, 1992.), šarana (TAKAYA, 1968.), vrste *Centropomus parallelus* (DA SILVA i sur., 2016.), grgeča (DEZFULI i sur., 2013.a), štuke (DEZFULI i sur., 2018.; REITE, 1996.), zebrice (DOBSON i sur., 2008.), potočne pastrve (REITE, 1997.; REITE, 2005.), dužičaste pastrve (REITE, 1997.; REITE, 2005.; ROMANO i sur., 2021.), bodorke (REITE, 2005.), atlanskog lososa (REITE, 1997.; REITE, 2005.), jezerske zlatovčice, potočne zlatovčice, velike ozimice, male ozimice, lipljena (REITE, 1997.), klenića, jeza, krupatice, linjaka, *Ctenolabrus rupestris*, *Labrus bergylta*, *Labrus bimaculatus*, *Symphodus melops* i vrste *Centrolabrus exoletus* (REITE, 2005.).

Škrge osim što su glavni organ za disanje, također sudjeluju i u ionskoj regulaciji i održavanju acidobazne ravnoteže. Škrge nekih riba (Teleostei) imaju četiri škržna luka, na njima se nalaze primarni škržni listići iz kojih se granaju sekundarni škržni listići (FERNANDES, 2020.). Mastociti su zabilježeni u škragama: zebrice (DOBSON i sur., 2008.), potočne pastrve (REITE, 1997.), dužičaste pastrve (REITE, 1997.; ROMANO i sur., 2021.), komarče (NOYA i LAMAS, 1996.), atlantskog lososa, jezerske zlatovčice, potočne zlatovčice, velike ozimice, male ozimice i lipljena (REITE, 1997.).

Koža riba sastoji se od epidermisa i dermisa. Epidermis je sastavljen od višeslojnog pločastog epitela između čijih stanica se nalaze jednostanične žlijezde. Bazalna membrana razdvaja epidermis od dermisa koji se sastoji od dva sloja: stratum spongiosum i stratum compactum. U većine riba ljuske su smještene u dermisu (KIRSCHBAUM i COLLIN, 2020.). Mastociti su pronađeni u uzorcima kože: pišmolja (BULLOCK i sur., 1976.), šarana (CHIU i LAGUNOFF, 1972.) i vrste *Pleuronectes platesa* (ROBERTS i sur., 1972.).

Osim gore navedenih lokacija, mastocite kod riba nalazimo i u ostalom perivaskularnom vezivnom tkivu, najčešće u adventiciji dorzalne aorte, kapilarnim pleksusima masnog tkiva, oko jetrene arterije i bubrežnih krvnih žila (GRUNBERG i KAISE, 1964.).

#### 2.2.8. Utjecaj korištenih fiksativa na granule mastocita

Već je davne 1923. uočena topivost granula mastocita kod riba i prikladnost korištenja fiksativa koji nisu na bazi vode (npr. etanola) u očuvanju granula i njihove metakromazije (MICHELS, 1923.).

CHIARINI-GARCIA i FERREIRA (1992.) u istraživanju mastocita vrste *Hoplias malabricus* navode kako je od svih korištenih fiksativa (Helly, Carnoy, Mota, Bouin, modificirani Karnovsky, 4 % puferirani paraformaldehid) Hellyeva otopina dovela do najboljeg očuvanja morfologije mastocita, te je u uzorcima vidljiva metakromazija granula nakon bojanja s TB.

REITE i EVENSEN u svom radu 1994. koriste više fiksativa radi utvrđivanja topivosti granula mastocita u atlantskog lososa. Za fiksaciju uzoraka ribljeg mjehura koriste 10 % puferirani formalin, formol alkohol (koncentrirani formalin i etanol u omjeru 1:9) i 100 % etanol, a preparate boje 0.1 % otopinom tionina u 80 % etanolu. 10 % puferirani formalin uzrokuje topljenje metakromatskih granula i stvaranje aureole metakromatskog materijala oko stanice. Nakon fiksacije od 30 minuta smanji se broj stanica koje pokazuju metakromaziju, a za sat vremena se više ne nalaze. S formol alkoholom također dolazi do

topljenja granula, iako sporije, te se pojedini metakromatski mastociti mogu naći i nakon 2 sata fiksacije. Na parafinskim preparatima ribljeg mjehura fiksiranim u 10 % formalinu i obojenim s HE nalaze stanice morfologije identične mastocitima i na jednakim lokacijama u tkivu, ali s eozinofilnim granulama. U preparatima fiksiranim 100 % etanolom i obojenim otopinom tionina u etanolu uočavaju mastocite koji se boje metakromatski (REITE i EVENSEN, 1994.). Isti nalaz, metakromazije granula mastocita u uzorcima ribljeg mjehura fiksiranim u 100 % etanolu i obojenim s alkoholnom otopinom tionina, utvrđen je i u brojnih drugih pastrvskih vrsta riba. Također je utvrđeno da će se metakromazija granula izgubiti ukoliko se na preparat uz rub pokrovnice doda kap vode i da se naknadnim bojenjem istog preparata granule neće obojiti (REITE, 1997.).

REITE (1996.) uzorke crijeva štuke fiksira MFAA fiksativom koji ENERBÄCK i sur. (1986.) preporučuju za mastocite. Nakon bojenja TB vidljivi su mastociti s metakromatskim granulama. Kod bojanja s HE granule istih stanica blijedo su eozinofilne a kod bojanja s AB-SAF granule su svjetlo plave i ne boje se safraninom (REITE, 1996.).

REITE (1997.) nadalje preporučuje MFAA fiksativ u kombinaciji s bojenjem MGG i HE za dobru vizualizaciju granica stanice.

NOYA i LAMAS (1996.) u svom radu uzorke škrge komarče fiksiraju u različitim fiksativima: 10 % formalin, metanol, 100 % etanol, Carnoy-ev fiksativ, otopinu formalina i octene kiseline u metanolu u volumnim omjerima 10:5:85 (FAM). Uzorci fiksirani s FAM pokazuju blagu metakromaziju nakon bojanja s alkoholnim tioninom i TB, boje se blijedo ljubičasto, a s kiselim TB ljubičasto.

I u drugim istraživanjima mastocita riba kao fiksativi su korišteni Carnoy-ev (TAKAYA, 1968.) i Bouin-ov fiksativ (ROMIEU, 1924.; DEZFULI i sur. 2013.b; DA SILVA i sur 2016.; CHIARINI-GARCIA i FERREIRA, 1992.; TEMKIN i McMILLAN, 1986.).

#### 2.2.9. Histološka bojenja prigodna za vizualizaciju mastocita

U većini radova koji istražuju problematiku vizualizacije mastocita koristi se, osim specijalnih bojanja i standardno bojanje HE (TEMKIN i McMILLAN, 1986.; REITE, 1996.; REITE, 1997.; DOBSON i sur., 2008.; DEZFULI i sur. 2018.).

ROMIEU (1924.) u uzorcima vezivnog tkiva bucnja velikog fiksiranim u Bouin-ovom fiksativu i obojenim s vodenom otopinom TB opaža mastocite s metakromatskim granulama. CHIU i LAGUNOFF (1972.) kod šarana nakon bojenja TB uočavaju mastocite s metakromatskim (crveno - ljubičastim) granulama. TB je boja kojom se kromatin boji plavo, a hrskavični matriks, granule mastocita i mucini boje metakromatski, tj. crveno-ljubičasto. Kao i AB ova boja koristi se za identifikaciju kiselih mukopolisaharida (BANCROFT i sur., 2013.). Metakromaziju granula mastocita nakon bojenja s TB dokazuju: kod zlatnog karasa TEMKIN i McMILLAN (1986.) te ALESCI i sur. (2022.), kod vrste *Hoplias malabricus* CHIARINI-GARCIA i FERREIRA (1992.), kod štuke REITE (1996.) i DEZFULI i sur. (2018.), kod komarče NOYA i LAMAS (1996.) i LAURIANO i sur. (2012.), kod zebrice DA'AS i sur. (2011.), kod a vrste *Centropomus parallelus* DA SILVA i sur. (2016.).

MICHELS (1923.) kod šarana i *Leucius* sp. u uzorcima fiksiranim u etanolu obojenima alkoholnim tioninom opaža mastocite sa metaktomatskim granulama. DUTHIE (1939.) kod šarana dobiva iste rezultate. Tionin je metakromatska boja rjeđe korištena od TB (SCHUBERT i HAMERMAN, 1956.). Alkoholni tionin koristi i TAKAYA (1968.) u uzorcima tkiva šarana fiksiranim u Carnoy-evom fiksativu. U ovom radu autor također fiksira uzorke i u Bouin-olovnom acetatu te boji s TB, ali dobiva mastocite sa ortokromatskim granulama. Alkoholni tionin za bojanje mastocita korišten je i kod atlantskog lososa (REITE i EVENSEN, 1994.), drugih pastrvskih vrsta riba (REITE, 1997.) te komarče (NOYA i LAMAS, 1996.).

Alciansko plavilo boji sijalomucine, sulfomucine i proteoglikane plavo, u kombinaciji s PAS koji boji neutralne mucine magenta, a tkiva koja sadrže kisele i neutralne mucine boje se u razne nijanse ljubičaste (BANCROFT, 2013.). Kod sisavaca bojanjem s AB te naknadnim bojenjem safraninom razlikujemo mastocite vezivnog tkiva koji se boje crveno sa safraninom od mastocita sluznice koji se boje plavo. Safranin crveno oboji heparin (SPICER, 1960.). AB se također često koristi u istraživanjima mastocita riba, bilo samostalno (TEMKIN i McMILLAN, 1986.; REITE, 1997.; CHIARINI-GARCIA i FERREIRA, 1992.), u kombinaciji sa safraninom (CHIU i LAGUNOFF, 1972.; REITE, 1996.) ili sa PAS (CHIU i LAGUNOFF, 1972.; ALESCI i sur., 2012.; LAURIANO i sur., 2012.; DEZFULI i sur., 2013.a; DEZFULI i sur., 2013.b; DA SILVA i sur., 2016.; DEZFULI i sur., 2016.; DEZFULI i sur., 2018.).

Periodično bojanje kiselinom po Schiff-u u nekim radovima se koristi i samostalno (TEMKIN i McMILLAN 1986.; NOYA i LAMAS 1996.; DOBSON i sur. 2008.; DA'AS i sur. 2011.). Ovo bojanje se koristi za neutralne mucine, glikoproteine, sijalomucine i glikogen. Tkiva pozitivna na PAS boje se magenta (BANCROFT, 2013.). Često se koristi i MGG (REITE, 1996.; REITE, 1997.; NOYA i LAMAS, 1996.; REITE, 2005.;

ALESCI i sur. 2012.; LAURIANO i sur. 2012.) te Giemsa (TEMKIN i McMILLAN, 1986.; NOYA i LAMAS, 1996.; DEZFULI i sur. 2011.; DEZFULI i sur., 2016.; DEZFULI i sur., 2018.; ROMANO i sur. 2021.).

### 3. Materijal i metode

#### 3.1. Uzorkovanje

Za potrebe izrade diplomskog rada korišteni su parafinski blokovi s uzorcima organa od ukupno tri štuke podrijetlom iz rijeke Mrežnice. Iz svakog pojedinog primjerka (Tablica 2), izdvojeni uzorci organa (jednjak, želudac, tanko crijevo, gušterača i jetra) fiksirani su u 4 različita fiksativa: (Tablica 3). Sav materijal prikupljen je tijekom 2021. u sklopu provedbe projekta Hrvatske zaklade za znanost („BIOMOLEKULE KOJE VEŽU METALE I ZDRAVSTVENI POREMEĆAJI KOD SLATKOVODNIH ORGANIZAMA IZLOŽENIH INDUSTRIJSKOM OTPADU“, šifra projekta IP-2019-04-2636, voditeljica projekta dr. sc. ZRINKA DRAGUN, Institut Ruđer Bošković) i pohranjen je u Laboratoriju za bolesti riba Zavoda za biologiju i patologiju riba i pčela. Za istraživanje je dobivena Odluka Fakultetskog vijeća o etičkoj prihvatljivosti (klasa: 640-01/22-02/15; ur. br.: 251-61-01/139-22-25).

Tablica 2. Dužina, masa i spol uzorkovanih riba

Oznaka ribe	Š1	Š2	Š3
Ukupna dužina* (engl. <i>total length</i> )	40 cm	43,5 cm	46 cm
Tjelesna masa	470 g	570 g	605 g
Spol	♂	♂	♀

\*Ukupna dužina tijela izmjerena od okomice uz početak glave do okomice uz stražnji rub repne peraje.

#### 3.2. Metode fiksacije

Kao fiksativi korišteni su: 10 % neutralni formalin, 100 % etanol, Carnoy-ev i Bouin-ov fiksativ (Tablica 3).



Tablica 3. Uzorci organa i korišteni fiksativi

Organ	10 % N Formalin	Bouin	100 % Etanol	Carnoy
Jednjak i želudac	3	3	3	3
Tanko crijevo i gušterača	3	3	3	3
Jetra	3	3	3	3

Za 1200 ml 10 % neutralnog formalina potrebno je pomiješati 300 ml 40 % formaldehida, 900 ml destilirane vode, 4,824 g  $\text{NaH}_2\text{PO}_4$  i 19,644 g  $\text{Na}_2\text{HPO}_4$ . Nakon 5 dana fiksacije uzorci su dehidrirani u rastućim koncentracijama etanola, prosvjetljeni u ksilolu i uklopljeni u parafin.

Za Bouin-ov fiksativ potrebno je pomiješati 15 ml zasićene otopine pikridinske kiseline, 5 ml formaldehida i 1 ml ledene octene kiseline koji se dodaje neposredno prije korištenja fiksativa. Uzorci su u ovom fiksativu držani 4 sata, zatim premješteni u 50 % etanol koji se mijenja do gubitka žutog obojenja tkiva uzrokovanog pikridinskom kiselinom. Nakon gubitka žute boje, uzorci su dehidrirani u rastućim koncentracijama etanola, prosvjetljeni u ksilolu i uklopljeni u parafin.

Uzorci iz 100 % etanola su nakon 24 sata premješteni u ksilol i za 48 sati uklopljeni u parafin.

Za Carnoy-ev fiksativ potrebno je pomiješati 60 ml apsolutnog etanola, 30 ml kloroforma i 10 ml octene kiseline. Nakon fiksacije od 2 sata, uzorci su premješteni u 100 % etanol, za sat vremena u novi 100 % etanol, te na idući sat u ksilol i uklopljeni u parafin.

### 3.3. Metode bojenja

U Laboratoriju za histologiju, histokemiju i imunohistokemiju Zavoda za histologiju anatomiju i embriologiju fiksirani uzorci su narezani na 4  $\mu\text{m}$  za TB, a na 6  $\mu\text{m}$  debele rezove za ostala bojenja. Kao metode bojenja korištene su: rutinska HE metoda, TB (SHEEHAN i HRAPCHAK, 1980.), AB-PAS (ALCIAN BLUE-P.A.S. KIT, BIOGNOST), AB-SAF (MEGÍAS i sur., 2019), Verhoff Van Giesen (VVG) (SHEEHAN i HRAPCHAK, 1980.). Za sva bojanja osim AB-SAF i VVG bojanja korišteni su uzorci iz sva 4 fiksativa, s AB-SAF obojeni su uzorci iz 10 % neutralnog formalina i Carnoy-eva fiksativa, a s VVG samo uzorci iz formalina (Tablica 4).

Tablica 4. Fiksativi i metode bojenja

	HE	TB	AB-PAS	AB-SAF	VVG
10 % neutralni formalin	+	+	+	+	+
Bouin	+	+	+	∅	∅
100 % Etanol	+	+	+	∅	∅
Carnoy	+	+	+	+	∅

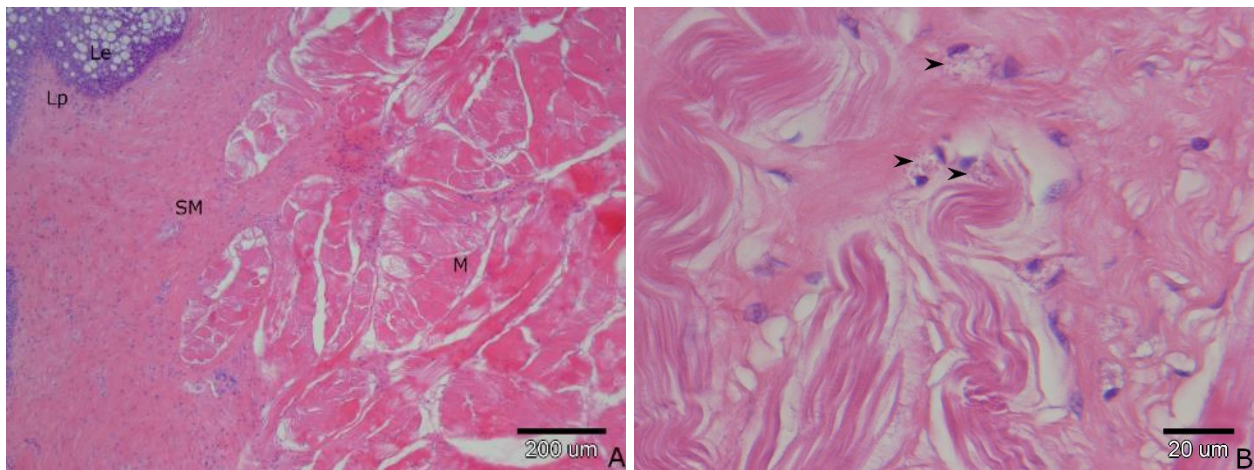
AB-PAS bojenjem mucini se boje tirkizno plavo, PAS pozitivne tvari magenta, jezgre plavo, epitelni mucini i hrskavica ljubičasto do tamno plavo.

AB-SAF bojenje se koristi za diferencijaciju mastocita sluznice, koji se boje plavo, od mastocita vezivnog tkiva koji se boje crveno.

## 4. Rezultati

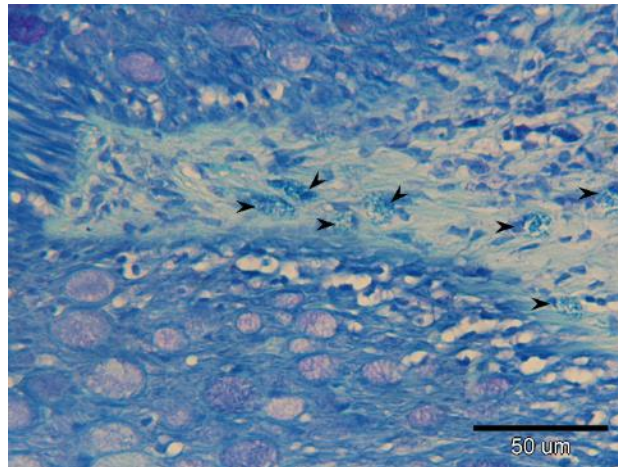
### 4.1. Jednjak

Jednjak štuke je kratak cjevasti organ debele stjenke. Na preparatu jednjaka fiksiranim formalinom te obojenom HE jasno su vidljivi slojevi: lamina epitelijalis (Le) građena od pseudovišeslojnog pločastog epitela koji posteriorno postaje visokoprizmatičan s mnogo vrčastih stanica, lamina proprija (Lp) građena od rahlog vezivnog tkiva i lamina muskularis mukoze (Lmm) građena od glatkih mišićnih stanica. Ta tri sloja čine sluznicu (TM). Slijedi podsluznica (TsubM) građena od vezivnog tkiva te mišićnica (M) sastavljena od unutrašnjeg kružnog i vanjskog podužnog sloja poprečno prugastog mišićja. Vanjski sloj jednjaka je seroza (TS) građena od vezivnog tkiva i mezotela. U Lp i TsubM vidljive su brojne ovalne stanice s okruglom do ovalnom, ekscentrično smještenom, jezgrom i blijedo obojenim eozinofilnim granulama (Slika 1).



Slika 1. Poprečni presjek jednjaka (oznaka uzorka F3ŽHE). A) lamina epitelijalis (Le), lamina proprija (Lp), podsluznica (TsubM), mišićnica (M). B) granularane stanice (vrh strelice).

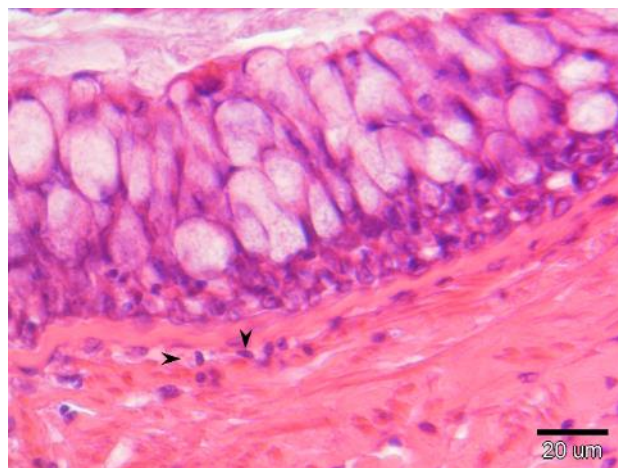
Na uzorcima jednjaka fiksiranim u formalinu i obojenim s TB, u vezivnom tkivu Lp dobro su vidljive ovalne stanice s citoplazmom ispunjenom plavim granulama i ekscentrično smještenom okruglom do ovalnom jezgrom (Slika 2).



Slika 2. Poprečni presjek jednjaka (oznaka uzorka F3ŽTB). Granulirane stanice (vrh strelice).

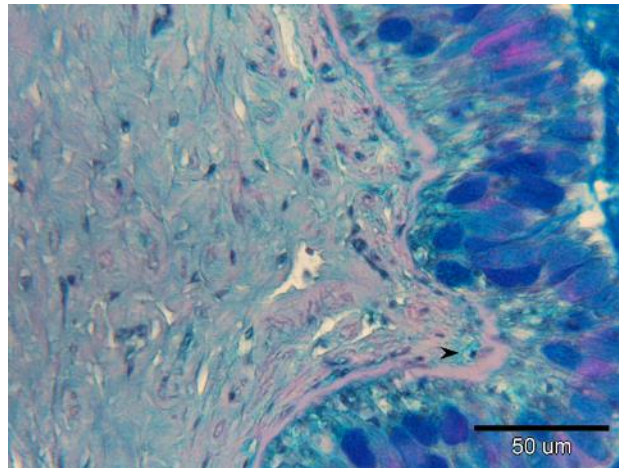
Na uzorcima jednjaka fiksiranim u formalinu i obojenim s AB-PAS, u vezivnom tkivu Lp dobro su vidljive ovalne stanice s citoplazmom ispunjenom svijetlo plavim sadržajem i ekscentrično smještenom okruglom do ovalnom jezgrom

Na uzorcima jednjaka fiksiranim u Bouin-u i obojenim s HE u vezivnom tkivu Lp vidljive su brojne ovalne stanice s ekscentrično smještenom jezgrom i blijedo eozinofilnim granulama (Slika 3).



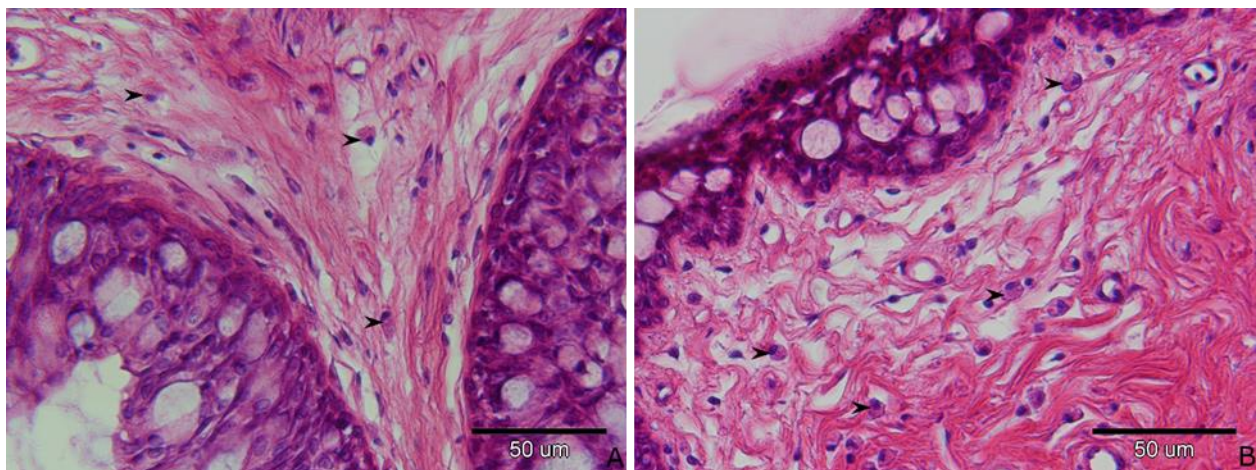
Slika 3. Poprečni presjek jednjaka (oznaka uzorka B3ŽHE). Granulirane stanice (vrh strelice).

Na uzorcima jednjaka fiksiranim u Bouin-u i obojenim s AB-PAS u vezivnom tkivu Lp vidljive su ovalne stanice s ekscentrično postavljenom jezgrom i svijetloplavim granulama (Slika 4).



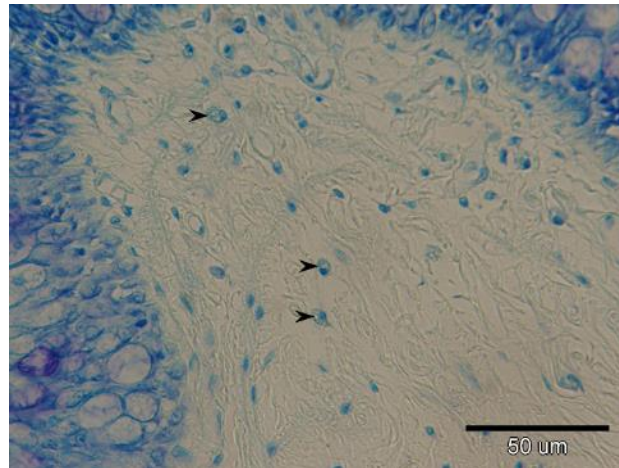
Slika 4. Poprečni presjek jednjaka (oznaka uzorka B3ŽABPAS). Granulirana stanica (vrh strelice).

Na uzorku jednjaka fiksiranim u 100 % etanolu i obojenim s HE u vezivnom tkivu Lp vidljive su brojne ovalne stanice s ekscentrično smještenom jezgrom i brojnim eozinofilnim granulama (Slika 5).



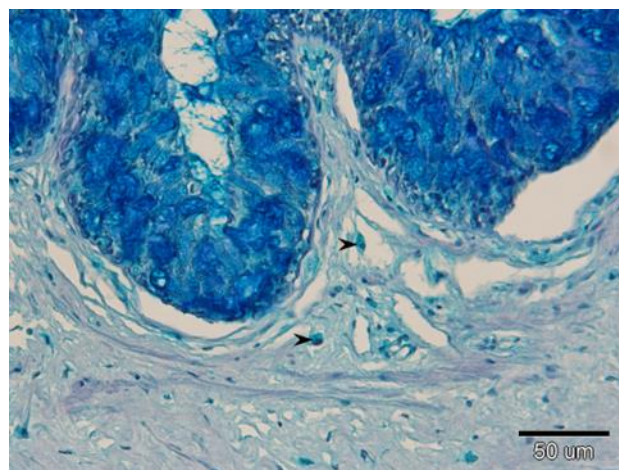
Slika 5. Poprečni presjek jednjaka (A i B) (oznaka uzorka AŽHE). Granulirane stanice (vrh strelice).

Na uzorcima jednjaka fiksiranim u 100 % etanolu i obojenim s TB u vezivnom tkivu Lp vidljive su ovalne stanice s ekscentrično smještenom jezgrom i blijedo obojenim plavim granulama (Slika 6).



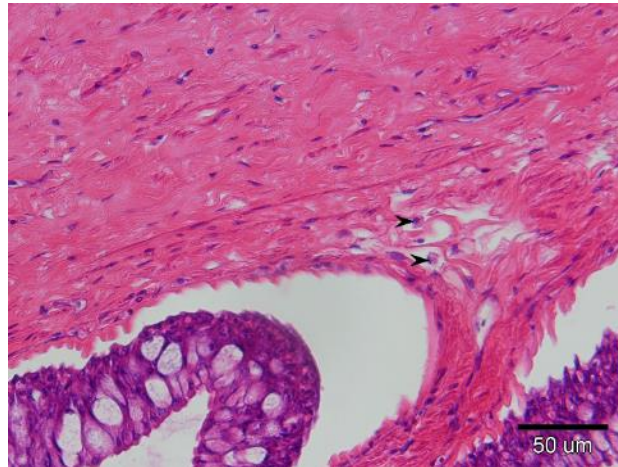
Slika 6. Poprečni presjek jednjaka (oznaka uzorka AŽTB). Granulirane stanice (vrh strelice).

Na uzorcima jednjaka fiksiranim u 100 % etanolu i obojenim s AB-PAS u vezivnom tkivu Lp vidljive su ovalne stanice s ekscentrično postavljenu jezgrom i difuzno svijetlo plavo obojenim sadržajem citoplazme (Slika 7).



Slika 7. Poprečni presjek jednjaka (oznaka uzorka AŽABPAS). Granulirane stanice (vrh strelice).

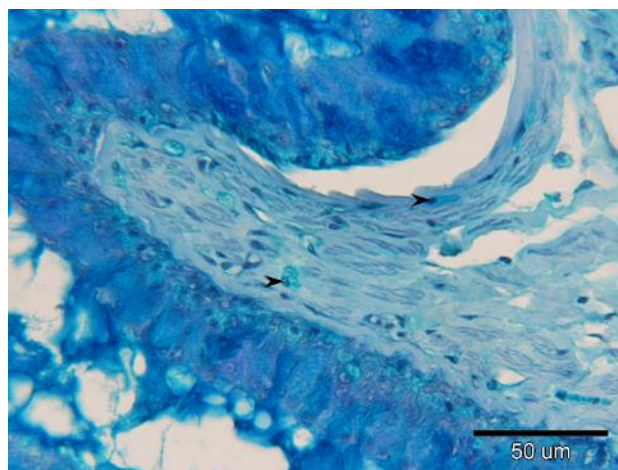
Na uzorcima jednjaka fiksiranim u Carnoy-u i obojenim s HE u vezivnom tkivu Lp vidljive su ovalne stanice s ekscentrično postavljenom jezgrom i brojnim eozinofilnim granulama (Slika 8).



Slika 8. Poprečni presjek jednjaka (oznaka uzorka C3ŽHE). Granulirane stanice (vrh strelice).

Na uzorcima jednjaka fiksiranim u Carnoy-u i obojenim s TB u Lp i TsubM vidljive su ovalne stanice s ekscentrično smještenom jezgrom i blijedo obojenim plavim granulama.

Na uzorcima jednjaka fiksiranim u Carnoy-u i obojenim s AB-PAS u vezivnom tkivu Lp vidljive su ovalne stanice s ekscentrično postavljenom jezgrom i svijetloplavim granulama (Slika 9).

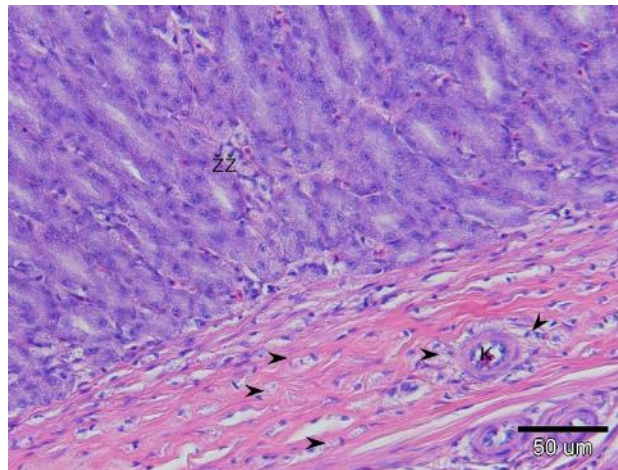


Slika 9. Poprečni presjek jednjaka (oznaka uzorka C3ŽABPAS). Granulirane stanice (vrh strelice).

Na preparatima jednjaka fiksiranim formalinom i obojenim s AB-SAF, fiksiranim Bouin-om i obojenim s TB, fiksiranim Carnoy-em i obojenim sa AB-SAF nije bilo moguće sa sigurnošću potvrditi granulirane stanice.

#### 4.2. Želudac

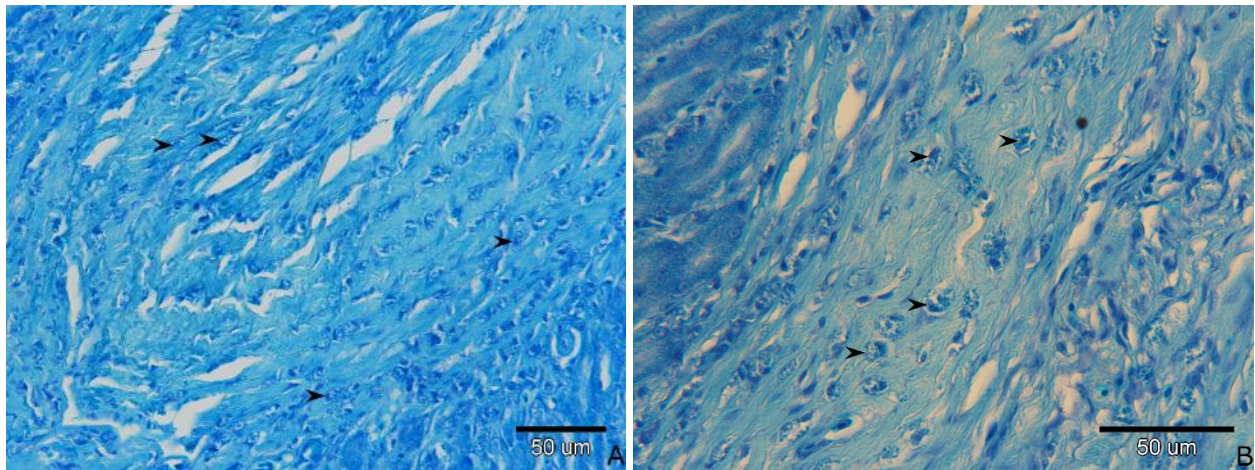
Na uzorcima želuca fiksiranim u formalinu i obojenim s HE vidljiva je Le građena od visokoprizmatičnih stanica. Slijedi Lp građena od vezivnog tkiva u koje su umetnute želučane žlijezde. Lmm je vidljiva i građena od podužnog sloja glatkih mišićnih stanica ispod kojih je TsubM građena od vezivnog tkiva s brojnim krvnim žilama. Vanjski sloj želuca je TS sastavljena od vezivnog tkiva i mezotela. U Lp i TsubM vidljive su brojne ovalne stanice s okruglom do ovalnom, ekscentrično smještenom jezgrom i blijedo obojenim eozinofilnim granulama (Slika 10). Mišićnica želuca sastoji se od dva sloja, unutrašnjeg kružnog i vanjskog podužnog i prekrivena je TS.



Slika 10. Poprečni presjek želuca (oznaka uzorka F3ŽHE). Želučane žlijezde (žž), krvna žila (K), granulirane stanice (vrh strelice).

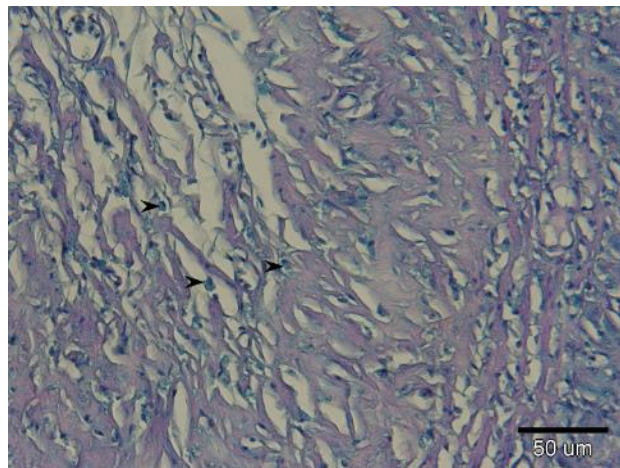


Na uzorcima želuca fiksiranim u formalinu i obojenim s TB u Lp i TsubM želuca dobro su vidljive ovalne stanice s citoplazmom ispunjenom plavim granulama te ekscentrično smještenom ovalnom jezgrom (Slika 11).



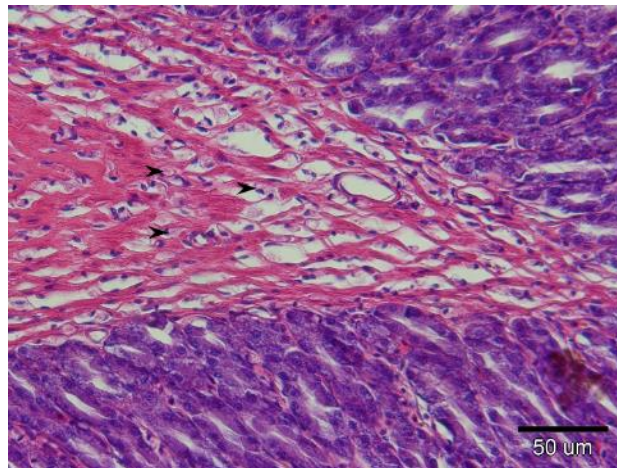
Slika 11. Poprečni presjek želuca (A i B) (oznaka uzorka F3ŽTB). Granulirane stanice (vrh strelice).

Na uzorcima želuca fiksiranim u formalinu i obojenim s AB-PAS u Lp i TsubM vidljive su ovalne stanice s ekscentrično smještenom jezgrom i svijetloplavim granulama (Slika 12).



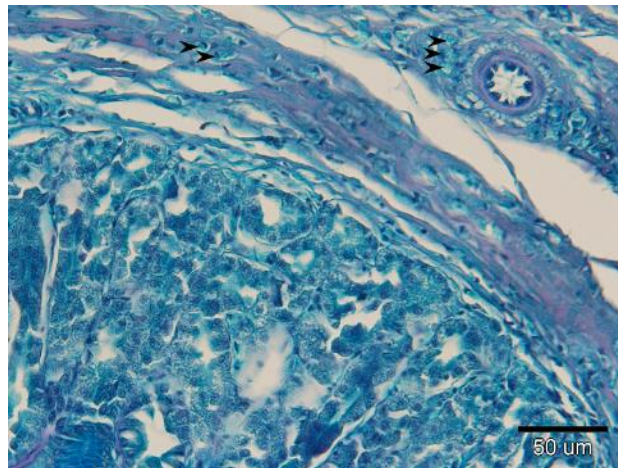
Slika 12. Poprečni presjek želuca (oznaka uzorka F3ŽABPAS). Granulirane stanice (vrh strelice).

Na uzorcima želuca fiksiranim u Bouin-u i obojenim s HE u Lp i TsubM vidljive su brojne ovalne do okrugle stanice s ekscentrično smještenom jezgrom i blijedo obojenim eozinofilnim granulama (Slika 13).



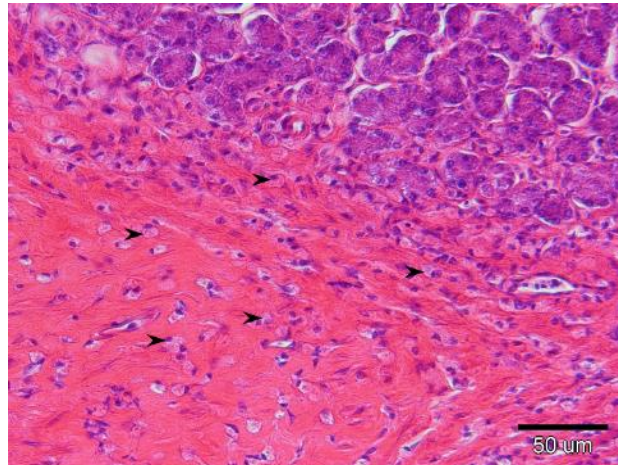
Slika 13. Poprečni presjek želuca (oznaka uzorka B3ŽHE). Granulirane stanice (vrh strelice).

Na uzorcima želuca fiksiranim u Bouin-u i obojenim s AB-PAS u Lp i TsubM vidljive su ovalne stanice s ekscentrično smještenom jezgrom i svijetloplavim granulama (Slika 14).



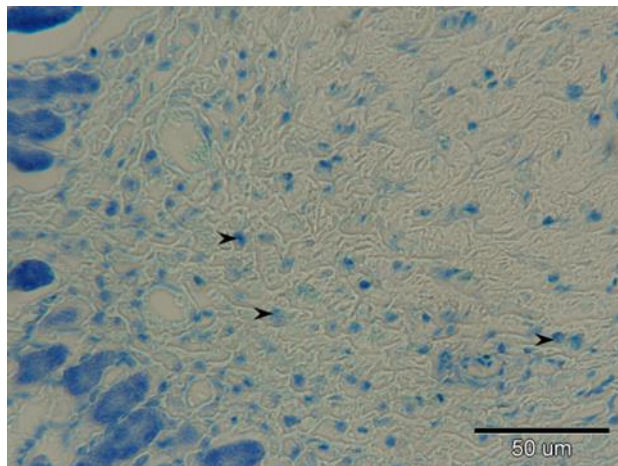
Slika 14. Poprečni presjek želuca (oznaka uzorka B3ŽABPAS). Granulirane stanice (vrh strelice).

Na uzorcima želuca fiksiranim u Carnoy-u i obojenim s HE u Lp i TsubM vidljive su ovalne stanice s ekscentrično postavljenom jezgrom i brojnim eozinofilnim granulama (Slika 15).



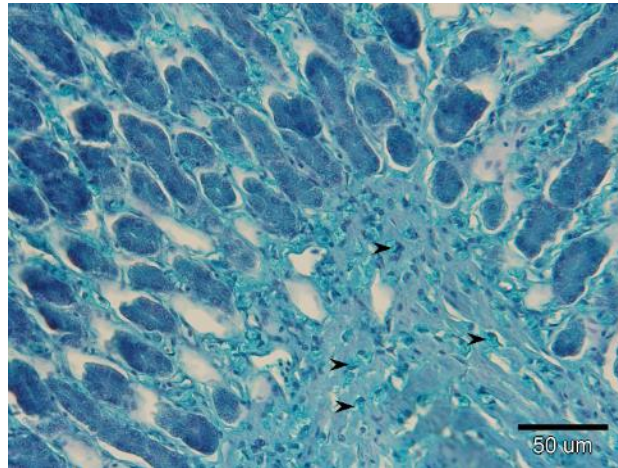
Slika 15. Poprečni presjek želuca (oznaka uzorka C3ŽHE). Granulirane stanice (vrh strelice).

Na uzorcima želuca fiksiranim u Carnoy-u i obojenim s TB u Lp i TsubM vidljive su ovalne stanice s ekscentrično smještenom jezgrom i blijedo obojenim plavim granulama (Slika 16).



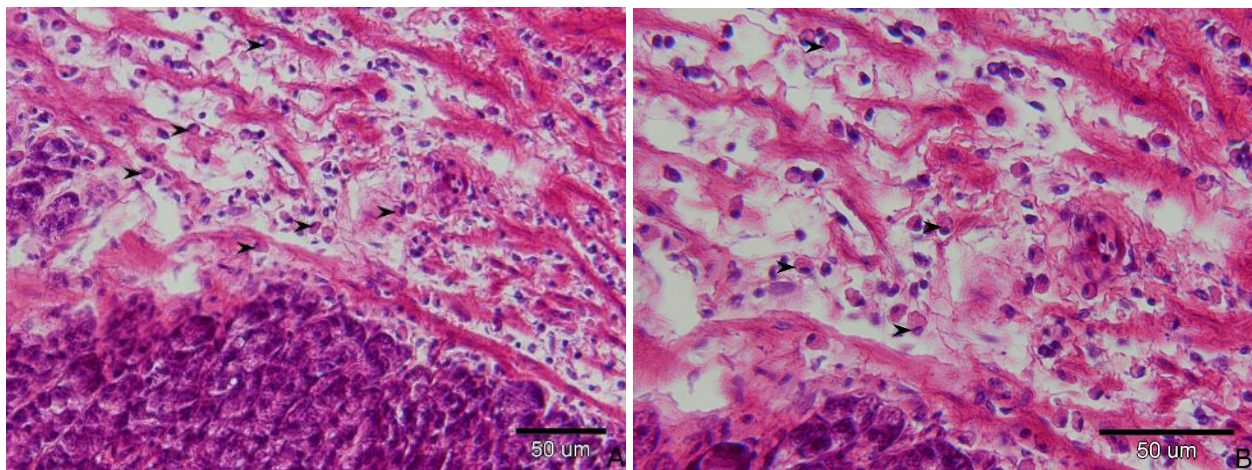
Slika 16. Poprečni presjek želuca (oznaka uzorka C3ŽTB). Granulirane stanice (vrh strelice).

Na uzorcima želuca fiksiranim u Carnoy-u i obojenim s AB-PAS u Lp i TsubM vidljive su ovalne stanice s ekscentrično smještenom jezgrom i svijetloplavim granulama (Slika 17).



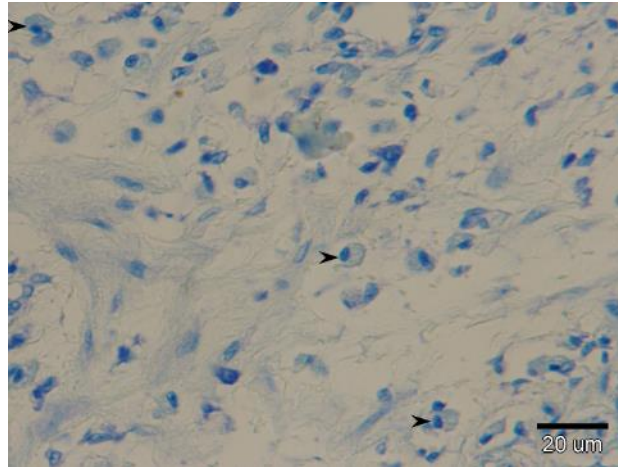
Slika 17. Poprečni presjek želuca (oznaka uzorka C3ŽABPAS). Granulirane stanice (vrh strelice).

Na uzorcima želuca fiksiranim u 100 % etanolu i obojenim s HE u Lp i TsubM vidljive su brojne ovalne stanice s ekscentrično smještenom jezgrom i brojnim eozinofilnim granulama (Slika 18).



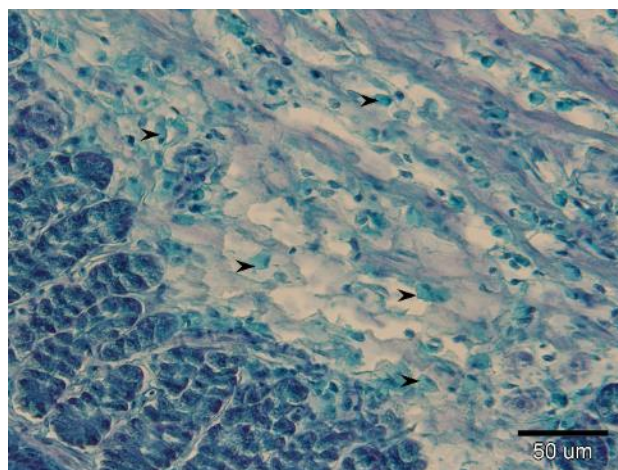
Slika 18. Poprečni presjek želuca (A i B) (oznaka uzorka AJEDHE). Granulirane stanice (vrh strelice).

Na uzorku želuca fiksiranim u 100 % etanolu i obojenim s TB u vezivnom tkivu Lp vidljive su ovalne stanice s ekscentrično smještenom jezgrom i blijedo obojenim plavim granulama (Slika 19).



Slika 19. Poprečni presjek želuca (oznaka uzorka AJEDTB). Granulirane stanice (vrh strelice).

Na uzorcima želuca fiksiranim u 100 % etanolu obojenim s AB-PAS u Lp i TsubM vidljive su ovalne stanice s ekscentrično smještenom jezgrom i difuzno svijetlo plavo obojenim sadržajem u citoplazmi (Slika 20).

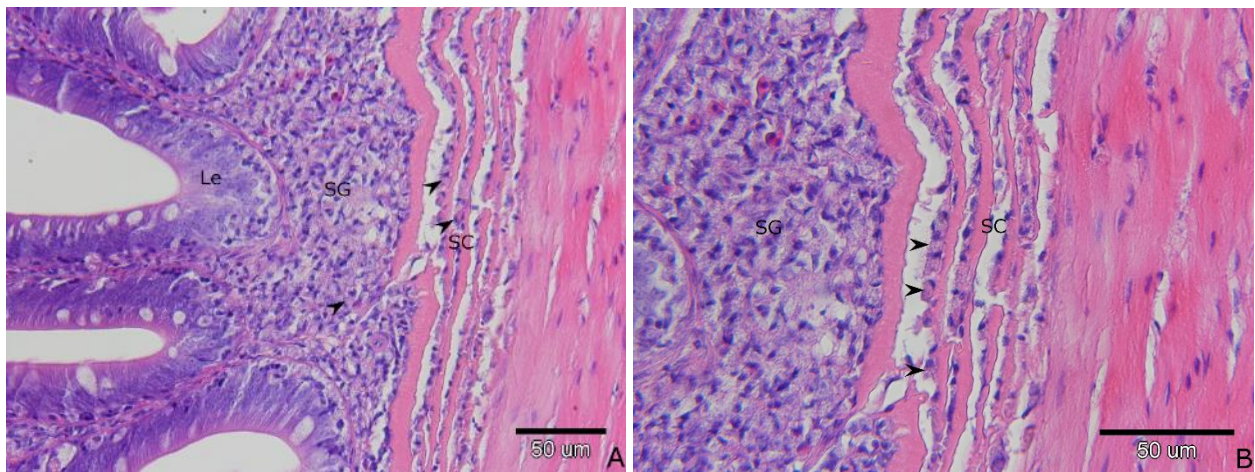


Slika 20. Poprečni presjek želuca (oznaka uzorka AJEDABPAS). Granulirane stanice (vrh strelice).

Na preparatima želuca fiksiranim formalinom i obojenim AB-SAF, fiksiranim Bouin-om i obojenim TB, fiksiranim Carnoy-em i obojenim sa AB-SAF, sa sigurnošću nije bilo moguće potvrditi granulirane stanice.

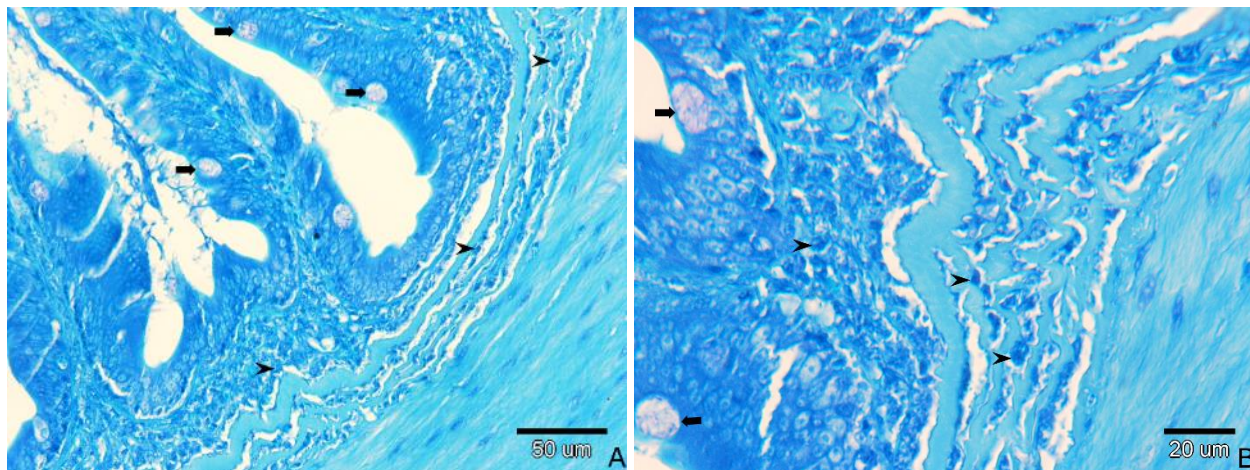
### 4.3. Crijevo

Crijevo je cjevasti organ specifične građe u štuke. Na preparatu crijeva obojenom HE jasno su vidljivi slojevi: Le građena od jednoslojnog visokoprizmatičnog epitela s pokojom intraepitelnom vrčastom stanicom. TsubM sastoji se od dva međusobno isprepletena sloja, stratum granulosm (SG) i stratum compactum (SC). SG sadrži brojne granulirane stanice koje su ovalnog oblika i imaju ekscentrično smještenu okruglu do ovalnu jezgru. Granule ovih stanica su blijedo eozinofilne. U SC vidljivi su snopovi kolagenih vlakana između kojih se jasno uočavaju istovrsne granulirane stanice (Slika 21). Mišićnica se sastoji od dva sloja glatkog mišićja, unutrašnjeg kružnog i vanjskog podužnog. Vanjski sloj crijeva je serozna membrana građena od vezivnog tkiva i mezotela.



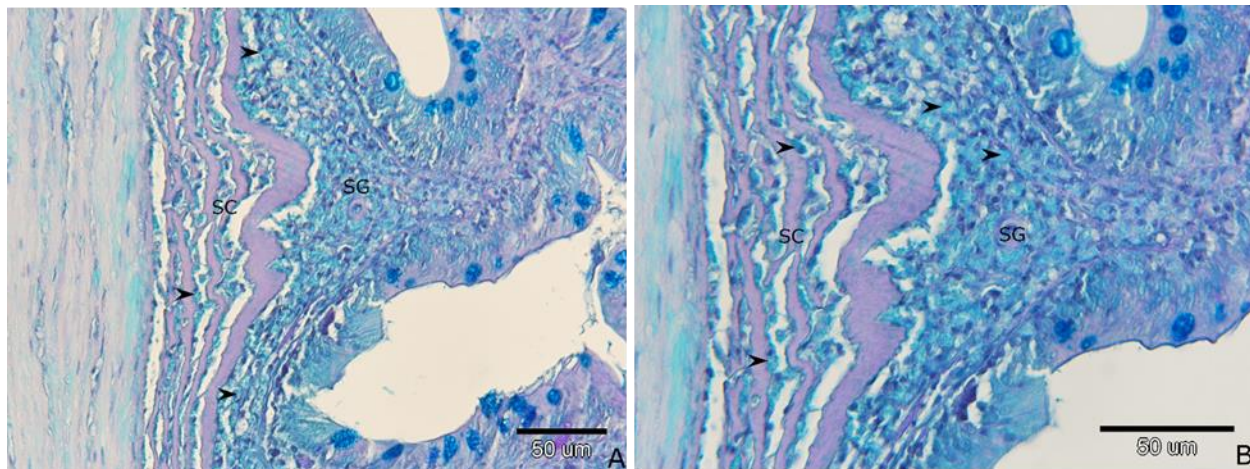
Slika 21. Poprečni presjek crijeva (A i B) (oznaka uzorka F3CHE). Lamina epitelijalis (Le), stratum granulosum (SG), stratum compactum (SC), stanice s eozinofilnim granulama (vrh strelice).

Na uzorcima crijeva fiksiranim u formalinu i obojenim s TB jasno su vidljivi enterociti (tamno plavo), vrčaste stanice obojene blijedo, ali metakromatski (ružičasto) i jezgre stanica (tamno plavo). U SG i između slojeva SC (svijetlo plavo) vidljive su brojne stanice okruglog do ovalnog oblika s ekscentrično smještenom okruglom jezgrom i brojnim, dobro vidljivim ortokromatski (tamno plavo) obojenim granulama (Slika 22).



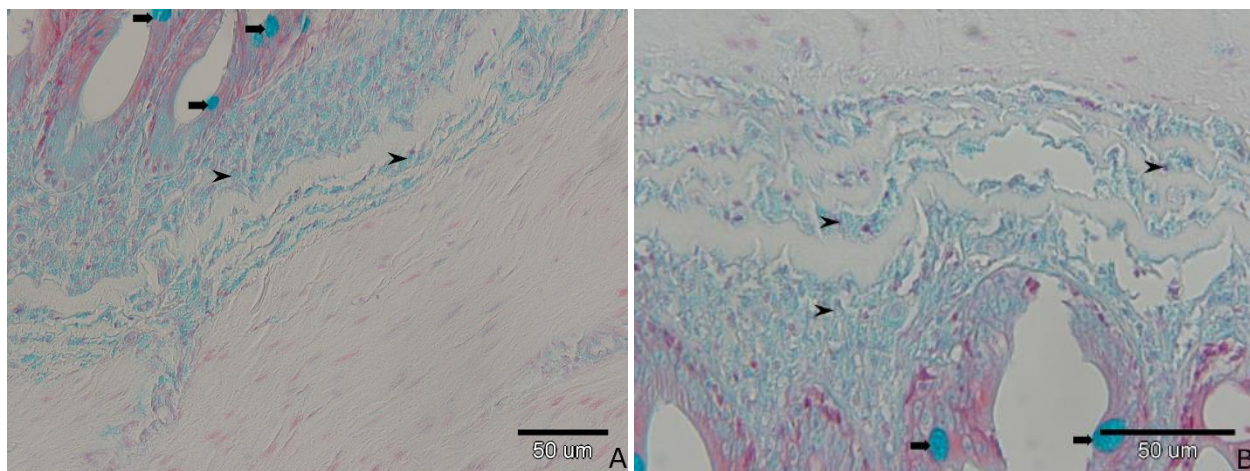
Slika 22. Poprečni presjek crijeva (A i B) (oznaka uzorka F3CTB). Vrčaste stanice (strelice), granulirane stanice (vrh strelice).

Na uzorcima crijeva fiksiranim u formalinu i obojenim s AB-PAS jasno su vidljivi enterociti (svjetlo plavo) i vrčaste stanice (plavo), SG (svijetlo plavo), jezgre stanica (tamno plavo), slojevi SC (ljubičasto), mišićje (blijedo svijetlo plavo). Granulirane stanice SG i između slojeva SC obojene su difuzno svijetlo plavo bez lako uočljivih pojedinačnih granula (Slika 23).



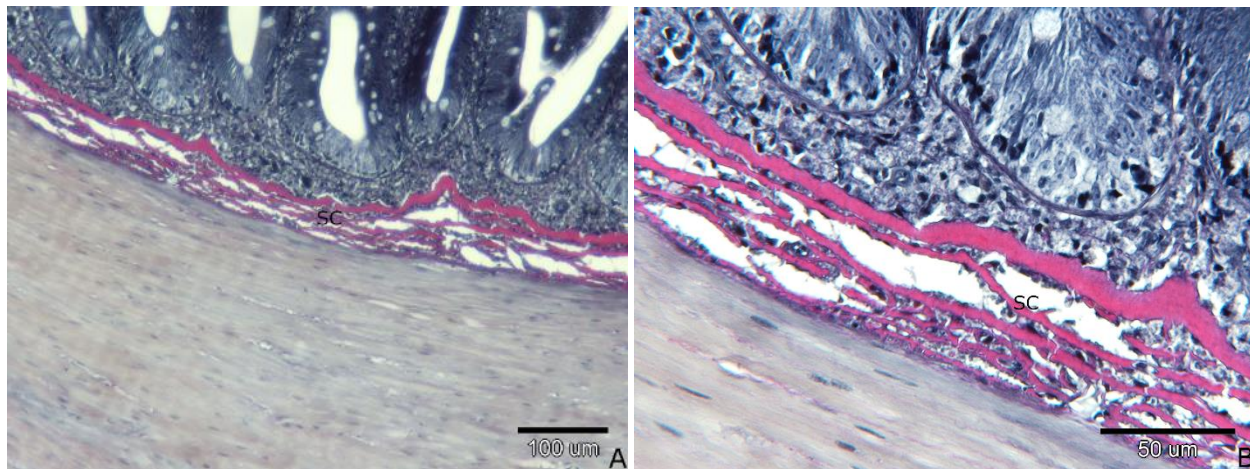
Slika 23. Poprečni presjek crijeva (A i B) (oznaka uzorka F3CABPAS). Stratum granulosum (SG), stratum compactum (SC), granulirane stanice (streljačasti vrh).

Na uzorcima crijeva fiksiranim u formalinu i obojenim sa AB-SAF vidljivi su enterociti (crveni), vrčaste stanice (jarko plave), jezgre stanica (crvene), SG (plav), SC i mišićnica (neobojeni) Granule granuliranih stanica u SG i između slojeva SC su svijetlo plave (Slika 24).



Slika 24. Poprečni presjek crijeva (A i B) (oznaka uzorka F3CS/AB). Vrčaste stanice (strelica), granulirane stanice (vrh strelice).

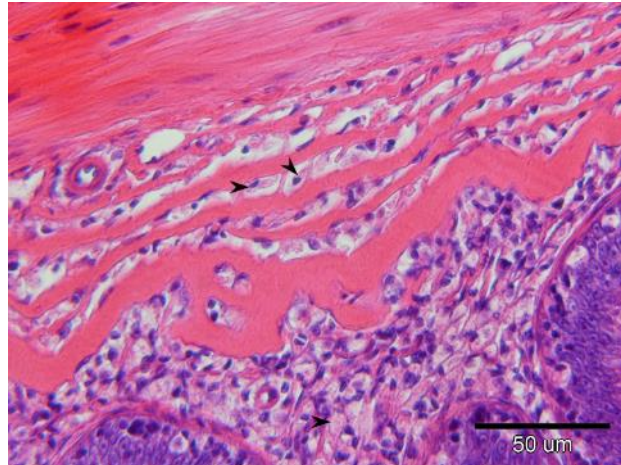
Na uzorcima crijeva fiksiranim u formalinu i obojenim s VVG jasno su vidljivi enterociti (sivo-crni) i vrčaste stanice (neobojene), kolagen u SC (crven), jezgre stanica (crne), citoplazma mišićnih stanica (siva). Granule stanica u SG nisu primile boju (Slika 25).



Slika 25. Poprečni presjek crijeva (A i B) (oznaka uzorka F3CVVG). Stratum compactum (SC).

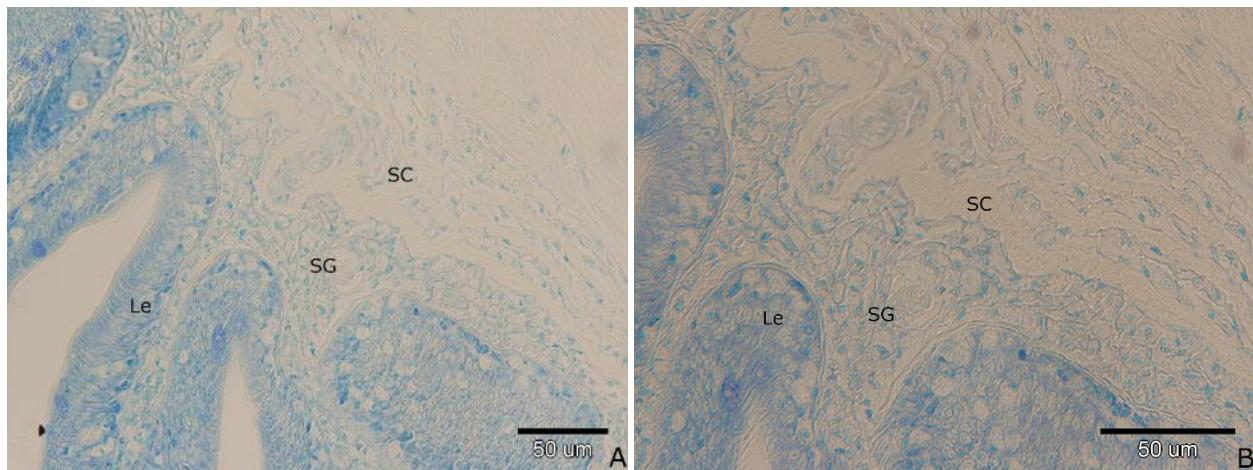


Na uzorcima crijeva fiksiranim u Bouin-u i obojenim s HE u SG i između slojeva kolagenih vlakana SC vidljive su ovalne stanice s ekscentrično smještenom jezgrom i eozinofilnim granulama (Slika 26).



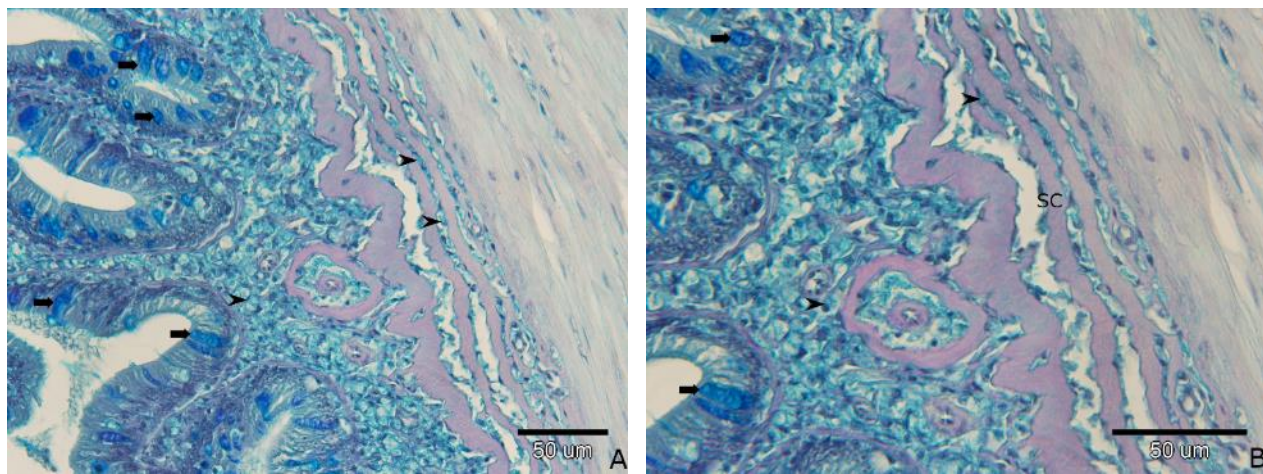
Slika 26. Poprečni presjek crijeva (oznaka uzorka B3CHE). Granulirane stanice (vrh strelice).

Na uzorcima crijeva fiksiranim u Bouin-u i obojenim s TB tkivne strukture su blijedo obojene. Stanice u SG i između slojeva SC se ne ističu (Slika 27).



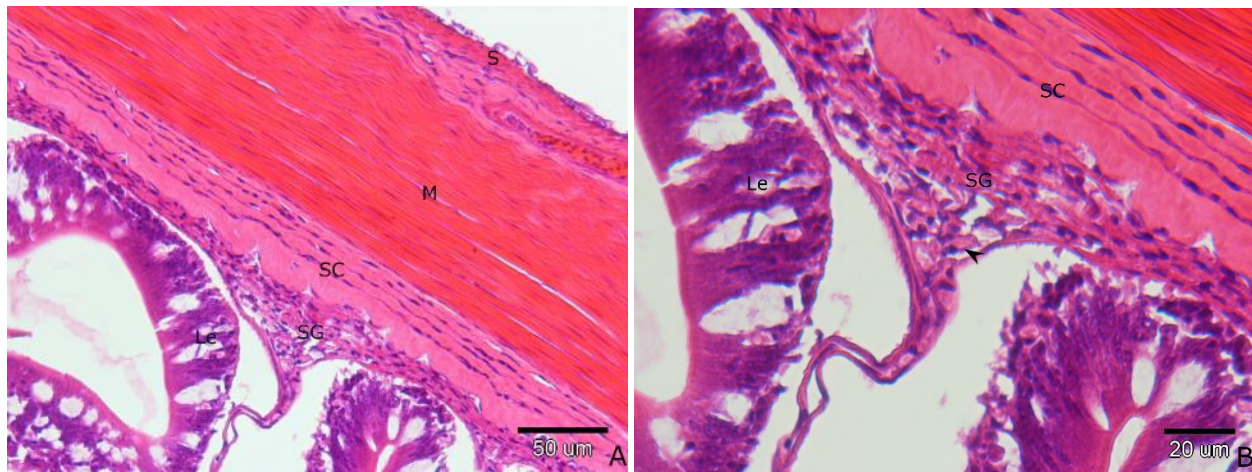
Slika 27. Poprečni presjek crijeva (A i B) (oznaka uzorka B3CTB). Lamina epithelialis (Le), stratum granulosum (SG), stratum compactum (SC).

Na uzorcima crijeva fiksiranim u Bouin-u i obojenim s AB-PAS granulirane stanice SG i između slojeva SC obojene su difuzno svijetlo plavo bez lako uočljivih pojedinačnih granula (Slika 28).



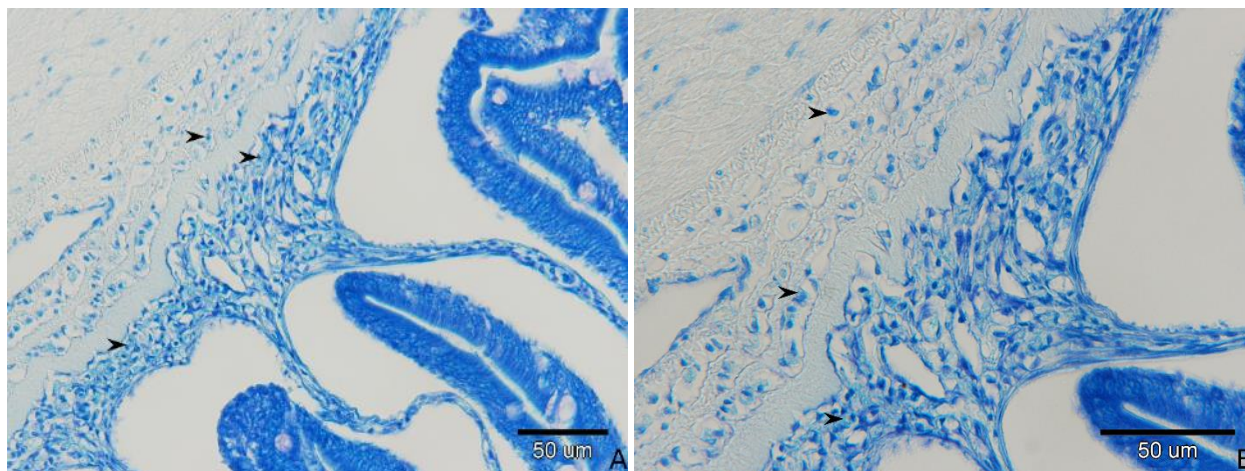
Slika 28. Poprečni presjek crijeva (A i B) (oznaka uzorka B3CABPAS). Slojevi stratum compactum (SC), vrčaste stanice (strelica), granulirane stanice (vrh strelice).

Na uzorcima crijeva fiksiranim u 100 % etanolu i obojenim s HE vidljivo je odvajanje slojeva uzrokovano fiksativom. U SG ističu se stanice s eozinofilnim granulama (Slika 29).



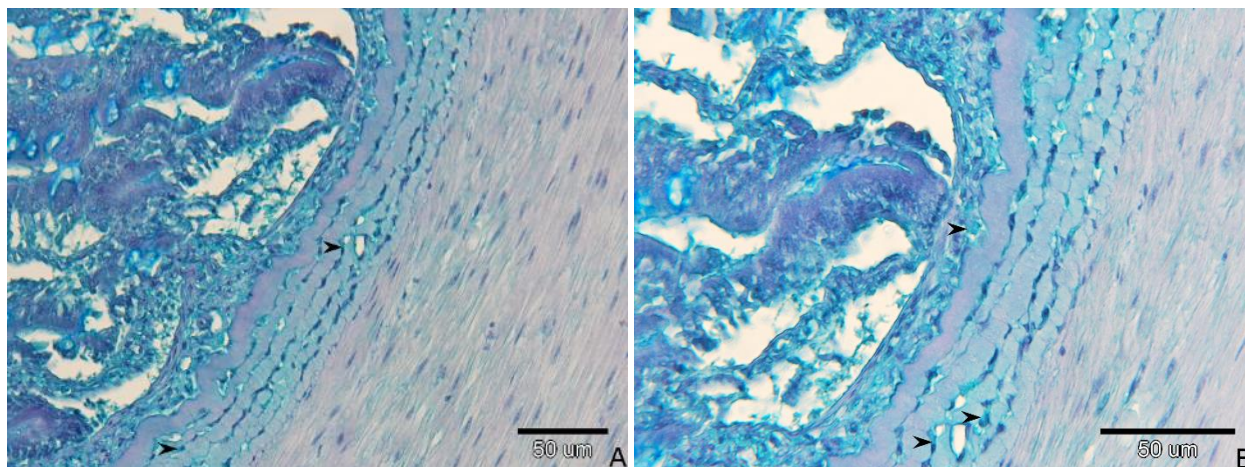
Slika 29. Poprečni presjek crijeva (A i B) (oznaka uzorka ACHE). Lamina epithelialis (Le), stratum granulosum (SG), stratum compactum (SC), mišićnica (M), seroza (S), granulirane stanice u SG (vrh strelice).

Na uzorcima crijeva fiksiranim u 100 % etanolu i obojenim s TB granulirane stanice SG i SC obojene su svjetlo plavo, granule se slabo naziru (Slika 30).



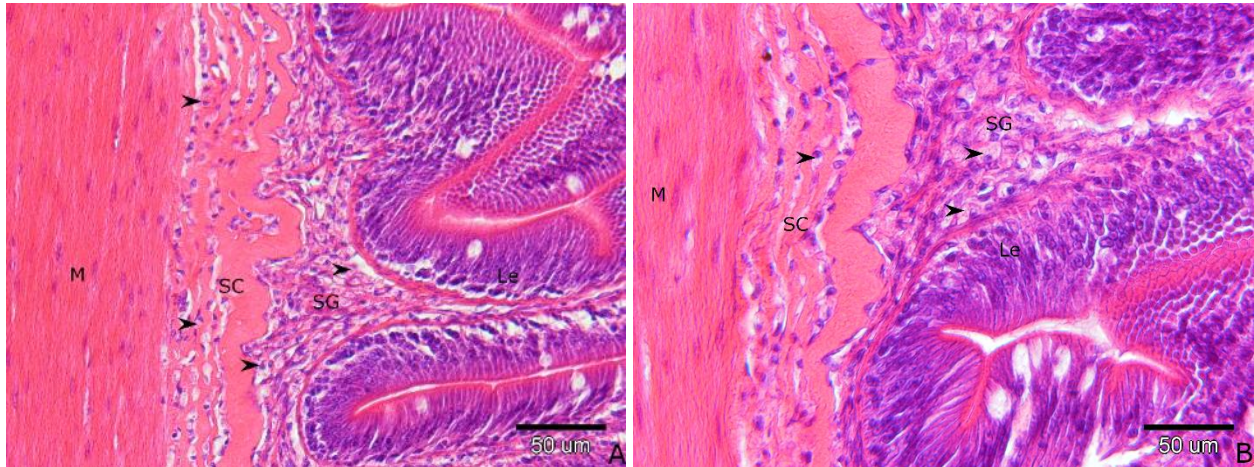
Slika 30. Poprečni presjek crijeva(A i B) (oznaka uzorka ACTB). Granulirane stanice (vrh strelice).

Na uzorcima crijeva fiksiranim u 100 % etanolu i obojenim s AB-PAS vidljive su svjetlo plavo obojene granulirane stanice sa slabo vidljivim granulama, nejasnih staničnih granica (Slika 31).



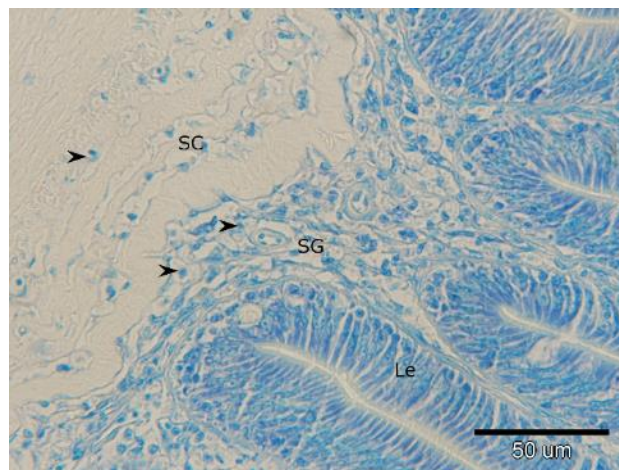
Slika 31. Poprečni presjek crijeva (A i B) (oznaka uzorka ACABPAS). Granulirane stanice (vrh strelice).

Na uzorcima crijeva fiksiranim u Carnoy-u i obojenim s HE vidljive su granulirane stanice u SG i između slojeva SC. Stanice su ovalne s ekscentrično smještenom jezgrom, i eozinofilnim granulama (Slika 32).



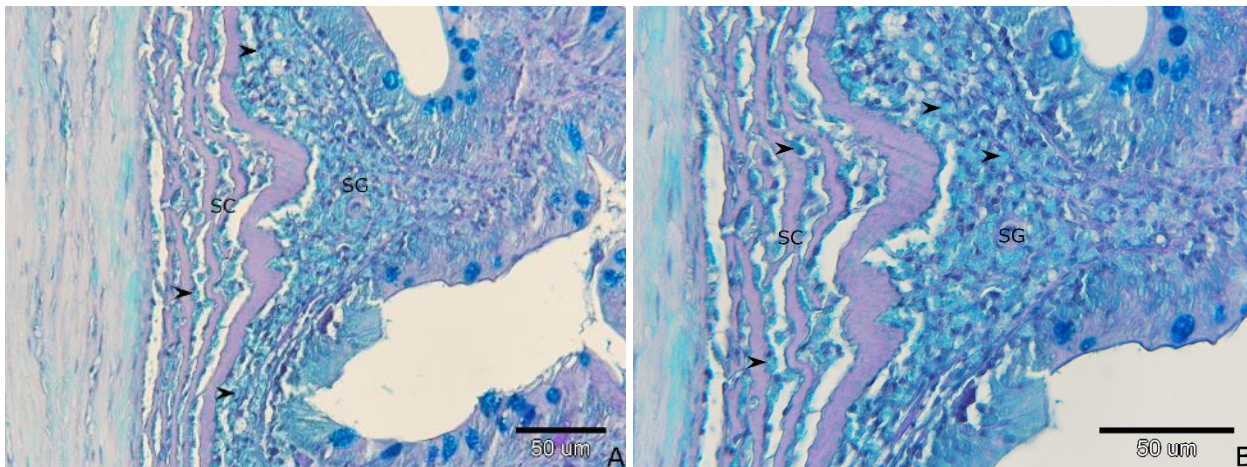
Slika 32. Poprečni presjek crijeva (A i B) (oznaka uzorka C3CHE). Lamina epitelijalis (Le), stratum granulosum (SG), stratum compactum (SC), mišićnica (M), granulirane stanice (vrh strelice).

Na uzorcima crijeva fiksiranim u Carnoy-u i obojenim s TB strukture se slabo naziru. Jezgre granuliranih stanica su plave a granule nisu obojene (Slika 33).




Slika 33. Poprečni presjek crijeva (oznaka uzorka C3CTB). Lamina epitelijalis (Le), stratum granulosum (SG), stratum compactum (SC), granulirane stanice (vrh strelice).

Na uzorcima crijeva fiksiranim u Carnoy-u i obojenim s AB-PAS, granulirane stanice SG i između slojeva SC obojene su difuzno svijetlo plavo bez lako uočljivih pojedinačnih granula (Slika 34).



Slika 34. Poprečni presjek crijeva (A i B) (oznaka uzorka C3CABPAS). Stratum compactum (SC), vrčaste stanice (strelica), granulirane stanice (vrh strelice).

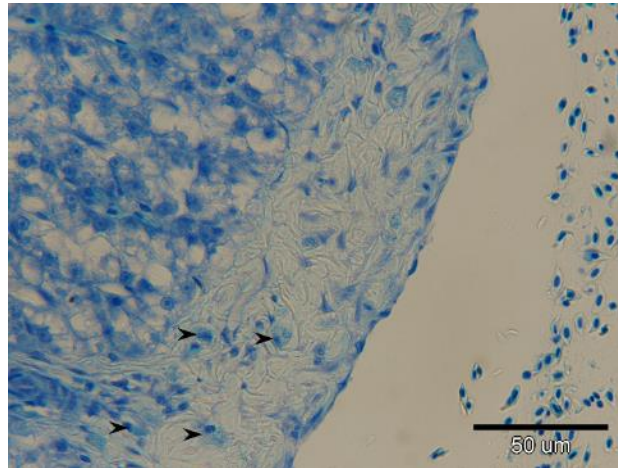
Na uzorcima crijeva fiksiranim u Carnoy-u i obojenim sa AB-SAF ističu se vrčaste stanice obojene plavo dok ostale strukture nisu primile boju (Slika 35).



Slika 35. Poprečni presjek crijeva (oznaka uzorka C3CSAB). Vrčaste stanice (strelica).

#### 4.4 Jetra

Na uzorku jetre fiksiranom u formalinu i obojenom s TB perivaskularno vidljive su ovalne stanice s ekscentrično smještenom jezgrom i ortokromatskim (plavim) granulama (Slika 36).



Slika 36. Rez jetre (oznaka uzorka F2J1TB). Granulirane stanice (vrh strelice).

Združeni pregled rezultata prikazan je u Tablici 5.

Tablica 5. Rezultati bojenja granula granuliranih stanica s različitim fiksativima i metodama

	HE	TB	AB-PAS	AB-SAF	VVG
Formalin	+eozinofilno	++plavo	+svjetlo plavo	+svjetlo plavo	-
Bouin	++eozinofilno	-	+svjetlo plavo	∅	∅
100 % Etanol	++eozinofilno	+plavo	+svjetloplavo	∅	∅
Carnoy	++eozinofilno	-	+svjetloplavo	-	∅

(++ intezivno obojeno; + blijedo obojeno; - neobojeno; ∅ nije korišteno;)

## 5. Rasprava

Mastociti sisavaca dobro su poznate stanice. Istraženo je njihovo podrijetlo (YONG, 1997.; GILFILLAN i sur., 2011.; DAHLIN i HALLGREN, 2014.; VALENT i sur., 2020.), morfološke karakteristike (YONG, 1997.; LIEBICH, 2019.), sastav granula (LIEBICH, 2019.), podjela (ENERBÄCK, 1966.a; 1966.b), svojstva bojenja odnosno pojava metakromazije (ENERBÄCK, 1966.b; YONG, 1997.; RIBATTI, 2018.) te lokacija i funkcija (YONG, 1997.; KRISTEL-WHITTEMORE i sur., 2016.). YONG (1997.) ističe da mastociti vezivnog tkiva daju ljubičastu metakromaziju dok su mastociti sluznice labilni u vodenim fiksativima te zahtijevaju fiksaciju s ne vodenim fiksativima, kao što je npr. Carnoy, te da će pri bojenju s TB pokazati više crvenkastu metakromaziju.

Za razliku od sisavaca, za mastocite riba, u dostupnoj literaturi, nalazi se više različitih teorija i nesistematičnost u istraživanjima i prikazu rezultata (REITE i EVENSEN, 2006.). Neki od čimbenika odgovorni za navedenu nesistematičnost su: brojnost ribljih vrsta i njihove razlike, razlike u evoluciji i staništu (REITE, 2005.) te sastav granula mastocita (REITE, 1998.; SILPHADUANG i sur., 2006.; DEZFULI, 2018.) koji utječu na svojstva bojenja odnosno pojavnost metakromazije.

I kod istraživanja na tkivima riba, više autora (CHIARINI-GARCIA i FERREIRA, 1992.; REITE, 1994.; NOYA i LAMAS, 1996.; REITE i EVENSEN, 2006.) povezuje vrstu fiksativa s obojenjem granula mastocita. Standardno fiksiranje tkiva riba s 10 % formalinom te bojenje s HE rezultiralo je s eozinofilnim obojenjem granula mastocita što je dovelo i do naziva stanica, EGC (REITE, 1996.; EZEASOR i STOKE, 1980.; REITE i EVENSON, 2006.). Ovim istraživanjem potvrđeno je da se u uzorcima fiksiranim u 10 % neutralnom formalinu i bojenim s HE granule mastocita boje blijedo eozinofilno, što je u skladu s dosadašnjim spoznajama. Na jednako fiksiranim uzorcima obojenim s TB, granule su se obojile plavo te nije uočena metakromazija. AB-PAS i AB-SAF svjetlo plavo su obojili granule dok metodom VVG granule nisu primile boju. Slične rezultate bojenja s AB-SAF opisuje i REITE (1996.). Navedeno ukazuje na sličnost mastocita riba s mastocitima sluznice sisavaca čije granule ovim bojenjem također poprimaju svijetlo plavu boju. To je razlika od mastocita vezivnog tkiva čije su granule safraninom oboje crveno (ENERBÄCK i sur., 1986). Nadalje, REITE (1996.) uočava blijedo eozinofilne granule mastocita pri bojenju s HE, čak i kad se za fiksaciju koristi MFAA.

Iako prethodna istraživanja indiciraju da će se metakromazija pojaviti upotrebom drugih fiksativa (REITE, 1996.; REITE, 1998.) i bojenjem alkalnom bojom (npr. TB), ona ovim istraživanjem na organima

štuke nije potvrđena tj. granule stanica koje morfološki odgovaraju mastocitima nisu se obojile metakromatski.

Uzorci fiksirani u Bouin-u, bojeni s HE dali su izrazitu eozinofilnost granula, dok su granule tehnikom AB-PAS obojene svjetlo plavo što je ujedno potvrda neutralnih glikoproteina u granulama. Neutralne glikoproteine u granulama dokazali su i DA SILVA i sur. (2016.) kod vrste *Centropomus parallelus*. Uz neutralne glikoproteine autori su dokazali i postojanje kiselih glikozaminoglikana te su na preparatima fiksiranim u Buin-u i obojenim s TB dobili metakromatski obojene granule, što u ovom istraživanju nije potvrđeno. Uzrok različitoj reakciji na bojenje može biti upravo razlika u sastavu samih granula za koji je dokazano da se može razlikovati između vrsta riba, pa čak i među ribama iste vrste ovisno o dobnoj skupini odnosno zdravstvenom stanju (SILPHADUANG, 2006.). REITE i EVENSEN (2006.) također kao mogući razlog izostanka pojave metakromazije u pojedinim vrsta navode sastav granula mastocita te moguću topivost jednog dijela komponenti u vodenim fiksativima. U ovom istraživanju niti jednim od korištenih fiksativa u kombinaciji s TB nije dobivena metakromazija granula. Ovdje treba istaknuti da preparati nisu promatrani detaljno tijekom ili odmah po bojenju. To je jedan od mogućih razloga za izostanak metakromazije u ovom istraživanju budući da je u prijašnjim istraživanjima mastocita u crijevu štuke (kombinacijom fiksacije u MFAA fiksativu i bojenja 24-48 sati s TB pri niskoj pH-vrijednosti) dokazano da metakromazija granula s prolongacijom vremena bojenja iznad 48 sati nestaje i granule ostaju obojene ortokromatski (REITE, 1996.). Suprotno prije spomenutim rezultatima istraživanja na crijevu štuke, NOYA i LAMAS (1996.) su na uzorcima škrge komarče korištenjem istog fiksativa (MFAA) i metode bojenja dobili metakromaziju mastocita.

Eozinofilnost granula mastocita uočljiva je pri fiksaciji sa 100 % etanolom i bojenjem s HE, dok je TB obojio granule plavo a AB-PAS svjetlo plavo. Treba napomenuti da 100 % etanol nije odgovarajući fiksativ za crijeva gdje zbog izražene dehidracije dolazi do raslojavanja tkiva. Bolje rezultate kao fiksativ 100 % etanol daje u tkivu jednaka i želuca koji su ostaju kompaktnije građe.

Izražena eozinofilnost granula potvrđena je i u mastocitima fiksiranim Carnoy-em, dok TB nije obojio granule što je u skladu s rezultatima istraživanja NOYA i LAMAS (1996.). AB-PAS je, kao i kod formalina, Bouin-a te 100 % etanola granule mastocita obojio svjetlo plavo.

Novija istraživanja mastocita u riba usmjerena su na identifikaciju sadržaja u granulama. Ovim istraživanjem, AB-PAS bojenjem i svim korištenim fiksativima, potvrđeno je da su granule mastocita štuke



AB pozitivne i PAS negativne što, nadalje prema BANCROFT (2013.), ukazuje da sadrže kisele, ali ne i neutralne mucine.

Ovo istraživanje potvrdilo je brojne poteškoće kod uspostave jedinstvene histološke ili histokemijske metode za neupitan dokaz mastocita u riba. Za pretpostaviti je da su mastociti riba heterogena populacija stanica koje u citoplazmatskim granulama mogu sadržavati različite aktivne tvari u većoj ili manjoj mjeri što se odražava i na rezultate histoloških i histokemijskih metoda. Imunohistokemijski postupci i upotreba specifičnih biljega omogućili bi bolje razlikovanje ovih imunosnih stanica u riba i uvelike olakšali istraživanja u staničnoj imunologiji.

## 6. Zaključci

1. Korištenjem 10 % neutralnog formalina, 100 % etanola, Carnoy-eva i Bouin-ova fiksativa i bojenja s TB nije dobivena metakromazija granula mastocita kod štuke.
2. Korištenjem 10 % neutralnog formalina kao fiksativa i bojenja s TB moguće je dobiti jasnu vizualizaciju mastocita kod štuke ali s ortokromatski obojenim granulama.
3. Etanol se kao fiksativ pokazao neprikladan za crijevo štuke jer dovodi do izražene dehidracije što u konačnici rezultira raslojavanjem tkiva.
4. Intenzitet eozinofilije granula mastocita pri bojenju s HE ovisi o vrsti korištenog fiksativa. Fiksacija s 10 % neutralnim formalinom dovodi do slabe eozinofilije dok fiksacija s Carnoy-evim i Bouin-ovim fiksativom dovodi do intenzivne eozinofilije.
5. AB-PAS bojenje je, bez obzira na vrstu fiksativa, prikladno za dokaz vrste mucina u granulama mastocita. Granule mastocita štuke sadržavaju kisele mucine i ne sadržavaju neutralne mucine.

## 7. Literatura

1. ALESCI A., S. PERGOLIZZI, A. FUMIA, C. CALABRÒ, P. LO CASCIO, E. R. LAURIANO (2022): Mast cells in goldfish (*Carassius auratus*) gut: Immunohistochemical characterization. *Acta. Zool.* 00, 1–14.  
doi:10.1111/azo.12417
2. BANCROFT, J. D., C. LAYTON, S. K. SUVARNA (2013): Techniques for the demonstration of carbohydrates, U Bancroft's theory and practice of histological techniques. Churchill Livingstone, Elsevier, str. 221-229.
3. BULLOCK, A. M., R. J. ROBERTS, J. D. M. GORDON (1976): A study on the structure of the whiting integument (*Merlangius merlangus* L.). *J. mar. biol. Ass.* 56, 213-226.
4. CHIARINI-GARCIA H., R. M. A. FERREIRA (1992): Histochemical evidence of heparin in granular cells of *Hoplias malabaricus* Bloch. *J. Fish Biol.* 41, 155-157.  
doi: 10.1111/j.1095-8649.1992.tb03180.x
5. CHIU H., D. LAGUNOFF (1972): Histochemical comparison of vertebrate mast cells. *Histochem J* 4, 135-144.
6. DA SILVA W. F., M. J. SIMOES, R. C. GUTIERRE, M. I. EGAMI, A. A. SANTOS, M. M. ANTONIAZZI, G. R. SASSO, M. J. T. RANZANI-PAIVA (2016): Special dyeing, histochemistry, immunohistochemistry and ultrastructure: A study of mast cells eosinophilic granule cells (MCs / EGC) from *Centropomus parallelus* intestine. *Fish Shellfish Immun.* 60, 502-508.  
doi: 10.1016/j.fsi.2016.11.022
7. DA'AS S., E. M. TEHA, J. T. DOBSON, G. K. NASRALLAH, E. R. MCBRIDE, H. WANG, D. S. NEUBERG, J. S. MARSHALL, T. LIN, J. N. BERMAN (2011): Zebrafish mast cells possess an FcεRI-like receptor and participate in innate and adaptive immune responses. *Dev. Comp. Immunol.* 35, 125-134.  
doi:10.1016/j.dci.2010.09.001
8. DA'AS S. I., A. J. COOMBS, T. B. BALCI, C. A. GRONDIN, A. A. FERRANDO, J. N. BERMAN (2012): The zebrafish reveals dependence of the mast cell lineage on Notch signaling in vivo. *Blood* 119, 3585-3594.  
doi: 10.1182/blood-2011-10-385989
9. DAHLIN, J. S., J. HALLGREN (2014): Mast cell progenitors: Origin, development and migration to tissues. *Mol. Immunol.* 1, 9-17.  
doi: 10.1016/j.molimm.2014.01.018
10. DEZFULI B. S., L. GIARI, A. LUI, M. LORENZONI, E. J. NOGA (2011): Mast cell responses to *Ergasilus* (Copepoda), a gill ectoparasite of sea bream. *Fish Shellfish Immun.* 30, 1087-1094.  
doi: 10.1016/j.fsi.2011.02.005
11. DEZFULI B. S., A. LUI, L. GIARI, F. PIRONI, M. MANERA, M. LORENZONI, E. J. NOGA (2013a): Piscidins in the intestine of European perch, *Perca fluviatilis*, naturally infected with an enteric worm. *Fish Shellfish Immun.* 35, 1539-1546.  
doi:10.1016/j.fsi.2013.08.023
12. DEZFULI, B. S., A. LUI, F. PIRONI, M. MANERA, A. P. SHINN, M. LORENZONI (2013b): Cell types and structures involved in tench, *Tinca tinca* (L.), defence mechanisms against a systemic digenean infection. *J. Fish Dis.* 36, 577-585.  
doi:10.1111/jfd.12049

13. DEZFULI B. S., C. E. FERNANDES, G. M. GALINDO, G. CASTADELLI, M. MANERA, J. A. DEPASQUALE, M. LORENZONI, S. BERTIN, L. GIARI (2016): Nematode infection in liver of the fish *Gymnotus inaequilabiatus* (Gymnotiformes: Gymnotidae) from the Pantanal Region in Brazil: pathobiology and inflammatory response. *Parasite. Vector.* 9, 473.  
doi:10.1186/s13071-016-1772-2
14. DEZFULI B. S., L. GIARI, M. LORENZONI, A. CAROSI, M. MANERA, G. BOSI (2018): Pike intestinal reaction to *Acanthocephalus lucii* (Acanthocephala): immunohistochemical and ultrastructural surveys. *Parasite. Vector.* 11, 424.  
doi: 10.1186/s13071-018-3002-6
15. DOBSON, T. J, J. SEIBERT, E. M. TEH, S. DA'AS, R. B. FRASER, B. H. PAW, T. LIN, J. N. BERMAN (2008): Carboxypeptidase A5 identifies a novel mast cell lineage in the zebrafish providing new insight into mast cell fate determination. *Blood* 112, 2969-2972.  
doi: 10.1182/blood-2008-03-145011
16. DUTHIE, E. S. (1939): The origin, development and function of the blood cells in certain marine teleosts. Part I. Morphology. *J. Anat.* 73, 396–412.
17. ELLIS, A. E. (1977): The leucocytes of fish. A review. *J. Fish Biol.* 11, 453–491.
18. ELLIS, A. E. (1982): Histamine, mast cells and hypersensitivity responses in fish. *Dev. Comp. Immunol.* 2, 147–155.
19. ENERBÄCK, L. (1966a): Mast cells in rat gastrointestinal mucosa 1. Effects of fixation. *Acta Pathol. Microbiol. Scand.* 66, 289-302.  
doi: 10.1111/apm.1966.66.3.289.
20. ENERBÄCK, L. (1966b): Mast cells in rat gastrointestinal mucosa 2. Dye-Binding and Metachromatic Properties. *Acta Pathol. Microbiol. Scand.* 66, 303-12.  
doi: 10.1111/apm.1966.66.3.303.
21. ENERBÄCK, L., H. R. P. MILLER, G. MAYRHOFER (1986): Methods for identification and characterization of mast cells by light microscopy. U: *Mast Cell Differentiation and Heterogeneity* (Befus, A. D., J. Bienenstock, J. A. Denburg, ur.). New York Raven Press, str. 405–417.
22. EZEASOR, D. N., W. M. STROKE (1980): A cytochemical, light and electron microscopic study of the eosinophilic granule cells in the gut of the rainbow trout, *Salmo gairdneri* Richardson. *J. Fish Biol.* 6, 619-634.  
doi: 10.1111/j.1095-8649.1980.tb02795.x
23. FÄNGE, R. (1992): Fish blood cells. U: *Fish Physiology, The cardiovascular system* (Hoar, W. S., D. J. Randall, A. P. FARREL, ur.). Academic Press, New York, str. 1–54.
24. FERNANDES, M. N. (2020): Gills Respiration and Ionic-Osmoregulation. U: *The Histology of Fishes* (Kirschbaum, F. i K. Formicki, ur.). Taylor & Francis Group LLC, Boca Raton, str. 246-250.
25. GILFILLAN, A. M., S. J. AUSTIN, D. D. METCALFE (2011): Mast Cell Biology: Introduction and Overview. *Adv Exp Med Biol.* 716, 2–12.  
doi:10.1007/978-1-4419-9533-9\_1.
26. GRUNBERG, W., E. KAISE (1964): Vergleichende Untersuchungen iiber Mastzellen im Gefafbindegewebe der Wirbeltiere 1. Vorkommen, Verteilung und Morphologie der Mastzellen. *Zentralb. Vet. Riehe. A*, 11, 729-748.  
doi:10.1111/j.1439-0442.1964.tb00203.x

27. HOLLAND, J. W., A. F. ROWLEY (1998): Studies on the eosinophilic granule cells in the gills of the rainbow trout, *Oncorhynchus mykiss*. Comp. Biochem. Phys. C 120, 321-328.  
doi: 10.1016/s0742-8413(98)10016-6.
28. KIRSCHBAUM, F. i S. P. COLLIN (2020): Integument. U The Histology of Fishes. (Kirschbaum, F. i K. Formicki, ur.). Taylor & Francis Group LLC, Boca Raton, str. 13-15.
29. KRISTEL-WHITTEMORE, M., K. N. DILEEPAN, J. G. WOOD (2016): Mast Cell: A Multi-Functional Master Cell. Front. Immunol. 6, 1-12.  
doi: 10.3389/fimmu.2015.00620
30. LAURIANO, E. R, M. CALÒ, G. SILVESTRI, D. ZACCONE, S. PERGOLIZZI, P. L. CASCIO (2012): Mast cells in the intestine and gills of the sea bream, *Sparus aurata*, exposed to a polychlorinated biphenyl, PCB 126. Acta. Histochemica 114, 166-171.  
doi:10.1016/j.acthis.2011.04.004
31. LIEBICH, H. G. (2019): Connective and supportive tissues (textus connectivus). Veterinary histology of domestic mammals and birds: Textbook and Colour Atlas. 5m Publishing, str. 64.
32. MEGÍAS, M, P. MOLIST, P. MA. (2019). Atlas of plant and animal histology. Histological techniques. <http://mmegias.webs.uvigo.es/6-tecnicas/1-introduccion.php> (pristupljeno 12. 11. 2023.).
33. MICHELS, N. A. (1923): The mast cell in the lower vertebrates. Cellule 33, 338–462.
34. MULERO, I., M. PILAR SEPULCRE, J. MESEGUER, A. GARCÍA-AYALA, V. MULERO (2007): Histamine is stored in mast cells of most evolutionarily advanced fish and regulates the fish inflammatory response. P. Natl. Acad. Sci. USA 104, 19434-19439.  
doi:10.1073/pnas.0704535104
35. MULERO, I., E. J. NOGA, J. MESEGUERA, A. GARCÍA-AYALAA, V. MULERO (2008): The antimicrobial peptides piscidins are stored in the granules of professional phagocytic granulocytes of fish and are delivered to the bacteria-containing phagosome upon phagocytosis. Dev. Comp. Immunol. 32, 1531–1538.  
doi:10.1016/j.dci.2008.05.015
36. MURRAY, H. M., J. W. GALLANT, S. E. DOUGLAS (2003) Cellular localization of pleurocidin gene expression and synthesis in winter flounder gill using immunohistochemistry and in situ hybridization. Cell Tissue Res 312, 197–202  
doi 10.1007/s00441-003-0723-3:
37. NOYA, M., J. LAMAS (1996): Morphology and histochemistry of a PAS-positive granular cell in the gills of the gilthead seabream, *Sparus aurata* L. J Anat. 189, 439-443.
38. OSTASZEWSKA, T., M. KAMASZEWSKI (2020a): Swim Bladder. U: The Histology of Fishes (Kirschbaum, F. i K. Formicki, ur.). Taylor & Francis Group LLC, Boca Raton, str. 117-120.
39. OSTASZEWSKA, T., M. KAMASZEWSKI (2020b): Digestive system. U: The Histology of Fishes (Kirschbaum, F. i K. Formicki, ur.). Taylor & Francis Group LLC, Boca Raton, str. 88-97.
40. POWELL, M. D., G. M. WRIGHT, J. F. BURKA (1990): Eosinophilic granule cells in the gills of rainbow trout, *Oncorhynchus mykiss*: evidence of migration? J.Fish Biol. 37, 495-497.  
doi:10.1111/j.1095-8649.1990.tb05880.x
41. PRYKHOZHII, S. V., J. N. BERMAN (2014): The progress and promise of zebrafish as a model to study mast cells. Dev. Comp. Immuno. 1, 74-83.  
doi:10.1016/j.dci.2014.01.023

42. REITE, O. B. (1965): A phylogenetical approach to the functional significance of tissue mast cell histamine. *Nature* 206, 1334-1336.  
doi: 10.1038/2061334a0
43. REITE, O. B. (1969): Phylogenetical Persistence of the Non-Mast Cell Histamine Stores of the Digestive Tract: A Comparison with Mast Cell Histamine. *Experientia* 25, 276-277.  
doi: 10.1007/BF02034389.
44. REITE, O. B. (1972): Comparative Physiology of Histamine. *Physiol. Rev.* 52, 778-819.  
doi:10.1152/physrev.1972.52.3.778
45. REITE, O. B. (1996): The mast cell nature of granule cells in the digestive tract of the pike, *Esox lucius*: similarity to mammalian mucosal mast cells and globule leucocytes. *Fish Shellfish Immun.* 6, 363-369. doi:10.1006/fsim.1996.0036.
46. REITE, O. B. (1997): Mast cells/eosinophilic granule cells of salmonids: staining properties and responses to noxious agents. *Fish Shellfish Immun.* 7, 567-584.  
doi: 10.1006/fsim.1997.0108
47. REITE, O. B. (1998): Mast cells/eosinophilic granule cells of teleostean fish: a review focusing on staining properties and functional responses. *Fish Shellfish Immun.* 8, 489–513.  
doi: 10.1006/fsim.1998.0162
48. REITE, O. B. (2005): The rodlet cells of teleostean fish: their potential role in host defence in relation to the role of mast cells/eosinophilic granule cells. *Fish Shellfish Immun.* 19, 253-67.  
doi:10.1016/j.fsi.2005.01.002
49. REITE, O. B., Ø. EVENSEN (1994): Mast cells in the swimbladder of Atlantic salmon *Salmo salar*: Histochemistry and responses to compound 48/80 and formalin-inactivated *Aeromonas salmonicida*. *Disease Aquat. Org.* 20, 95-100.  
doi:10.3354/dao020095.
50. REITE, O. B., Ø. EVENSEN (2006): Inflammatory cells of teleostean fish: A review focusing on mast cells/eosinophilic granule cells and rodlet cells. *Fish Shellfish Immun.* 20, 192-208.  
doi:10.1016/j.fsi.2005.01.012
51. RIBATTI, D. (2018): The Staining of Mast Cells: A Historical Overview. *Int. Arch. Allergy Immunol.* 176, 55-60.  
doi: 10.1159/000487538
52. ROBERTS, R. J., H. YOUNG, J. A. MILNE (1971): Studies on the skin of plaice (*Pleuronectes platessa* L.) I. The structure and ultrastructure of normal plaice skin. *J. Fish Biol.* 4, 87–98.
53. ROBERTS, R. J., M. BELL, H. YOUNG (1972): Studies on the skin of plaice (*Pleuronectes platessa* L.) II. The development of larval plaice skin. *J. Fish Biol.* 5, 103–108.
54. ROMANO, L. A., F. P. S. OLIVERIA, V. F. PEDROSA (2021): Mast cells and eosinophilic granule cells in *Oncorhynchus mykiss*: Are they similar or different? *Fish Shellfish Immun. Rep.* 2, 1-7.  
doi:10.1016/j.fsirep.2021.100029
55. ROMIEU, M. (1924): Contribution à l'étude des mastocytes des poissons osseux. *Société de Biologie, Paris, Comptes Rendus* 91, 655–657.
56. SACCHERI, P., L. TRAVAN, D. RIBATTI, E. CRIVELLATO (2019): Mast cells, an evolutionary approach. *Ital. J. Anat. Embryol.* 3, 271-287.
57. SCHUBERT, M., D. HAMERMAN (1956): Metachromasia; chemical theory and histochemical use. *J. Histochem. Cytochem.* 4, 159-189.  
doi: 10.1177/4.2.159

58. SHEEHAN, D. C., B. B. HRAPCHAK (1980): Theory and practice of Histotechnology. Battelle Press, Columbus, Ohio.
59. SILPHADUANG, U, E. J. NOGA (2001): Peptide antibiotics in mast cells of fish. *Nature* 414, 268-269. doi: 10.1038/35104690
60. SILPHADUANG U., A. COLORNI, E. J. NOGA (2006): Evidence for widespread distribution of piscidin antimicrobial peptides in teleost fish. *Dis. Aquat. Organ.* 72, 241–252. doi: 10.3354/dao072241
61. SPICER, S. S. (1960): A correlative study of the histochemical properties of rodent acid mucopolysaccharides. *J. Histochem. Cytochem.* 8, 18-34. doi: 10.1177/8.1.18
62. SVEINBJORNSSON, B., R. OLSEN, S. PAULSEN (1996): Immunocytochemical localization of lysozyme in intestinal eosinophilic granule cells (EGCs) of Atlantic salmon, *Salmo salar* L. *J. Fish Dis.* 19, 349-355. doi:10.1046/j.1365-2761.1996.d01-87.x
63. TAKAYA, K. (1968): The Relationship between Mast Cells and Histamine in Phylogeny with Special Reference to Reptiles and Birds. *Arch Histol. Jap.* 30, 401-420. doi:10.1679/aohc1950.30.401
64. TEMKIN, R. J., D. B. McMILLAN (1986): Gut-Associated Lymphoid Tissue (GALT) of the Goldfish, *Carassius auratus*. *J. Morphol.* 190, 9-26. doi:10.1002/jmor.1051900103
65. VALENT, P., C. AKIN, K. HARTMANN, G. NILSSON, A. REITER, O. HERMINE, K. SOTLAR, W. R. SPERR, L. ESCRIBANO, T. I. GEORGE, H. C. KLUIN-NELEMANS, C. USTUN, M. TRIGGIANI, K. BROCKOW, J. GOTLIB, A. ORFAO, P. T. KOVANEN, E. HADZIJUSUFOVIC, I. SADOVNIK, H. P. HORNY, M. AROCK, L. B. SCHWARTZ, K. F. AUSTEN, D. D. METCALFE, S. J. GALLI (2020): Mast cells as a unique hematopoietic lineage and cell system: From Paul Ehrlich's visions to precision medicine concepts. *Theranostics* 10, 10743-10768. doi:10.7150/thno.46719.
66. YONG, L. C. (1997): The mast cell: origin, morphology, distribution, and function. *Exp. Toxicol. Pathol.* 49, 409-424. doi:10.1016/S0940-2993(97)80129-7.

## 8. Sažetak

### HISTOLOŠKE I HISTOKEMIJSKE TEHNIKE IDENTIFIKACIJE MASTOCITA KOD RIBA

Mladenka Vukšić

Mastociti riba su poznate, ali teže dokazive stanice. To je kroz povijest njihovog istraživanja dovelo do raznih nedoumica, kao i do naziva eozinofilno granulirane stanice (engl. *eosinophilic granular cells/eosinophilic granule cells*) kojim su pojedini autori označavali ove stanice. U recentnim istraživanjima ovaj je naziv napušten. Svojstvo metakromazije granula mastocita riba često nije izraženo. Prema dostupnoj literaturi, uzrok tomu može biti sastav njihovih granula ili njihova moguća topivost nakon primjene vodenih fiksativa. Tinktorijalna svojstva granula mastocita pokazuju velike razlike među vrstama, među dobnim skupinama unutar iste vrste i ovisno o zdravstvenom stanju.

Cilj ovog istraživanja bio je prikazati prikladnost određenih fiksativa u kombinaciji s bojenjima pri vizualizaciji mastocita kod štuke (*Esox lucius*). Za potrebe izrade diplomskog rada korišteni su parafinski blokovi s uzorcima organa od ukupno tri štuke podrijetlom iz rijeke Mrežnice. Iz svakog pojedinog primjerka izdvojeni uzorci probavnih organa fiksirani su u četiri fiksativa: 10 % neutralni formalin, Bouin-ov fiksativ, 100 % etanol i Carnoy-ev fiksativ. Obojeni su s histološkim i histokemijskim metodama (hematoksilin eozin, toluidinsko plavilo, alciansko plavilo-periodično bojenje kiselinom po Schiffu, alciansko plavilo-safranin i Verhoeff -Van Giesen).

Korištenim fiksativima i toluidinskim plavilom nije dobivena metakromazija granula mastocita kod štuke. Korištenjem 10 %-tnog neutralnog formalina i bojenjem toluidinskim plavilom moguće je dobiti jasnu vizualizaciju mastocita s ortokromatski obojenim granulama. Etanol se pokazao kao neprikladan fiksativ za crijeva, dok su Carnoy-ev i Bouin-ov fiksativ prikladni za dobivanje izražene eozinofilije granula pri bojenju s hematoksilin eozinom. Kombinirano bojenje alciansko plavilo - periodično bojenje kiselinom po Schiffu nije pokazalo značajnu varijaciju s obzirom na korišteni fiksativ i ukazuje da granule mastocita štuke sadrže kisele, ali ne i neutralne mucine.

**Ključne riječi:** mastociti, štuca, EGC, histološke i histokemijske metode



## 9. Summary

### HISTOLOGICAL AND HISTOCHEMICAL IDENTIFICATION OF MAST CELLS IN FISH

Mladenka Vukšić

Piscine mast cells are also known as eosinophilic granular cells/eosinophilic granule cells. Metachromasia of their granules is not often evident. According to the available literature, the cause may be the composition of granules and/or their possible solubility after the use of aqueous fixatives. Staining properties of mast cell granules show great differences, depending upon the fish species, the stage of the life cycle and the health status.

The aim of this study was to test the suitability of certain fixatives in combination with staining methods for visualization of mast cells in the northern pike (*Esox lucius*) collected from the Mrežnica River. Paraffin blocks with different organs (digestive tract, pancreas and liver) from three northern pike were used for this study. The sampled organs were fixed in four different fixatives (10 % neutral formalin, Bouin's fixative, 100 % ethanol, and Carnoy's fixative) and stained with various histological and histochemical methods (hematoxylin eosin, toluidine blue, Alcian blue - periodic Schiff acid staining, Alcian blue - safranin, Verhoeff-Van Giesen).

With all of the fixatives and toluidine blue used, it was not possible to obtain metachromasia of cytoplasmic granules. By using 10 % neutral formalin and toluidine blue, it is possible to obtain a clear visualization of mast cells with orthochromatically stained granules. 100 % ethanol is not suitable fixative for the intestine, while Carnoy's and Bouin's fixatives proved to be suitable for obtaining pronounced eosinophilia of granules when stained with hematoxylin eosin. Alcian blue - periodic acid Schiff staining showed no variation with respect to the fixative used. This indicates that the mast cell granules of northern pike contain acidic but not neutral mucins.

**Key words:** mast cells, pike, EGC, histology, histochemistry

## 10. Životopis

Rođena sam 2. kolovoza 1998. u Ljubuškom. Pohađala sam Osnovnu školu Ivane Brlić-Mažuranić na Gračinama. Nakon osnovne škole upisujem Opću gimnaziju u Ljubuškom, koju završavam 2017. godine s odličnim uspjehom i iste godine upisujem Veterinarski fakultet Sveučilišta u Zagrebu. Na prvoj godini bila sam dobitnica dekanove nagrade za izvrsnost. Na drugoj godini studija bila sam demonstrator u Zavodu za anatomiju, histologiju i embriologiju na kolegijima Anatomija s organogenezom domaćih životinja I i II te Histologija i opća embriologija. Rad na kolegiju Histologija i opća embriologija nastavljam do kraja studija. U posljednja tri semestra fakultetske nastave odabrala sam usmjerenje Farmske životinje i konji. Tijekom studija sam sudjelovala na 10<sup>th</sup> International deer biology congress u Osijeku, 5. - 9. 9. 2022. i 3<sup>rd</sup> International congress on education in animal sciences – ICEAS u Zagrebu, 15. - 16. 6. 2023. Tijekom studija sudjelujem u popularizaciji znanosti i veterinarske struke kroz volontiranja na Noćima muzeja i Festivalu znanosti kao i Danu otvorenih vrata Veterinarskog fakulteta. Tijekom 2021. bila sam volonter u laboratoriju Klinike za unutarnje bolesti Veterinarskog fakulteta. Stručnu praksu u sklopu predmeta Stručno-klinički rad završila sam u Veterinarskoj ambulanti Klinča Sela gdje sam radila većinom terenski rad s velikim životinjama.