

# Lokalizacija sentinelskog limfnog čvora sa metilenskim modrilom u kuja sa neoplazijama mliječne žlijezde

---

Pavliček, Karla

Master's thesis / Diplomski rad

2024

Degree Grantor / Ustanova koja je dodijelila akademski / stručni stupanj: **University of Zagreb, Faculty of Veterinary Medicine / Sveučilište u Zagrebu, Veterinarski fakultet**

Permanent link / Trajna poveznica: <https://um.nsk.hr/um:nbn:hr:178:793857>

Rights / Prava: [In copyright](#) / [Zaštićeno autorskim pravom.](#)

Download date / Datum preuzimanja: **2024-07-24**



Repository / Repozitorij:

[Repository of Faculty of Veterinary Medicine -  
Repository of PHD, master's thesis](#)



SVEUČILIŠTE U ZAGREBU  
VETERINARSKI FAKULTET

Karla Pavliček

Lokalizacija sentinelskog limfnog čvora sa metilenskim modrilom u kuja sa  
neoplazijama mliječne žlijezde

Diplomski rad

Zagreb, 2023

Diplomski rad je izrađen na Zavodu za veterinarsku patologiju i na Klinici za porodništvo i reprodukciju Veterinarskog fakulteta Sveučilišta u Zagrebu.

Predstojnik Zavoda za veterinarsku patologiju: izv. prof. dr .sc. Ivan-Conrado Šoštarić-Zuckermann, DECVP

Predstojnik Zavoda za porodništvo i reprodukciju: prof. dr. sc. Tugomir Karadjole

Mentori : 1. prof.dr.sc. Marko Hošteter, dr.med.vet

2. dr.sc. Ivan Butković, dr.med.vet

Povjerenstvo za obranu diplomskog rada :

1. prof. dr. sc. Nino Maćešić

2. prof. dr. sc. Marko Hohšteter

3. dr. sc. Ivan Butković

4. izv. prof. dr. sc. Ivan Folnožić (zamjena)

# SADRŽAJ

1. UVOD.....	1
2. PREGLED DOSADAŠNJIH SPOZNAJA.....	2
2.1. Limfni sustav .....	2
2.2. Sentinelski limfni čvor.....	3
2.3. Limfna drenaža .....	5
2.4. Mliječna žlijezda.....	8
2.5. Tumor mliječna žlijezde .....	8
2.7. Metilensko modrilo.....	17
2.8. Lokalizacija sentinelskog limfnog čvora upotrebom metilenskog modrila.....	18
3. RASPRAVA .....	21
4. ZAKLJUČCI .....	23
5. IZVORI LITERATURE .....	24
6. SAŽETAK.....	30
7. SUMMARY.....	31
8. ŽIVOTOPIS.....	32

## Popis kratica

A1 - prva abdominalna mliječna žlijezda

A2 - druga abdominalna mliječna žlijezda

CSCs- matične stanice tumora

CT- kompjuterizirana tomografija

FNA- aspiracija tankom iglom

GH- hormon rasta

I – ingvinalna mliječna žlijezda

IL- 6- interleukin 6

KMŽ- karcinom mliječne žlijezde

MM- metilensko modrilo

OVT – ovariektomija

PHD- patohistološka pretraga

RTG- radiografija

SLČ – sentinelski limfni čvor

TK- Tirozin kinaze

TKI- inhibitor tirozin kinaze

TNF  $\alpha$ - čimbenik nekroze tumora

TMŽ – tumor mliječne žlijezde

T1 - prva torakalna mliječna žlijezda

T2 - druga torakalna mliječna žlijezda

T3 - treća torakalna mliječna žlijezda

UZV- ultrazvučna pretraga

WHO- Svjetska zdravstvena organizacija

## Popis priloga

Slika 1. Shematski prikaz limfnog sustava psa (izvor: DAY i SCHULTZ, 2008.)

Slika 2. Građa limfnog čvora (izvor: DAY i SCHULTZ, 2008.)

Slika 3. Shematski prikaz koncepta sentinelnog limfnog čvora (izvor : MUTVAR, 2017.)

Slika 4. Shematski prikaz limfne drenaže u zdrave i neoplastično promijenjene mliječne žlijezde (modificirano prema: PEREIRA i sur., 2003.)

Slika 5. Shematski prikaz histiogeneze TMŽ (modificirano prema: MICHISHITA, 2020.)

Slika 6. Komedokarcinom (izvor: SORENMO i sur., 2020.)

Slika 7. Tubularni karcinom (izvor: SORENMO i sur., 2020.)

Slika 8. Anaplastični karcinom (izvor: SORENMO i sur., 2020.)

Slika 9. Tumor mliječne žlijezde na različitim mamarnim kompleksima (izvor: SORENMO i sur., 2020.)

Slika 10. Unilateralna mastektomija (slika u vlasništvu autora rada, uz dopuštenje vlasnika)

Slika 11. Peritumoralna aplikacija metilenskog modrila (slika u vlasništvu autora rada, uz dopuštenje vlasnika)

## Popis tablica

Tablica 1. Limfna drenaža zdrave mliječne žlijezde (modificirano prema PEREIRA i sur., 2003.)

Tablica 2. Limfna drenaža tumorski promijenjene mliječne žlijezde (modificirano prema PEREIRA i sur., 2003.)

Tablica 3. Histološko stupnjevanje KMŽ (modificirano prema: SORENMO i sur., 2020.)

*Prije svega bih se htjela zahvaliti svojim mentorima, prof.dr.sc.Marku Hohšteteru, dr.med.vet i dr.sc. Ivanu Butkoviću, dr.med.vet., ne samo na neizmjernej podršci i strpljenju koje su mi pružili tijekom izrade diplomskog rada, već i na svim savjetima i pomoći tijekom studiranja. Hvala vam što ste sa mnom podijelili vaše znanje i poticali moj osobni i akademski rast. Bez vašeg nesebičnog angažmana, ovo putovanje ne bi bilo isto. Vaša vjera u moje sposobnosti, onda kada ni sama nisam vjerovala u sebe, ostavila je neizbrisiv trag.*

*Također želim zahvaliti svim djelatnicima Klinike za porodništvo i reprodukciju i Zavoda za veterinarsku patologiju na pruženoj prilici za učenje i daljnji razvoj, a posebno se zahvaljujem prof. dr. sc. Tugomiru Karadjoli koji je prepoznao moju želju za učenjem i ohrabrivao me da ustrajem na svom životnom putu.*

*Veliko hvala i mojim predivnim prijateljima koji su sa mnom dijelili sve dobre i loše trenutke tijekom studiranja*

*I na kraju želim zahvaliti svojoj obitelji, mami Ljubici, tati Vinku i bratu Alenu. Teško pronalazim riječi kojima bih izrazila zahvalnost za nevjerojatnu podršku tijekom ovog akademskog putovanja. Hvala vam što ste bili uz mene pri svakom koraku i motivirali me da idem naprijed. Hvala što ste bili moji najvjerniji navijači.*



## 1. UVOD

Posljednjih desetljeća, tumorska oboljenja u kućnih ljubimaca su u znatnom porastu. Pojavnost tumora je u direktnoj korelaciji sa duljim vremenom preživljavanja životinja i promjenom stila života. No, porast u prevalenciji neoplazija se mora tumačiti oprezno zbog naprednih metoda dijagnostike (VAIL i sur., 2020.). Tumori mliječne žlijezde (TMŽ) su najčešći tumori dijagnosticirani u pasa, koji u kuja čine 20-25% svih dijagnosticiranih tumora, što predstavlja veliki klinički problem (SZCZUBIAŁ i ŁOPUSZYNSKI, 2011.). Oko 50% tumora mliječne žlijezde je maligno, dok se metastaze pojavljuju u 35-75% slučajeva (COLLIVIGNARELLI i sur., 2021.). Prilikom postavljanja dijagnoze, 25% životinja već ima prisutnu metastatsku bolest (FRANZONI i sur., 2019.).

U veterinarskoj medicini, u svrhu potpune dijagnostike malignih bolesti, provodi se detaljno uzimanje anamneze, klinički pregled, radiografija (RTG), kompjuterizirana tomografija (CT), ultrazvučna pretraga (UZV), patohistološka (PHD) i citološka pretraga (SILVA i sur., 2021.). U životinja sa malignim tumorima, određivanje stadija bolesti je od izuzetne važnosti kako bi se odredio opseg bolesti. Uz sve navedene pretrage, u obzir se uzima i status limfnog čvora koji ima utjecaj na prognozu, kao i na izbor terapije (COLLIVIGNARELLI i sur., 2021.).

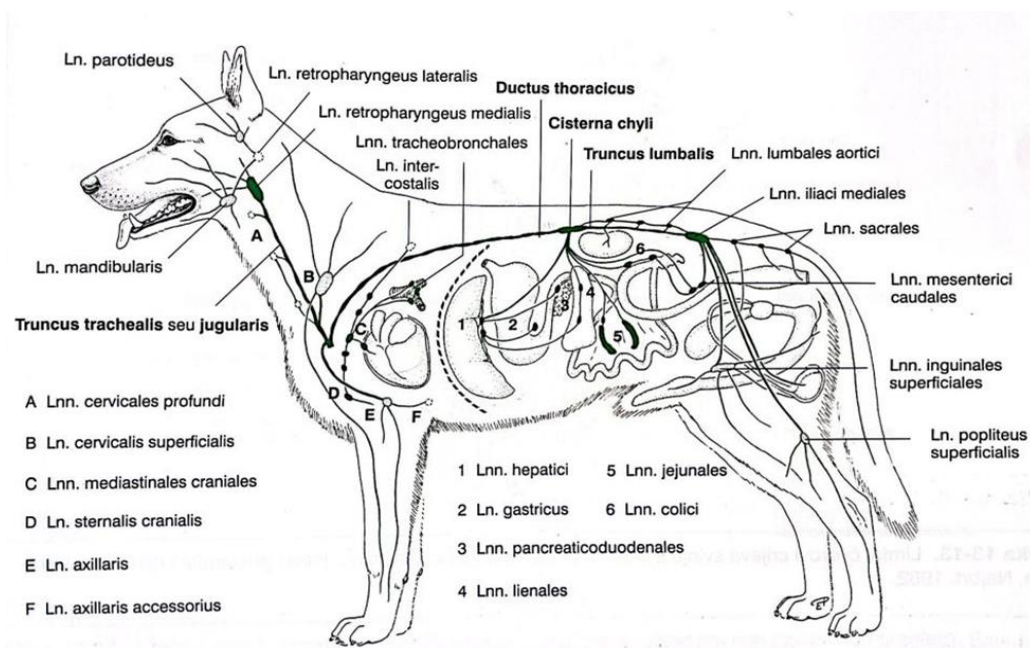
Prema konsenzusu, u kuja sa tumorima mliječne žlijezde, kirurški se uklanjaju tumor, zahvaćeni mamarni kompleks i pripadajući limfni čvorovi (CASSALI i sur., 2011.). Identifikacija i određivanje statusa sentinelskog limfnog čvora (SLČ) su u žena, sa tumorom dojke, znatno poboljšale ishod bolesti jer je omogućeno određivanje preciznije terapije. Takav pristup, obavezne pretrage lokalnih i regionalnih limfnih čvorova, bi u kuja doveo do uspješnijeg određivanja prognoze i terapije (SILVA i sur., 2021.).

U svrhu lokalizacije sentinelskog limfnog čvora, koriste se različite boje i sredstva koja se u većini slučajeva apliciraju direktno u tumor ili u tkivo koje okružuje tumor. Metilensko modriilo (MM) je jedna od najčešće korištenih boja u ljudskoj medicini (SILVA i sur., 2021). Nakon aplikacije, boja putuje limfnim sustavom. Glavne prednosti lokalizacije sentinelskog limfnog čvora bojama su manji kirurški rezovi, lakša identifikacija i veća efikasnost (SORENMO i sur., 2003.).

## 2. PREGLED DOSADAŠNJIH SPOZNAJA

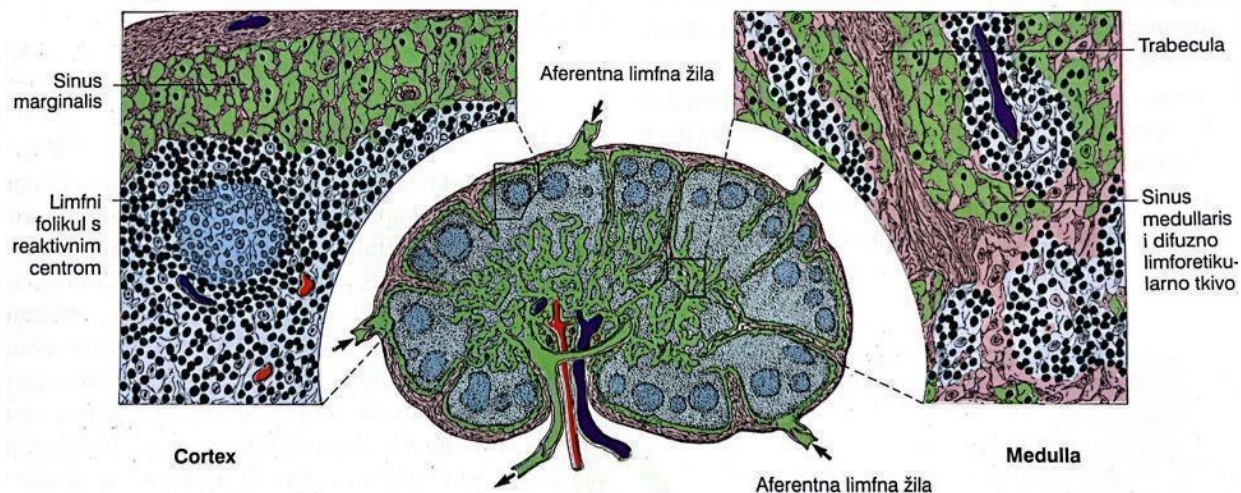
### 2.1. Limfni sustav

Limfatična tkiva dijele se na primarna i sekundarna. U primarna limfatična tkiva spada koštana srž, dok u sekundarna spadaju limfni čvorovi, slezena i nakupine limfnog tkiva u sluznicama. Limfne čvorove nalazimo u svim perifernim i visceralnim dijelovima tijela (DAY i SCHULTZ, 2008.).



Slika 1. Shematski prikaz limfnog sustava psa (izvor: DAY i SCHULTZ, 2008.).

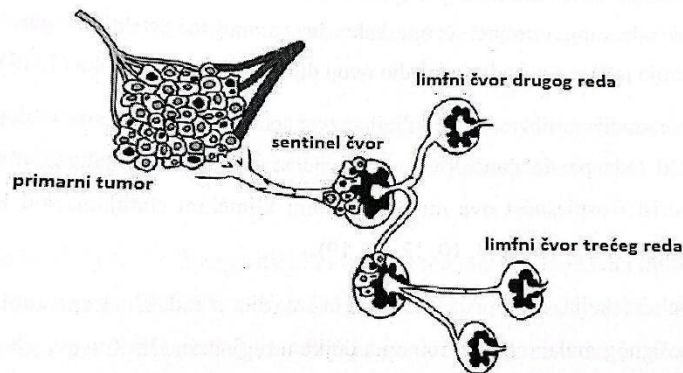
Tijekom cirkulacije, proteini kroz kapilare prolaze stijenku i skupljaju se u prozirnom transudatu koji se naziva limfa. Limfu zatim odvede limfne kapilare koje tvore spletove iz kojih limfa nastavlja tok većim krvnim žilama u sabirne vodove koji odvede limfu u *venu cavu cranialis* ili *venu jugularis* (KÖNIG i LIEBICH, 2009.). Aferentnim limfnim žilama limfa i stanice okolnog tkiva dopijevaju u limfne čvorove gdje se filtrira i zatim eferentnim limfnim žilama izlazi iz limfnog čvora (DAY i SCHULTZ, 2008.).



Slika 2. Građa limfnog čvora (izvor: DAY i SCHULTZ, 2008.).

## 2.2. Sentinelski limfni čvor

Sentinelski limfni čvor (SLČ) ili „limfni čvor čuvar“ predstavlja prvi limfni čvor u kojeg će se drenirati limfa iz tumora na putu prema regionalnim limfnim čvorovima drugog i trećeg reda. Iz navedenog razloga, SLČ je od izuzetne važnosti u praćenju progresije malignih bolesti iz razloga što će se tumori koji se šire limfogeno prvo proširiti u SLČ (MUTVAR, 2017.). Ukoliko je SLČ slobodan od tumorskih stanica, tumor se vrlo vjerojatno nije proširio na ostale limfne čvorove, no ukoliko su tumorske stanice prisutne u tkivu, postoji vjerojatnost da je došlo do metastaziranja u regionalne limfne čvorove. Mogućnost utvrđivanja metastaza u regionalnim limfni čvorovima, uz negativan SLČ, iznosi manje od 0.1% (COLLIVIGNARELLI i sur., 2021.). SLČ može biti i nekoliko, za jedno ili više tumorskih (drenažnih) područja, te nije nužno da sa uvijek radi o limfnom čvoru koji je najmanje udaljen od tumora (MUTVAR, 2017.).



Slika 3. Shematski prikaz koncepta sentinelskog limfnog čvora (izvor: MUTVAR, 2017.).

CABANAS (1977.) je limfografijom dorzalnog dijela limfnog sustava penisa, otkrio da se limfa ulijeva u specifičan limfni centar, danas poznat kao SLČ, odnosno prvi limfni čvor u kojeg će se drenirati karcinom penisa. U uzorku od 80 muškaraca s karcinomom penisa, 35% je imalo metastaze u regionalnim limfnim čvorovima, od kojih je 100% imalo metastaze u SLČ (CABANAS, 1977.). U tadašnje su se vrijeme vodile rasprave o kliničkom pristupu takvim pacijentima, s obzirom na invaziju limfnih čvorova. Limfadenektomija se pokušavala izbjeći zbog dugotrajnih i po život opasnih posljedica, dok je s druge strane bila korisna ukoliko su limfni čvorovi u tom trenutku bili metastazirani. Limfni čvorovi su svrstani u 3 kategorije: palpatorni, klinički sumnjivi i metastazirani. S obzirom da su samo 3 pacijenta imala izgledom normalne limfne čvorove, a koji su ipak bili pozitivni na prisustvo metastaza, autori preporučuju da se napravi rana, preliminarna biopsija SLN i da ukoliko je on negativan, se ne pristupa zahvatu limfadenektomije.

U modernoj humanoj medicini, lokalizacija SLČ predstavlja standardni postupak u ranoj detekciji metastatskih promjena i procjeni progresije karcinoma dojke i malignog melanoma u regionalne limfne čvorove. U prošlosti su onkološki pacijenti bili podvrgnuti kompletnoj elektivnoj limfadenektomiji. Uklanjali su se svi limfni čvorovi iz drenažnog područja, te se samo njihov dio patohistološki pretraživao. Osim činjenice da se radi u zahtjevnom i vremenski dugotrajnom procesu, veliki udio bolesnika je bio nepotrebno izložen komplikacijama nakon zahvata jer u ranoj fazi bolesti, samo 20% pacijenata je imalo pozitivne regionalne limfne čvorove (MUTVAR., 2017.).

### 2.3. Limfna drenaža

Limfna drenaža u kuja sa neoplazijama mliječne žlijezde je predmet istraživanja već dugi niz godina. Jedan od glavnih razloga tome je što limfni sustav predstavlja put širenja karcinoma mliječne žlijezde. Također je od izuzetne važnosti kirurzima prilikom planiranja reza i određivanje prognoze. U zdravih pasa, limfna drenaža se uvijek odvija u ipsilateralne limfne čvorove. No, uz postojanje neoplastične promjene, takav obrazac se mijenja.

PEREIRA i sur. (2003.) proveli su istraživanje na 46 kuja koje su svrstali u 2 skupine. Prva skupina odnosila se na kuje sa zdravom mliječnom žlijezdom i podijeljena je u 2 podskupine, s obzirom na tehniku limfografije. Ustanovljeno je da se kranijalna i kaudalna torakalna (T1 i T2) mliječna žlijezda uvijek ulijevaju u ipsilateralni aksilarni limfni čvor. Desna kranijalna abdominalna mliječna žlijezda (M1) ulijeva se u ipsilateralni aksilarni limfni čvor, dok se lijeva abdominalna mliječna žlijezda u jednom slučaju uz ipsilateralni aksilarni limfni čvor drenirala i u ipsilateralni ingvino-femoralni limfni čvor. Kaudalna abdominalna mliječna žlijezda (A2) ulijevala se u ipsilateralni ingvino-femoralni limfni čvor u 100% slučajeva. U većini slučajeva ingvinalna mliječna žlijezda drenirala se u ipsilateralni ingvino-femoralni limfni čvor, osim u jednog slučaja gdje se drenirala i u ipsilateralni poplitealni limfni čvor. U drugoj podskupini, dobiveni su slični rezultati. Uočeno je da se A2 uz ipsilateralni ingvino-femoralni, drenirala i u poplitealni limfni čvor.

Tablica 1. Limfna drenaža zdrave mliječne žlijezde (modificirano prema: PEREIRA i sur., 2003.).

LIMFNI CENTAR			
Mliječna žlijezda	Aksilarni	Ingvino-femoralni	Poplitealni
T1	+		
T2	+		
T	+		
A1	+	+	
A2		+	+
I		+	+

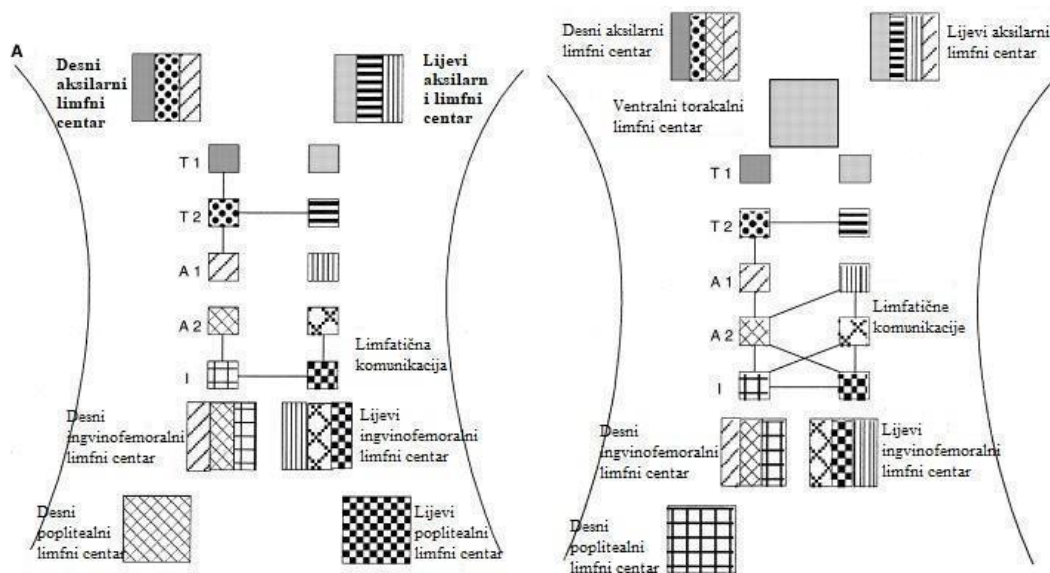
U drugoj skupini, odnosno u kuja sa neoplazijama mliječne žlijezde, limfna drenaža se znatno promjenila. T1 se uz ipsilateralni aksilarni limfni čvor drenirala i u kranijalni i kaudalni cervikalni limfni čvor, dok se desna drenirala i u superficijalni cervikalni. Drenaža T3 je ostala nepromijenjena u odnosu na zdravu mliječnu žlijezdu. A1 se uz ipsilateralni i kontralateralni aksilarni limfni čvor drenirala u ingvino-femoralni limfni čvor. A2 se drenirala u ipsilateralni aksilarni limfni čvor i u ingvino-femoralni limfni čvor. I se drenirala u ipsilateralni ingvino-femoralni poplitealni limfni čvor.

Tablica 2. Limfna drenaža tumorski promijenjene mliječne žlijezde (modificirano prema: PEREIRA i sur., 2003.).

LIMFNI CENTAR				
Mliječna žlijezda	Superficijalni cervikalni	Aksilarni	Ingvino-femoralni	Poplitealni
T1	+	+		
T2		+		
T		+		
A1		+	+	
A2		+	+	
I			+	+

Uz promjenu limfne drenaže, također je uočeno stvaranje anastomoza između pojedinih kompleksa.





Slika 4. Shematski prikaz limfne drenaže u zdrave i neoplastično promijenjene mliječne žlijezde (modificirano prema: PEREIRA i sur., 2003.).

Kod ljudi, do neovaskularizacije dolazi prilikom cijeljenja rana, upale i raka (SAHARINEN i sur., 2004.). Krvne žile mogu nastati *de novo* ili mogu biti formirane grananjem iz već postojećih krvnih žila (vaskulogeneza). U prošlosti se smatralo da se metastaze šire već postojećim limfnim žilama, no istraživanja su potvrdila da tumori imaju sposobnost stvaranja novih limfnih žila (limfangiogeneza) (SAHARINEN i sur., 2004.). Unutrašnjost limfnih i krvnih žila građena je od endotelnih stanica (SAHARINEN i sur., 2004.). Limfangiogeneza i vaskulogeneza nastaju pod utjecajem faktora rasta i njihovih receptora. Najvažniji čimbenici su vaskularni endotelni faktor rasta (VEGF) koji spada u receptore tirozin kinaza i receptori angiopoietina (OLOFSEN i sur., 1999.). Prekomjerna ekspresija VEGF-C se povezuje s invazijom limfnih žila i širenjem metastaza u limfne čvorove kod raka dojke u žena (SHIBATA i sur., 2012.). Osim u žena, prekomjerna ekspresije VEGF-C i VEGF-D dokazano potiče limfangiogenezu oko i unutar primarnog tumora, te pojačano širenje metastaza u limfne čvorove u životinja s različitim neoplastičnim bolestima (SAHARINEN i sur., 2004.).

## 2.4. Mliječna žlijezda

Mliječna žlijezda je modificirana znojna žlijezda koja je, uz proces laktacije, jedinstvena samo za sisavce. Mamarni kompleksi u mesojeda se protežu od prsa do prepona i sadrže jednu ili više mamarnih jedinica. Svaka jedinica je građena od tijela (*corpus mammae*) i sisa (*papilla mammae*) (KÖNIG i LIEBICH, 2009.). Većina pasa ima 5 para mliječnih žlijezdi, 2 para torakalnih (M1 i M2), 2 para abdominalnih (M3 i M4) i 1 par ingvinalnih mliječnih žlijezdi (I) (SORENMO i sur., 2011.). Razvijanje mliječne žlijezde započinje otpuštanjem hormona estrogena iz jajnika, a završava tijekom graviditeta. Svaka sisa ima između 7 i 16 otvora. Mliječna žlijezda raste u skladu s ostatkom tijela sve do puberteta kada, pod utjecajem estrogena, dolazi do značajnijeg razvitka. Tijekom graviditeta dolazi do posljednjeg stadija u razvitku mliječne žlijezde (SORENMO i sur., 2011.). Posljedično lučenju hormona prolaktina, dolazi do izlučivanja sekreta kroz kanaliće u sinuse kako bi se novorođenče moglo hraniti (MARTI i FERNANDEZ, 2010.).

## 2.5. Tumor mliječna žlijezde

Dok u kuja tumori mliječne žlijezde (TMŽ) predstavljaju najčešće dijagnosticirane tumore, mužjaci imaju 62% manju šansu za njihov razvitak zbog manjka ekspresije estrogenskih receptora (SABA i sur., 2007.). Prevalencija varira od države do države, s obzirom na postotak kastriranih kuja. U SAD-u se većina kuja kastrira u ranoj životnoj dobi, te je prevalencija tumora niža u odnosu na neke europske zemlje (HÖRNFELDT i sur., 2023.). U zemljama u kojima se ovariektomija rutinski ne obavlja, prevalencija TMŽ u kuja je 3 puta veća nego u žena (SORENMO i sur., 2020.). U Republici Hrvatskoj, Šoštarić i sur. su 2013. utvrdili da tumori podrijetlom iz mliječne žlijezde čine 21,75% svih tumora dijagnosticiranih na Zavodu za veterinarsku patologiju, Veterinarskog fakulteta Sveučilišta u Zagrebu. Također je ustanovljeno da je prevalencija viša na području Primorske Hrvatske u odnosu na kopneni dio Hrvatske. Benigni tumori se češće pojavljuju u mlađih životinja, dok su maligni karakteristični za starije. Iako su se u prošlosti benigni i maligni tumori pojavljivali u sličnom omjeru, posljednja istraživanja pokazuju porast malignih tumora, što odgovara trendu u humanoj medicini (SORENMO i sur., 2020.).



Nastanku tumora mliječne žlijezde pogoduje veći broj čimbenika, od kojih su najvažnija dob i izloženost endogenim spolnim hormonima (SORENMO i sur., 2011.).

Iako se smatra se da rizik od dobivanja TMŽ postaje značajan s osmom godinom života, dob se mora tumačiti oprezno zbog različitog životnog vijeka u različitim pasmina pasa (SORENMO i sur., 2011). Male pasmine pasa žive dulje, te se kod njih tumor dijagnosticira kasnije nego u velikih pasmina pasa koje imaju kraći životni vijek (SORENMO i sur., 2020.). Također, u pasa mlađih od 5 godina TMŽ se rijetko pojavljuju, ukoliko životinje nisu liječene hormonalnom terapijom (SCHNEIDER i sur., 1970.).

Endogeni spolni hormoni igraju važnu ulogu u nastanku TMŽ. U prošlosti se smatralo da je ključan trenutak nastanka TMŽ u kuja u prvim godinama života, odnosno tijekom prva dva estrusa, te da kasnije uskraćivanje hormona nema nikakav značajan učinak (SORENMO i sur., 2011.). Bilo je uvriježeno mišljenje da se kuje moraju kastrirati prije prvog tjeranja kako bi se postigao zaštitni učinak protiv nastanka tumora (SCHNEIDER i sur., 1970.). Međutim, suvremena istraživanja demantiraju takve tvrdnje. Dokazano je da OVT i nakon prvog tjeranja ima protektivan učinak (GEDON i sur., 2021.), ali neki autori smatraju da je takav učinak kratkotrajan (SORENMO i sur., 2011.).

Steroidni hormoni sintetizirani u jajnicima kuja, prvenstveno estrogen i progesteron, potiču proliferaciju tkiva. Epitelne stanice koje se konstantno umnažaju stvaraju savršen okoliš za nastajanje tumora. Također, tkivo mliječne žlijezde je tijekom lutealne faze ciklusa izloženo visokim koncentracijama progesterona (BENAVENTE i sur., 2016.), koji potiče izlučivanje hormona rasta (GH) koji zatim stimulira matične stanice mliječne žlijezde. Navedena kaskada predstavlja prvi korak karcinogeneze (QUEIROGA i sur., 2008.). Uz navedeno, estrogen inhibira apoptozu i utječe na ekspresiju gena uključenih u regulaciju diferencijacije i proliferacije stanica (KUMARAGURUPARAN i sur., 2006.). Proliferacija pod utjecajem estrogena povećava mogućnost nastanka genetskih promjena (TORRES i sur., 2021.). Reproductivna stanja poput graviditeta, pseudograviditeta i nepravilnih estrusa nemaju utjecaja na nastanak TMŽ iako uzrokuju promjene u razini hormona (BRODEY i sur., 1966.).

Pretilost i prehrana pretežno crvenim mesom predstavljaju rizične faktore za razvitak TMŽ u ranoj dobi životinje (VAZQUEZ i sur., 2023.). Pretilost na molekularnoj razini uzrokuje upalu. Tijekom upalnog procesa dolazi do aktivacije makrofaga koji izlučuju biomedijatore upale poput

interleukina 6 (IL-6), čimbenik nekroze tumora  $\alpha$  (TNF  $\alpha$ ), te adiponektin, aromataze, leptin i rezistin koji će uzrokovati inhibiciju apoptoze, indukciju angiogeneze i poticanje proliferacije (LIM i sur., 2015.). Također, masno tkivo predstavlja izvor progesterona, estrogena i androgena i samim time uzrokuje produljeno izlaganje žljezdanog tkiva steroidnim hormonima (VAZQUEZ i sur., 2023.).

TMŽ se mogu pojaviti u bilo koje pasmine. U pojedinim istraživanjima je utvrđena viša incidencija u određenih pasmina, no podaci se razlikuju od države do države. Pasmine u kojih se TMŽ često dijagnosticira su toy pudla, njemački ovčar, koker španijel, engleski seter itd. Učestalost dijagnoze u pojedinim pasmina ukazuje na potencijalnu genetsku komponentu u nastanku TMŽ (SORENMO i sur., 2011.).

Svaki solidni tumor se sastoji od raznovrsne populacije tumorskih stanica koje imaju osobine matičnih stanica (CSCs), što znači da imaju visoki diferencijacijski potencijal, uz mogućnost samoobnavljanja i rezistencije na zračenje i kemoterapiju (CLARKE i sur., 2006.; NGUYEN i sur., 2012.). TMŽ su građeni od mioepitelnih i/ili mezenhimalnih stanica, proliferativnih luminalnih epitelnih stanica s područjima koštanog i hrskavičnog tkiva u tumorskoj masi. S obzirom na građu razlikujemo jednostavne i kompleksne tumore. Jednostavni su građeni od jedne vrste stanica, dakle od epitelnih ili mioepitelnih stanica (GOLDSCHMIDT i sur., 2011.). Za razliku od kompleksnih tumora koji su građeni su od mioepitelnih i/ili mezenhimalnih stanica, proliferativnih luminalnih epitelnih stanica s područjima koštanog i hrskavičnog tkiva u tumorskoj masi (MICHISHITA, 2020.). Razlog mješovitosti je i dan danas predmet rasprave, ali smatra se da različite stanice nastaju iz zajedničkih CSCs (HELLMÉN i sur., 2000.).

Jedna od zanimljivijih karakteristika benignih mješovitih tumora je mogućnost maligne tranzicije, odnosno prijelaz iz benignog u maligni TMŽ. Postoje različite teorije koje pokušavaju objasniti ovaj postupak. Jedna od njih tvrdi da će svaki benigni mješoviti tumor, ukoliko mu se pruži dovoljno vremena, maligno alterirati (MOULTON i sur., 1970.; CASSALI i sur., 2012.). No, kasnijim istraživanjima je utvrđeno da malignoj tranziciji pridonose gubitak ekspresije p63,  $\Delta$ Np63,  $\beta$ -katenina i e-kadherina (CASSALI i sur., 2012.).

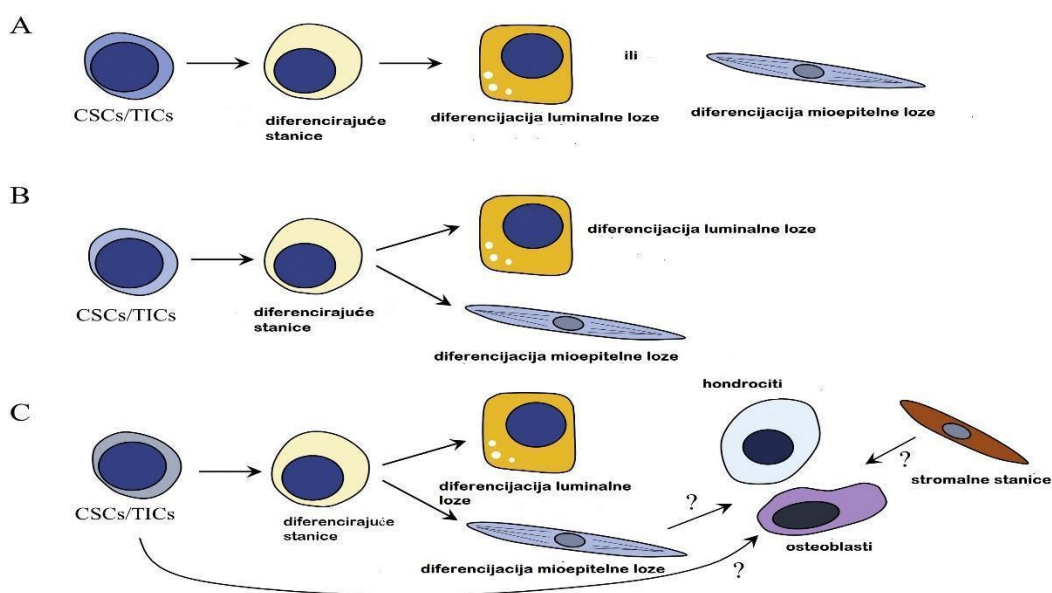
Iako etiologija mješovitih i kompleksnih tumora nije u potpunosti razjašnjena, kroz povijest se postavljalo više hipoteza.

HELLMÉN (2005.) predložio je 3 hipoteze :

1. Teorija sudara koja objašnjava nastanak takvih tumora kao rast dva zasebna tumora koji se naposljetku spoje.
2. Teorija kombinacije koja tvrdi da se radi o monoklonalnim tumorima koji potječu od matičnih stanica ili multipotentnih progenitorskih stanica.
3. Teorija metaplazije (konverzije) koja tvrdi da mješoviti i kompleksni tumori nastaju kao rezultat transdiferencijacije i metaplazije neoplastičnih bazalnih ili mioepitelnih stanica. (HELLMÉN i sur., 2005).

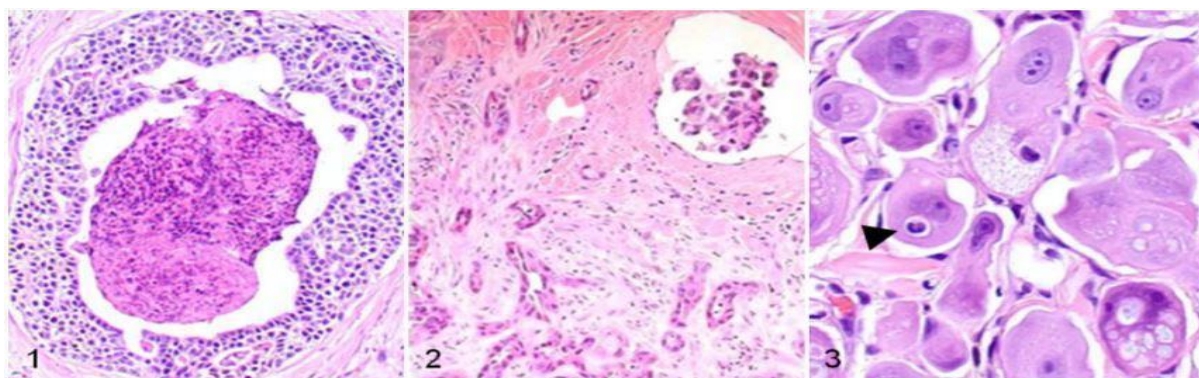
Kasnije, MICHISHITA (2020.) predlaže 3 nove hipoteze:

1. Neoplastične luminalne ili mioepitelne stanice u jednostavnih tumora nastaju diferencijacijom CSCs
2. Neoplastične luminalne i mioepitelne stanice u kompleksnih tumora nastaju diferencijacijom CSCs.
3. Mješoviti tumori nastaju diferencijacijom CSCs u mioepitelne i neoplastične luminalne stanice koje, pod stimulacijom određenih faktora, se direktno diferenciraju u osteoblaste ili hondroците. Kao još jedna mogućnost smatra se da se CSCs ili mezenhimalne stanice m.ž. direktno mogu diferencirati u osteoblaste i hondroците (MICHISHITA, 2020.).



Slika 5. Shematski prikaz histiogeneze TMŽ. A) jednostavni tip; B) kompleksni tip; C) mješoviti tumor (modificirano prema: MICHISHITA, 2020.).

S obzirom na podrijetlo TMŽ se mogu podijeliti na epitelne i mezenhimalne. Najčešći maligni epitelni tumori su karcinom *in situ*, jednostavni karcinom, mikropapilarni invazivni karcinom, solidni karcinom, komedokarcinom, anaplastični karcinom, karcinom koji proizlazi iz adenoma/mješovitog tumora, kompleksni karcinomi, karcinom i maligni mioepiteliom, mješoviti karcinom, duktalni karcinom (GOLDSCHMIDT i sur.,2011). Najčešći mezenhimalni tumori koji se pojavljuju na mliječnoj žlijezdi su kondrosarkom, fibrosarkom, osteosarkom i hemangiosarkom (SORENMO i sur., 2020.).



Slika 6. Komedokarcinom

Slika 7. Tubularni karcinom

Slika 8. Anaplastični karcinom

(izvor: SORENMO i sur., 2020.)

Postoji nekoliko sistema kojima se pokušava procijeniti prognoza u kuja sa TMŽ. Svjetska zdravstvena organizacija (WHO) je utemeljila TNM sustav klasifikacije TMŽ:

- T – veličina tumora
- N – prisutnost metastaza u limfnim čvorovima
- M – prisutnost udaljenih metastaza (SORENMO i sur., 2020.)

Unutar TNM klasifikacije razlikujemo 5 stadija bolesti. Progresija između I., II. i III. stadija događa se sukladno promjeni veličine primarnog tumora, od veličine manje od 3 cm, zatim između 3 cm i 5 cm, te naposljetku veće od 5 cm. Veličina tumora se smatra pouzdanim prognostičkim faktorom jer su agresivniji tumori veći i rastu brže (SORENMO i sur., 2009.). No, Burrai i sur. su 2020. utvrdili da je veći broj pasa, u različitim istraživanjima, imao TMŽ manji od 1cm. Sukladno navedenom, potrebno je preispitati veličinu tumora u TNM klasifikaciji. Prisutnost metastaza u limfnim čvorovima, neovisno o veličini primarnog tumora, predstavlja IV. stadij, dok udaljene metastaze predstavljaju V. stadij. Progresijom iz manjeg u veći stupanj, prognoza je lošija.

U veterinarskoj medicini su uvedene preciznije verzije TNM klasifikacije, koje uključuju kliničke i patohistološke parametre, uz imunohistokemiju (IHC).

- pT – patološka veličina tumora
- pN – patološki status limfnog čvora
- LVI- invazija limfnih i krvnih žila (CHOCETEAU i sur., 2019.)

Patološka veličina tumora se mjeri na patohistološkom preparatu kao najveći promjer KMŽ izražen u milimetrima. Radi se o preciznijem mjerenju jer se ne uzima se u obzir debljina kože ili eventualna hiperplazija mamarnog kompleksa (CHOCETEAU i sur., 2019.). Patološki status limfnog čvora podrazumijeva provođenje imunohistokemijske i patohistološke pretrage limfnih čvorova u svrhu pronalaska izoliranih tumorskih stanica, mikro i makrometastaza (COLETO i sur., 2018.). Navedeni parametar se temelji na lokalizaciji SLČ. U slučaju da se ne provede limfadenektomija, kao obećavajući prognostički faktor mogu se pretraživati limfne i krvne žile na metastatske emboluse (CHOCETEAU i sur., 2019.).

Epitelni tumori se stupnjuju prema Elston Ellis sistemu stupnjevanja, koji je preuzet iz humane medicine (TAVASOLY i sur.,2013.). Ovaj sistem stupnjevanja uključuje informacije o formiranju tubula, pleomorfizmu jezgre i broju mitoze u 10 polja pod velikim povećanjem i svrstava tumore u kategorije na temelju bodova:

Tablica 3. Histološko stupnjevanje KMŽ (modificirano prema: SORENMO i sur. 2020.).

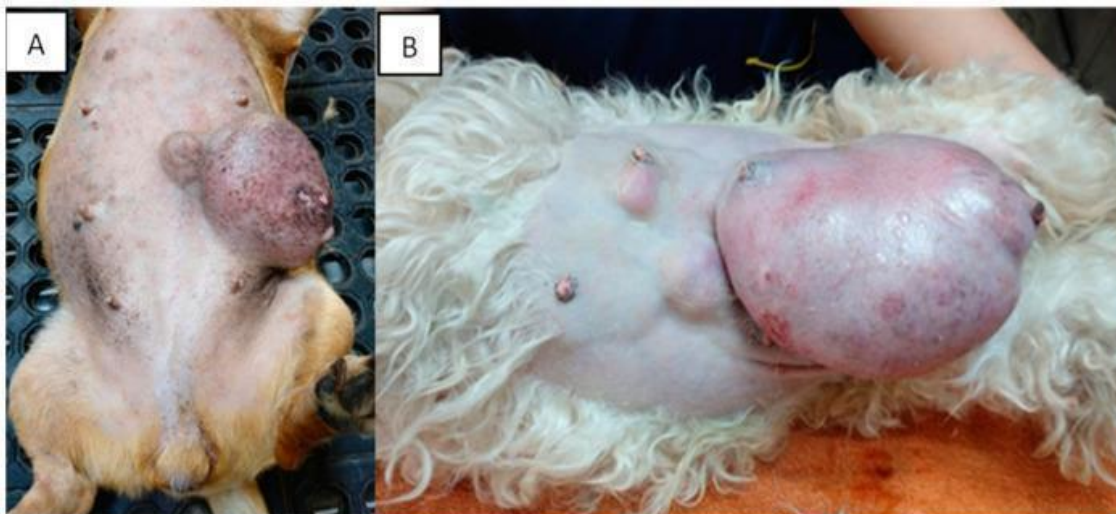
Histološko stupnjevanje KMŽ		
Formiranje tubula	Pleomorfizam jezgre	Mitoze 10/ HPFS
Formiranje tubula <75% <b>1 bod</b>	Uniformne i standardne male jezgre sa povremenom pojavom jezgrica 1 bod	0-9 <b>1 bod</b>
Umjerena tvorba tubularnih struktura (10%-75%) <b>2 boda</b>	Umjerene varijacije u veličini i obliku jezgre, hiperkromazija i prisutnost jezgrica 2 boda	10-19 <b>2 boda</b>

Ne stvaranje ili minimalno stvaranje tubula (<10%) <b>3 boda</b>	Varijacije u veličini jezgre hiperkromazija i jedna ili više prominentnih jezgrića 3 boda	<b>&gt;19 3 boda</b>
--	---	----------------------

- I. Nizak stupanj malignosti ( dobro diferenciran tumor) **3-5 bodova**
- II. Srednji stupanj malignosti ( umjereno diferenciran tumor) **6-7 bodova**
- III. Visok stupanj malignosti ( slabo diferenciran tumor) **8-9 bodova**

Stopa preživljavanja je niža u pasa sa karcinomom 3. stupnja, nego u pasa sa tumorom 1. i 2. stupnja. U pasa s jednostavnim karcinomom nije bilo razlike u preživljavanju između 2. i 3. stupnja malignosti, no prognoza je bila lošija nego u pasa sa ostalim tipovima karcinoma. (KARAYANNOPOULOU i sur., 2005.; TAVASOLY i sur., 2013.). Rezultati Elston Ellis metode predstavljaju pouzdan prognostički faktor, te omogućuju određivanje agresivnosti tumora, točne prognoze i odgovarajuće postoperativne terapije (SORENMO i sur., 2020; TAVASOLY i sur., 2013.).

Klinička manifestacija TMŽ ovisi o više faktora, primarno o biološkom ponašanju i stadiju bolesti u trenutku kliničkog pregleda. Kuje tijekom pregleda u većini slučajeva imaju više tumora koji se najčešće pojavljuju na kaudalnim kompleksima zbog specifične građe (BENDER i sur.,1984.). Tumori mogu biti različite veličine i pomičnosti, intaktni ili ulcerirani. U kuja sa TMŽ najčešće nema prisutnih kliničkih znakova ukoliko nije došlo do sistemskog širenja bolesti ili ukoliko se ne radi o upalnom karcinomu, izrazito agresivnoj vrsti KMŽ koja se klinički manifestira slično akutnom mastitisu (SORENMO i sur., 2011.). U pojedinim slučajevima se može pojaviti maligna hiperkalcemija koja nije povezana sa agresivnošću tumora. (RAPOSO-FERREIRA i sur., 2018.).



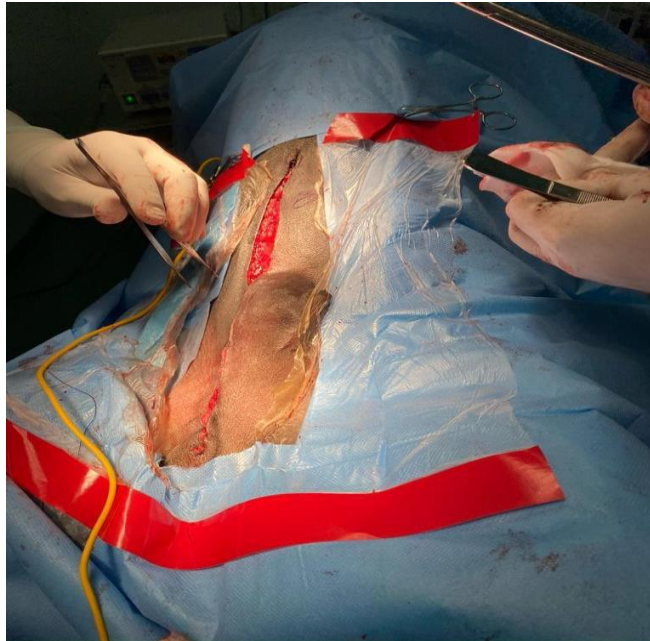
Slika 9. Tumor mliječne žlijezde na različitim mamarnim kompleksima (izvor: SORENMO i sur. 2020.).

Zlatni standard u liječenju TMŽ predstavlja kirurški zahvat, odnosno mastektomija i OVT (HORTA i sur., 2015.). OVT se preporučuje napraviti zbog mogućnosti nastanka displazije ili benignih tumora iz preostalog žljezdanog tkiva (MARTI i FERNANDEZ, 2010.). Iznimku predstavljaju neoperabilni upalni karcinom ili sistemski proširena bolesti (TAVASOLY i sur., 2013.). Mišljenja o mastektomiji su podijeljena među znanstvenicima. Dio znanstvenika smatra da se zahvat treba izvrši što je jedostavnije moguće, dok drugi smatraju da tumoru treba pristupiti agresivno zbog mogućnosti ponovnog razvitka tumora iz preostalog žljezdanog tkiva (HORTA i sur., 2015.). S obzirom na opseg kirurške doze, mastektomije se dijele na (HÖRNFELD i MORTENSEN, 2023.):

1. Lumpektomiju- kirurški zahvat koji podrazumijeva uklanjanje tumora.
2. Jednostavnu mastektomiju- kirurški zahvat koji podrazumijeva uklanjanje zahvaćenog mamarnog kompleksa.
3. Regionalnu mastektomiju- kirurški zahvat koji se bazira na limfnoj drenaži, kojim se uklanjaju zahvaćeni mamarni kompleksi i svi limfom povezani kompleksi, uz eksciziju povezanih limfnih čvorova.
4. Radikalnu mastektomiju- kirurški zahvati kojim se uklanjaju svi kompleksi sa jedne strane (unilateralna) ili svi sa obje strane (bilateralna), uz pridružene limfne čvorove



U kuja je nakon radikalne mastektomije uočen otežan oporavak, pojačana nocicepcija (podražaj na bol) i veća mogućnost nastanka postoperativnih komplikacija. S obzirom na sve navedeno, izbor kirurške metode mora se temeljiti na prognostičkim faktorima (HORTA i sur., 2015.).



Slika 10. Unilateralna mastektomija (slika u vlasništvu autora rada, uz odobrenje vlasnika životinje).

Osim kirurgije, metoda odabira u liječenju raka dojke u žena, u nekim slučajevima je i adjuvantna kemoterapija. U pasa sa KMŽ adjuvantna kemoterapija nema dokazanu učinkovitost i indicirana je samo za KMŽ sa pozitivnim limfnim čvorovima (SORENMO i sur., 2020.). Smrtnost vezana uz KMŽ, unatoč definiranim klinički stadijima i patohistološkom stupnjevanju je i dalje visoka. No, razlog visoke smrtnosti unutar samo godinu dana od dijagnoze (NGUYEN i sur., 2018) je nedostatak protokola liječenja i ciljane terapije. Iz navedenog razloga, u veterinarskoj medicini su prijeko potrebni inovativni pristupi liječenju KMŽ.

Iako učinkovitost adjuvantne kemoterapije nije dokazana, ona se i dalje koristi u pacijenata visokog rizika. Pacijenti visokog rizika su kuje s agresivnim tumorima, tumorima velikog promjera i pozitivnim limfnim čvorovima (SORENMO i sur., 2020.). Postoji nekoliko protokola:

- Doxorubicin (SIMON i sur., 2006.)



- Cox inhibitori (LAVALLE i sur., 2012.)
- Mitoxantron +/- Karboplatin (TRAN i sur., 2016.)

U zadnja dva desetljeća, sve je veća upotreba inhibitora tirozin kinaza (TKI) u liječenju tumora. Najpoznatiji TKI su toceranib fosfat i mastinib mesilat. Tirozin kinaze (TK) su enzimi koji sudjeluju u diferencijaciji i proliferaciji stanica, te angiogenezi normalnih i tumorskih stanica. U TK spada i VEGF, koji je ranije naveden kao jedan od faktora koji potiče limfangiogenezu i metastaziranje u KMŽ Uz VEGF, kod KMŽ dolazi i do disregulacije ostalih TK poput c-KIT-a, c-MET-a i sl. (KATO i sur., 2007.). Većina TMŽ eksprimira c-KIT protoonkogen koji je glavna meta mastiniba, selektivnog inhibitora TK. S obzirom na navedeno, TKI bi se potencijalno mogli koristiti u terapiji TMŽ. Ustun-Alakn i suradnici su 2021. godine objavili istraživanje u kojem su *in vitro* ispitivali učinke mastiniba u KMŽ. Dokazali su da mastinib inhibira proliferaciju tumorskih stanica putem zaustavljanja staničnog ciklusa i indukcijom apoptoze, te modulira angiogenezu inhibicijom sinteze VEGF-a. Osim navedenih karakteristika, mastinib u kombinaciji sa kemoterapijom djeluje sinergistički, tako što senzibilizira stanice TMŽ na kemoterapiju (THAMM i sur., 2012.).

Osim mastiniba, provedena su istraživanja i o učinkovitosti toceranib fosfata. GATTINO i suradnici su 2018. utvrdili da toceranib slabo utječe na staničnu proliferaciju. No, s obzirom da se radilo o *in vitro* istraživanju, autori smatraju da se istraživanja moraju provesti *in vivo* kako bi se procijenio potpuni učinak toceraniba na TMŽ.

## 2.7. Metilensko modriilo

Metilensko modriilo (metilitonijev klorid, tetrametiltionin-klorid) je sredstvo koje ima širok spektar upotrebe u veterinarskoj i humanoj medicini. Njegova najpoznatija uloga je u liječenju methemoglobinemije, stanja prilikom kojeg je hemoglobin u eritrocitima prisutan u oksidiranom obliku i na sebe ne može vezati kisik (CLIFTON i LEIKIN., 2003.). Uz to, metilensko modriilo se još koristi kao antiseptik, za fotoinaktivaciju virusa (CLIFTON i LEIKIN., 2003.) te u pacijenata s razvijenim septičnim šokom jer pospješuje funkciju miokarda i tonus krvnih žila (DAEMEN-

GUBBELS i sur., 1995.). Između ostalog, metilensko modrilo se koristi i kao sredstvo za identifikaciju limfnih čvorova i *ductusa thoracicus* (ROSANESSE i sur., 2021.).

## 2.8. Lokalizacija sentinelskog limfnog čvora upotrebom metilenskog modrila

Lokalizacija i biopsija sentinelskog limfnog čvora su revolucionizirale liječenje raka dojke u humanoj medicini zbog smanjene ekscizije i postizanja točnije prognoze (SARDI i sur., 2002). U veterinarskoj medicini postojala je potreba za promjenom u načinu procjene limfnih čvorova. S obzirom da je status limfnog čvora od velike važnosti u određivanju stadija bolesti, a SLČ se definira kao prvi limfni čvor u kojeg će se drenirati tumor, potrebno ga je tretirati kao prioritet (BRISSOT i EDERY, 2016.).

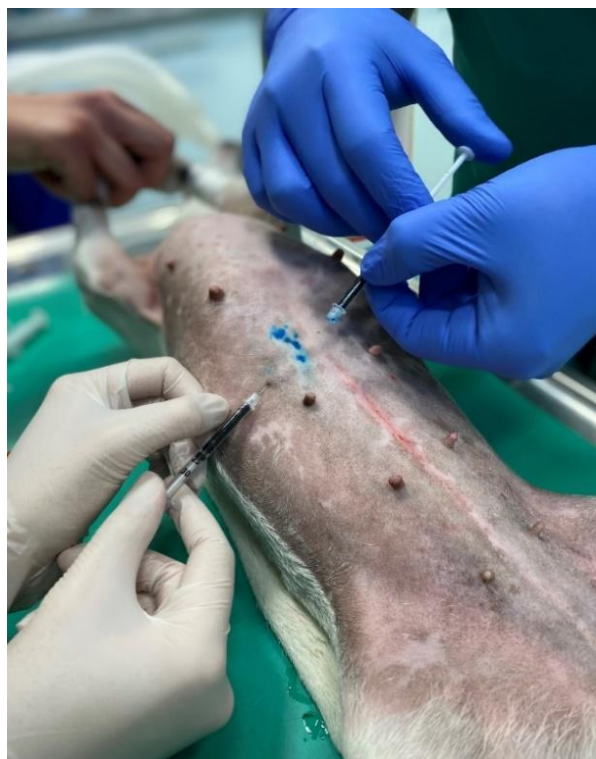U kuja sa malignim tumorima mliječne žlijezde, zbog mogućnosti promjene limfne drenaže, ekscizija anatomske najbližeg limfnog čvora može prikazati lažno negativne rezultate (CHITI i sur., 2022.). Dijagnostičke metode pomoću kojih se procjenjuju limfni čvorovi su klinički pregled koji uključuje palpaciju i mjerenje limfnih čvorova, aspiracija tankom iglom (FNA), UZV, RTG, CT i PHD (SILVA i sur., 2021.). Ali, dio navedenih metoda nije učinkovit ukoliko su u limfnim čvorovima prisutne mikrometastaze. Mikrometastaze predstavljaju područja neoplastičnih stanica od 0.2 do 2 mm veličine (SZCZUBIAŁ i ŁOPUSZYNSKI, 2011.).

Ekscizija regionalnih limfnih čvorova koji se ne mogu palpirati ponekad može biti zahtjevna zbog anatomske lokacije, veličine i građe pacijenata. Zbog navedenih razloga, uvedeno je korištenje različitih tehnika lokalizacije prethodno limfadenektomiji. Lokalizacija je objektivna tehnika koji označava transoperativnu identifikaciju određenih struktura (SORENMO, 2003.). Cilj lokalizacije, u ovom slučaju je otkrivanje SLČ u svrhu isključivanja ili dokazivanja metastatske bolesti. Koncept lokalizacije se temelji na činjenici da se limfa drenira određenim redoslijedom i da SLČ predstavlja filter i barijeru na putu prema regionalnim limfnim čvorovima (COLLIVIGNRELLI i sur., 2021.). Identifikacija SLČ se postiže aplikacijom različitih boja na različite načine. Korištenje boja omogućuje kirurgu lakšu vizualizaciju limfnog trakta i identifikaciju SLČ, manje kirurške rezove i veću efikasnost prilikom procjene (SORENMO, 2003.). Neke od boja koje se koriste su metilensko modrilo, patent plava i isosulfan plava boja.

Zajednička karakteristika navedenih boja je slabo vezanje za albumine što omogućuje njihov ulazak u limfne žile i lokalizaciju limfne drenaže (LIPTAK i BOSTON, 2019.). Prednost MM u odnosu na ostale dvije boje je manja mogućnost izazivanja alergijskih reakcija u ljudi. No, ukoliko se MM aplicira površinski može uzrokovati nekrozu kože (LIPTAK i BOSTON, 2019.).

Razlikujemo preoperativne i intraoperativne metode lokalizacije SLČ. Preoperativna metoda podrazumijeva aplikaciju radiokoloida prije operacije, odnosno limfoscintigrafiju (SILVA i sur., 2021.), dok lokalizacija SLČ samo s MM spada u intraoperativne postupke, u kojima se MM aplicira tijekom kirurškog zahvata. Prilikom lokalizacije samo s MM ponekad su SLČ teško vidljivi zbog malog promjera i dubine na kojoj se nalaze unutar tkiva (BRISSOT i EDERY, 2017.). Također, radi se o tehnici koju je teško naučiti i za koju je ponekad potrebno imati veći kirurški uvid u tkivo kako bi se pratio tok limfe prema SLČ (LIPTAK i BOSTON, 2019.).

Prethodno lokalizaciji, životinja se stavlja u anesteziju, dlaka se obrije, a koža se antiseptički pripremi. Aplicira se 0.5 ml MM peritumoralno sa sterilnom iglom (SOULTANI i sur., 2016.; EL KHATIB i sur., 2011.). Nakon aplikacije, boja ulazi u limfni sustav i omogućuje vizualizaciju limfne drenaže intraoperativno (EL KHATIB i sur., 2011.). Nakon intraoperativne peritumoralne aplikacije boje, ponekad je teško odrediti kirurške margine zbog obojenja tkiva. U tom slučaju se preporučuje sterilnim markerom označiti margine prije aplikacije boje. Boja se nakon lokalizacije izlučuje urinom (LIPTAK i BOSTON, 2019.).



Slika 11. Peritumoralna aplikacija metilenskog modrila (Slika u vlasništvu autora rada, uz odobrenje vlasnika životinje).

ROSSANESE i sur. (2022.) objavili su istraživanje na 125 pasa u kojem su ispitivali učinkovitost pojedinih tehnika lokalizacije SLČ. Istraživanjem su utvrdili da je korištenje MM u svrhu lokalizacije učinkovita metoda prilikom koje se mogu uspješno identificirati limfni čvorovi koji su normalne veličine i koji se u normalnim uvjetima ne mogu palpirati. Učinkovitost lokalizacije s MM iznosila je 84%.

No, istraživanja u humanoj medicini su pokazala da je prilikom lokalizacije SLČ samo s plavom bojom postotak identifikacije niži, dok su lažno negativni rezultati češći nego prilikom kombinacije s radiokoloidima (LIPTAK i BOSTON, 2019.; QIU i sur., 2018.).

### 3. RASPRAVA

Zbog otpuštanja limfangiogenih čimbenika tijekom neoplastičnih stanja (OLOFSEN i sur., 1999.) i posljedičnoj promjeni limfne drenaže (PATSIKAS i sur., 2006.; PEREIRA i sur., 2003.), provođenje mastektomije prema limfnoj drenaži zdrave mliječne žlijezde nije učinkovito. Također, radikalna mastektomija bez prognostičkih faktora nije preporučljiva jer se takvim agresivnim pristupom povećava mogućnost razvijanja postoperativnih komplikacija (HORTA i sur., 2015.).

S obzirom da je TMŽ najčešći tumor koji se pojavljuje u pasa i ima visok postotak recidiva i metastaziranja nakon operacije, postojala je potreba za novim pristupom u određivanju stadija, prognoze i terapije (SZCZUBIAŁ i ŁOPUSZYNSKI, 2011.). Tumor se može širiti na različite načine, krvlju ili limfom, te direktnom invazijom tkiva. Najčešći način širenja karcinoma predstavljaju aferentne limfne žile (SHIBATA i sur., 2012.). Metastaze TMŽ se najčešće pojavljuju u plućima i limfnim čvorovima (SZCZUBIAŁ i ŁOPUSZYNSKI, 2011.) i predstavljaju glavni uzrok smrtnosti (COLLIVIGNARELLI i sur., 2021.). Prvi limfni čvor u kojeg će primarni tumor metastazirati naziva se sentinelski limfni čvor. Sukladno navedenom, SLČ se mora tretirati kao prioritetni limfni čvor, imajući na umu da je sistemska procjena limfnih čvorova ključna za određivanje stadija bolesti (BRISSOT i EDERY, 2016.). Potrebno je odabrati najmanje invazivni i najjednostavniji kirurški postupak uklanjanja limfnih čvorova (HORTA i sur., 2015.). Za početak, potrebno je identificirati, odnosno lokalizirati SLČ i provjeriti prisutnost metastaza (STAN i sur., 2020.). Lokalizacija SLČ postiže se aplikacijom različitih sredstava. Najčešće se koriste intraoperativne tehnike koje podrazumijevaju korištenje radioaktivnih izotopa i/ili boja (QIU i sur., 2018.). Jedna od najčešće korištenih boja je metilensko modrilo. Prednosti ove boje u odnosu na ostale je smanjen rizik od alergijskih reakcija, no MM može uzrokovati jaku tkivnu reakciju, trajno obojenje kože i smanjiti vidljivost kirurških margina (LIPTAK i BOSTON., 2019.). Učinkovitost lokalizacije s MM modrilom iznosi oko 84%, što dokazuje da je korištenje MM pouzdana intraoperativna metoda (ROSSANESE i sur., 2022.). Ali, korištenjem ove tehnike u humanoj medicini zabilježeno je više lažno negativnih rezultata i manji postotak identifikacije SLČ nego korištenjem kombinacije radiokoloida i MM (QIU i sur., 2018.). Bolji rezultati identifikacije u

humanoj i veterinarskoj medicini se postižu kombinacijom boje i radiokoloida (QIU i sur., 2018.; ROSSANESE i sur., 2022.).

Uspješnost lokalizacije s kombinacijom radiokoloida i MM doseže i do 96%. O statusu SLČ ovisi prognoza i daljnji tijek terapije. Ukoliko je SLČ pozitivan, tumor se vjerojatno sistemski proširio (MUTVAR, 2017.), i samim time prognoza je lošija i pristup terapiji mora biti agresivniji. Ali, postoji i mogućnost dobivanja lažno negativnih rezultata (COLLIVIGNARELLI i sur., 2021.). U slučaju pozitivnog SLČ, indicirano je korištenje postoperativne adjuvantne kemoterapije. Iako ima niz protokola koji se mogu koristiti, njihova učinkovitost u pasa još nije utvrđena (SORENMO i sur., 2020.).

#### 4. ZAKLJUČCI

1. U svrhu potpune dijagnostike, uz tumor i zahvaćeni mamarni kompleks, uklanjaju se i povezani limfni čvorovi. S obzirom da se u limfnim čvorovima mogu nalaziti metastaze, limfadenektomija predstavlja dijagnostički i terapijski postupak.
2. Sentinelski limfni čvor je prvi limfni čvor u kojeg će se drenirati tumor. Ukoliko se patohistološkom pretragom utvrdi da je negativan na prisutnost metastaza, velika je vjerojatnost da se tumor nije sistemski proširio. Mogućnost dobivanja lažno negativnih rezultata je niža od 0.1%.
3. Kod tumora mliječne žlijezde dolazi do promjene u limfnoj drenaži zbog otpuštanja limfangiogenih čimbenika i sukladno tome, provođenje mastektomije prema postojećoj limfnoj drenaži zdrave mliječne žlijezde nije učinkovito.
4. Oslanjanje na metode poput kliničkog pregleda, RTG-a, CT-a i citološke pretrage nije pouzdano jer l.č., u kojima su prisutne mikrometastaze, mogu biti normalne veličine i konzistencije.
5. Metilensko modrilo je sredstvo kojim se uspješno može lokalizirati sentinelski limfni čvor, no zbog male veličine i ponekad nepovoljnog položaja limfnog čvora duboko u tkivu, bolji rezultati se postižu u kombinaciji sa radiokoloidima.

## 5. IZVORI LITERATURE

1. BENAVENTE, M.,P. BIANCHI, M. ABA (2016): Canine Mammary Tumors: Risk Factors, Prognosis and Treatments. *J. Vet. Adv.* 6, 1291–1300.
2. BENDER A.P., R.C. DORN, R. SCHNEIDER (1984): An epidemiological study of canine multiple primary neoplasia involving the female and male reproductive systems. *Prev. Vet. Med.* 2, 715-731.
3. BRISSOT, H.N., E.G. EDERY (2017): Use of indirect lymphography to identify sentinel lymph node in dogs: A pilot study in 30 tumours. *Vet. Comp. Oncol.* 15,740–753.
4. BURRAI, G.P., A. GABRIELI, V. MOCCIA, V. ZAPPULLI, I. PORCELLATO, C. BRACHELENTE, S. PIRINO, M. POLINAS, E. ANTUOFERMO (2020): A Statistical Analysis of Risk Factors and Biological Behavior in Canine Mammary Tumors: A Multicenter Study. *Animals (Basel)* 10, 1687.
5. CABANAS, R.M. (1977): An approach for the treatment of penile carcinoma. *Cancer.* 39, 456-466.
6. CASSALI G.D., G.E. LAVALLE, A.B. DE NARDI i sur. (2012): Consensus for the diagnosis, prognosis and treatment of canine mammary tumors. *Braz. J. Vet. Pathol.* 4, 153–180.
7. CLIFTON J., J.B. LEIKIN (2003): Methylene Blue. *American Journal of Therapeutics.* 10, 289-291.
8. COLETO, A.F., T.M. WILSON, N.P. SOARES, L.F. GUNDIM, I.P. CASTRO, E.C. GUIMARAES, M.B. BANDARRA, A.A. MEDEIROS-RONCHI (2018): Prognostic value of occult isolated tumour cells within regional lymph nodes of dogs with malignant mammary tumours. *J Comp Pathol.* 158, 32-38.
9. COLLIVIGNARELLI, F., R. TAMBURRO, G. ASTE, I. FALERNO, F. DEL SIGNORE, F. SIMEONI, M. PATSIKAS, J. GIANFELICI, R. TERRAGNI, V. ATTORRI, A. CARLUCCIO, M. VIGNOLI (2021): Lymphatic Drainage Mapping with Indirect Lymphography for Canine Mammary Tumors. *Animals (Basel).* 11, 1115.
10. CHOCTEAU, F., J. ABADIE, D. LOUSSOUARN, F. NGUYEN (2019): Proposal for a Histological Staging System of Mammary Carcinomas in Dogs and Cats. Part 1: Canine Mammary Carcinomas. *Front Vet Sci.* 6, 388.



11. DANTAS CASSALI, G.,A. CAVALHEIRO BERTAGNOLLI, E. FERREIRA, K. ARAUJO DAMASCENO, C. DE OLIVEIRA GAMBA, C. BONOLO DE CAMPOS (2012): Canine mammary mixed tumours: a review. *Vet Med Int.* 2012, 274608.
12. DAY, M.J., R.D. SCHULTZ (2008): Stanice i tkiva imunskog sustava. U: *Klinička imunologija pasa i mačaka.* (B. Šeol Martinec, v. Herak Perković, ur.) Medicinska naklada, Zagreb. 49-64.
13. EVANS, B.J., D.E. HOLT, D. STEFANOVSKI, K.U. SORENMO (2021.): Factors influencing complications following mastectomy procedures in dogs with mammary gland tumors: 140 cases (2009-2015). *Journal of the American Veterinary Medical Association*, 258, 295–302.
14. FRANZONI M.S., A. BRANDI, J.K. DE OLIVEIRA MATOS PRADO, F. ELIAS, F. DALMOLIN, P. DE FARIA LAINETTI, M.C.M. PRADO, A.F. LEIS-FILHO, C.E. FONSECA-ALVES (2019): Tumor-infiltrating CD4+ and CD8+ lymphocytes and macrophages are associated with prognostic factors in triple-negative canine mammary complex type carcinoma. *Res Vet Sci.*126, 29-36.
15. GATTINO F., L. MANISCALCO, S. IUSSICH, I. BIASATO, M. MARTANO, E. MORELLO, C. GOLLA, Y. MILLAN RUIZ, N. SAEKI, P. BURACCO, J. MARTIN DE LAS MULAS, R. DE MARIA (2018): PDGFR- $\alpha$ , PDGFR- $\beta$ , VEGFR-2 and CD117 expression in canine mammary tumours and evaluation of the in vitro effects of toceranib phosphate in neoplastic mammary cell lines. 183, 221-221.
16. GEDON, J., A. WEHREND, M. KESSLER, (2022): Ovariectomy reduces the risk of tumour development and influences the histologic continuum in canine mammary tumours. *Veterinary and comparative oncology.* 20, 476–483.
17. GOLDSCHMIDT, M., L. PENA, R. RASOTTO, V. ZAPPULLI (2011): Classification and grading of canine mammary tumors. *Vet Pathol.* 48, 117-131.
18. HELLMEN, E. (2005): Complex mammary tumours in the female dog: a review. *J. Dairy Res.*, 72, 90-97.
19. HÖRNFELDT, M.B., J.K MORTENSEN (2023): Surgical dose and the clinical outcome in the treatment of mammary gland tumours in female dogs: a literature review. *Acta Vet Scand.* 65, 12.

20. KÖNIG, H. E., H. G. LIEBICH (2009): Mliječna žlijezda. U: Anatomija domaćih sisavaca, 1. hrvatsko izdanje. ( H.E.König, H.G. Liebich, ur.)Naklada Slap. Zagreb
21. KUMARAGURUPARAN, R., D. PRATHIBA, S. NAGINI (2006): Of humans and canines: Immunohistochemical analysis of PCNA, Bcl-2, p53, cytokeratin and ER in mammary tumours. *Res. Vet. Sci.* 81, 218–224.
22. KARAYANNOPOULOU, M., E. KALDRYMIDOU, T.C. CONSTANTINIDIS, A. DESIRISS (2005): Histological grading and prognosis in dogs with mammary carcinomas: application of a human grading method. *J Comp Pathol.* 133, 246–252.
23. LAVALLE G.E., C.B. DE CAMPOS, A.C. BERTAGNOLLI, G.D. CASSALI (2012): Canine malignant mammary gland neoplasms with advanced clinical staging treated with carboplatin and cyclooxygenase inhibitors. *In Vivo.* 26, 375-379.
24. LIM, H.Y., K.S. IM, N.H. KIM, H.W. KIM, J.I. SHIN, J.Y. YHEE, J.H. SUR (2015): Effects of Obesity and Obesity-Related Molecules on Canine Mammary Gland Tumors. *Vet Pathol.* 52, 1045-1051
25. MARTI J.A., FERNANDEZ S. (2010): Clinical approach to mammary gland disease. U: *BSAVA Manual of Canine and Feline Reproduction and Neonatology.* (G. C. W. England, A. von Heimendahl, ur.) BSAVA, Gloucester. 155-165.
26. MICHISHITA, M. (2020): Understanding of tumorigenesis in canine mammary tumours based on cancer stem cell research. *Vet. J.* 265, 105560.
27. MOULTON J.E., D.O.N. TAYLOR,C.R. DORN, A.C. ANDERSEN (1970): Canine Mammary Tumors. *Pathologia veterinaria.* 7, 289-320.
28. MUTVAR, A. (2017): Značenje jednofotonske emisijske tomografije u otkrivanju limfnog čvora „čuvara“ u bolesnika s karcinomom dojke i malignim melanomom. Disertacija. Zagreb: Medicinski fakultet, Sveučilišta u Zagrebu.
29. NGUYEN F., L. PENA, C. IBISCH, D. LOUSSOUARN, A. GAMA, N. RIEDER, A. BELOUSOV, M. CAMPONE, J. ABADIE (2018): Canine invasive mammary carcinomas as models of human breast cancer. Part 1: natural history and prognostic factors. *Breast Cancer Res. Treat.* 167,635–648.
30. OLOFSSON, B., M. JELTSCH, U. ERIKSSON, K. ALITALO (1999): Current biology of VEGF-B and VEGF-C. *Curr Opin Biotechnol.* 10, 528-535.

31. PATSIKAS M.N., M. KARAYANNOPOULOU, E. KALDRYMIDOY, L.G. PAPAZOGLU, P.L. PAPADOPOULOU, S.I. TZEGAS, N.E. TZIRIS, D.G. KAITZIS, A.S. DIMITRIADIS, A.K. DESSIRIS (2006): The Lymph Drainage of the Neoplastic Mammary Glands in the Bitch: A Lymphographic Study. *Anatomia, histologia, embryologia.* 35, 228-234.
32. PEREIRA, C.T., S.C. RAHAL, J.C. DE CARVALHO BALIERO, A.A. RIBEIRO (2003): Lymphatic drainage on healthy and neoplastic mammary glands in female dogs: can it really be altered? *Anat Histol Embryol.* 32, 282-290.
33. QUEIROGA, F.L., M.D. PEREZ-ALENZA, G. SILVAN, L. PENA, C.S. LOPES, J.C. ILLERA (2008): Crosstalk between GH/IGF-I axis and steroid hormones (progesterone, 17 $\beta$ -estradiol) in canine mammary tumours. *J. Steroid Biochem. Mol. Biol.* 110, 76–82.
34. QIU, S.Q., G.J. ZHANG, L. JANSEN, J. DE VRIES, C.P. SCHRÖDER, E.G.E. DE VRIES, G.M. VAN DAM (2018): Evolution in sentinel lymph node biopsy in breast cancer. *Crit Rev Oncol Hematol.* 123, 83-94.
35. RAPOSO-FERREIRA T.M.M., G.R. VARALLO, S.G. CALZANAS, P.C. JARK, R. DA CRUZ LINO SALVADOR, M. TINUCCI-COSTA, A.B. DE NARDI, G.D. CASSALI, R. LAUFER-AMORIM (2018.): Paraneoplastic Hypercalcemia Secondary to Canine Mammary Tumors. *Acta Scientiae Veterinariae.* 44, 7.
36. RODEY R.S., I.J. FIDLER, A.E. HOWSON (1966.): The relationship of estrus cycle irregularity, pseudo-pregnancy, and pregnancy to the development of canine mammary neoplasms. *J. Am. Hosp. Assoc.* 149, 1047-1049.
37. ROSSANESE, M., A. PIERINI, G. PISANI, A. FREEMAN, R. BURROW, M. BOOTH, V. MARCHETTI, R. FINOTELLO (2021): Ultrasound-guided placement of an anchor wire or injection of methylene blue to aid in the intraoperative localization and excision of peripheral lymph nodes in dogs and cats. *J Am Vet Med Assoc.* 260, S75-S82.
38. RUTTEMAN G. (2001.) Tumors of the mammary gland. *U:Small Animal Clinical Oncology.* 3. izdanje (WITHROW S.J., E. MACEWEN, ur.). WB Saunders, Philadelphia. 455–477.
39. SABA, C.F., K.S. ROGERS, S.J. NEWMAN, G.E. MAULDIN, D.M. VAIL (2007): Mammary gland tumors in male dogs. *J. Vet. Intern. Med.* 21, 1056-1059.

40. SAHARINEN, P., T. TAMMELA, M.J. KARKKAINEN, K. ALITALO (2004): Lymphatic vasculature: development, molecular regulation and role in tumor metastasis and inflammation. *Trends Immunol.* 25, 387–395.
41. SARDI A., E. SPIEGLER, J. COLANDREA, D. FRISHBERG, H. SING. P. REGAN, A. TOTOONCHIE, D. MERCHANT, S. HOCHULI, V. SETYA, J.A. SINGER (2002): The benefit of using two techniques for sentinel lymph node mapping in breast cancer. *The American surgeon*, 68, 24–28.
42. SZCZUBIAŁ, M. i W. ŁOPUSZYNSKI (2011): Prognostic value of regional lymph node status in canine mammary carcinomas. *Veterinary and comparative oncology*, 9, 296–303.
43. SILVA, P., M.C. MARONEZI, B. GASSER, L. PAVAN, L.P. NOGUEIRA AIRES, R.A. RAMIREZ USCATEGUI, V. TAVARES DE ALMEDIA, M.A. ROSSI FELICIANO (2021): Updates in clinical and sonographic assessment of locoregional lymph nodes in bitches with mammary tumors. *J. Vet. Sc. Public Health.* 8, 59-72.
44. SIMON, D., D. SCHOENROCK, W. BAUMGÄRTNER, I. NOLTE (2006): Postoperative adjuvant treatment of invasive malignant mammary gland tumors in dogs with doxorubicin and docetaxel. *J Vet Intern Med.* 20, 1184-1190.
45. SORENMO K. (2003): Canine mammary gland tumors. *Vet. Clin. North Am. Small Anim. Pract.* 33, 573-596.
46. SORENMO K., V.M. KRISTIANSEN, M.A. COFONE, F.S. SHOFER, A-M BREEN, M. LANGELAND, C.M. MONGIL, A.M. GRONDAHL, J. TEIGE, M.H. GOLDSCHMIDT (2009): Canine mammary gland tumours; a histological continuum from benign to malignant; clinical and histopathological evidence. *Vet. Comp. Oncol.* 7, 162-172.
47. SORENMO, K.U., R. RASOTTO, V. ZAPPULLI, M.H. GOLDSCHMIDT (2011): Development, anatomy, histology, lymphatic drainage, clinical features, and cell differentiation markers of canine mammary gland neoplasms. *Vet Pathol.* 48, 85-97.
48. SORENMO, K., D. WORLEY, V. ZAPPULLI (2020): Tumors of the mammary gland. U: *Withrow and MacEwen's Small Animal Clinical Oncology.* (D. Vail, D. Thamm , J. Liptack ,ur.) Elsevier, St. Louis. 604–625.
49. SHIBATA M.A., J AMBATI, E. SHIBATA, K. YOSHIDOME, M. HARADA-SHIBA (2012): Mammary cancer gene therapy targeting lymphangiogenesis: VEGF-C siRNA and soluble VEGF receptor-2, a splicing variant. *Med Mol Morphol.* 45, 179-184.

50. STAN F., A. GUDEA, A. DAMIAN, A.F. GAL, I. PAPUC, A.R. POP, C. MARTONOS (2020): Ultrasonographic Algorithm for the Assessment of Sentinel Lymph Nodes That Drain the Mammary Carcinomas in Female Dogs. *Animals (Basel)*. 10, 2366.
51. ŠOŠTARIĆ- ZUCKERMAN, I., K. SEVERIN, M. HOHŠTETER, B. ARTUKOVIĆ, A. BECK, A. GUDAN KURILJ, R. SABOČANEC, P. DŽAJA, Ž. GRABAREVIĆ (2013):.Incidence and types of canine tumours in Croatia.. *Veterinarski arhiv*, 83, 31-45
52. TAVASOLY, A.,H. GOLSHAHI, A. REZAIE, M. FARHADI (2013): Classification and grading of canine malignant mammary tumors. *Vet Res Forum*. 4, 25-30.
53. TORRES DE LA RIVA, G., B.L. HART, T.B. FARVER, A.M. OBERBAUER, L.L.M. MESSAM, N. WILLITS, L.A. HART (2013): Neutering dogs: effects on joint disorders and cancers in golden retrievers. *PLoS One*.8, 55937.
54. TORRES, C.G., M.P. ITURRIAGA, P. CRUZ (2021): Hormonal Carcinogenesis in Canine Mammary Cancer: Molecular Mechanisms of Estradiol Involved in Malignant Progression. *Animals*.11, 608.
55. TRAN C.M., A.S. MOORE, A.E. FRIMBERGER (2016): Surgical treatment of mammary carcinomas in dogs with or without postoperative chemotherapy. *Vet Comp Oncol*. 14, 252-262.
56. USTUN-ALKAN F., T. BAKIREL, O. ÜSTÜNER, C. ANLAS, S. CINAR, F. YILDIRIM, A. GÜREL (2021): Effects of Tyrosine Kinase Inhibitor-masitinib Mesylate on Canine Mammary Tumour Cell Lines. *J Vet Res*. 65, 351-359.
57. VAIL, D.M., D.H. THAMM, J.M. LIPTAK (2020): Introduction. U: Withrow and MacEwen's Small Animal Clinical Oncology. (D. Vail, D. Thamm , J. Liptack ,ur.) Elsevier, St. Louis. XIX.
58. VALDIVIA, G., A. ALONSO- DIEZ, D. PEREZ- ALENZA, L. PENA (2021): From Conventional to Precision Therapy in Canine Mammary Cancer: A Comprehensive Review. *Front Vet Sci*. 8, 623800.
59. VAZQUEZ, E., Y. LIPOVKA, A. CERVANTES-ARIAS, A. GARIBAY-ESCOBAR, M.M. HABY, F.L. QUEIROGA, C. VELAZQUEZ (2023): Canine Mammary Cancer: State of the Art and Future Perspectives. *Animals (Basel)*. 13, 3147.

## 6. SAŽETAK

Karla Pavliček

Lokalizacija sentinelskog limfnog čvora sa metilenskim modrilom u kuja sa neoplazijama mliječne žlijezde

Tumor mliječne žlijezde je najčešći tumor koji se pojavljuje u kuja. Prevalencija tumora varira od države do države jer ovisi o postotku kastriranih kuja. Nastanku tumora mliječne žlijezde u kuja pogoduje veći broj čimbenika. Najvažniji čimbenik je hormonalna stimulacija progesteronom i estrogenom. Zaštitni učinak se postiže kastracijom, no kastracijom nakon prvog tjeranja on ne traje doživotno. U kuja s malignim neoplazijama mliječne žlijezde dolazi do promjene limfne drenaže zbog otpuštanja limfangiogenih čimbenika, te se limfa drenira i u kontralateralne limfne čvorove. Zbog promjene limfne drenaže, ne preporuča se mastektomija prema postojećim podacima o limfnoj drenaži. Uz tumor i zahvaćeni mamarni kompleks, uklanjaju se i pripadajući limfni čvorovi. U svrhu potpune dijagnostike i smanjenja posljedica nepotrebnih limfadenektomija, koristi se lokalizacija sentinelskog limfnog čvora različitim sredstvima. Sentinel je prvi limfni čvor u kojeg će se drenirati tumor. Ukoliko se patohistološkom pretragom utvrdi da u sentinelu nema metastaza, velika je vjerojatnost da se tumor nije sistemski proširio. Metilensko modrilo je sredstvo koje ima široku upotrebu u terapijske i dijagnostičke svrhe. Ono se može koristiti u svrhu lokalizacije sentinelskog limfnog čvora jer je lako dostupno, jeftino i nema većih nuspojava. No, sentinelski limfni čvor se može nalaziti dublje u tkivu ili biti manje veličine što će otežati kirurgu intraoperativnu lokalizaciju. U takvim slučajevima, u humanoj i veterinarskoj medicini, bolji rezultati su postignuti sa kombinacijom metilenskog modrila i radiokoloida.

Ključne riječi: sentinelski limfni čvor, tumor mliječne žlijezde, metilensko modrilo, kuja

## 7. SUMMARY

Karla Pavliček

Localisation of the sentinel lymph node with methylene blue dye in bitches with mammary gland tumours

Mammary gland tumours are the most common tumours that appear in bitches. The prevalence of the tumors varies from country to country because it depends on the percentage of castrated bitches. A number of factors contributing to the development of mammary gland tumours in bitches. The most important factor is hormonal stimulation by progesterone and estrogen. The protective effect is achieved by castration, but castration after the first heat does not last for life. In bitches with malignant neoplasia of the mammary gland, there is a change in lymphatic drainage due to the release of lymphangiogenic factors, and the lymph drains into the contralateral lymph nodes. Due to changes in lymphatic drainage, mastectomy is not recommended according to existing data on lymphatic drainage. Along with the tumor and the affected mammary complex, the associated lymph nodes are also removed. For the purpose of complete diagnosis and reduction of the complications of unnecessary lymphadenectomies, localization of the sentinel lymph node is being carried out by different methods. Sentinel is the first lymph node into which the tumor will drain. If the pathohistological examination shows that there are no metastases in the sentinel, there is a high probability that the tumor has not spread systemically. Methylene blue is an agent widely used for therapeutic and diagnostic purposes. It can be used to localize the sentinel lymph node because it is easily available, cheap and has no major side effects. However, the sentinel lymph node can be located deeper in the tissue or be smaller in size, which will make it difficult for the surgeon to localize it intraoperatively. In such cases, in human and veterinary medicine, better results have been achieved with a combination of methylene blue and radiocolloids.

Keywords: sentinel lymph node, mammary gland tumours, methylene blue, bitches

## 8. ŽIVOTOPIS

Rođena sam 10.10.1997. u Zagrebu. 2016. godine završavam Opću gimnaziju Ivana Zakmardija Dijankovečkog u Križevcima i odlučujem upisati Veterinarski fakultet Sveučilišta u Zagrebu. Tijekom svog fakultetskog obrazovanja razvijam afinitet prema veterinarskoj onkologiji. Odlučujem sudjelovati u istraživanjima na Zavodu za veterinarsku patologiju, te volontirati na Klinici za porodništvo i reprodukciju Veterinarskog fakulteta. U veljači 2023.godine odlazim na praksu u “Friendship Hospital for Animals” u Washington DC, SAD na odjel medicinske onkologije u trajanju od 2 tjedna. Nakon povratka u Hrvatsku, odlazim na Veterinarski fakultet u Ljubljani, gdje odrađujem 2 mjeseca praksu pretežito na odjelu onkologije. U sklopu obavezne stručne prakse na 6.godini, odrađujem mjesec dana u veterinarskoj ambulanti „Šegota“.