

Usporedba patoloških karakteristika mastocitoma u pasa i mačaka

Machaček, Dora

Master's thesis / Diplomski rad

2024

Degree Grantor / Ustanova koja je dodijelila akademski / stručni stupanj: **University of Zagreb, Faculty of Veterinary Medicine / Sveučilište u Zagrebu, Veterinarski fakultet**

Permanent link / Trajna poveznica: <https://um.nsk.hr/um:nbn:hr:178:755058>

Rights / Prava: [In copyright / Zaštićeno autorskim pravom.](#)

Download date / Datum preuzimanja: **2025-03-10**



Repository / Repozitorij:

[Repository of Faculty of Veterinary Medicine -
Repository of PHD, master's thesis](#)



SVEUČILIŠTE U ZAGREBU

VETERINARSKI FAKULTET

DORA MACHAČEK

USPOREDBA PATOLOŠKIH KARAKTERISTIKA MASTOCITOMA U PASA I MAČAKA

Diplomski rad

Zagreb, 2024.

VETERINARSKI FAKULTET SVEUČILIŠTA U ZAGREBU

ZAVOD ZA VETERINARSKU PATOLOGIJU

Predstojnik:

Izv. prof. dr. sc. Ivan-Conrado Šoštarić-Zuckermann, DECVP

Mentor:

Izv. prof. dr. sc. Ivan-Conrado Šoštarić-Zuckermann, DECVP

Članovi povjerenstva za obranu diplomskog rada:

1. prof. dr. sc. Andrea Gudan Kurilj, DECVP
2. dr. sc. Lidija Medven
3. izv. prof. dr. sc. Ivan-Conrado Šoštarić-Zuckermann, DECVP
4. prof. dr. sc. Branka Artuković, zamjena

Zahvala

Zahvaljujem se svom mentoru, izv. prof. dr. sc. Ivanu-Conradu Šoštariću-Zuckermannu, na mentorstvu, posvećenom vremenu i podršci, ne samo tijekom izrade ovog diplomskog rada već i tijekom mog rada u "Digicyteu".

Zahvaljujem se mojim curama na svim trenucima smijeha, zajedničkim usponima i padovima (doslovno), svim ispijenim kavama kod Mike, a još više na svakom zajedno proslavljenom ispitu. Hvala vam što ste mi ispunile ovaj period života uspomenama koje ću uvijek nositi sa sobom.

Hvala svim članovima moje obitelji, bez vas ne bi bila tu gdje jesam. Tata hvala ti na neizmjerne podršci kroz sve ove godine, bez tvoje nesebičnosti i predanosti ovo ne bi bilo moguće.

Braco hvala ti na beskrajnom razumijevanju koje si imao zadnjih par godina. Hvala ti što si uvijek bio osoba na koju se mogu osloniti.

Ono najveće "hvala" ide osobi kojoj ovo znači jednako, ako ne i više, nego meni. Mama neizmerno ti hvala na svakoj riječi ohrabrenja u trenutku nesigurnosti. Hvala ti na svakom momentu ispunjenom ljubavlju, strpljenjem i razumijevanjem tijekom zadnjih par godina. Hvala ti što si se uvijek najviše radovala svakom mom uspjehu, a još više ti hvala što si bila moja sigurna luka i prvi poziv kroz one malo manje lijepe trenutke. Hvala ti što si bila uz mene i kad nije bilo lako biti.

POPIS KRATICA

FNA - eng. Fine Needle Aspiration, aspiracija tankom iglom

HPF - engl. High Power Field, vidno polje velikog povećanja mikroskopa

SCF - engl. Stem Cell Factor, faktor rasta matičnih stanica

WHO - engl. World Health Organization, Svjetska zdravstvena organizacija

POPIS PRILOGA

Slika 1: Histološki prikaz mastocitoma niskog stupnja malignosti prema Kiupelovom sustavu stupnjevanja (HE, ukupno povećanje 100x)	7
Slika 2: Histološki prikaz mastocitoma niskog stupnja malignosti prema Kiupelovom sustavu stupnjevanja (HE, ukupno povećanje od 200x).	7
Slika 3: Histološki prikaz mastocitoma visokog stupnja malignosti prema Kiupelovom sustavu stupnjevanja (HE, ukupno povećanje od 100x)	8
Slika 4: Histološki prikaz mastocitoma visokog stupnja malignosti prema Kiupelovom sustavu stupnjevanja (HE, ukupno povećanje od 200x)	8
Slika 5: Citološki prikaz mastocitoma niskog stupnja malignosti (Giemsa bojenje, ukupno povećanje od 200x)	10
Slika 6: Citološki prikaz mastocitoma visokog stupnja malignosti (Giemsa bojenje, ukupno povećanje od 200x)	10
Slika 7: Histološki prikaz dobro diferenciranog mastocitoma mačke (HE, ukupno povećanje od 100x)	18
Slika 8: Histološki prikaz dobro diferenciranog mastocitoma mačke (HE, ukupno povećanje od 200x)	19

POPIS TABLICA

Tablica 1. Kliničko stupnjevanje kožnih mastocitoma prema Svjetskog zdravstvenoj organizaciji (DE NARDI i sur., 2022.).....	12
Tablica 2. Predloženo kliničko stupnjevanje kožnog tumora (HORTA i sur., 2018.).	13

SADRŽAJ

1. UVOD	1
1.1. Biologija i funkcija mastocita.....	2
2. MASTOCITOM PASA	3
2.1. Incidencija i etiologija.....	3
2.2. Lokalizacija	4
2.3. Klinička slika i paraneoplastični sindrom.....	4
2.4. Dijagnostičke metode	6
2.4.1. Histopatologija.....	6
2.4.2. Citologija	9
2.5. Prognostički faktori	11
3. MASTOCITOM MAČAKA	15
3.1. Incidencija i etologija.....	15
3.2. Lokalizacija	16
3.3. Klinička slika i paraneoplastični sindrom.....	16
3.4. Dijagnostičke metode	17
3.4.1. Citologija	17
3.4.2. Histopatologija.....	17
3.5. Prognostički faktori	19
4. ZAKLJUČCI	21
5. LITERATURA	22
6. SAŽETAK	25
7. SUMMARY	26
8. ŽIVOTOPIS	27

1. UVOD

Kao i u ljudi, tumor je jedan od glavnih uzroka smrti kućnih ljubimaca. Povećanjem životnog vijeka kućnih ljubimaca kao posljedicom bolje prehrane, redovnih vakcinacija, preventivne i terapijske medicine te općenito bolje skrbi, narasla je i prevalencija tumora u toj populaciji. Jedan od najčešće viđenih tumora u maloj kliničkoj praksi je mastocitom. (THAMM i VAIL, 2007.). Mastocitom je hematopoetska neoplazija građena od mastocita. Najčešće zahvaća kožu i potkožje no slijede ih hematopoetski organi poput limfnih čvorova, jetre, slezene i koštane srži. Mastocitom može zahvatiti i mukozu usne šupljine kao i probavnog sustava (WILLMANN i sur., 2021.). Nastaje proliferacijom mastocita, imunskih stanica koje su najpoznatije zbog alergijskih reakcija u sklopu preosjetljivosti tipa I. Mastociti se dominantno nalaze u koži i sluznicama tj. tkivima koja su u dodiru s okolinom, u manjem broju mogu biti prisutni u koštanoj srži, a gotovo nikad u cirkulaciji (BLACKWOOD i sur., 2012.). Svoju ulogu u organizmu temelje na prisutnosti granula unutar kojih nalazimo različite kemijske medijatore poput histamina i heparina. Iako se može javiti kod svih domaćih životinja, izrazito je značajan za malu veterinarsku praksu jer je najčešći maligni kožni tumor u pasa, te druga najčešća kožna neoplazija u mačaka (JUBB i sur., 2016.). Klinička slika samih mastocitoma ovisi o veličini i mjestu tumora, ali se obično manifestira u obliku izdignute, bezdlačne tvorbe koja se često može zamijeniti za druge kožne lezije poput bradavica ili lipoma. Neispravnom manipulacijom tumora te posljedičnom degranulacijom mastocita, javlja se crvenilo i lokalni edem, a u nekim slučajevima mogu se razviti stanja opasna po život. Zbog svoje visoke učestalosti i nespecifične kliničke slike, mastocitomi imaju važnu ulogu u veterinarskoj onkologiji. Većina mastocitoma se liječi lokalnom terapijom, no dio nastalih neoplazija iskazuje maligno ponašanje te metastazno širenje na limfne čvorove, jetru, slezenu i druge organe ili tkiva. Upravo zbog navedenog varijabilnog ponašanja, teško je predvidjeti ishod liječenja (GARRETT, 2014.).

U ovom radu osvrnut ćemo se na sličnosti i različitosti mastocitoma pasa i mačaka, te usporediti lokalizaciju tumora, spolnu i pasminsku predispoziciju, histološke karakteristike, biološko ponašanje, klasifikaciju i prognostičke faktore ovih tumora.

1.1. Biologija i funkcija mastocita

Mastociti su okrugle stanice i do 3 puta veće od neutrofila. Sadrže okruglu do ovalnu jezgru i citoplazmatske granule bogate raznim medijatorima koji sudjeluju u reakcijama unutar organizma. Mastociti su hematopoetske stanice nastale od pluripotentnih progenitorskih stanica podrijetlom iz koštane srži. Progenitorske stanice putem cirkulacije se smještaju u određena tkiva gdje pod utjecajem citokina proizvedenih od strane okolnih stanica sazrijevaju u mastocite. Citokini koji imaju ulogu u sazrijevanju mastocita su interleukini (IL)-3, IL-6, IL-4, faktor rasta matičnih stanica (SCF faktor) te drugi. Lokalno okruženje u kojem mastociti sazrijevaju zapravo utječe na funkciju istih. Stanice prisutne u sluznici gastrointestinalnog trakta, kao glavni proteoglikan, imaju kondroitin sulfat te manje količine histamina, dok mastociti u plućima i serozi tjelesnih šupljina sadrže heparin te proizvode velike količine histamina. Istraživanja ukazuju na to da funkcija mastocita nije stalna te se promjenom okruženja sadržaj granula mastocita mijenja (LONDON i SEGUIN, 2003.). Vezanjem stimulansa na površinske receptore dolazi do aktivacije mastocita te procesa degranulacije kojim dolazi do otpuštanja komponenti granula u izvanstanični prostor. Mastociti su u mogućnosti otpustiti medijatore nakupljene u stanici u roku od nekoliko minuta, no također mogu biti stimulirani proizvesti medijatore te ih otpustiti iz stanice i nekoliko sati nakon aktivacije (BARAN i sur., 2023.). Granule mastocita bogate su biogenim aminima (histamin, serotonin), proteazama, lizosomalnim enzimima, citokinima te proteoglikanima (heparin) (MOON i sur., 2014.). Navedeni medijatori dovode do povećane vaskularne permeabilnosti, vazodilatacije, spazma glatkih mišića, pruritusa, antikoagulacije te aktivacije eozinofila i neutrofila. Zajedno ove promjene dovode do lokalne, a u težim slučajevima i do sistemske preosjetljivosti (anafilaktički šok). Istraživanja na miševima nam pokazuju da mastociti imaju važnu ulogu u migraciji i aktivaciji neutrofila kao odgovora na prodor bakterija. Takvi rezultati nam govore da, iako su mastociti najpoznatiji po svojoj funkciji u alergijskim reakcijama, imaju bitnu ulogu u imunom odgovoru organizma (LONDON i SEGUIN, 2003.).

2. MASTOCITOM PASA

2.1. Incidencija i etiologija

Mastocitom obuhvaća 16 do 21 % svih neoplazija kože u pasa (BLACKWOOD i sur., 2012.) te predstavlja najčešće maligne tumore kože pasa (JUBB i sur., 2016.). Neki od potencijalnih rizičnih faktora uključuju dob, pasminu, spol te rasplodni status životinje. Rizik nastanka mastocitoma se povećava starenjem životinje te je mastocitom najčešće zabilježen u pasa srednje i starije životne dobi s prosječnom dobi od 9 godina, no zabilježeni su slučajevi pasa starosti 3 tjedna do 19 godina (THAMM i VAIL, 2007.). Pasmenska predispozicija je izražena te mastocitom nerijetko zahvaća pasmine poput boksera, retrievera, mopsa, boston terijera i pit bulla. S druge strane njemačkog ovčara, čivavu, pudlu, jorkširskog terijera te koker španijela karakterizira niži rizik nastanka mastocitoma (DE NARDI i sur., 2022.). Korelacija između pasmine i kliničkog ponašanja tumora nije u potpunosti razjašnjena, no rezultati nekih istraživanja nam ukazuju na to da iako su pasmine mops i bokser navedene kao pasmine s većim rizikom nastanka tumora, u ovih pasmina razvijaju se manje agresivni tumori niskog stupnja malignosti koji imaju povoljniju prognozu (MC NIEL i sur., 2006.), dok su shar-pei predisponirani razvoju agresivnijeg tumora, češće u životinja mlađih od 2 godine (MILLER, 1995.). Kada govorimo o spolnoj predispoziciji, rezultati raznih istraživanja su kontradiktorni. Iako većina literature navodi da spolna predispozicija nije izražena (THAMM i VAIL, 2007.; DE NARDI i sur., 2022.), neka istraživanja ukazuju na to da je razvoj mastocitoma češći kod mužjaka (ARTUKOVIĆ i sur., 2014.) dok drugi konstatiraju da su ženke, pogotovo kastrirane, povezane s većim rizikom nastanka mastocitoma (CONNEL i THOMSON, 2012.).

Etiologija nastanka mastocitoma je nepoznata (BLACKWOOD i sur., 2012.) te je razvoj vrlo vjerojatno posljedica više različitih faktora. Vrlo izražena pasminska predispozicija nam ukazuje na genetsku komponentu u potomaka pit bull pasmine. U rijetkim slučajevima nastanak mastocitoma je povezan s kroničnom upalom ili aplikacijom kožnih iritansa. Također postoje dokazi da ulogu u nastanku mogu imati virusni čimbenici (WELLE i sur., 2018.). Nadalje, receptori za estrogen i progesteron su pronađeni na tumorskim stanicama mastocitoma. Njihova uloga u patogenezi tumora nije razjašnjena, no smatra se da estrogen i progesteron mogu utjecati na funkciju mastocita (THAMM i VAIL, 2007.; ZIERAU i sur., 2012.).

2.2. Lokalizacija

Usprkos tome što se mastociti u velikom broju mogu naći u plućima i gastrointestinalnom traktu, tumori mastocita u najvećem broju slučajeva zahvaćaju kožu ili potkožje pasa (LONDON i SEGUIN, 2003.). Kožni mastocitomi se u 50-60 % slučajeva nalaze na trupu, a zatim slijede ekstremiteti (25-40 %), te glava i vrat (10 %). Skrotum, perineum, leđa i rep su rjeđe zahvaćeni dijelovi tijela. Također su izražena predilekcijska mjesta nastanka mastocitoma za neke pasmine. Mastocitom u boksera, mopsa te američkog terijera karakterizira prisutnost na stražnjim udovima, kod rodezijskog goniča lavova zahvaćen je rep, a u engleskih setera glava i stražnji udovi. Najčešće se javlja kao pojedinačna tvorba no višestruke mase pojavljuju se u 5 do 25 % pasa, što se većinom odnosi na navedene pasmine: bokser, mops, zlatni retriever, shar-pei te vajmarski ptičar (WELLE i sur., 2018.). Ostala ekstrakutana mjesta razvoja primarnog tumora su konjunktive, slinska žlijezda, nazofarinks, larinks, usna šupljina te gastrointestinalni trakt (THAMM i VAIL, 2007.). No zabilježeni su i slučajevi neoplazijom zahvaćenih uretera (STEFFEY i sur., 2014.) i kralježničkog kanala (MOORE i sur., 2002.). Visceralni mastocitomi uključuju tumore u slezeni, jetri ili koštanoj srži, no smatra se da su oni uglavnom posljedica sistemskog širenja primarnog kožnog mastocitoma, iako se mogu razviti kao primarni tumori (LONDON i SEGUIN, 2003.).

2.3. Klinička slika i paraneoplastični sindrom

Izgled tumora u određenoj mjeri korelira s histološkim stupnjem. Dobro diferencirani tumori se vide kao bezdlačne solitarne mase koje karakterizira spori rast, dok slabije diferencirane tumore karakteriziraju ulceracije, pruritus te brzi razvoj. Klinički znakovi koji ukazuju na agresivno ponašanje tumora su: brzi rast, ulceracije, satelitski čvorići (manje lezije smještene u radijusu od 2 cm oko primarnog tumora), lokalna infiltracija tj. slabija demarkacija od okolnog tkiva te znakovi paraneoplastičnog sindroma (BLACKWOOD i sur., 2012.).

Klinička slika, osim nastale tumorozne tvorbe, može uključivati zakašnjelo cijeljenje rana, hipotenziju, poremećaje koagulacije, gastrointestinalne ulceracije, a rijetko dovodi do cirkulatornog kolapsa i anafilaktičke reakcije. Navedene sekundarne komplikacije posljedica su otpuštanja vazoaktivnih amina poput histamina i heparina, proteolitičkih enzima te faktora kemotaksije eozinofila iz mastocita, a javljaju se u polovici oboljelih pasa. Degranulacija mastocita najbolje se očituje pojavom Darierovog znaka prilikom kliničkog pregleda i manipulacije tumora. Zbog djelovanja gore navedenih tvari područje tumora postaje crveno, edematozno te se javlja svrbež (DE NARDI i sur., 2022.). Zakašnjelo cijeljenje rana pripisuje se proteolitičkim enzimima i vazoaktivnim aminima koje oslobađaju tumorozne stanice. Istraživanja ukazuju na to da se histamin veže na H1 i H2 receptore makrofaga uzorkujući oslobađanje fibroblastičnog supresorskog faktora koji posljedično suprimira proces fibroplazije. Također, histamin smanjuje proliferaciju keratinocita i time koči epitelizaciju rana (THAMM i VAIL, 2007.). Prema istraživanju Welle i suradnika iz 2008. godine gastrointestinalne ulceracije se javljaju u 35 do 83% razudba pasa s mastocitomom. U većem broju slučajeva govorimo o ulceracijama želuca, a rjeđe duodenuma. Razvoj navedenih lezija vežemo uz visoke razine histamina u krvi, koji stimulira H2 receptore na parijetalnim stanicama što posljedično dovodi po povećanog stvaranja želučane kiseline i pojačane peristaltike želuca. Također histamin oštećuje endotel arteriola i venula, dovodeći do otpuštanja fibrinolizina, a time do intravaskularne tromboze i ishemijske nekroze mukoze želuca. U slučaju pojave gastrointestinalnih lezija klinička slika će se očitovati pojavom anoreksije, hematemeze, melene, anemije, abdominalne boli, a u slučajevima agresivnog tumora visokog stupnja malignosti i crijevnom perforacijom, peritonitisom te sepsom (DE NARDI i sur., 2022.). Krvarenja nastala zbog poremećaja koagulacije su uzrokovana otpuštanjem heparina iz mastocita (THAMM i VAIL, 2007.). Rijetko dolazi do anafilaktičke reakcije ili cirkulatornog kolapsa koji nastaju zbog obilnog otpuštanja histamina iz mastocita (BLACKWOOD i sur., 2012.).

2.4. Dijagnostičke metode

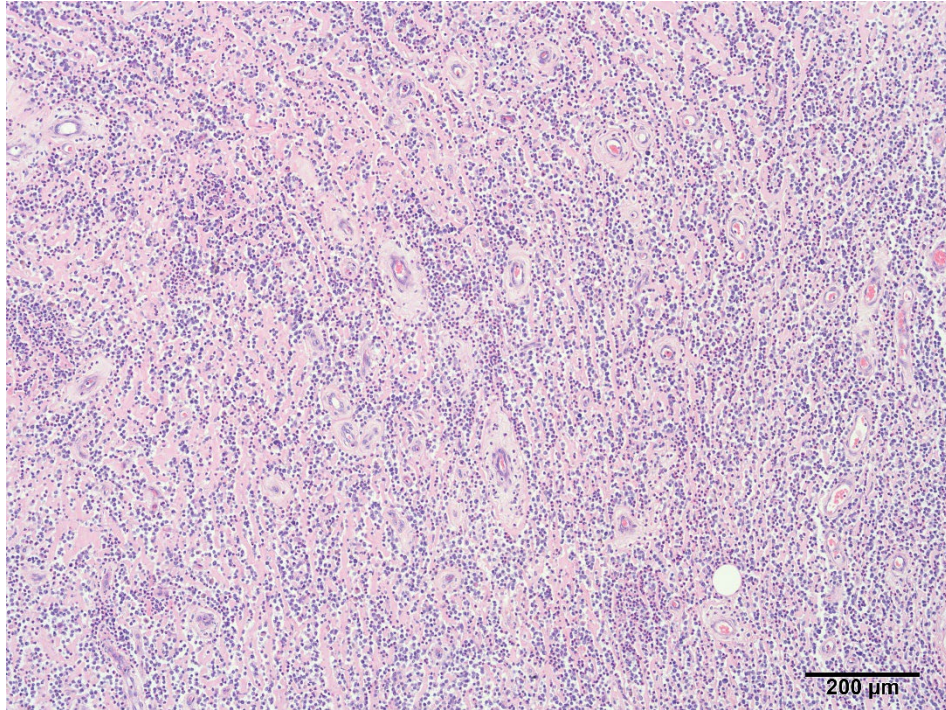
2.4.1. Histopatologija

Histopatologija se smatra glavnom metodom procjene biološkog ponašanja kožnog i potkožnog mastocitoma te je temelj odluka vezanih uz liječenje (DE NARDI i sur., 2022.). Jedan od najčešće korištenih sustava za stupnjevanje mastocitoma objavili su Patnaik i suradnici 1984. godine, a tumore su podijelili u tri stupnja: stupanj I ili dobro diferencirani tumori, stupanj II ili umjereno diferencirani tumori te stupanj III ili slabo diferencirani tumori. Patnaikov sustav u obzir uzima celularnost, morfologiju stanica i jezgra, mitotski indeks, stupanj zahvaćenosti tkiva te stromalnu reakciju (PATNAIK i sur., 1984.).

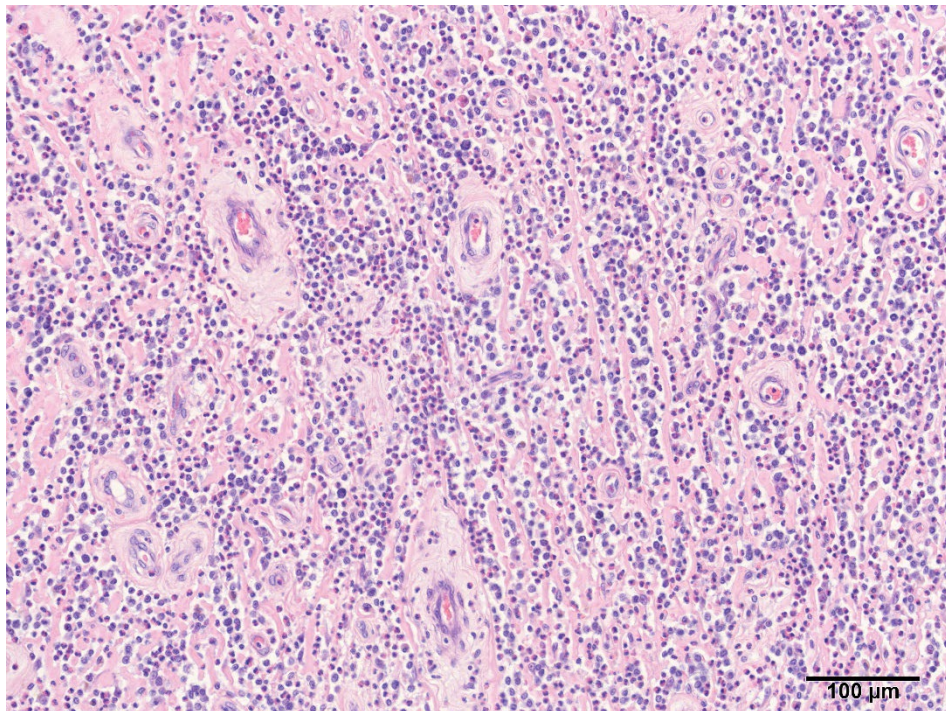
Tumore prvog stupnja čine nakupine monomorfni neoplastični stanice koje sadrže okrugle jezgre i male citoplazmatske granule. Stanična proliferacija kod ovih tumora ograničena je samo na dermis. Mitoze i binuklearne stanice nisu prisutne, a prisutnost nekroze je minimalna. Stupanj II obilježavaju umjereno pleomorfne neoplastične stanice s okruglim i/ili pleomorfim jezgrama i citoplazmatskim granulama različitih veličina. Tumori su u većini slučajeva prisutni u dermisu no mogu zahvatiti subkutis. Mikroskopski nalazimo i do 2 mitoze po HPF, manja područja edema, nekroze te hijalinizacije kolagena. Mastocitomi trećeg stupnja sadrže neoplastične mastocite sa značajnim pleomorfizmom te zaobljenim pleomorfim jezgrama koje ispunjavaju izražene jezgrice. Stanice su raspoređene u guste slojeve koji ispunjavaju potkožno tkivo. Često su vidljive mitoze (3 – 6 mitozama po HPF) te područja krvarenja, edema, nekroze i hijalinizacije kolagena (DE NARDI i sur., 2022.).

Iako se Patnaikovo stupnjevanje smatra temeljem prognostičke procjene, postoje nedostaci ovog pristupa. Jedan od njih je veća prevalencija mastocitoma klasificiranih u drugi stupanj, a čije je biološko ponašanje teško odrediti jer u 20 % slučajeva ispoljavaju agresivno ponašanje (BERLATO i sur., 2021.). Nadalje, ustanovljene su značajne varijacije u stupnjevanju istog uzorka među različitim patolozima.

Kako bi razriješili navedene prepreke, Kiupel i suradnici predlažu dvostupanjsku podjelu na tumore niskog (Slika 1 i 2) i visokog stupnja malignosti (Slika 3 i 4). Kriteriji koje koriste su kariomegalija, broj mitotičkih figura, multinuklearnosti te pleomorfizam stanica (KIUPEL i sur., 2011.).

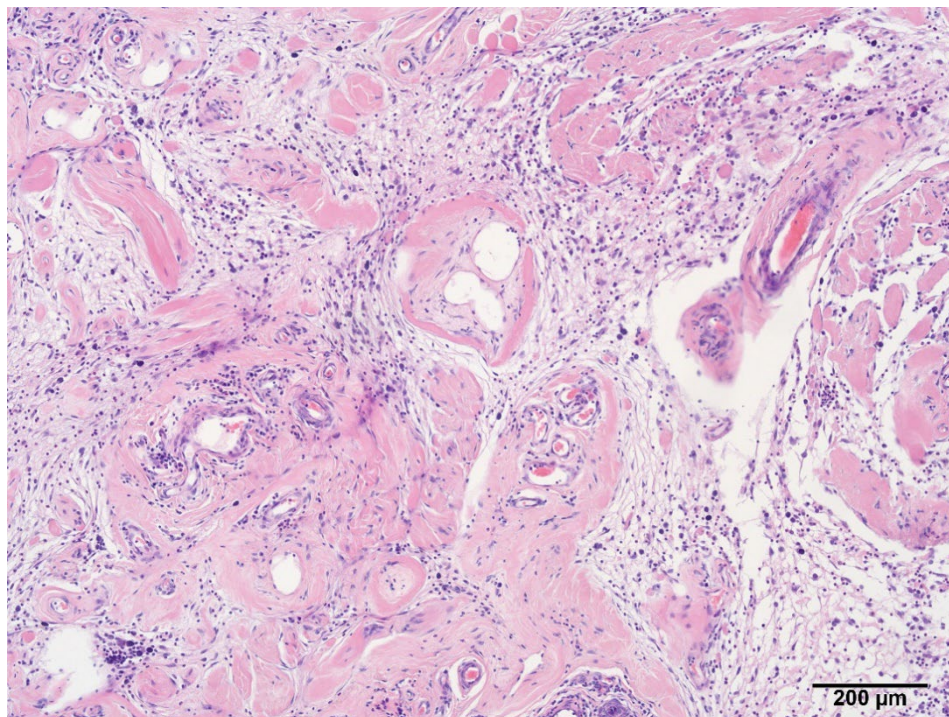


Slika 1: Histološki prikaz mastocitoma niskog stupnja malignosti (prema Kiupelovom sustavu stupnjevanja). Vidljiva difuzna infiltracija tumorskih stanica u vezivnom tkivu dermisa. HE, ukupno povećanje 100x.

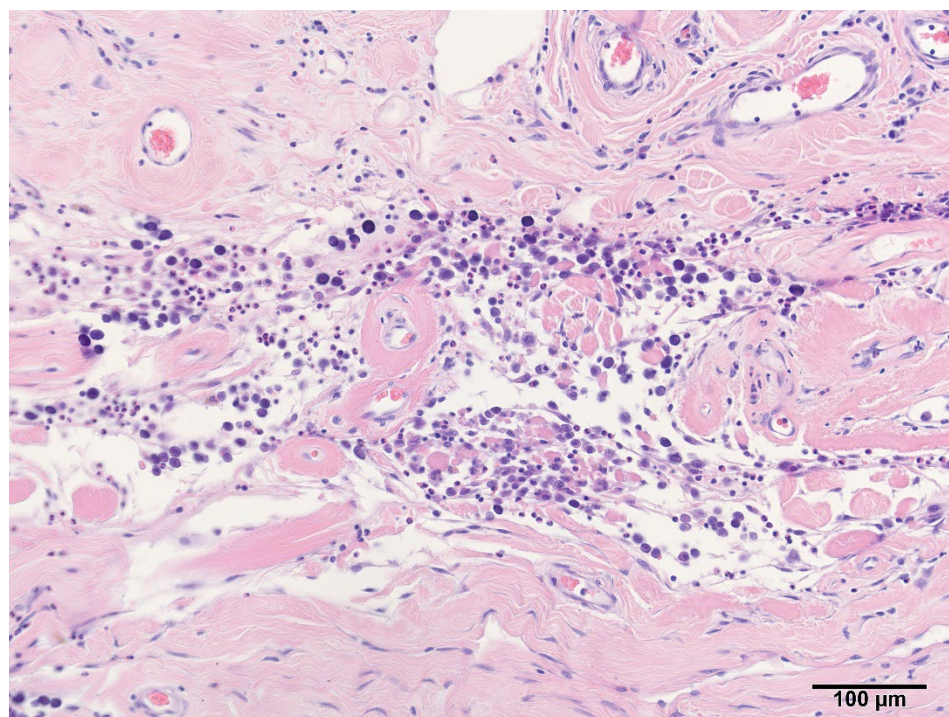


Slika 2: Histološki prikaz mastocitoma niskog stupnja malignosti (prema Kiupelovom sustavu stupnjevanja). Kao i u prethodnoj slici vidljiva je difuzna infiltracija dobro diferenciranih tumorskih mastocita koje prate brojni eozinofili. HE, ukupno povećanje od 200x.

Mastocitome visokog stupnja malignosti karakterizira najmanje jedno od navedenih obilježja: minimalno 7 mitotičkih figura u 10 HPF, minimalno 3 multinuklearne stanice u 10 HPF, minimalno 3 izrazito pleomorfne jezgre u 10 HPF te kariomegalija (KIUPEL i sur., 2011.).



Slika 3: Histološki prikaz mastocitoma visokog stupnja malignosti (prema Kiupelovom sustavu stupnjevanja). Tumorske stanice su raštrkane unutar rahlog veziva i infiltriraju okolne mišiće i živce. HE, ukupno povećanje od 100x.



Slika 4: Histološki prikaz mastocitoma visokog stupnja malignosti (prema Kiupelovom sustavu stupnjevanja). Vidljiva nakupina malignih mastocita sa raznolikom količinom granula i općenito naglašenom anizocitozom i anizokariozom te pleomorfizmom. HE, ukupno povećanje od 200x.

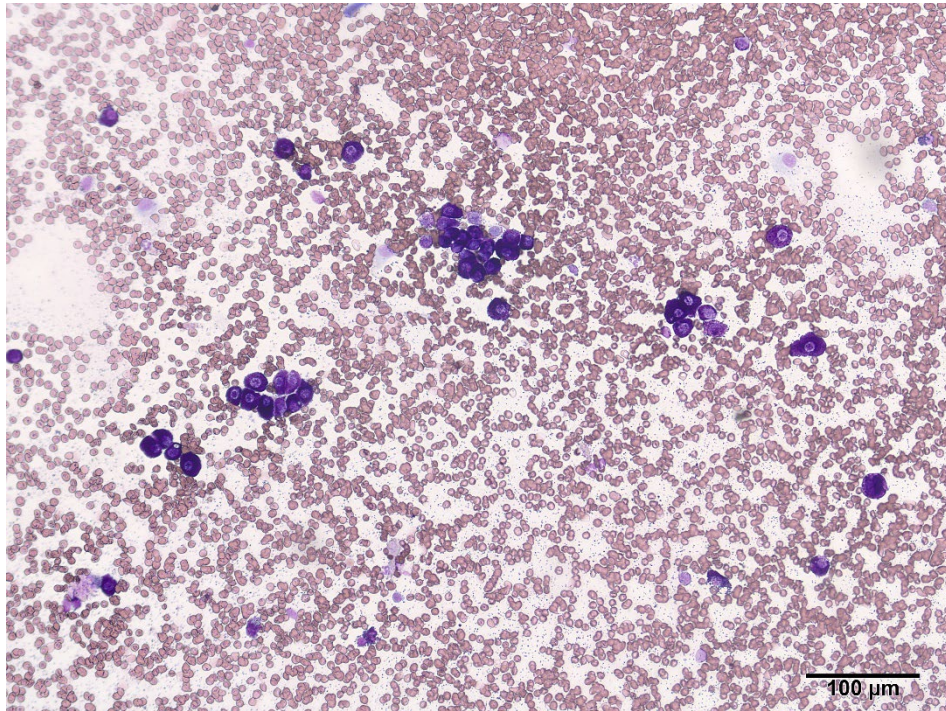
Kiupelov sustav histološkog stupnjevanja karakterizira visoki prognostički značaj te minimalna subjektivnost patologa (do 96,8% slaganja među patolozima) (KIUPEL i sur., 2011.). Navedeni kriteriji za Kiupelovo stupnjevanje tumora su značajke koje vrlo lako možemo odrediti mikroskopskim pregledom aspirata mastocitoma. Na temelju toga su Camus i suradnici 2016. godine predložili sustav za citološko stupnjevanje tumora.

2.4.2. Citologija

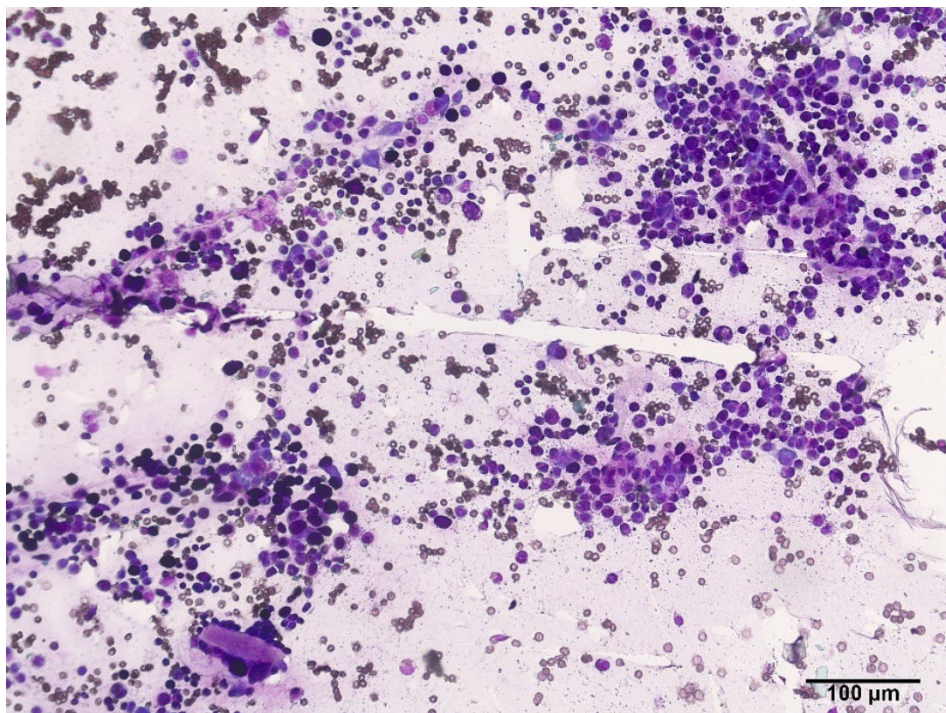
Aspiracija tankom iglom (engl. FNA – Fine Needle Aspiration) je neinvazivna, brza i jeftina metoda dijagnostike mastocitoma. Neoplazija se punktira u različitim smjerovima, aspirirani sadržaj se nanosi na stakalce, a nakon sušenja i bojanja slijedi mikroskopska analiza dobivenog uzorka.

Mastocitome karakterizira specifična citomorfologija koja se temelji na bazofilnom bojanju granula. No, slabo diferencirani tumori visokog stupnja malignosti očituju se manjim brojem granula što vežemo uz gubitak stanične diferencijacije tijekom procesa maligne transformacije ili spontane degranulacije prilikom palpacije tumora (DE NARDI i sur., 2022.).

Camus i suradnici tumore dijele u 2 kategorije: tumore niskog (Slika 5) i visokog stupnja malignosti (Slika 6), a korišteni kriteriji su, uz uvjet da se na raspolaganju ima najmanje jedan razmaz odgovarajuće staničnosti: granularnost, prisutnost mitotičkih figura, pleomorfizam jezgre, prisutnost binukleacije ili multinukleacije i > 50 % anizokarioze (CAMUS i sur., 2016.).



Slika 5: Citološki prikaz mastocitoma niskog stupnja malignosti. Vidljivo dobro diferencirani mastociti s velikim brojem granula. Giemsa bojenje, ukupno povećanje od 200x.



Slika 6: Citološki prikaz mastocitoma visokog stupnja malignosti. Vidljivi tumorski mastociti naglašenog pleomorfizma i sa raznolikim brojem granula u citoplazmi. Giemsa bojanje, ukupno povećanje od 200x.

Iako FNA u 92-96 % slučajeva rezultira točnom dijagnozom te je obećavajući prognostički faktor, citološko stupnjevanje tumora ima svoja ograničenja i potrebna su daljnja istraživanja kako bi se ona razriješila. Jedan od nedostataka citološke pretrage je nemogućnost razlikovanja kožnog od potkožnog mastocitoma. Nadalje, teškoće se javljaju kod dobro diferenciranih tumora s izraženim prisustvom granula. Zbog intenzivnog bojanja, granule mogu onemogućiti vidljivost pojedinih karakteristika jezgre poput pleomorfizma. Također, zbog heterogene distribucije mitozna, varijacije u kvaliteti uzoraka te loše vizualizacije jezgre u dobro diferenciranih tumora otežano je procjenjivanje mitotičke aktivnosti (BERLATO i sur., 2021.).

2.5. Prognostički faktori

Biolško ponašanje mastocitoma je izrazito varijabilno. Mastocitome može karakterizirati niski metastatski potencijal ili mogu iskazati izrazito agresivno ponašanje te uzrokovati smrt životinje. Ne postoji samo jedan prognostički faktor koji može predvidjeti ponašanje tumora i tok bolesti. De Nardi i suradnici 2022. godine predlažu kombinaciju različitih faktora poput histološkog i kliničkog stupnjevanja, pojave recidiva te molekularnih podataka (razina Ki-67, ekspresija KIT proteina te detekcija mutacija KIT gena).

Histološki stupanj tumora

Histološko stupnjevanje tumora je najvažniji prognostički faktor te značajno korelira s ishodom bolesti. Na temelju Patnaikovog stupnjevanja tumori stupnja I su prognostički najpovoljniji. U većini slučajeva se uspješno uklanjaju kirurškom ekscizijom, a u manje od 10 % slučajeva metastaziraju te rijetko dovode do smrti životinje. Prognoza tumora drugog stupnja je varijabilna. U 5-22 % slučajeva metastaziraju, a 17-56 % tumora će rezultirati smrću zbog nastalih metastaza ili neuspjelog liječenja. Mastocitomi ovog stupnja se teže kirurški odstranjuju jer mogu zahvatiti dublje slojeve kože. Tumori trećeg stupnja čine 20-40 % svih mastocitoma. Karakterizira ih agresivni rast i sklonost recidivima, a u 80 % slučajeva metastaziraju u okolne limfne čvorove te druge organe. Tumori navedenih karakteristika često rezultiraju smrću životinje (BLACKWOOD i sur., 2012.).

Prema Kiupelovom sustavu stupnjevanja, tumore visokog stupnja malignosti karakterizira raniji nastup metastaza te kraće vrijeme preživljavanja. Prosječno vrijeme preživljavanja životinja dijagnosticiranih tumorom visokog stupnja je manje od četiri mjeseca, a tumorom niskog stupnja malignosti je iznad dvije godine (BLACKWOOD i sur., 2012.).

Klinički stadij tumora

Kako bi odredili proširenost bolesti, odabrali daljnju terapiju te postavili prognozu, jedan od faktora koji je potrebno odrediti je i klinički stadij tumora. On se temelji na pregledu limfnih čvorova, ultrazvuku abdomena te radiološkoj pretrazi prsne šupljine s ciljem lociranja metastaza. Za pouzdanije otkrivanje metastaza jetre i slezene preporučuje se obaviti biopsiju i citologiju, no u praksi se one ne mogu uvijek izvesti (DE NARDI i sur., 2022.).

Svjetska zdravstvena organizacija (WHO – World Health Organization) je predložila kliničko stupnjevanje tumora koje uključuje 5 stupnjeva na temelju zahvaćenosti organa i širenja bolesti (Tablica 1). Međutim, sustav stupnjevanja mastocitoma prema WHO-u nije uvijek u korelaciji s prognozom.

Tablica 1. Kliničko stupnjevanje kožnih mastocitoma prema Svjetskog zdravstvenoj organizaciji (DE NARDI i sur., 2022.).

Stupanj	Opis
0 a,b	Solitarni tumor nepotpuno odstranjen iz dermisa, bez zahvaćenih okolnih limfnih čvorova
1 a,b	Solitarni tumor ograničen na dermis bez zahvaćenih okolnih limfnih čvorova
2 a,b	Solitarni tumor ograničen na dermis sa zahvaćenim okolnim limfnim čvorovima
3 a,b	Višebrojni kožni tumori ili veliki infiltrirajući tumor sa ili bez zahvaćenih okolnih limfnih čvorova
4	Bilo koji tumor s udaljenim metastazama (uključujući infiltraciju koštane srži ili periferne krvi)

Podskupina a = bez kliničkih znakova bolesti
Podskupina b = sa kliničkim znakovima bolesti

Horta i suradnici 2018. godine predlažu poboljšanu verziju kliničkog stupnjevanja tumora izdanog od strane WHO, omogućujući klasifikaciju pasa s mastocitomom s obzirom na rizik od recidiva i metastaza. Istraživanja su pokazala da, psi s višebrojn timerima no bez metastazama zahvaćenog okolnog limfnog čvora imaju bolju prognozu u usporedbi s onima s jednim tumorom, ali sa zahvaćenim limfnim čvorovima. Prema tome, u novom predloženom sistemu, prisutnost metastaza u okolnom limfnom čvoru klasificirala bi pacijenta u stupanj III (Tablica 2) (DE NARDI i sur., 2022.).

Tablica 2. Predloženo kliničko stupnjevanje kožnog tumora (HORTA i sur., 2018.).

Stupanj	Opis
1	Solitarni tumor bez zahvaćenih okolnih limfnih čvorova
2	Višebrojni tumori (≥ 3) bez zahvaćenih okolnih limfnih čvorova
3	Solitarni tumor sa zahvaćenim okolnim limfnim čvorovima
4	Veliki infiltrativni tumori ili višebrojni tumori (≥ 3) sa zahvaćenim okolnim limfnim čvorovima
5	Bilo koji tumor sa udaljenim metastazama, uključujući metastaze u koštanoj srži ili prisutnost mastocita u perifernoj krvi

Lokacija tumora

Prema prijašnjim istraživanjima mastocitomi usne šupljine, ingvinalne, perinealne i prepucijale regije iskazuju agresivnije ponašanje bez obzira na histološki stupanj. No, novija istraživanja isključuju navedeno za tumore smještene u usnoj šupljini te ingvinalnoj i perinealnoj regiji. Mastocitomi u skrotumu i nosnoj šupljini skloniji su višem histološkom stupnju i ranijoj pojavi metastaza (DE NARDI i sur., 2022.). Tumore koji zahvaćaju visceralne organe (organi gastrointestinalnog sustava, jetra i slezena) ili koštanu srž asociiramo s lošijom prognozom (LONDON i SEGUIN, 2003.).

Ostali prognostički faktori

Ki-67, protein smješten u jezgri stanice, prisutan je u svim aktivni fazama staničnog ciklusa osim faze mirovanja (G0). Brojanjem Ki-67 pozitivnih stanica u uzorku tkiva možemo odrediti proliferativni indeks tumora (WEBSTER i sur., 2007.).

Drugim konsenzusom za dijagnozu, prognozu i liječenje kožnih i potkožnih mastocitoma pasa preporučeno je korištenje metode određivanja proliferativnog indeksa za kutane mastocitome od strane Webstera i suradnika, prema kojima su mastocitomi s više od 23 Ki-67 pozitivnih stanica u 5 ili više HPF imali lošiju prognozu (WEBSTER i sur., 2007.).

Ekspresija KIT receptora

KIT je receptor tirozin kinaze te je prisutan u stanicama glioblastoma mozga, eritroidnim prekursorima, melanocitima, bazofilima te mastocitima (KIUPEL i sur., 2004.). Prilikom vezanja faktora rasta matičnih stanica (SCF) na KIT protein dolazi do njegove aktivacije te kaskade reakcija koje rezultiraju sazrijevanjem, proliferacijom, migracijom te degranulacijom mastocita (WEBSTER i sur., 2007.).

Istraživanja govore o 3 tipa ekspresije KIT proteina u mastocitomima: membranski (tip I), fokalno citoplazmatski (tip II) te difuzno citoplazmatski tip ekspresije (tip III). Povećano prisustvo KIT proteina u citoplazmi, difuzno ili fokalno raspodijeljeno, vežemo uz lošiju prognozu bolesti (DE NARDI i sur., 2022.).

Mutacije KIT gena

Mutacije c-KIT gena koji kodira KIT receptor su nađene u 10-45 % slučajeva mastocitoma u pasa. Mutacije uzrokuju abnormalnu uzastopnu aktivaciju KIT receptora te time dovode do proliferacije mastocita. Većinu mutacija c-KIT gena vežemo uz agresivno ponašanje tumora, kraće vrijeme preživljavanja te smrt životinje (DE NARDI i sur., 2022.).

3. MASTOCITOM MAČAKA

3.1. Incidencija i etologija

Mastocitom u mačaka se klinički može manifestirati na dva načina: visceralni (splenični i intestinalni mastocitom) te kožni mastocitom. Kožni mastocitom je drugi najčešći tumor kože u mačaka te obuhvaća 20% tumora kože u ove životinjske vrste. Specifično za mačke je da postoje dva različita histološka podtipa kožnog mastocitoma: mastocitni tip, histološki sličan mastocitomu u pasa, te atipični tip (prije zvan histocitni). Pasmenska predispozicija je izražena za sijamske mačke te se u ove pasmine mogu razviti oba oblika bolesti. Mastocitni oblik uglavnom zahvaća životinje prosječne dobi 10 godina, dok se atipični često razvija u sijamskih mačaka mlađih od 4 godine (BLACKWOOD i sur., 2012.).

Visceralni oblik mastocitoma se češće javlja u mačaka nego u pasa, te i u do 50% slučajeva govorimo o spleničnom ili intestinalnom mastocitomu. Mastocitom je najčešća diferencijalna dijagnoza kod bolesti slezene. Splenični mastocitom zahvaća mačke prosječne dobi od 10 godina, a pasminska i spolna predispozicija nije izražena. Iako se intestinalni mastocitom rijetko javlja, on predstavlja treći najčešći tumor crijeva, nakon limfoma i adenokarcinoma. Također, spolna i pasminska predispozicija za ovaj tip tumora nije izražena, a starije mačke (prosječna dob 13 godina) karakterizira veći rizik razvoja intestinalnog mastocitoma. Ranije studije su ukazivale na to da mastocitom ima veću sklonost razvoju u mužjaka no novije veće studije nisu potvrdile postojanje spolne predispozicije (THAMM i VAIL, 2007.).

Etiologija mastocitoma u mačaka je nepoznata. Zbog visoke incidencije tumora u sijamskih mačaka smatra se da postoji genetska komponenta. U uzorcima tkiva mastocitoma nađene su čestice slične virusima no nije dokazana nikakva poveznica s virusom mačje leukemije (FeLV), virusom mačje imunodeficijencije (FIV) te zaraznog peritonitisa mačaka (FIP) (THAMM i VAIL, 2007.).

3.2. Lokalizacija

Kožni mastocitom većinom zahvaća glavu i vrat, a slijede ih abdomen, udovi te ostali dijelovi tijela. Tumori na glavi uglavnom su smješteni u blizini baze uha, a rijetko se nalaze u usnoj šupljini (THAMM i VAIL, 2007.). Visceralni tumori su pretežno locirani u slezeni i crijevima, no pronalazimo ih i u jetri. Također, potvrđen je nalaz mastocitoma u kranijalnom dijelu medijastinuma (BLACKWOOD, 2015.).

3.3. Klinička slika i paraneoplastični sindrom

Kožni mastocitom se uglavnom manifestira kao solitarna, dobro ograničena, bezdlačna masa koja u 25 % slučajeva sadrži površne ulceracije. Lezije su uglavnom bijele boje, no može ih karakterizirati i eritematozni izgled. U 20 % slučajeva javljaju se višebrojni tumori. Kožni mastocitom se klinički može pojaviti u još dva oblika, kao ravna, pruritična lezija koja podsjeća na eozinofilne plakove te poput nakupine potkožnih čvorića. Darierov znak se također može očitovati prilikom manipulacije mastocitoma u mačaka. Povremeno se javlja svrbež ili eritem, a posljedično samoozljeđivanje ili vaskularno oštećenje dovodi do ulceracija. Oboljele životinje rijetko pokazuju druge kliničke znakove. Atipični oblik mastocitoma karakteriziraju višebrojni, nepruritični, bezdlačni čvorići smješteni u potkožju. Mačke ne pokazuju druge kliničke simptome (THAMM i VAIL, 2007.).

Anemija, kao posljedica eritrofagocitoze neoplastičnih mastocita, opisana je u oba oblika kožnog mastocitoma u mačaka (MADWELL, 1983.). No, prisutnost anemije u mačaka s dijagnosticiranim mastocitomom je češće posljedica gastrointestinalnih ulceracija te prije no što ju označimo kao dio paraneoplastičnog sindroma, trebali bi isključiti i druge uzroke. Eozinofilni peritonealni i pleuralni izljev zajedno sa perifernom eozinofilijom također se javljaju kao dio paraneoplastičnog sindroma u mačaka s mastocitomom (HENRY i HERRERA, 2012.).

U slučaju visceralnih mastocitoma mačke pokazuju nespecifične znakove sistemske bolesti. Depresija, anoreksija, gubitak tjelesne težine te povraćanje su česti znakovi spleničnog ili intestinalnog mastocitoma. Palpacijom abdomena, u većini slučajeva, možemo utvrditi splenomegaliju, a povremeno i prisutnost peritonealnog izljeva sugerira zahvaćenost slezene mastocitomom. Također, crijevni oblik mastocitoma se često može

palpirati. Proljev sa ili bez prisutnosti krvi se obično javlja kod intestinalnog oblika, a može biti prisutna i vrućica. Uglavnom se radi o mačkama kod kojih bolest perzistira već nekoliko mjeseci (THAMM i VAIL, 2007.).

Oslobađanje vazoaktivnih tvari iz granula mastocita rezultira gastrointestinalnim ulceracijama, nekontroliranim krvarenjem, promijenjenim tonusom glatkih mišića, hipotenzivnim šokom te otežanim disanjem. Otežano disanje se može pojaviti i kao posljedica pleuralnog izljeva ili anemije, koja je prisutna u otprilike trećini slučajeva diseminiranog oblika mastocitoma u mačaka (THAMM i VAIL, 2007.).

3.4. Dijagnostičke metode

3.4.1. Citologija

Kao i kod pasa, dijagnozu mastocitoma možemo dobiti citološkom pretragom uzorka dobivenog punkcijom tumorozne mase tankom iglom. Uzorak možemo dobiti punkcijom kožne lezije, slezene, torakocentezom, abdominocentezom, a rjeđe su u pitanju aspirati intestinalnih masa (THAMM i VAIL, 2007.). Mikroskopski vidimo neoplastične mastocite čije su metakromatske granule manje nego u drugih vrsta. Prilikom obavljanja FNA treba imati na umu mogućnost uzrokovanja obilne degranulacije mastocita koja može imati smrtne posljedice za životinju (HENRY i HERRERA, 2012.).

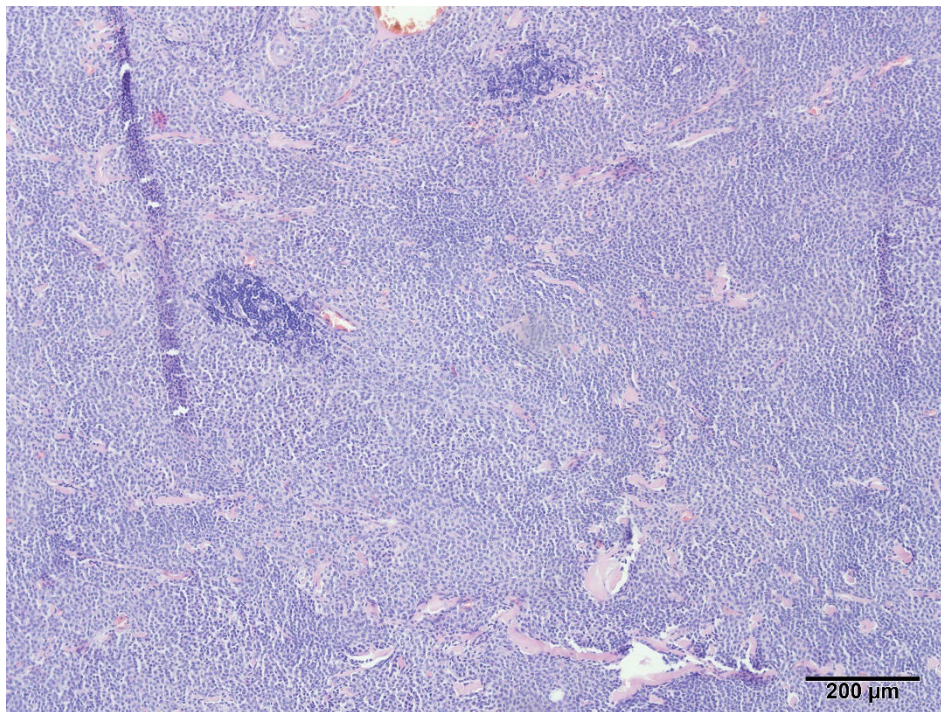
3.4.2. Histopatologija

Tumori su histološki podijeljeni na temelju morfologije stanica i jezgri na 2 tipa: atipični i mastocitni oblik. Atipični oblik mastocitoma ne čini proliferacija histiocita već atipična populacija mastocita koji ne sadrže granule (HENRY i HERRERA, 2012.).

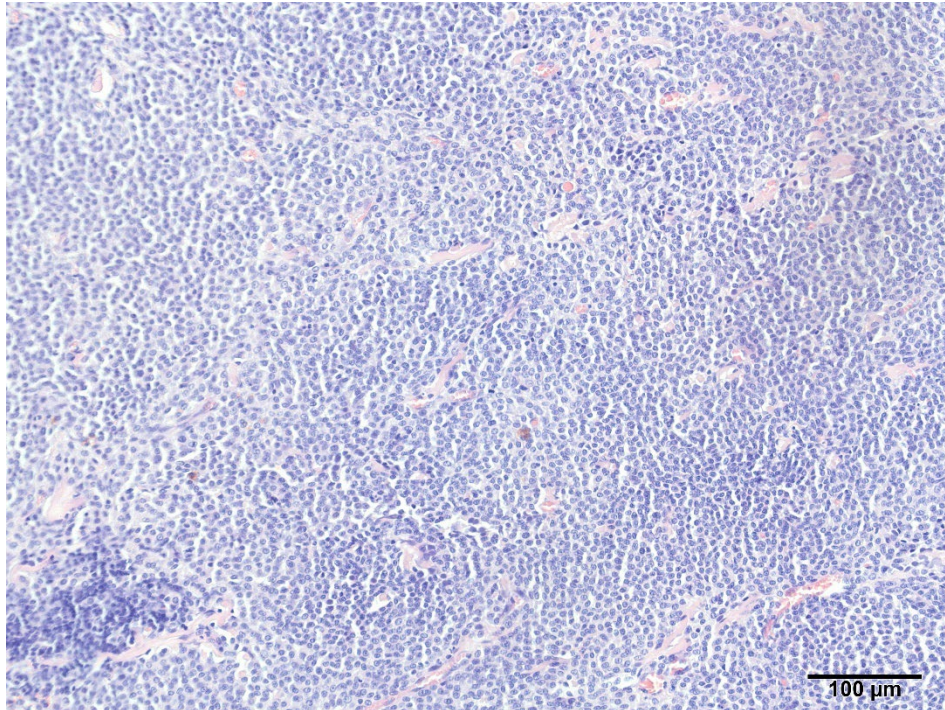
Nadalje, mastocitomi se u mačaka dijele na dobro diferencirane (Slika 7 i 8) i slabo diferencirane tumore, a oba tipa se mogu očitovati pleomorfim stanicama.

Nepostojanje standardiziranog sistema histološkog stupnjevanja mastocitoma u mačka, neslaganje patologa prilikom definiranja histoloških oblika te korištenje termina: 'slabo diferencirani', 'pleomorfni' i 'anaplastični' kao istoznačnica dovelo je do nedosljednosti u klasificiranju tumora (BLACKWOOD, 2015.).

Kako bi prevladali navedene prepreke, Sabbattini i Bettini predlažu dvostupanjsku histološku klasifikaciju tumora. Tumore su podijelili u dvije kategorije: tumori visokog i niskog stupnja malignosti. Tumore visokog stupnja malignosti karakterizira više od 5 mitotičkih figura po 10 HPF te najmanje dva od sljedeća tri kriterija: promjer tumora veći od 1.5 cm, nepravilan oblik jezgre i naglašene jezgrice ili nabiranje kromatina (SABBATTINI i BETTINI, 2019.).



Slika 7: Histološki prikaz dobro diferenciranog mastocitoma mačke. Vidljive su guste "plahte" tumorskih mastocita unutar kojih ponekad nalazimo manje infiltracije limfocita. HE, ukupno povećanje od 100x.



Slika 8: Histološki prikaz dobro diferenciranog mastocitoma mačke. Vidljive su guste "plahte" tumorskih mastocita sa slabo vidljivim granulama unutar kojih ponekad nalazimo manje infiltracije limfocita. HE, ukupno povećanje od 200x.

3.5. Prognostički faktori

Atipični oblik mastocitoma spontano regredira kroz određeni period, najčešće u roku od 4 do 24 mjeseca (HENRY i HERRERA, 2012.).

Lokalizacija

Većina kožnih mastocitoma mačaka su benigne prirode (ne metastaziraju), ali i do 22 % slučajeva mogu pokazivati maligno ponašanje te rezultirati metastazama limfnih čvorova, visceralnih organa i/ili kožnom diseminacijom (SABATTINI i BETTINI, 2019.).

Tumori visceralnih organa su generalno agresivnijeg tijeka te ih karakterizira masovno širenje metastaza (BLACKWOOD, 2015.). U primarnim spleničnim mastocitomima, dugoročno preživljavanje (12 do 19 mjeseci) je moguće nakon splenektomije, čak i u slučaju metastaza (BLACKWOOD i sur., 2012.).

Neki od loših prognostičkih faktora spleničnog mastocitoma su anoreksija, gubitak težine te muški spol (BLACKWOOD, 2015.). Intestinalne mastocitome te mastocitome drugih visceralnih organa vežemo uz lošiju prognozu (BLACKWOOD i sur., 2012.). Prosjek preživljavanja mačaka koje su dijagnosticirane slabo diferenciranim intestinalnim mastocitomom je 2 do 30 dana u usporedbi s mačkama s dobro ili umjereno diferenciranim intestinalnim mastocitomom kod kojih je životni vijek 28 do 538 dana (TAMLIN i sur., 2020.).

Histološko stupnjevanje tumora

Patnaikov i Kiupelov sustav stupnjevanja kožnih mastocitoma u pasa nema prognostičku važnost za mastocitome u mačaka (BLACKWOOD, 2015.), a korelaciju predloženog sistema stupnjevanja i tijeka bolesti je potrebno još istražiti.

Prema Lepri i suradnicima, mitotski indeks je najučinkovitiji prognostički faktor. Visoka mitotska aktivnost ukazuje na lošiju prognozu te agresivniji tijek bolesti (LEPRI i sur., 2003.).

Kliničko stupnjevanje tumora

Kliničko određivanje stupnja tumora nije potrebno obaviti kod svake oboljele mačke, no indicirano je u slučaju visceralnih mastocitoma, prisutnosti višebrojnih kožnih čvorića, abdominalnih abnormalnosti, kliničkih znakova sistemske bolesti ili u slučaju atipičnog ponašanja/histologije tumora (HENRY i HERRERA, 2012.).

Minimalni potrebni podaci za stupnjevanje uključuju pregled limfnih čvorova (palpacija, ultrazvuk, FNA), dok cjelovito dobivanje podataka obuhvaća FNA limfnih čvorova, abdominalni ultrazvuk i FNA abdominalnih masa, radiološku pretragu prsne šupljine te razmaz trombocitno-leukocitnog međusloja (engl. buffy coat). Za potrebe kliničkog određivanja stupnja mastocitoma kod mačaka koristimo s sustavom izdanim od strane WHO-u (Tablica 1) (BLACKWOOD, 2015.).

4. ZAKLJUČCI

1. Mastocitomi, neoplastične proliferacija mastocita, česti su tumori kućnih ljubimaca.
2. U pasa, mastocitomi predstavljaju najučestaliji tumor kože i iskazuju izrazito varijabilno biološko ponašanje, dok su kod mačaka mastocitomi rjeđa pojava te imaju manje varijabilno ponašanje.
3. Najčešće lokacije razvoja mastocitoma u pasa su trup i ekstremiteti, a u mačaka prevladavaju mastocitomi glave i vrata.
4. Kliničku sliku mastocitoma karakterizira razvoj bezdlačne, izdignute tvorbe, a simptomi paraneoplastičnog sindroma usko su vezani uz otpuštanje histamina i heparina iz granula mastocita.
5. Mastocitomi se javljaju u kožnom i visceralnom obliku, a potonji u većem broju slučajeva nalazimo u mačaka nego pasa.
6. U pasa razlikujemo dva sustava histološkog stupnjevanja mastocitoma: Patnaikova trostupanjska te Kiupelova dvostupanjska klasifikacija mastocitoma.
7. Histološko stupnjevanje najvažniji je prognostički faktor u pasa, dok u mačaka nema prognostičku važnost.
8. U mačaka postoji histološka dihotomija mastocitoma na mastocitni i atipični tip.
9. Najvažniji prognostički faktor mastocitoma mačaka je mitotski indeks.

5. LITERATURA

1. ARTUKOVIĆ B., L. MEDVEN, M. HOHŠTETER, I. C. ŠOŠTARIĆ-ZUCKERMANN, A. GUDAN KURILJ, A. BECK, D. HUBER, D. GRABAREVIĆ, K. SEVERIN, Ž. GRABAREVIĆ (2014): Prevalence of cutaneous mast cell sarcoma in dogs in Croatia. *Vet. Arh.* 84, 601-614.
2. BARAN J., A. SOBIEPANEK, A. MAZURKIEWICZ-PISAREK, M. ROGALSKA, A. GRYCIUK, L. KURYK, S. N. ABRAHAM, M. STANISZEWSKA (2023): Mast Cells as a Target—A Comprehensive Review of Recent Therapeutic Approaches. *Cells.* 12, 1187.
3. BERLATO, D., J. BULMAN-FLEMING, C. A. CLIFFORD, L. GARRETT, J. INTILE, P. JONES, D. A. KAMSTOCK, J. LIPTAK, A. PAVUK, R. POWELL, R. RASOTTO (2021): Value, Limitations, and Recommendations for Grading of Canine Cutaneous Mast Cell Tumors: A Consensus of the Oncology-Pathology Working Group. *Vet. Pathol.* 58, 858-863.
4. BLACKWOOD L., S. MURPHY, P. BURACCO, J. P. DE VOS, P. DE FORNEL-THIBAUD, J. HIRSCHBERGER, M. KESSLER, J. PASTOR, F. PONCE, K. SAVARY-BATAILLE, D. J. ARGYLE (2012): European consensus document on mast cell tumours in dogs and cats. *Vet. Comp. Oncol.* 10, 1-29.
5. BLACKWOOD L. (2015): Feline mast cell tumor. *In Pract.* 37, 391-400.
6. CAMUS, M. S., H. L. PRIEST, J. W. KOEHLER, E. A. DRISKELL, P. M. RAKICH, M. R. ILHA, P. M. KRIMER (2016): Cytologic Criteria for Mast Cell Tumor Grading in Dogs With Evaluation of Clinical Outcome. *Vet. Pathol.* 53, 1117-1123.
7. DE NARDI A. B., R. DOS SANTOS HORTA, C. E. FONSECA-ALVES, F. N. DE PAIVA, L. C. M. LINHARES, B. F. FIRMO, F. A. RUIZ SUEIRO, K. D. DE OLIVEIRA, S. V. LOURENCO, R. DE FRANCISCO STREFEZZI, C. H. MACIEL BRUNNER, M. M. M. RANGEL, P. C. JARK, J. L. COSTA CASTRO, R. UBUKATA, K. BATSCHINSKI, R. A. SOBRAL, N. OYAFUSO DA CRUZ, A. TOMOKO NISHIYA, S. CRESTONI FERNANDES, S. CARVALHO DOS SANTOS CUNHA, D. GUIMARAES GERARDI, G. SELLERA GODOY CHALLOUB, L. R. BIONDI, R. LAUFER-AMORIM, P. R. DE OLIVEIRA PAES, G. EUNICE LAVALLE, R. R. HUPPES, F. GRANDI, C. H. DE CARVALHO VASCONCELLOS, D. SANTOS DOS ANJOS, A. C. MALHEIROS LUZO, J. M. MATERA, M. VOZDOVA, M. L. Z Aidan DAGLI (2022): Diagnosis, Prognosis and Treatment of Canine Cutaneous and Subcutaneous Mast Cell Tumors. *Cells.* 11, 618.

8. GARRETT, L. D. (2014): Canine mast cell tumors: diagnosis, treatment, and prognosis. *Vet. Med. (Auckl.)*. 5, 49-58.
9. HENRY C., C. HERRERA (2013): Mast cell tumors in cats: clinical update and possible new treatment avenues. *J. Feline Med. Surg.* 15, 41-47.
10. HORTA R. S., G. E. LAVALLE, L. N. MONTEIRO, MAYARA C. C. SOUZA, G. D. CASSALI, R. B. ARAUJO (2018): Assessment of Canine Mast Cell Tumor Mortality Risk Based on Clinical, Histologic, Immunohistochemical, and Molecular Features. *Vet. Pathol.* 55, 212-223.
11. KIUPEL M., J. D. WEBSTER, K. L. BAILEY, S. BEST, J. DELAY, C. J. DETRISAC, S. D. FITZGERALD, D. GAMBLE, P. E. GINN, M. H. GOLDSCHMIDT, M. J. HENDRICK, E. W. HOWERTH, E. B. JANOVITZ, I. LANGOHR, S. D. LENZ, T. P. LIPSCOMB, M. A. MILLER, W. MISDORP, S. MOROFF, T. P. MULLANEY, I. NEYENS, D. O'TOOLE, J. RAMOS-VARA, T. J. SCASE, F. Y. SCHULMAN, D. SLEDGE, R. C. SMEDLEY, K. SMITH, P. W. SNYDER, E. SOUTHORN, N. L. STEDMAN, B. A. STEFICEK, P. C. STROMBERG, V. E. VALLI, S. E. WEISBRODE, J. YAGER, J. HELLER, R. MILLER (2011): Proposal of a 2-Tier Histologic Grading System for Canine Cutaneous Mast Cell Tumors to More Accurately Predict Biological Behavior. *Vet. Pathol.* 48, 147-155.
12. KIUPEL M., J.D. WEBSTER, J. B. KANEENE, R. MILLER, V. YUZBASIYAN-GURKAN (2004): The Use of KIT and Tryptase Expression Patterns as Prognostic Tools for Canine Cutaneous Mast Cell Tumors. *Vet Pathol.* 41, 371-377.
13. LEPRI E., G. RICCI, L. LEONARDI, M. SFORNA, L. MECHELLI (2003): Diagnostic and Prognostic Features of Feline Cutaneous Mast Cell Tumours: A Retrospective Analysis of 40 Cases. *Vet. Res. Commun.* 27, 707-709.
14. LONDON C. A., B. SEGUIN (2003): Mast cell tumors in the dog. *Vet. Clin. Small Anim.* 33, 473-489.
15. MADWELL B. R., C. GUNN, D. H. GRIBBLE (1984): Mast Cell Phagocytosis of Red Blood Cells in a Cat. *Vet. Pathol.* 20, 638-640.
16. MAULDIN, E. A., J. PETERS-KENNEDY (2016): Mast Cell tumors. U: Jubb, Kennedy & Palmer's Pathology of Domestic Animals (Maxie, M., ur.), 6th ed., Elsevier. St. Louis. S. 730 – 732.
17. MC NIEL, E. A., A. L. PRINK, T. D. O'BRIEN (2006): Evaluation of risk and clinical outcome of mast cell tumours in pug dogs. *Vet. Comp. Oncol.* 4, 2-8.
18. MILLER, D. M. (1995): The occurrence of mast cell tumors in young Shar-Peis. *J.Vet. Diagn. Invest.* 7, 360–363.

19. MOON T. C., A. D. BEFUS, M. KULKA (2014): Mast cell mediators: their differential release and the secretory pathways involved. *Front Immunol.* 5, 569.
20. MOORE L. E., L. D. GARRETT, B. DE BEY, D. S. BILLER (2002): Spinal Mast Cell Tumor in a Dog. *J. Am. Anim. Hosp. Assoc.* 38, 67-70.
21. O' CONNELL K., M. THOMSON (2013): Evaluation of prognostic indicators in dogs with multiple, simultaneously occurring cutaneous mast cell tumours: 63 cases. *Vet. Comp. Oncol.* 11, 51-62.
22. PATNAIK, A. K., W. J. EHLER, E. G. MACEWEN (1984): Canine Cutaneous Mast Cell Tumor: Morphologic Grading and Survival Time in 83 Dogs. *Vet. Pathol.* 21, 469- 474.
23. SABATTINI S., G. BETTINI (2019): Grading Cutaneous Mast Cell Tumors in Cats. *Vet. Pathol.* 56, 43-49.
24. STEFFEY M., K. M. RASSNICK, B. PORTER, B. L. NJAA (2004): Ureteral Mast Cell Tumor in a Dog. *J. Am. Anim. Hosp. Assoc.* 40, 82-85.
25. TAMLIN, V. S., C. D. K. BOTTEMA, A. E. PEASTON (2020): Comparative aspects of mast cell neoplasia in animals and the role of KIT in prognosis and treatment. *Vet. Med. Sci.* 6, 3-18.
26. THAMM D. H., D. M. VAIL (2007): Mast Cell Tumors. U: Withrow and MacEwen's Small Animal Clinical Oncology (Withrow S. J., D. M. Vail., ur.), 4th ed., Elsevier. St. Louis. S. 403-426.
27. WEBSTER J. D., V. YUZBASIYAN-GURKAN, R. A. MILLER, J. B. KANEENE, M. KIUPEL (2007): Cellular Proliferation in Canine Cutaneous Mast Cell Tumors: Associations with c-KIT and Its Role in Prognostication. *Vet. Pathol.* 44, 298-308.
28. WELLE, M. M., C. ROHRER BLEY, J. HOWARD, S. RÜFENACHT (2008): Canine mast cell tumors: a review of the pathogenesis, clinical features, pathology and treatment. *Vet. Dermatol.* 19, 321–339.
29. WILLMANN M., V. YUZBASIYAN-GURKAN, L. MARCONATO, M. DACASTO, E. HADZIJUSUFIC, O. HERMINE, I. SADOVNIK, S. GAMPERL, M. SCHNEEWEISS-GLEIXNER, K. V. GLEIXNER, T. BOHM, B. PETER, G. EISENWORT, R. MORIGGL, Z. LI, M. JAWHAR, K. SOTLAR, E. JENSEN-JAROLIM, V. SEXL, H. P. HORNY, S. J. GALLI, M. AROCK, D.M. VAIL, M. KIUPEL, P. VALENT (2021): Proposed Diagnostic Criteria and Classification of Canine Mast Cell Neoplasms: A Consensus Proposal. *Front. Vet. Sci.* 8, 755258.
30. ZIERAU O., A. C. ZENCLUSSEN, F. JENSEN (2012): Role of female sex hormones, estradiol and progesterone, in mast cell behavior. *Front. Immunol.* 3, 169.

6. SAŽETAK

Usporedba patoloških karakteristika mastocitoma pasa i mačaka

Dora Machaček

Mastocitom, hematopoetska neoplazija građena od mastocita, predstavlja najčešći maligni tumor kože u pasa i drugi najčešći tumor kože u mačaka. Mastociti su imunosne stanice koje imaju ključnu ulogu u odgovoru organizma na alergene i razne patogene otpuštanjem sadržaja citoplazmatskih granula. Mastocitom je zbog svoje učestalosti i varijabilnog ponašanja izrazito važna diferencijalna dijagnoza u maloj veterinarskoj praksi. U ovom radu naveli smo karakteristike mastocitoma u pasa i mačaka te njihove sličnosti i razlike. Pasmenska predispozicija je prisutna u mačaka i pasa te mastocitom često zahvaća pit bull pasmine i sijamske mačke. Dok su dokazi o postojanju spolne predispozicije kod pasa proturječni, kod mačaka ona nije dokazana. Uzroci razvoja mastocitoma su nepoznati, a vrlo izražena pasminska predispozicija nam ukazuje na postojanje nasljednih faktora. U pasa mastocitome najčešće nalazimo na području trupa, ekstremiteta te glave i vrata, a također su izražena predilekcijska mjesta razvoja tumora u određenih pasmina. Kod mačaka se osim kožnih mastocitoma, u velikom broju pojavljuju i visceralni oblici. Kožni mastocitom često zahvaća glavu i vrat, dok se visceralni oblik najčešće pojavljuje u slezeni i crijevima. Mastocitomi se često javljaju kao izdignute bezdlačne tvorbe na koži, a njihova klinička slika varira ovisno o veličini i mjestu tumora. Histološki stupanj tumora, prema Patnaikovom ili Kiupelovom sustavu, ključan je prognostički faktor mastocitoma pasa. Osim njega, koristimo se i drugim čimbenicima poput kliničkog stupnjevanja, lokalizacije tumora, broja Ki-67 pozitivnih stanica, ekspresije KIT proteina u mastocitima te mutacije KIT gena. Za razliku od pasa, navedeni sustavi histološkog stupnjevanja mastocitoma nemaju prognostičku važnost kod mačaka. Određivanje biološkog ponašanja mastocitoma u mačaka je otežano, no neki od prognostičkih faktora koje uzimamo u obzir su histološki podtip tumora, mitotski indeks, lokalizacija te kliničko stupnjevanje.

Ključne riječi: mastocitom, pas, mačka, usporedba

7. SUMMARY

Comparison of pathological characteristics of mast cell tumors in dogs and cats

Dora Machaček

Mast cell tumor, a hematopoietic neoplasm composed of mast cells, represents the most common malignant skin tumor in dogs and the second most common skin tumor in cats.

Mast cells are immune cells that play a crucial role in the body's response to allergens and various pathogens by releasing the contents of cytoplasmic granules. Due to its frequency and variable behavior, mast cell tumor is an important differential diagnosis in small veterinary practices. In this thesis, we have outlined the characteristics of mastocytomas in dogs and cats, highlighting their similarities and differences. Breed predisposition is present in cats and dogs, with mast cell tumors often affecting Pit Bull breeds and Siamese cats. While evidence of gender predisposition in dogs is conflicting, it has not been proven in cats. The causes of mastocytoma development are unknown, and a strong breed predisposition suggests the presence of a hereditary factor. In dogs, mastocytomas are most commonly found on the trunk, limbs, head, and neck, with specific predilection sites in certain breeds. In addition to cutaneous mastocytomas, cats often exhibit visceral forms. Cutaneous mastocytomas frequently affect the head and neck in cats, while the visceral form most commonly occurs in the spleen and intestines. Mastocytomas often manifest as elevated, hairless formations on the skin, and their clinical presentation varies depending on the size and location of the tumor. The histological grade of the tumor, either based on the Patnaik or Kiupel system, is a crucial prognostic factor for mastocytomas in dogs. In addition, other factors such as clinical staging, tumor localization, the number of Ki-67 positive cells, expression of KIT protein in mast cells, and mutations in the KIT gene are considered. In contrast to dogs, these histological grading systems do not have prognostic significance in cats. Determining the biological behavior of mastocytomas in cats is challenging, but some prognostic factors considered include the histological subtype of the tumor, mitotic index, localization, and clinical staging.

Keywords: mast cell tumor, dog, cat, comparison

8. ŽIVOTOPIS

Rođena sam 20. siječnja 1998. u Požegi gdje sam pohađala Osnovnu školu Julija Kempfa te sam paralelno bila učenica Glazbene škole Požega. 2016. godine završavam srednju školu Gimnazija Požega (prirodoslovno-matematički smjer) te iste godine upisujem Veterinarski fakultet Sveučilišta u Zagrebu. Na trećoj godini fakulteta pridružujem se radu na projektu "Digicyte" s ciljem automatizacije dijagnostičkih procesa u patologiji. S ostalim članovima sudjelujem na raznim kongresima (9. međunarodni kongres "Veterinarska znanost i struka", 4. mikroskopijski kongres u Poreču, BIOMEDVETMECH - 1. Europski kongres za biomedicinu i veterinarsko inženjerstvo), radionicama vezanim uz medicinu i poduzetništvo (Startup Factory, Pokreni nešto svoje, SPOCK, EIT Health WildCard) te osvajamo brojne nagrade (Zagreb Connect, StudentDIGI Awards). Na petoj godini studija se opredjeljujem za smjer "Kućni ljubimci". Tijekom studija obavljam razne studentske poslove, a od sredine 2023. godine radim u odjelu Farmakovigilancije u Plivi Hrvatska.