

# Kirurško liječenje lomova gornje i donje čeljusti pasa i mačaka kod sindroma pada s visine

---

Tenko, Lana

Master's thesis / Diplomski rad

2024

Degree Grantor / Ustanova koja je dodijelila akademski / stručni stupanj: **University of Zagreb, Faculty of Veterinary Medicine / Sveučilište u Zagrebu, Veterinarski fakultet**

Permanent link / Trajna poveznica: <https://um.nsk.hr/um:nbn:hr:178:397079>

Rights / Prava: [In copyright](#) / [Zaštićeno autorskim pravom.](#)

Download date / Datum preuzimanja: **2024-07-25**



Repository / Repozitorij:

[Repository of Faculty of Veterinary Medicine -  
Repository of PHD, master's thesis](#)



SVEUČILIŠTE U ZAGREBU  
VETERINARSKI FAKULTET

SVEUČILIŠNI INTEGRIRANI PRIJEDIPLOMSKI I DIPLOMSKI STUDIJ  
*VETERINARSKA MEDICINA*

Lana Tenko

**Kirurško liječenje lomova gornje i donje čeljusti pasa i mačaka kod  
sindroma pada s visine**

Diplomski rad

Zagreb, 2024.

Ime i prezime studenta: Lana Tenko

Ovaj rad je izrađen na Klinici za kirurgiju, ortopediju i oftalmologiju i Zavodu za rendgenologiju, ultrazvučnu dijagnostiku i fizikalnu terapiju Veterinarskog fakulteta Sveučilišta u Zagrebu

**Predstojnik Klinike za kirurgiju, ortopediju i oftalmologiju:**

prof.dr.sc. Dražen Vnuk

**Predstojnik Zavoda za rendgenologiju, ultrazvučnu dijagnostiku i fizikalnu terapiju:**

izv.prof.dr.sc. Zoran Vrbanac

**Mentori:**

izv. prof. dr. sc. Hrvoje Capak, Zavod za rendgenologiju, ultrazvučnu dijagnostiku i fizikalnu terapiju Veterinarskog fakulteta Sveučilišta u Zagrebu

dr. sc. Petar Kostešić, Klinika za kirurgiju, ortopediju i oftalmologiju Veterinarskog fakulteta Sveučilišta u Zagrebu

**Članovi povjerenstva za obranu:**

1. doc. dr. sc. Andrija Musulin, Klinika za kirurgiju, ortopediju i oftalmologiju Veterinarskog fakulteta Sveučilišta u Zagrebu

2. izv. prof. dr. sc. Zoran Vrbanac, Zavod za rendgenologiju, ultrazvučnu dijagnostiku i fizikalnu terapiju Veterinarskog fakulteta Sveučilišta u Zagrebu

3. izv. prof. dr. sc. Hrvoje Capak, Zavod za rendgenologiju, ultrazvučnu dijagnostiku i fizikalnu terapiju Veterinarskog fakulteta Sveučilišta u Zagrebu

4. dr. sc. Petar Kostešić, Klinika za kirurgiju, ortopediju i oftalmologiju Veterinarskog fakulteta Sveučilišta u Zagrebu (zamjena)

Rad sadržava 54 stranice, 29 slika, 0 tablica i 26 literaturnih navoda.

## **ZAHVALA**

*Zahvaljujem mentorima dr.sc. Petru Kostešiću i izv.prof.dr.sc. Hrvoju Capaku na susretljivosti, pomoći i strpljenju tijekom pisanja ovog diplomskog rada.*

*Također zahvaljujem svim profesorima i kolegama te prijateljima koji su bili uz mene, poticali me, olakšali mi i uljepšali period fakultetskog obrazovanja i boravka u Zagrebu.*

*Ovaj diplomski rad ponajviše posvećujem svojim roditeljima Damiru i Darinki, sestri Mateji i djedu Stjepanu. Hvala Vam na beskrajnoj ljubavi, potpori i motivaciji koju mi pružate u svim životnim izazovima.*

## POPIS PRILOGA:

### Popis slika:

- Slika 1. Mehanizam i faze padanja mačke s visine
- Slika 2. Grafički prikaz povezanosti visine pada i zadobivenih ozljeda
- Slika 3. Prikaz lubanje psa (pogled na medijalni presjek, lijeva polovica)
- Slika 4. Prikaz donje čeljusti psa (pogled na lijevu lateralnu stranu)
- Slika 5. Prikaz postavljene ezofagealne sonde
- Slika 6. Postavljanje endotrahealnog tubusa i prikaz postavljanja tubusa kroz rez faringotomije
- Slika 7. Prikaz postavljanja orotrahealnog tubus kroz rez faringotomije
- Slika 8. Fiksacija čeljusti uz pomoć brnjice
- Slika 9. Rendgenološki prikaz stabilizacije loma uz pomoć postavljanja intradentalnih žica
- Slika 10. Stabilizacija loma donje čeljusti uz pomoć žice ojačane udlagom
- Slika 11. Prikaz BEARD tehnike stabilizacije čeljusti
- Slika 11. Prikaz postavljanja labijalnog obrnutog šava kroz gumbice za stabilizaciju donje čeljusti
- Slika 12. Prikaz postavljanja šipke na luk donje čeljusti kod psa
- Slika 13. CT prikaz loma donje čeljusti psa prije primjene tehnike postavljanja šipke na luk donje čeljusti
- Slika 14. Stabilizacija loma gornje čeljusti uz pomoć ortopedskih i Kirschnerovih žica
- Slika 16. Prikaz postavljanja intrafragmentalnih žica
- Slika 17. Prikaz provođenja tehnike IAIS kod loma simfize donje čeljusti u mačke
- Slika 18. Postavljanje kompresijskih ploča na lateralnu površinu kod različitih vrsta lomova.
- Slika 19. Prikaz postavljenih rekonstrukcijskih ploča
- Slika 20. Rendgenološki prikaz postavljenih kompresijskih ploča
- Slika 21. Kombiniranje vanjskog fiksatora i intrafragmentalnih žica
- Slika 22. Prikaz postavljenih akrilnih vanjskih fiksatora na modelu i pacijentu
- Slika 23. Korištenje akrilnih fiksatora.

Slika 24. Prikaz unilateralne, bilateralne, centralne i kaudalne maksilektomije i hemimaksilektomije

Slika 25. Prikaz centralna i bilateralne maksilektomije

Slika 26. Prikaz unilateralne, bilateralne rostralne, centralne i kaudalne mandibulektomije

Slika 27. Prikaz pacijenta s provedenom unilateralnom rostralnom mandibulektomijom

Slika 28. Prikaz postupka postavljanja ortopedske žice kod stabilizacije loma simfize donje čeljusti

Slika 29. Prikaz stabilizacije poprečnih, kosih i usitnjenih lomova

Popis kratica:

1. RTG – rendgenološki
2. UZV – ultrazvuk
3. VIP – ventilacija, infuzija, pumpa (srce)
4. MMF – maksilomandibularna fiksacija
5. BEARD – engl. *bignathic encircling and retaining device*
6. CT – kompjuterizirana tomografija
7. KKS – kompletna krvna slika
8. i.v. – intravenozno
9. ESF – engl. *external skeletal fixation*
10. K – žica – Kirschnerova žica
11. IAIS – engl. *interdental and interfragmentary stabilization*
12. NE – nezoezofagealna sonda
13. NG – nazogasrična sonda
14. FAS – engl. *fracture assessment score*
15. IM – intermedularni
16. NSPUL – nesteroidni protuupalni lijekovi

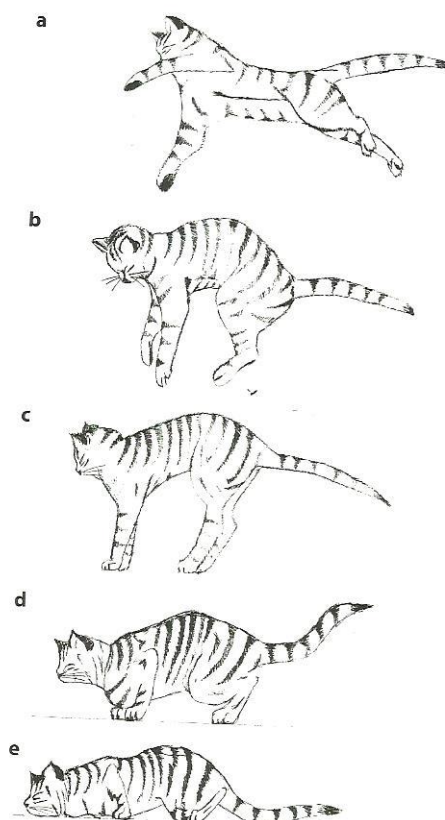
## **SADRŽAJ**

<b>1. UVOD</b> .....	1
<b>2. ANATOMIJA GORNJE I DONJE PASA I MAČAKA</b> .....	4
2.1. Anatomija gornje čeljusti .....	4
2.2. Anatomija donje čeljusti.....	5
<b>3. KIRURŠKO LIJEČENJE GORNJE I DONJE ČELJUSTI PASA I MAČAKA</b> .....	7
3.1. Neinvazivne do minimalno invazivne tehnike liječenja lomova čeljusti.....	13
3.1.1. Brnjice.....	14
3.1.2. Interdentalne žice .....	15
3.2.3. BEARD.....	18
3.1.4. Labijalni šav kroz gumbe.....	19
3.1.5. Maksilomandibularna vanjska skeletna fiksacija.....	19
3.1.6. Lingual arch bar.....	19
3.2. Otvorene, kirurške tehnike liječenja lomova čeljusti.....	22
3.2.1. Interosealne žice .....	22
3.2.2. Interfragmentalne žice .....	23
3.2.3. Interdentalna i interfragmentalna stabilizacija (IAIS).....	24
3.2.4. Liječenje loma pločama .....	25
3.2.5. Vanjski fiksatori (ESF).....	28
3.3. Postupci spašavanja lomova čeljusti.....	32
3.3.1. Maksilektomija.....	32
3.3.2. Mandibulektomija .....	34
3.4. Postoperativna njega .....	39
3.5. Komplikacije.....	41
3.6. Prognoza.....	41
<b>4. ZAKLJUČAK</b> .....	43
<b>5. LITERATURA</b> .....	44
<b>6. SAŽETAK</b> .....	45
<b>7. SUMMARY</b> .....	46
<b>8. ŽIVOTOPIS</b> .....	47



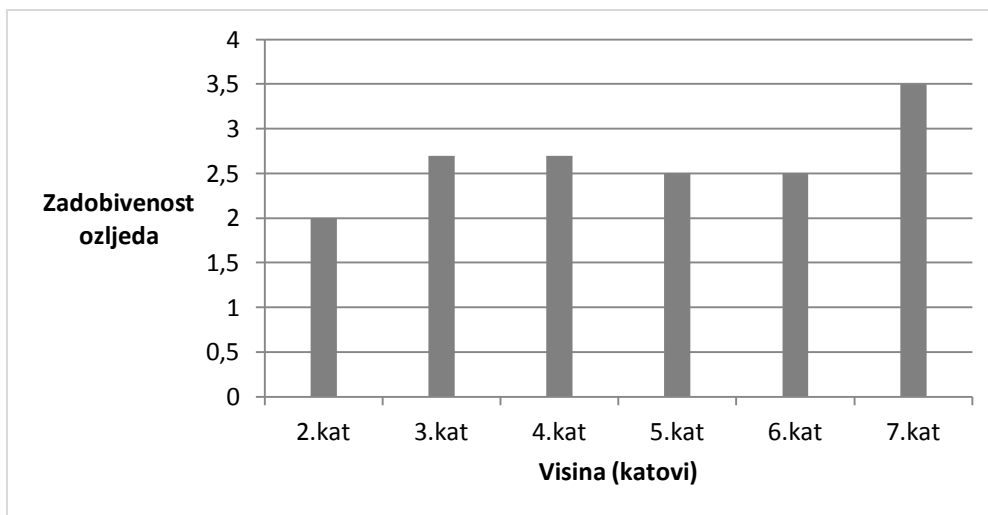
## 1. UVOD

*High-rise* sindrom naziva se još i sindrom pada s visine. Češće se javlja u mačaka nego u pasa što je povezano s njihovim izraženim karakterom, jakim instinktom i nagonom za istraživanje, ali sve su učestaliji slučajevi i kod pasa (BONNER i sur., 2012.). S obzirom da životinje nerijetko borave u zajedničkim prostorima s ljudima, veća je i pojavnost pada s visine. Vrlo često se radi o životinjama koje žive u zgradama ili kućama gdje postoji mogućnost pada s balkona ili prozora. Obično se događa tijekom igre i distrakcije nekom biljkom, igračkom ili pticom, rjeđe životinja samostalno skoči. Veća je vjerojatnost da mačke prežive pad s visine i zadobiju lakše ozljede negoli psi. Isto tako, kako se povećava visina, rastu mogućnosti ozljeda i veće su šanse da se ista dogodi. Kod mačaka postoji mehanizam uz pomoć kojeg se one dočekaju na noge. Prilikom pada, kad mačke dosegnu maksimalnu brzinu, centar za ravnotežu se aktivira i dolazi do ekstenzije svih ekstremiteta. Netom prije pada, centar za ravnotežu prestaje primati podražaj i životinja relaksira sve ekstremitete čime ublaži i amortizira pad (MATIČIĆ i VNUK, 2010.). Kod većih visina, mačka ima više vremena da se navedeni mehanizam aktivira, pa su ozljede lakše i rjeđe nego kod manjih visina. Osim visine i tjelesne mase životinje, na pojavnost ozljeda utječe i vrsta podloge na koju životinja pada, ali i različiti objekti s kojima dolazi u kontakt te koje ju mogu omesti i dezorijentirati (LEFMAN i PRITTIE, 2022.).



Slika 1. Mehanizam i faze padanja mačke s visine (Izvor: Matičić, Vnuk, 2010., Veterinarska kirurgija i anesteziologija: Zagreb, Medicinska naklada)

Najčešće zadobivene ozljede su: ozljede prsnog koša (pneumotoraks, hemotoraks, lomovi rebara i sl.), lomovi gornje i donje čeljusti (lomovi simfize donje čeljusti te lomovi tvrdog nepca) te lomovi dugih cjevastih kostiju i trbušnih organa (dijafragmatska hernija, ruptura organa, unutarnje krvarenje i sl.) (BONNER i sur., 2012.). Ozljede se češće javljaju u mladih, malih i *toy* pasmina. Ako je viđen pad životinje, bitno je odmah reagirati i otići veterinaru jer se time sprječavaju daljnje ozljede. Osim zadobivenih ozljeda, životinje su u stanju šoka i trpe bolove stoga je brza reakcija vlasnika i veterinara te intenzivna njega pacijenta ključna za preživljavanje.



Slika 2. Grafički prikaz povezanosti visine pada i zadobivenih ozljeda (Izmijenjeno iz izvora: Vnuk i sur., (2004.). Feline high-rise syndrome: 119 cases (1998.-2001.). *Journal of Feline Medicine and Surgery*, 6(5), 305-312.)

Većina životinja prima se u stanju šoka, uz prisutnost hiperventilacije i/ili hipersalivacije. Povremeno se javljaju slučajevi s (kompliciranim) krvarenjem, anoreksijom ili nemogućnošću uzimanja hrane. Ukoliko je prisutna nestabilnost čeljusti, lijeva i desna strana donje čeljusti međusobno se mogu odvajati s time da je nestabilnost veća kada je uz to prisutan lom gornje čeljusti (BONNER i sur., 2012.).

Primarno zbrinjavanje uključuje antišok terapiju (VIP protokol- ventilacija, tekućinska terapija i stabilizacija srčanog ritma), kisik, analgetike i antibiotike te stalno praćenje (LEFMAN i PRITTIE, 2022.). Kada je pacijent stabilno obavezno se radi RTG kako bi se isključili potencijalni lomovi kostiju, ruptura organa kao što su slezena, želudac, crijeva i česta dijafragmatska hernija. Uz to, poželjno je napraviti CT i UZV da isključimo unutarnje krvarenje te izvršiti venepunkciju, KKS i provjeriti biokemijske pokazatelje u krvi.

Prevenција pada uključuje postavljanje različitih mreža na balkone ili prozore, obogaćivanje okoliša životinja u kojima borave raznim oblicima igraćaka, penjalica itd. Preporuča se učestalija šetnja ljubimaca i boravak u prirodi, ukoliko je moguće kombinirano držanje i kontrola životinja prilikom boravka na balkonu ili prozoru.

## 2. ANATOMIJA GORNJE I DONJE ČELJUSTI PASA I MAČKA

### 2.1. ANATOMIJA GORNJE ČELJUSTI

Gornja čeljust je parna kost, oblikuje lateralnu stjenku lica, nosne i usne šupljine i tvrdog nepca.

#### **Dijelovi maxillae:**

##### **-corpus maxillae**

-facies facialis

-facies nasalis

-facies pterygopalatina

-facies orbitalis (konj i mačka)

##### **-processus alveolaris**

##### **-processus palatinus**

##### **-processus frontalis**

##### **-processus zygomaticus**

#### *Facies facialis*

Dorzalno i rostralno otvara se *foramen infraorbitale* kroz koji prolaze arterija, vena i *nervus infraorbitalis*. Nastavlja se *canalis alveolaris* u kojem se nalaze senzibilna vlakna i krvne žile za sjekutiće. (KÖNIG i LIEBICH, 2005.)

#### *Facies nasalis*

S unutarnje površine nalazi se izraženi greben *crista conchalis* za koju se prihvaća *os conchae nasalis ventralis*. (KÖNIG i LIEBICH, 2005.)

#### *Facies pterygopalatina*

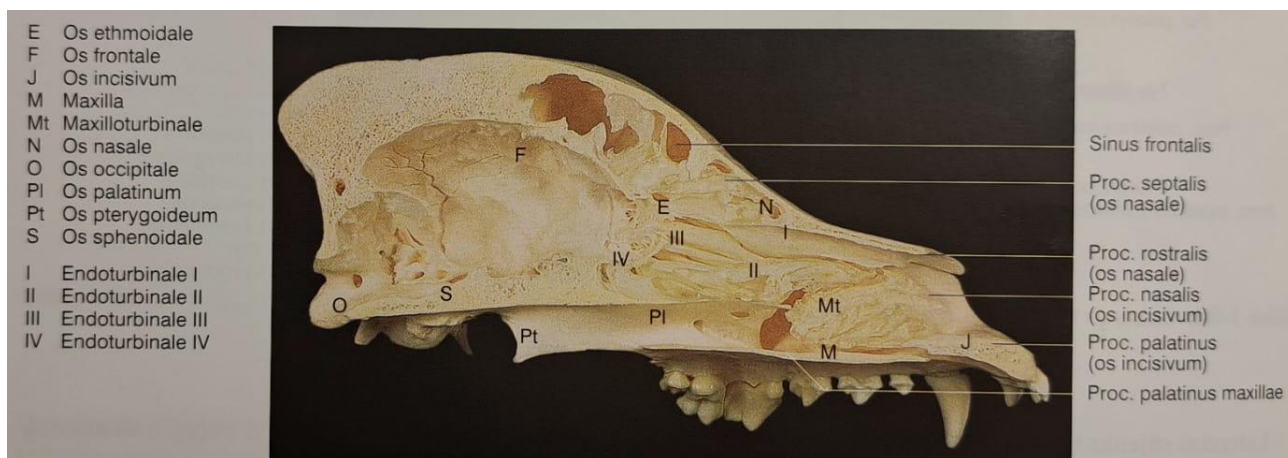
Krilastonepčana površina tvori kaudalni dio gornje čeljusti i završava na *tuber maxillae*. Medijalno je smještena *fossa pterygopalatina* u kojoj se otvaraju *foramen maxillare*, *foramen sphenopalatinum* i *foramen palatinum caudale* (KÖNIG i LIEBICH, 2005.).

### *Process alveolaris*

Zajedno sa *margo alveolaris* gradi alveoli dentales gdje su smješteni očnjaci i kutnjaci. (KÖNIG i LIEBICH, 2005.)

### *Processus palatinus*

Medijalno se spaja u *sutura palatina mediana*, a kaudalno sa *laminom horizontalis ossis mediana* te rostralno oblikuje *fissuru palatinu* (KÖNIG i LIEBICH, 2005.).



Slika 3. Prikaz lubanje psa (pogled na medijalni presjek, lijeva polovica) (Izvor: KÖNIG i LIEBICH, 2005., Anatomija domaćih sisavaca, Osovinski kostur, Kostur glave, lubanja, 2009., Naklada Slap

## 2.2. ANATOMIJA DONJE ČELJUSTI

Donja čeljust sastoji se od dva dijela koji između sebe stvaraju bradni kut (*angulus mentalis*). Kod mesojeda dijelovi ostaju odvojeni tijekom cijelog života, dok kod konja i svinje, srastu nakon godinu dana.

### **Dijelovi mandibulae:**

**-corpus mandibulae** (tijelo donje čeljusti)

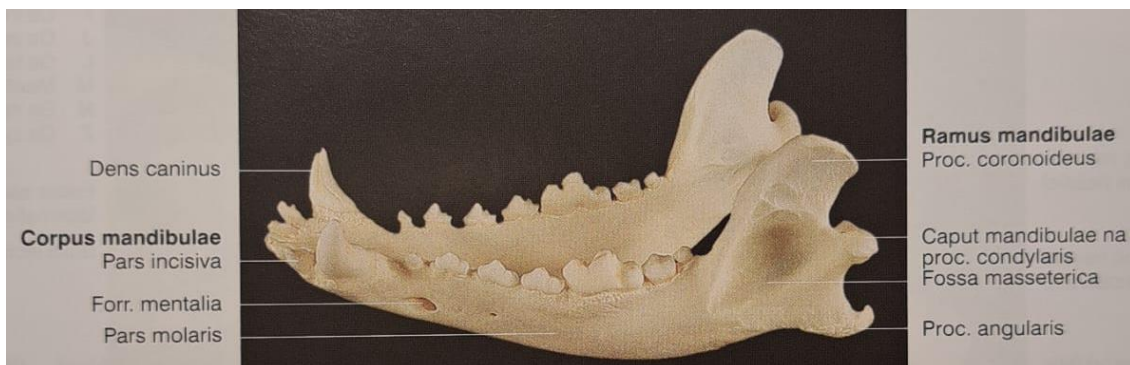**-ramus mandibulae** (grana donje čeljusti)

### *Corpus mandibulae*

Tijelo donje čeljusti nosi zube i dijeli se na *pars incisiva* (sadrži sjekutiće) i *pars molaris* (sadrži kutnjake). *Pars incisiva* ima dvije površine, *facies labialis* i *facies lingualis*, koje se spajaju u luku (*arcus alveolaris*). *Pars molaris* ima također dvije površine, *facies buccalis* i *facies lingualis*, koje odvaja *margo ventralis*. Na *margo dorsalis* su korijeni kutnjaka kojih u mačaka ima tri, a u pasa sedam. *Corpus mandibulae* sadrži *canalis mandibulae* u kojem se nalaze arterije, vene i živac *n. alveolaris inferior* (KÖNIG i LIEBICH, 2005.).

### *Ramus mandibulae*

*Ramus mandibulae* se prostire od *corpusa mandibulae* do *arcusa zygomatica*. Ima dvije površine, *fossa masseterica* s *m. masseterom* i *fossa pterygoidea* sa *m. pterygoideus medialis*. Slobodni kraj ramusa ima *processus condylaris* koji nosi *caput mandibulae* (KÖNIG i LIEBICH, 2005.).



Slika 4. Prikaz donje čeljusti psa (pogled na lijevu lateralnu stranu)(Izvor: KÖNIG i LIEBICH, 2005., Anatomija domaćih sisavaca, Osovinski kostur, Kostur glave, lubanja, 2009., Naklada Slap)

### 3. KIRURŠKO LIJEČENJE U PASA I MAČAKA

#### **Sistem ocjenjivanja stupnja loma**

Prije zahvata potrebno je izraditi detaljni plan kako bi se ostvarili glavni ciljevi: cijeljenje loma i povratak funkcije. Kod planiranja u obzir se uzima lom, pacijent i izbor tehnike koja će omogućiti željenu stabilizaciju (WELCH FOSSUM, 2018.).

#### **Izbor tehnike stabilizacije**

Nakon stabilizacije i detaljnog pregleda pacijenta, slijedi izbor tehnike. Kod odabira se uzima u obzir dob životinje, težina, generalno zdravstveno stanje, aktivnost i prisutnost drugih ortopedskih patologija. Te informacije su objedinjene u FAS (engl. *fracture assessment score*) i uključuju mehaničke, biološke i kliničke čimbenike te pomažu kod odabira tehnike liječenja loma (WELCH FOSSUM, 2018.).

#### Mehanički čimbenici

Mehanički čimbenici uključuju broj oštećenih udova, veličinu i težinu pacijenta, aktivnost, postojeće muskuloskeletne, neurološke i generalne bolesti te sposobnost raspodjele opterećenja između implatanta i rekonstruiranih fragmenata (WELCH FOSSUM, 2018). Opterećenje koje djeluje na kost i na implantat je obrnuto proporcionalno. Na primjer, kod jednostavnog loma kost nosi veće opterećenje, pa su implatanti zaštićeni, dok kod usitnjenog loma nema raspodjele opterećenja pa je implantat taj koji podnosi opterećenje (GEMMILL i CLEMENTS, 2016.).

#### Biološki čimbenici

Biološki čimbenici procjenjuju koliko vremena je potrebno da se formira kalus, odnosno koliko dugo kost treba potporu implatanta. Oni utječu na cijeljenje kosti, a najvažniji su dob i zdravstveno stanje pacijenta. Kod mladih pacijenata proces cijeljenja je brži nego kod odraslih ili starijih pacijenata. Osim toga, bitna je vrsta loma (otvoreni ili zatvoreni) te kakva je sila dovela do ozljede. Kod otvorenog loma koji je posljedica djelovanja jake sile (npr. vatreno oružje), veće je oštećenje mekog tkiva i vaskularizacije nego kod zatvorenog loma, koji je nastao djelovanjem slabije sile, stoga je cijeljenje takvog loma sporije (WELCH FOSSUM, 2018). Nadalje, bitna je informacija je li potrebna otvorena redukcija ili ne. Ako je potrebna, veliki utjecaj na cijeljenje ima sposobnost kirurga da prilikom manipulacije

minimalizira oštećenje mekog tkiva. Ozljeda kosti i lokacija ozljede također utječu na procjenu cijeljenja loma (WELCH FOSSUM, 2018).

### Klinički čimbenici

Klinički čimbenici su pacijent i vlasnik tijekom postoperativnog razdoblja, odnosno spremnost i sposobnost vlasnika koji provodi postoperativnu njegu. Na primjer, u slučajevima kada se vlasnik ne može u potpunosti posvetiti životinji, bolje je postaviti ploču nego vanjski fiksator. Isto tako je važna suradnja pacijenta i udobnost. Ako je pacijent nemiran, veoma aktivan i nesuradljivog, ne podnosi vanjski fiksator. Stoga će vlasnici teže provoditi postoperativnu njegu i higijenu (WELCH FOSSUM, 2018).

### **Interpretacija FAS**

Procjena loma ocjenjuje se od 1 do 10, ali je bodovanje podijeljeno u tri skupine: niske (1-3), umjerene (4-8) i visoke (8-10) ocjene. Lomovi s visokim ocjenama brzo cijele i s malo komplikacija, dok oni s niskim ocjenama ne cijele ili jako sporo cijele te imaju više i teže komplikacije.

Niske ocjene su nepopravljivi lomovi u starijih životinja čije je cijeljenje praćeno teškim posljedicama. Tu se preporuča stavljati implatante koji su dovoljno jaki i postojani, a to su: produžene koštane ploče, ploče za zaključavanje, kombinacije koštanih ploča i intermedularnih klinova i vanjski fiksatori tipa III.

Umjerenim ocjenama označavamo lomove u kojima se preklapaju biološki i mehanički čimbenici koji utječu na cijeljenje loma. Na primjer, kod starijeg pacijenta s kosim lomom, opterećenje se raspodijeli na implantant i kost, pa je implantant manje opterećen, ali je cijeljenje odgođeno. Kod umjerenih ocjena preporuča se koristiti koštane ploče, vanjski fiksator tipa II., kombinacija IM i vanjskog fiksatora te presađivanje kosti.

Visokim ocjenama podrazumijevaju se mehanički čimbenici koji induciraju minimalno opterećenje implatanta, a biološki čimbenici procjenjuju pojačan potencijal kosti da cijeli. Preporučeno je koristiti vanjski fiksator tipa I, kombinacija IM i serklažne žice i vanjska koapitacija.

Najčešće se, kod sindroma pada s visine, javljaju lomovi simfize donje čeljusti i parasimfizealni lomovi. Rjeđe se javljaju lomovi središnjeg ili kaudalnog dijela tijela donje čeljusti, dok je najmanja pojavnost lomova ramusa i vrata donje čeljusti (FREEMAN i sur.,



2023.). Istraživanje je pokazalo da je kod 79% pacijenata s lomom čeljusti bila prisutna još minimalno jedna dentoalveolarna ozljeda (FREEMAN i sur., 2023.).

### Preoperativna njega pacijenta

Prije operacijskog zahvata, bitno je napraviti plan i odabrati najmanje invazivnu tehniku kojom ćemo postići željeni cilj. Bez obzira koja će se tehnika koristiti, mora se osigurati preoperativna i postoperativna njega. Preoperativna njega podrazumijeva stabilizaciju pacijenta, provođenje ekstraoralnog i intraoralnog pregleda, privremeno postavljanje brnjice. Postoperativna njega podrazumijeva redovite kliničke preglede uz radiografske kontrole kako bi se pratilo stanje i spriječile eventualne komplikacije (ZACHER i MARRETTA, 2013.). Kod pasa prije operacije postavlja se brnjicu, koja djeluje kao privremeni fiksator dok se ne odabere operacijska tehnika, a kod mačaka ili brahiocefaličnih pasmina je poželjno planirati operaciju što prije (ZACHER i MARRETTA, 2013.).

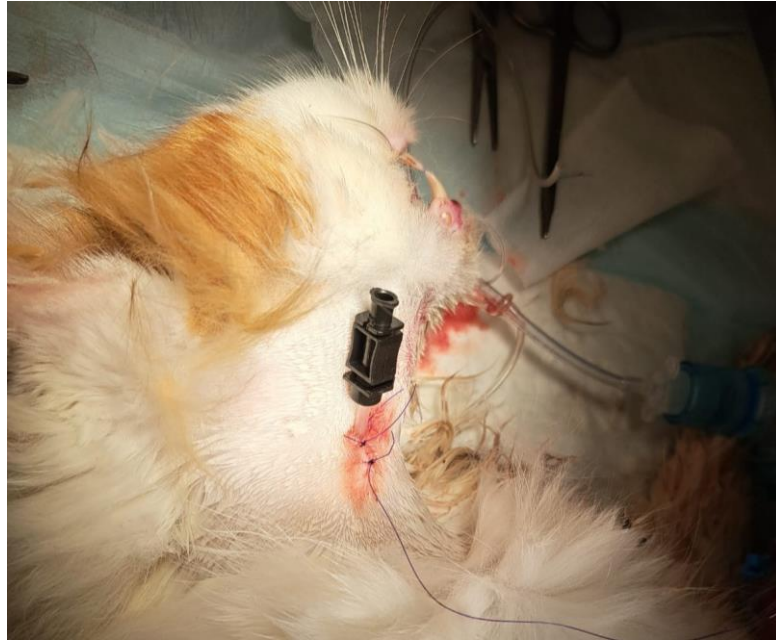Nakon stabilizacije, pacijenta treba detaljno pregledati i odrediti znakove koji bi upućivali na prisutnost ozljede. Moguće ozljede su: asimetrija lica, mogućnost otvaranja odnosno zatvaranja usta, zagriz, prisutnost iscjetka (hemoragični, nazalni, oralni i sl.) i dr. Nakon ekstraoralnog pregleda, kreće se s anestezijom i detaljnim intraoralnim pregledom. On uključuje: procjenu nestabilnosti gornje i donje čeljusti, lomove zubi, rane koje su otvorene ili uključuju nepce, jagodički luk ili frontalni dio sinusa. Zbog potencijalno prisutnih lomova, obavezno je uključiti i radiografsku dijagnostiku. Ukoliko se sumnja na kaudalni dio donje čeljusti ili *ramus mandibulae* može pomoći CT (LEGENDRE, 2003.). Kod rendgena obavezno je raditi četiri projekcije, a to su: dorzoventralna ili ventrodorzalna, lateralna te lijeva i desna bočna kosa projekcija (LEGENDRE, 2003.).

Kako bi se održala funkcija tijela i hranjenje postavlja se sonda (LANGLEY-HOBBS i sur., 2014.). Najčešće se koriste: nazoezofagealna (NE), nazogastrična (NG), ezofagealne (engl. *E-tubes*) i perkutana gastrostomska sonda. NE i NG sonde su namijenjene za kratko korištenje (do 2 tjedna). Jednostavne su za rukovanje i mogu se postaviti budnoj životinji. Mane su im kratki period korištenja, neugoda pogotovo kod mačaka, davanje isključivo tekuće hrane, obavezno korištenje elizabetanskog ovratnika koji može dovesti do smanjenog uzimanja hrane i vode. Komplikacije uključuju epistaksu prilikom postavljanja, sinusitis, kihanje ili povraćanje i moguće začepljenje sonde (YU i sur., 2013.). Ezofagealne sonde (Slika 5.) se koriste za hranjenje kroz duži period, najčešće kod mačaka i malih pasmina pasa. Lako se postavljaju, služe za hranjenje isključivo tekućom hranom, ne smetaju i životinje ih dobro podnose. Mana im je što postavljanje sonde zahtjeva anesteziju pacijenta, a to je rizik

kod kritičnih pacijenata. Komplikacije uključuju nenamjerno postavljanje u periezofoagealni prostor (medijastinum) ili dišni put što dovodi do infekcija ili apscesa na ulaznom mjestu ukoliko pacijent povraća. Nerijetko pacijenti pregrizu i progutaju sondu što rezultira stranim tijelom u želucu (YU, 2013.). Perkutana gastrostomska sonda je indicirana kod životinja s poremećajima jednjaka. Životinja se anestezira, sonda se postavlja na slijepo ili uz endoskopsko vođenje. Prednosti su jednostavno korištenje, ne smeta pacijentu, hrana može biti kašaste konzistencije i najdulje može biti postavljena (do nekoliko mjeseci) ako se pravilno održava. Nakon postavljanja, sonda se ne smije micati 14 dana kako bi želudac pravilno zacijelio jer bi u protivnom došlo do curenja želučanog sadržaja, odnosno peritonitisa. Nedostaci uključuju potrebu za općom anestezijom, specijalizirana oprema i visoka cijena. Komplikacije su nenamjerno oštećenje drugih organa, sekundarni peritonitis, apsces na mjestu sonde ili celulitis.

Zbog jakih bolova, analgezija se provodi prije, tijekom i nakon zahvata. Preferira se kombinirana terapija analgeticima. Bol se liječi opioidnim agonistima (npr. metadon ili pethidin), a uz analgetike preporuča se dati i nesteroidne protuupalne lijekove (NSPUL), pod uvjetom da nije prisutno oštećenje bubrega ili intolerancija na lijek. Kod pasa možemo se koristiti široki spektar NSPUL, dok je kod mačaka meloksikam odobren za dugotrajnu uporabu. Kod životinja koje ne reagiraju na rutinsku analgeziju potrebno je razmotriti druge tehnike (npr. i.v. infuzije morfija-lidokaina-ketamina ili medetomidin konstantnom brzinom), uz to se stavlja transdermalni flaster ili se u krajnjem slučaju daje perioperativna lokalna anestezija (GEMMILL i CLEMENTS, 2016.).

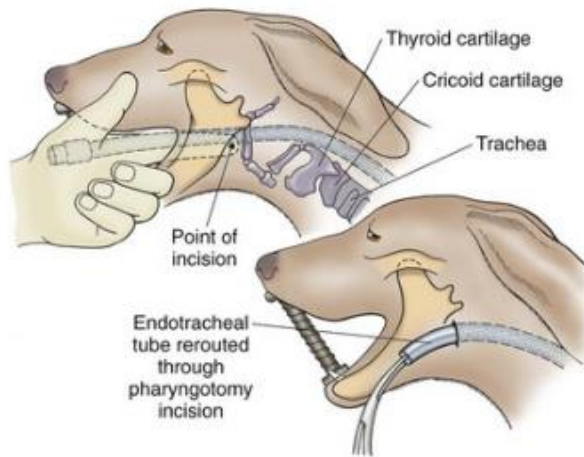
Tijekom operacije ili nakon postavljanja implatanta, kako bi se spriječio obrambeni mehanizam organizma i infekcija daju se antibiotici. Najčešći izbor su beta-laktamski antibiotici (npr. cefalosporini) i potencirani amoksicilin. Lijekovi se daju i.v. 30-60 minuta prije prve incizije i dodajemo ih svakih 90-120 minuta tijekom zahvata. Doza za cefalosporine je 10-15 mg/kg i 20 mg/kg za potencirani amoksicilin (GEMMILL i CLEMENTS, 2016.).



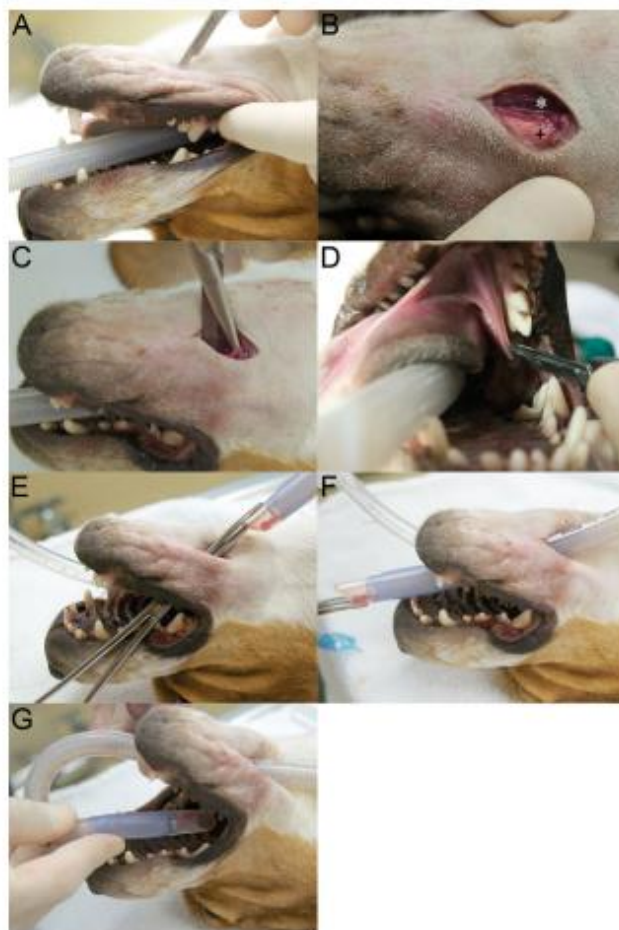
Slika 5. Prikaz postavljene ezofagealne sonde (Izvor: vlastita arhiva)

### Anestezija

Unutar operacijskog zahvata nužno je napraviti anatomsku rekonstrukciju kako bi se izvela što pravilnija dentalna okluzija. Kod jednostavnijih lomova izvodi se uz pomoć koštanog korteksa, ali kada to nije slučaj (složeni lomovi ili gubitak korteksa) tada pomaže endotrahealni tubus (Slika 6.), a konačni izbor je faringotomija (Slika 7.) (BAR-AM, 2008.). Faringotomija osigurava potpunu zatvorenost usta da se postigne bolja dentalna okluzija. Nakon operacije životinja se ekstubira, a mjesto reza šiva. Sluznica cijeli sekundarno. Druga tehnika anestezije je povremena ekstubacija pacijenta tijekom operativnog zahvata. Ova tehnika zahtjeva zdravog pacijenta (plućni i srčani pacijenti ne bi mogli podnijeti ni najkraće periode bez kisika) i te je važna komunikacija kirurga i anesteziologa. Prije ekstubacije na pulsnoj oksimetriji potrebno je 100% zasićenje kisikom i vitalni znakovi moraju biti u granicama normale, potom se ekstubira, kirurg poravnava čeljust i provjeri stanje. Kada zasićenost kisikom padne ispod 90% ponovno se životinja intubira i spaja na kisik (BAR-AM, 2008.).



Slika 6. Postavljanje endotrahealnog tubusa i prikaz postavljanja tubusa kroz rez faringotomije (BAR-AM, 2008.)



Slika 7. Prikaz postavljanja orotrahealnog tubusa kroz rez faringotomije (Izvor: SOUKUP, SNYDER, Transmihijoidna orotrahealna intubacija kod kirurškog liječenja maksilofacijalne traume u pasa, 2014.)

Glavni ciljevi liječenja maksilofacijalnog lomova su:

- liječenje boli
- povratak normalne (preoperativne) okluzije
- povratak normalne funkcije što je prije moguće
- izbjegavati/minimalizirati oštećenje živaca i krvnih žila
- izbjegavati/minimalizirati lom zuba
- izvaditi bolesne zube na mjestu loma
- omogućiti antibiotsku terapiju
- održavati prehranu i funkciju tijela tijekom cijeljenja
- održavati disanje i termoregulaciju
- dugoročno praćenje pacijenta

Liječenje loma uključuje:

1. neinvazivno do minimalno invazivno liječenje
2. otvoreno, kirurško liječenje loma
3. postupci spašavanja

Najčešće komplikacije:

- trauma zuba
- malokluzija
- oronazalne fistule/defekti nepca
- osteomijelitis i sekvstracija kosti
- odgođeno spajanje odnosno nesjedinjene kosti
- deformiteti lica

### **3.1. NEINVAZIVNE DO MINIMALNO INVAZIVNE TEHNIKE LIJEČENJA LOMOVA ČELJUSTI**

U ovu skupinu tehnika ubrajaju se brnjice, simfizne, intraoralne, intradentalne žice, udlage, interkanalno spajanje, odnosno spajanje iza očnjaka, maksilomandibularnu vanjsku fiksaciju i dr. U MMF (maksilomandibularnu fiksaciju) svrstavaju se četiri tehnike: brnjice, spajanje očnjaka, labijalni obrnuti šav kroz gumbe i BEARD (bignathic encircling and retaining device)/ serklažni šav. Koja će se tehniku odabrati ovisi o anamnezi, lokalizaciji i vrsti loma.

## **BRNJICE**

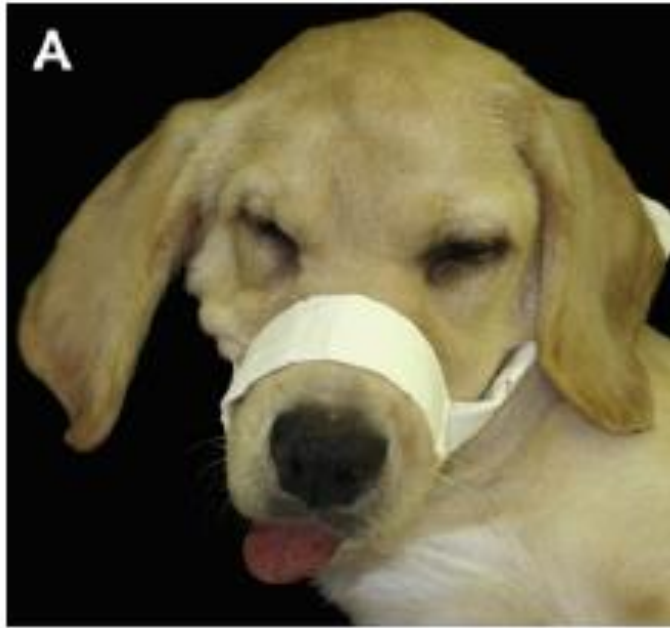Brnjice se koriste kod mladih pacijenata jer ih je jednostavno staviti i skinuti, a cijeljenje je puno brže nego kod odraslih životinja. Brnjice također pomažu u stabilizaciji i sprječavanju nastanka poremećaja zubne okluzije (Slika 8.). Koriste se kod manjih pomaka fragmenata, a postavlja se tako da životinja može minimalno otvoriti usta za uzimanje vode i hrane (1 cm), a da se pritom ne ometa cijeljenje odnosno sraštavanje fragmenata. Prije nego se postavi brnjica neophodno je provjeriti može li životinja disati na nos (GEMMIL i CLEMETS, 2016.). Potrebno je šest tjedana kako bi lom zacijelio. Situacije kada ne stavljamo brnjice su lomovi gornje čeljusti, jer bi vršila pritisak na taj dio njuške. Kod mačaka i brahiocefaličnih pasmina pasa teže se upotrebljavaju zbog veličine njuške (ZACHER i MARRETTA, 2013.).

### Prednosti, komplikacije i kontraindikacije korištenja brnjica

Prednosti su jednostavna primjena i uklanjanje, mogućnost prilagođavanja, niska cijena, jednostavna proizvodnja, mogućnost brzog popravka, zamjene i uklanjanja. Nadalje, prednost je očuvanje neurovaskularne strukture i vaskularne opskrbe fragmenta loma.

Komplikacije uključuju: dermatitis ispod njuške, aspiraciju povraćenog sadržaja, nepotpunu stabilizaciju loma koja dovodi do nesraštavanja ili nepravilnog sraštavanja, malokluziju i odgođeni povratak funkcije te ograničene pokrete čeljusti. Uz to potrebno je uzeti u obzir da neke životinje neće dobro podnositi brnjicu (GEMMILL i CLEMENTS, 2016.).

Situacije kada se ne koriste brnjice su pacijenti s lomovima očnjaka, brahiocefalične pasmine pasa i mačaka, životinje u respiratornom distresu, povraćanje ili regurgitacija, bilateralni lom donje čeljusti te komplicirani lomovi s više ulomaka (SOMRAK i MARRETTA, 2015.).



Slika 8. Fiksacija čeljusti uz pomoć brnjice (Izvor: ZACHER i MARRETTA, Oralna i maksilofacijalna kirurgija u pasa i mačaka, 2013.)

### **INTRADENTALNE ŽICE**

Intradentalne žice prikladne su kod mladih, zdravih životinja sa lomovima smještenim do prvih premolara te kod loma s malim razmakom između ulomaka (Slika 9.). Tehnika se koristi i kod iščašenja temporomandibularnog zgloba. Prednosti su niska cijena i jednostavno postavljanje. Mane su im otežano postavljanje kod nedostatka cervikalne linije, ne ostaju dugo na zubima i nisu učinkovite kod kosih lomova ni, kod životinja koje nemaju zube ili imaju veliki pomak fragmenta te oštećuju zube ukoliko su krivo postavljene. Zato se kod pasa postavljaju zajedno sa akrilnim intraoralnim udlagama kako bi se osigurala stabilna fiksacija (Slika 10.) (BENNET i sur., 1994.). Donja čeljust se poravna uz pomoć interdigitacije zuba te nakon toga slijedi postavljanje interdentalnih žica kao primarnih stabilizatora. Udlaga se postavi i ostaje tako dugo kad se radiografski ne potvrdi premošćivanje kostiju i resorpcija dijelova udlage (ZACHER i MARRETTA, 2013).

#### Materijali postavljanje akrilnih udlaga i vrste udlaga

Za postavljanje akrilne udlage potrebni su: kiseli regeneratori, akrilna ortopedska žica, rezač za žicu, navoj za igle i akrilno svrdlo. Kiselinski regeneratori su jake kiseline u obliku

otopina ili gelova fosforne kiseline koji služe za rastapanje površine kosti (LEGENDRE, 2003.).

Najčešće se koriste tri tipa akrila: praškasto-tekući akril, smola i samostvrdnjavajući. Praškasto-tekući akril (metil metakrilat) da bi se skrutio, potrebna je toplina. Jeftin je, ali zahtjeva dugotrajno miješanje i pritom proizvodi neugodan miris. Uz to, primjena topline koja je potrebna potencijalno bi mogla dovesti do toplinske ozljede zuba (LEGENDRE, 2003.). Smola koja se aktivira svjetlom je druga vrsta akrila. Ona dolazi u pripremljenim pločicama, ne mora se miješati i nema nikakvog neugodnog mirisa, međutim proces stvrdnjavanja je dugotrajan (LEGENDRE, 2003.). Postoji i samostvrdnjavajući akril koji se lako aplicira, ima slična svojstva kao i praškasto-tekući akril, ali bez neugodna mirisa. Glavna mana mu je cijena (LEGENDRE, 2003.).

### Komplikacije kod korištenja akrilnih udlaga

Korištenje intraoralnih akrilnih udlaga, kao metodu fiksacije loma gornje ili donje čeljusti, ima minimalne komplikacije jer se ne provodi otvorena kirurška tehnika. Zubi se ne moraju vaditi, osim ako nije prisutna parodontalna ili endodontalna bolest zubi koja bi mogla usporavati cijeljenje loma. Vlasnici moraju održavati higijenu. (LEGENDRE, 2003.).

U jednoj studiji od sedamnaest pasa liječenih ovom tehnikom, kod jednog su se pojavile teške komplikacije s prijevremenim uklanjanjem, a kod četiri pasa je došlo do popuštanja igle.

### Postoperativna njega

Prije operacije, životinji se postavlja nazoezofagealna ili ezofagealna sonda kako bi se osiguralo hranjenje životinje nakon zahvata. Uglavnom životinje odbijaju hranu prvih 48 sati i treba im nekoliko dana da krenu jesti. U tom slučaju bolje je ostaviti sondu i ukloniti ju kada životinja sama krene jesti (LEGENDRE, 2003.).

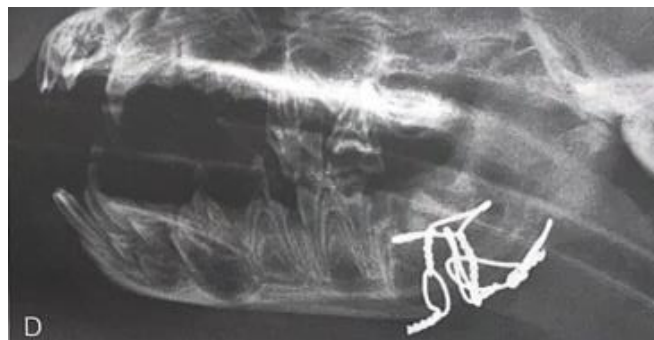Fentanilski flaster za kontrolu boli stavlja se pet do osam sati prije operacije. Ukoliko je postavljen netom prije ili nakon operacije, tada je potrebno i.v. uključiti analgetike koji će djelovati do kad flaster ne dosegne svoju učinkovitost.

Pacijenta se otpušta 24 sata nakon operacije. Vlasnik dobiva 0.12% otopinu klorheksidina za održavanje higijene usne šupljine. Usta, okolina usta i šape moraju uvijek biti čisti i suhi. Hrana mora biti mekana, kašasta ili tekuća.

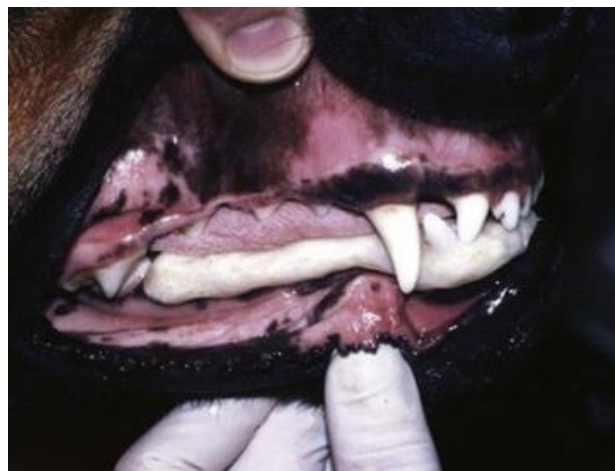

Kontrole se provode svakih šest tjedana, a uključuju klinički pregled životinje i RTG snimanje. Kada su vidljivi radiografski znakovi koštanog sraštavanja i palpirana je stabilnost loma, uklanja se akrilna udlaga, detaljno čiste i poliraju zubi kako bi se uklonio privremeni gingivitis koji nastaje zbog udlage, ostataka hrane, akrila te se zaglađuju mikropore nastale korištenjem kiseline (LEGENDRE, 2003.).

Ukoliko je na mjestu loma vidljivo oštećenje korijena zuba, potrebno je napraviti hemisekciju ili resekciju korijena. MMF stabilizira lomove privremenim spajanjem gornje i donje čeljusti i održava okluziju (ZACHER i MARRETTA, 2013.). Dolazi do ograničene sposobnosti životinje da jede ili diše, ali se zato postavlja sonda kojom se osigurava unos hrane. Jedna od komplikacija je apsiracijska pneumonija do koje dolazi ako životinja povraća ili regurgitira povraćeni sadržaj. To se sprječava ostavljajući usta djelomično otvorena tijekom izvedbe MMF stabilizirajući fiksirani dio loma. Uz sondu, životinji se stavlja elizabetanski ovratnik (ZACHER i MARRETTA, 2013.).



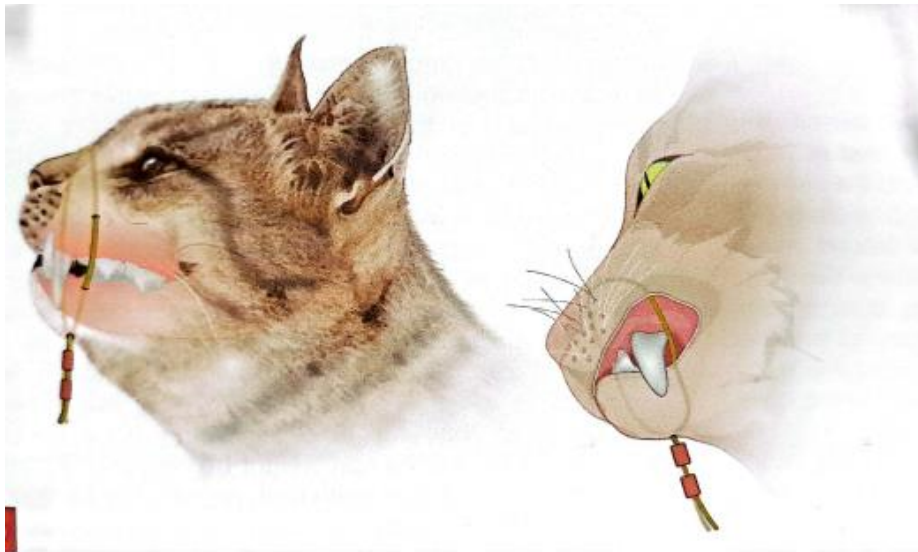
Slika 9. Rendgenološki prikaz stabilizacije loma uz pomoć postavljanja intradentalnih žica (Autor fotografije: dr. Sandra Manfra Marretta i dr. Robert Ulbrichta)



Slika 10. Stabilizacije loma donje čeljusti uz pomoć žice ojačane udlagom (Autor fotografije: dr. Sandra Manfra Marretta i dr. Robert Ulbrichta)

## **SERKLAŽNI ŠAV ILI BEARD (engl. *Bi-gnatic encircling and retaining device*)**

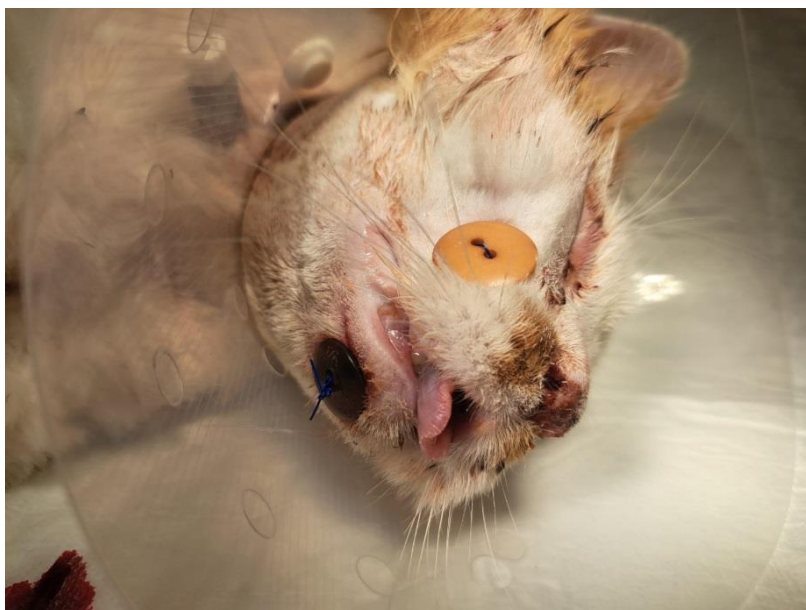
Tehnika se koristi kada se želi ograničiti pomicanje čeljusti (Slika 12.). Za provođenje je potreban sintetički šivači materijal (nylon). Prednost je niska cijena, jednostavno postavljanje i uklanjanje, što je važno ukoliko je potrebno brzo reagirati. Međutim, BEARD ne osigurava čvrstu fiksaciju osim ako donja čeljust nije u potpunosti zatvorena. Rezultati korištenja najbolji su se pokazali kod loma kaudalnog dijela donje čeljusti štenaca, malih pasmina pasa i mačaka (GEMMILL i CLEMENTS, 2016.).



Slika 11. Prikaz BEARD tehnike stabilizacije čeljusti (Izvor: GEMMILL i CLEMENTS, Liječenje i popravak lomova pasa i mačaka, drugo izdanje, 2016.)

## **LABIJALNI OBRNUTI ŠAV KROZ GUMBE**

Tehnika se provodi slično kao i BEARD. Glavni šavovi smješteni se u sredini donje usne i usmjereni subkutano u oralni dio usne šupljine na svakoj strani gornje čeljusti (Slika 13.). Tehnika se provodi tako da šavovi prolaze rostralnim dijelom usne šupljine do očnjaka i izlaze na svakoj strani gornje čeljusti kroz kožu. Šavovi su smješteni kroz gumbe kako bi se pritisak raspodijelio. Ova tehnika se koristi kada donji očnjak skrene u slučajevima pada mačaka s visine, međutim postoje komplikacije sa sekundarnim cijeljenjem i stabilizacija je često neuspješna (GEMMILL i CLEMENTS, 2016.).



Slika 12. Prikaz postavljanja labijalnog obrnutog šava kroz gumbice za stabilizaciju donje čeljusti (Izvor: vlastita arhiva)

### **MAXILOMANDIBULARNA VANJSKA SKELETNA FIKSACIJA**

Tehnika uključuje različiti broj fiksacijski igli i K-žica koje se postavljaju preko gornje i donje čeljusti uz korištenje elastičnih traka ili epoksi spojne šipke. Tehnika je najuspješnija kod liječenja kaudalnih lomova donje čeljusti kod mačaka. Komplikacije uključuju oštećenje zubnog korijena i infekciju kanala kojim prolaze igle (GEMMILL i CLEMENTS, 2016.).

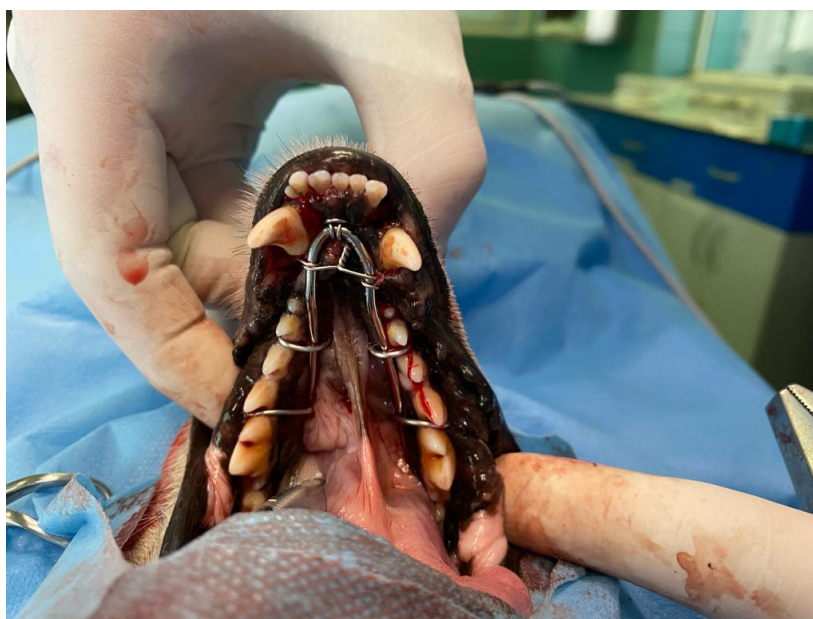### ***LINGUAL ARCH BAR***

Tehniku se koristi kod stabilizacije loma rostralnog dijela tijela donje čeljusti kaudalno od sjekutića (Slika 15.). Upotrebljava se ortopedska žica čiji oblik se prilagođava luku donje čeljusti (Slika 14.). Oštri krajevi žice se savijaju kako ne bi došlo do oštećenja mekog tkiva. Šipka se pričvrsti serklažnim žicama na svaku stranu tijela donje čeljusti. Na koži se naprave mali rezovi za prolaz potkožne igle submukozno duž bukalne i lingvalne površine. Žica se provuče kroz šupljinu igle interproksimalno u odnosu na zube. Za stabilizaciju prednjeg dijela se koristi serklažna žica koja se uvodi potkožnom iglom, ali su krajevi uvedeni intraoralno kroz ventralni rez na koži. Žica se uvija preko rostralnog dijela šipke i kraj se uvrne prema dolje na ventralnu površinu donje čeljusti (CETINKAYA i sur., 2009.).

## Iskustva i komplikacije

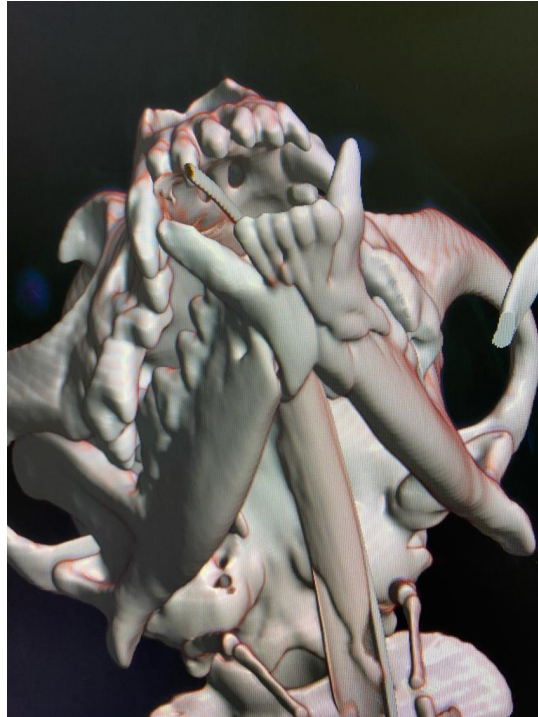
U provedenom istraživanju tehnika se koristila kod šestnaest mačaka. Kod jedne mačke se javila malokluzija zbog netočne konfiguracije rostralne žice. Kod tri je došlo do manje malokluzije kod loma rostralnog dijela donje čeljusti, a u dvanaest mačaka je okluzija između premolara i molara bila normalna i stabilnost loma je bila zadovoljavajuća. Kod ostalih nije bilo nikakvih komplikacija. Sve mačke su dobro prihvatile žicu i nisu pokazivale znakove neugodne kod pasivne manipulacije. Kod svih mačaka bila je postavljena sonda za hranjenje. Jedanaest je mačaka krenulo samostalno uzimati hranu 24 sata nakon zahvata, dok je kod pet mačaka bila primijenjena tekuća hrana i hranjenje putem sonde. Sve su mačke normalno uzimale hranu nakon uklanjanja šipke (CETINKAYA i sur., 2009.).

Nisu primijećeni paradontoza ili gingivitis, međutim nakon uklanjanja šipke kod svih mačaka je primijećena trauma sluznice i gingive. Te rane su zacijelile unutar tjedan dana nakon primjene oralnog antiseptika. Šipke su uklonjene nakon radiografske potvrde sraštavanja loma (28 do 64 dana) (CETINKAYA i sur., 2009.).



Slika 13. Prikaz postavljanja šipke na luk donje čeljusti kod psa (Autor fotografije: dr.sc.

Petar Kostešić)



Slika 14. CT prikaz loma donje čeljusti psa prije primjene tehnike postavljanja šipke na luk donje čeljusti (Arhiva Sveučilišne veterinarske bolnice)

### **3.2. OTVORENE TEHNIKE- KIRURŠKO LIJEČENJE LOMA ČELJUSTI**

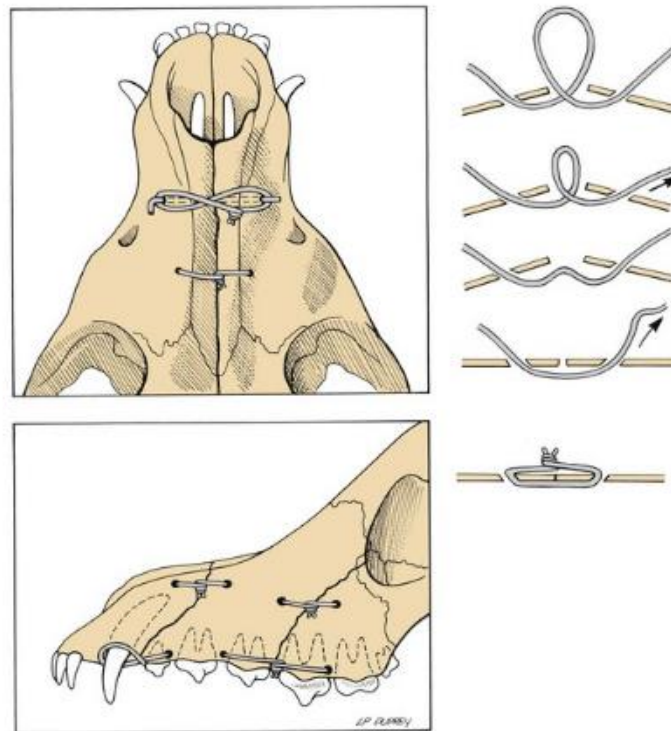
Otvorene ili kirurške tehnike liječenja koriste se kod opsežnijih ozljeda kao što su složeni lomovi s više ulomaka ili urušena linija loma te je neophodna repozicija i stabilizacija. Tu se ubrajaju i stanja kao što su nestabilnost nosa ili nepravilan položaj te promijenjen zagriz. Kod otvorenih tehnika se upotrebljavaju: ortopedske žice, Kirschnerove žice, ploče i vijci. Najčešće su to: intraosealne, intradentalne, intrafragmentalne žice, vanjski fiksatori (ESF) i mini-pločice (BAR-AM i sur., 2008.).

#### **INTRAOSEALNE ŽICE**

Intraosealne žice koriste se kod jednostavnih i relativno stabilnih lomova i lomova s većim ulomcima (Slika 16.) (BAR-AM i sur., 2008.). Kod postavljanja žice, bitno je savršeno reducirati ulomke kostiju i isplanirati postavljanje, kako ih žice ne bi razdvajale. Prije postavljanja žice, ručno se buše rupe i na taj način se smanjuje mogućnost traume korijena zuba. Rupe se buše 5 -10 mm od mjesta loma. Obično se prva žica stavlja okomito na lom duž tenzijske linije kako bi se neutralizirala sila savijanja. Druga se postavlja apikalnije i



paraleleno s korteksom kostiju i tako se smanjuje pomicanje i rotacija. Mogu se postaviti dodatne žice, ali to ovisi o tipu i lokalizaciji loma. Kroz izbušene rupe izvlače se krajevi žice i zatežu se. Krajevi žice se zajedno uvrnu i na taj način je osigurano ravnomjerno rastezanje i stabilna fiksacija loma. (BAR-AM i sur., 2008.).

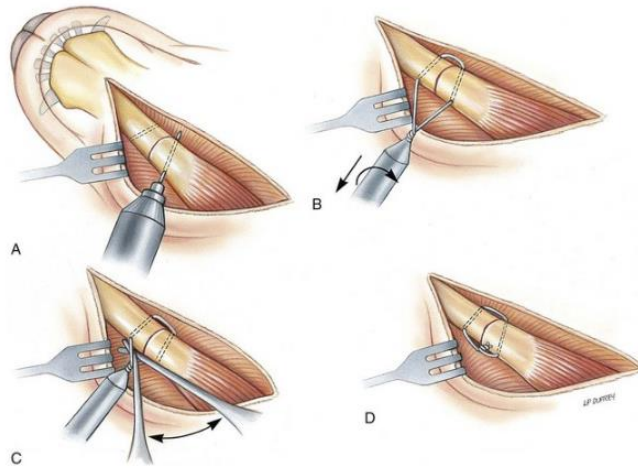


Slika 15. Stabilizacija loma gornje čeljusti uz pomoć ortopedskih žica i Kirschnerovih igala. (Izmijenjeno iz izvora: Johnson AL, Houlton JEF, Vannini R, urednici: AO Principi liječenja loma kod pasa i mačaka, Thieme, New York, 2005, AO Publishing)

## INTERFRAGMENTALNE ŽICE

Stabilizacija interfragmentalnim žicama koristi se kod jednostavnih lomova i lomova čeljusti koji se daju rekonstruirati (Slika 18.). Postavljenje se započinje bušenjem rupa Kirschnerovim žicama 5-10 mm od lomne linije. Rupe se postavljaju kako bi zategnuta žica bila okomita na liniju loma. Postavljena žica zateže se uz pomoć čvora te se podiže ortopedska žica kako bi se provjerilo je li labava. Višak žice se odreže te se uvrne prema površini kosti. Ukoliko se postavlja više žica, najprije se izbuše rupe. Žica se postavlja kroz rupe i na kraju se zatežu počevši od kaudalnog dijela loma prema simfizi. Ako dođe do klizanja ili savijanja ortopedske žice, preporuča se poslužiti Kirschnerovim žicama koje sprječavaju klizanje (BAR-AM i sur., 2008.). S obzirom da se radi o invazivnom postupku,

tehnika zahtjeva pažljiv odabir pacijenta, ne dozvoljava tehničke pogreške i stoga je rijetko korištena. Iznimka je korištenje serklažne žice kod loma simfize donje čeljusti. Intrafragmentalne žice općenito nisu praktične za popravljanje loma koji se ne mogu kasnije rekonstruirati (GEMMILL i CLEMENTS, 2016.).

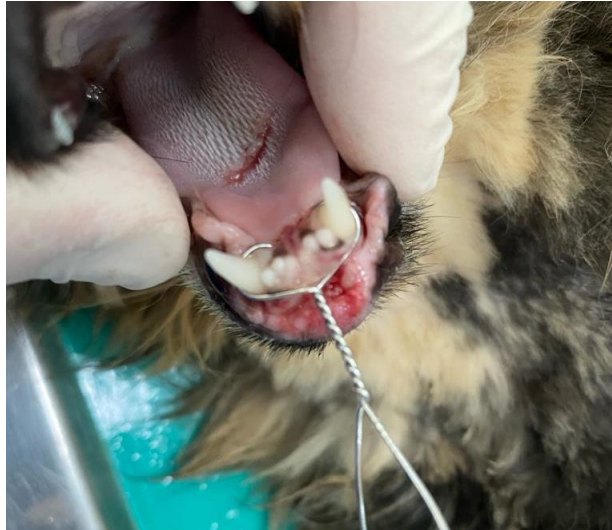

Slika 16. Prikaz postavljanja intrafragmentalnih žica. A: bušenje rupa, B: postavljanje žica i početno uvijanje, C: provjera labilnosti, D: završno zatezanje, rezanje i uvijanje u korteks (Izmijenjeno iz izvora: Johnson AL, Houston JEF, Vannini R, urednici: AO Principi liječenja loma kod pasa i mačaka, Thieme, New York, 2005., AO Publishing)

## INTERDENTALNA I INTERFRAGMENTALNA STABILIZACIJA (IAIS)

Životinju se stavlja u ventralni ležeći položaj i tehniku započinje uvođenjem žice ventralno od trećeg sjekutića na medijalnu stranu očnjaka. Naprave se dva kosa kanala kroz koje se uvode K-žice u usnu šupljinu. Žice se saviju u kaudolateralnom smjeru oko očnjaka donje čeljusti i stabiliziraju se zatezanjem iznad gingive na ventralnom dijelu sjekutića (Slika 19.) (ÖZER i sur., 2016.).

Prednosti tehnike su atraumatsko i jednostavno postavljanje i uklanjanje (žica se reže na dva mjesta), jednostavno održavanje, niska cijena, potpuna okluzija, brzi povratak funkcije i brzo cijeljenje (četiri do šest tjedana). Može se zaključiti da se radi o uspješnoj metodi liječenja odvajanja simfize donje čeljusti s netaknutim očnjacima donje čeljusti (ÖZER i sur., 2016.).



Slika 17. Prikaz provođenja tehnike IAIS kod loma simfize donje čeljusti u mačke (Autor fotografije: dr.sc. Petar Kostešić)

## LIJEČENJE LOMA PLOČAMA

Iduća mogućnost liječenja je korištenje ploča i vijaka (Slika 20.). Njih se može koristiti kod jednostavnih ili kod kompliciranijih, složenih lomova donje čeljusti. Ploče se postavljaju na ventrolateralnu površinu donje čeljusti i prije zatezanja ih je potrebno savinuti, odnosno prilagoditi oblik ploče površini kosti kako bi se izbjegla kasnija malokluzija. Nakon što se ploča prilagodi, pažljivo se postavljaju vijci izbjegavajući korijene zuba (BAR-AM i sur., 2008.). Razlikuju se ploče koje se mogu zaključavati i one koje se ne zaključavaju (engl., *locking i non-locking*). Ploče bez zaključavanja rade na principu zatezanja, jednako kao i intraosealne žice. Ploče koje se zaključavaju koriste se kod složenih lomova i lomova s prazninama, ali ih ne mogu koristiti kod malih pacijenata (Slika 21.). Dobro svojstvo ploča je to što se mogu savijati i na taj način prate konfiguraciju kosti. Uz ploče idu i vijci koji su mali, ali dovoljno čvrsti kako bi osigurali stabilnost loma. Vijci se mogu postaviti pod kutom i na taj način se izbjegne korijen zuba (ZACHER i MARRETTA, 2013.).

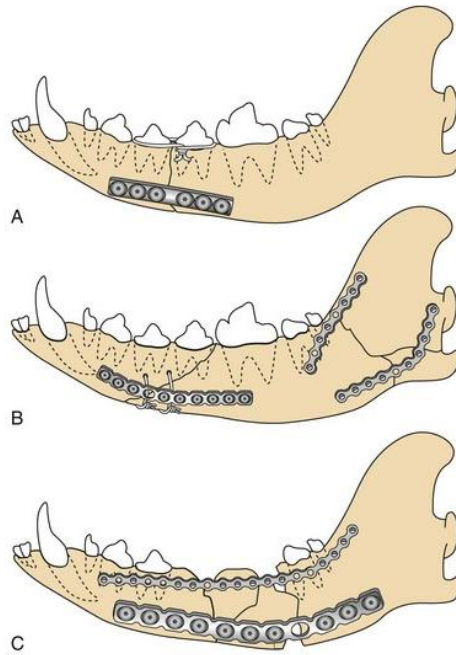
Ploče koje se zaključavaju uglavnom nemaju te mogućnosti pa je njihova upotreba u tom slučaju ograničena iako postoje sustavi koji imaju tu mogućnost, npr. Securos PAX. Prednosti ploča su što pružaju odgovarajuću anatomsku redukciju uz stabilnost i normalnu okluziju (Slika 22.). U nedostatke se ubrajaju invazivnost tehnike koja može dovesti do narušene opskrbe krvlju, moguće oštećenje korijena zuba i tehnika se ne može koristiti kod mladih pasa kojima zubi još rastu te je jedna od skupljih opcija za vlasnika (BENNET i sur., 1994.).



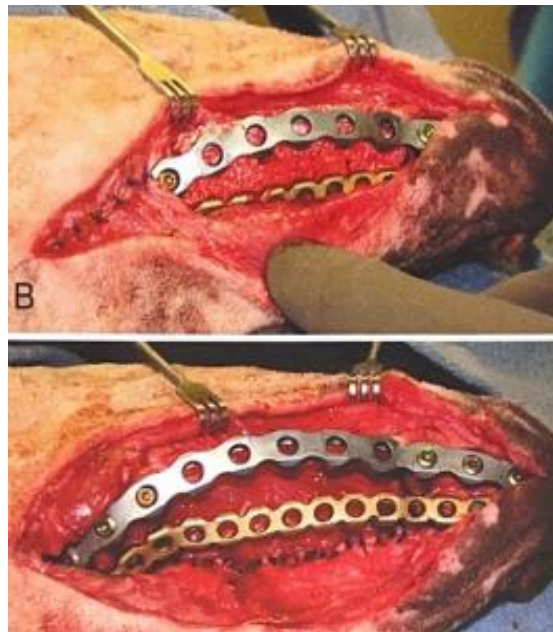
Prednosti su čvrsta fiksacija loma, brzi i bezbolni povratak funkcije i primarno cijeljenje kosti. Predviđeno je korištenje kod srednjih i velikih pasmina pasa kod unilateralne ili bilateralne nestabilnosti čeljusti te kod loma kaudalnog dijela tijela donje čeljusti. Kod manjih pasmina pasa se koriste mini-pločice koje su primarno napravljene za humanu medicinu (GEMMILL i CLEMENTS, 2016.). Postoji nekoliko slučajeva gdje su se mini pločice koristile za fiksaciju loma donje čeljusti kod mačaka. Ishod je bio izvrstan, povratak funkcije brz i postoperativna okluzija je bila zadovoljavajuća. Nedostatak je izazovna fiksacija zbog poteškoća povezanih s redukcijom loma i oblikovanjem pločice, pogotovo ako se radi o složenom lomu s više ulomaka (FREEMAN i sur., 2023.).

### Ishod liječenja i komplikacije

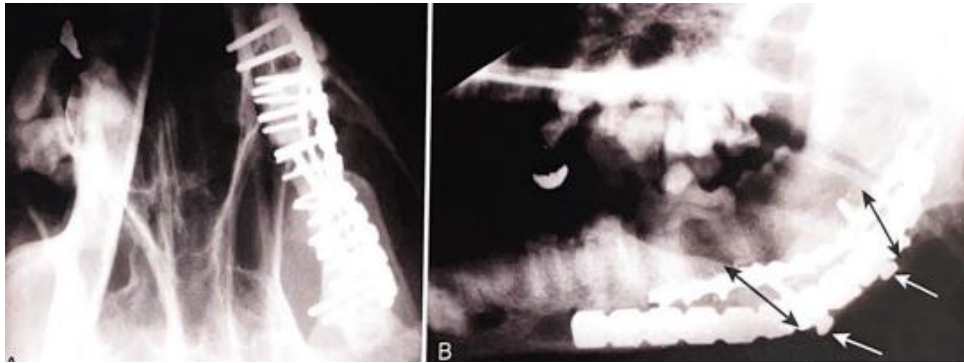
Rađeno je istraživanje gdje se kod jedanaest pacijenata lom na različitim lokalizacijama gornje i donje čeljusti sanirao uz pomoć mini-pločica. Razdoblja cijeljenja su varirala od šest do devet tjedana. Kod sedam životinja implatanti su uklonjeni unutar osamnaest mjeseci, u četiri su ostali trajno. U deset slučajeva postupak je bio uspješan samo se pojavio jedan slučaj slomljene pločice. Nije poznat uzrok ali se pretpostavlja da je pločica pukla uslijed žvakanja tvrdog predmeta. Ubrzo nakon zahvata životinje su krenule jesti normalnu hranu, ali postepeno, igrati se i čeljust se pomicala normalno (BILGILI i KURUM, 2003.). Iz toga se zaključuje kako su mini pločice vrlo učinkovite i efikasne s kratkim razdobljem cijeljenja i minimalnim postoperativnim komplikacijama (GEMMILL i CLEMENTS, 2016.).



Slika 18., Prikaz A: Postavljanje kompresijskih pločica na lat. površinu kod poprečnog loma,  
 Prikaz B: Hemiserklažna žica i ploča za kose lomove, Prikaz C: Višedijelni lomovi se premošćuju rekonstrukcijskom pločom (Izmijenjeno iz izvora: Jonhson AL, Houston JEF, Vannini R, urednici: AO Principi liječenja loma kod pasa i mačaka, Thieme, New York, 2005., AO Publishing



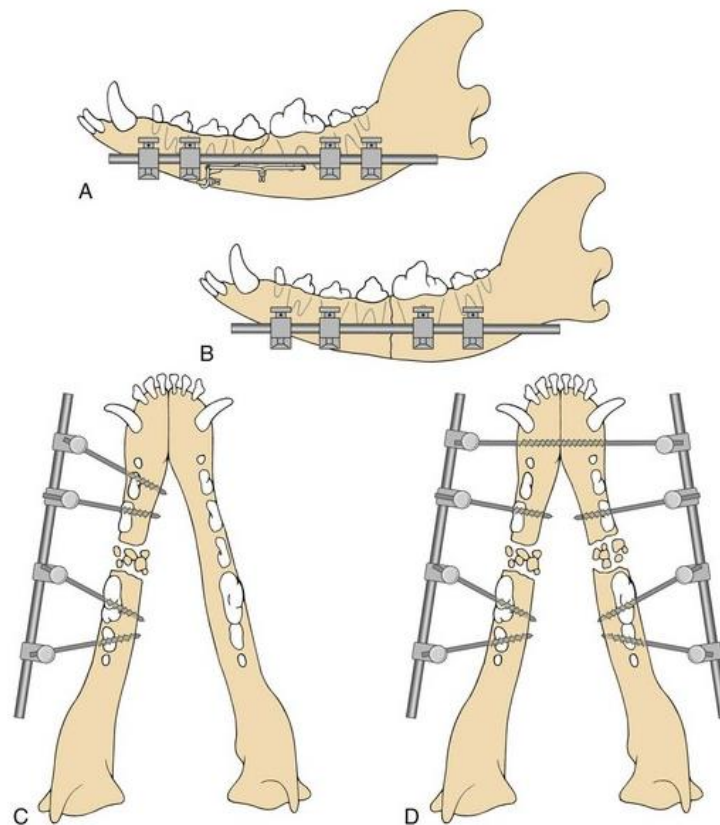
Slika 19., Prikaz postavljenih rekonstrukcijskih ploča sa zaključavanjem (ALPS) (LANGLEY-HOBBS i sur., 2014.)



Slika 20., Rendgenološki prikaz postavljenih kompresijskih ploča (LANGLEY-HOBBS i sur., 2014.)

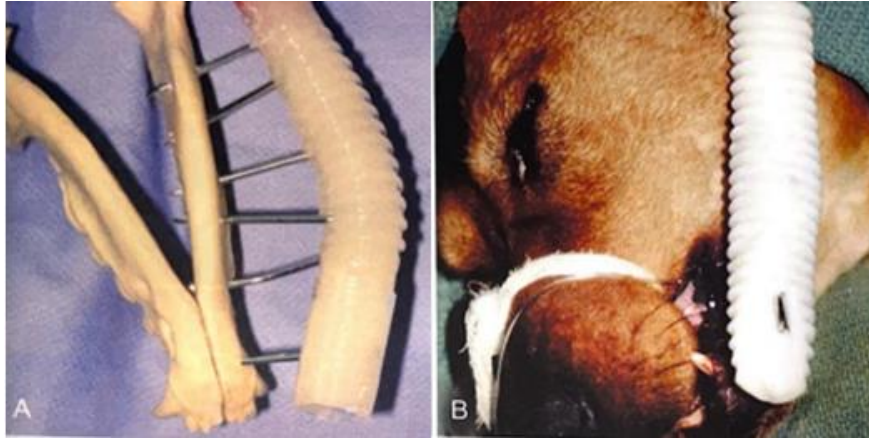
### **VANJSKI FIKSATORI (ESF- engl. *external skeletal fixation*)**

Prilikom složenih lomova i lomova s prazninama te teškog oštećenja tkiva upotrebljavaju se vanjski fiksatori. Koriste se za stabilizaciju kada postoji dovoljno kosti za postavljanje igala kojima će se fiksirati lom (Slika 23.). Fiksne igle postavljaju se perkutano pritom pazeći na korijen zuba. Razlikuju se nekoliko tipova fiksatora: kružni, ravni, akrilni i dr. Tako se fiksator tipa I. postavlja na ventrolateralnu površinu tijela donje čeljusti s obje strane loma. Fiksator tipa II. se postavlja kod bilateralnih loma i za postavljanje su potrebni bilateralni jednostrani fiksacijske igle. Za poboljšanje cijeljenja i retenciju igle, koriste se igle s navojem, takozvane Schanzove igle. Pinovi se postavljaju perkutano i sa svake strane loma trebaju biti minimalno 2 pina. Šipka se postavlja preko pinova kako bi se osigurala stabilizacija loma (ZACHER i MARRETTA, 2013.).



Slika 21., Prikaz A:Kombiniranje vanjskog fiksatora i intrafragmentalnih žica kod kosog loma, Prikaz B: vanjski fiksator kod kosih lomova, Prikaz C,D: vanjski fiksator tipa I. i II., pravilno postavljanje uz izbjegavanje korijena zuba (Izmijenjeno iz izvora: Jonhson AL, Houston JEF, Vannini R, urednici: AO Principi liječenja lomova pasa i mačaka, Thieme, New York, 2005., AO Publishing)

Postoje i akrilni fiksatori gdje se umjesto stezaljki i spojne šipke stavlja dentalni akril, a koriste se kod složenih lomova donje čeljusti visokog stupnja (Slika 24. i 25.). Nakon što se izbuše rupe i postave igle, savijaju se krajevi žica. Mekana tkiva se štite postavljajući mokre spužve ispod igli. Pomiješani akril treba oblikovati kako bi zamijenio spojnu šipku (Slika 26.). Ponekad se koriste kalupi za akril ako je u tekućem stanju. (DAVIDSON i BAUER, 1992.).



Slika 22. Prikaz postavljanja akrilnih fiksatora na modelu (Slika A) i pacijentu (Slika B)  
(Izvor: ZACHER i MARRETTA, Oralna i maksilofacijalna kirurgija pasa i mačaka, 2013.)

### Materijali i tehnika postavljanja vanjskog fiksatora

Kod kružnih vanjskih fiksatora unaprijed je pripremljeni fiksator na temelju preoperativnih radiografija i obrisa čeljusti psa. Nakon pripremanja kirurškog polja, usta se zatvore da se uspostavi normalna dentalna okluzija, te se ponovno otvaraju (3mm), ali ne smije doći do pomaka donje čeljusti. Postavlja se K-žicu koja prolazi kroz simfizu donje čeljusti i tvrdo nepce. Nakon toga se postavljaju dva puna prstena koji su povezani K-žicama. Postavljene žice ne bi smjele prodirati u meko tkivo. Žice se postavljaju tako da ne prodiru kroz meko tkivo. Ovisno o lomu, može se postaviti različiti broj žica koje se stavljaju naizmjenično s lijeve i desne strane kako bi se izbjegao pomak donje čeljusti. Nakon postavljanja fiksatora, uklanja se prvobitno postavljena K-žica i provjerava se pozicija čeljusti i fiksatora uz pomoć radiografije.

### Ishod liječenja

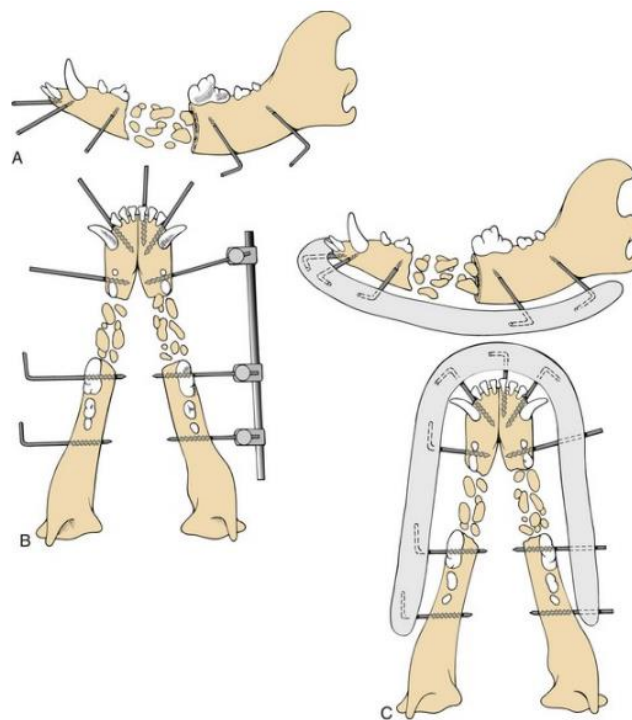
Postoji primjer gdje je pas počeo jesti polu-tekuću hranu već prvi dan postoperativno. Kontrolu je imao nakon jedanaest dana i vlasnici tvrde da se pas dobro osjećao i nije imao nikakve poteškoće s jelom. Na rendgenu je vanjski fiksator ostao nepromijenjen. Nakon dvadeset dana na rendgenu je uočeno sraštavanje i remodeliranje kalusa s obje strane. Nakon šest mjeseci vlasnici tvrde kako pas bez fiksatora, jede normalno.

Postoji istraživanje gdje su se koristili vanjski fiksatori kao oblik sanacije loma donje čeljusti kod pasa. Šest lomova je imalo odlične rezultate i brzo cijeljenje, jedan pas je razvio

sekvestar koji je uklonjen i kod jednog je došlo do dehiscencije intraoralne rane te je bila potrebna rekonstrukcija. Dugoročni ishod za sve pacijente je bio povoljan.

### Prednosti i nedostaci vanjskih fiksatora

Metoda je brza i jednostavna te se ne oštećuje opskrba krvlju i to je glava prednost korištenja vanjskih fiksatora. Osim toga očuvana je zubna okluzija, rijetko se javlja dermatitis kao jedna od najčešćih komplikacija, i može se koristiti kod brahiocefaličnih pasmina pasa i mačaka. Nedostatak je što se ne može koristiti kod životinja s oštećenim korijenom zuba. Također, poželjno je korištenje električne opreme, može doći do pulpitisa te je neophodno je poznavanje anatomije zuba i dr. (BENNETT i sur., 1994.).



Slika 23., Korištenje akrilnih fiksatora. prikaz A: bušenje rupa, Prikaz B: postavljanje žica i privremene šipke, Prikaz C: savijanje igli i postavljanje akrila preko njih (Izmijenjeno iz izvora: Jonhson AF, Houston JEF, Vannini R, AO Principi liječenja loma psa i mačaka, Thieme, New York, 2005., AO Publishing

### **3.3.POSTUPCI SPAŠAVANJA (engl. *Salvage surgery*) U LIJEČENJU LOMOVA GORNJE I DONJE ČELJUSTI**

Postupci spašavanja ili „kirurgija spašavanja“ (engl. *Salvage surgery*) koriste se kod loma gdje je došlo do opsežne traume ili nekroze tkiva pa je onemogućena fiksacija loma. Koristi se u slučajevima gdje je neuspješan primarni popravak loma ili je došlo do nemogućnosti uzimanja hrane ili vode. Postupci spašavanja uključuju različite tehnike maksilektomija i mandibulektomija (BAR-AM i sur., 2008.).

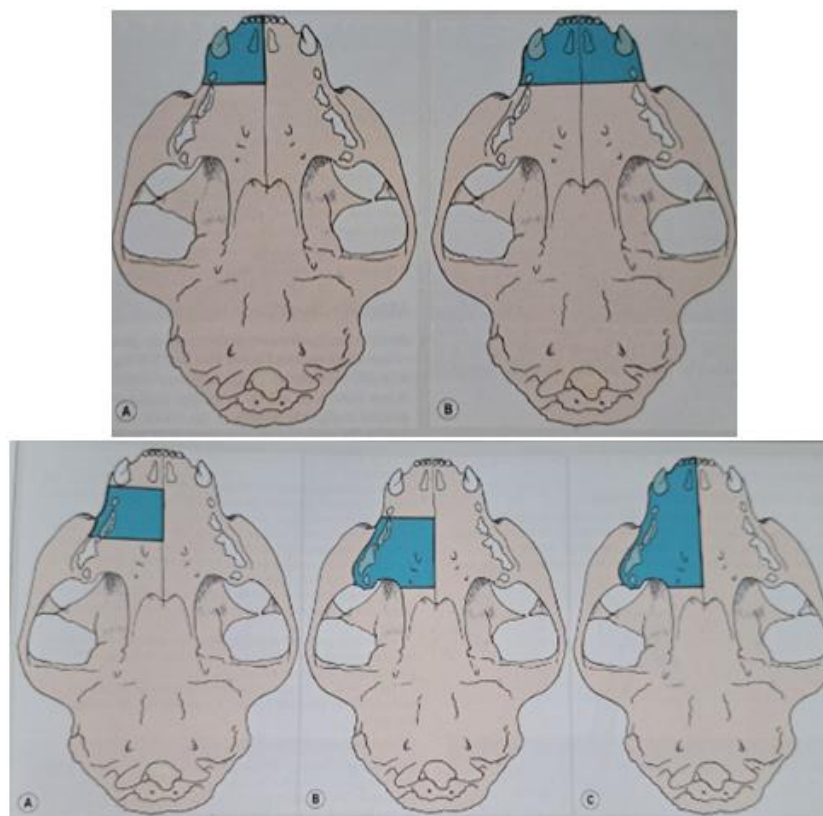
#### Tehnike spašavanja - Maksilektomija i mandibulektomija

Kod jednostranih maksilektomija i mandibulektomija životinja se stavlja u lateralni ležeći položaj, dok kod bilateralnih je poželjnije da bude dorzalno ili sternalno. Veličina samog isječka ovisi o planiranom postupku , a uključuje planiranu rekonstrukciju i postavljanje nazogastrične sonde (LANGLEY-HOBBS i sur., 2014.).

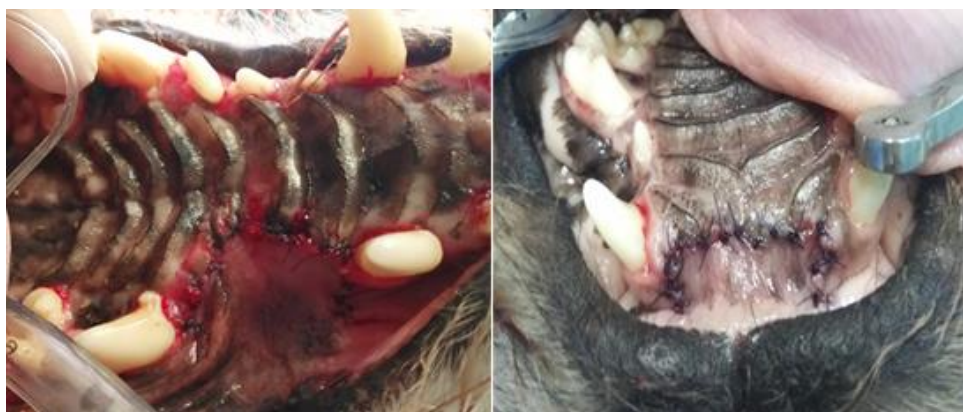#### 3.3.1. Maksilektomija

Termin maksilektomija označava eksciziju gornje čeljusti uz mogućnost uklanjanja drugih dijelova kostiju, npr. sjetkutične, nepčane, suzne, zigomatične kosti i dr. (VERSTRAETE, 2005.). Ovisno o lokaciji i opsegu, dijeli se u nekoliko vrsta: unilateralna, bilateralna, kaudalna, rostralna i centralna (Slika 25.). Rostralna može biti unilateralna ili bilateralna i uključuje eksciziju sjekutične kosti, rostralnog dijela gornje čeljusti, sjekutića i očnjaka (Slika 26.). Bilateralna se produžuje kaudalno do drugog premolara (LANGLEY-HOBBS i sur., 2014.).





Slika 24., Prikaz unilateralne (gore lijevo), bilateralna (gore desno), centralne (dolje lijevo), kaudalne (dolje sredina) i hemimaksilektomije (dolje desno) (Izvor: LANGLEY-HOBBS i sur., 2014.)

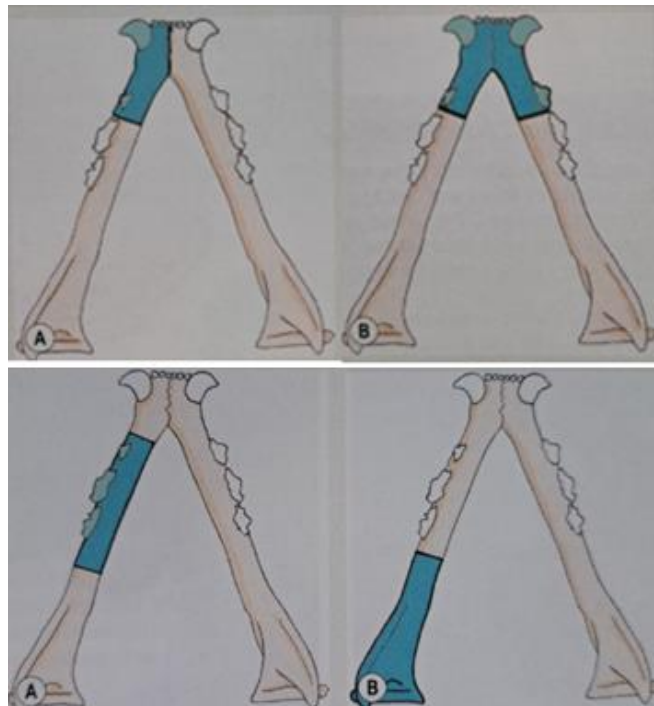


Slika 25. Prikaz centralne (Slika lijevo) i bilateralne maksilektomije (Slika desno) (Izvor: arhiv Mirta Vučković, dr. vet. med.)

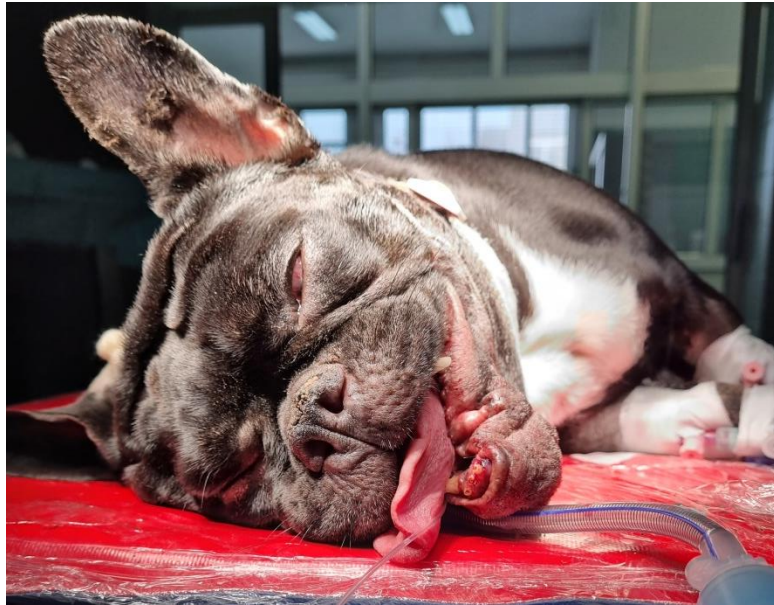

### 3.3.2. Mandibulektomija

Mandibulektomija je više opisana i češće se provodi u pasa zbog veličine donje čeljusti. Kod pasa postoji unilateralna i bilateralna rostralna mandibulektomija. Provodi se ekscizija ruba donje čeljusti tako da se samo dorzalni korteks tijela osteotomira (Slika 27.) (LANGLEY-HOBBS i sur., 2014.).



Slika 26. Prikaz unilateralne rostralne (gore lijevo), bilateralne rostralne (gore desno), centralne (dolje lijevo) i kaudalne mandibulektomije (dolje desno) (Izvor: LANGLEY-HOBBS i sur., 2014.)



Slika 27. Prikaz pacijenta s provedenom unilateralnom rostralnom mandibulektomijom  
(Izvor: arhiva Mirta Vučković, dr.vet.med.)

#### Ishod, izgled i funkcija nakon maksilektomije i mandibulektomije

Kozmetički i funkcionalni rezultati nakon ovih postupaka su iznenađujuće dobri. Kao posljedica mogu se javiti otekline prvih nekoliko dana nakon zahvata, potkožni emfizem kod mandibulektomije i serohemoragični iscjedak iz nosa. Rjeđe se javi oticanje i edem sublingvalnih tkiva. Nakon izvršene unilateralne mandibulektomije jezik visi na zahvaćenoj strani, hranjenje je otežano jedno vrijeme, ali se psi dobro prilagode na nestabilnost donje čeljusti. Kod mandibulektomije se javlja hipersalivacija koja s vremenom nestaje, ali se može provesti rekonstrukcija donje usne u podignutom položaju kako bi se to spriječilo. Kozmetički rezultat narušen je kod tehnika kao što su planektomija, bilateralna rostralna mandibulektomija i centralna, kaudalna i totalna maksilektomija. Postupci izvode u dogovoru s vlasnicima koji su detaljno upućeni u rezultat zahvata. Zadovoljstvo klijenata nakon maksilektomije i mandibulektomije te postoperativni izgled bio je prihvatljiv većini klijenata (VERSTRAETE, 2005.). Rutinski kontrolni pregled cijeljenja rane je dva tjedna nakon operacije ukoliko ga radi komplikacije ili otežanog oporavka nije potrebno učiniti ranije (VERSTRAETE, 2005.).

## Komplikacije maksilektomije i mandibulektomije

Komplikacije koje se nerijetko javljaju su: krvarenje, dehiscencija rane i funkcionalne komplikacije.

Krvarenje je najčešća komplikacija koja se javlja tijekom ili nakon operacije. Tijekom operacije do krvarenja može doći ako se ošteti neka od glavnih arterija prije nego što je postavljena ligatura. Ponekad, ako se očekuje veće krvarenje, privremeno se podveže karotidna arterija. Krvarenje se kontrolira pritiskom, identifikacijom i podvezivanjem krvnih žila, korištenjem apsorbirajućih hemostatika ili žarišne elektrokoagulacije. Do krvarenja može doći postoperativno ako ligatura popusti, ako hemostatska sredstva popuste uslijed povišenog krvnog tlaka ili kod traume turbinata tijekom maksilektomije (VERSTRAETE, 2005.).

Dehiscencija rane događa se relativno često i gotovo uvijek nakon maksilektomije. U 80% slučajeva lokalizirana je kaudalno od očnjaka. Ova se komplikacija može izbjeći pravilnom tehnikom šivanja s naglaskom na napetost i šivanje rane. Rjeđe se javlja nakon mandibulektomije i tada zahvaća rostralni dio osteotomirane donje čeljusti. Manja područja cijele sekundarno, dok je kod većih rana potrebno napraviti debridman rane i kirurški šivati. Kao najznačajniji gubitak funkcije je malokluzija, posljedica segmentalne, kaudalne ili totalne mandibulektomije. Kod bilateralne rostralne mandibulektomije, uslijed gubitka strukturne potpore, jezik viri i potrebno je duže vrijeme da dođe do povrata normalne funkcije (VERSTRAETE, 2005.).

Malokluzija je naglašenija u životinja koje nisu operirane s lomovima nego kod operiranih kod kojih nedostaje dio čeljusti. Kod mačaka je malokluzija česta komplikacija i to privremeno možemo spriječiti MMF-om. Otežano je uzimanje igračaka, štapića i podizanje predmeta kod bilateralne rostralne mandibulektomije. Ako se maksilektomija ili mandibulektomija vrši u području kutnjaka ili pretkutnjaka smanjeno je prirodno čišćenje zubi prilikom žvakanja pa dolazi do bržeg stvaranja plaka i zubnog kamenca (VERSTRAETE, 2005.).

## Kirurške tehnike stabilizacije

Postoji sedam najčešće korištenih tehnika, a to su:

1. Otvorena repozicija lomova donje čeljusti

Kod bilateralnih lomova, rez se radi na ventralnom dijelu kože između lijeve i desne grane donje čeljusti. Ako se operira unilateralni lom donje čeljusti, tada se donjoj čeljusti pristupa ventralno samo na toj strani. Ako se ustanovi segmentalni lom, najprije se stabilizira kaudalni ulomak. Zatim je neophodno provjeriti jesu li prisutne rane u usnoj šupljini i ako su prisutne opsežne, potrebno ih je smanjiti (BAR-AM i sur., 2008.).

2. Otvorena repozicija loma ventralnog ruba i temporomandibularnog zgloba

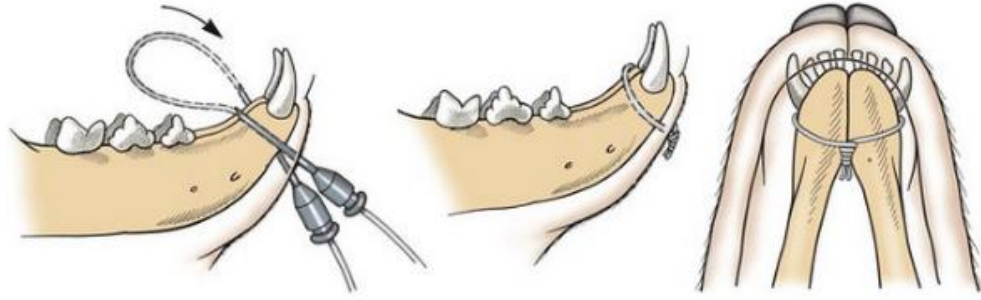
Rez se izvodi na ventrolateralnoj strani tijela donje čeljusti i podiže se *m.masseter* kako bi se pristupilo lateralnoj površini donje čeljusti. Lom se reducira i stabilizira (BAR-AM i sur., 2008.).

3. Otvorena repozicija loma gornje čeljusti

Na strani loma izvrši se kožni rez. Podiže se koža i meko tkivo od kosti, lom se reducira i stabilizira (BAR-AM, Y. i sur., 2008.).

4. Stabilizacija loma simfize donje čeljusti

Takvi se lomovi stabiliziraju serklažnom žicom. Žica je postavljena kaudalno od očnjaka, zateže se i odreže. Žica ostaje do kraja cijeljenja, najčešće šest do osam tjedana. Rez započinje iznad ventralnog dijela simfize i kroz rez umetnemo iglu. Iglu izvadimo i kroz tu rupu provučemo žicu kaudalno od očnjaka. Na drugoj strani ponovno postavimo iglu, žicu zakrivimo preko očnjaka i provučemo ju kroz rupu igle. Nakon repozicije ulomaka, žicu se zateže, a potkožno se savijaju krajevi žice (Slika 29.) (BAR-AM i sur., 2008.).



Slika 28., Prikaz postupka postavljanja serklažne žice kod stabilizacije loma simfize donje čeljusti (Izmijenjeno iz izvora: Jonhson AL, Houston JEF, Vannini R, urednici: AO Principi liječenja loma u pasa i mačaka, Thieme, New York, 2005., AO Publishing)

5. Stabilizacija poprečnih lomova donje čeljusti

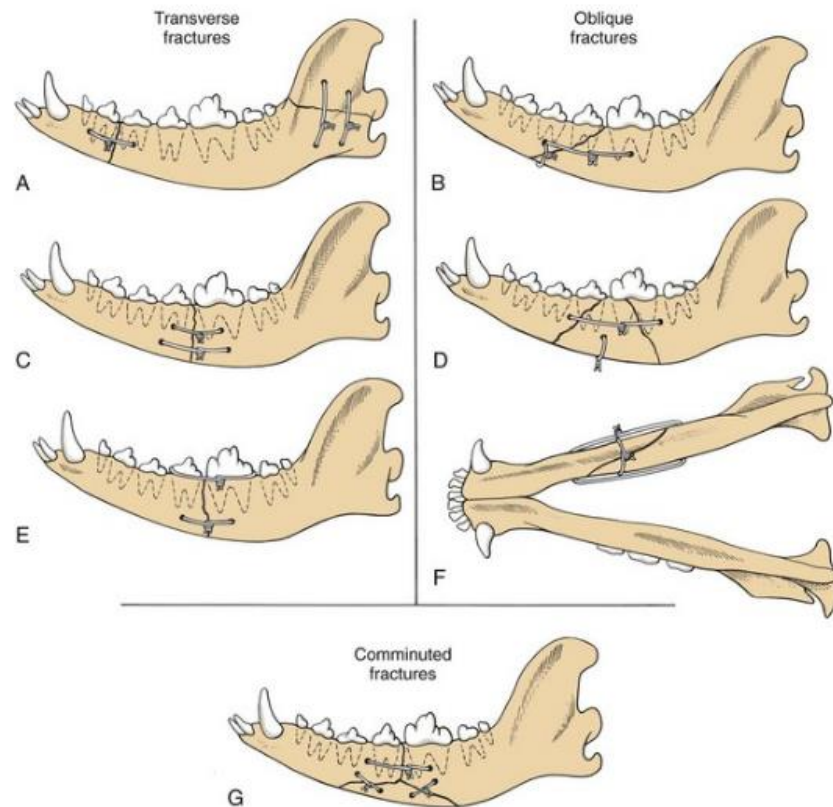
Takve lomove najprije treba reponirati. Potom se koriste interfragmentalne žice koje se postavljaju okomito na lomnu liniju. Ukoliko je potrebna dodatna fiksacija, postavlja se vanjski fiksator ili pločica (Slika 30.) (BAR-AM i sur., 2008.).

6. Stabilizacija kosih lomova donje čeljusti

Kosi lomovi stabiliziraju se pomoću dvije žice koje se zatežu okomito jedna na drugu. Kroz istu rupu može se postaviti i više žica. Stabilizira se od kaudalnog fragmenta prema rostralnom, odnosno od medijalnog prema lateralnom (Slika 30.) (BAR-AM i sur., 2008.).

7. Stabilizacija složenih lomova

Za stabilizaciju takvih lomova koriste se interfragmentalne žice, uz vanjski fiksator ili ploču. Uglavnom su to lomovi sa dugim lomnim linijama (Slika 30.) (BAR-AM i sur., 2008.).



Slika 29., Prikaz stabilizacije poprečnih (A, C, E), kosih (B, D, F) i složenih lomova (G) (Izmijenjeno iz izvora: Jonhson AL, Houston JEF, Vannini R, urednici: AO Principi liječenja loma u pasa i mačaka, Thieme, New York, 2005., AO Publishing)

### 3.4. POSTOPERATIVNA NJEGA

Nakon zahvata potreban je strogi nadzor pacijenta kako ne bi došlo do komplikacija. Postoperativna njega podrazumijeva analgetike, mekanu hranu i održavanje njege usne šupljine i vanjskog fiksatora. Ukoliko je životinja nemirna zbog čega otežano diše ili krvari, sedira ju se i daje analgetik (opiodini agonisti).

Pet do osam sati prije operacije stavlja se fentanilski flaster za kontrolu boli. Ukoliko ga se stavlja netom prije ili nakon operacije, tada je potrebno i.v. uključiti analgetike kako bi djelovali do kad flaster ne dosegne svoju učinkovitost (LEGENDRE, 2003.). Analgetici se daju dva do četiri tjedna nakon zahvata, a NSPUL isključivo neposredno postoperativno (GEMMILL i CLEMENTS, 2016.).

Prije operacije, životinji se postavlja sonda kako bi se osiguralo hranjenje životinje nakon zahvata. Životinje uglavnom odbijaju hranu prvih 48 sati i treba im nekoliko dana da krenu jesti (LEGENDRE, 2003.). Tekućinska terapija (i.v.) daje se prije, tijekom i nakon

operacije. Uz infuziju na dozi održavanja daju se elektroliti dok životinja sama ne krene uzimati hranu. Kod mačaka to nastupa nešto sporije negoli u pasa. Voda se nudi dvanaest sati nakon operacije. Preporuča se u prvim danima nakon zahvata davati polu tekuću hranu i postepeno prelaziti na mekaniju hranu (ZACHER i MARRETTA, 2013.). Higijena usne šupljine održava se 0.12% klorheksidinom (LEGENDRE, 2003.).

Antibiotici se u pravilu ne daju postoperativno. Opravdano je korištenje antibiotika kod povećanog rizika od infekcije uz prisutnost popratne bolesti (npr. hiperadrenokorticism) ili u slučajevima gdje bi rizik od infekcije bio enormni (npr. zamjena zgloba). Ukoliko se antibiotici daju postoperativno, potrebno je dati lijek iste ili slične skupine koja je dana tijekom operacije. Ako je prisutna infekcija, uzimamo bris i radimo antibiogram te liječimo ciljanom antibiotikom (GEMMILL i CLEMENTS, 2016.).

Obavezno se provode redovite kontrole u svrhu praćenja cijeljenja. To uključuje klinički pregled životinje i RTG (ponavlja se uglavnom svakih šest tjedana). Šavove vadimo nakon četrnaest dana. Ukoliko je prisutan vanjski fiksator potrebno je održavati higijenu i vlasniku pokazati način provođenja. Ako životinja ima brnjicu kao metodu stabilizacije također je potrebno vršiti higijenu i mazati kožu mastima jer na tim mjestima bude nadražena. Kod postavljenih udlaga, preporuka je ispiranje klorheksidinom dva puta dnevno kako bi se smanjila mogućnost nastajanja gingivitisa. Kada lomovi zacijele, eksplantiraju se implatanti (ZACHER i MARRETTA, 2013.).

### **3.5. KOMPLIKACIJE**

Sve vrste maksilofacijalnog loma mogu dovesti do komplikacija. Najuobičajenija komplikacija kod liječenja loma čeljusti je malokluzija. Ona ne samo da smanjuje funkciju već zbog povećavanja sila napetosti može dovesti do izostanka cijeljenja (GEMMILL i CLEMENTS, 2016.). Kod mladih pacijenata problem su trajni zubi koji još nisu izašli, a nalaze se na liniji loma. Uz to zubni pupoljci su mekani i lako se oštete. Isto tako, kako mladi pacijenti još uvijek rastu, tako raste i vilica pa ukoliko su zone rasta oštećene, čeljust zacijeli, ali skreće prema ozlijeđenoj strani. Puni opseg odstupanja i malokluzija ne može se predvidjeti dokle god životinja nije odrasla. S druge strane, stariji pacijenti predstavljaju problematičnu skupinu jer je proces cijeljenja puno sporiji, kosti su lomljive i često nedostaju zubi. Između ostalog kod starijih životinja češće se javljaju tumorske promjene na zubima, parodontitis i dr. One također često boluju od nekih kroničnih bolesti, npr. dijabetes, zatajenje bubrega, bolesti srca i dr. Zbog stanja u kojem nam se pacijent nalazi, sve se prilagođava njemu, pa se mijenja izbor kirurške tehnike (LEGENDRE, 2005.). Zbog blizine zubi, često dolazi do oštećenja zuba ili korijena zuba te se on mora ukloniti. Osim toga uobičajeno se pojavi malokluzija ili osteomijelitis. Obično se životinje priviknu na malokluziju, ali ona može dovesti do otežanog žvakanja, prekomjernog trošenja zubi, temporomandibularnog artritisa, pojačanog nakupljanja plaka i zubnog kamenca te parodontitisa. Malokluziju niskog stupnja sprječava se remodeliranjem zahvaćenog zuba, dok kod težih stupnjeva zub se mora vaditi ili se izvrši korektivna osteotomija (MARRETTA, 1998.). Problemi sa zubima mogu dovesti do osteomijelitisa ili sekvestracije kosti. Sekvestracija se sprječava uklanjajući labave dijelove implantata i stabiliziranjem donje čeljusti. Ukoliko dođe do izostanka cijeljenja, to se ispravlja odgovarajućom stabilizacijom i autotransplantatom spužvaste kosti. Posljednja metoda popravka donje čeljusti, ako nije pravilno zacijelila je djelomična mandibulektomija (MARRETTA, 1998.).

### **3.6. PROGNOZA**

Pridržavajući se pravila kirurgije, asepsa i antisepsa, ako je pacijent pravilno pregledan (detaljni pregled, pravilna predoperativna priprema pacijenta i postoperativna njega) i slijede



se upute pravilne tehnike liječenja loma, prognoza bi trebala biti jako dobra (BAR-AM i sur., 2008.).

#### 4. ZAKLJUČAK

Sindrom pada s visine javlja se uslijed igre, pada u snu, distrakcije plijenom te je češći u mačaka nego u pasa. Smrtnost u takvih životinja je niska (90% životinja preživi). Lom se sanira koristeći se neinvazivnim tehnikama gdje se radi samo o dobroj fiksaciji čeljusti, a provodi se kod mladih životinja i jednostavnih lomova. Osim toga, postoje i kirurške tehnike liječenja. Koja će se tehnika odabrati, ovisi o stanju pacijenta i stupnju zadobivenih ozljeda. Nakon zaprimanja pacijenta, potrebna je stabilizacija, detaljni klinički pregled (RTG, CT i UZV) te shodno tome krenuti s odabirom kirurške tehnike. Svaki pacijent je specifičan i izbor tehnike je individualiziran. Kod izrađivanja plana liječenja, potrebno je uzeti u obzir sve čimbenike koji djeluju kako bi izbjegli kasnije komplikacije i odabrali najbolju tehniku za sanaciju loma. U neinvazivne tehnike ubrajaju se brnjice, intradentalne, intrafragmentalne žice, vanjske fiksatore, akrilne vanjske fiksatore, BEARD, labijalni šav kroz gumbe i lingual arch bar. Prednosti korištenja neinvazivnih tehnika stabilizacije su jednostavna primjena, niska cijena, očuvanje neurovaskularne strukture i vaskularne opskrbe. Mogu se koristiti kod jednostavnih lomova i mladih životinja. Komplikacije koje se mogu javiti su pojava dermatitisa kod brnjica, popuštanje igle kod udloga, često neuspješna stabilizacija i sekundarno cijeljenje kod postavljanja labijalnog šava kroz gumbe. Kod neinvazivnih tehnika generalno su ograničeni pokreti čeljusti te je kasniji povratak funkcije. Od otvorenih kirurških tehnika upotrebljavaju se intraosealne, intrafragmentalne žice, IAIS, ploče i mini pločice. Kod otvorenih kirurških tehnika, prednosti su očuvanje dentalne okluzije, brz povratak funkcije i brz oporavak. U nedostatke se ubraja visoku cijenu, oštećenje vaskularne opskrbe, ne dozvoljavaju se greške te je potrebna specijalna oprema. Komplikacije su minimalne i životinje brzo krenu samostalno uzimati hranu. Generalno su minimalno invazivne tehnike jeftinije i jednostavnije, ali su zahtjevnije vlasnicima zbog održavanja higijene i njege životinje. Otvorene kirurške tehnike su zahtjevnije za kirurga, ali se više preferiraju zbog boljeg ishoda i manje pojave komplikacija. Postoperativna njega sastoji se od održavanja higijene, hranjenja putem sonde ako životinja ne jede samostalno, analgetika i redovitih kontrola.

## 5. LITERATURA

1. BAR-AM, Y., R.E. POLLARD, P.H. KASS, F.J. VERSTRAETE (2008): The diagnostic yield of conventional radiographs and computed tomography in dogs and cats with maxillofacial trauma, *Vet. Surg.* 3, 294-299.
2. BENNETT, J. W., A. S. KAPATKIN, S. M. MARRETTA (1994): Dental composite for the fixation of mandibular fractures and luxations in 11 cats and 6 dogs. *Vet. Surg.* 3, 190–194.
3. BILGILI, H., B. KURUM (2003): Treatment of fractures of the mandible and maxilla by mini titanium plate fixation systems in dogs and cats. *Aust. Vet. J.* 11, 671-673.
4. BRAIDY, H.F., V.B. ZICCARDI (2009): External fixation for mandibular fractures. *Atlas Oral Maxillofac. Surg. Clin.* 1, 45-53.
5. BONNER, S.E. (2012): Orofacial manifestations of high-rise syndrome in cats: a retrospective study of 84 cases. *J. Vet. Dent.* 1, 10-18.
6. CETINKAYA, M.A., C. YARDIMCI, U. KAYA (2011): Lingual arch bar application for treatment of rostral mandibular body fractures in cats. *Vet. Surg.* 4, 457-463.
7. DAVIDSON, J.R., M.S. BAUER (1992): Fractures of the mandible and maxilla. *Vet. Clin. North Am.* 1, 109-119.
8. VNUK, D., B. PIRKIĆ, D. MATIČIĆ, B. RADIŠIĆ, M. STEJSKAL, T. BABIĆ, M. KRESZINGER, N. LEMO (2004): Feline high rise syndrome: 119 cases (1998.-2001.). *J. Feline Med. Surg.* 5, 305-312.
9. EMME, S.G., C.E. HARVEY (1986): Preliminary results of maxillectomy in the dog and cat. *J. Small Anim. Pract.* 5, 291-306.
10. FREEMAN, A., P. SOUTHERDEN (2023): Mandibular fracture repair techniques in cats: a dentist's perspective. *J. Feline Med. Surg.* 25(2)
11. GEMMIL, T.J., CLEMENTS, D.N. (2016.): *BSAVA Manual of Canine and Feline Fracture Repair and Management*, 2. izd., British Small animal Veterinary Association, Gloucester, UK.
12. HAN, E. (2004): Esophageal and gastric feeding tubes in ICU patients. *Clin. Tech. Small Anim. Pract.* 1, 22-31.

13. ÖZER, K., M. KARABAGLI, G. KARABAĞLI (2016). Interdental and Interfragmentary Stabilisation (IAIS) of Mandibular Symphysis Separations and Parasymphyseal Fractures in Cats: A New Technique. *Kafkas Universitesi Veteriner Fakultesi Dergisi*. 23. 425-429.
14. KÖNIG, H.E., H.G. LIEBICH (2009): *Anatomija domaćih sisavaca*, 1. izd., Naklada Slap, Zagreb, str. 66-76.
15. LANGLEY-HOBBS, S.J., J.L. DEMETRIOU, J.F. LADLOW (2014.): *Feline soft tissue and general surgery*, 1. izd., Saunders Elsevier, London, UK, str. 672-690.
16. LEFMAN, S., J.E. PRITTIE (2022): High-rise syndrome in cats and dogs. *J. Vet. Emerg. Crit. Care*. 5, 571-581.
17. LEGENDRE, L. (2003): Intraoral acrylic splints for maxillofacial fracture repair. *J. Vet. Dent*. 2, 70-78.
18. LEGENDRE, L. (2005): Maxillofacial fracture repairs. *Vet. Clin. North. Am. Small. Anim. Pract.* 4, 985-1008.
19. MARRETTA, S.M. (1998): Maxillofacial surgery. *Vet. Clin. North. Am. Small. Anim. Pract.* 5, 1285-1296.
20. MATIČIĆ D., D. VNUK (2010): *Ozljede. U: Veterinarska kirurgija i anesteziologija*, Medicinska naklada, Zagreb, str. 116-117.
21. SOMRAK, A.J., S.M. MARRETTA (2015): Management of temporomandibular joint luxation in a cat using a custom-made tape muzzle, *J. Vet. Dent*. 4, 239-246.
22. VERSTRAETE, F.J. (2005): Mandibulectomy and maxillectomy: *Vet. Clin. North. Am. Small Anim.* 4, 1009-1039.
23. WELCH FOSSUM, T. (2018.): *Small animal Surgery*, 5. izd., Elsevier, Philadelphia, SAD.
24. YU, M.K., L.M. FREEMAN, C.R. HEINZE, V.J. PARKER, D.E. LINDER (2013): Comparison of complication rates in dogs with nasoesophageal versus nasogastric feeding tubes. *J. Vet. Emerg. Crit. Care*. 3, 300-304.
25. ZACHER, A.M., S.M. MARRETTA (2013): Oral and maxillofacial surgery in dogs and cats. *Vet. Clin. North. Am. Small. Anim. Pract.* 3, 609-649.

## 6. SAŽETAK

Lana Tenko

### **Kirurško liječenje lomova gornje i donje čeljusti pasa i mačaka kod *high-rise* sindroma**

*High-rise syndrome* sve se češće pojavljuje kod životinja koje borave isključivo u zatvorenim prostorima na višim katovima. Češće se javlja u mačaka, ali postoje i slučajevi kod pasa. Metode liječenja podijelili smo na neinvazivne i invazivne. Najmanje invazivna metoda je vanjska koaptacija. Na taj način se stabilizira čeljust, a možemo ju koristiti kod mladih životinja i jednostavnih lomova. Osim toga, postoje još i kirurške tehnike liječenja, a koja će se tehnika odabrati, ovisi o stanju pacijenta i stupnju zadobivenih ozljeda. Tu se uglavnom koriste intradentalne, intrafragmentalne žice, vanjski fiksatori, akrilni vanjski fiksatori i pločice. Prije provođenja ovakvih kirurških postupaka, moramo imati na umu da su to pacijenti sa teškim ozljedama, velikim bolovima te da je jako bitno kako ćemo s takvom životinjom baratati prije, tijekom i nakon operacije.

Ključne riječi: Sindrom pada s visine, mačka i pas, kirurško liječenje, gornja i donja čeljust, lom

## **7. SUMMARY**

Lana Tenko

### **Surgical treatment of maxilla and mandibular fractures in dogs and cats in high-rise syndrome**

High-rise syndrome is an increasingly common occurrence observed in animals that reside exclusively in enclosed spaces located on higher floors. While it primarily affects cats, there are also reported cases involving dogs. Treatment methods are categorized into non-invasive and invasive approaches, with the least invasive method involving jaw stabilization, which can be utilized for younger animals and simple fractures. Additionally, surgical treatment options exist, with the choice depending on the patient's condition and the extent of injuries sustained. Surgical techniques may include intradental and intrafragmental wires, external fixators, acrylic external fixators, and plates. Prior to performing such surgical procedures, it is imperative to consider the severity of the injuries and the level of pain experienced by the patient. Therefore, careful handling of the animal before, during, and after surgery is crucial.

Key words: high-rise syndrome, cat and dog, surgical treatment, maxilla and mandible, fracture

## **8. ŽIVOTOPIS**

Rođena sam 19.01.1998. godine u Varaždinu. Završila sam Osnovnu školu Petrijanec i potom upisala Prvu gimnaziju Varaždin, prirodoslovno matematički smjer. Maturirala sam 2017. godine i iste godine upisala sam Veterinarski fakultet Sveučilišta u Zagrebu. Tijekom perioda studiranja volontirala sam u dvije ambulante gdje sam stekla znanje iz različitih grana veterine. 2022. godine odlučila sam se za smjer „Kućni ljubimci“ na Veterinarskom fakultetu, a 2023. otišla sam na Erasmus+ program u Sloveniju.