

Endoskopska pretraga želuca konja na Veterinarskom fakultetu Sveučilišta u Zagrebu (2021. - 2023.)

Močnik, Marija

Master's thesis / Diplomski rad

2024

Degree Grantor / Ustanova koja je dodijelila akademski / stručni stupanj: **University of Zagreb, Faculty of Veterinary Medicine / Sveučilište u Zagrebu, Veterinarski fakultet**

Permanent link / Trajna poveznica: <https://um.nsk.hr/um:nbn:hr:178:995487>

Rights / Prava: [In copyright](#) / [Zaštićeno autorskim pravom.](#)

Download date / Datum preuzimanja: **2025-01-13**



Repository / Repozitorij:

[Repository of Faculty of Veterinary Medicine -
Repository of PHD, master's thesis](#)



SVEUČILIŠTE U ZAGREBU
VETERINARSKI FAKULTET

SVEUČILIŠNI INTEGRIRANI PRIJEDIPLOMSKI I DIPLOMSKI STUDIJ *VETERINARSKA
MEDICINA*

Marija Močnik

Endoskopska pretraga želuca konja na Veterinarskom fakultetu Sveučilišta u
Zagrebu (2021. - 2023.)

Zagreb, 2024.

Ime i prezime studenta: Marija Močnik

Naziv odjela, zavoda ili klinike: Klinika za unutarnje bolesti

Predstojnica: doc. dr. sc. Iva Šmit, Klinika za unutarnje bolesti

Mentorica: doc. dr. sc. Jelena Gotić, Klinika za unutarnje bolesti

Članovi Povjerenstva za obranu diplomskog rada:

1. doc. dr. sc. Darko Grden

2. doc. dr. sc. Jelena Gotić

3. izv. prof. dr. sc. Nika Brkljača Bottegaro

4. izv. prof. dr. sc. Martina Crnogaj (zamjena)

Rad sadržava 41 stranicu, 17 slika, 5 tablica, 49 literaturnih navoda.

ZAHVALE

Najljepša hvala mentorici doc. dr. sc. Jeleni Gotić na podršci pri odabiru teme diplomskog rada, koju je uistinu bio užitak obraditi. Također, želim joj zahvaliti na strpljenju, pomoći i razumijevanju pri pisanju ovog rada.

Ponajviše zahvaljujem svojoj obitelji i Ericu na neizmjerne podršci u ostvarenju moje životne želje, što nikad nisu sumnjali u mene i uvijek mi bili oslonac te dijelili sa mnom najljepše i najteže trenutke tijekom cijelog studija.

Velika hvala mojim prijateljima i kolegama, zahvaljujući kojima je svaki dan proveden na fakultetu bio ispunjen smijehom, čak i kad nam nije bilo lako, i bez njih moje iskustvo na ovom fakultetu ne bi bilo isto.

POPIS SLIKA I TABLICA

Slika 1. Prikaz položaja želuca u konja

Slika 2. Prikaz anatomske građe želuca konja

Slika 3. Prikaz opisa glandularne bolesti želuca konja (a); umjerene, ravne, hemoragične, multifokalne promjene na pilorusu – EGGD (b)

Slika 4. Endoskopski prikaz normalne sluznice želuca konja

Slika 5. Stupanj II/IV skvamozne bolesti želuca i hiperkeratoza *curvature minor*

Slika 6. Stupanj II/IV skvamozne bolesti želuca – multifokalne površinske erozije *curvature major*

Slika 7. Stupanj III/IV skvamozne bolesti želuca – multipli ulkusi na *margo plicatus curvature major*

Slika 8. Larve *Gasterophilus* spp. uz uzdignute fibroznosupurativne, ulcerirane promjene na *margo plicatus curvature major*

Slika 9. Videoendoskop duljine 3,5 metra

Slika 10. Videoendoskop duljine 2,5 metra

Slika 11. Endoskop, monitor i sukcijska pumpa

Slika 12. Podjela promjena utvrđenih na sluznici želuca

Slika 13. Anatomska lokalizacija patoloških promjena utvrđenih gastrokopijom

Slika 14. Anatomska lokalizacija svih uočenih promjena (crvena boja)

Slika 15. Stupnjevi nalaza lezija na skvamoznoj sluznici

Slika 16. Anatomska lokalizacija promjena na skvamoznoj sluznici

Slika 17. Anatomska lokalizacija promjena na glandularnoj sluznici

Tablica 1. Gradacija ESGD-a (0-IV)

Tablica 2. Prevalencija skvamozne bolesti želuca u različitim populacijama konja i povezani rizični faktori

Tablica 3. Obradeni klinički nalazi endoskopske pretrage želuca konja

Tablica 4. Opis i broj nalaza na glandularnoj sluznici

Tablica 5. Anatomska lokalizacija patoloških promjena utvrđenih na glandularnoj sluzni

SADRŽAJ

1. UVOD	1
2. PREGLED REZULTATA DOSADAŠNJIH ISTRAŽIVANJA	3
2.1 Anatomija, fiziologija i patofiziologija želuca konja.....	3
2.2. Sindrom gastričnog ulcera u konja.....	6
2.3. Liječenje bolesti sluznica želuca konja.....	13
2.4. Endoskopska pretraga želuca.....	15
3. MATERIJALI I METODE	17
3.1. Konji.....	17
3.2. Klinička obrada konja.....	17
3.3. Obrada podataka.....	19
4. REZULTATI	21
5. RASPRAVA	29
6. ZAKLJUČCI	33
7. LITERATURA	34
8. SAŽETAK	39
9. SUMMARY	40
10. ŽIVOTOPIS	41

1. UVOD

Endoskopska pretraga probavnog sustava dijagnostička je metoda koja pruža direktan uvid u stanje sluznice probavnog sustava, a najčešće se koristi pri dijagnostici patoloških stanja povezanih s gastritisom i gastrointestinalnim ulkusom kod konja. Promjene na sluznici želuca vrlo su česta patologija u radnih, a posebice sportskih konja. Učestalost pojave ovog patološkog stanja je 40 – 90 % u sportskih konja, a jačina samog oštećenja proporcionalna je intenzitetu rada konja. Nadalje, 75 – 80 % ulkusa nalazi se na kutanom, odnosno skvamoznom dijelu želuca (SYKES i sur., 2015.). Ove bolesti mogu predstavljati značajan problem zbog direktnih i indirektnih posljedica, poput smanjenog unosa hrane, kolika, stereotipija, lošije radne sposobnosti i promjena u ponašanju (PEDERSEN i sur., 2018.; LUTHERSSON i sur., 2023.).

Gastrointestinalni ulkus patološka je promjena na sluznici želuca i crijeva pri kojoj dolazi do razaranja staničnih elemenata sluznice sve do submukoze (nepenetrirajući) ili kroz sve slojeve želuca i crijeva (penetrirajući). Blaže stanje naziva se erozija, koja je djelomični gubitak epitela sluznice. Razlikujemo kronične i akutne ulkuse, a morfološki se razlikuju po tome što kronični ulkusi imaju zadebljali rub zbog fibroze i pokušaja regeneracije epitela. Lako se uočavaju endoskopski i pri obdukciji jer imaju specifičan izgled – oštro ograničeno udubljeno područje na sluznici, često prekriveno eksudatom (MCGAVIN i ZACHARY, 2007.).

Patogeneza nastanka ulkusa povezana je s neravnotežom između lučenja želučane kiseline i zaštite sluznice zbog lokalnog poremećaja ili traume sluznice, pojačanog aciditeta, poremećaja cirkulacije u određenom dijelu sluznice, djelovanja lijekova koji smanjuju lučenje prostaglandina i posljedično smanjuju lučenje protektivnih fosfolipida (MCGAVIN i ZACHARY, 2007.). Ulcerozne promjene želuca u konja mogu biti povezane s pojačanim stresom ili intenzivnom tjelesnom aktivnosti te neispravnom hranidbom (bogatim lako probavljivim ugljikohidratima, a siromašnom kvalitetnim sijenom; velikim vremenskim razmacima između obroka) (VOKES i sur., 2023.) ili su posljedica prekomjernog korištenja nesteroidnih protuupalnih lijekova (HEWETSON i TALLON., 2021.).

Važno je razlikovati dvije zasebne bolesti povezane s ulceroznim i erozivnim promjenama na sluznici želuca konja, a to su bolest skvamoznog dijela želuca konja - ESGD (engl. *equine squamous gastric disease*) i bolest glandularnog dijela želuca konja – EGGD (engl.

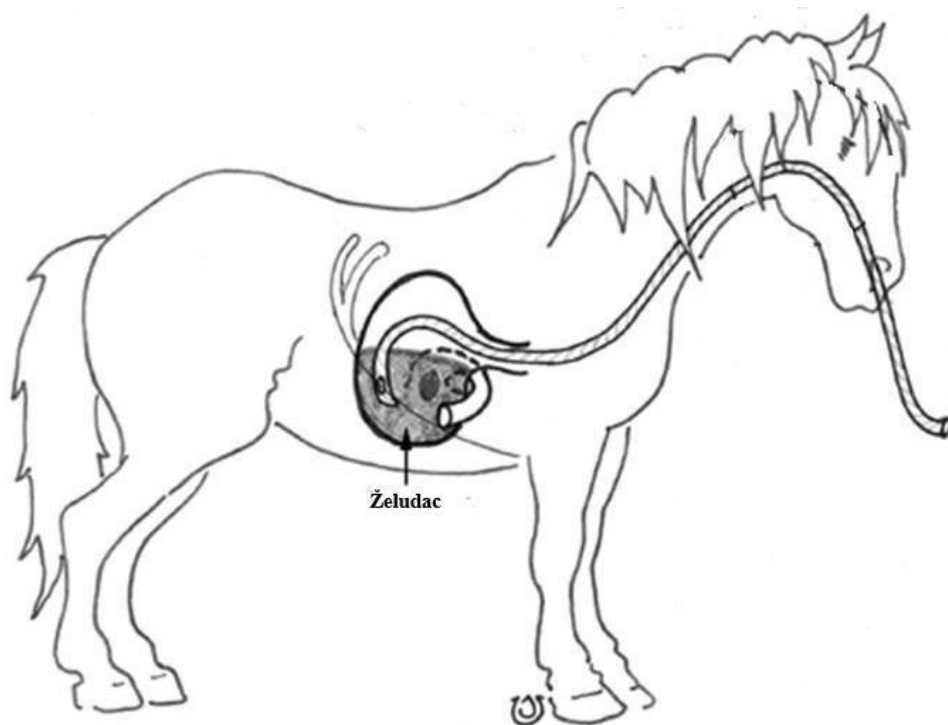
equine glandular gastric disease). Ove dvije patologije razlikuju se po anatomskoj lokalizaciji, patofiziologiji nastanka, učestalosti, rizičnim čimbenicima i odgovoru na liječenje (RENDLE i sur., 2018.). Oni se klinčki očituju smanjenim apetitom, lošom tjelesnom kondicijom, smanjenom radnom sposobnosti, promjenama u ponašanju (stereotipije, nervoza, odbijanje rada) te kolikama i boli u abdomenu. Zbog navedenih razloga predstavljaju važan problem u zdravlju konja (SYKES i sur., 2015.). Jedina je pouzdana *antemortem* metoda dijagnostike gastrointestinalnih ulkusa endoskopska pretraga probavnog sustava (gastroduodenoskopija). Ulkusi se najčešće liječe inhibitorima protonske pumpe (SYKES i sur., 2015.) uz prilagođenu hranidbu i držanje (HALLOWELL, 2018.).

Cilj je ovog rada utvrditi učestalost promjena na sluznici želuca uočenih endoskopskom pretragom probavnog sustava konja zaprimljenih na Veterinarskom fakultetu u Zagrebu u razdoblju od 2021. do 2023. godine, usporediti anamnestičke i kliničke slike oboljelih konja te odrediti anatomsku lokalizaciju i stupanj oštećenja uz usporedbu hematoloških i biokemijskih krvnih pretraga. Također, ovim se radom želi utvrditi postotak poboljšanja zdravstvenog stanja konja nakon provedene terapije oštećenja sluznice želuca.

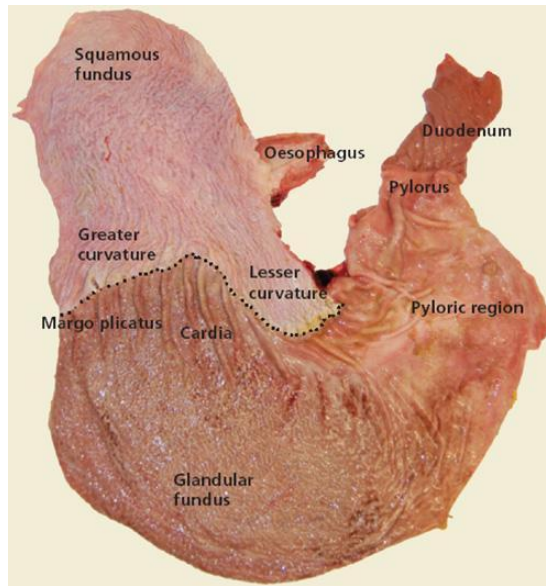
2. PREGLED REZULTATA DOSADAŠNJIH ISTRAŽIVANJA

2.1. Anatomija, fiziologija i patofiziologija želuca konja

Želudac (lat. *ventriculus, gaster*) konja šuplji je kruškoliki organ zapremnine 6 - 18 litara, smješten iza ošita, na kranijalnom dijelu trbušne šupljine (Slika 1) (MOORE i sur., 2001.). Sastoji se od četiriju dijelova, a to su kardija (lat. *pars cardiaca*), fundus (lat. *pars fundica*), trup (lat. *corpus ventriculi*) i pilorus (lat. *pars pylorica*). Histološki se smatra složenim želucom – jednjački dio prekriva kutanu sluznica građena od mnogoslojnog pločastog epitela i zauzima proksimalnu trećinu želučane sluznice, a drugi dio, koji sadrži kardiju, fundus, trup i pilorus, prekriva žljezdana sluznica koja sadrži žlijezde koje pak izlučuju želučanu kiselinu i pepsinogen (Slika 2). Linija koja odvaja kutanu sluznicu od žljezdane naziva se *margo plicatus* (KÖNIG i LIEBACH, 2005.; HEWETSON i TALLON, 2021.).



Slika 1. Prikaz položaja želuca u konja (preuzeto i prilagođeno od SOUTHWOOD, 2012.)



Slika 2. Želudac konja (preuzeto od SYKES i sur., 2015.)

Skvamozna sluznica osjetljiva je na djelovanje želučane kiseline zbog pločastog epitela i izostanka sluzi koja bi je štitila te je posljedično predisponirano mjesto za razvoj želučanih ulkusa (najčešće na području *margo plicatus* uz veliku i malu želučanu krivinu te na području dorzalnog fundusa) (SYKES i sur., 2015.; HEWETSON i TALLON, 2021.). U žljezdanom dijelu želučane ulkuse najčešće nalazimo na području piloričnog antruma (CRUMPTON i sur., 2015.).

Žljezdana sluznica neprekidno izlučuje želučanu, tj. klorovodičnu kiselinu kao odgovor na hormon gastrin (CAMPBELL-THOMPSON i sur., 1987.). Zbog građe i položaja želuca te sile teže pH se razlikuje na dorzalnom i ventralnom dijelu; na ventralnom dijelu pH je niži i prosječne vrijednosti je oko 2,9 (HUSTED i sur., 2008.), a na dorzalnom dijelu pH je viši i prosječne vrijednosti oko 6,8 (s većim fluktuacijama ovisno o hranidbi konja) (ELLIS i sur., 2015.). Ovo se naziva dorzoventralni gradijent pH te se najviši pH nalazi na području *saccus caecus*, a najniži pH nalazi se na najventralnijoj točki želuca (MURRAY i sur., 1994.). Nadalje, osim produkcije klorovodične kiseline, pH vrijednost sadržaja želuca ovisi i o hranidbi, produkciji sline te duodenalnih, žučnih i gušteračinih sekreta. (BELL i sur., 2007.). Produkcija sline igra važnu ulogu u održavanju pH jer djeluje kao pufer, a povezana je s hranom koju je potrebno prožvakati, poput vlaknate hrane. Stoga, vlaknata hrana važan je dio hranidbe konja jer pri njenom manjku dolazi do manje produkcije sline i posljedičnog povećanja pH vrijednosti u

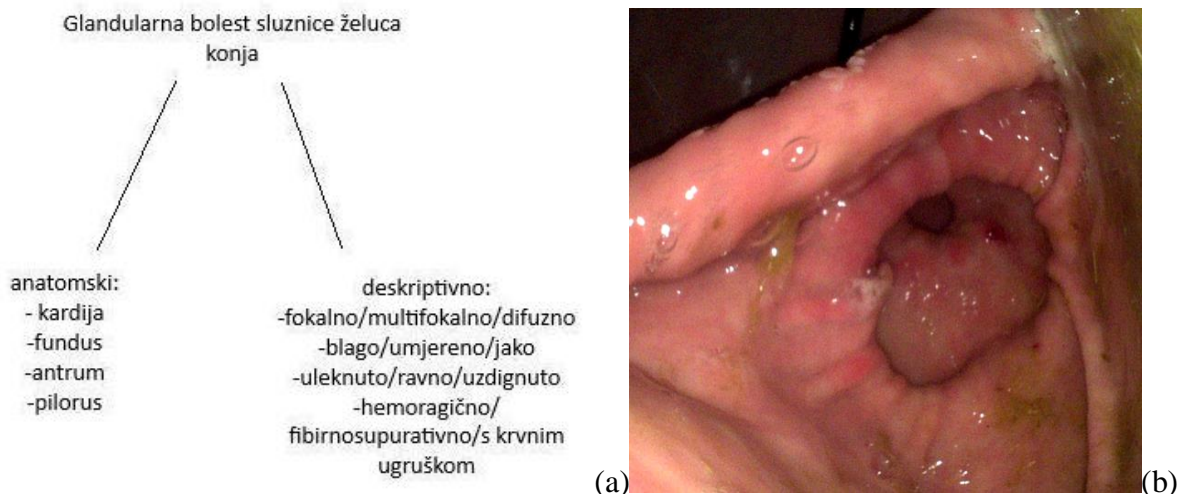
želucu i oštećenja sluznice želuca (BELL i sur., 2007.). Također, budući da želudac konja neprestano izlučuje želučanu kiselinu, pri dužim periodima gladovanja dolazi do povećanog izlaganja skvamozne sluznice kiselom sadržaju i posljedičnog stvaranja erozija i ulceracija (MURRAY i sur., 1994.), a to je najviše uočljivo u jutarnjim satima nakon smanjenog unosa sijena tijekom noći (HUSTED i sur., 2008.).

Zbog nagrizajućih svojstava klorovodične kiseline sluznica želuca ima određene obrambene mehanizme kojima se štiti. Ovi mehanizmi razlikuju se između žljezdane i skvamozne sluznice, a u disbalansu štetnih i obrambenih faktora dolazi do oštećenja sluznice i ulceracija (ANDREWS i sur., 1999.a). U žljezdane sluznice obrambeni mehanizmi uključuju produkciju bikarbonata kao pufera, epidermalne faktore rasta (engl. *epidermal growth factors*, EGF), produkciju sluzi, staničnu reparaciju, prostaglandine i najvažniji faktor – cirkulaciju krvi u sluznici, kojom se u sluznicu dovodi kisik i hranjive tvari potrebne za produkciju i djelovanje ostalih mehanizama zaštite (MILLER, 1983.; WALLACE, 2001.). Djelovanjem bikarbonata stvara se neutralan pH na samoj površini glandularne sluznice (MURRAY, 1999.). Skvamozna sluznica ima mnogo slabije obrambene mehanizme te se do nekoć smatralo kako ih uopće ni nema, već da je jedini faktor zaštite skvamozne sluznice ograničen kontakt s klorovodičnom kiselinom (MURRAY, 1999.). Kasnije je dokazano kako obrambeni mehanizmi ipak postoje u obliku hidrofobnog fosfolipidnog sloja koji predstavlja barijeru na površini skvamozne sluznice (ETHELL i sur., 2010.). Međutim, ovaj oblik zaštite mnogo je manje učinkovit u usporedbi s mehanizmima žljezdane sluznice, zbog čega je skvamozna sluznica osjetljivija na djelovanje kiseline i predilekcijsko je mjesto za razvoj želučanih ulkusa (HALLOWELL, 2018.). Budući da je skvamozna sluznica uz *margo plicatus* u stalnom kontaktu s klorovodičnom kiselinom, ovo je najčešće mjesto razvoja želučanih ulkusa (MURRAY, 1999.).

2.2. Promjene na sluznici želuca konja – skvamozna i glandularna bolest

Bolesti povezane s oštećenjem sluznice želuca česta su pojava u domaćih kopitara (NIEDŹWIEDŹ i sur., 2013.). Promjene povezane s erozijama, ulceracijama i hiperkeratozom od 1999. do 2015. svrstavane su u jedan sindrom – sindrom gastričnog ulcera konja (engl. *equine gastric ulcer syndrome*, EGUS), neovisno o anatomskoj lokalizaciji. Ovaj pojam koristio se sve do spoznaje kako je ipak riječ o dvjema neovisnim bolestima povezanim s oštećenjem skvamozne ili žljezdane sluznice (SYKES i sur., 2015.). Stoga razlikujemo skvamoznu bolest želuca (engl. *equine squamous gastric disease*, ESGD) i žljezdanu bolest želuca (engl. *equine glandular gastric disease*, EGGD) (SYKES i sur., 2015.) Ova stanja, osim što se razlikuju po anatomskoj lokalizaciji promjena, razlikuju se i prema patofiziologiji nastanka, učestalosti, epidemiologiji, rizičnim faktorima i odgovoru na liječenje (SYKES i sur., 2015.; RENDLE i sur., 2018).

Skvamozna bolest želuca dijeli se na primarnu i sekundarnu; primarna (češća) javlja se u životinja s normalnim gastrointestinalnim sustavom i pogreškama u držanju, dok se sekundarna (rjeđa) javlja kao posljedica usporenog pražnjenja želuca uzrokovanog drugom patologijom, poput pilorične stenozе. Kad je riječ o glandularnoj bolesti želuca, nema daljnje podjele s obzirom na to da sama patofiziologija nastanka bolesti još nije do kraja utvrđena (VOKES i sur., 2023.) te se koristi deskriptivna, odnosno opisna terminologija (fokalno/multifokalno, blago/umjereno/jako, ravno s krvarenjem / ravno s naslagama fibrina / uzdignuto s krvarenjem / uzdignuto s naslagama fibrina / uleknuto s krvim ugruškom / uleknuto bez krvnog ugruška / uleknuto s naslagama fibrina) s jasno određenim zahvaćenim dijelom želuca: kardija, fundus, antrum, pilorus (Slika 3a; Slika 3b). Glandularna bolest želuca najčešće se očituje na području pilorusa (SYKES i sur., 2015.).



Slika 3. Prikaz opisa glandularne bolesti želuca konja (a); umjerene, ravne, hemoragične, multifokalne promjene na pilorusu – EGGD (b)

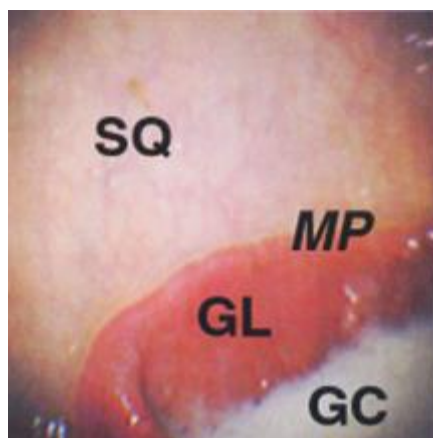
Skvamozna i glandularna bolest želuca konja očituju se raznim nespecifičnim kliničkim znakovima koje su posljedica boli u želucu, poput inapetencije, loše tjelesne kondicije, stereotipičnim ponašanjem, lošom radnom sposobnosti (ANDREWS i sur., 1999.b). Klinički su znakovi jednaki, neovisno o tome je li riječ o ESGD-u ili EGGD-u te se ova dva stanja međusobno ne isključuju (SYKES i sur., 2015.).

Gastroskopiya je jedina pouzdana *antemortem* dijagnostička metoda za dokaz promjena na sluznici želuca; trenutno ne postoje pouzdani hematološki ili biokemijski markeri kojima bi se promjene mogle dijagnosticirati, iako se intenzivno radi na pronalasku biomarkera povezanog s oštećenjem želučane sluznice kako bi se olakšala dijagnostika gastričnih patologija te izbjegla gastroskopiya, koja zahtjeva sedaciju te specijaliziranu opremu (SYKES i sur., 2015; MUÑOZ – PRIETO i sur., 2022.). Utvrđeno je kako dokaz albumina ili hemoglobina u fecesu (SYKES i HALLOWELL, 2014.) te prisutnost sukroze u urinu (O’CONNER i sur., 2004.) i krvi (HEWETSON i sur., 2006.) nisu pouzdani parametri za dokaz ulceroznih promjena na sluznici želuca. Nakon dokazivanja erozivnih ili ulceroznih promjena na sluznici želuca gastroskopijom promjene se opisuju stupnjevima od 0 do IV (ako je riječ o promjeni na kutanoj sluznici, Tablica 1) ili detaljnim opisom promjena (promjene na glandularnoj sluznici). Stupnjem 0/IV opisuje se epitel bez promjena (Slika 4); stupnjem I/IV opisuje se intaktna sluznica s manjim područjima hiperkeratoze; stupnjem II/IV opisuje se sluznica s malim pojedinačnim ili multifokalnim lezijama (Slika 5; Slika 6); stupnjem III/IV opisuje se sluznica s većim pojedinačnim ili

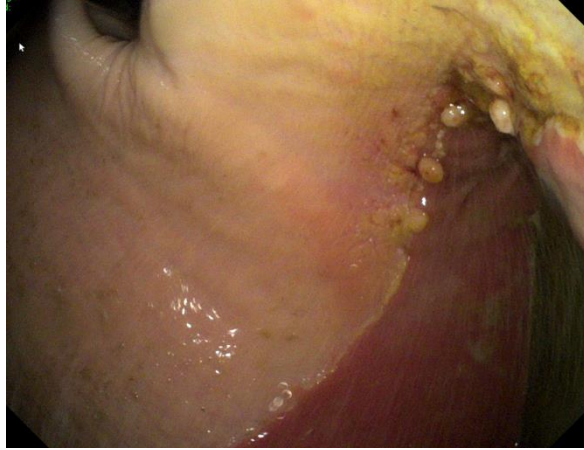ekstenzivnim površinskim lezijama (Slika 7); stupnjem IV/IV opisuje se sluznica s ekstenzivnim lezijama s dubokim oštećenjima (Slika 8). Kad pak je riječ o žljezdanoj sluznici, na njoj se opisuju anatomska lokalizacija (kardija, fundus, antrum, pilorus), epitelni izgled (hiperemija, hemoragija, ulceracija, fibrinosupurativne promjene), visina promjena (uleknete, ravne, uzvišene) te broj lezija (Slika 3a, Slika 3b.) (SYKES i sur., 2015.).

Tablica 1: Stupnjevanje EGSD-a – promjena na kutanoj sluznici (izvor: Sykes i sur., 2015.)

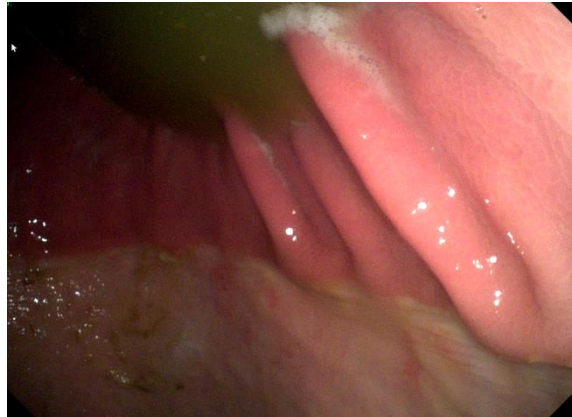Stupanj	Opis skvamozne sluznice
0	Intaktni epitel, bez vidljive hiperkeratoze
I	Sluznica nije oštećena ali postoje područja hiperkeratoze
II	Male pojedinačne ili multifokalne lezije
III	Velike pojedinačne ili ekstenzivne površinske lezije
IV	Ekstenzivne lezije s područjima dubokih ulceracija



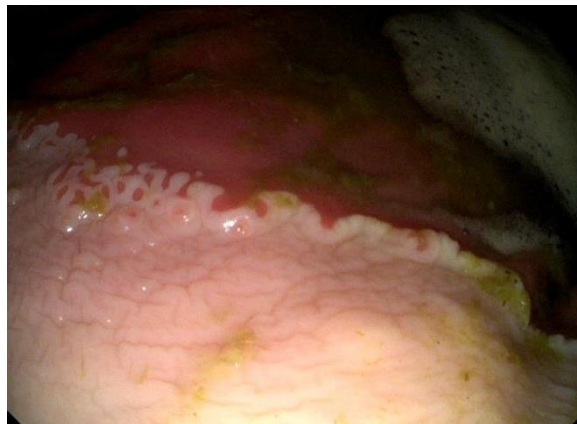Slika 4. Endoskopski prikaz normalne sluznice želuca (0/IV), SQ – skvamozna sluznica, GL – žljezdana sluznica, MP – *margo plicatus* (preuzeto od ANDREWS i sur., 1999.a)



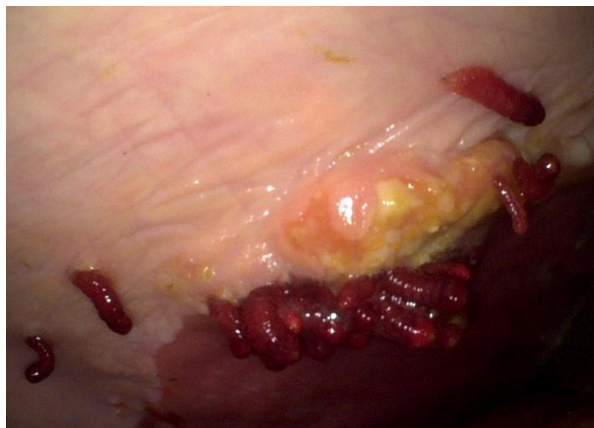Slika 5. Stupanj II/IV skvamozne bolesti želuca i hiperkeratoza *curvature minor* (izvor: privatna arhiva, Veterinarski fakultet Zagreb, Klinika za unutarnje bolesti)



Slika 6. Stupanj II/IV skvamozne bolesti želuca – mutlifokalne površinske erozije *curvature major* (izvor: privatna arhiva, Veterinarski fakultet Zagreb, Klinika za unutarnje bolesti)



Slika 7. Stupanj III/IV skvamozne bolesti želuca – multipli ulkusi na *margo plicatus curvature major* (izvor: privatna arhiva, Veterinarski fakultet Zagreb, Klinika za unutarnje bolesti)



Slika 8. Larve *Gasterophilus* spp. uz uzdignute fibroznosupurativne, ulcerirane promjene na *margo plicatus curvature major* (izvor: privatna arhiva, Veterinarski fakultet Zagreb, Klinika za unutarnje bolesti)

Prevalencija pojavnosti skvamozne i glandularne bolesti želuca različita je ovisno o pasmini i uporabi konja (SYKES i sur., 2015.), a dokazano je kako je stupanj oštećenja skvamozne sluznice proporcionalan intenzitetu i duljini trajanja rada (SYKES i sur., 2019.; BUSECHIAN i sur., 2021.). Stoga je prevalencija skvamozne bolesti želuca najviša u sportskih konja, pri čemu su predisponirani trkači konji (ROY i sur., 2005.; SYKES i sur., 2019.). Bolest se učestalo javlja i u konja za daljinsko jahanje (TAMZALI i sur., 2011.) i konja za preponsko jahanje (PEDERSEN i sur., 2018.). Pregledni rad HEWETSON i TALLON (2021.) sažeto prikazuje povezanost pasmine konja s prevalencijom i rizičnim čimbenicima istraživanja provedenih na utvrđivanju pojavnosti skvamozne bolesti želuca konja u različitim populacijama (Tablica 2).

Tablica 2. prevalencija skvamozne bolesti želuca u različitim populacijama konja i povezani rizični faktori (preuzeto i prilagođeno prema HEWETSON i TALLON, 2021.)

Populacija	Prevalencija skvamozne bolesti	Rizični faktor	Limit istraživanja	Izvor
Kasači				
Engleski punokrvnjak	52% u konja bez kliničkih znakova, 92% u konja s kliničkim znakovima gastritisa	Aktivni trening		Murray i sur., 1989.
Engleski punokrvnjak	93%	Aktivne trke unatrag 2 mjeseca	Mali uzorak (n=67)	Murray i sur., 1996.
Engleski punokrvnjak	82%			Vatistas i sur., 1999.
Engleski punokrvnjak, američki kasač	86%			Begg i sur., 2003.
Američki kasač	88%	Intenzivan trening, konji u prvih 5 mjeseci treninga	Mali uzorak (n=48)	Roy i sur., 2005.
Engleski punokrvnjak	72%	Konji sa stereotipijama, agresija prema ljudima, rad ≤6 tjedana		Sykes i sur., 2019.
Konji za daljinsko jahanje				
Arapski konj	57%	Dob, trening	Mali uzorak (n=37)	Nieto i sur., 2004.
Arapski konj, Anglo-arap	48% izvan sezone, 93% u natjecateljskoj sezoni	Duge utrke, visoko škrobna hranidba	Mali uzorak (n=30)	Tamzali i sur., 2011.
Netrkači konji za nastupe				
Različite pasmine	58%	Aktivno natjecanje, nervozno ponašanje, nizak hematokrit	Mali uzorak (n=50)	McClure i sur., 1999.
Različite pasmine	17% prije natjecateljske sezone, 56% nakon natjecateljske sezone	Aktivno natjecanje (dresura, preponsko jahanje, western izvedbe i daljinsko jahanje)		Hartmann i sur., 2003.
Ostalo				
Različite pasmine	11%	Konji dobi 2-6 godina i 18-23 godina (škola za jahanje)	Mali uzorak (n=80)	Chameroy i sur., 2006.
Različite pasmine	48% u asimptomatskih konja, 66% u simptomatskih konja	Konji za rasonodu		Niedźwiedz i sur., 2013.

Prevalencija glandularne bolesti želuca slabije je razjašnjena, a također je povezana s određenim rizičnim čimbenicima koji uključuju pasminu - toplokrvni konji predisponirani su za razvoj bolesti (LUTHERSSON i sur., 2009.; MÖNKI i sur., 2016.), namjenu, intenzitet i frekvenciju treninga, korištenje nesteroidnih protuupalnih lijekova, stres i drugo. Utvrđena je korelacija između frekvencije treninga konja s razvojem glandularne bolesti (konji koji treniraju 5 puta tjedno, imaju 10,4 puta veću mogućnost razvoja EGGD-a) (SYKES i sur., 2015.). U istraživanju prevalencije EGGD-a na uzorku od 21 konja, najviše toplokrvnih, utvrđena je prevalencija od 67 % (SHARBINE i sur., 2023.).

Istraživanje provedeno na Islandu na 211 jahačih konja u dobi od 3 do 30 godina pokazalo je visoku prevalenciju skvamozne i glandularne bolesti: 27 % (57/211) konja imalo je značajni nalaz skvamozne bolesti (sa stupnjem $\geq 2/4$), odnosno 8,5 % konja imalo je teži oblik bolesti (stupanj $\geq 3/4$). Žljezdana bolest želuca utvrđena je u 46 % (98/211) konja (LUTHERSSON i sur., 2023.). Istraživanje provedeno 2010. godine u Danskoj na uzorku od 201 klinički zdravog konja u dobi od 7 mjeseci do 27 godina, pokazalo je slične rezultate s prevalencijom oštećenja sluznice želuca (skvamozne i žljezdane) stupnja ≥ 2 od 53 %, najveći broj promjena uočen je u području *margo plicatus*. (LUTHERSSON i sur., 2009.)

Istraživanjem prevalencije i anatomske distribucije promjena na sluznici želuca provedenim u Litvi pretraženo je ukupno 190 konja s nespecifičnim kliničkim znakovima koji mogu ukazivati na gastritis. Skvamozna bolest želuca utvrđena je u 49 % konja, glandularna bolest želuca u 18 % konja te obje bolesti u 33 % konja. Nadalje, 46 % promjena na sluznici opisano je stupnjem 3/4, 33 % opisano je stupnjem 2/4 i 16 % promjena opisano je stupnjem 4/4. Najmanje je promjena, 5 %, opisano stupnjem 1/4. (ZIGMANTAITĖ i sur., 2018.).

Istraživanje u Poljskoj 2013. godine pokazalo je prisutnost želučanih ulceracija u 59 % (28/48) pretraženih konja koji su pokazivali blage znakove gastritisa. Ukupno je 19 % (9/48) ulceracija opisano stupnjem 3/4 te je također 19 % (9/48) opisano stupnjem 4/4. Zatim, 50 % (24/48) pregledanih konja imalo je promjene opisane stupnjem $\geq 2/4$. Najveći broj patologija utvrđen je na skvamoznoj sluznici u području *margo plicatus* (NIEDŹWIEDŹ i sur., 2013.)

Istraživanje provedeno s endoskopom duljine dva i pol ili tri metra utvrdilo je nalaz erozija ili ulceracija na skvamoznoj sluznici u 58 % (91/156) konja i nalaz erozija ili ulceracija

na glandularnoj sluznici u 8 % konja. Nadalje, 58 % konja imalo je promjene u području antruma ili pilorusa (MURRAY i sur., 2008.).

2.3. Liječenje bolesti sluznica želuca

Želučani ulkusi liječe se inhibitorima protonske pumpe, primarno omeprazolom, koji se smatra „zlatnim standardom“ liječenja ulcerativnih promjena želuca kod konja, kao jedini registriran inhibitor protonske pumpe za konje. Omeprazol djeluje tako da inhibira lučenje želučane kiseline tijekom 24 sata (u dozi od 4mg/kg, p/o, SID) (SYKES i sur., 2015.). Uz medikamentoznu terapiju, vrlo je važan dio liječenja i prilagođeno držanje (VOKES i sur., 2023.) koje uključuje *ad libitum* dostupnu hranu i vodu (ili hranjenje 4 - 6 puta dnevno), odnosno redoviti pristup pašnjaku ili stalno dostupno sijeno (barem 1,5 kg kvalitetnog sijena na 100 kg tjelesne mase dnevno) te izbjegavanje slame kao izvora vlaknine (VIDELA i sur., 2009.). Konji bi trebali što rjeđe biti hranjeni žitaricama i koncentratima s visokim postotkom škroba (najviše 2 grama po kilogramu tjelesne mase škroba dnevno) (LUTHERSSON i sur., 2009.; MENZIES – GOW i SHURLOCK, 2024.). Osim hranidbe, za liječenje i prevenciju skvamozne bolesti želuca konja potrebno je prilagoditi i režim treninga, što uključuje vrijeme, intenzitet i duljinu trajanja fizičke aktivnosti (VOKES i sur., 2023.). S druge strane, utjecaj okolišnih uvjeta poput fizičke aktivnosti i hranidbe nisu dokazano povezani s rizikom pojave glandularne bolesti želuca konja te zahtijevaju daljnja istraživanja (VOKES i sur., 2023.).

2.4. Endoskopska pretraga želuca

Endoskopija je pojam koji potječe od grčke riječi *endo*, što znači unutar, i *skopeo*, što znači gledati, a koristi se još od antičkih vremena za pregled tjelesnih šupljina i šupljih organa (BERCI i sur., 2000.). Ona uključuje ezofagogastroduodenoskopiju, ili kraće gastroskopiju, vizualnu pretragu sluznice jednjaka, želuca i proksimalnog dijela duodenuma (D'SILVA, 1998.). Izvodi se endoskopom, koji za uporabu u konja mora biti duljine najmanje 2 metra za inspekciju skvamozne sluznice, odnosno 2,5 – 3,5 metara duljine za inspekciju distalnih dijelova poput pilorusa i proksimalnog dijela duodenuma (ANDREWS i sur., 1999.a). Danas se najčešće koriste videoendoskopi (Slika 9) koji izravno šalju sliku na ekran. Osim videoendoskopa, još se koristi i endoskop s optičkim vlaknima (ANDREWS i sur., 1999.a).



Slika 9. videoendoskop duljine 3,5 metra (izvor: privatna arhiva, VEF)

Gastroskopija je indicirana kod pacijenata s poremećajima u gastrointestinalnom sustavu te služi za potvrdu ili isključenje brojnih patologija (D'SILVA, 1998.). Također, jedina je pouzdana metoda dijagnostike gastričnih ulkusa i erozija u obliku skvamozne ili žljezdane bolesti sluznice želuca konja (SYKES i sur., 2015.). Izvodi se u stojećem položaju (ili rjeđe ležećem) uz blagu sedaciju, nakon što je životinji uskraćena hrana 8 - 12 sati. Za stajaću sedaciju najčešće se koristi intravenska aplikacija ksilazina, kombinacija acepromazina i ksilazina ili detomidin. Endoskop se konju uvodi kroz ventralni prohod nosa do ždrijela, u ždrijelu se pomicanjem te upuhivanjem zraka kroz endoskop podražuje akt gutanja, a kada ga životinja proguta uvodi se dalje do želuca.

Važno je da se kliničar koji izvodi endoskopiju uvjeri da je konj uistinu progutao endoskop kako ne bi došlo do retrofleksije, odnosno izvrtnja endoskopa u usta konja. Da bi se to spriječilo, preporuča se korištenje otvarača za usta ili korištenje nazogastrične sonde pri samom ulasku endoskopa u jednjak. Pri prolasku endoskopa kroz jednjak i želudac potrebno je upuhivati zrak za bolju preglednost (MURRAY, 2002.), a vrlo je važno pregledati cijeli želudac i proksimalni dio duodenuma, ako je to moguće (REED i sur., 2017.). Potrebno je razlikovati skvamoznu od žljezdane sluznice: skvamozna sluznica izgledom nalikuje na sluznicu jednjaka, dok je žljezdana sluznica crvene boje i može biti saćaste građe. Ako je potrebno, endoskopom se može uzeti uzorak za biopsiju promijenjenog tkiva na sluznici želuca (REED i sur., 2017.).

3. MATERIJALI I METODE


3.1. Konji

Istraživanje uključuje kliničke podatke konja koji su podvrgnuti gastroskopiji, a zaprimljeni su na Kliniku za unutarnje bolesti Veterinarskog fakulteta u Zagrebu u razdoblju od studenog 2021. do listopada 2023. godine. Ono obuhvaća kliničke nalaze 22 konja različitih pasmina, u dobi od dvije do 25 godina, koji su pohranjeni u VEF protokolu, tj. u bazi podataka pacijenata Sveučilišne bolnice Veterinarskog fakulteta u Zagrebu. Konji su zaprimljeni sa sličnim anamnezama, koje uključuju smanjen apetit, promjene u ponašanju u vidu potištenosti, nervoze, odbijanja rada ili treninga, loše radne sposobnosti te slabijeg gojnog stanja. Time se konjima postavila sumnja na patologiju želuca: primarnog gastritisa sa ili bez oštećenja sluznice želuca. Dijelu konja sumnja na gastrični ulkus postavila se nakon provedene terapije nesteroidnim protuupalnim lijekovima.

3.2. Klinička obrada konja

Na prijemu svakog konja, najprije je od vlasnika uzeta anamneza, tj. razlog dolaska te opći podaci o konju. Obavljen je opći klinički pregled koji uključuje opis građe, gojnog stanja i ponašanja konja, zatim mjerenje trijasa (temperature te frekvencije bila i disanja), vremena ponovnog punjenja kapilara (CRT) i pregled sluznica i submandibularnih limfnih čvorova. Auskultatorno je pregledan dišni, kardiovaskularni i probavni sustav (peristaltika u 4 kvadranta). Također su vizualno pregledani usna šupljinina i zubalo.

Endoskopska pretraga rađena je u stajaćem položaju uz blagu sedaciju detomidinom (s ili bez butorfanola) pri čemu se konj nalazio u stojnici. Korišten je videoendoskop dužine 2,5 metra (Olympus CV-180 Evis Exera II) (Slika 10; Slika 11). Prije pretrage konjima je bila uskraćena hrana 8 - 12 sati radi bolje preglednosti sluznice želuca.



Slika 10. Endoskop duljine 2,5 metra (izvor: privatna arhiva, VEF)

Endoskop je uveden kroz nosnicu do ždrijela, čime je potaknut akt gutanja te je nakon gutanja oprezno uveden u jednjak. Pri prolasku kroz jednjak pažljivo je pregledana sluznica te je endoskop kroz kardijačni sfinkter uveden u želudac. Nakon ulaska u želudac upuhivanjem zraka došlo je do distenzije želučane stijenke, a blagim mlazom vode isprani su ostaci hrane sa sluznice radi bolje preglednosti skvamozne i žlijezdane sluznice.

Pri ulasku endoskopa u želudac najprije su pregledane desna strana i velika krivina želuca. Daljnjim uvođenjem endoskop je proveden desnom stranom želuca i zatim dorzalno prema kaudalnom dijelu, gdje su vidljive mala krivina želuca i kardija. Kako bi endoskop došao do pilorusa, proveden je oko krivine želuca tako da je vrh endoskopa uveden u ventralni dio gdje se nalazi želučani sadržaj, koji je potrebno aspirirati kako bi se vizualizirao antrum želuca.



Slika 11. Endoskop, monitor i sukcijska pumpa (izvor: privatna arhiva)

3.3. Obrada podataka

Obrađeni klinički podaci o pregledanim konjima preuzeti su iz VEF protokola, a oni obuhvaćaju nacional, anamnezu, klinički nalaz, nalaz endoskopske pretragem, laboratorijske nalaze hematoloških i biokemijskih pretraga krvi te klinički i endoskopski nalaz na kontrolnom pregledu. Nakon prikupljanja podataka, oni su sažeti i sortirani u tablice te statistički obrađeni. Pacijenti su podijeljeni u četiri skupine ovisno o anatomskoj lokaciji patoloških promjena, čime je definirana i prisutna bolest. Prva skupina životinja obuhvaća nalaze promjena na skvamoznoj sluznici (skvamozna bolest želuca, ESGD), druga skupina obuhvaća nalaze promjena na glandularnoj sluznici (žljezdana bolest želuca, EGGD). Treća skupina obuhvaća istovremeni nalaz obje bolesti, dok se četvrta skupina odnosi na one bez patoloških promjena. Svi nalazi

skvamozne bolesti opisani su stupnjem I-IV, ovisno o intenzitetu i rasprostranjenosti lezija, a nalazi žljezdane bolesti opisani su deskriptivno i anatomske. Hematološki i biokemijski nalazi krvi također su sortirani u tablice te obrađeni, ovisno o zajedničkim povišenim ili sniženim parametrima. S obzirom na mali broj istraživanih pacijenata, izračunat je broj i međusobni odnos, tj. učestalost pojedinih bolesti, stupanj intenziteta skvamozne bolesti, anatomske lokacije svih patoloških promjena te broj i opis nalaza glandularne bolesti. Nalazi krvi su uspoređeni te je izračunat postotak i broj promijenjenih parametara da bi se utvrdilo postoje li parametri koji se vežu uz određene bolesti.

4. REZULTATI

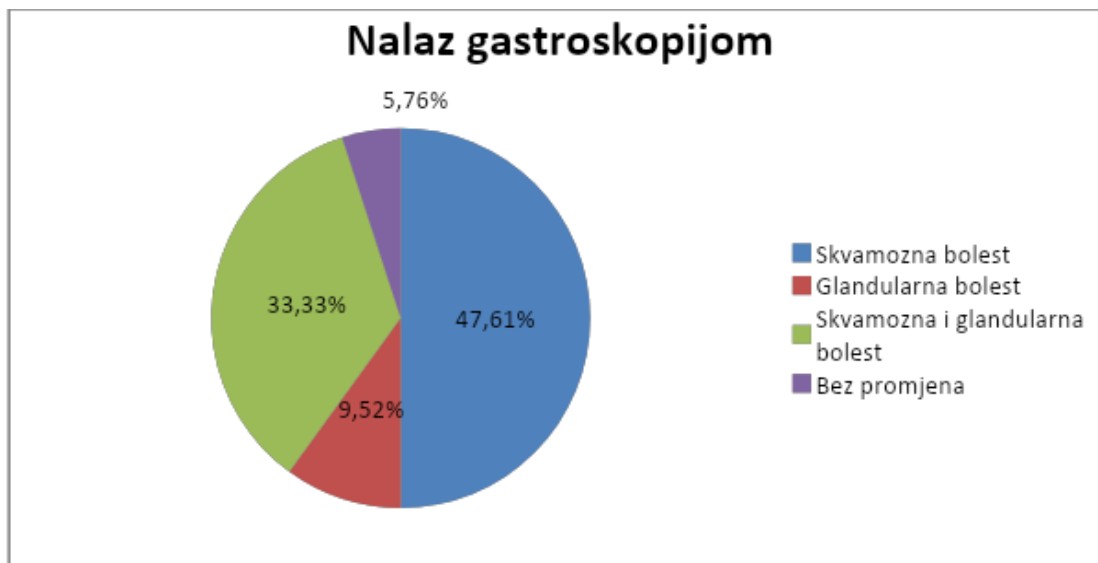
Ukupno su obrađena 22 klinička nalaza konja podvrgnutih gastroskopiji u razdoblju od studenog 2021. godine do listopada 2023. godine (Tablica 3), od čega je bilo 11 kobila (50 %) i 11 (50 %) kastriranih konja i pastuha. Pregledani konji su različitih pasmina, a svi se ubrajaju u toplokrvne pasmine (18/22), dok za 4 konja nije navedena pasmina. Najučestaliji zabilježeni anamnestički podaci bili su: mršavljenje (7/22), promijenjeno ponašanje (potištenost, nervozno ponašanje) (6/22), smanjen apetit (5/22), znakovi kolika (valjanje, znojenje) (4/22) i stereotipično ponašanje (gutanje zraka, hodanje u krug) (2/22).

Tablica 3. Obradeni klinički nalazi endoskopske pretrage želuca konja

Broj	Nacional	Anamneza	Nalaz
1	konj toplokrvnjak, 16 godina		Ulkus skvamozne sluznice (II/IV)
2	Kobila, 25 godina	Smanjen apetit, drugačije se ponaša, znoji se, tresu joj se noge	Ulkus žljezdane sluznice
3	Kobila HŠK, 11 godina	Nekoliko puta imala opstrukciju jednjaka	Ulkus skvamozne sluznice (II/IV)
4	Kobila oldenburški konj, 3 godine	Pokazuje znakove kolika	Ulkus skvamozne sluznice (III/IV), ulkus žljezdane sluznice
5	Pastuh lipicanac, 9 godina	Srušio se u boks, teže disao, drugačije se ponaša	Ulkus skvamozne sluznice (III/IV)
6	Kobila toplokrvnjak, 7 godina	Vlasnica zatražila gastroskopiju	Ulkus skvamozne sluznice (IV/IV), ulkus žljezdane sluznice
7	Konj arapska pasmina, 11 godina		Ulkus skvamozne sluznice (II/IV), ulkus žljezdane sluznice
8	Konj kraljevski nizozemski toplokrvnjak, 12 godina	Smanjen apetit i gojno stanje	Ulkus skvamozne sluznice (II/IV)
9	Konj frizijska pasmina, 14 godina	Naglo je smršavio, dobar apetit, osjetljiv na stres, slabije radne sposobnosti	Ulkus žljezdane sluznice
10	Kobila HŠK, 13 godina	Čudno se ponaša, odbija hranu, uznemirena je	Ispunjen želudac, nije moguća vizualizacija stijenke

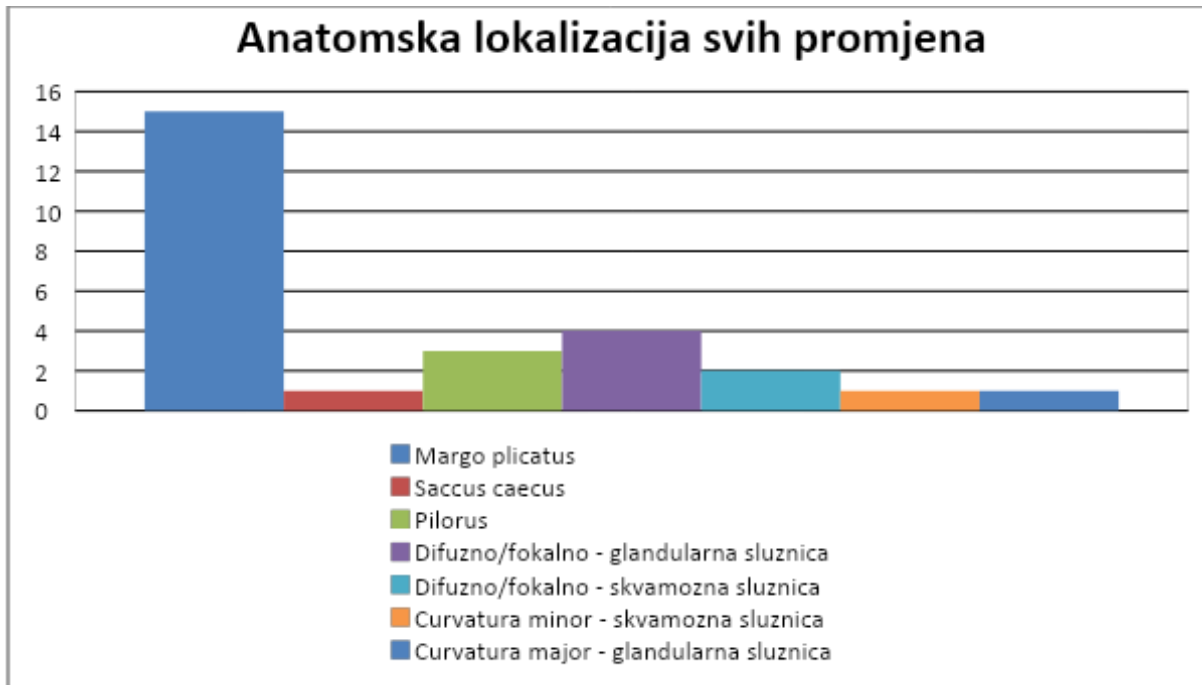
11	Pastuh HŠK, 10 godina	Povremena nelagoda pri radu	Ulkus skvamozne sluznice (I/IV)
12	Kobila Zangerscheide, 2 godine		Ulkus žljezdane sluznice
13	Konj holstein, 5 godina	Mršavi (izgubio oko 50 kg), bezvoljan, redovito trenira	Ulkus skvamozne sluznice (II/IV)
14	Kobila	Mršavi, loše je volje, guta zrak	Ulkus skvamozne sluznice (III/IV)
15	Konj	Kronični problemi sa želucem	Ulkus skvamozne sluznice (II/IV)
16	Kobila Zangerscheide, 12 godina	Kolika unazad jedne godine, hoda u krug, proljev, smanjen apetit, prethodno potvrđen ulkus	Uredan nalaz
17	Pastuh mađarski anglo-arap, 4 godine	U zadnja dva mjeseca nekoliko epizoda ležanja i valjanja po podu	Ulkus skvamozne sluznice (IV/IV), ulkus žljezdane sluznice
18	Kobila, 10 godina		Ulkus skvamozne sluznice (I/IV), ulkus žljezdane sluznice
19	Konj HŠK	Dulje vrijeme mršavi, loše je volje	Ulkus skvamozne sluznice (III/IV),
20	Kobila HŠK, 22 godine	Kašlje, teško dobiva na težini, mršava je	Ulkus skvamozne sluznice (II/IV)
21	Konj arapska pasmina, 5 godina		Ulkus skvamozne sluznice (II/IV), ulkus žljezdane sluznice
22	Kobila toplokrvnjak, 8 godina	Jako je smršavila, smanjen apetit	Ulkus skvamozne sluznice (IV/IV)

Pri jednom od 22 nalaza gastroskopijom utvrđeno je da je želudac ispunjen hranom te ga nije bilo moguće pregledati, stoga u daljnjoj obradi podataka koristimo 21 nalaz. Pri 20 od 21 (95,24 %) nalaza utvrđene su promjene na sluznici želuca u obliku hiperkeratoza, erozija i ulceracija. Nadalje, deset (47,61 %) konja imalo je promjene samo na skvamoznoj sluznici, dva (9,52 %) konja imala su promjene samo na glandularnoj sluznici, sedam (33,33 %) konja imalo je promjene na skvamoznoj i glandularnoj sluznici, a u jednog (5,76 %) konja nisu utvrđene promjene na sluznici želuca (Slika 12). U dva konja utvrđen je nalaz živih larvi *Gasterophilus sp.*

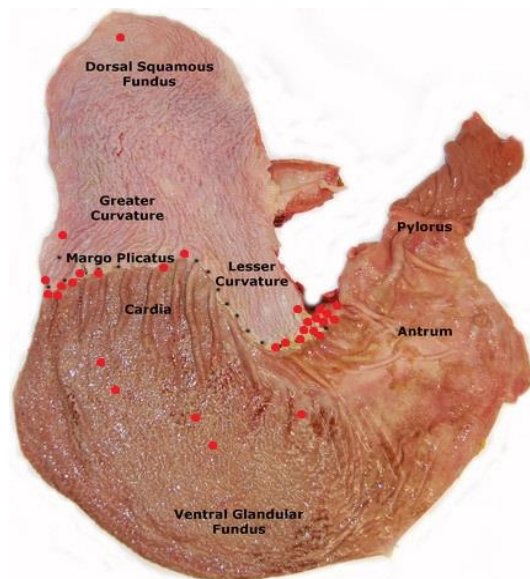


Slika 12. Podjela promjena utvrđenih na sluznici želuca

Što se tiče anatomske lokalizacije samih promjena, 15 promjena bilo je utvrđeno u području *margo plicatus* (najčešće uz *curvatura major* i *curvatura minor* te u neposrednoj blizini pilorusa), tri promjene utvrđene su na području pilorusa, jedna promjena na *saccus caecus*, jedna promjena na *curvatura major*, jedna promjena na *curvatura minor*, dvije promjene opisane su kao difuzne/fokalne na skvamoznoj sluznici i četiri promjene opisane su kao difuzne/fokalne na glandularnoj sluznici (Slika 13; Slika 14). U jednom kliničkom nalazu nije navedena lokacija promjena, a pet nalaza na glandularnoj sluznici opisano je kao difuzno i na više lokacija.

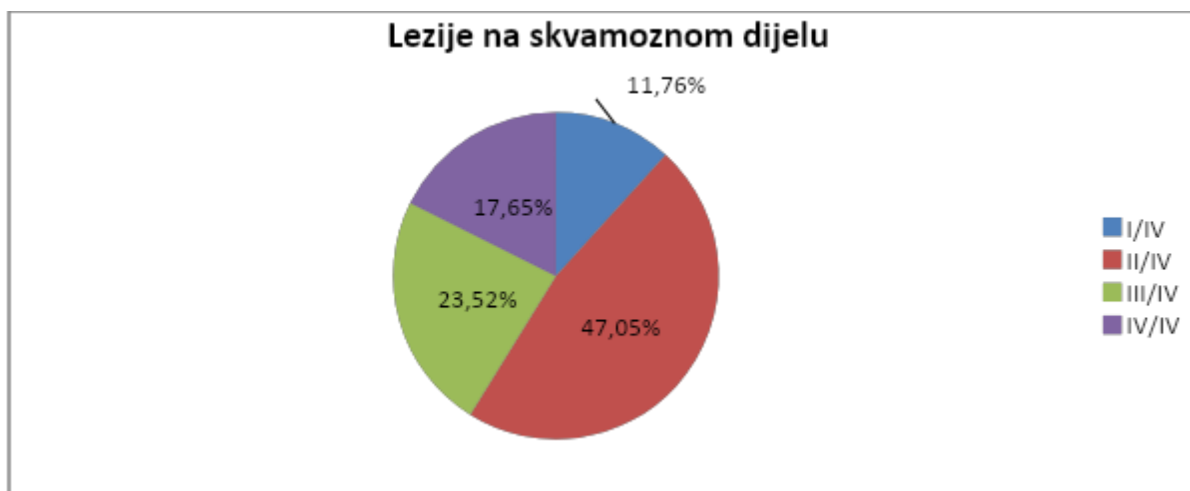

Slika 13. Anatomska lokalizacija patoloških promjena utvrđenih gastrokopijom



Slika 14. Anatomska lokalizacija svih uočenih promjena (crvena boja) (preuzeto i prilagođeno od SYKES i sur., 2015.)

Ukupno je 17 konja imalo promjene na skvamoznoj sluznici želuca (uključujući konje s promjenama na skvamoznoj i glandularnoj sluznici), što je 80,95 % (17/21) pregledanih konja. Dva od 17 (11,76 % imala su promjene stupnja I/IV, osam konja (47,05 %) imalo je promjene stupnja II/IV, četiri konja (23,52 %) imala su promjene stupnja III/IV i tri konja (17,65 %) imala su promjene stupnja IV/IV (Slika 15).



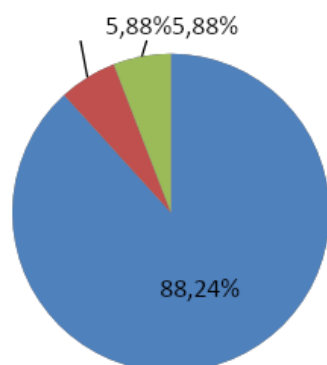
Slika 15. Stupnjevi nalaza lezija na skvamoznoj sluznici

Od ukupnog broja pregledanih konja (n = 21), 9,52 % (2/21) je imalo najblaži oblik bolesti skvamozne sluznice stupnja I/IV, 38,10 % (8/21) imalo je promjene stupnja II/IV, 19,05 % (4/21) imalo je promjene stupnja III/IV, a najteži oblik bolesti stupnja IV/IV imalo je 14,29 % konja (3/21).

Od 17 nalaza promjena na skvamoznoj sluznici, 15 (88,24 %) ih je utvrđeno na ili u neposrednoj blizini margo plicatus, jedan (5,88 %) nalaz je opisan na *curvatura major* i jedan nalaz opisan je na *saccus caecus* (5,88 %) (Slika 16). Ukupno je utvrđeno devet nalaza žljezdane bolesti želuca, što je 42,86 % svih nalaza. Nalazi žljezdane bolesti želuca opisani su prema sedam kategorija navedenih u Tablici 4. Anatomski opisi nalaza žljezdane bolesti navedeni su u Tablici 5 (Slika 17).

Promjene na skvamoznoj sluznici

■ Margo plicatus ■ Curvatura major ■ Saccus caecus



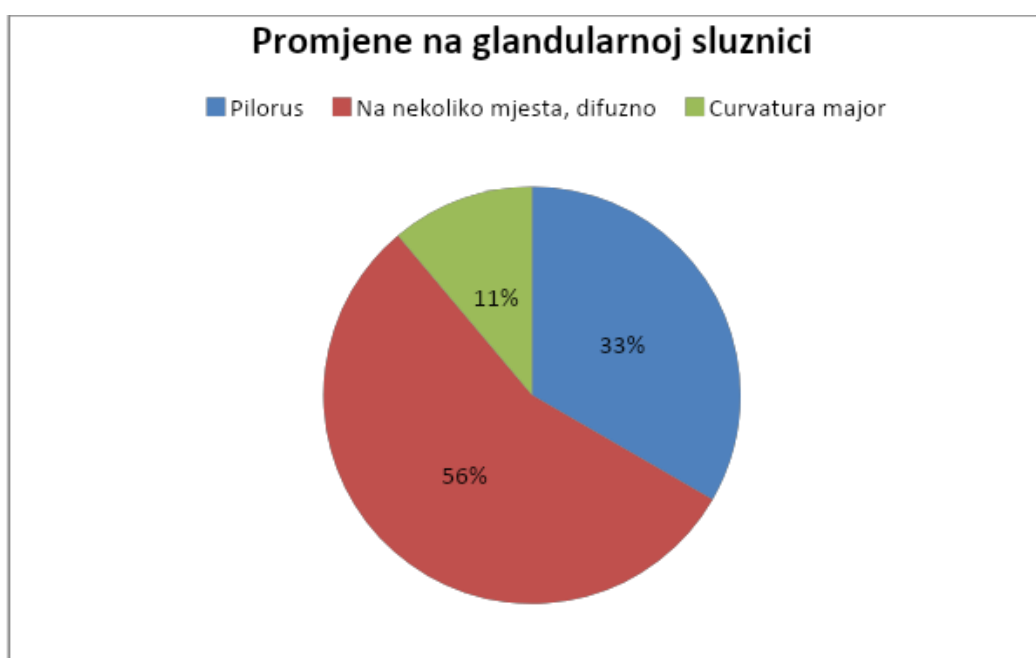Slika 16. Anatomaska lokalizacija promjena na skvamoznoj sluznici

Tablica 4. Opis i broj nalaza na glandularnoj sluznici

Žljezdana bolest - opis lezija	Broj konja
Multiple, velike, fokalne	1
Multiple, manje, duboke, hemoragične	1
Umjerene multifokalne difuzne hemoragične	1
Šitna, točkasta područja hiperemije	1
Blago zažareno	2
Veće ulkusno područje s fibrinom i krvarenjem	2
Fokalne lezije s površinskim nakupljanjem fibrina	1

Tablica 5. Anatomska lokalizacija patoloških promjena utvrđenih na glandularnoj sluznici

Žljezdana bolest - anatomska lokacija	Broj konja
Pilorus	3
Na nekoliko mjesta, difuzno	5
<i>Curvatura major</i>	1



Slika 17. Anatomska lokalizacija promjena na glandularnoj sluznici

U 17 konja izrađeni su hematološki i biokemijski nalazi krvi neposredno prije endoskopske pretrage. Hematološkom pretragom krvi utvrđena je smanjena vrijednost hemoglobina u devet pregledanih konja (52,94 %), dok je u ostalih utvrđena fiziološka vrijednost. U 12 pregledanih konja (70,59 %) utvrđena je smanjena vrijednost hematokrita, dok su ostali imali fiziološku vrijednost. Nadalje, šest konja (35,29 %) imalo je smanjenu vrijednost segmentiranih neutrofila te je također šest konja (35,29 %) imalo smanjenu vrijednost limfocita, dok je u jednog konja utvrđena povišena vrijednost limfocita u krvi. Konačno, pet pregledanih konja (29,41 %) imalo je smanjenu vrijednost eozinofila u krvi. Biokemijskom pretragom krvi

utvrđena je povišena koncentracija kreatinina u krvi u pet od 17 konja (29,41 %), zatim povišena koncentracija glukoze u krvi u pet od sedam konja (71,43 %) i povišen CPK u šest od devet konja (66,67 %). Također, u 52,94 % pregledanih konja serum je bio ikteričan.

Ukupno je zabilježeno 15 konja s prepisanom terapijom peroralnim omeprazolom uz prilagođenu hranidbu i držanje tijekom oporavka te kontrolni pregled nakon završetka terapije. Devet konja je došlo na kontrolni pregled te je u svih devet utvrđena regresija patoloških promjena na sluznici želuca. Ostalih šest konja nije došlo na kontrolni pregled.

5. RASPRAVA

Endoskopska pretraga želuca ili gastroskopija jedina je pouzdana *antemortem* metoda dijagnostike određenih patoloških procesa na sluznici probavnog sustava, odnosno želuca (SYKES i sur., 2015.). Najčešći nalaz gastroskopijom promjene su na skvamoznoj i glandularnoj sluznici u obliku hiperkeratoze, erozija i ulceracija koje pripadaju skvamoznoj i glandularnoj bolesti želuca konja. Skvamozna i glandularna bolest sluznice želuca konja česte su patologije, prisutne u velikom broju domaćih kopitara koje predstavljaju problem u držanju konja, posebno onih s većom fizičkom aktivnosti, hranidbom bogatom lakoprobavljivim ugljikohidratima, a siromašnom vlakninom, konja koji se drže u staji (s malo vremena ili bez vremena na ispaši) i konja pod povećanim stresom (SYKES i sur. 2015.; HEWETSON i TALLON, 2021.). Trenutno ne postoje specifični biomarkeri koji bi mogli indicirati prisutnost skvamozne i žljezdane bolesti želuca konja, iako se intenzivno radi na njihovu pronalasku kako bi se potvrdila opravdanost provođenja gastroskopije te time se olakšala i ubrzala dijagnostika bolesti želuca u konja (MUÑOZ – PRIETO i sur., 2022.).

Od 21 konja s nespecifičnim anamnestičkim i kliničkim znakovima, mršavljenje je utvrđeno u sedam slučajeva, promijenjeno ponašanje u vidu potištenosti i nervoznog ponašanja u šest slučajeva, smanjen apetit u pet slučajeva, znakovi kolika u dva slučajeva i stereotipično ponašanje (gutanje zraka, hodanje u krug) također u dva slučajeva. Na temelju ovih znakova postavljena je sumnja na poremećaj u probavnom sustavu te je endoskopskom pretragom želuca dokazana bolest sluznice želuca u 20 konja (95,24 %). Time smo potvrdili povezanost ovih nespecifičnih anamnestičkih i kliničkih znakova s postojanjem patologija na želucu, sukladno s provedenim istraživanjima (MURRAY i sur., 2008.; LUTHERSSON i sur., 2009.; NIEDŹWIEDŹ i sur., 2013; ZIGMANTAITÉ i sur., 2018.).

Nalazom 47,61 % promjena na skvamoznoj sluznici (10/21), 14,29 % promjena na glandularnoj sluznici (3/21) i 33,33 % promjena na skvamoznoj i glandularnoj sluznici (7/21) dobili smo vrlo slične rezultate poput istraživanja ZIGMANTAITÉ i sur. (2018.) gdje je utvrđena prisutnost ESGD-a u 49 %, EGGD-a u 18 % i obje bolesti u 33 % pregledanih konja (n = 190) te istraživanja na 156 konja gdje je utvrđena skvamozna bolest u 58 % konja i žljezdana bolest u 8 % konja (MURRAY i sur., 2008.).

Što se tiče stupnja intenziteta lezija na skvamoznoj sluznici, ustanovili smo da je najviše konja imalo promjene stupnja II/IV (47,05 %, 8/17), što označava blaži oblik bolesti. Teži oblici bolesti stupnja III/IV utvrđeni su u 23,52 % (4/17) nalaza te IV/IV u 17,65 % (3/17) nalaza. Najmanje je konja imalo promjene stupnja I/IV koja označava najblaži oblik bolesti (11,76 %, 2/17). Ako ove nalaze usporedimo s nalazima istraživanja u Poljskoj (NIEDŹWIEDŹ i sur., 2013.) gdje su stupnjevi promjena na skvamoznoj sluznici izraženi u odnosu prema ukupnom broju pregledanih životinja, naš nalaz lezija stupnja III/IV (19,05 %, 4/21) gotovo je identičan njihovom nalazu lezija stupnja III/IV (19 %, 9/48). Njihovo istraživanje utvrdilo je nalaz stupnja IV/IV u vrijednosti od također 19 % (9/48), što se podudara s našim rezultatima. U navedenom su istraživanju izrazili ukupan broj lezija sa stupnjem $\geq 2/4$ u vrijednosti od 50 % svih pregledanih konja (24/48), a ako mi na taj način izrazimo naše rezultate, dobivamo vrijednost od 71,42 % (15/21). Važno je naglasiti da NIEDŹWIEDŹ i sur. (2013.) u svom istraživanju nisu koristili skalu I-IV za promjene skvamozne sluznice, već za sve nađene promjene na želucu.

Najveći broj lezija skvamozne sluznice utvrdili smo na ili u neposrednoj blizini *margo plicatus* - 88,24 % (15/17) što je također utvrđeno u prije spomenutim istraživanjima (LUTHERSSON i sur., 2009.; NIEDŹWIEDŹ i sur., 2013.). Preciznije, najveći broj promjena nalazio se u regiji *curvatura major, curvatura minor* te na dijelu skvamozne sluznice neposredno uz pilorus, što je sličan nalaz istraživanju MURRAY i sur. (2008.), u kojem je utvrđeno 58 % promjena u području antruma ili pilorusa.

Promjene utvrđene na glandularnoj sluznici opisane su deskriptivnom terminologijom te je navedena anatomska lokalizacija. Većina promjena (55,55 %, 5/9) opisana je kao difuzna ili multifokalna, odnosno na više mjesta ili po cijeloj sluznici, što se ne podudara s prije navedenim istraživanjima, u kojima se navodi da je većina promjena na glandularnoj sluznici u području pilorusa (MURRAY i sur., 2008.), dok je kod nas samo 33,33 % (3/9) promjena žljezdane sluznice uočeno na pilorusu (iako je velik broj promjena na skvamoznoj sluznici u neposrednoj blizini pilorusa). U samo jednog konja promjena je uočena na području *curvatura minor* žljezdane sluznice. Promjene su opisane kao: multiple, velike, fokalne; multiple, manje, duboke, hemoragične; umjerene multifokalne difuzne hemoragične; sitna, točkasta područja hiperemije; blago zažareno; veće ulkusno područje s fibrinom i krvarenjem; fokalne lezije s površinskim nakupljanjem fibrina. Stoga možemo zaključiti da prevladava nalaz multifokalnih područja

oštećene sluznice, dok je nalaz pojedinačne ulceracije uočen samo u jednom slučaju. Također u 44,44 % (4/9) nalaza bilo je prisutno krvarenje, a u 33,33 % (3/9) nalaza bilo je prisutno nakupljanje fibrina.

Obradom hematoloških i biokemijskih nalaza krvi pokušali smo utvrditi postoje li parametri specifični za oštećenja sluznice želuca. Ukupno smo obradili 17 hematoloških nalazi krvi. Devet konja (52,94 %) imalo je snižen hematokrit i sniženu koncentraciju hemoglobina u krvi, od kojih je četiri imalo skvamoznu bolest sluznice želuca, četiri istovremenu skvamoznu i žljezdanu bolest sluznice želuca, a jedan konj nije imao oštećenja na sluznici želuca. Snižena koncentracija hemoglobina u krvi i snižen hematokrit može biti posljedica krvarenja, tj. hemoragičnog oštećenja sluznice (TOMIZAWA i sur., 2014.) ili kroničnih ulceracija sluznice želuca (MCCLURE i sur., 1999.). Također, šest konja (35,29 %) imalo je smanjenu vrijednost segmentiranih neutrofila u krvi, šest (35,29 %) je imalo smanjenu vrijednost limfocita u krvi i pet konja (29,41 %) je imalo smanjenu vrijednost eozinofila u krvi. Ovi nalazi nisu od značaja jer ne ukazuju na direktnu povezanost s oštećenjima sluznice želuca. Što se tiče biokemijskih pretraga krvi, u pet konja (71,43 %) utvrđena je povišena koncentracija glukoze u krvi, iako je broj pretraženih životinja mali te ovaj relativno visok postotak može biti zanemariv. Šest konja imalo je povišenu vrijednost kreatinin fosfokinaze (CPK) u krvi. Zadnji uočeni promijenjeni parametri biokemijske pretrage krvi su povišena koncentracija kreatinina u krvi u pet konja (29,41 %) i ikterični uzorak u devet (52,95 %) pregledanih konja. Ovi nalazi ne mogu se direktno povezati s bolešću sluznice želuca.

Utvrđena uspješnost liječenja oštećenja sluznice peroralnim omeprazolom je 100 % uz promjenu hranidbe (smanjenje lakoprobavljivih ugljikohidrata i povećanje vlaknine te *ad libitum* hrana i voda uz preporučene dodatke prehrani) te smanjenje rizičnih faktora poput stresa i intenzivne fizičke aktivnosti.

Kao najznačajniji nedostatak ovog istraživanja istaknuli bismo mali broj kliničkih nalaza, nedostatak anamnestičkih podataka povezanih s prehranom, uporabom konja i detaljnijih okolišnih čimbenika povezanih s razvojem skvamozne i žljezdane bolesti želuca konja te duljinu endoskopa, koji bi trebao biti duljine barem 3 metra (HEWETSON i TALLON, 2021.) za pretragu distalnih dijelova želuca i probavnog sustava. Također, ograničavajuća okolnost ovog istraživanja nedostatak je hematoloških i biokemijskih nalaza krvi svih pregledanih pacijenata

kao i nedostatak kontrolnih pregleda nakon provedene medikamentozne terapije. S obzirom da se radi o retrospektivnoj analizi dobivenih kliničkih podataka, podaci nisu bili ujednačeno bilježeni, no obradi podataka uvelike je pomoglo sustavno bodovanje, tj. stupnjevanje i opis promjena po uređenom sustavu bodovanja prema konsenzusu Američkog koledža veterinarske medicine (SYKES i sur., 2015.).

ZAKLJUČCI

1. U uzorku od 21 kliničkog nalaza endoskopske pretrage želuca konja koji su pokazivali nespecifične kliničke znakove koji se mogu povezati s patološki promijenjenom sluznicom želuca, utvrđeno je oštećenje stijenke u 95,24 % (20/21) nalaza.
2. Endoskopska pretraga želuca pokazala se kao pouzdana metoda dijagnostike patoloških procesa na sluznici želuca.
3. Dokazana je povezanost nađenih nespecifičnih kliničkih znakova: nervoze, smanjenog apetita, stereotipija, loše tjelesne kondicije, smanjene sposobnosti rada i kolika s oštećenjem sluznice želuca.
4. Nalaz oštećenja skvamozne sluznice (80,95 %) učestalija je patologija nego promjena žljezdane sluznice (42,86%).
5. Istovremen nalaz skvamozne i žljezdane bolesti utvrđen je u trećine pacijenata (33,33 %), iako su etiologija i patofiziologija nastanka ovih bolesti različiti.
6. Najčešći je nalaz oštećenja skvamozne sluznice sa stupnjem II/IV (47,05 %).
7. Nisu pronađeni pouzdani parametri hematološke ili biokemijske pretrage krvi koje bi direktno povezali s dijagnostikom oštećenja sluznice želuca.
8. Potvrđena je uspješnost terapije peroralnim omeprazolom uz promjenu okolišnih uvjeta.

7. LITERATURA

ANDREWS, F., W. BERNARD, D. BYARS, N. COHEN, T. DIVERS, C. MACALLISTER, A. MCGLADDERY, A. MERRIT, M. MURRAY, J. ORSINI, J. SNYDER, N. VATISTAS (1999a): Recommendations for the diagnosis and treatment of equine gastric ulcer syndrome (EGUS): The Equine Gastric Ulcer Council. *Equine Veterinary Education*. 11, 262 – 272.

ANDREWS, F. M., J. A. NADEAU (1999b): Clinical syndromes of gastric ulceration in foals and mature horses. *Equine Veterinary Journal* 31, 30 – 33.

BEGG, L. M., C. B. O’SULLIVAN (2003): The prevalence and distribution of gastric ulceration in 345 racehorses. *Aust. Vet. J.* 81, 199 – 201.

BELL, R. J. W., T. D. MOGG, J. K. KINGSTON (2007): Equine gastric ulcer syndrome in adult horses: A review. *New Zealand Veterinary Journal* 55, 1 – 12.

BERCI, G., K. A. FORDE (2000): History of endoscopy. *Surgical Endoscopy* 14, 5 – 15.

BUSECHIAN, S., M. SGORBINI, S. ORVIETO (2021): Evaluation of a questionnaire to detect the risk of developing ESGD or EGGD in horses. *Prev. Vet. Med.* 188, 105285.

CRUMPTON, S. M., K. BAIKER, G. D. HALLOWELL, J. L. HABERSHON-BUTCHER, I. M. BOWEN (2015): Diagnostic Value of Gastric Mucosal Biopsies in Horses with Glandular Disease (Abstract). *Equine Vet. J.* 47, 9.

D’SILVA, J. (1998): Upper gastrointestinal endoscopy: gastroscopy. *Nursing Standard* 12, 49 – 56.

ELLIS, A., S. UPTON, S. ZINCHENKO (2015): The effect of presenting forage in multi-layered haynets and at multiple sites on night time budgets of stabled horses. *Appl. Anim. Behav. Sci.* 171, 108 – 116.

ETHELL, M. T., D. R. HODGSON, B. A. HILLS (2010): Evidence for surfactant contributing to the gastric mucosal barrier of the horse. *Equine Veterinary Journal* 32, 470 – 474.

HALLOWELL, G. (2018): Pathogenesis of equine squamous and glandular gastric disease. *UK-Vet Equine* 2, 70 – 75.

HARTMANN, A. M., R. L. FRANKENY (2003): A preliminary investigation into the association between competition and gastric ulcer formation in non-racing performance horses. *J. Equine Vet. Sci.* 23, 560 – 561.

HEWETSON, M., N. D. COHEN, S. LOVE (2006): Sucrose concentration in blood: a new method for assessment of gastric permeability in horses with gastric ulceration. *J. Vet. Intern. Med.* 20, 388 – 394.

HEWETSON, M., R. TALLON (2021): Equine Squamous Gastric Disease: Prevalence, Impact and Management. *Vet. Med. (Auckl)*. 12, 381 – 399.

HUSTED, L., L. C. SANCHEZ, S. N. OLSEN, K. E. BAPTISTE, A. M. MERRITT (2008): Effect of paddock vs. stall housing on 24 hour gastric pH within the proximal and ventral equine stomach. *Equine Vet. J.* 40, 337 – 341.

KÖNIG, H. E., H. – G. LIEBACH (2005): *Anatomie der Haussäugetiere*. Schattauer GmbH, Stuttgart – New York, str. 336 – 342.

LUTHERSSON, N., K. HOU NIELSEN, P. HARRIS, T. D. H. PARKIN (2009): The prevalence and anatomical distribution of equine gastric ulceration syndrome (EGUS) in 201 horses in Denmark. *Equine Vet Journal* 41, 619 – 624.

LUTHERSSON, N., Ú. Ý. ÞORGRÍMSDÓTTIR, P. A. HARRIS, T. PARKIN, C. HOPSTER – IVERSEN, E.D. BENNET (2023): Risk Factors for Equine Gastric Ulcer Syndrome Incidence in Adult Icelandic Riding Horses. *Animals (Basel)* 13, 3512.

MCCLURE, S. R., L. T. GLICKMAN, N. W. GLICKMAN (1999): Prevalence of gastric ulcers in show horses. *J. Am. Vet. Med. Assoc.* 215, 1130 – 1133.

MCGAVIN, M. D., ZACHARY, J. F. (2007): Part Two Pathology of Organ Systems of *Pathologic Basis of Veterinary Disease*, 4e. Elsevier Inc., New York, str. 35 – 38.

MENZIES – GOW, N. J., T. SHURLOCK (2024): The effect of feeding a commercial feedstuff on gastric squamous gastric disease (ESGD) healing and prevention of recurrence. *Journal of Equine Veterinary Science*, 133, 105015.

MILLER, T. A. (1983): Protective effects of prostaglandins against gastric mucosal damage: Current knowledge and proposed mechanisms. *American Journal of Physiology* 245, 601 – 623.

MUÑOZ – PRIETO, A., M. D. CONTRERAS-AGUILAR, J. J. CERÓN, I. AYALA, M. MARTIN – CUERVO, J. C. GONZALES – SANCHEZ, S. JACOBSEN, J. KULEŠ, A. BELETIĆ, I. RUBIĆ (2022): Changes in Proteins in Saliva and Serum in Equine Gastric Ulcer Syndrome Using a Proteomic Approach. *Animals*, 12, 1169.

MURRAY, M. J., C. GRODINSKY, C. W. ANDERSON, P. F. RADUE, G. R. SCHMIDT (1989): Gastric ulcers in horses: a comparison of endoscopic findings in horses with and without clinical signs. *Equine Vet. J. Suppl.* 7, 68–72.

MURRAY, M. J. (1994): Equine model of inducing ulceration in alimentary squamous epithelial mucosa. *Dig. Dis. Sci.* 39, 2530 – 2535.

MURRAY, M. J., G. F. SCHUSSER, F. S. PIPERS, S. J. GROSS (1996): Factors associated with gastric lesions in thoroughbred racehorses. *Equine Vet. J.* 28, 368 – 374.

MURRAY, M. J. (1999): Pathophysiology of peptic disorders in foals and horses: A review. *Equine Veterinary Journal (Supplement 29)*, 14 – 18.

MURRAY, M. J., Y. S. NOUT, D. L. WARD (2001): Endoscopic Findings of the Gastric Antrum and Pylorus in Horses: 162 Cases (1996–2000). *J. Vet. Intern. Med.* 15, 401 – 406.

MURRAY, M. J. (2002): How to Perform Gastroduodenoscopy. *International Veterinary Information Service vol. 48*, 282 – 286.

NIEDŹWIEDŹ, A., K. KUBIAK, J. NICPOŃ (2013): Endoscopic findings of the stomach in pleasure horses in Poland. *Acta. Vet. Scand.* 55, 45.

NIETO, J. E., J. R. SNYDER, P. BELDOMENICO (2004): Prevalence of gastric ulcers in endurance horses – a preliminary report. *Vet. J.* 167, 33 – 37.

O’CONNOR M. S., J. M. STEINER J. M., A. J. ROUSSEL et al (2004): Evaluation of urine sucrose concentration for detection of gastric ulcers in horses. *Am. J. Vet. Res.* 65, 31 – 39.

PEDERSEN, S. K., A. E. CRIBB, M. C. WINDEYER (2018): Risk factors for equine glandular and squamous gastric disease in show jumping Warmbloods. *Equine Vet. J.* 50, 747 – 751.

REED, S. M., W. M. BAYLY, D. C. SELLON (2017): *Equine Internal Medicine-E-Book*, 4th edition. Elsevier Health Sciences, Elsevier Inc.

RENDLE, D., M. BOWEN, T. BRAZIL, R. CONWELL, G. HALLOWELL, R. HEPBURN, M. HEWETSON, B. SYKES (2018): EGGD consensus statement - Recommendations for the management of Equine Glandular Gastric Disease. *UK Vet. Equine* 2, 2 – 11.

SOUTHWOOD, L. L. (2012): *Practical guide to equine colic*. John Wiley & Sons, Inc. str 38 – 44.

ROY, M. A., A. VRINS, G. BEAUCHAMP, M. Y. DOUCET (2005): Prevalence of ulcers of the squamous gastric mucosa in standardbred horses. *J. Vet. Intern. Med.* 19, 744 – 750.

SHARBINE, K. (2023): The prevalence and changes over time of equine glandular gastric disease in a teaching herd population. *Equine Veterinary Education* 35. 27-39.

SYKES, B. J. J., G. D. HALLOWELL (2014): Evaluation of a commercial faecal blood test for the diagnosis of gastric ulceration in Thoroughbred racehorses: a preliminary report. *Proc. Equine Colic Res. Symp.* 11, 1348.

SYKES, B. W., M. HEWETSON, R. J. HEPBURN, N. LUTHERSSON, Y. TAMZALI (2015): European College of Equine Internal Medicine Consensus Statement – Equine Gastric Ulcer Syndrome in Adult Horses. *Journal of Veterinary Medicine* 29, 1288 – 1299.

SYKES, B. W., M. BOWEN, J. L. HABERSHON – BUTCHER, M. GREEN, G. D. HALLOWELL (2019): Management factors and clinical implications of glandular and squamous gastric disease in horses. *J. Vet. Intern. Med.* 33, 233 – 240.

TAMZALI, Y., C. MARGUET, N. PRIYMENKO, F. LYAZRHI (2011): Prevalence of gastric ulcer syndrome in high-level endurance horses. *Equine Vet. J.* 43, 141 – 144.

TOMIZAWA, M., F. SHINOZAKI, R. HASEGAWA, A. TOGAWA, Y. SHIRAI, N. ICHIKI, Y. MOTOYOSHI, T. SUGIYAMA, S. YAMAMOTO, M. SUEISHI (2014): Reduced hemoglobin and increased C-reactive protein are associated with upper gastrointestinal bleeding. *World J. Gastroenterol.* 20, 1311 – 1317.

VATISTAS, N. J., J. R. SNYDER, G. CARLSON (1999): Cross-sectional study of gastric ulcers of the squamous mucosa in thoroughbred racehorses. *Equine Vet. J. Suppl.* 29, 34 – 39.

VIDELA, R., F. M. ANDREWS (2009): New perspectives in equine gastric ulcer syndrome. *Vet. Clin. North Am. Eq. Pract.* 25, 283 – 301.

VOKES, J., A. LOVETT, B. SYKES (2023): Equine Gastric Ulcer Syndrome: An Update on Current Knowledge. *Animals (Basel)*. 13, 1261.

WALLACE, J. L. (2001): Non-steroidal anti-inflammatory drugs and the gastrointestinal tract. Mechanisms of protection and healing: Current knowledge and future research. *American Journal of Medicine* 110, 19 – 23.

ZIGMANTAITĖ, V., R. GRIGALEVČIŪTE, J. STATKEVIČIŪTE, R. DAULIŪTE, J. KUČINSKIENĖ, A. KUČINSKAS (2018): Prevalence and anatomical distribution of equine gastric ulceration syndrome (EGUS) in 190 horses in Lithuania. *Veterinarija ir zootechnika*. Kaunas: Lietuvos sveikatos mokslų universiteto Veterinarijos akademija 76, 98-108.

8. SAŽETAK

Endoskopska pretraga želuca konja na Veterinarskom fakultetu Sveučilišta u Zagrebu (2021.-2023.)

Autor: Marija Močnik

Endoskopska pretraga želuca, tj. gastroskopija dijagnostička je metoda koja pruža direktan uvid u stanje sluznice želuca te jednjaka i proksimalnog dijela duodenuma. U konja, izvodi se endoskopom duljine dva i pol do tri i pol metra. Gastroskopija je jedina pouzdana *antemortem* dijagnostička metoda za dokaz skvamozne i glandularne bolesti želuca konja, koje su obilježene hiperkeratozom, erozijama i ulceracijama sluznice, a javljaju se zbog neravnoteže izlučivanja klorovodične kiseline i obrambenih mehanizama u želucu. Ove bolesti česta su pojava u konja, a predisponirajući faktori za njihov razvoj su hranidba, intenzivna fizička aktivnost, stres, prekomjerno korištenje nesteroidnih protuupalnih lijekova i drugo. U ovom retrospektivnom istraživanju, iz arhive preuzeta su 22 klinička nalaza endoskopije želuca konja, pregledanih na Veterinarskom fakultetu Sveučilišta u Zagrebu u periodu od studenog 2021. do listopada 2023. godine. Najučestaliji prezentirani nespecifični klinički znakovi su mršavljenje, promijenjeno ponašanje, smanjen apetit, znakovi kolika i stereotipično ponašanje. Patološki promijenjena sluznica želuca utvrđena je u 20 pregledanih konja, u jednog konja sluznica želuca je bila nepromijenjena, a u jednog konja sluznica se nije mogla vizualizirati pa se taj konj isključuje iz daljnje obrade. Skvamozna bolest želuca utvrđena je u deset (47,61%), glandularna bolest u dva (9,52%), a obje bolesti u sedam (33,33%) pregledanih konja. Ukupno je 17 konja (80,95% svih nalaza) imalo skvamoznu bolest želuca; dva su nalaza stupnja I/IV (11,76%), 8 nalaza stupnja II/IV (47,05%), 4 nalaza stupnja III/IV (18,65%) i 3 nalaza stupnja IV/IV. Najviše promjena na skvamoznoj sluznici utvrđeno je na ili u neposrednoj blizini *margo plicatus* (88,24%). Ukupno je utvrđeno devet slučajeva žlijezdane bolesti želuca (42,86% svih nalaza), a oni su opisani deskriptivnom i anatomskom terminologijom. Nisu utvrđeni hematološki i biokemijski nalazi krvi koji bi mogli direktno upućivati na bolest sluznice želuca. Dokazana je djelotvornost medikamentozne terapije peroralnim omeprazolom i prilagođenog držanja u liječenju skvamozne i glandularne bolesti želuca konja.

Ključne riječi: konji, gastroskopija, bolest želuca

9. SUMMARY

Endoscopy of the equine stomach at the Faculty of Veterinary Medicine, University of Zagreb

Author: Marija Močnik

The endoscopic examination of the stomach, i.e. gastroscopy, is a diagnostic method that provides a direct insight into the condition of the stomach's mucosa, as well as the esophagus and proximal duodenum. In equine medicine, it is performed using a 2.5 to 3.5-meter-long endoscope inserted through the nasal passage. It stands as the only reliable *antemortem* diagnostic method for identifying squamous and glandular gastric diseases in horses, which is characterized by hyperkeratosis, erosions, and ulcerations in the gastric mucosa and result from an imbalance in hydrochloric acid secretion and defensive mechanisms. Common in horses, predisposing factors include diet, intense physical activity, stress, and excessive non-steroidal anti-inflammatory drug use. In this retrospective study, 22 clinical findings including endoscopy were retrieved from the archive, examined at the Faculty of Veterinary Medicine, University of Zagreb, from November 2021 to October 2023. Most common nonspecific clinical signs included weight loss, altered behavior, reduced appetite, colic signs, and stereotypical behavior. Among the 20 horses with pathologically altered gastric mucosa, ten exhibited squamous gastric disease (47.61%), two had glandular disease (9.52%), and seven displayed both (33.33%). Squamous gastric disease was prevalent, with 80.95% of all cases, categorized into grades I/IV (11.76%), II/IV (47.05%), III/IV (18.65%), and IV/IV (11.76%) according to ECEIM 2015 Consensus statement grading system. Notably, most squamous mucosa changes occurred near the *margo plicatus* (88.24%). Glandular gastric disease was identified in nine cases (42.86%), detailed using descriptive and anatomical terminology. No blood findings directly indicated gastric mucosa disease. The effectiveness of medical therapy with oral omeprazole and adjusted management in treating squamous and glandular gastric disease in horses has been proven.

Key words: horses, gastroscopy, gastric disease

10. ŽIVOTOPIS

Rođena sam 24.09.1998. godine u Čakovcu, gdje sam i odrasla. Završila sam III. osnovnu školu Čakovec, a nakon toga Gimnaziju Josipa Slavenskog Čakovec. Od izvanškolskih aktivnosti, cijeli sam život učila engleski jezik, sudjelovala sam u fotografskoj skupini u srednjoj školi te sam povremeno volontirala u Azilu "Prijatelji" Čakovec. Također, 2015. godine položila sam Cambridge CAE exam, odnosno C1 stupanj engleskog jezika. Nakon završetka srednje škole, 2017. godine upisala sam Veterinarski fakultet Sveučilišta u Zagrebu. Oduvijek sam voljela životinje, ali konje sam posebno zavoljela tijekom jedne i pol godine volontiranja u Konjskoj volonterskoj skupini u skopu Klinike za kirurgiju, ortopediju i oftalmologiju Veterinarskog fakulteta, gdje sam stjecala praktično znanje u ophođenju i liječenju konja. Na petoj godini, upisala sam smjer "Farmske životinje i konji". Sudjelovala sam u ortopedskom natjecanju studenata veterine i potkivača "Equi junior locomotion" u sklopu kojeg sam 2023. sa svojim timom posjetila kongres potkivača, trenera i veterinarara "Equi meeting" u Francuskoj. Tijekom studija također sam se bavila socijalizacijom i udomljavanjem pasa u sklopu jedne udruge.