

Trauma glave mačaka

Sajdl, Ema

Master's thesis / Diplomski rad

2024

Degree Grantor / Ustanova koja je dodijelila akademski / stručni stupanj: **University of Zagreb, Faculty of Veterinary Medicine / Sveučilište u Zagrebu, Veterinarski fakultet**

Permanent link / Trajna poveznica: <https://um.nsk.hr/um:nbn:hr:178:817992>

Rights / Prava: [In copyright](#)/[Zaštićeno autorskim pravom.](#)

Download date / Datum preuzimanja: **2024-07-25**



Repository / Repozitorij:

[Repository of Faculty of Veterinary Medicine -
Repository of PHD, master's thesis](#)



SVEUČILIŠTE U ZAGREBU
VETERINARSKI FAKULTET

SVEUČILIŠNI INTEGRIRANI PRIJEDIPLOMSKI I DIPLOMSKI
STUDIJ VETERINARSKA MEDICINA

Ema Sajdl

Trauma glave mačaka

Zagreb, 2024.

Ema Sajdl

Klinika za kirurgiju, ortopediju i oftalmologiju Veterinarskog fakulteta Sveučilišta u Zagrebu

Predstojnik: prof. dr. sc. Dražen Vnuk

Mentor: doc. dr. sc. Andrija Musulin

Članovi Povjerenstva za obranu diplomskog rada:

1. prof. dr. sc. Dražen Vnuk
2. doc. dr. sc. Andrija Musulin
3. prof. dr. sc. Boris Pirkić
4. dr. sc. Petra Dmitrović (zamjena)

Rad sadržava 67 stranica, 7 slika, 5 tablica, 44 literaturnih navoda.

Popis kratica:

ICP – engl. *intracranial pressure*

CBF – engl. *cerebral blood flow*

MAP – engl. *mean arterial pressure*

CPP – engl. *cerebral perfusion pressure*

CNS – engl. *central nervous system*

CVP – engl. *central venous pressure*

CMR – engl. *cerebral metabolic rate*

P_aCO₂ – parcijalni tlak ugljikovog dioksida u arterijskoj krvi

CSF – engl. *cerebrospinal fluid*

CVR – engl. *cerebral vascular resistance*

P_aO₂ – parcijalni tlak kisika u arterijskoj krvi

CBV – engl. *cerebral blood volume*

TBI – engl. *traumatic brain injury*

DAI – engl. *diffuse axonal injury*

ROS – engl. *reactive oxygen species*

NO – dušikov oksid

BBB – engl. *blood-brain barrier*

NMDA - N-metil-D-aspartat receptori

K⁺ - kalijev ion

Ca²⁺ - kalcijev ion

Na⁺ - natrijev ion

ATP – adenzin trifosfat

IL-6 – interleukin-6

IL-1β – interleukin-1β

TNF-α - tumorski faktor nekroze α

PN – peroksinitrit

DNA – deoksiribonukleinska kiselina

Fe²⁺ - željezov(II) kation

CRH - kortikotropin-oslobađajući hormon

ACTH - adrenokortikotropni hormon

ABC – engl. *airway, breathing, cardiovascular status*

MGCS – engl. *Modified Glasgow Coma Scale*

ATT – engl. *Animal Trauma Tirage*

ARAS – engl. *ascending reticular activating system*

LMN – engl. *lower motor neuron*

PLR – engl. *pupillary light reflex*

CN – engl. *cranial nerve*, moždani živac

MRI – engl. *magnetic resonance imaging*

CT - kompjuterizirana tomografija

im. - intramuskularno

iv. – intravenski

p.o. - peroralno

HES – hidroksietilni škrob

NaCl – natrijev klorid

NSPUL - nesteroidni protuupalni lijekovi

KCTS – engl. *Koret CT score*

BCS – engl. *Body Condition Scoring*

o/min – otkucaja po minuti

IOP – engl. *intraocular pressure*

STT – engl. *Schirmer tear test*

SID – lat. *semel in die*, jednom dnevno

BID – lat. *bis in die*, 2 put dnevno

TID – lat. *ter in die*, 3 puta dnevno

QID – lat. *quater in die*, 4 puta dnevno

RER – engl. *resting energy requirement*

TIVA – engl. *total intravenous anesthesia*

ZAHVALA

Zahvaljujem svom mentoru, doc. dr. sc. Andriji Musulinu na savjetima, stručnom vodstvu te uloženom vremenu tijekom izrade ovog rada.

Hvala svim mojim prijateljima, roditeljima i ostatku obitelji na neizmjereno velikoj podršci tijekom ovih 6 godina studiranja.

SADRŽAJ

1.	UVOD	1
2.	PREGLED RADA DOSADAŠNJIH ISTRAŽIVANJA	2
2.1	Anatomija, fiziologija i kompenzacijski mehanizmi mozga	2
2.1.1	Lubanjska šupljina (<i>cavum cranii</i>)	2
2.1.2	Funkcionalna anatomija mozga	2
2.1.3	Moždane ovojnice	5
2.1.4	Fiziologija protoka krvi u mozgu	5
2.1.5	Krvno-moždana barijera	5
2.1.6	Kompenzacijski mehanizmi mozga	6
2.2	Patofiziologija traume glave	11
2.2.1	Primarna ozljeda mozga	13
2.2.2	Sekundarna ozljeda mozga	15
2.3	Klinički aspekti traume glave mačaka	24
2.3.1	Inicijalna procjena stanja pacijenta	24
2.3.2	Neurološki pregled pacijenta s traumom glave	26
2.3.3	Dijagnostika	32
2.3.4	Stabilizacija i liječenje	33
2.3.5	Prognostički pokazatelji	39
2.4	Prikaz slučaja mačaka s traumom glave	42
2.4.1	Mačak, domaće pasmine, 3 godine star, tigraste boje, „Srećko“	42
2.4.2	Mačka, domaće pasmine, 5 godina stara, trobojna, „Nova“	44
2.4.3	Mačka, domaće pasmine, 7 godina stara, sive boje, „Siva“	48
2.4.4	Osvrt na obradu pacijenata s traumom glave	50
3.	ZAKLJUČCI	52
4.	LITERATURA	54
5.	SAŽETAK	58
6.	SUMMARY	59
7.	ŽIVOTOPIS	60

1. UVOD

Trauma glave je skupni termin za sve ozljede na području glave, ali u užem smislu podrazumijeva prisutnost intrakranijalne ozljede, odnosno ozljedu mozga. Uobičajeno obuhvaća ozljede mekih tkiva (uključujući kožu i oči) i kosti glave poput prijeloma gornje i donje čeljusti, prolapsa očne jabučice, rascjepa nepca te separacije simfize mandibule (ADAMANTOS i GAROSI, 2011.).

Traumatska ozljeda mozga (engl. *traumatic brain injury*, TBI) označava poremećaj strukture i/ili fiziološke funkcije mozga uzrokovan vanjskom silom. Predstavlja hitno stanje u veterinarskoj i humanoj medicini te je, u svrhu postizanja što boljeg ishoda odnosno oporavka, potrebno pravilno prepoznavanje stupnja ozljede mozga i promptna medicinska intervencija (KUO i sur., 2017.).

S ciljem postavljanja preciznije prognoze razvijene su skale poput Modificirane Glasgow Koma Skale (engl. *Modified Glasgow Coma Scale*, MGCS) i *Animal Trauma Triage (ATT)* ljestvice. One omogućuju objektivnu kvantifikaciju ozbiljnosti ozljede. Dobiveni rezultati daju za svakog traumatiziranog pacijenta numeričku vrijednost koja je u korelaciji sa stopom smrtnosti (LAPSEY i sur., 2019.).

Trauma glave je česti uzrok visoke stope smrtnosti traumatiziranih pasa i mačaka. Otprilike u 50% slučajeva javlja se uslijed udarca motornog vozila. Ostali uzroci traume glave mačaka uključuju, ugrizne rane, sindrom pada s velikih visina (engl. *high-rise syndrom*, HRS), prostrijelne rane i druge slučajne ili namjerne ozljede prouzročene od strane čovjeka (KUO i sur., 2017.).

Cilj ovog rada je prikazati pregled literature vezan uz etiologiju, patofiziologiju, te liječenje mačaka s traumatskom ozljedom mozga, kao i prikaz nekoliko slučajeva pacijenata obrađenih na Klinici za kirurgiju, ortopediju i oftalmologiju Veterinarskog fakulteta Sveučilišta u Zagrebu. Poseban osvrt bit će dan na skale kome i druge pokazatelje koji bi mogli pomoći u davanju preciznije prognoze.

2. PREGLED RADA DOSADAŠNJIH ISTRAŽIVANJA

2.1 Anatomija, fiziologija i kompenzacijski mehanizmi mozga

2.1.1 Lubanjska šupljina (*cavum cranii*)

Lubanjska šupljina dijeli se na veću rostralnu šupljinu, koja uključuje veliki mozak, i manju kaudalnu, za mali mozak. Granice između ova dva dijela predstavljaju dorzalno koštani izdanak (*tentorium cerebelli osseum*), lateralno parni koštani grebeni (*cristae partis petrosae*) i ventralno koštano uzdignuće (*dorsum sellae turcicae*).

Svod lubanje (*calvaria*) se sastoji od vanjske i unutarnje ploče, koje uključuju 2 prednje trećine čeonog sinusa. Unutarnja površina *cavum cranii* ima prilično blisku podudarnost s konturama mozga. Medijano je niska i glatka *crista sagittalis* interna, za koju se prihvaća *falx cerebri*. Rostralnu stijenku lubanjske šupljine oblikuje poprečno položena lamina cribrosa sitaste kosti i dijelovi unutarnje ploče čeone kosti (LIEBICH i KÖNIG, 2009.).

Iako je svod lubanje uglavnom nepodijeljen, baza lubanje se dijeli na 3 odvojena udubljenja. Rostralna udubina oblikuju etmoidalna i sfenoidna kost te se proteže do *canalis opticus* kroz koji prolazi vidni živac. Prednje udubljenje sadrži *bulbi olfactori* smješteni unutar izbočina sitaste ploče te rostralne dijelove cerebralnih hemisfera. Srednje udubljenje proteže se od optičkih kanala do *dorsuma sellae turcicae*. Dno srednjeg udubljenja čini sfenoidna kost, koja nosi udubljenje, tursko sedlo na kojem je *fossa hypophysialis*. Sadrži brojne otvore različitog oblika za prolaz živaca i žila. Osim toga, srednja udubina sadrži temporalne i parijetalne režnjeve moždanih hemisfera (SINGH, 2018.). Koštano dno kaudalnog udubljenja oblikuje *pars basilaris* zatiljne kosti, lateralni dio *pars petrosa* sljepoočnih kostiju, a kaudalno se nastavlja do *foramena magnuma* (LIEBICH i KÖNIG, 2009.).

2.1.2 Funkcionalna anatomija mozga

Mozak je nadzorni organ tijela zadužen za regulaciju, koordinaciju te integraciju ostalog dijela živčanog sustava. Prema embriološkom razvoju mozak se može podijeliti na *rhombencephalon*, *myelencephalon* (*medulla oblongata*), *metencephalon* (*pons i cerebellum*), *mesencephalon*, *prosencephalon*, *diencephalon* te *telencephalon*. Jednostavnija podjela

bazirana na anatomskom izgledu je na *cerebrum*, *cerebellum*, *truncus encephali*, *medulla oblongata*, *pons* i *mesencephalon* (KÖNIG i sur., 2009).

Prednji mozak (prosencephalon)

Prednji mozak je smješten rostralno od *tentoriuma cerebelli*. Uključuje *cerebrum* i *diencephalon* koji se dijeli na epitalamus, talamus, metatalamus i hipotalamus.

Cerebralni korteks je važan za ponašanje, vid, sluh, precizne motoričke aktivnosti i svjesno opažanje dodira, boli (nocicepcije), temperature i položaja tijela (propriocepcije). Bijela tvar mozga uglavnom prenosi uzlazne i silazne informacije za senzorne i motoričke funkcije. Bazalne jezgre sudjeluju u tonusu mišića te pokretanju i kontroli dobrovoljne motoričke aktivnosti (GAROSI, 2012.). Osim tih općih funkcija, *cerebrum* je sjedište svijesti i važan je za interpretaciju aferentnih informacija i pamćenje (DEWEY, 2016.).

Diencephalon je glavni senzorni integracijski sustav središnjeg živčanog sustava. Kontrolira autonomne i endokrine funkcija, poput apetita, žeđi, temperature, ravnoteže elektrolita i vode, te spavanje, svijest i budnost. Osim toga, zaslužan je za olfaktornu funkciju putem olfaktornog živca, koji se proteže prema hipotalamusu i drugim dijelovima limbičkog sustava. Također, preko optičkog živca i optičke hiazme, koji se nalaze na ventralnoj površini hipotalamusa, odgovoran je za vid i pupilarni refleks. Do cerebralnog korteksa prenosi vizualne, auditivne, nociceptivne i proprioceptivne informacije. Preko veza s limbičkim sustavom upravlja emocionalno-biheviorističkim obrascima. Tijela gornjih motornih neurona smještena su u motornom korteksu (piramidalni sustav) i *diencephalonu*, kao i u motoričkim centrima moždanog debla (ekstrapiramidalni sustav) (GAROSI, 2012., DEWEY, 2016., KÖNIG i sur., 2009., DE LAHUNTA i sur., 2020., LORENZ i sur., 2010.).

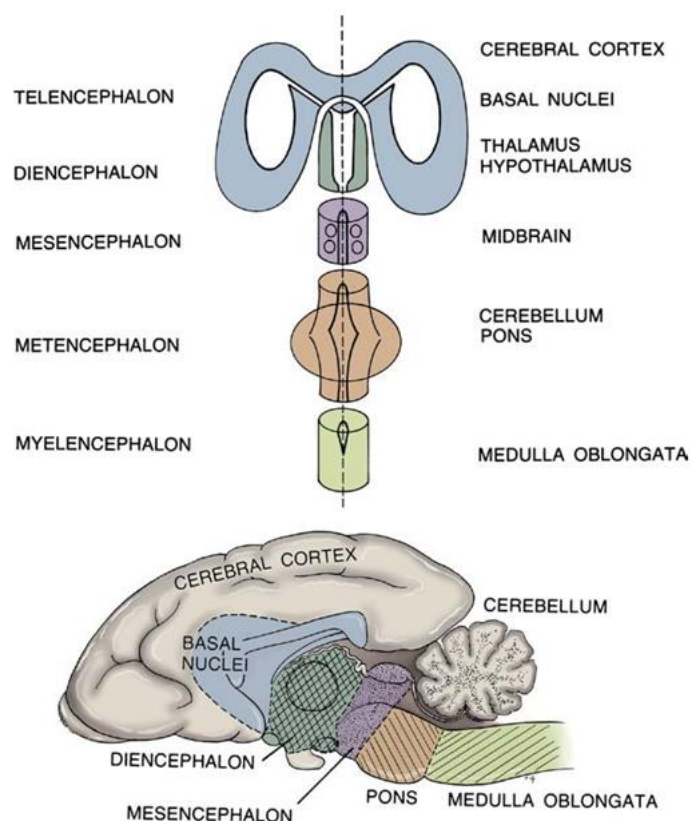
Moždano deblo (medulla oblongata)

Moždano deblo uključuje srednji mozak (*mesencefalon*), *pons* (*metencefalon*) i produženu moždinu (*mielencefalon*). Koordinira disanje i cirkulaciju pomoću viših centara u moždanoj kori. U produženoj moždini se nalaze jezgre za neke reflekse, poput palpebralnog refleksa i refleks za lučenje suza, za kihanje i kašljanje te za uzimanje hrane (KÖNIG i sur., 2009.). Sadrži regulacijski centar za svijest (engl. *ascending reticular activating system*, ARAS). Povezuje moždani korteks s kralježnicom putem uzlaznih senzornih i silaznih

motoričkih puteva. Osim toga, moždano deblu ima deset parova moždanih živaca (III do XII), koji su uključeni u različite motoričke i senzorne funkcije, uključujući ravnotežu i sluh. Poremećaj funkcije moždanog debla rezultirat će deficitima moždanih živaca, proprioceptivnim deficitima, hemi/tetraparezom, stuporom/komom te abnormalnostima u respiratornom i kardiovaskularnom sustavu (GAROSI, 2012.).

Mali mozak (cerebellum)

Cerebellum kontrolira brzinu, opseg i snagu pokreta, bez stvarnog pokretanja motoričke aktivnosti. Koordinira aktivnost mišića i uglađuje pokrete koje izazivaju gornji motorni neuroni. Zbog bliske povezanosti s vestibularnim jezgrama moždanog debla, cerebellum također igra ulogu u održavanju ravnoteže i regulaciji tonusa mišića kada tijelo miruje ili se kreće. Osim toga, mali mozak obično ima inhibicijski utjecaj na mokrenje (GAROSI, 2012.). Poremećaj funkcije malog mozga dovodi do cerebelarne ataksije koja se klinički očituje kao gubitak ravnoteže i koordinacije (KÖNIG i sur., 2009.).



Slika 1. Prikaz segmentalne podjele mozga na klinički važne anatomske strukture (izvor: LORENZ i sur., 2010.).

2.1.3 Moždane ovojnice

Mozak i kralježnična moždina su obavijeni s 3 ovojnice vezivnog tkiva, poznate kao moždane ovojnice. *Dura mater*, ili tvrda moždana ovojnica je vanjska i najdeblja. Duž većeg dijela kralježničnog kanala, dura je odvojena od periosta koštanog kanala epiduralnim prostorom, često ispunjenim masnim tkivom i tekućinom. Unutar lubanjske šupljine, dura mater i periost su spojeni (DE LAHUNTA i sur., 2020.). Osim što oblaže šupljinu, dura mater tvori određene nabore koji se projiciraju prema unutra i ograničavaju pokrete mozga. Jedan od tih nabora je *falx cerebri*, koji se prostire prema dolje s dorzalnih i rostralnih dijelova lubanje i služi kao razdjelnik između dviju moždanih hemisfera. Kaudalno se *falx cerebri* spaja se s drugim, poprečnim naborom, membranoznim *tentorium cerebelli*, koji razdvaja *cerebellum* od *cerebruma* (SINGH, 2018.).

Pia mater i *arahnoidea* (leptomeninge) su druge dvije ovojnice vezivnog tkiva središnjeg živčanog sustava. *Pia mater* prijanja uz vanjsku površinu mozga i kralježnične moždine. Prostor između pije i arahnoideje naziva se subarahnoidni prostor, ispunjen cerebrospinalnom tekućinom koja okružuje cijeli CNS (DE LAHUNTA i sur., 2020.).

2.1.4 Fiziologija protoka krvi u mozgu

Cerebralni perfuzijski tlak (engl. *cerebral perfusion pressure*, CPP) predstavlja gradijent tlaka koji potiče cerebralni protok krvi (engl. *cerebral blood flow*, CBF), istovremeno osiguravajući isporuku kisika i metabolita. On je definiran kao razlika srednjeg arterijskog tlaka (eng. mean arterial pressure, MAP) i intrakranijskog tlaka (engl. *intracranial pressure*, ICP): $CPP = MAP - ICP$. CBF definiran je kao omjer cerebralnog perfuzijskog tlaka i vaskularnog otpora (engl. *cerebral vascular resistance*, CVR): $CBF = CPP/CVR$. Vaskularni otpor ovisi o viskoznosti krvi i promjeru krvne žile (KUO i sur., 2017.).

2.1.5 Krvno-moždana barijera

Permeabilnost krvnih kapilara živčanog tkiva znatno je smanjena u usporedbi s drugim tkivima, tvoreći tako krvno-moždanu barijeru (engl. *blood-brain barrier*, BBB). Glavna strukturna komponenta ove barijere sastoji se od čvrstih spojeva između endotelnih stanica kapilara mozga. BBB održava se putem bliske stanične komunikacije između endotelnih stanica mozga i pericitama te astrocitima koji okružuju ove kapilare (SINGH, 2018.).

Ova barijera postoji i na koroidnom pleksusu i na membranama kapilara tkiva u svim područjima moždanog parenhima, osim u nekim dijelovima hipotalamusa i epifize gdje tvari s većom lakoćom difundiraju u tkivne prostore. Važnost olakšane difuzije na ovim područjima leži u tome da se tu nalaze senzorski receptori koji reagiraju na specifične promjene u tjelesnim tekućinama, poput promjena u osmolalnosti i koncentraciji glukoze (HALL i HALL, 2020).

Sve tvari koje ulaze u moždano tkivo, osim malih lipidima topljivih molekula, moraju biti transportirane kroz endotel kapilara (SINGH, 2018.). Općenito, BBB je visoko propusna za vodu, CO₂, O₂ i većinu tvari topljivih u lipidima poput alkohola i anestetika. Slabo je propusna za elektrolite poput natrija, klorida i kalija. Za proteine plazme i većinu velikih organskih molekula netopljivih u lipidima je gotovo potpuno nepropusna (HALL i HALL, 2020.).

2.1.6 Kompenzacijski mehanizmi mozga

Mozak u fiziološkim uvjetima posjeduje nekoliko lokalnih mehanizama koji reguliraju tlak i volumen krvi u CNS-u. Njihova svrha je održavanje neprekidne cirkulacije krvi u mozgu i dostatne opskrbe kisikom, unatoč promjenama u sistoličkom arterijskom tlaku i metaboličkim potrebama mozga (KINOSHITA, 2016.). Ovi mehanizmi djeluju promjenom otpora unutar vaskulature mozga, a uključuju autoregulaciju tlaka, odgovor na metaboličku aktivnost u mozgu, kemijsku autoregulaciju, neurogenu regulaciju te odgovor na promjene u viskoznosti krvi (RAISIS i MUSK, 2012.).

Autoregulacija tlaka

Važan mehanizam koji kontrolira cerebrovaskularni otpor je autoregulacija, odnosno miogena regulacija tlaka. Predstavlja unutarnju sposobnost vaskulature da protok krvi u mozgu i intrakranijski tlak održava konstantnima unutar širokog raspona srednjeg arterijskog tlaka od 50 do 150 mmHg (KUO i sur., 2017.). Refleksna vazokonstrikcija javlja se kada se poveća perfuzijski tlak, dok smanjeni perfuzijski tlak izaziva vazodilataciju. Izvan ovog fiziološkog raspona cerebralni protok krvi mijenja se linearno s cerebralnim perfuzijskim tlakom (RAISIS i MUSK, 2012.). Kada je CPP ispod donje granice autoregulacijskog raspona, krvne žile mozga reagiraju pasivnom vazokonstrikcijom. Obrnuto, kada je CPP iznad gornje granice, dolazi do pasivne vazodilatacije (HAWTHORNE i PIPER, 2014.).

U većini organa perfuzijski tlak definiran je kao razlika arterijskog i venskog krvnog tlaka. U središnjem živčanom sustavu perfuzijski tlak je određen razlikom MAP-a i ICP-a, osim kada je centralni venski tlak (central venous pressure, CVP) veći od ICP-a. U tom slučaju, perfuzijski tlak je definiran kao razlika MAP-a i CVP-a. Patološki procesi unutar CNS-a, poput traume glave, mijenjaju normalni miogeni odgovor na promjene u perfuzijskom tlaku. Kao rezultat toga, cerebralna cirkulacija može postati izravno povezana s promjenama u sistoličkom arterijskom tlaku (RAISIS i MUSK, 2012.).

Povezanost cerebralne cirkulacije i metaboličke aktivnosti mozga

Postoji linearna veza između cerebralnog protoka krvi i cerebralne metaboličke stope (engl. *cerebral metabolic rate*, CMR). Povećanja CMR-a rezultiraju povećanom potrošnjom glukoze i kisika, te povećanom produkcijom lokalnih metaboličkih tvari poput iona vodika, adenozina i kalija. Ove metaboličke tvari proširuju cerebralne arteriole i povećavaju CBF (RAISIS i MUSK, 2012.). Obrnuto, smanjenje CMR-a uzrokuje smanjenje iona vodika što potiče vazokonstrikciju uzrokujući smanjenje CBF-a i ICP-a (ELIAS i sur., 2019.).

Kemijska autoregulacija

Kemijska autoregulacija CBF-a ostvaruje se putem promjena u razini ugljikovog dioksida i kisika.

U CNS-u ugljikov dioksid djeluje kao snažan arterijski vazodilatator. Povećanje parcijalnog tlaka ugljikovog dioksida u arterijskoj krvi ($P_a\text{CO}_2$) uzrokuje vazodilataciju cerebralne vaskulature i povećani protok krvi. S druge strane, smanjenje $P_a\text{CO}_2$ potiče vazokonstrikciju u mozgu, povećava CVR te uzrokuje smanjenje CBF-a (HALL i HALL, 2020.).

Važno je napomenuti da kronično povećanje $P_a\text{CO}_2$ rezultira kompenzacijskim promjenama koje normaliziraju pH cerebrospinalne tekućine (engl. *cerebrospinal fluid*, CSF). To može biti važno kod životinja s kroničnim bolestima dišnih putova poput pasa sa brahiocefaličnim sindromom koji dovodi do kronične hiperkapnije.

Osjetljivost krvnih žila na $P_a\text{CO}_2$ može biti promijenjena bolešću ili farmakološkim sredstvima. To može rezultirati razvojem sljedeća 3 fenomena: *intracerebral steal syndrome*, fenomen Robina Hooda te fenomenom luksuzne perfuzije.

Pojam *intercerebral steal syndrome* podrazumijeva da će povećanje $P_a\text{CO}_2$ potaknuti širenje krvnih žila u normalnom CNS-u, povećavajući dotok krvi u zdrava tkiva. Krv se preusmjerava dalje od oboljelih tkiva, što rezultira širenjem abnormalnog područja.

Smanjenje $P_a\text{CO}_2$ (npr. uslijed mehaničke ventilacije) izazvat će vazokonstrikciju unutar normalnog tkiva CNS-a, ali ne i unutar oboljelog tkiva. To će rezultirati prioritarnim protokom krvi prema zahvaćenom području, uz istovremenu ishemiju normalnog tkiva CNS-a. Ova pojava naziva se fenomenom Robina Hooda.

Luksuzna perfuzija opisuje stanje u kojem krvne žile u okolini tumora i infarktne područja postaju maksimalno proširene, vjerojatno kao odgovor na nastanak kiselog okoliša. To rezultira maksimalnim protokom krvi u tim područjima, pri čemu ove krvne žile ne reagiraju normalno na promjene u $P_a\text{CO}_2$ (RAISIS i MUSK, 2012.).

Kisik u arterijskoj krvi također utječe na CBF. Smanjenje parcijalnog tlaka kisika u arterijskoj krvi ($P_a\text{O}_2$) uzrokuje arterijsku vazodilataciju i, time, povećava CBF (HALL i HALL, 2020.).

Neurogena regulacija

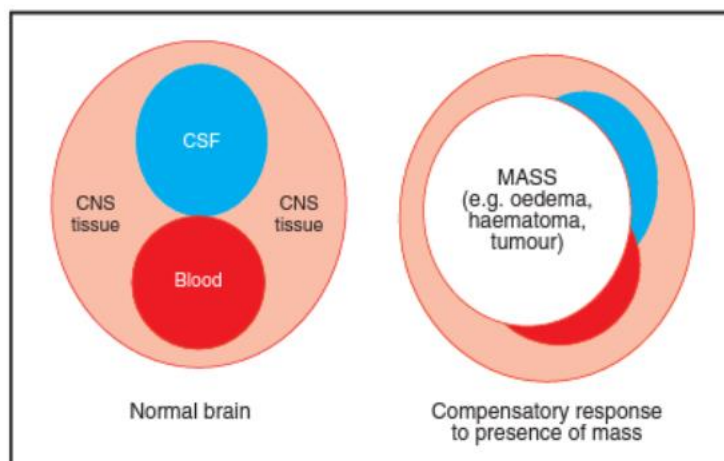
Neurogeni refleksi posredovani su simpatomimetskim receptorima unutar cerebralne vaskulature. Beta-1 adrenoreceptori posreduju u vazodilataciji, dok alfa-2 adrenoreceptori posreduju u vazokonstrikciji kao odgovor na cirkulirajuće kateholamine. Visoke koncentracije kateholamina, poput onih koje se javljaju tijekom hemoragijskog šoka, uzrokovat će pretežno stimulaciju alfa-2 adrenoreceptora i izraženu vazokonstrikciju u mozgu, predisponirajući ishemiji (RAISIS i MUSK, 2012.).

Promjene u viskoznosti krvi

Povećanje volumena crvenih krvnih stanica zbog hemokoncentracije (npr. dehidracija) rezultira vazodilatacijom i povećanim protokom krvi unutar CNS-a. Smanjen broj crvenih krvnih stanica rezultira vazokonstrikcijom (RAISIS i MUSK, 2012.).

Intrakranijski tlak

Središnji živčani sustav okružen je čvrstim koštanim strukturama (RAISIS i MUSK, 2012.). ICP je tlak unutar lubanje koji stvaraju intrakranijski sadržaji te se u fiziološkim uvjetima kod pasa i mačaka održava u intervalu 5-12 mmHg (KUO i sur., 2017.). Intrakranijski sadržaji uključuju moždano tkivo, likvor (cerebrospinalnu tekućinu) i krv (RAISIS i MUSK, 2012.). Monro-Kellie hipoteza tvrdi da je zbroj volumena moždanog parenhima, intrakranijske krvi i cerebrospinalne tekućine konstantan (KUO i sur., 2017.). Povećanja u bilo kojem od ovih moraju biti popraćena kompenzacijskim smanjenjem volumena jednog od drugih sastavnica kako bi se spriječilo povećanje ICP-a (RAISIS i MUSK, 2012.). Budući da se volumen moždanog parenhima u biti ne može smanjiti, kompenzacija se ostvaruje putem eliminacije cerebrospinalne tekućine ili venske krvi (HAWTHORNE i PIPER, 2014.).



Slika 2. Shematski prikaz odnosa volumena intrakranijskih struktura u fiziološkim uvjetima te promjene odnosa volumena u prisutnosti patološkog procesa (edem, krvarenje, masa) u svrhu sprječavanja povećanja ICP-a (izvor: RAISIS i MUSK, 2012.).

Sposobnost kompenzacijskih mehanizama da održe konstantni ICP varira ovisno o vrsti patološkog procesa u CNS-u. U akutnim stanjima poput traume glave, kompenzacijski mehanizmi možda neće odmah reagirati na porast volumena u CNS-u, povećavajući vjerojatnost rasta ICP-a. U kroničnim patološkim procesima, kompenzacijski mehanizmi možda uspijevaju kontrolirati početna povećanja ICP-a. No, ako lezija nastavi rasti, kompenzacijski mehanizmi će s vremenom zatajiti, što će rezultirati dramatičnim povećanjem ICP-a pri daljnjim manjim porastima intrakranijskog volumena. Nije moguće klinički

procijeniti preostalu sposobnost kompenzacije. Stoga, potrebno je promptno pristupiti liječenju i stabilizaciji svake životinje s traumatskom ozljedom mozga kako bi se spriječilo daljnje povećanje ICP-a (RAISIS i MUSK, 2012.).

2.2 Patofiziologija traume glave

Klasifikacija trauma glave

Traume glave mogu se općenito podijeliti u 2 oblika: tupi, zatvoreni ili penetrirajući, otvoreni. Tupe, zatvorene ozljede glave često se susreću u veterinarskoj praksi kao rezultat udarca životinja motornim vozilima ili pada s velikih visina, ugriza, udaraca ili ozljeda uslijed pritiska. Mačke najčešće zadobiju traumu glave nakon pada sa zgrada i udarca motornih vozila. Penetrirajuća, ozljeda glave uzrokovana projektilom često se koristi za humanu eutanaziju stoke vatrenim oružjem kako bi se postigla trenutna nesvijest. Međutim, korištenje vatrenog oružja, bilo slučajno ili namjerno, mogući je uzrok trauma glave životinja (FINNIE, 2016.).

Biomehanički aspekti traume glave

Sile ubrzanja mogu uzrokovati lokaliziranu ozljedu lubanje, mozga ili moždanih ovojnica. Ipak, općenito se smatra da kada je glava izložena silama akceleracije, postoje uvjerljivi dokazi koji sugeriraju da cijeli mozak obično podnosi sile koje su djelovale tijekom nastajanja same ozljede.

Živčano tkivo nije samo osjetljivo na sile koje djeluju na lubanju, odnosno mozak, u akutnoj fazi ozljede ili deformaciju (odstupanje od izvorne konfiguracije), već i na brzinu i trajanje tih sila.

Vanjske sile koje djeluju na glavu mogu utjecati na intrakranijske sadržaje izravno pomicanjem ili deformacijom lubanje te različitim kretnjama između lubanje i intrakranijskih sadržaja zbog njihovog zaostajanja za pokretom lubanje tijekom ubrzanja glave (FINNIE, 2016.).

Većina ozljeda glave uzrokovana je kontaktnom ili silama akceleracije i deceleracije. Ozljede poput ogrebotina i razderotina na glavi, prijelomi lubanje i kontuzije javljaju se kada glava udari ili bude udarena objektom. Međutim, odsutnost ovih ozljeda, ne znači nužno da nije došlo do traume glave.

Udarac u glavu koja je u pokretu češće rezultira gubitkom svijesti u usporedbi s udarcem u nepokretnu glavu, pri čemu potonji češće uzrokuje lokalne defekte u lubanji i mozgu. Kada glava nije fiksirana, izravan udarac stvara značajne sile akceleracije/deceleracije, pri čemu rotacijsko gibanje u poprečnoj ravnini više rezultira difuznim ozljedama mozga i stuporom u usporedbi s linearnim pokretima. Ako linija djelovanja sile prolazi kroz gravitacijsko središte

glave, ona će biti ubrzana bez rotacije. U suprotnom, glava će podnijeti i linearno i kutno ubrzanje. Najčešći tip gibanja u stvarnom svijetu kod traumatskih ozljeda mozga predstavlja kombinaciju linearnog i kutnog gibanja. Primarna oštećenja aksona i krvnih žila nakon traume glave su u većoj korelaciji sa stupnjem deformacije mozga (naprezanjem) nego stresom uzrokovanim rotacijskom akceleracijom/deceleracijom glave. U ovoj situaciji, čini se da su polutke mozga osjetljivije od moždanog debla (ANDERSON i MCLEAN, 2005.).

Sile smicanja i inercijsko opterećenje povezani su s anatomskim odnosima između mozga i leđne moždine te omjerom mase mozga i glave. Prema tome, životinje koje imaju manji mozak mogu podnijeti puno veće sile akceleracije/deceleracije od nečovjekolikih primata i ljudi. Osim toga, kod četveronožaca duge osi mozga i kralježnične moždine su paralelne, dok su kod ljudi gotovo pod pravim kutom. Ova gotovo linearna neuralna os kod četveronožaca otežava rotacijsko smicanje nakon traume glave, što ih čini manje podložnima potresu mozga. Još jedan relevantan anatomske faktor jest da je mozak mnogih životinja bolje zaštićen od ljudskog zahvaljujući dobro razvijenim temporalnim mišićima i velikim frontalnim sinusima (FINNIE, 2001.).

Tupa, nepenetrirajuća trauma glave

Ovaj tip traumatske ozljede mozga obuhvaća raznolike neuralne lezije koje se mogu pojaviti pojedinačno ili u različitim kombinacijama. Svaki pacijent s traumatskom ozljedom mozga ima jedinstven i složen obrazac oštećenja (FINNIE, 2016.).

Snažna tupa i kompresijska kontaktna sila proizvedena udarcem narušava normalno funkcioniranje mozga izravno ispod mjesta udara, čime uzrokuje neposrednu štetu na krvnim žilama mozga i živčanim stanicama. Pomicanje mozga zbog vibracija generiranih tijekom udara također može dovesti do kompresije moždanih tkiva i smanjenja protoka krvi prema mozgu. Oba mehanizma na kraju rezultiraju fokalnim lokaliziranim kontuzijama ili difuznim ozljedama drugih područja mozga (NG i LEE, 2019.).

Tupa, nepenetrirajuća traumatska ozljeda mozga može se kategorizirati kao primarna ili sekundarna. Primarna ozljeda mozga je izravno uzrokovana mehaničkim silama u trenutku udara u glavu te ne odgovara na terapiju (FINNIE, 2016.). Sekundarna ozljeda javlja se nekoliko minuta do nekoliko dana nakon traume i uzrokovana je kombinacijom sistemskih ekstrakranijskih inzulta te intrakranijskih fizičkih i biokemijskih promjena. Odnosi se na daljnja oštećenja tkiva i stanica te, za razliku od primarne, odgovara na terapiju. Stoga, klinički fokus

trebao bi biti usmjeren na prevenciju, prepoznavanje i liječenje sekundarne ozljede mozga (SANDE i WEST, 2010.).

2.2.1 Primarna ozljeda mozga

Neposredni učinak različitih mehaničkih inzulta na mozak može uzrokovati dva tipa primarnih ozljeda mozga: fokalne i difuzne. Studije su pokazale da je prisutnost oba tipa ozljeda uobičajena kod pacijenata koji su pretrpjeli umjerene do teške TBI. Unatoč tome, difuzna aksonalna ozljeda (engl. *diffuse axonal injury*, DAI) čini otprilike 70% slučajeva TBI-a (NG i LEE, 2019.).

Potres mozga je najblaža ozljeda koju karakterizira gubitak svijesti bez pripadajućih histopatoloških lezija (KUO i sur., 2017.). Međutim, zbog linearnog položaja neuralne osi kod četveronožaca i time ograničenog rotacijskog smicanja prilikom traume glave kod mačaka vrlo rijetko dolazi do potresa mozga.

Kontuzije su uobičajene značajke TBI-a i potvrđuju da je došlo do traume glave. Međutim, kontuzije mogu biti minimalne, pa čak i odsutne, kod fatalnih, difuznih TBI-a. Predstavljaju fokalne površinske modrice koje su rezultat oštećenja malih krvnih žila, a pojavljuju se kao petehijalna krvarenja (FINNIE, 2016.). Sekundarna kontuzija može se razviti u tkivu na suprotnoj strani od mjesta prvotnog udara zbog sekundarnog udara kada se mozak odbije i udari o lubanju (NG i LEE, 2019.).

Laceracije su fizička oštećenja moždanog parenhima i predstavljaju najteži oblik primarne ozljede (ELIAS i sur., 2019.).

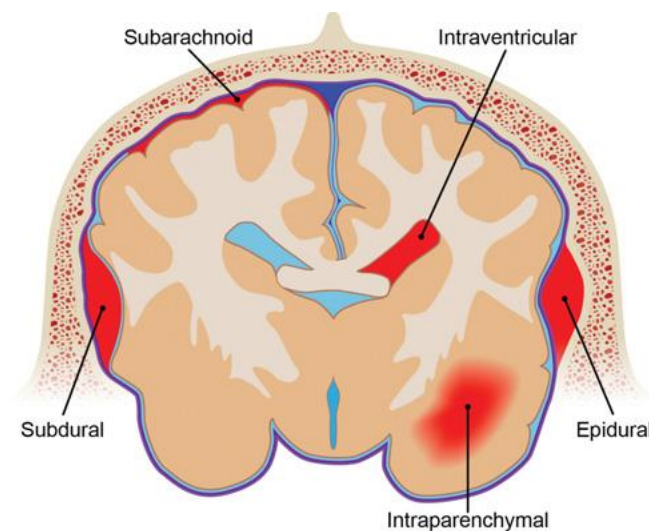
Nakon traume glave uobičajena je pojava krvarenja i stvaranje hematoma uslijed oštećenja krvnih žila u mozgu. Intrakranijska krvarenja uključuju epiduralna, subduralna, subarahnoidna i parenhimska krvarenja, te se javljaju kod do 10% pasa i mačaka s blagim ozljedama glave i kod preko 80% s teškim ozljedama. Mogu se pojaviti pojedinačno ili u kombinaciji, pri čemu traumatsko krvarenje u mozgu često nastaje zbog pucanja krvnih žila u trenutku udara u glavu, (FINNIE, 2016.). Međutim, neki hematomi klinički se manifestiraju tek kao komplikacija nekoliko sati ili dana nakon ozljede, proširujući se kao lezija koja zauzima prostor i uzrokuje povećani ICP te formaciju hernijacije mozga (FINNIE, 2001.).

Epiduralna krvarenja obično su uzrokovana prijelomima lubanje. Kako hematom raste, postupno odvaja čvrsto povezanu duru od lubanje, stvarajući brzo rastuću, precizno ograničenu,

ovalnu masu koja postupno pritišće susjedno moždano tkivo. Najčešće nastaju uslijed oštećenja meningealnih arterija dure, a s obzirom da se ove krvne žile nalaze unutar periosta, izložene su ozljedama nakon prijeloma lubanje. Budući da se epiduralna krvarenja formiraju pod utjecajem arterijskog tlaka, obično se klinički manifestiraju unutar nekoliko sati ili dana nakon ozljede, često rezultirajući smrtonosnim ishodom u značajnom broju slučajeva.

Subduralni hematomi su venskog podrijetla, s duljim vremenskim intervalom između udarca u glavu i pojave kliničkih znakova. Subduralna krvarenja obično su uzrokovana oštećenjem vena koje premošćuju subduralni prostor te odvede krv prema sinusima dure. Njihove stijenke su tanke i osjetljive na sile akceleracije/deceleracije dok se mozak pomiče unutar lubanje nakon udarca u glavu. Dok epiduralna krvarenja obično ostaju ograničena duralnim prijanjanjem uz lubanju, subduralna krvarenja se šire široko preko moždanih hemisfera (FINNIE, 2016.).

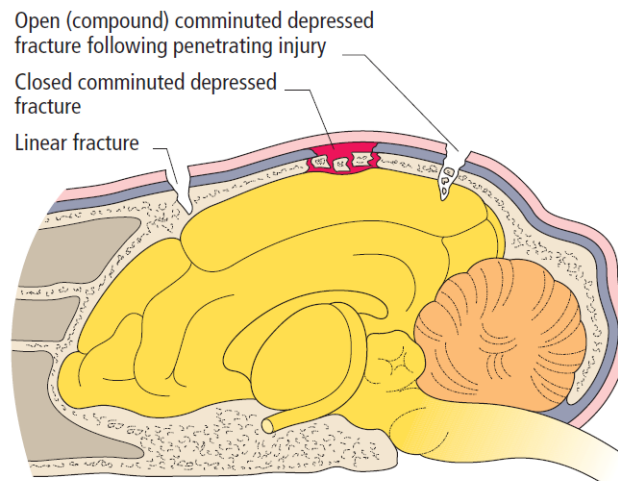
Krvarenje u subarahnoidalni prostor najčešći je oblik vaskularne ozljede nakon traume glave. Iako je najčešće blago, može se razviti u značajno veliku leziju (FINNIE, 2001.). Subarahnoidalno krvarenje javlja se kao difuzno krvarenje između pije mater i arahnoidnog omotača (DEWEY i FLETCHER, 2016.).



Slika 3. Shematski prikaz klinički važnih oblika intrakranijskih krvarenja (izvor: DEWEY i FLETCHER, 2016.).

Prijelomi lubanje se mogu razvrstati prema uzorku poput udubljenih, komprimiranih ili linearnih te prema mjestu i vrsti, odnosno otvoreni ili zatvoreni. Udubljeni prijelomi lubanje

rezultiraju udubljenjem dijela kosti lubanje prema unutra u moždano tkivo, a najčešće se javljaju na dorzalnim i lateralnim aspektima lubanje. Prijelomi se također mogu pojaviti na bazi lubanje, srednjem uhu i temporomandibularnom zglobu. Prijelom bule može rezultirati neurološkim znakovima poput vestibularnog sindroma, pareze/paralize lica i Hornerovog sindroma na strani prijeloma. Prijelomi temporomandibularnog zgloba, donje čeljusti i *arcusa zygomaticusa* mogu zahtijevati dodatno liječenje, ali vjerojatno neće samostalno uzrokovati neurološke znakove (FREEMAN i PLATT, 2012.).



Slika 4. Klasifikacija prijeloma svoda lubanje (izvor: FREEMAN i PLATT, 2012.)

Difuzna aksonalna ozljeda zahvaća veliko područje moždanog tkiva, no obično se javlja multifokalno na određenim neuroanatomskim mjestima (FINNIE, 2016.). DAI obuhvaća klinički spektar od blage ili gotovo nikakve ozljede mozga do ozbiljnog neurološkog oštećenja, te se gotovo redovito pojavljuje nakon trauma glave, bez obzira na težinu ozljede. DAI nastaje pod utjecajem kutnog (rotacijskog) ubrzanja glave, posebno onog duljeg trajanja, kao što često nastaje u prometnim nesrećama. S druge strane, kratki vremenski intervali akceleracije/deceleracije pri padovima često rezultiraju subduralnim hematomima i kontuzijama. Zbog već spomenutih anatomskih razlika između ljudi i četveronožaca, potonje se češće javlja u životinja s traumom glave (FINNIE, 2001.).

2.2.2 Sekundarna ozljeda mozga

Trauma glave dovodi do aktivacije brojnih međusobno povezanih biokemijskih procesa koji zajednički doprinose daljnjem oštećenju moždanog tkiva. Sekundarna intrakranijska

ozljeda je uglavnom posredovana povećanom aktivnošću ekscitatornih neurotransmitera, stvaranjem reaktivnih kisikovih spojeva (engl. *reactive oxygen species*, ROS), proizvodnjom proupalnih citokina te razvojem edema mozga. Sve ovo može doprinijeti oštećenju neuronskih stanica i eventualno njihovoj smrti (SANDE i WEST, 2010.). Hipotenzija, hipoksija, hipoglikemija, hiperglikemija, hipokapnija, hiperkapnija, hipotermija i hipertermija sve su sistemski čimbenici koji pridonose sekundarnoj ozljedi mozga (ELIAS i sur., 2019.).

Formiranje cerebralnog edema, povećani ICP, narušavanje krvno-moždane barijere te promjene u cerebrovaskularnoj reaktivnosti mogu uslijediti nakon sekundarnog oštećenja živčanog tkiva (SANDE i WEST, 2010.).

Ekscitotoksičnost

Istraživanja provedena na životinjama i ljudima ukazuju da oštećenje krvno-moždane barijere i primarna smrt živčanih stanica tijekom TBI-a uzrokuju prekomjerno oslobađanje ekscitatornih aminokiselina, poput glutamata i aspartata, iz presinaptičkih živčanih završetaka (NG i LEE, 2019.). Zabilježeno je brzo, prolazno povećanje ekstracelularnog glutamata unutar nekoliko minuta nakon oštećenja mozga, čija magnituda i trajanje pokazuju korelaciju s ozbiljnošću ozljede. Do akutnog povećanja ekstracelularne razine glutamata u ozlijeđenom mozgu dolazi zbog prekomjernog oslobađanja iz presinaptičkih živčanih završetaka depolariziranih neurona, istjecanja iz oštećenih membrana neurona i glija stanica (uglavnom astrocita), ili ekstravazacije glutamata kroz poremećenu krvno-moždanu barijeru. Također, promjene u mehanizmu preuzimanja glutamata od strane astrocita uslijed funkcionalnog oštećenja ili smanjenjem aktivnosti astrocitnih transportera za glutamat doprinose povećanim razinama glutamata u sinaptičkoj pukotini (MCGINN i POVLISHOCK, 2016.). Iznenadni intersticijski porast glutamata potiče nekontroliranu i pretjeranu stimulaciju receptora za glutamat, posebice N-metil-D-aspartat receptore (NMDA), što rezultira ionskom disregulacijom u obliku masivnog nakupljanja kalijevih iona (K^+) u ekstracelularnom prostoru i ulaza natrijevih (Na^+) i kalcijevih (Ca^{2+}) iona kroz ionske kanale aktivirane glutamatnim receptorima (NG i LEE, 2019.). Ove promjene u koncentraciji iona induciraju stanje metaboličke krize te u konačnici energetska iscrpljenost uslijed pokušaja obnavljanja ionske homeostaze putem povećane aktivnosti ATP-ovisnih ionskih pumpi (MCGINN i POVLISHOCK, 2016.).

Glutamatom potaknuta aktivacija fosfolipaze C mobilizira otpuštanje Ca^{2+} iz intracelularnih rezervi poput endoplazmatskog retikuluma u citosol. Velike količine slobodnog Ca^{2+} u citosolu dovode do aktivacije destruktivnih proteaza poput kalpaina i kaspaza. Osim toga, potiču stvaranje štetnih ROS-a i dušikovog oksida (NO) te oštećenje mitohondrija formacijom pora na mitohondrijskoj membrani, što dovodi do apoptoze stanica (NG i LEE, 2019.).

Također, NMDA receptori su osjetljivi na mehaničke podražaje poput sila smicanja i rastezanja koje nastaju nakon traume glave. (THAPA i sur., 2021.).

Poremećaj mitohondrijske funkcije

Poremećaj rada mitohondrija jedan je od karakterističnih događaja kod traume glave te doprinosi metaboličkim i fiziološkim poremećajima koji uzrokuju smrt stanica. Povećane razine intracelularnog Ca^{2+} i unos iona u mitohondrije rezultira proizvodnjom ROS-a, depolarizacijom mitohondrijske membrane i inhibicijom sinteze ATP-a. Ovo dovodi do povećane permeabilnosti mitohondrijske membrane, prekida lanca prijenosa elektrona te poremećaja u procesu oksidativne fosforilacije, čime se narušava obnova metaboličkih procesa za preživljavanje stanica i homeostaze kalcija (NG i LEE, 2019.).

Promjene u metabolizmu glukoze

Glukoza predstavlja dominantan izvor energije za mozak, iako može dodatno stvarati energiju iz laktata ili ketona. Ulazak glukoze u mozak se odvija preko transportera GLUT1, koji se nalazi u krvno-moždanoj barijeri. GLUT1 posreduje u unosu glukoze iz izvanstanične tekućine u astrocite, mikrogliju i oligodendrogliju, dok transporter GLUT3 olakšava unos glukoze u neurone (SHI i sur., 2016.). Ova ovisnost o transporteru omogućuje mozgu visok stupanj samokontrole nad količinom glukoze koja pristiže iz periferne cirkulacije. Na staničnoj razini, ovaj zahtjev za energijom odvija se putem mehanizma nazvanog "*energija na zahtjev*". Prema ovom mehanizmu, svaka stimulacija neurona uzrokuje oslobađanje neurotransmitera glutamata. Glutamat se potom preuzima od strane astrocita, koji ga koriste kao signal za osiguravanje energije potrebne neuronima. Budući da astrociti čine dio BBB-a obuhvaćanjem endotelnih stanica krvnih žila, oni mogu regulirati prijenos glukoze u mozak prema energetske potrebama putem premještanja GLUT1 na površinu endotelnih stanica. Općenito, ovaj

mehanizam premješta glukozu iz periferne cirkulacije prema mozgu kako bi pokrio energetske potrebe mozga (JAUCH-CHARA i OLTMANN, 2014.).

Nakon TBI-a dolazi do promjena u cerebralnom metabolizmu glukoze (engl. *cerebral glucose metabolism*, CMRglc). Pretpostavlja se da je to početno povećanje CMRglc-a rezultat povećane potrebe za staničnom energijom kako bi se obnovila ionska ravnoteža i membranski potencijal neurona. Nakon akutnog razdoblja povećanog metabolizma glukoze slijedi produljeno razdoblje smanjenog CMRglc-a. Iako se smanjeni unos glukoze u neurone nakon ozljede čini univerzalnim, temeljni mehanizam ostaje nepoznat. Postoje tri mogućnosti: smanjena dostupnost krvi (ovisna o CBF-u), defekti u funkciji transportera glukoze u stanice ili smanjena metabolička potreba za glukozom (PRINS i sur., 2013.).

Neuroinflamatorni odgovor

Upalni odgovor mozga na traumatsku povredu uključuje aktivaciju stanica imunološkog sustava unutar CNS-a i infiltraciju perifernih imunoloških stanica u mozak preko narušene BBB. Ove dvije komponente posreduju u upalnim procesima pomoću različitih upalnih citokina, kemokina, molekula adhezije, ROS-a i NO te komplementa. Istovremeno, i kao posljedica tih upalnih događaja, dolazi do stvaranja cerebralnog edema, naknadnog oticanja mozga i povećanja ICP-a, što sve doprinosi nepovoljnom ishodu nakon traumatske ozljede mozga. (MCGINN i POVLISHOCK, 2016.).

Primarno oštećenje tkiva uzrokovano mehaničkom ozljedom mozga pokreće upalu putem oslobađanja intracelularnih sadržaja, izlivanja krvnih produkata te povećane proizvodnje ROS-a što dovodi do lokalne aktivacije mikroglije u CNS-u. Mikroglija stanice također posreduju u upali putem proizvodnje različitih upalnih citokina, proteaza i ROS-a.

Istovremeno s lokalnim upalnim odgovorom mikroglije dolazi do infiltracije i nakupljanja neutrofila, monocita i makrofaga u mozgu, pri čemu oni prodiru preko narušene BBB. Ova promjena u permeabilnosti BBB-a može biti posljedica mehaničkog oštećenja, vazodilatacije ili istjecanja posredovanog vazoaktivnim upalnim molekulama. U patofiziologiji TBI-a najznačajniji medijatori upale koji se oslobađaju unutar 24 sata nakon traume su IL-6, IL-1 β i TNF- α . (NG i LEE, 2019., THAPA i sur., 2021., MCGINN i POVLISHOCK, 2016., ENRIQUEZ i BULLOCK, 2004.).

Oksidativni stres

Oksidativni stres značajno pridonosi patogenezi TBI-a. Endogeni ROS i slobodni radikali kontinuirano se generiraju nakon TBI iz različitih izvora, poput enzimskih procesa, aktiviranih neutrofila, ekscitotoksičnosti i disfunkcionalnih mitohondrija. S druge strane, intracelularno nakupljanje Ca^{2+} povećava aktivnost sintaza dušikovog oksida i produkciju NO. Također, dolazi do pokretanja kaskade arahidonske kiseline (aktivacija fosfolipaze A2) i ksantinske oksidaze koja proizvodi slobodne radikale. Željezo (Fe^{2+}) je važan kofaktor u procesima ksantinske oksidaze, a generirani slobodni radikalni spojevi preferencijalno oštećuju stanične membrane koje sadrže visoke razine višestruko nezasićenih masnih kiselina i kolesterola. Mozak je bogat i Fe^{2+} i membranama koje u svojoj strukturi sadrže mnogo višestruko nezasićenih masnih kiselina i kolesterola. Parenhimsko krvarenje također povećava količinu dostupnog Fe^{2+} za daljnja oksidativna oštećenja. Slobodni radikalni spojevi stoga su posebno štetni za neuronske membrane i vjerojatno igraju ključnu ulogu u sekundarnoj ozljedi mozga. Njihova proizvodnja također je potaknuta ishemijom, metabolitima arahidonske kiseline, oksidacijom katekolamina i aktiviranim neutrofilima (NG i LEE, 2019., DEWEY i FLETCHER, 2016., THAPA i sur., 2021.).

Reakcija između viška NO i slobodnih radikala superoksida rezultira stvaranjem peroksinitrita (PN), koji uzrokuje oksidativna oštećenja (NG i LEE, 2019.).

Slobodni radikali su visoko reaktivni jer pokušavaju pridobiti elektrone od okolnih tvari, što može rezultirati oštećenjem staničnih membrana, proteina i DNA.

Peroksidacija lipida javlja se kada ROS reagiraju s višestruko nezasićenim masnim kiselinama, uzrokujući konformacijske promjene i povećanu propusnost membrane (ENRIQUEZ i BULLOCK, 2004.).

Hiperglikemija

Hiperglikemija je također dobro poznat fenomen koji se primjećuje nakon teškog oštećenja mozga. Postoje razna objašnjenja za visoke razine glukoze nakon TBI-a, a jedno od najvažnijih je hiperglikemija uzrokovana stresom. Trauma uzrokuje aktivaciju osovine hipotalamus-hipofiza-nadbubrežna žlijezda putem simpatičkog autonomnog živčanog sustava, što rezultira povećanim razinama neurohormonskih faktora i inzulinskom rezistencijom (CAMERON i sur., 2021.). Posljedično se javljaju povišene razine kateholamina, kortizola,

glukagona i hormona rasta u krvi, što potiče glikogenolizu i hipermetabolizam te dovodi do prekomjerne proizvodnje glukoze. Djelujući na alfa-2 receptore u otočićima beta stanica gušterače, kateholamini također povećavaju proizvodnju glukagona i smanjuju lučenje inzulina. Prolazna inzulinska rezistencija još je jedan mehanizam putem kojeg stresni hormoni mogu utjecati na metabolizam glukoze. TBI smanjuje osjetljivost na inzulini i lučenje inzulina, doprinoseći inzulinskoj rezistenciji i narušavanju homeostaze glukoze. Oslobođani kateholamini mogu inhibirati transport glukoze putem inhibicije vezanja inzulina, što dovodi do inzulinske rezistencije uz hiperinzulinemiju.

Upalni odgovor i otpuštanje upalnih citokina i medijatora poput TNF- α i IL-6 nakon traume glave također doprinose razvoju hiperglikemije. TNF- α , uz regulaciju količine i funkcije glukoze, pridonosi inzulinskoj rezistenciji i hiperglikemiji mijenjajući ekspresiju gena specifičnih za adipocite i preadipocite. Upalni odgovor povećava razinu kortikotropin-oslobađajućeg hormona (CRH), potičući oslobađanje adrenokortikotropnog hormona (ACTH) iz hipofize, što uzrokuje hiperglikemiju (SHI i sur., 2016., JAUCH-CHARA i OLTMANN, 2014.).

Hiperglikemija uzrokuje različite patološke promjene u malim žilama, arterijama i perifernim živcima, pri čemu su endotelne stanice krvnih žila najosjetljivije (KINOSHITA, 2016.). Tijekom ishemičnih i hipoksičnih uvjeta zbog smanjenog CBF-a, hiperglikemija potiče anaerobnu glikolizu, pridonoseći nakupljanju laktata i poremećaju homeostaze pH. Posljedična intracelularna acidoza i oštećenje BBB-a u konačnici dovodi do ishemije, edema i nekroze. Osim toga, ozlijeđene živčane stanice ne mogu metabolizirati višak glukoze putem mitohondrijskog aerobnog metaboličkog puta, uzrokujući općenito smanjenje iskorištavanja glukoze (SHI i sur., 2016.).

Edem mozga

Ozljeda glave rezultira s dva glavna tipa cerebralnog edema, vazogeni i citotoksični, oba obično prisutna u različitim kombinacijama. Cerebralni edem može biti rezultat nespecifičnog odgovora na ozljede mozga poput traume, oštećenja stanica i ishemije (FINNIE, 2016.).

Vazogeni edem mozga uzrokovan je mehaničkim ili funkcionalnim poremećajem endotelnog sloja stanica, koji predstavlja bitnu strukturu BBB-a, krvnih žila mozga (WERNER i ENGELHARD, 2007.). Dolazi do povećane vaskularne propusnosti i posljedično ekstrasvazacije plazme i proteina u međustanični prostor. Te tvari zatim se nakupljaju u

cerebralnom parenhimu, uzrokujući povećanje volumena izvanstaničnog prostora (DOS SANTOS i sur., 2018.). Vazogeni edem može nastupiti unutar nekoliko minuta od ozljede ili se razviti nakon nekoliko dana oko kontuzija i parenhimskih krvarenja.

Citotoksični edem mozga karakterizira intracelularno nakupljanje vode u neuronima, astrocitima i mikrogliji bez obzira na integritet endotela krvnih žila (WERNER i ENGELHARD, 2007.). Javlja se istovremeno sa ishemijom-hipoksijom uslijed nedostatka ATP-a i poremećaja rada Na/K crpki. Kao rezultat nemogućnosti Na/K pumpe da održi ionsku ravnotežu, u stanice ulaze ioni Na^+ , a zatim i voda (FINNIE, 2016.).

Povišeni ICP

Povišeni ICP najvažnija je sekundarna komplikacija traumatske ozljede mozga i najčešći uzrok smrti nakon takve ozljede (FINNIE, 2016.). U slučaju značajnog povećanja ICP-a, moguć je razvoj kompresije moždanog debla, što rezultira smanjenom mentalnom, srčanom i respiratornom funkcijom. Osim toga, moguća je i hernijacija mozga te smrt (KUO i sur., 2017.).

Kada ICP premaši granice kompenzacijskih mehanizama, cerebralna perfuzija postaje ugrožena, dolazi do ishemije moždanog tkiva te se razvija Cushingov refleks ili cerebralni ishemični odgovor (ELIAS i sur., 2019.). Cushingov refleks je fiziološki odgovor živčanog sustava na nagli porast ICP-a, manifestirajući se Cushingovom trijadom koja uključuje hipertenziju, bradikardiju i nepravilno disanje (DINALLO i WASEEM, 2023.).

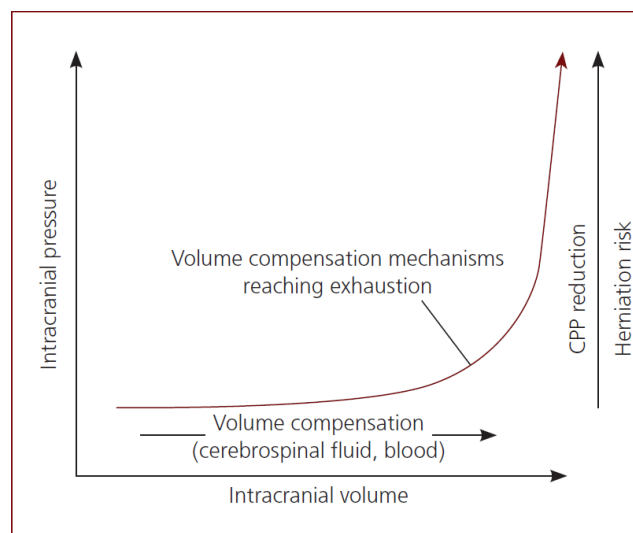
Autoregulacija tlaka osigurava stabilnost CPP-a tijekom hemodinamske nestabilnosti kada je MAP u rasponu od 50 do 150 mmHg. U traumatiziranom mozgu ovaj kompenzacijski mehanizam je izgubljen, te je CBF izravno ovisan o sistoličkom tlaku.

Procesi nakon početka rasta volumena u lubanji posljedično TBI-u mogu se opisati u 3 faze. U početnoj fazi, zbog aktivacije kompenzacijskih mehanizama, ICP ostaje unutar fizioloških granica ili se vrlo malo poveća. Povećanja ICP-a nadoknađuju se smanjenom proizvodnjom, povećanom apsorpcijom ili premještanjem cerebrospinalne tekućine u subarahnoidni prostor. Osim toga, povećanje ICP-a uzrokuje smanjenje CBF-a. Rezultat toga je cerebralna ishemija i nakupljanje CO_2 , što dovodi do oslobađanja kateholamina, kao i lokalne vazodilatacije. Dakle, kada dođe do cerebralne hipertenzije, aktivacija simpatičkog sustava i oslobađanje kateholamina rezultiraju sistemskom vazokonstrikcijom kako bi se povećao

minutni volumen srca i obnovio protok krvi prema mozgu. Tijekom ove prve faze, prisutna je i tahikardija.

U drugoj fazi uslijed daljnjeg povećanja volumena unutar lubanje, dolazi do dodatnog smanjenja cerebrospinalne tekućine i krvi te progresivno raste ICP. Detekcija hipertenzije uzrokovane sistemskom vazokonstrikcijom od strane baroreceptora u aortnom luku pokreće odgovor posredovan parasimpatičkom stimulacijom, što rezultira bradikardijom.

Naposljetku, kompenzacijski mehanizmi smanjenja volumena su iscrpljeni te više nije moguće smanjiti volumen unutar lubanje. (ELIAS i sur., 2019.) U ovom kritičnom trenutku, daljnje dodavanje abnormalnog volumena u intrakranijskom prostoru koji je čvrsto komprimiran rezultirat će eksponencijalnim porastom ICP-a. Klinički to može biti povezano s hernijacijom mozga kroz *tentorium cerebelli* ili u *foramen magnum*. Treća faza uključuje i abnormalno disanje zbog oštećenja produžene moždine, što dovodi do dispneje ili apneje (ADAMANTOS i GAROSI, 2011.).



Slika 5. Grafički prikaz odnosa između ICP-a i volumena unutar lubanje (izvor: ELIAS i sur., 2019.)

Istovremeno, oslobađanje katecholamina također utječe na srce i potencijalno može uzrokovati srčane aritmije zbog ishemije miokarda, što dovodi do tzv. *mozak-srce* sindroma (ELIAS i sur., 2019.).

Hernijacija mozga

Postoje 4 vrste hernijacije mozga koje se mogu razviti posljedično izrazito povećanim ICP-om. Do subfalcine hernijacije dolazi kada se jedna cerebralna hemisfera izboči ispod *falxa cerebri*. Transtentorijska hernijacija označava hernijaciju parahipokampalne vijuge ispod *tentorium cerebelli*, što uzrokuje kompresiju srednjeg mozga i dovodi do pojave midrijaze, neresponsivnih zjenica i gubitka svijesti. Znak razvijanja transtentorijske hernijacije jest asimetrična midrijaza praćena simetričnom midrijazom kako se komprimira parasimpatički dio jezgre III. moždanog živca. Ovakva hernijacija može biti opasna po život zbog pojave iznenadnog zastoja srca i prestanka disanja. Hernija malog mozga kroz *foramen magnum* je često smrtonosna uslijed respiratornog zastoja zbog kompresije respiratornih centara medule. Kalvarijalna hernijacija se događa kada se mozak izboči kroz defekt u lubanji (FREEMAN i PLATT, 2012.).

2.3 Klinički aspekti traume glave mačaka

2.3.1 Inicijalna procjena stanja pacijenta

Početna procjena pacijenata s traumom glave usmjerena je na ozljede koje ugrožavaju život i sistemske poremećaje koji doprinose sekundarnoj ozljedi mozga. U humanoj medicini istraživanja su pokazala da otprilike 60% pacijenata s traumatskom ozljedom mozga ima istodobne ozljede drugih vitalnih organa. Kao i kod svakog traumatiziranog pacijenta, ABC pregled (prohodnost dišnih putova, disanje, kardiovaskularno stanje) je od iznimne važnosti i prvi se obrađuje (SANDE i WEST, 2010.). Kod pacijenata s neurotraumom stavlja se poseban naglasak na stanje dišnog i kardiovaskularnog sustava jer hipotenzija, hipoksemija i promjene u ventilaciji doprinose sekundarnim ozljedama i pogoršavaju ishod (DIFAZIO i FLETCHER, 2013.).

Pacijenti s traumom su često u stanju sistemskog šoka, a potpuna neurološka procjena trebala bi se provesti nakon što su stabilizirani (KUO i sur., 2017.).

Hipovolemiju i hipoksemiju treba prepoznati i odmah liječiti, budući da su snažno povezane s povišenim ICP-om i povećanom smrtnošću kod pacijenata s TBI-em (SANDE i WEST, 2010.). Stoga je glavni cilj uspostaviti normovolemiju te odgovarajuću oksigenaciju i ventilaciju (KUO i sur., 2017.).

Procjena kardiovaskularnog sustava

Prilikom procjene kardiovaskularnog sustava potrebno se usredotočiti na parametre perfuzije (stanje svijesti, boja sluznice, vrijeme ponovnog punjenja kapilara, brzina pulsa, kvaliteta pulsa i relativna temperatura distalnih ekstremiteta) (KUO i sur., 2017.). Na temelju ovih parametra moguće je odrediti prisutnost hipovolemije. Ovo može biti izazovno jer mačke dobro kompenziraju gubitak malog volumena krvi, ali se obično dekompenziraju ranije nego psi kod većih gubitaka tekućine. Tahikardija u kombinaciji sa slabim pulsom, blijedim sluznicama i produženim vremenom ponovnog punjenja kapilara (>2 s) smatraju se znakovima teške hipovolemije kod mačaka i zahtijeva promptnu terapiju. S pogoršanjem hipoperfuzije, mačke obično postaju sve više bradikardične (umjesto tahikardične) i hipotermične, što dovodi do ozbiljnog smanjenja periferne perfuzije. Sistolički krvni tlak manji od 80-90 mmHg zahtijeva agresivni pristup terapiji kako bi se održala adekvatna cerebralna perfuzija, posebice u prisutnosti sumnje na ozljedu mozga (ADAMANTOS i GAROSI, 2011.).

Elektrokardiogram može pokazati srčane aritmije koje su sekundarne traumatskom miokarditisu, sistemskom šoku ili ozljedi mozga (FREEMAN i PLATT, 2012.).

Procjena respiratornog sustava

Brzina disanja, napor pri disanju i auskultacija prsnog koša mogu ukazivati na respiratorni distres. Pregled prsnog koša pomoću ultrazvuka na licu mjesta može otkriti pneumotoraks, pleuralni izljev i ozljedu parenhima (kontuzija) (KUO i sur., 2017.). Udarac u glavu je često povezan s ozljedom gornjih dišnih putova, što u nekim slučajevima može značajno utjecati na respiratornu funkciju. Glavu i vrat je potrebno nježno palpirati kako bi se utvrdio emfizem, što može ukazivati na ozbiljniju ozljedu nosnih kostiju ili dušnika (ADAMANTOS i GAROSI, 2011.).

Hiperventilacija može nastati kao rezultat centralne regulacije uslijed cerebralne acidoze, hipoksije, ozljede srednjeg mozga ili transtentorijske hernijacije. Razdoblje hiperventilacije nakon koje slijedi apneja naziva se Cheyne–Stokes disanje te je obično sekundarno oštećenju diencefalona i smanjenoj osjetljivosti na PaCO₂. Disanje se također može klasificirati kao ataksično, što ukazuje na ozbiljnu ozljedu moždanog debla i nosi ozbiljnu prognozu. Ovaj uzorak disanja karakterizira nepravilnu brzinu, ritam i dubinu disanja, često praćen Cushingovim refleksom (hipertenzija i bradikardija), tvoreći Cushingovu trijadu (FREEMAN i PLATT, 2012.).

Neurogeni edem pluća može proizaći iz prekomjerne simpatoadrenalne stimulacije, uzrokujući izraženu perifernu vazokonstrikciju i povećan venski povrat krvi. To rezultira povećanjem opterećenja lijeve klijetke s porastom hipertenzije kapilara pluća, što dovodi do edema. Edem je obično samolimitirajući i povlači se unutar nekoliko dana, ali može uzrokovati tešku dispneju, tahipneju i hipoksemiju (RAISIS i MUSK, 2012.).

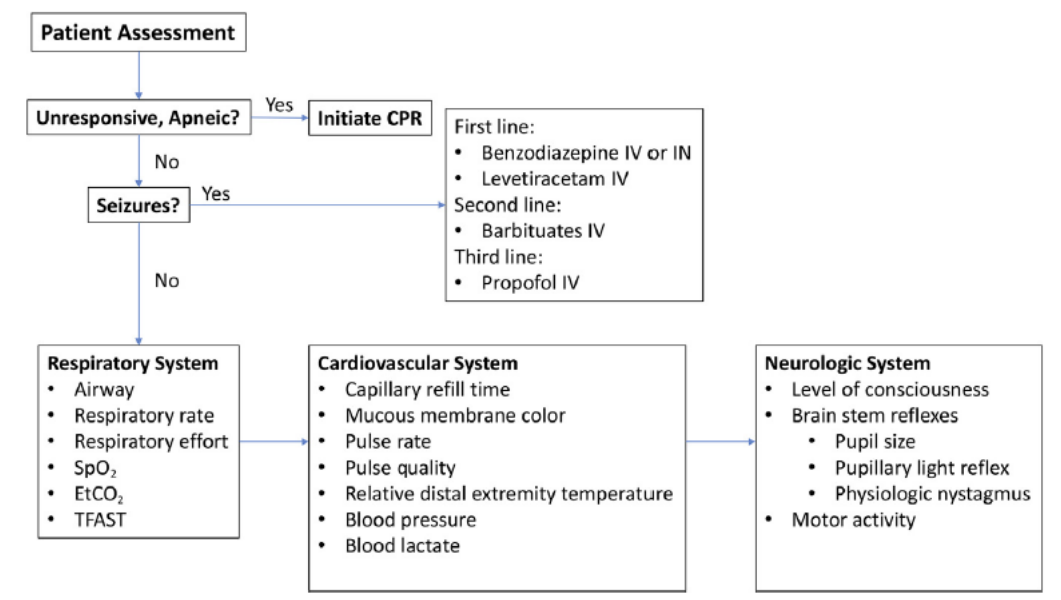
Analiza arterijske krvi i koncentracije laktata mogu pružiti dodatne informacije o sistemske perfuziji i respiratornoj funkciji.

Redovito mjerenje temperature važno je kod svih pacijenata s traumom glave. CMR je proporcionalna tjelesnoj temperaturi i povećava se za 5–7% po Celzijevom stupnju. Hipertermiju treba izbjegavati kod svih pacijenata te se u tom slučaju trebaju primijeniti tehnike hlađenja. Hipotermija smanjuje CMR i CBF za otprilike 5% po stupnju smanjenja tjelesne temperature. Iako to može biti povoljno za ozlijeđeni mozak, istovremeno povećava rizik od

srčanih nepravilnosti. Temperaturna nestabilnost kod pacijenta s ozljedom mozga smatra se vrlo nepovoljnim prognostičkim znakom.

Uočeno je da se kod pasa i mačaka s traumom glave krvarenje u bjeloočnici pojavljuje s odgodom od 12–24 sata. Iako se obično povuče unutar 7 do 10 dana, pojava ukazuje na ozbiljnu sumnju na prisutnost subarahnoidalnog krvarenja.

U danima i tjednima nakon ozljede glave, neki pacijenti mogu razviti endokrinu bolest povezanu s oštećenjem hipotalamusa i/ili hipofize. Znakovi mogu biti povezani s hipoadrenokortizmom i neprimjerenim izlučivanjem antidiuretskog hormona (FREEMAN i PLATT, 2012.).



Slika 6. Algoritam inicijalne procjene stanja pacijenta s traumom glave (izvor: KUO i sur., 2017.)

2.3.2 Neurološki pregled pacijenta s traumom glave

Procjena neurološkog statusa trebala bi se provesti na svakoj životinji koja je doživjela traumu, po mogućnosti prije primjene analgetika i sedativa kako bi se omogućila adekvatna procjena neurološkog sustava. Ipak, potpuni neurološki pregled vrši se tek nakon početne stabilizacije pacijenta. Procjena neurološkog statusa kod pacijenta nakon traume glave trebala bi se prvotno provoditi svakih 30–60 minuta. Česta procjena omogućuje praćenje učinkovitosti liječenja i rano prepoznavanje pogoršanja stanja. Prije svega, neurološka procjena pacijenta služi za utvrđivanje postojanja neuroloških deficita koji ukazuju na strukturalne lezije živčanog

sustava, određivanje mjesta (intrakranijskih, kralježničkih i perifernih živaca) te ozbiljnosti lezija. Otkrivanje lezija kralježnice i/ili perifernih živaca (npr. brahijalni pleksus) može utjecati na prognozu pacijenta s traumom glave. Bez ekstrakranijalnih lezija, prognoza povezana s ozljedom glave ovisi o mjestu i ozbiljnosti parenhimskih lezija (FREEMAN i PLATT, 2012., ELIAS i sur., 2019., DIFAZIO i FLETCHER, 2013.).

Za uspješnu stabilizaciju pacijenta s traumatskom ozljedom mozga presudno je prepoznati kliničke znakove povećanja ICP-a ili deficita neurološkog sustava. Epistaksa, krvarenje iz zvukovoda, hifema i fraktura lubanje i/ili zuba su klinički znakovi koji upućuju na mogućnost traume glave. Promijenjen stupanj svijesti, opistotonus, anizokorija, patološki nistagmus, napadaji, Cushingov refleks, deficiti kranijalnih živaca, decerebralna i decerebelarna rigidnost neki su od specifičnih neuroloških deficita koje možemo očekivati nakon TBI (DUJMOVIĆ i sur., 2022.).

Prilikom utvrđivanja neurološkog stanja životinje s traumom glave, važno je evaluirati stanje svijesti, motoričke funkcije i reflekse, veličinu i reakciju zjenica, poziciju i kretnje očiju, te obrazac disanja. Evaluacija funkcije zjenice i oka najprecizniji je način procjene funkcije moždanog debla te ujedno i najvažniji dio pregleda s prognostičkog stajališta. Razvijen je sustav bodovanja kako bi pružio objektivnu procjenu i omogućio racionalne dijagnostičke i terapijske odluke (FREEMAN i PLATT, 2012.).

Modificirana Glasgow Koma Skala (MGCS)

Glasgow Koma Skala koristi se u ljudskoj medicini za procjenu stanja pacijenata s ozljedama glave, ocjenjujući reakciju očiju, verbalne reakcije i motoričke odgovore (FREEMAN i PLATT, 2012.). Prema toj skali traumatska ozljeda mozga se kod ljudi klasificira kao blaga, umjerena ili teška.

Modificirana Glasgow Koma Skala je predložena za primjenu u veterinarskoj medicini u kontekstu procjene preživljavanja tijekom 48-satnog razdoblja te praćenju uspješnosti provedene terapije (SANDE i WEST, 2010.). MGCS procjenjuje motoričku aktivnost, reflekse moždanog debla i razinu svijesti kod pasa i mačaka, omogućujući time početno i serijsko praćenje stanja nakon ozljede. Svaka kategorija ima dodijeljenu ocjenu od 1 do 6, pri čemu se niže ocjene dodjeljuju ozbiljnijim kliničkim znakovima. Zbrojem ocjena iz svake kategorije dodjeljuje se ukupna ocjena koja se kreće od 3 do 18, te se može koristiti za usmjeravanje odluka o liječenju i prognozi. (FREEMAN i PLATT, 2012.).

Tablica 1. Modificirana Glasgow Koma Skala (izvor: DUJMOVIĆ i sur., 2022.)

Modificirana Glasgow Koma Skala	Bodovi
Razina svijesti	
Normalna razina svijesti, reagiranje na okolinu	6
Depresija/delirij, nenormalno reagiranje na okolinu	5
Stupor/semikoma, reagiranje na vizualni podražaj	4
Stupor/semikoma, reagiranje samo na zvučni podražaj	3
Stupor/semikoma, reagiranje samo na bolni podražaj	2
Koma, ne reagiranje na ponovljeni bolni podražaj	1
Motorička aktivnost	
Normalan hod, normalni spinalni refleksi	6
Hemipareza, tetrapareza ili decerebralna aktivnost	5
Bočni položaj; povremena ekstenzorna rigidnost	4
Bočni položaj; stalna ekstenzorna rigidnost	3
Bočni položaj; stalna ekstenzorna rigidnost sa opistotonusom	2
Bočni položaj; hipotonija mišića, slabi/odsutni spinalni refleksi	1
Refleksi produžene moždine	
Normalni pupilarni i okulocefalički refleks	6
Usporeni pupilarni refleks; normalni/smanjeni okulocefalički refleks	5
Bilateralna neresponsivna mioza; normalan/smanjen okulocefalički refleks	4
Točkaste zjenice; smanjen/odsutan okulocefalički refleks	3
Unilateralna neresponsivna midrijaza; smanjen/odsutan okulocefalički refleks	2
Bilateralna neresponsivna midrijaza; smanjen/odsutan okulocefalički refleks	1

Stupnjevi svijesti

Razina svijesti najpouzdanija je empirijska mjera oštećenja cerebralne funkcije nakon ozljede glave. Pruža informacije o funkcionalnim sposobnostima cerebralnog korteksa i uzlaznog retikularnog aktivacijskog sustava (ARAS) u moždanom deblu (SANDE i WEST, 2010.). Funkcija ARAS-a je stimulacija cerebralnog korteksa i održavanje stanja budnosti. U pravilu promijenjeno stanje svijesti ukazuje na difuzne ili multifokalne lezije obje moždane polutke, ili na fokalnu leziju koja utječe na ARAS moždanog debla (GAROSI i ADAMANTOS, 2011.).

Stupnjevi svijesti životinja uključuju normalnu svjesnost, zbunjenost, pospanost, stupor i komu. Za životinju koja je u budnom stanju i normalno reagira na vanjske podražaje i okolinu kažemo da je potpuno svjesna. Termin zbunjenost označava nesposobnost razmišljanja s odgovarajućom brzinom i jasnoćom. Ponašanje koje sugerira zbunjenost uključuje zadržavanje u kutovima ili ispod namještaja, spontana vokalizacija te dugotrajno gledanje u pod ili zid. Pospanost označava smanjenu sposobnost održavanja normalnog budnog stanja bez primjene vanjskih podražaja. Stanje pospanosti može ukazivati na poremećaje moždanog debla ili ponekad na bilateralne lezije moždanih polutki (PLATT, 2014.). Životinja u stuporu je djelomično ili potpuno nesvjesna, ali će reagirati na bolne podražaje. Komatozna životinja je nesvjesna i ne može se probuditi bolnim podražajima. Koma obično ukazuje na tešku ozljedu mozga ili oštećenje moždanog debla, što nosi rezerviranu prognozu. Neprimjereno ponašanje koje ukazuje na zbunjenost ili pretjerane reakcije na uobičajene podražaje često potvrđuju oštećenje prosencefalona. Važno je napomenuti da krvni tlak, status oksigenacije i temperatura mogu utjecati na razinu svijesti životinje, stoga bi potonja trebala biti ponovno procijenjena nakon ispravka navedenih vitalnih parametara (FREEMAN i PLATT, 2012.).

Motorička aktivnost

Procjena motoričke aktivnosti uključuje procjenu pokreta ekstremiteta, položaja i refleksa. Ovisno o tome je li životinja pokretna ili ne, te o prisutnim ozljedama, potpuna procjena uključuje utvrđivanje prisutnosti ataksije i/ili pareze, te procjenu voljnih pokreta životinje kao odgovor na bolne podražaje (ELIAS i sur., 2019.).

Spontani i izazvani pokreti ekstremiteta procjenjuju se kao dio početne neurološke evaluacije. Položaj tijela mačke nakon traume glave također može pružiti informacije o lokaciji i stupnju ozljede mozga (GAROSI i ADAMANTOS, 2011.).

Voljna motorička aktivnost karakterizira se kao normalna, paretična ili ležeća. Pacijenti obično zadržavaju određeni stupanj voljne motoričke aktivnosti čak i u promijenjenim stanjima svijesti, osim ako su u komi. Abnormalna motorička funkcija obično ukazuje na oštećenje moždanog debla ili leđne moždine. Potonja može dodatno otežati procjenu traume glave.

Tonus se procjenjuje postavljanjem ekstremiteta u pasivni raspon pokreta. Povećan tonus može se primijetiti nakon traume glave, jer dolazi do gubitka inhibicijske modulacije CNS-a preko donjih motoričkih neurona (engl. *lower motor neuron*, LMN). Međutim, teža ozljeda mozga koja dovodi do kome bit će povezana sa smanjenim tonusom u svim udovima.

Spinalni refleksi testiraju se prvenstveno kako bi se procijenila funkcija živaca, ali mogu pružiti neke informacije o cerebralnoj aktivnosti. Životinje mogu imati hiperrefleksiju nakon ozljede mozga i odsutne reflekse kada su u komi (FREEMAN i PLATT, 2012.).

Decerebralna rigidnost javlja se kao rezultat lezije moždanog debla i nosi rezerviranu do lošu prognozu. Karakterizira ju hiperekstenzija svih ekstremiteta i opistotonus, te je povezana sa stuporoznim ili komatoznim mentalnim statusom.

Decerebelarna rigidnost je često uzrokovana akutnom lezijom malog mozga i ponekad se javlja epizodično. Rostralni dio cerebeluma inhibira refleks povlačenja antigravitacijskih mišića (tonus ekstenzorskih mišića). Lezije na ovoj razini mogu rezultirati opistotonusom, s ispruženim prednjim ekstremitetima. U usporedbi s decerebralnom rigidnošću, kukovi mogu biti savijeni kao rezultat povećanog tonusa mišića iliopsoasa, a mentalno stanje ostaje normalno (GAROSI i ADAMANTOS, 2012.).

Refleksi produljene moždine

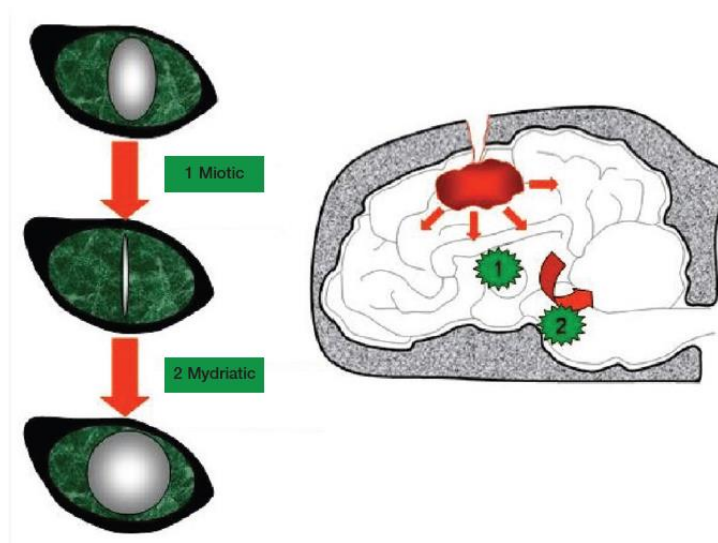
Veličina zjenica, pupilarni refleks (engl. *pupillary light reflex*, PLR) i okulocefalički refleks trebali bi odmah biti procijenjeni kod svih pacijenata s traumom glave. Ovi parametri trebaju se često procjenjivati, budući da mogu ukazivati na pogoršanje neurološkog statusa (FREEMAN i PLATT, 2012.).

Abnormalnosti moždanih živaca povezane su s bolestima moždanog debla ili perifernih živaca. Većina moždanih živaca (osim CN I i CN II) potječe iz srednjeg mozga (CN III–IV) i kaudalnog dijela moždanog debla (CN V–X). Motorički dijelovi moždanih živaca imaju jezgre unutar moždanog debla, a senzorički u ganglijima izvan njega. Ozljede ovog dijela mozga mogu uzrokovati funkcionalne abnormalnosti u organima koje inerviraju ovi živci. Prije neurološke evaluacije, važno je isključiti očne ili facijalne ozljede koje odgovaraju traumi glave, jer lokalne lezije ili oštećenje perifernih živaca mogu izazvati slične kliničke znakove (ELIAS i sur., 2019.).

Reakcija zjenica na svjetlost ukazuje na funkcionalnost mrežnice, optičkog živca, optičke hijazme i moždanog debla. Prisutnost mioze može ukazivati na leziju u diencefalonu, budući da simpatička inervacija oka potječe iz hipotalamusa. Periferna simpatička inervacija oka također može biti pogođena ozljedom bilo gdje duž njezinog puta kroz brahijalni pleksus, kranijalni medijastinum, meko tkivo vrata i *bullae tympani*, što često uzrokuje istovremeno

prolaps treće očne vjeđe, enoftalmus i ptozu kao dio Hornerovog sindroma. Neresponsivna, bilateralna midrijaza može ukazivati na trajnu ozljedu srednjeg mozga ili hernijaciju mozga i lošu prognozu. Ostali uzroci midrijaze uključuju smanjenu cerebralnu perfuziju, postiktalne promjene, ozljede šarenice ili retine, periorbitalne traume ili hematoma (FREEMAN i PLATT, 2012.).

Progresija od mioze prema midrijazi ukazuje na pogoršanje neurološkog stanja i indicacija je za promptnu agresivnu terapiju. Unilateralne promjene u veličini zjenice mogu se primijetiti rano tijekom pogoršanja stanja (ELIAS i sur., 2019.).



Slika 7. Shematski prikaz progresije mioze u neresponsivnu midrijazu koja ukazuje na progresivnu tešku leziju moždanog debla (uglavnom povezanu s povišenim ICP-om i kaudalnom transtentorijskom hernijacijom) (izvor: GAROSI i ADAMANTOS, 2011.).

Transtentorijska hernijacija vrši pritisak na jezgru CN III smještenu u srednjem mozgu te time uzrokuje inhibiciju parasimpatičke inervacije oka i rezultira midrijazom. Osim pritiska na CN III, transtentorijska hernijacija komprimira moždano deblo. Osim toga, paraliza CN III može dovesti do gubitka izravnog pupilarnog refleksa, pojave ptoze i ventrolateralnog strabizma. Hernijacija mozga povezana je s teškim oštećenjem mozga i smrću ako se ne liječi brzo i agresivno (SANDE i WEST, 2010.).

Odgovor na prijetnju procjenjuje integritet CN II i CN VII. Prisutnost pozicijskog strabizma može ukazivati na oštećenje CN III, CN IV, CN VI i CN VIII te njihovih centralnih veza s moždanim deblom. Fiziološki nistagmus pokazatelj je funkcionalnosti CN VIII.

Veličina, oblik i reakcija zjenice na svjetlosni podražaj procjenjuju integritet CN II i III (ELIAS i sur., 2019.).

2.3.3 Dijagnostika

Laboratorijska analiza krvi

Zbog velikog rizika od multisistemskih ozljeda povezanih s traumom glave, ključno je početi s inicijalnim određivanjem osnovnih krvnih i biokemijskih parametara kako bi se ustanovila ozbiljnost ozljeda i započela početna stabilizacija pacijenta (GAROSI i ADAMANTOS, 2011.). Brza laboratorijska analiza krvi trebala bi uključivati određivanje hematokrita i ukupnih proteina kako bi se procijenio stupanj gubitka krvi, razinu glukoze u krvi kako bi se procijenila težina ozljede, te analizu plinova u krvi i laktata kako bi se procijenio acido-bazni status, ventilacija, oksigenacija i perfuzija. Također, prije započinjanja liječenja trebaju se odrediti vrijednosti elektrolita i bubrežnih parametara kako bi se procijenili eventualni poremećaji koji bi mogli utjecati na izbor lijekova i vrstu tekućina za terapiju hipovolemije i/ili hipotenzije. Uzimanje uzorka krvi iz *v. jugularis* treba izbjegavati, jer privremena kompresija ove žile može brzo povećati ICP (KENNEY, 2017.). Posebna pažnja trebala bi se posvetiti koncentraciji glukoze u serumu jer mačke s traumom glave mogu imati hiperglikemiju, a stupanj hiperglikemije povezan je s ozbiljnošću TBI-a. Međutim, stupanj hiperglikemije ne korelira s ishodom kod mačaka. Razvoj hiperglikemije nakon ozljede glave se smatra dijelom stresnog odgovora na ozljedu, što rezultira mnogim metaboličkim promjenama. Praćenje krvnog tlaka ključno je kako bi se osiguralo održavanje adekvatnog arterijskog i cerebralnog perfuzijskog tlaka (GAROSI i ADAMANTOS, 2011.).

Slikovna dijagnostika

Dijagnoza traume glave temelji se prvenstveno na anamnezi i kliničkim znakovima intrakranijske neurološke disfunkcije. Međutim, dodatna slikovna dijagnostika se može koristiti kako bi potvrdili mjesto i opseg ozljede (FREEMAN i PLATT, 2012.). Rendgenske snimke lubanje su korisne za utvrđivanje prijeloma kalvarije, ali inače ne pružaju klinički korisne informacije o samoj traumatskoj ozljedi mozga. Napredna intrakranijska slikovna dijagnostika je indicirana kod pacijenata s umjerenim do teškim neurološkim deficitima, koji ne reagiraju na agresivnu ekstra i intrakranijsku stabilizaciju te u slučaju progresije neuroloških znakova

(KENNEY, 2017.). Međutim, i MRI i CT i zahtijevaju anesteziju, što može destabilizirati pacijenta s traumom glave osim ako se pacijent ne nalazi u komi pri prijemu. (FREEMAN i PLATT, 2012.).

Rendgenogram lubanje može otkriti prijelome kalvarije, ali ne pruža informacije o moždanom parenhimu. Za točno pozicioniranje, radiografije lubanje zahtijevaju anesteziju, što može biti kontraindicirano kod akutno ozlijeđenog pacijenta. Radiografija ne bi trebala biti ograničena samo na lubanju nakon traume glave. Rendgenske snimke kralježnice, prsa i trbuha su indicirane radi procjene prisutnosti drugih ozljeda (FREEMAN i PLATT, 2012.).

CT je preferirana metoda dijagnostike u akutnom okruženju zbog brzine skeniranja i sposobnosti identifikacije intrakranijskog krvarenja, promjena u veličini ili obliku ventrikula, prijeloma lubanje, edema mozga i hernijacije mozga (DIFAZIO i FLETCHER, 2013.).

MRI je indiciran kod nešto stabilnijih pacijenata koji ne reagiraju na medicinsku terapiju zbog veće osjetljivosti na kontuzije, difuzne aksonalne ozljede, subduralnih i epiduralnih hematoma te činjenice da može pružiti prognostičke informacije kod pasa (KENNEY, 2017.).

ICP se može pratiti postavljanjem tlačne ili optičke sonde u epiduralni, intraaksijalni ili intraventrikularni prostor. Praćenje ICP-a često se koristi u slučaju TBI-a u humanoj medicini, ali postoje ograničenja u veterini, uz rizik od razvoja edema, krvarenja, oštećenja parenhima i infekcije (FREEMAN i PLATT, 2012.).

2.3.4 Stabilizacija i liječenje

Prije pokretanja terapije usmjerene na smanjenje ICP-a, esencijalno je liječiti hipoksiju, hipovolemiju i anemiju uzrokovanu gubitkom krvi kako bi se minimizirala sekundarna ozljeda mozga uzrokovana šokom (KENNEY, 2017.). Ekstrakranijska stabilizacija ima za cilj ispravljanje perfuzijskih deficita uzrokovanih hipovolemijom i hipoventilacijom. To pak pomaže u provođenju intrakranijske stabilizacije, što podrazumijeva optimiziranje cerebralne perfuzije, smanjenje ICP-a i CMR-a (ELIAS i sur., 2019.).

2.3.4.1 Ekstrakranijska stabilizacija

Ekstrakranijska stabilizacija uključuje prije svega terapiju kisikom, mehaničku ventilaciju, rehidraciju i postizanje normotenzije.

Tekućinska terapija

Hipovolemijski šok uzrokuje značajno smanjenje perfuzije organa. Tijekom kompenzacijske faze šoka, krvni tlak održava se tahikardijom, perifernom vazokonstrikcijom, premještanjem tekućine iz međustaničnog u intravaskularni prostor i smanjenjem proizvodnje urina. Kada se kompenzatorni mehanizmi istroše, razvija se dekompenzatorna faza šoka i dolazi do smanjenja krvnog tlaka. Brza intravenska nadoknada tekućine je metoda izbora za terapiju hipovolemije (GAROSI i ADAMANTOS, 2011.).

Krvno-moždana barijera inače strogo regulira promjene intrakranijskog volumena. Međutim, nakon traume, poremećena funkcija BBB-a može dovesti do vazogenog i citotoksičnog edema. Poremećena autoregulacija povećava osjetljivost mozga na promjene u intrakranijskom volumenu (KUO i sur., 2017.). Postoji zabrinutost oko primjene agresivne intravenske terapije tekućinama kod hipotenzivnih pacijenata, s argumentom da bi to moglo pogoršati edem mozga. Ipak, istraživanja opovrgavaju tu teoriju i tvrde da je tekućinska terapija korisna za edematozni mozak, čak i ako se koriste veliki volumeni kristaloida (DOS SANTOS i sur., 2018.).

Cilj tekućinske terapije je održati MAP iznad 80 mmHg. Moguće vrste izbalansiranih elektrolitskih otopina za nadoknadu tekućine uključuju izotonične kristaloide, hipertonične otopine, koloidne otopine i krvne produkte (DIFAZIO i FLETCHER, 2013.). Preporuka je započeti s jednom četvrtinom volumena šok doze (20 ml/kg za pse, 15 ml/kg za mačke) te po potrebi dodatne količine tekućine do ukupnog volumena šok doza (90 ml/kg za pse, 60 ml/kg za mačke) radi normalizacije MAP-a (KUO i sur., 2017.). Kristaloide difundiraju u izvanstanični prostor unutar sat vremena od primjene te je stoga potrebna dodatna nadoknada tekućinama (FREEMAN i PLATT, 2012.). Hipertonična fiziološka otopina brzo povećava osmolalnosti krvi i intravaskularni volumen pomakom međustanične i unutarstanične tekućine u intravaskularni prostor. Preporučene doze za 7,5% i 3% NaCl su 4 ml/kg odnosno 5,3 ml/kg. Redistribucija tekućine ograničava trajanje djelovanja hipertonične otopine na manje od 75 minuta. (KUO i sur., 2017.). Terapija hipertoničnim otopinama i koloidima može brzo obnoviti volumen krvi primjenom niskih volumena tekućina. Koloidi podržavaju plazmatski onkotski

tlak, čime bi trebali smanjiti izlazak tekućine iz krvnih žila i formiranje tkivnog edema. Također, koloidi ostaju u krvnim žilama dulje od kristaloidnih otopina (DEWEY i FLETCHER, 2016). Ove otopine treba koristiti s oprezom jer, bez istodobne primjene kristaloidnih otopina, hipertonične i koloidne otopine mogu dovesti do dehidracije (FREEMAN i PLATT, 2012.). Krvni proizvodi poput svježe smrznute plazme ili pune krvi, su indicirani kako bi se obnovio kapacitet prijenosa kisika i koloidno-onkotski tlak ako postoje znakovi hipoperfuzije s hematokritom <18–20% ili ukupnim proteinima <50 g/L (GAROSI i ADAMANTOS, 2011.). Bez obzira na vrstu tekućine, ključno je redovito praćenje i prilagodba doze kako bi se izbjeglo preopterećenje organizma (KUO i sur., 2017.).

Oksigenacija i ventilacija

Budući da je hipoksija česta pojava kod pacijenata s traumom glave, preporučena je terapija kisikom. Razinu oksigenacije može se mjeriti putem uzorka arterijske krvi ili pomoću pulsnog oksimetra. Cilj je održavati zasićenje kisikom iznad 94%, odnosno PaO₂ treba ostati iznad 80 mmHg. Treba izbjegavati nosni kateter kao metodu oksigenacije budući da potiče na kašljanje i kihanje koji mogu uzrokovati povećanje ICP-a (ELIAS i sur., 2019.). Hiperkapnija uzrokuje vazodilataciju krvnih žila u mozgu, pri čemu smanjenje cerebrovaskularnog otpora dovodi do povećanja ICP-a. S druge strane, hipokapnija uzrokuje vazokonstrukciju zbog razvoja alkaloze, time smanjujući CBF i ICP. Kod komatoznih pacijenata i u slučaju hipoveilacije potrebno je intubirati i mehanički ventilirati pacijenta kako bi se izbjeglo povećanje PaCO₂ kojeg je potrebno održavati u rasponu od 30-35 mmHg (FREEMAN i PLATT, 2012.).

2.3.4.2 Intrakranijska stabilizacija

Indikacija za intrakranijsku stabilizaciju postoji kod mačaka s umjerenim do teškim traumama glave koje ne reagiraju na agresivnu ekstrakranijsku stabilizaciju te s progresivnim neurološkim znakovima (GAROSI i ADAMANTOS, 2011.).

Hiperosmolarna terapija

Kod pacijenata s traumatskom ozljedom mozga, BBB je oštećena što dovodi do poremećaja u propusnosti, povećavajući rizik od edema mozga omogućavanjem prolaska kako iona tako i koloidnih čestica (SANDE i WEST, 2010.). Povećani ICP može uzrokovati

komplikacije poput ishemije moždanih tkiva i smanjene cerebralne perfuzije. Za tretiranje povećanog ICP-a, preporučuje se uporaba hiperosmolarnih otopina kako bi se potaklo premještanje tekućine iz intersticija u intravaskularni prostor (ELIAS i sur., 2019.).

Hipertonična fiziološka otopina (7,5% i 3% NaCl) primjenjuje se u dozi od 4 ml/kg, odnosno 5,3 ml/kg iv. To smanjuje sadržaj vode u mozgu, snižava ICP i utječe na endotelne stanice cerebrovaskularnog sustava, poboljšavajući cerebralnu cirkulaciju (KENNEY, 2017.). Studije sugeriraju pozitivan imunomodulatorni učinak i smanjen oksidativni stres u usporedbi s manitolom, podržavajući hipertoničnu fiziološku otopinu kao potencijalni prvi izbor u pacijenata s TBI-em (DE OLIVERA i PINTO, 2015.). U slučaju kronične hiponatrijemije primjena hipertonične otopine je kontraindicirana zbog rizika od cerebralne dehidracije, napadaja i neuroloških znakova uslijed naglog porasta koncentracije natrija. Osim toga, zbog ekspanzije intravaskularnog volumena kontraindicirano je korištenje hipertoničnih otopina u prisutnosti plućnog edema ili drugih bolesti respiratornog i kardiovaskularnog sustava (ELIAS i sur., 2019.).

Manitol je osmotski diuretik koji smanjuje viskoznost krvi uzrokujući refleksnu vazokonstrikciju moždane vaskulature, smanjuje proizvodnju CSF-a, skuplja slobodne radikale i osmotskim gradijentom uvlači međustaničnu tekućinu u intravaskularni prostor (DEWEY i FLETCHER, 2016.). Preporučena doza je 0,5 do 1,0 g/kg iv. tijekom 15 do 20 minuta, a trajanje učinka je između 2 do 5 sati (KUO i sur., 2017.). Primjena manitola je kontraindicirana kod hipovolemičnih pacijenata zbog njegovog diuretičkog učinka koji uzrokuje dodatno smanjenje volumena i time pogoršava CPP (KENNEY, 2017.). Komplikacije koje se mogu očekivati prilikom primjene manitola su poremećaji acido-baznog statusa, disregulacija elektrolita, diureza i hipovolemija te poremećaji bubrežne funkcije (DIFAZIO i FLETCHER, 2013.).

U jednoj maloj studiji, i manitol i 3% NaCl rezultirali su smanjenjem ICP-a i povećanjem CPP-a u usporedbi s početnim vrijednostima. Međutim, 3% NaCl se činio učinkovitijim. Potrebna su daljnja istraživanja na većem i homogenom uzorku kako bi se potvrdili ovi nalazi i bolje karakterizirali učinci hiperosmolarnih terapija u životinja s traumom glave (BALLOCCO i sur., 2019.).

Povijesno gledano, furosemid se primjenjivao istovremeno s nadom da će smanjiti proizvodnju CSF-a i pojačati osmotski gradijent. Međutim, ovi benefiti nisu dokazani, a furosemid može povećati rizik od dehidracije i hipovolemije (KUO i sur., 2017.).

Položaj pacijenta s traumom glave

Povećanje ICP-a može se smanjiti postavljanjem pacijenta s podignutom glavom pod kutom od 30°. To maksimizira vensku drenažu i pomaže arterijskoj opskrbi. Važno je izbjegavati stvaranje pritiska na jugularne vene bilo kakvim ovratnicima ili podstavama, jer to odmah može povećati ICP (ELIAS i sur., 2019.).

Analgezija i antikonvulzivna terapija

Bol i anksioznost povećavaju CMR, što dovodi do povećanja CBF-a, cerebralnog volumena krvi, i konačno ICP-a. Stoga je adekvatna analgezija izuzetno važan dio terapije traume mozga mačaka (KUO i sur., 2017.).

Opioidni agonisti mu receptora, poput metadona i fentanila, su analgetici prvog izbora jer imaju minimalan utjecaj na kardiovaskularni sustav te ih je lako poništiti uporabom naloksona. Najbolje ih je primjenjivati kao kontinuiranu intravensku infuziju kako bi se izbjegli vrhovi i padovi u količini pružene analgezije. Preporučene doze za kontinuiranu intravensku primjenu fentanila su 2–6 µg/kg/h (FREEMAN i PLATT, 2012.).

Neki autori preporučuju odgađanje primjene NSPUL-a dok životinja nije neurološki i kardiovaskularno stabilizirana. NSPUL su kontraindicirani kod traumatiziranih pacijenata s hipoperfuzijom zbog potencijalnog pogoršanja smanjenog protoka krvi kroz bubrege (ELIAS i sur., 2019.).

Kod pacijenata s traumatskom ozljedom mozga, napadaji su uzrokovani intraparenhimalnim lezijama koje narušavaju normalne neuronske veze u mozgu. Posttraumatski napadaji dijele se u tri skupine: neposredni (unutar 24h od traume); rani (od 24h do 7 dana nakon traume); i kasni (dulje od 7 dana nakon traume) (DEWEY i FLETCHER, 2016.). Međutim, mačke s traumom glave pokazuju relativno nisku incidenciju napadaja kod inicijalnog zaprimanja, otprilike 2,1%, dok je incidencija kod pasa ipak nešto veća, 5-6% (AMENGUAL-BATLE i sur., 2020.). Također, u ranijim istraživanjima nisu uočeni rani niti kasni posttraumatski napadaji kod mačaka (GROHMANN i sur., 2012.). Prema tome, mačke su manje izložene riziku razvoja posttraumatske epilepsije u usporedbi sa psima (CAINE i sur., 2019.).

Napadaje treba početno liječiti benzodiazepinima (diazepam 0,5–2,0 mg/kg ili midazolam 0,2–0,5 mg/kg iv.). U slučaju rekurencije napadaja, mogu se dati dodatni bolusi te

započeti kontinuirana infuzija diazepama ili midazolama. Refraktorni napadaji mogu zahtijevati dodatnu terapiju poput levetiracetama ili kontinuirane infuzije propofola (GAROSI i ADAMANTOS, 2011.).

Regulacija tjelesne temperature

Hipotermija inhibira mehanizme razvoja sekundarne ozljede mozga uključujući apoptozu, eksitotoksičnost, otpuštanje proupalnih medijatora, stvaranje slobodnih radikala te disfunkciju mikrocirkulacije. Terapijska hipotermija u rasponu od 32°C do 34°C može pružiti zaštitu od sekundarne ozljede (KUO i sur., 2017.). Ipak, ova terapija nosi rizike poput koagulopatije, imunosupresije i potencijalno fatalnih srčanih aritmija. U veterinarskoj medicini, trenutno nema preporuka za primjenu hipotermije u liječenju TBI-a zbog nedovoljne količine podataka (ELIAS i sur., 2019.).

Hipertemija kod mačaka s traumom glave nastaje zbog izravne štete termoregulacijskog centra, napadaja ili boli. Hipertemija povećava stanični metabolizam i vazodilataciju, što dovodi do povećanja ICP-a. Liječenje hipertermije treba odmah započeti s ciljem postupnog normaliziranja temperature (SANDE i WEST, 2010.).

Kirurško liječenje

Dekompresivna kraniotomija može se izvesti kod pacijenata s refraktornom intrakranijskom hipertenzijom što povećava opasnosti od cerebralne hernijacije. Nedavno istraživanje provedeno na ljudima s TBI-em, uspoređujući dekompresivnu kraniotomiju sa standardnom medicinskom terapijom za intrakranijsku hipertenziju, rezultiralo je nižom stopom smrtnosti u skupini podvrgnutoj operaciji. Kod veterinarskih pacijenata, dekompresivnu kraniotomiju treba razmotriti kod onih koji ne reagiraju na agresivnu medicinsku terapiju ili kod prisutnosti kompresivne lezije izazvane prijelomom ili krvarenjem (KUO i sur., 2017.).

Kortikosteroidi

Istraživanja primjene kortikosteroida kod pacijenata s traumom mozga u ljudskoj medicini ukazuju na kontraindikaciju ove terapije, s obzirom na povećani rizik od smrti. Osim toga, primjena steroida povezana je s većim rizicima od infekcija, imunosupresijom,

hiperglikemijom te drugim značajnim učincima na metabolizam, što može biti štetno za pacijente s traumatskom ozljedom mozga (ELIAS i sur., 2019.).

Kontrola hiperglikemije

Hiperglikemija je kod pasa i mačaka izravno povezana s težinom pretrpljene ozljede mozga i moguće pojačava neurološku ozljedu (ELIAS i sur., 2019.). U veterini, hiperglikemija ukazuje na težinu ozljede, ali nema nužno i prognostičku vrijednost. Studije ne podržavaju upotrebu protokola za inzulin zbog mogućeg razvoja hipoglikemije (KUO i sur., 2017.).

2.3.5 Prognostički pokazatelji

Animal Trauma Triage skala (ATT)

ATT skala razvijena je 1994. godine koristeći malu populaciju traumatiziranih pasa i mačaka. Ova se ljestvica temelji na skali od 0 do 3 pri čemu 0 označava blagu ili nikakvu ozljedu, dok 3 označava tešku ozljedu. Ljestvica procjenjuje 6 kategorija tjelesnih sustava, perfuziju, srčani, respiratorni, oči/mišići/koža, koštani i neurološki, koji jednako doprinose ukupnom prognostičkom rezultatu od 0 do 18. ATT skala široko se koristi u veterinarskoj medicini i primijenjena je na mačke. Pruža izvrsnu prognostičku vrijednost za preživljavanje u velikoj populaciji mačaka s traumom glave. U nedavnom opservacijskom kohortnom istraživanju ustanovljeno je da svaki porast za 1 bod na ATT ljestvici rezultira smanjenjem izgleda za preživljavanje za 1,78 puta. Također, izostavljanje potkategorija oči/mišići/koža, srčani i koštani sustav nije smanjilo diskriminativnu sposobnost ATT skale kod ozlijeđenih mačaka, što u budućnosti može olakšati njezinu upotrebu u kliničkom okruženju (LAPSLEY i sur., 2019.).

Prognostička vrijednost Modificirane Glasgow Koma Skale (MGCS)

Glasgow Koma Skala se koristi kod ljudi s TBI-em kako bi se procijenilo neurološko stanje i kao pouzdan pokazatelj ishoda. U veterinarskim studijama, MGCS se pokazao kao koristan prognostički pokazatelj ishoda kod pacijenata s TBI-em. Psi i mačke koji nisu preživjeli imali su značajno niže srednje vrijednosti MGCS bodova u usporedbi s preživjelima (CAMERON i sur., 2021.). Istraživanja su pokazala da MGCS od 8 bodova unutar prvih 48 sati hospitalizacije približno odgovara vjerojatnosti preživljavanja od 50% (KUO i sur., 2017.).

Hiperglikemija kao prognostički pokazatelj

Istraživanja TBI kod ljudi dokumentirala su snažnu povezanost između hiperglikemije i loših ishoda, uključujući smrt, potrebu za dugotrajnom mehaničkom ventilacijom ili trajne neurološke disfunkcije. Nedavno je takva poveznica zabilježena i kod pasa s traumom glave. Međutim, razina hiperglikemije kod mačaka s traumom glave ne korelira sa ishodom. Naime, mačke često razvijaju hiperglikemiju u ambulanti zbog stresa. U testovima tolerancije na glukozu, mačke sporije eliminiraju glukozu u usporedbi sa psima kada im se daje intravenski i oralno. Jedno istraživanje je pokazalo da se postprandijalna koncentracija inzulina manje povećava kod mačaka nego kod pasa, što dovodi do perzistentne hiperglikemije. Ova predispozicija za hiperglikemiju može objasniti zašto hiperglikemija ne pokazuje povezanost sa stopom preživljavanja u slučaju traume glave mačaka (CAMERON i sur., 2021.).

Prognostička vrijednost MRI-a

Kako bi se poboljšala predikcija ishoda, nedavna istraživanja proučavala su MRI kao dodatni prediktor kliničkog ishoda traume glave pasa i mačaka. Korišten je sustav ocjenjivanja na temelju MRI od stupnja I (normalno) do stupnja VI (bilateralne lezije moždanog debla s ili bez drugih lezija nižeg stupnja) (ELIAS i sur., 2019.). Kod pasa, utvrđena je značajna negativna korelacija između stupnja MRI lezije i MGCS, što je usklađeno s prethodnim studijama u humanoj medicini (BELTRAN i sur., 2014.). Nakon TBI-a, mačke pokazuju specifične uzorke lezija koji se razlikuju od onih u pasa, a faktori potencijalno važni za prognozu su također različiti. Lošija prognoza čini se povezanom s bilateralnim i/ili multifokalnim promjenama u parenhimu, dok lokacija ozljede u kaudalnoj kranijskoj fossi, koja je kod pasa povezana s lošijim ishodom, nije pokazala statistički značajnu povezanost s prognozom kod mačaka. Postotak zahvaćene površine moždanog parenhima može imati blagu povezanost s prognozom. Također, prisutnost kaudalne transtentorijske hernijacije statistički je povezana s lošijom prognozom. Za razliku od populacije pasa opisanim u ranijim studijama, ekstra-aksijalno krvarenje nije bilo uočeno (CAINE i sur., 2019.).

Prognostička vrijednost Koret CT sustava bodovanja

Kod ljudi, CT-bazirani sustavi bodovanja za prognozu TBI-a rutinski se koriste gotovo 30 godina. Nedavno je predstavljen prognostički CT-bazirani indeks bodovanja za pse s traumom glave. Ovaj bodovni sustav, nazvan *Koret CT score* (KCTS), temelji se na

abnormalnim nalazima na CT snimkama dobivenim unutar 72 sata od prijema kod 27 pasa s TBI-em. Bodovna skala se kreće u rasponu od 0 do 7, pri čemu se veći bodovi povezuju s lošijim ishodom. Konkretno, krvarenje i asimetrija ventrikula bili su značajno i negativno povezani s kratkoročnim i dugoročnim preživljavanjem pasa s traumom glave. Nedavno je provedeno istraživanje prognostičke vrijednosti KCTS-a u mačaka s traumom glave. Intrakranijsko krvarenje bilo je jedini abnormalni nalaz na CT snimkama koji je negativno povezan sa ishodom. U ovoj studiji, KCTS se pokazao kao valjana metoda za predviđanje ishoda kod mačaka s traumom glave, s visokom osjetljivošću i specifičnošću. Osim toga, rezultati istraživanja su pokazali samo umjerenu negativnu korelaciju između KCTS-a i MGCS-a, što možda odražava različite parametre razmatrane u svakoj metodi ocjenjivanja. Stavljen je naglasak na potrebu uzimanja u obzir i kliničke procjene i slikovne dijagnostike kako bi se adekvatno procijenila prognoza mačke s traumatskom ozljedom mozga (MANN i sur., 2021.).

Tablica 2. Vrijednosti Koret CT sustava bodovanja (izvor: MANN i sur., 2021.).

Parameter	Score
Haemorrhage	1
Midline shift/lateral ventricle asymmetry	1
Any caudotentorial lesion (hypodensity, haemorrhage, fracture)	3
Cranial vault fracture	1
Depressed fracture	1
Total score	0–7

2.4 Prikaz slučaja mačaka s traumom glave

U nastavku prikazat će se 3 slučaja traume glave mačaka koje su zaprimljene na Kliniku za kirurgiju, ortopediju i oftalmologiju u periodu od 1.1.2022. do 30.1.2024.

2.4.1 Mačak, domaće pasmine, 3 godine star, tigraste boje, „Srećko“

Anamneza

Mačka je na Kliniku za kirurgiju, ortopediju i oftalmologiju Veterinarskog fakulteta Sveučilišta u Zagrebu dovela nalaznica 16.11.2022. nakon što ga je našla na cesti kako leži u lokvi krvi. Primijetila je krv oko usta te da se mačak pomokrio na putu do ambulante.

Klinički pregled

„Srećko“ je unesen u ambulantu propulzivan. Pravilne tjelesne građe, dobrog gojnog stanja, BCS 5/9. Tjelesna temperatura 36,4 °C, bilo 100 o/min, 64 udisaja/min. Turgor kože uredan. Vidljive sluznice blijedo ružičaste boje. Površinski limfni čvorovi pomični, bezbolni, meko elastične konzistencije te veličinom odgovaraju dobi i vrsti životinje. Auskultacijski nad srcem akcija ritmična, bradikardična, šum ne čujem. Nad plućima dišni šum obostrano pooštren. Abdomen palpacijski mekan i stlačiv. Na oba oka prisutna midrijaza, iz lijevog uha cijedi se mala količina svježe krvi. Usta drži otvorena te je vidljiv pomak simfize mandibule.

Dijagnostika

Po primitku izvađena je krv za kompletnu krvnu sliku i biokemijski profil. Nalaz je bio uredan, osim zamjetne hiperglikemije 20,5 mmol/L te visoke vrijednosti laktata 8,5 mmol/L. Određena vrijednost MGCS-a po primitku iznosi 11.

Snimljen je rendgenogram grudnog koša, abdomena i glave u profilnoj i sagitalnoj projekciji. Zamijećena je separacija simfize mandibule te fraktura *ossis frontale*.

Srednji sistolički tlak izmjeren ultrazvučnom metodom po primitku iznosio je 132 mmHg.

Tijekom hospitalizacije sustavno su praćene vrijednosti glukoze, laktata, srednjeg sistoličkog tlaka i vrijednosti MGCS-a.

Tijek bolesti i liječenje

Zbog propulzivnog stava te neprestane vrtnje u krug apliciran bolus midazolama 0,4 mg/kg iv. te CRI midazolama 0,3 mg/kg/h iv. nakon čega se mačak smirio i prestao vrtjeti u krug. Liječenje midazolamom je ukinuto nakon 24h te se nisu javili napadaji.

U cilju snižavanja vrijednosti glukoze i laktata te poboljšavanja perfuzije apliciran je bolus kristaloida 10 ml/kg iv. koji je ponovljen još 2 puta u razmaku od 30 min te je kontinuirana tekućinska terapija Hartmanovom otopinom 4 ml/kg/h iv.

Radi postizanja bolje oksigenacije započeta je terapija kisikom prvobitno preko maske, a zatim tijekom idućih 8 sati u kavezu s kisikom.

U svrhu snižavanja ICP-a, mačak je pozicioniran s podignutom glavom pod kutom od 30°.

Analgezija je osigurana buprenorfinom 20 µg/kg iv. QID. Osim toga, apliciran je i maropitant 1 mg/kg iv. SID kako bi se smanjila mučnina.

Tablica 3. Vrijednosti odabranih, sustavno praćenih parametara tijekom stabilizacije pacijenta s traumom glave (mačak „Srećko“).

Parametri	T = 0 min	T = 30 min	T = 120 min	T = 4 h	T = 24 h	T = 32 h
glukoza (3,1-5,6 mmol/L)	20,5	19,0	12,0	10,0	9,2	8,5
LAC (<2,5 mmol/L)	8,5	5,2	1,6	1,4	-	1,2
MGCS	11	11	12	-	8	16
Srednji sistolički tlak (mmHg)	132	-	112	-	97	-

Određene vrijednosti u tablici nisu dostupne u protokolu te stoga nisu navedene.

Idući dan zbog pada vrijednosti MGCS-a na 8 te lošijeg neurološkog statusa, uvedena je hiperosmolarna terapija bolusom 7,5% NaCl-a 4 ml/kg iv. nakon kojeg mačak postaje svjesniji, počinje se kretati po kavezu, PLR na lijevom oku je prisutan, prisutan palpebralni refleks na desnom oku i odsutan na lijevom. Uvedene su umjetne suze po 1 kap u lijevo oko TID. MGCS nakon hiperosmolarne terapije iznosi 16, a srednji sistolički tlak je 97 mmHg.

U općoj inhalacijskoj anesteziji učinjena je reparacija simfize mandibule serklažnom žicom.

Tijekom idućih 5 dana hospitalizacije mačak je hranjen na špricu tekućom hranom te je pomalo sam jeo. Nakon kontrolne krvne slike i biokemijskih pokazatelja otpušten je na kućnu njegu te je vlasnica dobila detaljne upute o daljnjoj brizi.

2.4.2 Mačka, domaće pasmine, 5 godina stara, trobojna, „Nova“

Anamneza

Mačku su na Kliniku za kirurgiju, ortopediju i oftalmologiju Veterinarskog fakulteta Sveučilišta u Zagrebu doveli nalaznici u noćno dežurstvo 30.7.2023. jer su ju zatekli na cesti kako leži u lokvi krvi. Mačku su odlučili udomiti nakon stabilizacije i liječenja.

Klinički pregled

Mačka je dovedena u ambulantu u kartonskoj kutiji, ekstremiteti i glava uprljani svježom krvi. Svjesna okoline, no ekscitirana. Pravilne tjelesne građe, lošijeg gojnog stanja. Tjelesna temperatura iznosi 38°C, bilo 200 o/min te 36 udisaja/min. Sluznice usne šupljine svijetlo ružičaste boje. Površinski limfni čvorovi su pomični, meko elastične konzistencije, bezbolni te veličinom odgovaraju dobi i vrsti životinje. Auskultacijski nad grudnim košem dišni šum pooštren u svim segmentima. Srčani tonovi jasni i glasni, šum ne čujem, bilo ritmično. Abdomen je palpacijski mekan, crijeva ispunjena plinom uz osjetne krepitacije pri palpiranju, mokraćni mjehur osrednje punjen. MGCS otežano procijeniti, pregled kranijalnih živaca i spinalnih refleksa nije moguće učiniti jer mačka postaje agresivna i razvija konvulzije. Okolina usta i nosa uprljana svježom krvi te se iz usta povremeno aktivno cijedi manja količina krvi. Prisutno krvarenje u oba oka. Pregledom usne šupljine uočava se rascjep nepca. Mandibula patološki pokretljiva, *ramus mandibulae* i *maxilla* u nestabilnosti te je prisutna avulzija donje usne.

Oftalmološki pregled

Učinjen je specijalistički oftalmološki pregled. Okolina lijevog oka zaprljana je sasušanim sadržajem nalik sukrvici. Spojnice zažarene, a reakcije vida izostaju na oba oka. PLR

obostrano usporen. U pozadini lijevog oka uočava se krvni ugrušak u resorpciji. Staklasto tijelo zamučeno sukrvicom bez formiranog ugruška. Fundus se ne prikaže uslijed zamučjenja. IOP desnog oka iznosi 11 mmHg, a lijevog 9 mmHg. STT desnog oka 4 mm/min, lijevog 6 mm/min.

Stomatološki pregled

U sedaciji je učinjen detaljan pregled usne šupljine. Uočava se da se usta ne mogu u potpunosti zatvoriti te da kruna 4. pretkutnjaka gornje čeljusti s desne strane (108) dodiruje krunu prvog kutnjaka s donje strane desno (409). Na kruni 108 uočava se početak resorpcije zuba u području prijelaza vrata zuba u krunu. Izostaje očnjak gornje čeljusti s lijeve strane (204) te se doima da je nastao lom istog u trenutku traume. Alveola u području izostalog očnjaka edematozna. Lom krune desnog očnjaka (104). Hematom ventralnog dijela jezika. Na zubima prisutna manja količina zubnog plaka.

Dijagnostika

Učinjena je laboratorijska analiza kompletne krvne slike i biokemijskih parametara po primitku te kontrolirana još 2 puta tijekom hospitalizacije u razmacima od 2 dana. U početnoj krvnoj slici zamjetna je ozbiljna anemija te porast broja nesegmentiranih neutrofila.

Vrijednost MGCS procijenjena u trenutku prvog pregleda iznosila je minimalno 13. Glukoza je iznosila 13,7 mmol/L, a laktat nije izmjeren odmah zbog neispravnosti uređaja za mjerenje laktata, idući dan ujutro iznosi 2,1 mmol/L.

Nalazom rendgenološke pretrage glave, grudnog koša i abdomena utvrđena je separacija simfize mandibule te fraktura *arco zygomatici sinistri*.

CT glave u TIVA-i kojim je utvrđen unutarzglobni lom lijeve mandibularne fosse, istostrana temporomandibularna luksacija te suspektna ruptura lijeve očne jabučice.

Serološki testovi na FIV i FeLV su bili negativni te je PCR pretraga na hematotropne mikoplazme mačaka bila negativna.

Tablica 4. Usporedne vrijednosti kompletne krvne slike mačke „Nove“ tijekom liječenja i hospitalizacije na Klinici za kirurgiju, ortopediju i oftalmologiju Veterinarskog fakulteta Sveučilišta u Zagrebu (referentne vrijednosti prema laboratoriju Klinike za unutarnje bolesti Veterinarskog fakulteta Sveučilišta u Zagrebu).

Hemogram				
Parametar	T = 0	T = 24h	T = 72h	Referentne vrijednosti
Eritrociti ($\times 10^{12}/L$)	3,0	3,6	4,3	5 – 10
Hematokrit (%)	14	17	19	30 – 45
MCH (pg)	16	15	15	13 – 17
RDW (%)	18	18	18	
MPV (fL)	12	13	13	12 – 17
Hemoglobin (g/L)	48	55	63	80 – 150
MCV (fL)	46	46	44	39 – 50
MCHC (g/L)	351	333	335	300 – 360
Trombociti ($\times 10^9/L$)	223	295	249	150 – 630
Leukociti ($\times 10^9/L$)	5,3	11,0	12,7	5,5 – 19,5
Seg. neutrofili (%)	55	64	71	59 -
Seg. neutrofili ($\times 10^9/L$)	2,92	7,04	9,02	2,5 – 12,5
Limfociti (%)	25	23	12	20 – 55
Limfociti ($\times 10^9/L$)	1,33	2,53	1,52	1,5 - 7
Monociti (%)	4	3	3	1 – 4
Monociti ($\times 10^9/L$)	0,21	0,33	0,38	0 – 0,85
Eozinofili (%)	1	8	1	0 – 7
Eozinofili ($\times 10^9/L$)	0,05	0,88	0,13	0 – 1,5
Neseg. neutrofili (%)	15	2	3	0 – 1
Neseg. neutrofili ($\times 10^9/L$)	0,8	0,22	0,34	0 – 0,3
Retikulociti / 1000 E	3	19	-	-
Napomena	Anizocitoza 1+	5 metarubicita, anizocitoza 2+, polikromazija 1+	-	-

Tijek bolesti i liječenje

Nakon ograničenog inicijalnog pregleda mačka je sedirana s buprenorfinom 20 µg/kg im. + ketamin 4 mg/kg im. + dexmedetomidin 5 µg/kg im., postavljen je venski put, te izvađena krv.

Apliciran je bolus kristaloida 10 ml/kg iv. Ubrzo nakon toga mačka opet razvija konvulzije pri čemu je venski put izgubljen te je ponovno sedirana s dexmedetomidinom 3µg/kg im. + ketaminom 2 mg/kg im. i midazolamom 0,2 mg/kg im. Postavljen je novi venski put te je stavljena na CRI midazolama 0,4 mg/kg/h iv. tijekom idućih 12h.

Mačka je stavljena u povišeni položaj pod kutom 30° u kavez s kisikom tijekom idućih 12h. Analgezija je osigurana primjenom buprenorfina 20 µg/kg iv. QID te je kasnije uveden meloksikam 0,1 mg/kg iv. SID te idućih 5 dana u dozi 0,05 mg/kg iv. SID.

Za suzbijanje mučnine korišten maropitant 1 mg/kg iv. SID. Zbog prisutnog visokog broja neseegmentiranih neutrofila uveden je antibiotik cefazolin 22 mg/kg IV TID.

Idući dan MGCS iznosi 15 te je neurološko stanje puno bolje. Ne razvija napadaje, no prilikom duže manipulacije postaje izuzetno uplašena te nesuradljiva. Zbog toga je neurološki pregled je djelomično napravljen. PLR obostrano uredan, zadržava samostalno sjedeći položaj, reagira na auditorne i vizualne podražaje. Propriocepcija na svim ekstremitetima uredna. Glukoza iznosi 8,6 mmol/L.

Zbog ozbiljne anemije (vrijednost hematokrita iznosi 14%), nakon brzog testa krvne grupe za mačke, provedena je transfuzija mačjih eritrocita krvne grupe A. Nakon transfuzije primijećen je porast hematokrita na 17% te je zamjetna retikulocitoza.

Zbog nesuradljivost i lake ekscitacije prilikom manipulacije, sustavno i detaljno praćenje vrijednosti glukoze, laktata, srednjeg sistoličkog tlaka te MGCS-a nije bilo u potpunosti moguće.

U općoj inhalacijskoj anesteziji učinjena je stabilizacija simfize mandibule i maksile serklažnom žicom i K-iglom te rekonstrukcija tvrdog i mekog nepca. Osim toga postavljena je i jednjačka sonda.

„Nova“ je tijekom idućih 6 dana hranjena na jednjačku sondu s tekućom hranom Royl Canin – Recovery dog and cat liquid prema protokolu anoreksija >3 dana (1/4 RER-a 1. dan). Također, svakodnevno je rađena higijena lica, njuške i usta.

Sukladno oftalmološkom nalazu propisana je terapija umjetnim suzama QID u oba oka te kortikosteroidne (Maxidex) kapi BID po 2 kapi u lijevo oko.

Četvrti dan od prijema u općoj inhalacijskoj anesteziji učinjen je stomatološki zahvat sukladno prethodnom stomatološkom pregledu. Učinjena je otvorena kirurška ekstrakcija 108 i 109, gingiva rekonstruirana multigingivalnim flapom jednostavnim pojedinačnim šavom s resorptivnim koncem maxon 5-0. S obzirom da „Nova“ ima lom krune 104 te zaostali dio korijena 204 preporučuje se ekstrakcija navedenih zubi prilikom vađenja implantata. U ovom trenutku nije bila moguća niti opravdana ekstrakcija istih zbog potrebne stabilizacije implantata.

„Nova“ je nakon 9 dana hospitalizacije otpuštena na kućnu njegu s detaljnim uputama o daljnjoj brizi te potrebnim lijekovima koji su uključivali antibiotik, kortikosteroidne kapi, umjetne suze, gabapentin sirup u dozi od 12 mg/kg p.o. BID te fentanilski flaster. Također, dogovorene su redovne oftalmološke kontrole te termin za vađenje serklažne žice i ekstrakcije zuba 104 i 204.

2.4.3 Mačka, domaće pasmine, 7 godina stara, sive boje, „Siva“

Anamneza

27.1.2024. na Kliniku za kirurgiju, ortopediju i oftalmologiju Veterinarskog fakulteta Sveučilišta u Zagrebu nalaznik dovodi mačku koju je netom prije udario automobil nakon čega mačka ostaje ležati na cesti.

Klinički pregled

Mačka je zaprimljena u svjesnom stanju, no depresivna. Pravilne tjelesne građe, dobrog gojnog stanja. Turgor kože blago usporen. Tjelesna temperatura 37,1 °C, bilo 160 o/min, 32 udisaja/min. Sluznice usne šupljine i konjunktiva svijetlo ružičaste boje, CRT iznosi oko 2 sec. Površinski limfni čvorovi meko elastične konzistencije, pomični, bezbolni te veličinom odgovaraju dobi i vrsti životinje. Auskultacijski nad grudnim košem dišni šum obostrano pooštren. Srčane akcije ritmične, jasne i glasne, a šum nad srcem ne čujem. Abdomen palpacijski stlačiv i bezbolan, a mokraćni mjehur srednje punjen. Prisutna je obostrana epistaksa te je zamjetna sukrvica i malo skorenog sadržaja u okolini nosnica. Oči su poluzatvorene, prisutan prolapsus treće očne vjeđe obostrano. Znakove ozljede oka nisu

primijećeni. Pregledom usne šupljine uočava se rascjep mekog nepca manjeg opsega koji ne zahtijeva kiruršku intervenciju. Palpebralni refleks prisutan na oba oka. Obje zjenice se nalaze u blagoj miozi. PLR uredan direktni i konsenzualni na desnom oku, a na lijevom je usporen. Reakcija na prijetnju prisutna na oba oka. Prisutan je fiziološki nistagmus. Na desnom oku zamjetan blagi strabizam ventrolateralno.

Dijagnostika

Odmah po primitku izvađena je krv za laboratorijsku analizu kompletne krvne slike i biokemijskih pokazatelja. Hemogram je bio uredan, a od biokemijskih pokazatelja značajna je bila hiperglikemija od 19,3 mmol/L te laktat 3,3 mmol/L.

Snimljen je rendgenogram glave, grudne šupljine i abdomena u LL i VD projekciji. Utvrđena su krvarenja po plućima te suspektna subluksacija lijevog sakroilijačnog zgloba kroničnog tijeka.

Srednji sistolički tlak izmjeren ultrazvučnom metodom po primitku iznosio je 99 mmHg, a vrijednost MGCS-a po primitku iznosi 15.

Tijekom hospitalizacije sustavno su praćene vrijednosti glukoze, laktata, srednjeg sistoličkog tlaka i vrijednosti MGCS-a.

Tijek bolesti i liječenje

Po primitku započeta je terapija kisikom preko maske te kasnije nastavljena u kavezu s kisikom. Također, stavljena je u povišeni položaj pod kutom 30°.

Apliciran je bolus kristaloida 10 ml/kg iv. te još jednom ponovljen za 30 min, nakon čega je započeta tekućinska terapija Hartmanovom otopinom 4 ml/kg/h iv. Vrijednost laktata značajno pada nakon adekvatne tekućinske terapije.

Za kontrolu boli korišten je buprenorfin 20 µg/kg iv. QID te je radi smanjenja mučnine apliciran maropitant 1 mg/kg iv. SID.

Iz venske krvi je određena vrijednost PCO₂ 45 mmHg po primitku te idući dan iznosi 36 mmHg.

Tablica 5. Vrijednosti odabranih, sustavno praćenih parametara tijekom stabilizacije pacijenta s traumom glave (mačka „Siva“).

Parametri	T = 0 min	T = 30 min	T = 120 min	T = 8 h	T = 16 h
glukoza(3,1-5,6 mmol/L)	19,3	16,2	15,1	7,9	7,2
LAC (<2,5 mmol/L)	3,3	2,3	1,1	0,8	1,2
MGCS	15	16	16	17	18
Srednji sistolički tlak (mmHg)	99	-	108	-	110

Idući dan je uočena blaga hipokalijemija od 3,5 mmol/L te je u tekućinsku terapiju dodana nadoknada kalija, a protok smanjen na 3 ml/kg/h iv. Mačka je potpuno svjesna, suradljiva i mazna. PLR obostrano uredan, strabizam desnog oka više nije prisutan. Reakcije vida prisutne.

Mačka odbija jesti i nema apetita sve do idućeg dana kada samostalno jede mokru mačju hranu. Na dan otpusta ukinuta je i nadoknada kalija jer se vrijednost kalija vratila unutar fizioloških granica te je mačka počela uredno jesti.

„Siva“ je nakon 3 dana stabilizacije i liječenja na Klinici za kirurgiju, ortopediju i oftalmologiju Veterinarskog fakulteta Sveučilišta u Zagrebu otpuštena na kućnu njegu uz detaljne upute za vlasnika o daljnjoj njezi.

2.4.4 Osvrt na obradu pacijenata s traumom glave

Iz prikaza slučaja mačaka s traumom glave obrađenih na Klinici za kirurgiju, ortopediju i oftalmologiju Veterinarskog fakulteta Sveučilišta u Zagrebu uočljivo je da poneke vrijednosti važnih parametara nisu zabilježeni. Tijekom primarne stabilizacije pacijenta izmjeren je srednji sistolički tlak ultrazvučnom metodom, no nije određen srednji arterijski tlak koji bi se mogao odrediti oscilometrijskom metodom. Veći bi se naglasak trebao staviti na važnost postizanja i održavanja normotenzije mačaka s traumom glave.

Također, bilo bi poželjno češće provoditi analizu P_aCO_2 , P_aO_2 i/ili SpO_2 kako bi bolje prosudili učinkovitost oksigenacije preko maske/kaveza s kisikom i eventualnu potrebu za mehaničkom ventilacijom.

Uz sustavno praćenje MGCS-a, bilo bi dobro odrediti vrijednosti ATT ljestvice koja, osim neurološke kategorije, obuhvaća i parametre perfuzije, respiratornog sustava i srčane funkcije. Na taj bi se način bolje mogla procijeniti prognoza.

3. ZAKLJUČCI

Trauma glave mačaka u 50% slučajeva je posljedica udarca automobila te nešto rjeđe pada s visokih visina i ugriznih rana. Patofiziologija nastanka traumatske ozljede mozga je vrlo kompleksna i obuhvaća mnoštvo složenih biokemijskih mehanizama. Trauma glave može se kategorizirati kao primarna ili sekundarna. Primarna ozljeda mozga je izravno uzrokovana mehaničkim silama u trenutku udara u glavu, a sekundarna je posljedica kombinacije sistemskih te intrakranijskih fizičkih i biokemijskih promjena koje se razvijaju kroz nekoliko minuta do nekoliko dana nakon traume. Budući da se primarne ozljede parenhima mozga uglavnom ne mogu liječiti, glavni zadatak stabilizacije i liječenja je prevencija sekundarne ozljede mozga. Povišeni ICP najvažnija je sekundarna komplikacija traumatske ozljede mozga. Zbog invazivnosti metode mjerenja ICP-a te rizika razvoja ozbiljnih komplikacija poput krvarenja, infekcije, edema i oštećenja parenhima mozga, detekcija intrakranijske hipotenzije često se svodi na prosuđivanje kliničkih znakova. Promijenjeno stanje svijesti, midrijatične, neresponsivne zjenice te Cushingov refleks koji uključuje bradikardiju, hipertenziju i nepravilno disanje najvažniji su klinički znakovi koji ukazuju na značajno povišeni ICP. Ako se zamijete ovi znakovi, preporuča se početak hiperosmolarne terapije. Kada se istroše kompenzacijski mehanizmi mozga, cerebralna perfuzija postaje ovisna direktno o srednjem arterijskom tlaku. Stoga je vrlo važno promptno liječiti hipovolemiju i hipotenziju agresivnom tekućinskom terapijom. Razvoj hiperglikemije kod pacijenata s traumom glave povezuje se sa mnoštvom različitih mehanizama, od kojih je najvažnija aktivacija simpatičkog autonomnog živčanog sustava te osovine hipotalamus-hipofiza-nadbubrežna žlijezda. Iako se hiperglikemija kod pasa s traumatskom ozljedom mozga povezuje s lošijom prognozom, u mačaka nije zabilježena korelacija stupnja hiperglikemije i stope preživljavanja. Vjeruje se da je to zbog sklonosti mačaka k razvoju stresne hiperglikemije, sporijoj eliminaciji glukoze te slabijem povećanju postprandijalne razine inzulina. Osim značajne prognostičke vrijednosti, MGCS je vrlo važna i u prosuđivanju stupnja ozljede mozga te odgovora na terapiju. S obzirom da ATT ljestvica, osim neuroloških, obuhvaća i parametre perfuzije, kardiovaskularnog te respiratornog sustava, smatra se nešto boljim prognostičkim pokazateljem u usporedbi s MGCS-om. Nedavno razvijeni Koret CT sustav bodovanja za mačke s traumom glave pruža obećavajuću prognostičku vrijednost u budućnosti. Dakako, potrebno je još istraživanja na većim populacijama mačaka. Mačke s traumom glave predstavljaju vrlo zahtjevne pacijente u praksi zbog kompleksnosti ozljeda. Nova istraživanja mogla bi biti usmjerena u 3 pravca. U smjeru poboljšanja neuromonitoringa, odnosno razvijanja novih metoda mjerenja ICP-a. Naime,

prosudivanje intrakranijalne hipertenzije pomoću kliničkih znakova može biti značajno otežano zbog čestih ozljeda oka te upotrebe opioida i sedativa, a metoda izravnog mjerenja ICP-a nosi velike rizike. Također, istraživanja bi se mogla usmjeriti u razvoj novih lijekova neuroprotektivnog djelovanja te ispitivanje učinka upotrebe terapijske hipotermije u vidu hlađenja glave na razvoj sekundarnih ozljeda mozga.

4. LITERATURA

1. ADAMANTOS, S., L. GAROSI (2011): Head Trauma in the Cat: 1. Assessment and Management of Craniofacial Injury. *J. Feline Med. Surg.* 13, 806–814.
2. AMENGUAL-BATLE, P., R. JOSÉ-LÓPEZ, A. DURAND, M. CZOPOWICZ, E. BELTRAN, J. GUEVAR, K. Lazzerini, S. DE DECKER, K. MUÑANA, P. EARLY, C. MARIANI, N. OLBY, N. PETROVITCH, R. GUTIERREZ-QUINTANA (2020): Traumatic skull fractures in dogs and cats: A comparative analysis of neurological and computed tomographic features. *J. Vet. Intern. Med.* 34, 1975-1985.
3. ANDERSON, R., J. MCLEAN (2005): Biomechanics of closed head injury. U: Head Injury: Pathophysiology and Management. 2. izd. (P. L. Reilly, R. Bullock, Ur.) London, UK: Hodder Arnold, str. 26-40.
4. BALLOCCO, I., M. A. EVANGELISTI, R. DEIANA, F. CUBEDDU, M. L. PINNA PARPAGLIA, G. SERRA, G. CARTA, M. L. MANUNTA (2019): A pilot study evaluating the effect of mannitol and hypertonic saline solution in the treatment of increased intracranial pressure in 2 cats and 1 dog naturally affected by traumatic brain injury. *J. Vet. Emerg. Crit. Care.* 29, 578-584.
5. BELTRAN, E., S. R. PLATT, J. F. MCCONNELL, R. DENNIS, D. A. KEYS, L. DE RISIO (2014): Prognostic value of early magnetic resonance imaging in dogs after traumatic brain injury: 50 cases. *J. Vet. Intern. Med.* 28, 1256-1262.
6. CAINE, A., R. BRASH, L. DE RISIO, J. VAN DIJK, G. B. CHERUBINI, R. DENNIS (2019): MRI in 30 cats with traumatic brain injury. *J. Feline Med. Surg.* 21, 1111-1119.
7. CAMERON, S., J. G. WELTMAN, D. J. FLETCHER (2021): The prognostic value of admission point-of-care testing and modified Glasgow Coma Scale score in dogs and cats with traumatic brain injuries (2007–2010): 212 cases. *J. Vet. Emerg. Crit. Care.* 32, 75-82.
8. DE LAHUNTA, A., E. N. GLASS, M. KENT, (2020): Neuroanatomy Gross Description and Atlas of Transverse Sections and Magnetic Resonance Images. U: de Lahunta's Veterinary Neuroanatomy and Clinical Neurology. Elsevier Health Sciences, str. 6-23.
9. DE OLIVEIRA, M. F., F. C. G. PINTO (2015): Hypertonic saline: a brief overview of hemodynamic response and anti-inflammatory properties in head injury. *Neural Regen. Res.* 10, 1938-1939.

10. DEWEY C. W. (2016): Lesion Localization: Functional and Dysfunctional Neuroanatomy. U: Practical Guide to Canine and Feline Neurology 3. izd. (Curtis W. Dewey, Ronaldo C. da Costa, Ur.), str. 29-37.
11. DEWEY C. W., FLETCHER D. J. (2016): Head-trauma management. U: Practical Guide to Canine and Feline Neurology 3. izd. (C. W. Dewey, R. C. da Costa, Ur.), str. 237-248.
12. DIFAZIO, J., D. J. FLETCHER (2013): Updates in the management of the small animal patient with neurologic trauma. *Vet. Clin. Small Anim.* 43, 915-940.
13. DINALLO, S., M. WASEEM (2023): Cushing reflex. U: StatPearls [Internet]. StatPearls Publishing. Treasure Island (FL), (20.3.2023.) <https://www.ncbi.nlm.nih.gov/books/NBK549801/>
14. DOS SANTOS, L. O., G. G. CALDAS, C. R. O. SANTOS, D. B. JUNIOR (2018): Traumatic brain injury in dogs and cats: a systematic review. *Vet. Med.* 63, 345-357.
15. DUJMOVIĆ, D., M. BRKLJAČIĆ, N. KUČER, V. MATIJATKO, G. JURKIĆ, I. KIŠ (2022): Hitna stanja u neurologiji. *Vet. St.* 53, 601-615.
16. ELIAS, N., A. M. ROTARIU, T. GRAVE (2019): Traumatic brain injury in dogs and cats. *Companion Anim.* 24, 480-487.
17. ENRIQUEZ, P., R. BULLOCK (2004): Molecular and cellular mechanisms in the pathophysiology of severe head injury. *Curr. Pharm. Des.* 10, 2131-2143.
18. FINNIE, J. W. (2001): Animal models of traumatic brain injury: a review. *Aust. Vet. J.* 79, 628-633.
19. FINNIE, J. W. (2016): Forensic Pathology of Traumatic Brain Injury. *Vet. Pathol.* 53, 962-978.
20. FREEMAN, C., S. R. PLATT (2012): Head trauma. U: Small animal neurological emergencies. (Simon R. Platt, Laurent S. Garosi, Ur.) London, UK: Manson Publishing, str. 363-382.
21. GAROSI, L. (2012): Lesion localization and differential diagnosis. U: BSAVA Manual of Canine and Feline Neurology. 4. izd. (S. Platt, N. Olby, Ur.), British Small Animal Veterinary Association, str. 25-28.
22. GAROSI, L., S. ADAMANTOS (2011): Head trauma in the cat: 2. assessment and management of traumatic brain injury. *J. Feline Med. Surg.* 13, 815-823.
23. GROHMANN, K. S., M. J. SCHMIDT, A. MORITZ, M. KRAMER (2012): Prevalence of seizures in cats after head trauma. *J. Am. Vet. Med. Assoc.* 241, 1467-1470.

24. HALL, J. E., M. E. HALL (2020): Cerebral Blood Flow, Cerebrospinal Fluid, and Brain Metabolism. U: Guyton and Hall Textbook of Medical Physiology, Elsevier, str. 777-784.
25. HAWTHORNE, C., I. PIPER (2014): Monitoring of Intracranial Pressure in Patients with Traumatic Brain Injury. *Front. Neurol.* 5, 1-16.
26. JAUCH-CHARA, K., K. M. OLTMANN (2014): Glycemic control after brain injury: boon and bane for the brain. *Neuroscience* 283, 202-209.
27. KENNEY, E. (2017): Head Trauma. U: Textbook of Veterinary Medicine. Diseases of the Dog and Cat. 8. izd. (S. J. Ettinger, E. C., Feldman, E. Côté, Ur.) Elsevier, Philadelphia, str. 618-621.
28. KINOSHITA, K. (2016): Traumatic brain injury: pathophysiology for neurocritical care. *J. Intensive Care* 4, 1-10.
29. KUO, K.W., L. M. BAECK, A. R. TAYLOR (2017): Head Trauma. *Vet. Clin. N. Am. Small Anim. Pract.* 48, 111-128.
30. KÖNIG, H. E., H.-G. LIEBICH, G. ČERVENY (2009): Živčani sustav (systema nervosum). U: Anatomija domaćih sisavaca, udžbenik i atlas, prvo hrvatsko izdanje (M. Zobundžija, K. Babić, V. Gjurčević Kantura, Ur.), Naklada Slap, str. 510-511.
31. LAPSLEY, J., G. M. HAYES, J. P. SUMNER (2019): Performance evaluation and validation of the Animal Trauma Triage score and modified Glasgow Coma Scale in injured cats: A Veterinary Committee on Trauma registry study. *J. Vet. Emerg. Crit. Care (San Antonio)* 5, 478-483.
32. LIEBICH, H.-G., H. E. KÖNIG (2009): Osovinski kostur (skeleton axiale). U: Anatomija domaćih sisavaca, udžbenik i atlas, prvo hrvatsko izdanje (M. Zobundžija, K. Babić, V. Gjurčević Kantura, Ur.), Naklada Slap, str. 84-86.
33. LORENZ, M. D., J. COATES, M. KENT (2010): Neurologic History, Neuroanatomy, and Neurologic Examination. U: Handbook of Veterinary Neurology 5. izd., Saunders, str. 1-36.
34. MANN, O., D. PEERY, R. BADER SEGEV, S. KLAINBART, E. KELMER, A. SOBARZO, V. SHUB, K. RAPOPORT, M. H. SHAMIR, O. CHAI (2021): CT findings and the prognostic value of the Koret CT score in cats with traumatic brain injury. *J. Feline Med. Surg.* 24, 91-97.
35. MCGINN, M. J., J. T. POVLISHOCK (2016): Pathophysiology of traumatic brain injury. *Neurosurg. Clin. N. Am.* 27, 397-407.

36. NG, S. Y., A. Y. W. LEE (2019): Traumatic Brain Injuries: Pathophysiology and Potential Therapeutic Targets. *Front. Cell. Neurosci.* 13, 1-23.
37. PLATT, S. (2014): Altered states of consciousness in small animals. *Vet. Clin. Small Anim. Prac.* 44, 1039-1058.
38. PRINS, M., T. GRECO, D. ALEXANDER, C. C. GIZA (2013): The pathophysiology of traumatic brain injury at a glance. *Dis. Model. Mech.* 6, 1307-1315.
39. RAISIS, A. L., G. C. MUSK (2012): Anaesthesia and analgesia. U: *BSAVA Manual of Canine and Feline Neurology*. 4. izd. (S. Platt, N. Olby, Ur.), British Small Animal Veterinary Association, str. 409-411.
40. SANDE, A., C. WEST (2010): Traumatic brain injury: a review of pathophysiology and management. *J. Vet. Emerg. Crit. Care.* 20, 177–190.
41. SHI, J., B. DONG, Y. MAO, W. GUAN, J. CAO, R. ZHU, S. WANG (2016): Traumatic brain injury and hyperglycemia, a potentially modifiable risk factor. *Oncotarget.* 7, 71052-71061.
42. SINGH, B. (2018): *The Nervous System*. U: Dyce, Sack and Wensing's textbook of veterinary anatomy, 5. izd., St. Louis, Missouri: Saunders, str. 293-294.
43. THAPA, K., H. KHAN, T. G. SINGH, A. KAUR (2021): Traumatic brain injury: mechanistic insight on pathophysiology and potential therapeutic targets. *J. Mol. Neurosci.* 71, 1725-1742.
44. WERNER, C., K. ENGELHARD (2007): Pathophysiology of traumatic brain injury. *Br. J. Anaesth.* 99, 4-9.

5. SAŽETAK

Trauma glave mačaka

EMA SAJDL

Traumatska ozljeda mozga mačaka vrlo je česta posljedica udarca motornih vozila, pada s visokih visina, ugriza i namjernih ili slučajnih ozljeda uzrokovanih od strane čovjeka. Predstavlja vrlo ozbiljno i po život opasno stanje koje zahtijeva brzu medicinsku intervenciju. Trauma glave obuhvaća primarnu i sekundarnu ozljedu mozga. Primarna je uzrokovana djelovanjem mehaničkih sila prilikom samog udarca te obuhvaća difuznu aksonalnu ozljedu, kontuzije, krvarenje te laceracije moždanog parenhima. Sekundarna ozljeda mozga posredovana je brojnim biokemijskim procesima koji se razvijaju nakon traume. Obuhvaća povećanu aktivnost ekscitatornih neurotransmitera, stvaranje reaktivnih kisikovih spojeva, proizvodnju proupalnih citokina te razvoj edema mozga. Posljedično tomu, dolazi do povećanja ICP-a. Kada se kompenzacijski mehanizmi istroše, cerebralna perfuzija postaje ugrožena, dolazi do ishemije moždanog tkiva te se razvija Cushingov refleks koji uključuje hipertenziju, bradikardiju i nepravilno disanje. Sistemski čimbenici poput hipotenzije, hipoksije, hiperglikemije, hipokapnije, hiperkapnije, hipotermije i hipertermije pridonose sekundarnoj ozljedi mozga.

Prilikom trijaže pacijenta s traumom glave fokus je na ABC protokolu i stabilizaciji respiratornog i kardiovaskularnog sustava. Nakon toga radi se procjena neurološkog stanja te određuje MGCS pomoću kojeg se prati stanje pacijenta i procjenjuje uspješnost liječenja.

Dijagnostika se svodi na klinički i neurološki pregled, laboratorijsku analizu krvi te slikovnu dijagnostiku.

Sistemska stabilizacija uključuje terapiju kisikom, mehaničku ventilaciju, rehidraciju i postizanje normotenzije. Ograničavanje rasta ICP-a postiže se intrakranijskom stabilizacijom poput pozicioniranja glave pacijenta pod kutom od 30°, hiperosmolarnom terapijom, analgezijom, regulacijom temperature te dekompresivnom kraniotomijom.

Skale poput *Animal Trauma Triage* i MGCS korisne su u određivanju prognoze mačaka s traumom glave. Prema novijim istraživanjima, Koret CT sustav bodovanja te MRI mogu koristiti kao dodatni prognostički pokazatelji.

Ključne riječi: trauma glave, mačke, primarna ozljeda mozga, sekundarna ozljeda mozga intrakranijski tlak

6. SUMMARY

Head trauma in cats

Ema Sajdl

Traumatic brain injury in cats is a common consequence of motor vehicle accidents, falls from heights, bites, and intentional or accidental injuries caused by humans. It represents a very serious and life-threatening condition that requires prompt medical intervention.

Head trauma includes both primary and secondary brain injury. The primary injury is caused by the mechanical forces during the impact itself and includes diffuse axonal injury, contusions, bleeding, and lacerations of the brain parenchyma. Secondary brain injury is mediated by numerous biochemical processes that develop after trauma, involving increased activity of excitatory neurotransmitters, reactive oxygen species formation, proinflammatory cytokine production, and the development of brain edema. Consequently, intracranial pressure (ICP) increases. When compensatory mechanisms are exhausted, cerebral perfusion becomes compromised, leading to ischemia of brain tissue and the development of Cushing's reflex, which includes hypertension, bradycardia, and irregular breathing. Systemic factors such as hypotension, hypoxia, hyperglycemia, hypocapnia, hypercapnia, hypothermia, and hyperthermia contribute to secondary brain injury.

During the triage of a patient with head trauma, the focus is on the ABC protocol and stabilization of the respiratory and cardiovascular systems. Subsequently, a neurological assessment is performed, and the Modified Glasgow Coma Scale (MGCS) is used to monitor the patient's condition and assess the success of treatment.

Diagnosis involves clinical and neurological examinations, blood laboratory analysis, and imaging diagnostics. Systemic stabilization includes oxygen therapy, mechanical ventilation, rehydration, and achieving normotension. Limiting ICP growth is achieved through intracranial stabilization, such as positioning the patient's head at a 30° angle, hyperosmolar therapy, analgesia, temperature regulation, and decompressive craniotomy.

Scales such as *Animal Trauma Triage* and MGCS are useful in determining the prognosis of cats with head trauma. According to recent research, the Koret CT scoring system and MRI can be used as additional prognostic indicators.

Key words: head trauma, cats, primary brain injury, secondary brain injury, intracranial pressure

7. ŽIVOTOPIS

Rođena sam 08.04.1998. u gradu Osijeku. Po završetku osnovnoškolskog obrazovanja, upisujem Srednju školu Isidora Kršnjavog u Našicama 2013. godine, smjer opća gimnazija. Nakon uspješno položene Državne mature 2017. godine upisujem studij veterinarske medicine Veterinarskog fakulteta Sveučilišta u Zagrebu. Od samog početka studija članica sam Udruge studenata veterinarske medicine „Equus“, u sklopu koje sam volontirala u Nastambi za egzotične i laboratorijske životinje „Glodara“. Od travnja 2020. do rujna 2023. obnašam ulogu voditelja volontera „Glodare“. U akademskoj godini 2018./2019. bila sam demonstratorica na Zavodu za anatomiju, histologiju i embriologiju. Od ožujka 2021. do siječnja 2024. volontiram na Klinici za kirurgiju, ortopediju i oftalmologiju. Također, u razdoblju 2021. do 2023. bila sam demonstratorica na Klinici za kirurgiju, ortopediju i oftalmologiju. U periodu od 16.10.2023. do 22.12.2023. bila sam na Erasmus+ stručnoj praksi u Jekl & Hauptman Veterinary Clinic, Brno, Republika Češka.