

# Nova podjela bolesti želuca konja

---

Krajcar, Karla

Master's thesis / Diplomski rad

2024

Degree Grantor / Ustanova koja je dodijelila akademski / stručni stupanj: **University of Zagreb, Faculty of Veterinary Medicine / Sveučilište u Zagrebu, Veterinarski fakultet**

Permanent link / Trajna poveznica: <https://um.nsk.hr/um:nbn:hr:178:138709>

Rights / Prava: [In copyright](#)/[Zaštićeno autorskim pravom.](#)

Download date / Datum preuzimanja: **2024-07-24**



Repository / Repozitorij:

[Repository of Faculty of Veterinary Medicine -  
Repository of PHD, master's thesis](#)



SVEUČILIŠTE U ZAGREBU  
VETERINARSKI FAKULTET

SVEUČILIŠNI INTEGRIRANI PRIJEDIPLOMSKI I DIPLOMSKI STUDIJ  
*VETERINARSKA MEDICINA*

Karla Krajcar

Nova podjela bolesti želuca konja

Zagreb, 2024.

Karla Krajcar

Klinika za Unutarnje bolesti

Predstojnica doc. dr. sc. Iva Šmit

Mentorica doc. dr. sc. Jelena Gotić

Članovi Povjerenstva za obranu diplomskog rada:

1. doc. dr. sc. Jelena Gotić
2. prof. dr. sc. Damjan Gračner
3. prof. dr. sc. Damir Žubčić
4. doc. dr. sc. Darko Grden (zamjena)

Rad sadržava 36 stranica, 5 slika, 1 tablicu, 46 literaturnih navoda.

## ZAHVALA

*Za početak bih se htjela zahvaliti svojoj mentorici doc. dr. sc. Jeleni Gotić na pomoći pri odabiru teme, svim savjetima, podršci i izdvojenom vremenu tijekom izrade ovog rada.*

*Zahvaljujem se svim djelatnicima Klinike za Unutarnje bolesti na velikoj podršci i strpljenju u mojim početnim danima volontiranja, ugodnim druženjima i svim edukacijama koje ste mi omogućili da unaprijedim svoje znanje i vještine. Također, hvala svim volonterima za sva druženja u najsitnijim satima tijekom noćnih smjena, svoj pomoći i suradnji na klinici i izvan nje te na stečenim prijateljstvima.*

*Veliko hvala prijateljima na ogromnoj podršci tijekom cijelog studija, svakom zagrljaju u teškim trenucima, pomoći pri učenju i svim savjetima, nasmijanim trenucima i druženjima, koji su ovih šest godina učinili nezaboravnim.*

*Na kraju bih se htjela zahvaliti svojoj obitelji, od ljubavi i podrške s druge strane svijeta koju su mi pružali nono i nona, do mame i brata koji su me najviše bodrili i motivirali tijekom mog studija.*

## POPIS PRILOGA

Slika 1. Anatomski prikaz želuca konja. Preuzeto i prilagođeno iz Sawtooth Equine Veterinary Services. (2017). Sawtooth Equine. <https://sawtoothequine.com/wp-content/uploads/2017/06/diagram-e1504819909794.jpg> (pregledano 3.1.2024.)

Slika 2. Prijelaz kutane sluznice u žljezdanu u želucu konja. Dio kutane sluznice djelomično se preklapa sa žljezdanom sluznicom te na tom mjestu tvore naboranu granicu tj. *margo plicatus*. Preuzeto i prilagođeno iz KRUNKOSKY i sur. (2017.)

Slika 3. *Postmortem* nalaz rupture želuca kao posljedice kolike uzrokovane skrotalnom hernijom u pastuha. VEF arhiva.

Slika 4. Stupnjevanje lezija na kutanoj sluznici i stupnjevanje lezija na području pilorusa. Preuzeto i prilagođeno sa <https://www.emeraldvet.com/equine-gastric-ulcers-syndrome/> (pregledano 30.1.2024.)

Slika 5. Predloženo vrijeme primjene omeprazola i hranjenja. Preuzeto i prilagođeno iz VOKES i sur. (2023.)

Tablica 1. Stupnjevanje lezija u bolesti kutane sluznice želuca . Preuzeto i prilagođeno iz VOKES i sur. (2023.)

## POPIS KRATICA U RADU

ESGD – Bolesti želuca kutane sluznice (engl. *Equine squamous gastric disease*)

EGGD – Bolesti želuca žljezdane sluznice (engl. *Equine glandular gastric disease*)

EGUS – Sindrom želučanog čira u konja (engl. *Equine gastric ulcer syndrome*)

ATP – Adenozin trifosfat

ECEIM - Europsko udruženje za unutarnju medicinu konja (engl. *European College of Equine Internal Medicine*)

AUC - površina ispod krivulje (engl. *Area under the curve*)

H2RA - antagonisti H2 receptora

EGUC - Vijeće za želučane čireve konja (engl. *The Equine Gastric Ulcer Council*)

## SADRŽAJ

<b>1. UVOD</b> .....	1
<b>2. PREGLED REZULTATA DOSADAŠNJIH ISTRAŽIVANJA</b> .....	2
2.1. ANATOMIJA PROBAVNOG SUSTAVA (ŽELUCA).....	2
2.2. FIZIOLOGIJA PROBAVNOG SUSTAVA (ŽELUCA).....	5
2.3 PATOLOGIJE ŽELUCA.....	7
2.3.1. SINDROM VRIJEDA ŽELUCA (EGUS).....	9
2.3.1.1. Dijagnostika.....	9
2.3.2. BOLESTI ŽELUCA KUTANE SLUZNICE (ESGD).....	12
2.3.2.1. Etiologija.....	12
2.3.2.2. Učestalost.....	13
2.3.2.3. Patogeneza.....	13
2.3.2.4. Klinička slika.....	13
2.3.2.5. Protokoli liječenja.....	14
2.3.2.6. Prevencija.....	16
2.3.3. BOLESTI ŽELUCA ŽLJEZDANE SLUZNICE (EGGD).....	17
2.3.3.1. Etiologija.....	17
2.3.3.2. Učestalost.....	17
2.3.3.3. Patogeneza.....	18
2.3.3.4. Klinička slika.....	18
2.3.3.5. Protokoli liječenja.....	19
2.3.3.6. Prevencija.....	20
2.4. PRIJAŠNJE KLASIFIKACIJE.....	20
2.4.1. PREGLED.....	20
2.4.2. OGRANIČENJA.....	21
2.5. PRIJEDLOG NOVE KLASIFIKACIJE BOLESTI ŽELUCA.....	21
<b>3. ZAKLJUČCI</b> .....	23
<b>4. LITERATURA</b> .....	24
<b>5. SAŽETAK</b> .....	28
<b>6. SUMMARY</b> .....	29
<b>7. ŽIVOTOPIS</b> .....	30

## 1.UVOD

Općeniti pojam koji se koristi za oštećenje želučane stijenke i nastanka čireva, bez obzira na lokalizaciju u želucu je engl. *Equine Gastric Ulcer Syndrome (EGUS)*. Novim prijedlogom klasifikacije bolesti Europskog koledža veterinarske medicine (SYKES i sur., 2015.) ta je bolest daljnje podijeljena na engl. *Equine squamous gastric disease (ESGD)*, koja zahvaća kutanu sluznicu želuca te engl. *Equine glandular gastric disease (EGGD)*, koja zahvaća žljezdanu sluznicu želuca. Učestalost pojave želučanih čireva ovisi o nekoliko čimbenika, od kojih su značajniji intenzitet treninga i pasmina konja te se razlikuje za ESGD i EGGD (SYKES i sur., 2015.).

Anatomski, bolesti kutane sluznice zahvaćaju *margo plicatus*, veliku i malu krivinu želuca i dorzalni žljezdani fundus. ESGD se dalje dijeli na primarni i sekundarni. Primarni ESGD se javlja kao jedini problem, s ostatkom probavnog sustava netaknutim, dok se sekundarni ESGD javlja posljedično usporenim želučanim pražnjenjem zbog drugih patologija. EGGD anatomski zahvaća ostale dijelove želučane sluznice, od kojih je najčešće zahvaćen pilorični *antrum* (VOKES i sur., 2023.).

Znatno više podataka i istraživanja postoji za ESGD te je poznato da je česta pojava u odraslih konja u treningu, ali je teško utvrditi stvarnu učestalost značajnih čireva na kutanoj sluznici želuca, koje se manifestiraju ozbiljnim kliničkim znakovima. Novija istraživanja predlažu mogućnost upravljanja bolesti pomoću dugodjelujućeg intramuskularnog preparata omeprazola (HEWETSON i TALLON, 2021.)

Ne postoji puno radova ni istraživanja o EGGD te nije potpuno jasna patofiziologija nastanka bolesti, iako trenutni podaci predlažu fokus na prevenciju bolesti: smanjenjem naprezanja i učestalosti treninga, ukidanje stresora i ograničavanje hranidbe žitaricama (BANSE i ANDREWS, 2019.)

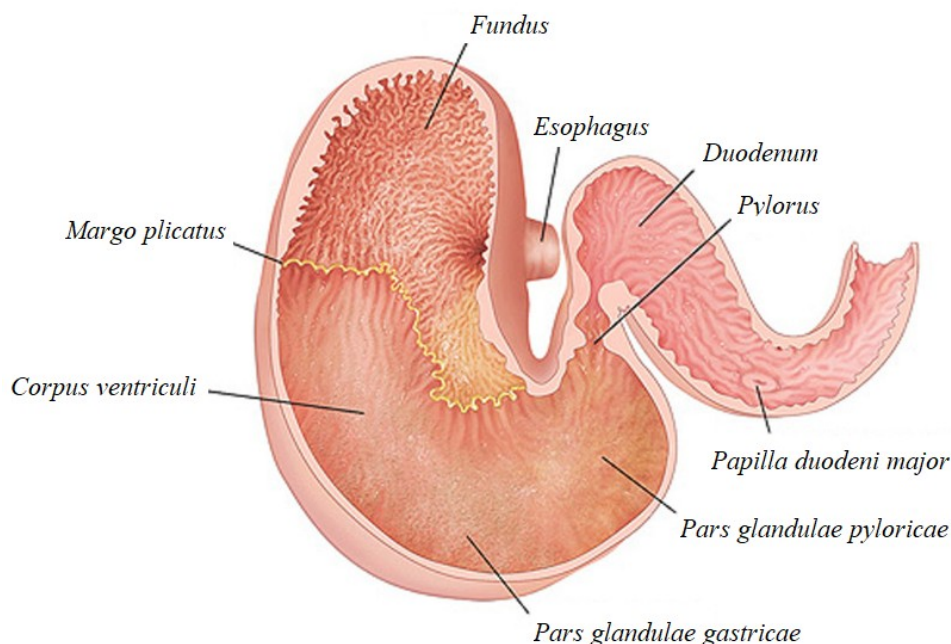
Cilj ovog rada je pojasniti važnost nove podjele bolesti želuca obzirom na zahvaćenost želučane stijenke te kako ona utječe na plan liječenja i upravljanje hranidbom nakon postavljanja završne dijagnoze.



## 2. PREGLED REZULTATA DOSADAŠNJIH ISTRAŽIVANJA

### 2.1. ANATOMIJA PROBAVNOG SUSTAVA (ŽELUCA)

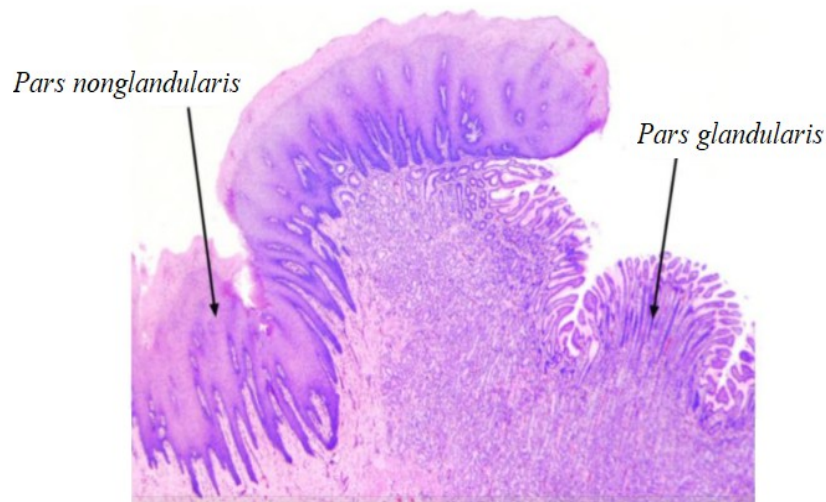
Probavni sustav konja sadrži jednostavan želudac, koji je prikazan na Slici 1 te je u odnosu na veličinu tijela relativno malen. Primarno se probava tj. fermentacija hrane odvija u debelom i slijepom crijevu, iako se djelomično hrana razgrađuje u želucu (DICKS i sur., 2014.). Prema strukturi želučane stijenke, želudac se dijeli na žljezdanu i kutanu sluznicu (Slika 2), koje su jasno odijeljene uzdignutim rubom lat. *margo plicatus*. Kutana sluznica prekriva dorzalni dio želuca, dok se žljezdana sluznica prostire ventralno i sadrži želučane žlijezde (BANSE i ANDREWS, 2019.).



**Slika 1.** Anatomski prikaz želuca konja. Preuzeto i prilagođeno iz Sawtooth Equine Veterinary Services (2017.).

Želudac se nalazi na lijevoj strani unutar trbušne šupljine između 9tog i 15tog rebra. Glavni dijelovi želuca čine: kardijačni dio, želučano dno (lat. *Saccus cecus ventriculi*), želučani trup te pilorični dio. Najkranijalnije je smješten kardijačni dio, na koji se dorzalno nastavlja želučano dno, koje je prekriveno kutanom sluznicom. Najveći dio želuca je trup želuca, koji se pruža od fundusa do piloričnog dijela (KRUNKOSKY i sur., 2017.).

Građom se želučana stijenka dijeli na nekoliko slojeva: sluznica (lat. *tunica mucosa*), mišićnica sluznice (lat. *muscularis mucosa*), submukoza (lat. *tela submucosa*), vanjska mišićnica (lat. *muscularis externa*) i seroza (lat. *tunica serosa*) (TAULESCU i sur., 2020.). Građa sluznice na kutanom dijelu želuca slične je strukture sluznice kaudalnog dijela jednjaka s manjim razlikama. *Margo plicatus*, koji jasno odijeljuje žljezdanu i kutanu sluznicu, se mikroskopski prepoznaje po naglom prijelazu iz kutanog mnogoslojnog pločastog epitela u jednostavni visokoprizmatični epitel, koji prekriva cijelo područje žljezdanog želuca (KRUNKOSKY i sur., 2017.).



**Slika 2.** Prijelaz kutane sluznice u žljezdanu u želucu konja. Dio kutane sluznice djelomično se preklapa sa žljezdanom sluznicom te na tom mjestu tvore naboranu granicu tj. *margo plicatus*. Preuzeto i prilagođeno iz KRUNKOSKY i sur. (2017.).

Žljezdani želudac obavlja funkciju enzimatске i hidrolitičke probave ingestirane hrane. Epitel želuca sadrži nekoliko tipa stanica: površinske vrćaste stanice koje izlućuju sluz i bikarbonate, stanice vrata koje izlućuju sluz, parijetalne stanice koje luće kiseline, glavne stanice koje izlućuju pepsinogen te neuroendokrine stanice koje izlućuju gastrin, enteroglukagon i somatostatin (GELBERG, 2017.). U monogastrićnih životinja s jednostavnim želucem, poput konja, se žljezdani želudac topografski dijeli na: kardiju, fundus i pilorus. Kardija ima foveole (želućane jame) i vijugave sluzne žlijezde. Fundus je idući u

žljezdanoj regiji i karakteriziran je naboranim sluznicama zvanim rugama. Distalni dio želuca, pilorus, također ima nabore, ali su manji od onih u fundusu i raspoređeni su kosim smjerom prema antrumu (WALLIG, 2018.). U kardiji se nalaze tubularne žlijezde, koje izlučuju sluz te rijetke neuroendokrine stanice, dok se u području fundusa nalaze: površinske i vrčaste stanice koje luče sluz, glavne i parijetalne stanice te neuroendokrine stanice. Iako želučani antrum ima nekoliko populacija parijetalnih i glavnih stanica, postoji značajna populacija alkalnih stanica koje proizvode sluz u blizini baze žlijezde (TAULESCU i sur., 2020.).

## 2.2. FIZIOLOGIJA PROBAVNOG SUSTAVA (ŽELUCA)

Unesena hrana brzo prolazi kroz želudac u tanko crijevo, zatim u slijepo i debelo crijevo, gdje se odvija fermentacija hrane. Iako probava kao takva nije toliko učinkovita za konje kao probava preživača, evolucijski im je prilagođena kako ne bi ometala tijekom trčanja pri velikim brzinama (BLIKSLAGER i GONZALEZ, 2018.).

Dorzalni dio želuca, koji je prekriven kutanom sluznicom, je izrazito osjetljiv na djelovanje kiselina. Ograničena zaštita se postiže tijesnim spojevima između više slojeva pločastog epitela prekrivenim orožnjalim slojem. Uz hidrofobni fosforni sloj na površini kutane sluznice želuca, djelomičnu zaštitu pruža i slina, koja prekriva epitel i neutraliziranjem kiseline djeluje kao prirodna zaštita želucu (MURRAY, 2017.). Također, mukozne stanice na površini fundusa izlučuju bikarbonate u tanki sloj sluzi, puferirajući kiselinu i sprječavajući njezinu povratnu difuziju u sluznicu. Zaštitu pružaju i prostaglandini, koji se nalaze u cijeloj lamini proprijii želučane sluznice, time što stimuliraju izlučivanje bikarbonata, dok inhibiraju izlučivanje kiseline stimulirano histaminom. Oni potiču proliferaciju stanica, što uzrokuje zadebljanje foveolarnog sluznog epitela. Dodatno, oni pospješuju ugradnju molekula surfaktanta u površinsku staničnu membranu sluznice, povećavajući njenu otpornost na vodotopive inzulte (UZAL i sur., 2015.).

Parijetalne stanice izlučuju klorovodičnu kiselinu pomoću  $H^+$ ,  $K^+$ , - ATPaza pumpama, koje fosforilacijom adenzin trifosfata (ATP) razmjenjuju ione topive u vodi za kalijeve ione te je odgovorna za lučenje klorovodične kiseline u sekretorne kanale parijetalnih stanica. Pumpe se iz stanja mirovanja aktiviraju histaminom i gastrinom, zatim mijenjaju oblik, spajajući se vezikulama za vanjsku membrana stanica. Klorovodična kiselina se kontinuirano luči u želucu konja. Konzumiranjem hrane se potiče stvaranje bikarbonatima bogate sline koja neutralizira kiselost želuca te gruba hrana ili mlijeko dodatno apsorbiraju želučane sekrete pa je tada kiselost želuca najniža. Prestankom hranjenja se smanjuje pH želuca te kiselost ostaje visoka do idućeg obroka (MURRAY, 2017.).

Regulacija volumena i kiselosti tijekom želučane sekrecije je fiziološki složen i usko integriran proces, koji uključuje neurokrine, endokrine i parakrine mehanizme (UZAL i sur., 2015.). Postoje dvije glavne funkcije motiliteta želuca. Prvu ulogu preuzima želučani fundus te služi kao rezervoar odgovarajući na unos hrane smanjenjem želučanog tonusa. Želučani trup, pilorus i pilorični antrum preuzimaju drugu ulogu, miješajući hranu sa želučanim sokovima i pomiču sadržaj iz želuca dalje u dvanaesnik. Regulacija volumena želuca se vrši

preko vagusnog živca, uz određene prilagodbe preko enteričnog živčanog sustava. Konji imaju više nego dvostruko veći postotak inhibicijskih motornih neurona u fundusu u usporedbi s drugim vrstama životinja, a to bi moglo ukazivati na kapacitet rezervoara fundusa ili na sklonost hipomotilitetu želuca (DECHANT i WINFIELD, 2015.).

## 2.3 PATOLOGIJE ŽELUCA

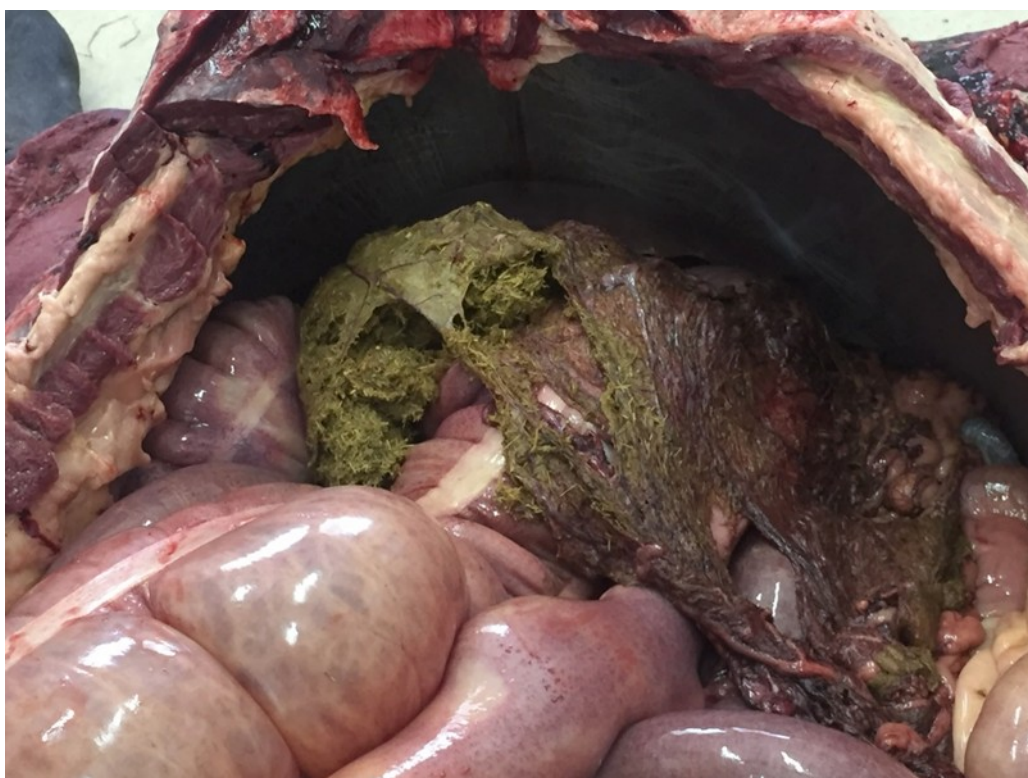Iako se čirevi na želucu mogu pojaviti na više mjesta i različitih stupnjeva, nedvojbeno su klinički i ekonomski najbitnija patologija u tom dijelu probavnog sustava konja (SANCHEZ, 2018.). Sve bolesti vezane uz čireve želuca će biti dodatno pojašnjene u nadolazećim poglavljima. Ostale bitne patologije koje se javljaju u želucu su: pilorična stenoza i usporeno pražnjenje želuca, začep želuca, dilatacija i ruptura želuca te određeni tumori.

Pilorična stenoza predstavlja otpor želučanom otjecanju, a opisana je kao kongenitalna mana u ždrjebadi zbog hipertrofije mišićne mase pilorusa ili može biti stečena kao posljedica novotvorenina ili ulceracija. Klinički znakovi variraju ovisno o stupnju opstrukcije, a potpuna opstrukcija može rezultirati želučanim refluksom. Potpuna ili približno potpuna opstrukcija može uzrokovati želučani refluks i refluksni ezofagitis (SANCHEZ, 2018.). Dijagnosticiranje opstrukcija želučanog odljeva kao što je stenoza pilorusa, uključuje nekoliko postupaka, kao što su: gastroskopija, rendgenski pregled gornjeg dijela probavnog sustava s barijevim kontrastom te ultrazvuk za procjenu želuca i dvanaesnika. Ukoliko medikamentozno liječenje nije uspješno, kirurški se liječi raznim premosnicama i piloroplastikom, čiji je cilj ponovno uspostavljanje pražnjenja želuca, a tip zahvata ovisi o mjestu strikture (KENT i sur., 2019.).

Začep želuca nije vrlo čest problem, ali predstavlja potencijalno kobno stanje u kopitara, jer može dovesti do rupture želuca. Definira se kao dugotrajno nakupljanje čvrste i suhe hrane u želucu, a klinički znakovi su često nespecifični i različitog su intenziteta, ovisno o težini začepa (MATHIE i DIXON, 2022.). Može se klasificirati kao primaran ili sekundaran, iako njihovo razlikovanje nije uvijek jednostavno. Mogući faktori koji doprinose razvoju začepa su: brza konzumacija hrane ili prekomjerni unos hrane, nepravilno žvakanje, zubalo lošijih kvaliteta, hrana koja bubri ili se zgrudava nakon konzumacije, gruba krma, prehrana bogata vlaknima i nedovoljan unos vode (WITT i sur., 2021.). Klinički znakovi variraju od anoreksije i gubitka na težini do količnih bolova u abdomenu, a u težim slučajevima se javlja spontani refluks sa vidljivim želučanim sadržajem u nozdrvama. U konja bez ozbiljnih znakova kolika, dijagnozu se može postaviti na temelju nalaza punog želuca tijekom endoskopije nakon gladovanja 18 do 24 sati (SANCHEZ, 2018.). Liječenje uključuje gastičnu lavažu nazogastičnom sondom, ali ukoliko se dijagnosticira tijekom

operacije, može se liječiti ubrizgavanjem 1-3 litre vode ili fiziološke otopine u ingestu putem igle umetnute kroz stijenkiju želuca, koristeći nastavak za isporuku tekućine (SOUTHWOOD, 2021.).

Rupture u probavnom traktu su čest uzrok ili posljedica komplikacija kolika u konja (Slika 3), a želudac predstavlja najčešće mjesto u probavnom traktu gdje se može pojaviti. Iako uzroci mogu biti primarni ili sekundarni, prognoza je najčešće beznadna i često ne postoji očiti uzrok niti objašnjenja kako se moglo spriječiti. Primarna ruptura želuca podrazumijeva da je samo želudac bio rupturiran. Sekundarna ruptura želuca je posljedica fizičke ili funkcionalne opstrukcije aboralno od želuca. Konji pokazuju kliničke znakove teškog endotoksemičnog šoka ili sindroma sustavnog upalnog odgovora (SIRS) s izrazitom tahikardijom i tahipnejom te kongestiranim sluznicama uz stišan ili odsutan *borborigmi*. Istraživanja su pokazala da se 80-90% ruptura događa uzduž velike krivine želuca. Ruptura želuca je uglavnom povezana s beznadnom prognozom te često ostaje neobjašnjen uzrok rupture (DECHANT i WINFIELD, 2015.).



**Slika 3.** *Postmortem* nalaz rupture želuca kao posljedice kolike uzrokovane skrotalnom hernijom u pastuha. VEF arhiva.



Neoplazije u probavnom sustavu nisu uobičajene. Primarne i metastatske neoplazije mogu zahvatiti nekoliko mjesta unutar usne šupljine i ostatka probavnog trakta te se ne javljaju isključivo u starijih konja (SANCHEZ, 2018.). Najčešći klinički znakovi kod želučanih neoplazija su anoreksija i gubitak težine, iako su zabilježeni i pireksija, tahipneja, anemija i hipersalivacija (MUNDAY i sur., 2016.). Dijagnostika može biti izazovna te se kompletnom krvnom slikom, biokemijskim parametrima i analizom urina rijetko može potvrditi dijagnoza. Rektalnom pretragom se može otkriti abdominalna masa, zadebljanje stijenke crijeva ili povećanje limfnih čvorova. Endoskopija, kontrastna radiografija i snimanja u različitim presjecima mogu biti od pomoći, ovisno o lokaciji tumora, ali za konačnu dijagnozu su ponekad potrebna laparoskopija ili laparotomija (SANCHEZ, 2018.). Limfom je hematopoetska neoplazija limfoidnog tkiva, uključujući limfne čvorove, slezenu i crijevno limfoidno tkivo te se dijeli u četiri kategorije, od kojih je jedna alimentarni limfom, koji je ujedno i najučestaliji tip neoplazija u crijevima (JEONG i sur., 2022.). Karcinom pločastih stanica je najčešća neoplazija želuca u konja, ali se uglavnom otkriju prekasno te su povezani sa lošom prognozom (ALLOWAY i sur., 2020.). Leiomiosarkomi i leiomiomi su maligni i benigni tumori, koji se javljaju u mišićnici sluznice probavnog trakta te se mogu pojaviti u želucu, tankom i debelom crijevu i kolonu/rektumu (SANCHEZ, 2018.).

### 2.3.1. SINDROM VRIJEDA ŽELUCA (EGUS)

Izraz sindrom vrijeda želuca (EGUS) prvi put je korišten 1999. kako bi se opisali želučani čirevi u konja, ali se termin često krivo koristi. Preporuča se važnost razlikovanja bolesti kutane i žljezdane sluznice te se bolest dalje dijeli na bolest želuca kutane sluznice (ESGD) i bolest želuca žljezdane sluznice (EGGD). Dok je EGUS prihvaćen kao opći sveobuhvatni pojam za opisivanje erozivnih i ulcerativnih bolesti na želučanoj sluznici (SYKES i sur., 2015.).

#### 2.3.1.1. Dijagnostika

Gastroskopija se i dalje smatra jedinom pouzdanom metodom otkrivanja EGUS-a. Tijekom izvođenja gastroskopije je bitno pregledati želudac u potpunosti, uključujući pilorus i proksimalni duodenum, jer se lezije u tim područjima lako predvide (SYKES i sur., 2015.). Iako je gastroskopija dosljedan i pouzdan način za dijagnosticiranje bolesti kutane sluznice



želuca, postoje nedoumice oko značaja vidljivih lezija na želučanoj stijenci i povezanosti sa bolesti žljezdane sluznice želuca. Pokazalo se da gastroskopija ima umjereno inter- i intra-individualno slaganje za ESGD, ali značajnu varijabilnost kod dijagnosticiranja EGGD. Nadalje, postoji sve više dokaza o nepostojanju poveznice između makroskopskih lezija želuca i histoloških dokaza upale. Preporučeno je izbjegavati samo gastroskopiju kao metodu dijagnostike za određivanje kliničke važnosti lezija, osobito za EGGD. Umjesto toga, se uz gastroskopiju treba uzeti u obzir čimbenike, kao što su pritužbe vlasnika ili trenera o konju, kliničkim simptomima te odgovorom na liječenje, kako bi se mogla odrediti važnost makroskopskih promjena sluznice. Sve češće se i opisuje uzimanje histopatoloških uzoraka u sklopu dijagnostike, iako se to pokazalo upitnim u raznim istraživanjima. Uz gastroskopiju se par metoda pokazalo privlačnim, ali nisu dovoljno pouzdani. Prije desetak godina se testiranje na skriveno krvarenje iz stolice pokazalo prosječne pouzdanosti, ali se novijim istraživanjima dokazalo nepouzdanim za dijagnostiku EGUS-a (VOKES i sur., 2023.).

U novijem istraživanju su konji sa ESGD i EGGD-om pokazali različite profile proteina u slini, kada su se analizirali proteomikom temeljenom engl. *Tandem mass tag* pristupom. Najpouzdanije regulirani proteini u EGGD su bili povezani s imunološkom aktivacijom, dok su u konja sa ESGD-om promijenjeni proteini uglavnom bili povezani s rastom i regulacijom pločastih stanica. Identificirani proteini u ovom istraživanju pružaju nove informacije o patofiziološkim mehanizmima te potencijalno predstavljaju buduće biomarkere za dijagnozu ili praćenje ESGD i EGGD-a (MUÑOZ-PRIETO i sur., 2022.).

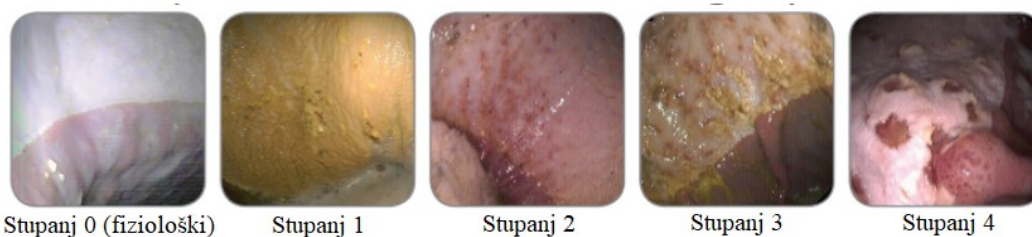
Kad se ustanove lezije gastroskopijom, ozbiljnost lezija se ocjenjuje dodjeljivanjem stupnja koji opisuje izgled sluznice na različitim anatomskim mjestima (SYKES i sur., 2015.). I dalje se primjenjuje ljestvica 0-4 koja je određena povjerenstvom EGUS-a i za opis ESGD-a predstavlja učinkovit način za klasifikaciju i praćenje bolesti te omogućuje jednostavnu procjenu većih populacija i usporedbe među istraživanjima. Korisnost numeričke ljestvice (Tablica 1) može biti ograničena kada se primjenjuje na razini pojedinačnog pacijenta te autori konsenzusa predlažu da bi bilo prikladnije razmatrati bolest na osnovi prisutnosti ili odsutnosti, sukladno preporukama konsenzusa ECEIM izjave (VOKES i sur., 2023.).

**Tablica 1.** Stupnjevanje lezija u bolesti kutane sluznice želuca (prilagođeno iz 1999. od strane EGUS povjerenstva). Preuzeto i prilagođeno iz Vokes i sur. (2023.).

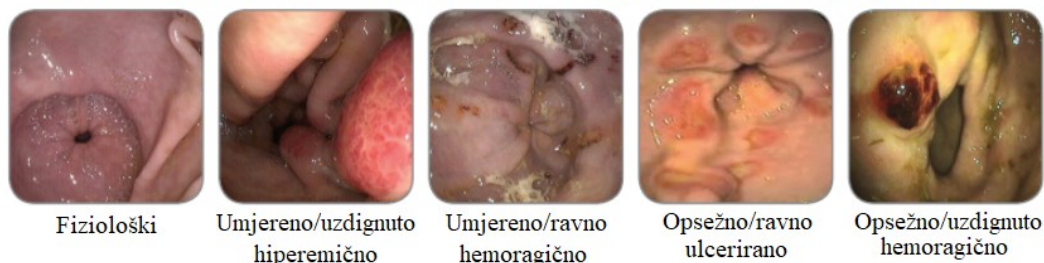STUPANJ	STANJE SLUZNICE
0	Epitel je netaknut i nema vidljivih znakova hiperkeratoze
1	Sluznica netaknuta, ali su prisutna područja hiperkeratoze
2	Male, pojedinačne ili multifokalne lezije
3	Velike, pojedinačne ili opsežne površinske lezije
4	Opsežne lezije s područjima dubokih lezija

Za EGGD se preporuča da se lezije ne određuju po stupnjevima, već da se lezije opisuju anatomskim položajem, distribucijom, težinom i izgledom lezije, kako je prikazano na Slici 4. Izgled se opisuje kao hiperemičan/hemoragičan, erozivan/ulceriran ili fibrinosupurativni, ali i po konturama kao udubljen, ravan ili uzdignut. Pronalazak želučanih polipa na žljezdanom dijelu sluznice se također smatra oblikom EGGD (VOKES i sur., 2023.).

### STUPNJEVANJE LEZIJA KUTANE SLUZNICE



### STUPNJEVANJE LEZIJA U PODRUČJU PILORUSA



**Slika 4.** Stupnjevanje lezija na kutanoj sluznici i stupnjevanje lezija na području pilorusa. Preuzeto i prilagođeno sa <https://www.emeraldvet.com/equine-gastric-ulcers-syndrome/> (pregledano 30.1.2024.)

## 2.3.2. BOLESTI ŽELUCA KUTANE SLUZNICE (ESGD)

### 2.3.2.1. Etiologija

Bolest se često javlja u domaćih i divljih konja, dok se najčešće javlja u trkaćih konja. Iako većina slučajeva prolazi bez osobitih simptoma, predstavlja problem dobrobiti. Nekoliko faktora pridonosi nastanku ove bolesti, od kojih su najbitniji uzgojna praksa i hranidba konja. Čirevi mogu biti izazvani dijetama s visokim udjelom škroba te niskim udjelom vlakana. Dugotrajnije gladovanje također pridonosi riziku nastanka ove bolesti. Kao dodatan faktor rizika se navodi i stres, međutim ne postoje znanstvena istraživanja koja potvrđuju tu teoriju (KRANENBURG i sur., 2023.). Primarno se bolest javlja kao odgovor na rizične čimbenike svojstvene pripitomljavanju, koji rezultiraju produljenom izloženošću sluznice želučanoj kiselini. Iako se može javljati i sekundarno, kao posljedica usporenog pražnjenja želuca. To uzrokuje kroničnu distenziju želuca, što uzrokuje produljeno izlaganje kutane sluznice kiselinama (HEWETSON i TALLON, 2021.).

### 2.3.2.2. Učestalost

Prevalencija ESGD-a u populacijama trkaćih punokrvnjaka iznosi 66-91% i taj postotak se povećava u konja koji se aktivno utrkuju na 80-100%. Postoje razlike među pasminama s niskom pojavom kod ponija, umjerenom pojavom u aktivnih toplokrvnjaka te većom učestalošću u američkih kasača i punokrvnjaka. Učestalost ESGD-a dosljedno raste kako raste intenzitet timarenja i tjelovježbe te hranjenjem hrane bogatim žitaicama (SYKES i sur., 2018.). U istraživanju WARD i sur. (2015.) je ESGD bio prisutan u 60,8% domaćih konja, dok je u divljoj populaciji bio prisutan u 22,2%. Prevalencija se poklapa sa prethodnim istraživanjima, ukazujući na korelaciju između ESGD-a i čimbenika poput izloženosti želučanog sadržaja kiselini, pogoršanja tjelovježbom, koji su učestaliji u pripitomljenih konja. Kastrati su u ovom istraživanju značajno češće imali gastroskopski značajan ESGD (>2/4), usporedno s kobilama i nekastriranim mužjacima (LUTHERSSON, 2023.).

### 2.3.2.3. Patogeneza

Bolest kutane sluznice želuca se javlja kao posljedica kontinuirane izloženosti kutane sluznice želučanoj kiselini. Kako taj dio sluznice ne proizvodi sloj bikarbonatima bogate sluzi te je slabo prokrvljen, izrazito je osjetljiv na kiseline (HEWETSON i TALLON, 2021.). Najagresivnije djelovanje vrlo vjerojatno ima endogeno proizvedena klorovodična kiselina,

iako također pridonose žučne soli iz dvanaesnika te kratkolančane masne kiseline nastale fermentacijom hrane (SYKES i JOKISALO, 2015.). Izlaganjem kutane sluznice kiselinama slijedi kretanje vodikovih iona kroz stanične membrane, zakiseljavanje sadržaja stanica, inhibicija transporta natrija, oticanje stanica i naposljetku smrt stanice. Prvotno, epitel reagira zadebljanjem i postaje hiperkeratotičan. Ljuštenje površinskih slojeva epitela dovodi do razvoja erozija, koje se dodatnim izlaganjem kiselinama produbljuju i time nastaju čirevi tj. ulceri (HEWETSON i TALLON, 2021.).

#### *2.3.2.4. Klinička slika*

Klinički znakovi su nespecifični te vrlo subjektivni od strane vlasnika. Također je moguće da se klinička slika ne manifestira, bez obzira na težinu bolesti dijagnosticiranom gastrokopijom (HEWETSON i TALLON, 2021.). Želučani čirevi su slabo povezani sa kliničkom slikom ESGD-a u odraslih konja, ali uključuju slab apetit, slabu tjelesnu kondiciju ili gubitak na težini, kronični proljev, dlaku bez sjaja, bruksizam, promjene u ponašanju, akutne ili rekurentne kolike te lošu radnu sposobnost (SYKES i sur., 2015.).

Dokazana je korelacija učestalosti kolika i bolova u abdomenu tj. nelagode nakon obroka kod konja sa ESGD, kao i kod konja sa EGGD-om (VOKES i sur., 2023.). U jednom istraživanju su želučani čirevi pronađeni u 83% konja s ponavljajućim kolikama, od kojih je 28% sigurno bilo posljedično ulceracijama na želučanoj stijenci. Konji sa ESGD-om su vrlo vjerojatno predisponirani za promjene gastrointestinalnog motiliteta i tako naknadno kolikama (SYKES i sur., 2015.).

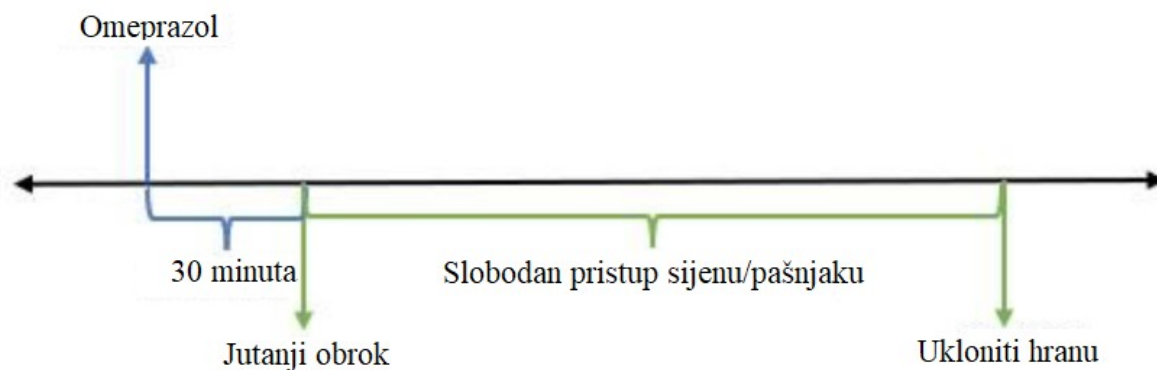
U literaturi postoje istraživanja koja povezuju izbirljivo uzimanje hrane, smanjen ili promijenjen apetit sa EGUS-om. Postoji poveznica u Američkih kasača sa lošom tjelesnom kondicijom te ih je većina bila dijagnosticirana ESGD-om. U slučajevima gdje se ESGD javlja sekundarno, uglavnom primarni uzroci imaju veći utjecaj na tjelesnu kondiciju (VOKES i sur., 2023.).

Konji sa izraženim stereotipijama te promjenama u ponašanju su skloniji razvoju želučanih čireva. Primijećene promjene u ponašanju uključuju: nervozu, agresivnost i samoozljeđivanje. Dresurni konji nervoznog ponašanja su skloniji razvoju ESGD-a, nego konji tipičnog ili mirnijeg karaktera (SYKES i sur., 2015.).

### 2.3.2.5. Protokoli liječenja

Čirevi na kutanom dijelu želučane stijenke se javljaju kao posljedica izloženosti kiselinama te se zato temeljem liječenja smatra supresija proizvodnje želučane kiseline (SUNDRA i sur., 2023.). Iako potiskivanje lučenja želučane kiseline ne djeluje direktno na cijeljenje želučane stijenke, znatno olakšava zacjeljivanje pružajući optimalno okruženje za liječenje. Liječenje uvijek treba provoditi zajedno s odgovarajućim promjenama u upravljanju, koje ublažavaju ponovnu pojavu bolesti. Učinkovitost supresora kiseline kod liječenja ESGD-a se procjenjuje na temelju porasta pH-a u želucu i poboljšanja stupnja lezija (HEWETSON i TALLON, 2021.). Najčešće skupine lijekova koje se koriste u konja su inhibitori protonske pumpe i antagonisti H<sub>2</sub> receptora (SYKES i sur., 2015.).

Lijek izbora za suzbijanje učinka kiselina u želuca konja je omeprazol. Ireverzibilno inhibira H<sup>+</sup>/K<sup>+</sup> ATP-azne pumpe na sekretornoj površini želučanih parijetalnih stanica, a potrebno je do pet dana da se postigne stabilna koncentracija (ANDREWS i sur., 1999.; SYKES i sur., 2017.b). Omeprazol je dostupan u nekoliko oblika za oralnu primjenu i može davati u obliku obične paste, puferirane paste ili kao enterički obložen pripravak. Primjenjuju se doze u rasponu od 0,5 do 4 mg/kg, a zbog farmakodinamike lijeka, sugerira se da niže doze (1 mg/kg) mogu biti jednako učinkovite kao visoke doze (WISE i sur., 2020.). Stope izlječenja ESGD-a nakon liječenja oralnim pripravcima omeprazola u istraživanjima su iznosile između 67% i 94% (GOUGH i sur., 2020.). Primjena intravenoznog omeprazola učinkovito podiže pH razine u želucu, ali kratko vrijeme poluraspada i potreba za dnevnim injekcijama nije praktična (ANDREWS i sur., 2006.; HEWETSON i TALLON, 2021.). Postao je i dostupan složeni dugodjelujući intramuskularni pripravak, koji se pokazao iznimno učinkovitim u liječenju ESGD kada se koristi u dozi 4mg/kg svakih 5-7 dana (SYKES i sur., 2017.a). Oralni omeprazol ima superiornu bioraspoloživost kada se daje konjima natašte. Također je predlijeak koji se apsorbira u sistemsku cirkulaciju i zahtijeva aktivaciju, odgovorom na hranjenje prije nego se reverzibilno veže i inhibira protonske pumpe u želucu (HUTTUNEN i sur., 2011.; VOKES i sur., 2023.). Kako bi se optimizirala njegova učinkovitost, omeprazol je najbolje davati rano ujutro nakon gladovanja tijekom noći, najmanje 30 minuta prije ponovnog hranjenja, kao što je prikazano na slici 5 (RENDLE i sur., 2018.; VOKES i sur., 2023.).



**Slika 5.** Predloženo vrijeme primjene omeprazola i hranjenja. Preuzeto i prilagođeno iz VOKES i sur. (2023.).

Esomeprazol je S-enantiomer racemičkog omeprazola te ima veće prednosti, zbog bolje biorapoloživosti i duljeg trajanja supresije kiseline u usporedbi s omeprazolom (REDPATH i BOWEN, 2019.). Farmakokinetička determinanta učinkovitosti tj. površina ispod krivulje (AUC), ključna je za inhibitore protonske pumpe kod ljudi i kod konja, gdje se očekuje da će viši AUC biti povezan s poboljšanim ishodima. Istraživanja u ljudi su pokazala da se esomeprazol metabolizira u jetri puno sporije i rezultira tri do četiri puta većim AUC-om u usporedbi s omeprazolom. Brzina zacjeljivanja želučanih čireva i reflusnog ezofagitisa su izravno povezane udjelom 24-satnog razdoblja u kojem intra-gastrični pH ostaje iznad 4, s minimalno 16 sati koje se koristi kao referentna vrijednost za očekivano ozdravljenje. Neobjavljene studije na konjima su pokazale 50% veći AUC s esomeprazolom u usporedbi s omeprazolom te je u drugoj studiji esomeprazol održavao pH iznad 4 dvostruko dulje od omeprazola tijekom 5 dana, s jednom dozom od 0,5 mg/kg učinkovito potiskujući kiselinu u osam od devet konja tijekom 16 sati. U istraživanju SUNDRA i sur. (2023.) je veći udio konja ozdravio u kombinaciji s liječenjem esomeprazolom (85%) nego s liječenjem omeprazolom (59%).

Antagonisti H<sub>2</sub> receptora (H<sub>2</sub>RA) sprječavaju vezanje histamina za receptore na parijetalnim stanicama želuca, time potiskujući proizvodnju kiseline (HEWETSON i TALLON, 2021.). Ranitidin inhibira bazalnu i stimuliranu sekreciju želučane kiseline, smanjujući i volumen, kao i sadržaj kiseline i pepsina u sekretu. Neslužbeno bi mogao biti koristan u konja sa aktivnim kolikama povezane sa želučanim ulkusima, zbog brzog početka djelovanja. Međutim pokazalo se da je omeprazol učinkovitiji u liječenju čireva na kutanoj sluznici (MCGOVERN, 2017.).

Dokazano je da se ESGD može liječiti hranidbom, koja se sastoji od *ad libitum* krme i malih količina dopunske krmne smjese s niskim sadržajem škroba. Predvidljiva dnevna rutina i ograničen broj timaritelja ili njegovatelja konja, je u studiji možda doprinijela nižim razinama stresa kod konja i poboljšanju zdravlja želuca (KRANENBURG i sur., 2023.).

#### 2.3.2.6. *Prevenција*

Sprječavanje i ESGD-a i EGGD-a zahtijeva upravljanje različitim čimbenicima, uključujući široke kategorije kao što su prakse držanja, dodaci hrani i farmaceutske intervencije (VOKES i sur., 2023.).

Rizik od razvoja ESGD-a se povećao kada je jedina dostupna krma bila sijeno, prekoračenjem dnevnog unosa škroba od 1 g/kg tjelesne težine po obroku, voda nije bila dostupna *ad libitum* te kad je interval hranjenja krmom bio dulji od 6 sati (HEWETSON i TALLON, 2021.). U jednom istraživanju je dijeta bogata vlaknima i siromašna škrobom imala pozitivan učinak na želučanu i fekalnu mikrobiotu i pospjela je zacjeljivanje želučanih čireva (VAN ERCK-WESTERGREN i TER WOORT, 2019.). Vrijeme i trajanje vježbanja značajno utječu na rizik od ESGD-a. Logično je rasporediti vježbe kada konji imaju optimalnu intra-gastričnu puferaciju, obično poslijepodne kada su zaštitni mehanizmi pojačani zbog povećanog unosa grube hrane tijekom dana (VOKES i sur., 2023.).

Pektin i lecitin, poznati po svom potencijalu stvaranja zaštitne gel barijere u želucu, proučavani su zbog njihove učinkovitosti u liječenju ESGD-a, ali nalazi su proturječni. Dok su rane studije ukazivale na pozitivan učinak na zacjeljivanje ulkusa, kasnija su istraživanja otkrila da kompleks pektin-lecitin nije spriječio lezije izazvane nedostatkom hrane. Međutim, nedavne studije pokazale su da je kombinacija živog kvasca i magnezijevog hidroksida bila učinkovita u prevenciji ESGD-a (HEWETSON i TALLON, 2021.).

Lijekove treba razmotriti kao posljednju opciju za prevenciju ESGD-a i EGGD-a, nakon promjena u upravljanju i uporabe suplemenata. Iako se omeprazol obično koristi za prevenciju ESGD-a, oslanjanje samo na ovaj pristup bilo je neučinkovito u više od 20% trkačkih punokrvnjaka (VOKES i sur., 2023.).



### 2.3.3. BOLESTI ŽELUCA ŽLJEZDANE SLUZNICE (EGGD)

#### 2.3.3.1. *Etiologija*

Za razliku od ESGD-a, zbog zaštitnih mehanizma žljezdane sluznice želuca i slabog odgovora na terapiju inhibitorima protonske pumpe, EGGD ne nastaje kao posljedica djelovanja želučane kiseline. Ostali čimbenici koji u potencijalno povezani s nastankom EGGD su: smanjivanje zaštitnih mehanizama (prostaglandini), primjena nesteroidnih protuupalnih lijekova (NSPUL), smanjena prokrvljenost želuca i povećan stres (PAUL i sur., 2021.). Iako se djelovanje kiselina ne smatra primarnim uzrokom EGGD, nizak pH predisponira sluznicu oštećenjima i može uzrokovati pojavu kliničkih znakova i spriječiti cijeljenje sluznice. Stres može utjecati na proizvodnju gastrina i opskrbu krvlju žljezdane sluznice želuca, stoga može imati ulogu u razvoju, ako ne i nastanku lezija žljezdane sluznice (RENDLE i sur., 2018.).

#### 2.3.3.2. *Učestalost*

Učestalost EGGD-a je varijabilna i ovisi o pasmini te svrsi kojoj je namijenjen konj, između ostalih čimbenika. Općenito se čini da je učestalost EGGD-a veća među sportskim konjima, kao i kod toplokrvnjaka za preponsko jahanje (BANSE i ANDREWS, 2019.). U trkaćih punokrvnjaka u Ujedinjenom Kraljevstvu i Australiji, treninzi 5 do 7 dana tjedno povećavaju rizik EGGD-a usporedno sa treninzima 1 do 4 puta tjedno (SYKES i sur., 2018.). U ovom istraživanju je postotak EGGD-a u testiranoj populaciji iznosio 67%, što je u skladu sa prijašnjim istraživanjima u kojima su postotci iznosili 54-64%. Sličnost postotaka u ovom istraživanju je bio neočekivan, s obzirom na minimalnu izloženost populacije rizičnim čimbenicima bolesti. Populacija konja se sastojala od konja van treninga, pošteđenih stresora intenzivne tjelovježbe i performansa tipičnog za sportske konje te nisu bili tretirani nesteroidnim protuupalnim lijekovima (SHARBINE i sur., 2023.). U ovom istraživanju se pokazalo da pastusi imaju znatno manje izgleda da imaju EGGD u usporedbi s kastratima (LUTHERSSON, 2023.).

#### 2.3.3.3. *Patogeneza*

Stanice žljezdane sluznice su prirodno zaštićene od želučane kiseline, s uobičajenim pH-om od 2. U normalnim uvjetima su stanice zaštićene sluzi i bikarbonatima, koji se proizvode ovisno o prokrvljenosti sluznice, štiteći od štete od klorovodične kiseline,



hlapljivih masnih kiselina i žučnih kiselina. Žljezdana sluznica želuca konja se razlikuje ovisno o području, što može igrati ključnu ulogu u razvoju lezija. Značajno je da se oko 90% lezija kod odraslih konja nalazi u blizini pilorusa ili u piloričnom antrumu (HALLOWELL, 2018.). Lezije EGGD-a su upalne prirode i sadrže varijabilnu mješavinu neutrofila, limfocita i plazma stanica, stanje se stoga najbolje opisuje kao žljezdani gastritis. Većina lezija su limfoplazmocitne s varijabilnom eozinofilnom i neutrofilnom komponentom. Mišljenje stručnjaka sugerira da će lezije s fibrinosupurativnom kapom, barem površno, sadržavati neutrofile, ali njihova prisutnost ne ukazuje na infektivnu etiologiju (RENDLE i sur., 2018.). Uloga bakterija u razvoju EGGD-a ostaje neizvjesna. *Helicobacter pylori*, bakterija koja se prirodno nalazi u želucu, nije dosljedno dokazana u konja sa EGGD-om te je malo vjerojatno da je glavni uzrok. Sekundarne bakterijske infekcije, kao što je *Escherichia fergusonii*, mogle bi doprinijeti razvoju EGGD-a. Povišene razine bilo koje bakterije u biopsijama iz mukoznih lezija su zabrinjavajuće, jer se smatraju abnormalnim u žljezdanom želucu konja (HEWETSON, 2021.). Bakterije vrlo vjerojatno nemaju primarnu ulogu u razvoju EGGD-a, iako određene vrste imaju sposobnost kolonizirati oštećenu sluznicu i spriječiti zacjeljivanje (RENDLE i sur., 2018.).

#### 2.3.3.4. Klinička slika

Klinički znakovi EGGD-a su raznoliki, nespecifični i često subjektivni, što znatno otežava procjenu kliničkog značaja različitih lezija. Također postoji vrlo malo dokaza iz populacijskih studija koji dokazuju vezu između simptoma EGGD-a i specifičnih lezija viđenih tijekom gastroskopije (RENDLE i sur., 2018.).

Simptomi EGGD-a uključuju loš performans, blage, rekurentne epizode abdominalnih bolova, neobjašnjiv gubitak tjelesne težine, promijenjen apetit, učestalije epizode nervoze i agresije te nevoljkost pri jahanju (PRATT i sur., 2022.). Povezanost gastritisa i upale distalnijeg dijela tankog crijeva, koja ukazuje na upalnu bolest crijeva, mogla bi objasniti gubitak na tjelesnoj težini kod EGGD-a (VOKES i sur., 2023.).

Navedeni simptomi koji se smatraju povezanima s ESGD-om, vjerojatno nisu uzrokovani EGGD-om: promjene u stanju dlake, stereotipna ponašanja (npr. griženje u prazno i gutanje zraka), bruksizam i proljev (RENDLE i sur., 2018.).

#### 2.3.3.5. Protokoli liječenja

Dosada su strategije liječenja i upravljanja bolesti bile usmjerene na poznate rizične faktore kod ESGD. Međutim, ovo možda nije prikladno, budući da se patofiziologija i rizični čimbenici za ove dvije bolesti razlikuju. Smanjivanje učestalosti ili trajanja vježbanja bi moglo ublažiti razvoj i tijek bolesti, dok smanjivanje stresa također može spriječiti nastup EGGD-a, iako procjena pojedinačnih stresora kod konja predstavlja izazov. Prehrana nije bila bitan faktor u kontroli EGGD-a, za razliku od ESGD-a. Međutim, smanjeni boravak na pašnjaku ili povećana količina koncentrata žitarica su možda povezani sa EGGD-om, što ukazuje na potencijalne preventivne strategije duljeg boravka na pašnjacima i smanjenja koncentrata žitarica (BANSE i ANDREWS, 2019.).

Farmakološko liječenje EGGD-a uključuje inhibitore protonske pumpe za suzbijanje kiseline, antagoniste histamina tipa 2, sredstva za oblaganje želučane sluznice (sukralfat) i sintetske prostaglandine (mizoprostol) (BANSE i ANDREWS, 2019.). U slučajevima EGGD-a često se preporučuje kombinirati omeprazol sa sukralfatom, hidroksilnom aluminijevom soli saharoza oktasulfata, koji se veže za negativno nabijeno ležište ulkusa, tvoreći zaštitnu barijeru bogatu proteinima. Povećava izlučivanje bikarbonata i sluzi, stimulira proizvodnju prostaglandina i inaktivira pepsin i žučne soli. Iako možda direktno ne potiče cijeljenje čireva, kombinacija omeprazola i sukralfata je dovela do boljeg zacjeljivanja EGGD-a od samog omeprazola (VAN DEN BOOM, 2022.).

Mizoprostol, sintetski analogni prostaglandin, koji stimulira proizvodnju sluzi i bikarbonata, pokazao se boljim od omeprazola i sukralfata kod zacjeljivanja i poboljšanja lezija žljezdane sluznice u konja. Iako također inhibira izlučivanje kiselina, ne smije se koristiti u gravidnih kobila ili kobila u laktaciji, zbog njegovog učinka na poticanje kontrakcija maternice (VAN DEN BOOM, 2022.). Nadalje, pokazalo se da mizoprostol smanjuje proizvodnju upalnih citokina uzrokovanu lipopolisaharidima u leukocitima konja inhibira funkciju neutrofila konja. Ova otkrića sugeriraju da mizoprostol može pomoći u smanjenju upale žljezdane sluznice želuca (BANSE i ANDREWS, 2019.).

#### 2.3.3.6. Prevencija

Malo je dokaza koji podupiru specifične preporuke za liječenje i sprječavanje EGGD-a. Stoga su preporuke uglavnom usmjerene na smanjivanje rizičnih čimbenika povezanih sa

EGGD-om, kao na primjer učestalost i trajanje tjelovježbe, broj trenera ili timaritelja i drugih stresora (VOKES i sur., 2023.).

U jednom istraživanju se pasji trn, kao dodatak prehrani pokazao učinkovit u sprječavanju nastanka lezija na žljezdanoj sluznici želuca, što sugerira da može biti korisna dodatna strategija prevencije za EGGD (BANSE i ANDREWS, 2019.).

Dugotrajno liječenje niskim dozama omeprazola za sprječavanje EGGD-a se nije pokazalo učinkovitim, jer je moguće da neće dosljedno osigurati dovoljnu supresiju kiseline da bi pružalo zaštitu žljezdane sluznice. Umjesto toga, autori preporučuju 'pulsnu terapiju', davanje inhibitora protonske pumpe samo tijekom razdoblja povećanog rizika poput natjecanja ili putovanja na velike udaljenosti (VOKES i sur., 2023.).

## 2.4. PRIJAŠNJE KLASIFIKACIJE

### 2.4.1. PREGLED

Pojam EGUS je prvi put upotrijebljen 1999. za opisivanje želučanih čireva u konja, međutim ta terminologija se često zloupotrebljava (SYKES i sur., 2015.). Članak EGUC-a se temelji na dokumentu, koji je objavljen kako bi se uspostavio konsenzus o liječenju gastrointestinalnih ulkusa u konja. Taj članak je ustvari bio dokument konsenzusa u vezi s tadašnjim trenutnim saznanjima o patogenezi, prepoznavanju i liječenju stanja koje se manifestiraju ulcerativnim lezijama na sluznici jednjaka, želuca i/ili dvanaesnika (MERRITT, 2009.).

MERRITT (2009.) naglašava nužnost korištenja pojma specifičnog za vrstu, kao što je EGUS, kako bi se razlikovao od općenitog izraza peptički ulkus, koji se koristi u humanoj medicini. Također se bavi zabudama koje okružuju EGUS; posebice isključivim povezivanjem termina sa čirevima na kutanoj sluznici kod trkaćih konja, zalažući se za sveobuhvatnije razumijevanje različitih manifestacija sindroma.

### 2.4.2. OGRANIČENJA

Iako su 1999. kao vijeće 12 stručnjaka takozvani EGUC, zaključili da EGUS predstavlja proširen i značajan problem te navodi nekoliko rizičnih čimbenika koji su potvrđeni novijim člancima, ne spominje se uopće podjela bolesti ovisna o lokaciji u želucu te navodi kliničke znakove, koje su novija istraživanja opovrgnula. Zbog korištenja općenitog

termina EGUS, bez određene podjele bolesti, EGUC je propustio važnost drugačijeg pristupa liječenju, ovisno o tipu sluznice koja je zahvaćena.

MERRIT (2009.) predlaže da EGUS nije jedinstvena bolest, već da uključuje više bolesti, kao na primjer: Gastroduodenalna ulkusna bolest u ždrebadu, kutani gastritis povezan sa intenzivnim treningom te žljezdani gastritis uzrokovan nesteroidnim protuupalnim lijekovima; te da ih je međusobno prijeko potrebno razlikovati kada se liječe, zbog različitih patogeneza i odgovora na terapiju.

## 2.5. PRIJEDLOG NOVE KLASIFIKACIJE BOLESTI ŽELUCA

Konsenzus Europskog koledža veterinarske medicine o bolestima želuca konja ističe važnost razlikovanja bolesti kutane i žljezdane sluznice, jer kao što je navedeno, postoje važne razlike između njih (SYKES i sur., 2015.). Ističe se nedostatak dokaza o EGGD-u u usporedbi s ESGD-om i prepoznaje nedostatak znanja, koji potiče daljnja istraživanja. Posljedično su objavljene mnoge studije o EGGD-u posebno o patofiziologiji, dijagnozi i liječenju (VOKES i sur., 2023.).

Patogeneza bolesti kutane i žljezdane sluznice želuca konja je različita i zato su pristupi liječenju i prevenciji različiti. Uzrok bolesti kutane sluznice želuca u konja se pripisuje povećanoj izloženosti sluznice želuca želučanoj kiselini. Kutanoj sluznici nedostaju obrambeni mehanizmi koji se nalaze u žljezdanom epitelu, čineći njihove stanice osjetljivima na oštećenja klorovodične kiseline i hlapljivih masnih kiselina (HALLOWELL, 2018.). Patogeneza EGGD-a je složena i uključuje nekoliko čimbenika. Dok ozljede kiselinom mogu pogoršati stanje, stres također može pridonijeti utječući na proizvodnju gastrina i opskrbu krvlju. Lezije kod ove bolesti su primarno upalne, nalikuju žljezdanom gastritisu, s rijetkom fibrozom, dok uključenost bakterija nije potvrđena (RENDLE i sur., 2018.).

### 3. ZAKLJUČCI

1. Od svih patoloških promjena u gornjem probavnom traktu konja, čirevi na želucu se smatraju najznačajnijim.
2. EGUS je prihvaćen kao sveobuhvatni pojam koji podrazumijeva sve erozivne promjene na želučanoj stijenci, a dalje se dijeli ovisno na kojoj sluznici se nalaze promjene, na EGGD i ESGD.
3. Gastroskopija je i dalje zlatni standard dijagnostike, a ozbiljnost lezija se određuje ovisno o lokaciji u želucu. Za EGSD se koristi ljestvica od 1 do 4 za stupnjevanje lezija, dok se lezije kod EGGD-a opisuju anatomskim položajem, distribucijom, težinom i izgledom lezija.
4. Rasprostranjenost EGGD-a i ESGD-a ovisi o pasmini i varijabilna je, ali su obje bolesti učestalije u sportskih konja i konja koji se aktivno utrkuju.
5. ESGD i EGGD imaju različitu patogenezu te ih je bitno razlikovati, kako bi se primjereno liječile.
6. ESGD se najučinkovitije liječi supresijom želučane kiseline inhibitorima protonske pumpe ili antagonistima H<sub>2</sub> receptora te je dokazano da se može prevenirati prilagođenom prehranom i tjelovježbom.
7. Smanjivanje trajanja i učestalosti vježbanja, kao i minimiziranje stresa može prevenirati EGGD, a liječi se inhibitorima protonske pumpe, antagonistima H<sub>2</sub> receptora, sredstvima za oblaganje želučane sluznice te sintetskim prostaglandinima.

### 4. LITERATURA

- ALLOWAY, E., K. LINDER, S. MAY, T. ROSE, J. DELAY, S. BENDER, A. TUCKER, J. LUFF (2020): A Subset of Equine Gastric Squamous Cell Carcinomas Is Associated With Equus Caballus Papillomavirus-2 Infection. *Vet. Pathol.* 57, 427-431.
- ANDREWS, F. M., R. L. SIFFERMAN, W. BERNARD, F. E. HUGHES, J. E. HOLSTE, C. P. DAURIO, R. ALVA, J. L. COX (1999): Efficacy of omeprazole paste in the treatment and prevention of gastric ulcers in horses. *Equine Vet. J. Suppl.* 29, 81–86.
- BANSE, H. E., F. M. ANDREWS (2019): Equine glandular gastric disease: prevalence, impact and management strategies. *Vet. Med. (Auckl)*. 10, 69-76.
- BLIKSLAGER, A., L., GONZALEZ (2018): Equine Intestinal Mucosal Pathobiology. *Annu. Rev. Anim. Biosci.* 6, 157–175.
- DECHANT, J. E., L. S. WINFIELD (2015): Review of gastric rupture in the horse. *Equine vet. Educ.* 29, 677–682.
- DICKS, L. M. T., M., BOTHA, E., DICKS, M., BOTES (2014): The equine gastro-intestinal tract: An overview of the microbiota, disease and treatment. *Livest. Sci.* 160, 69–81.
- GELBERG, H. B. (2017): Alimentary System and the Peritoneum, Omentum, Mesentery, and Peritoneal Cavity. U: *Pathologic Basis of Veterinary Disease*. 7<sup>th</sup> Edition (Zachary, J.F, Ur.), Elsevier, St. Louis, Missouri, str. 324–411.
- GOUGH, S., G. HALLOWELL, D. RENDLE (2020): A study investigating the treatment of equine squamous gastric disease with long-acting injectable or oral omeprazole. *Vet. Med. Sci.* 6, 235–241.
- HALLOWELL, G. (2018): Pathogenesis of equine squamous and glandular gastric disease. *UK-Vet Equine* 2, 70–75.
- HEWETSON, M. (2021): Managing glandular gastric disease in horses. *In Practice* 43, 217–228.
- HEWETSON, M., R. TALLON (2021): Equine Squamous Gastric Disease: Prevalence, Impact and Management. *Vet Med (Auckl)*. 12, 381-399
- HUTTUNEN, K. M., H. RAUNIO, J. RAUTIO (2011): Prodrugs--from Serendipity to Rational Design. *Pharmacol. Rev.* 63, 750–771.

JEONG, H., S. LEE, K. PARK, E. LEE, J. KIM, J. JUNG, J. SEO (2022): Intestinal Lymphoma in a Halla Horse. *J. Vet. Clin.* 39, 138-143.

KENT, A. V., D. E. SLONE, C. K. CLARK, T. M. LYNCH (2019): Heineke–Mikulicz pyloroplasty for the treatment of pyloric stenosis secondary to gastro-duodenal ulcer disease in three foals. *Equine Vet. Educ.* 540-544.

KRANENBURG, L. C., S. H. VAN DER POEL, T. S. WARMELINK, D. A. VAN DOORN, R. VAN DEN BOOM (2023): Changes in Management Lead to Improvement and Healing of Equine Squamous Gastric Disease. *Animals* 13, 1498.

KRUNKOSKY, T. M., C. L. JARRETT, J. N. MOORE (2017): Gross and Mircoscopic Anatomy of the Gastrointestinal Tract. U: The Equine Acute Abdomen, 3<sup>rd</sup> edition (Blikslager A. T., J. N. Moore , N. A. White, II, T. S. Mair, Ur.), Wiley-Blackwell, Hoboken, NJ, str. 6-9.

LUTHERSSON, N., Ú. Ý. ÞORGRÍMSDÓTTIR, P. A. HARRIS, T. PARKIN, C. HOPSTER-IVERSEN, E. D. BENNET (2023): Risk Factors for Equine Gastric Ulcer Syndrome Incidence in Adult Icelandic Riding Horses. *Animals* 13, 3512.

MATHIE, A. H., C. DIXON (2022): Diagnosing and treating gastric impactions in horses. *In Practice* 44, 100-106.

MCGOVERN, K. (2017): Updates on gastric ulceration in adult horses. *Livestock* 22, 272–277.

MERRITT, A. M. (2009): Appeal for proper usage of the term “EGUS”: Equine gastric ulcer syndrome. *Equine Vet. J.* 41, 616–616.

MUNDAY, J. S., C. V. LÖHR, M. KIUPEL (2016): Tumors of the Alimentary Tract U: Tumors in Domestic Animals (MEUTEN, D. J., Ur.), Wiley-Blackwell, Ames, Iowa, str. 499–601.

MUÑOZ-PRIETO, A., M. D. CONTRERAS-AGUILAR, J. J. CERÓN, I. AYALA, M. MARTIN-CUERVO, J. C. GONZALEZ-SANCHEZ, S. JACOBSEN, J. KULEŠ, A. BELETIĆ, I. RUBIĆ, V. MRLJAK, F. TECLES, S. HANSEN (2022): Changes in proteins in saliva and serum in equine gastric ulcer syndrome using a proteomic approach. *Animals* 12, 1169.

MURRAY, M. J. (2017): Gatric Secretoy Function. U: The Equine Acute Abdomen, 3<sup>rd</sup> edition (Blikslager A.T., J.N. Moore , N.A. White, II, T.S. Mair, Ur.), Wiley-Blackwell, Hoboken, NJ str. 24-26.

- PAUL, L. J., A. C. ERICSSON, F. M. ANDREWS, M. L. EOWEN, F. MORALES YNIGUEZ, F. GARZA, H. E. BANSE (2021): Gastric microbiome in horses with and without equine glandular gastric disease. *J. Vet. Intern. Med.* 35, 2458-2464.
- PRATT, S., I. BOWEN, G. HALLOWELL, E. SHIPMAN, A. REDPATH (2022): Assessment of agreement using the equine glandular gastric disease grading system in 84 cases. *Vet. Med. Sci.* 8, 1472–1477.
- REDPATH, A., M. BOWEN (2019): Embracing the Cascade part 2: clinical decision making in equine gastric disease. *UK-Vet Equine* 3, 206–214.
- RENDLE, D., M. BOWEN, T. BRAZIL, R. CONWELL, G. HALLOWELL, R. HEPBURN, B. SYKES (2018): Recommendations for the management of equine glandular gastric disease. *UK-Vet Equine* 2, 2–11.
- SANCHEZ, L. C. (2018): Disorders of the Gastrointestinal System. U: *Equine Internal Medicine* 3<sup>rd</sup> edition (Reed, S.M., W.M. Bayly, D.C. Sellon, Ur.), Saunders Elsevier, St. Louis, Missouri, str. 709–842.
- SHARBINE, K. P., E. J. MCCONNELL, C. SECOMBE, D. BYRNE (2023): The prevalence and changes over time of equine glandular gastric disease in a teaching herd population. *Equine Vet. Educ.* 35, 637–648.
- SOUTHWOOD, L. L. (2021): Complications of Stomach Surgery U: *Complications in Equine Surgery* (Rubio-Martinez, L. M., D. A. Hendrickson, Ur.), John Wiley & Sons, Inc., Hoboken, NJ, str. 265–271.
- SUNDRA, T., S. GOUGH, G. ROSSI, E. KELTY, D. RENDLE (2023): Comparison of oral esomeprazole and oral omeprazole in the treatment of equine squamous gastric disease, *Equine Vet. J.* 1-7.
- SYKES, B. W., J. M. JOKISALO (2015): Rethinking equine gastric ulcer syndrome: Part 2 - Equine squamous gastric ulcer syndrome (ESGUS). *Equine Vet. Educ.* 27, 264–268.
- SYKES, B. W., M. HEWETSON, R. J. HEPBURN, N. LUTHERSSON, Y. TAMZALI (2015): European College of Equine Internal Medicine Consensus Statement—Equine Gastric Ulcer Syndrome in Adult Horses. *J. Vet. Intern. Med.* 29, 1288–1299.



SYKES, B. W., K. KATHAWALA, Y. SONG, S. GARG, S. W. PAGE, C. UNDERWOOD, P. C. MILLS (2017a): Preliminary investigations into a novel, long-acting, injectable, intramuscular formulation of omeprazole in the horse. *Equine Vet. J.* 49, 795–801.

SYKES, B. W., C. UNDERWOOD, R. GREER, C. M. MCGOWAN, P. C. MILLS (2017b): The effects of dose and diet on the pharmacodynamics of omeprazole in the horse. *Equine Vet. J.* 49, 525–531.

SYKES, B. W., M. BOWEN, J. L. HABERSHON-BUTCHER, M. GREEN, G. D. HALLOWELL (2018): Management factors and clinical implications of glandular and squamous gastric disease in horses. *J. Vet. Intern. Med.* 33, 233-240.

TAULESCU, M., I. AMORIM, R. WASHABAU (2020): Esophagus and Stomach. U: *Veterinary Cytology* (Sharkey, L. C., M. J. Radin, D. Seelig, Ur.), Wiley-Blackwell, Hoboken, NJ, str. 380–393.

THE EQUINE GASTRIC ULCER COUNCIL (1999): Recommendations for the diagnosis and treatment of equine gastric ulcer syndrome (EGUS). *Equine Vet. Educ.* 11, 262–272.

UZAL, F. A., B. L. PLATTNER, J. M. HOSTETTER (2015): Alimentary System U: *Jubb, Kennedy & Palmer's Pathology of Domestic Animals: Volume 2* (M.G. Maxie, Ur.), Elsevier, St. Louis, Missouri, str. 1-257.

VAN DEN BOOM, R. (2022): Equine gastric ulcer syndrome in adult horses. *Vet. J.* 283–284.

VAN ERCK-WESTERGREN, E., F. TER WOORT (2019): Diet-induced changes in gastric and faecal microbiota in horses: association with gastric ulcer healing. *Equine Vet. J.* 51, 21.

VOKES, J., A. LOVETT, B. SYKES (2023): Equine Gastric Ulcer Syndrome: An Update on Current Knowledge. *Animals* 13, 1261.

WALLIG, M. A. (2018): *Digestive System U: Fundamentals of Toxicologic Pathology*, 3<sup>rd</sup> edition (Wallig, M. A., B. Bolon, W.M. Haschek, C.G. Rousseaux, Ur.), Elsevier/Academic Press, London, United Kingdom, str. 395–442.

WARD, S., B. W. SYKES, H. BROWN, A. BISHOP, L. A. PENALUNA (2015): A comparison of the prevalence of gastric ulceration in feral and domesticated horses in the UK. *Equine Vet. Educ.* 27, 655–657.

WISE, J. C., K. J. HUGHES, S. EDWARDS, G. A. JACOBSON, C. K. NARKOWICZ, S. L. RAIDAL (2020): Pharmacokinetic and pharmacodynamic effects of 2 registered omeprazole preparations and varying dose rates in horses. *J. Vet. Intern. Med.* 35, 620–631.

WITT, P., S. HAGEDOORN, L. C. KRANENBURG, R. VAN DEN BOOM (2021): The use of cola for the treatment of gastric impactions in equids. *Pferdeheilkunde* 37, 588–596.

## 5. SAŽETAK

### NOVA PODJELA BOLESTI ŽELUCA KONJA

Karla Krajcar

Čirevi u želucu predstavljaju najučestaliju i klinički najbitniju patologiju u prednjem dijelu probavnog trakta konja. Izraz EGUS se koristi još od 90-tih kako bi se opisala sva erozivna oštećenja želučane stijenke, bez obzira na njihovu lokalizaciju. Novija istraživanja potvrdila su važnost daljnje podjele ove bolesti, ovisno o vrsti zahvaćene sluznice, na bolest kutane sluznice želuca i bolest žljezdane sluznice želuca.

Iako se obje bolesti dijagnosticiraju gastrokopijom, različito se ocjenjuje težina lezija te se dalje znatno razlikuju u patogenezi i posljedično načinu liječenja i upravljanja bolesti. ESGD nastaje kao posljedica kontinuiranog djelovanja želučane kiseline na kutanu sluznicu, dok žljezdana sluznica ima obrambene mehanizme te su lezije u EGGD-a upalne prirode. Klinički znakovi u obje bolesti su često nespecifični i subjektivni, a uključuju: slab apetit, lošiju radu sposobnost performans, gubitak kondicije ili na tjelesne težine.

Liječenje ESGD-a se temelji na potiskivanju djelovanja želučane kiseline te se primarno koriste inhibitori protonske pumpe, poput omeprazola. Također, prilagođena dijeta se smatra vrlo učinkovitom u prevenciji ESGD-a i kod upravljanja bolesti. Kod EGGD-a se uz inhibitore protonske pumpe, koriste i antagonisti H<sub>2</sub> receptora, kao i sukralfat i sintetski prostaglandini, koji smanjuju upalu i potiču zacjeljivanje želučane sluznice. Prevencija je kod ove bolesti primarno usmjerena na smanjivanje rizičnih čimbenika, kao učestalost i trajanje tjelovježbe te drugih stresora.

Ključne riječi: konj, čir, želudac, bolest kutane sluznice želuca, bolest žljezdane sluznice želuca

## 6. SUMMARY

### A NEW DISTINCTION OF EQUINE STOMACH DISEASES

Karla Krajcar

Stomach ulcers represent the most common and clinically significant disease in the upper gastrointestinal system of horses. The term EGUS has been used since the 90's to describe erosive damage of the stomach lining, regardless of their localization. Recent studies have confirmed the significance of further subdividing this disease, depending on the type of gastric mucosa affected, into Equine Squamous Gastric Disease and Equine Glandular Gastric Disease.

Although both diseases are diagnosed by gastroscopy, the severity of the lesions is assessed differently and they further differ significantly in the pathogenesis and, consequently, the treatment and management of the diseases. ESGD occurs as a result of continuous action of gastric acid on the cutaneous mucosa, while the glandular mucosa has defense mechanisms against it and the lesions in EGGD are of an inflammatory nature. In both diseases, the clinical signs include: loss of appetite, poor performance, loss of fitness or weight etc.

The treatment of ESGD is based on suppressing the action of gastric acid, primarily by using proton pump inhibitors, such as omeprazole. An adapted diet is also considered very effective in the prevention of ESGD and in management of the disease. In EGGD, in addition to proton pump inhibitors, H<sub>2</sub> receptor antagonists, as well as sucralfate and synthetic prostaglandins, which reduce inflammation and promote healing of the gastric mucosa, are used. Prevention of this disease is primarily aimed at reducing risk factors, such as the frequency and duration of exercise and other stressors.

Key words: horse, ulcer, stomach, equine squamous gastric disease, equine glandular gastric disease

## 7. ŽIVOTOPIS

Rođena sam 07.12.1998. u Zagrebu. Završetkom osnovnoškolskog obrazovanja, upisujem Srednju školu bana Josipa Jelačića u Zaprešiću 2013. godine, smjer opća gimnazija. Tijekom tog razdoblja sam prolazila program za Njemačku jezičnu diplomu, koju sam položila na C1 razini. Također sam volontirala u lokalnom volonterskom centru u Zaprešiću sa djetetom osnovnoškolskog uzrasta s poteškoćama u učenju. Svoje daljnje obrazovanje nastavljam upisom na Veterinarski fakultet u Zagrebu 2017. godine. Na četvrtoj godini studija se pridružujem volonterskom timu na Klinici za unutarnje bolesti te postajem demonstrator na istoj klinici zimski semestar 2022. Godine, na predmetu Propedeutika i kasnije na predmetu Unutarnje bolesti. Na petoj godini studija upisujem usmjerenje "Farmske životinje i konji" te aktivnije sudjelujem kao volonter u Udruzi studenata veterinarske medicine „Equus“ na događanjima kao što su Reptilomanija, Noć muzeja i Farmica. U periodu od 1.2. do 4.3.2023. sam obavila dio stručne prakse preko CEEPUS+ stipendije na Klinici za kirurgiju i unutarnje bolesti konja na Veterinarskom fakultetu u Beču. Stručnu praksu sam završila u veterinarskoj ambulanti Šegota u Zagrebu.