

Interdigitalna flegmona tovne junadi

Carević, Ante

Master's thesis / Diplomski rad

2024

Degree Grantor / Ustanova koja je dodijelila akademski / stručni stupanj: **University of Zagreb, Faculty of Veterinary Medicine / Sveučilište u Zagrebu, Veterinarski fakultet**

Permanent link / Trajna poveznica: <https://um.nsk.hr/um:nbn:hr:178:835999>

Rights / Prava: [In copyright](#)/[Zaštićeno autorskim pravom.](#)

Download date / Datum preuzimanja: **2024-07-23**



Repository / Repozitorij:

[Repository of Faculty of Veterinary Medicine -
Repository of PHD, master's thesis](#)



SVEUČILIŠTE U ZAGREBU
VETERINARSKI FAKULTET

SVEUČILIŠNI INTEGRIRANI PRIJEDIPLOMSKI I DIPLOMSKI
STUDIJ *VETERINARSKA MEDICINA*

Ante Carević

Interdigitalna flegmona tovne junadi

Zagreb, 2024.

Ante Carević

Klinika za kirurgiju, ortopediju i oftalmologiju Veterinarskog fakulteta Sveučilišta u Zagrebu

Predstojnik: prof. dr. sc. Dražen Vnuk

Mentor: izv. prof. dr. sc. Ozren Smolec

Članovi povjerenstva za obranu diplomskog rada:

1. izv. prof. dr. sc. Marko Pećin
2. prof. dr. sc. Mario Kreszinger
3. izv. prof. dr. sc. Ozren Smolec
4. izv. prof. dr. sc. Tomislav Babić (zamjena)

Rad sadržava 33 stranice, 11 slika i 20 literaturnih navoda.

ZAHVALA

Veliko hvala mojem mentoru izv. prof. dr. sc. Ozrenu Smolecu na vođenom mentorstvu, dostupnosti, trudu te iznimnoj angažiranosti kroz cijeli proces izrade ovog diplomskog rada.

Hvala mojoj obitelji! Roditeljima, Zlatku i Mariji te sestrama Graceli i Miji koji su mi tijekom cijelog mog studiranja bili oslonac bez kojih ovo ne bi bilo moguće. Napose hvala mom ujaku, Anti Raiču!

Hvala i mojim kolegama Petru Tomšiću te prijateljici Leonardi Čagljević na dugogodišnjoj podršci kroz studiranje.

POPIS KRATICA

DNA – *deoxyribonucleic acid*

IF – interdigitalna flegmona

IM – intramuskularno

IU – *international units*

LMS – *lameness mobility score*

LPS – endotoksični lipopolisaharid

PCR – *polymerase chain reaction*

SADRŽAJ

1. UVOD	1
2. ANATOMIJA GOVEĐEG STOPALA I FIZIOLOGIJA PAPKA	4
3. ETIOLOGIJA INTERDIGITALNE FLEGMONE	8
4. OKOLIŠNI ČIMBENICI KOJI PRIDONOSE RAZVOJU IF	11
5. PREGLED DOSADAŠNJIH ISTRAŽIVANJA	13
6. PATOGENEZA I KLINIČKA SLIKA INTERDIGITALNE FLEGMONE	16
7. DIJAGNOSTICIRANJE I LIJEČENJE BOLESTI	20
8. ZAKLJUČCI	22
9. LITERATURA	23
10. SAŽETAK	26
11. SUMMARY	27
12. ŽIVOTOPIS	28

1. UVOD

Interdigitalna flegmona zarazna je bolest akutnog tijeka lokalizirana u međupapčanom području stopala goveda, a zahvaća kožu međupapčanog prostora i potkožno tkivo. Bolest je patognomonična po ispoljavanju progresivne hromosti, simetričnom oticanju zahvaćenog papka i krunskog dijela kože te razvoju nekrotičnih kožnih fisura popraćenih neugodnim mirisom, ljuštenjem kože i eksudacijom. IF česta je bolest različitih proizvodnih kategorija goveda i rasprostranjena je po cijelome svijetu. Iako razvoju bolesti pogoduju pretežito vlažni klimatski uvjeti, bolest je sporadično utvrđena u Europi, Sjevernoj i Južnoj Americi, Australiji, Novom Zelandu, Aziji i Africi (VAN METRE, 2017.).

Kao jedan od glavnih simptoma bolesti javlja se hromost. Hromost je zapravo klinička manifestacija pokušaja životinje da ublaži bol (WHAY i sur., 2003.).


Zbog boli povezane s IF, ona se smatra velikim problemom dobrobiti životinja. Bolest uzrokuje bakterija *Dichelobacter nodosus*, koja se dijeli na benigne i virulentne sojeve. Benigni *D. nodosus* obično uzrokuje upalu interdigitalne kože, dok virulentni sojevi mogu dovesti do ozbiljne truleži s odvajanjem kopitne rožine od mekog tkiva kako bolest napreduje (STORMS i sur., 2021.).

Bol i nelagoda koji dolaze kao popratne pojave hromosti ostavljaju trajne posljedice na zdravlje i dobrobit goveda, a odgovarajuće liječenje često se odgađa ili zanemaruje djelomično zbog nedovoljne posvećenosti prepoznavanju simptoma ili pak nezadovoljavajuće opskrbe veterinarsko medicinskim pripravcima (O'CALLAGHAN, 2002.).

Općenito govoreći, bolesti stopala goveda uzrokom su otprilike 90% svih hromosti kod mliječnih goveda i 70% svih hromosti tovnih goveda, a klasificiraju se kao zarazne ili nezarazne na temelju njihove etiologije. IF je prema tome najvažnija zarazna lezija stopala, uz papilomatozni digitalni dermatitis i erozije pete. Neki od primjera nezaraznih bolesti stopala goveda uključuju krvarenje tabana, apscese, čireve, vertikalne i horizontalne fisure i lažne (dvostruke) potplate. Interdigitalna hiperplazija je čvrsta, fibrozna tvorevina interdigitalnog područja stopala koja prilikom ulceacije također može biti uzrokom hromosti. Traumatske ozljede koje rezultiraju hromošću nisu rijetke u intenzivnom uzgoju i uključuju frakture i prodiranje stranog tijela te takve ozljede često otvaraju put razvoju septičnog artritisa ili tendosinovitisa (NEWCOMER i CHAMORRO, 2016.).

Primarni uzročnik IF jest gram-negativni anaerob *Fusobacterium necrophorum*, dok su u pojedinim slučajevima izolirane i bakterije *Porphyromonas levii* i *Prevotella intermedia* (VAN METRE, 2017.).

IF je vrlo zarazna bolest preživača koju uzrokuje nekoliko bakterijskih vrsta, uključujući *D. nodosus* i *F. necrophorum* kao sinergijske patogene koji će izazivati trulež stopala u životinja. Uz navedene etiološke čimbenike, bolesti pogoduju okolišni čimbenici, kao što su toplo i vlažno vrijeme, a u obzir je potrebno uzeti i kvalitetu pašnjaka, prehranu junadi i gustoću životinja u nastambi, odnosno uvjete držanja. Bolest uzrokuje hromost i značajne proizvodne i ekonomske gubitke diljem svijeta, uz značajan utjecaj na dobrobit životinja (BAMOUIH i sur. 2023.).



Slika 1. Tovna junad pasmine angus, izvor: <https://www.aces.edu/blog/topics/farming/beef-cattle-earths-carbon-vacuum/>



Slika 2. Tovna junad pasmine limousin, izvor: <https://thatsfarming.com/farming-news/i-have-a-herd-of-limousin-cattle-to-be-proud-of-o-beirne/>

2. ANATOMIJA GOVEĐEG STOPALA I FIZIOLOGIJA PAPKA

Koštana osnova goveđeg stopala sastoji se od dva prsta, a pojedini papak prsta obrastao je rožnatim tkivom. Svaki prst se sastoji od tri primarne, odnosno distalne, srednje i proksimalne falange te tri sekundarne falange – navikularne i dvije sezamoidne kosti. Distalna falanga naziva se još i papčana kost. Ligamenti koji podupiru koštane spojeve stopala građeni su od elastičnog vezivnog tkiva. Križni ligamenti povezuju dva prsta stopala. Tetive mišića fleksora i ekstenzora stopala pričvršćuju mišiće za kosti te istovremeno koordiniraju pokrete stopala. Zbog specifične građe goveđeg stopala postoji bezbroj mogućnosti za nastanak ozljeda koje će se manifestirati hromošću. Valja imati na umu da vanjski znakovi hromosti, kao što su pukotine ili apscesi, mogu biti odsutni na stopalu hromog goveda, što ne mora značiti da se na stopalu ne odvijaju patološki procesi u unutrašnjosti (NOECK, 1986.).

Završni prstni organ parnoprstaša (*artiodactyla*) i neparnoprstaša (*perissodactyla*) jest papak (*ungula*), a primarna mu je svrha zaštita okolnog tkiva stopala te rasterećenje prilikom mehaničkog opterećenja hodanjem. Papak gradi čvrstu rožnatu čahuru koja se sastoji od pet osnovnih segmenata: obrubni segment, krunski segment, segment stijenke, poplatni segment i jastučni segment. Također, na rožnatoj čahuri razlikujemo dijelove stijenke i poplata, odnosno tabanske površine (KONIG i LIEBICH, 2009.).

Osnova histološke građe papka jest modifikacija epitela kože (*subcutis-a, dermis-a* i *epidermis-a*), a uloga mu je zaštitna barijera koja smanjuje gubitak vode, invaziju mikroorganizama i abrazivne ozljeda goveda (FRANDSON i sur. 2009.).

Unutar segmenta stijenke i poplatnog segmenta nedostaje potkožje odnosno *subcutis*. Potkožje je vrlo dobro razvijeno u obrubnom i krunskom segmentu, kao i u jastučnom gdje tvori sam jastučić (*pulvillus*), koji je pak bitan dio mehanizacije pokreta i ublažavanja udaraca za vrijeme hoda. Usmina odnosno *dermis* unutar papka dijeli se još na dublji i površinski sloj građen od dermalnih listića i dio je krvožilja papka. Pousmina ili epidermis također se dijeli na dva dijela, neorožnjali dio (*stratum basale, stratum spinosum* i *stratum granulosum*) i orožnjali dio (*stratum corneum*). Papci novorođene teladi prekriveni su tzv. prolaznom čahurom – *eponychium*-om, koja je zaobljena i mekša radi neometanog prolaska kroz porođajni kanal.

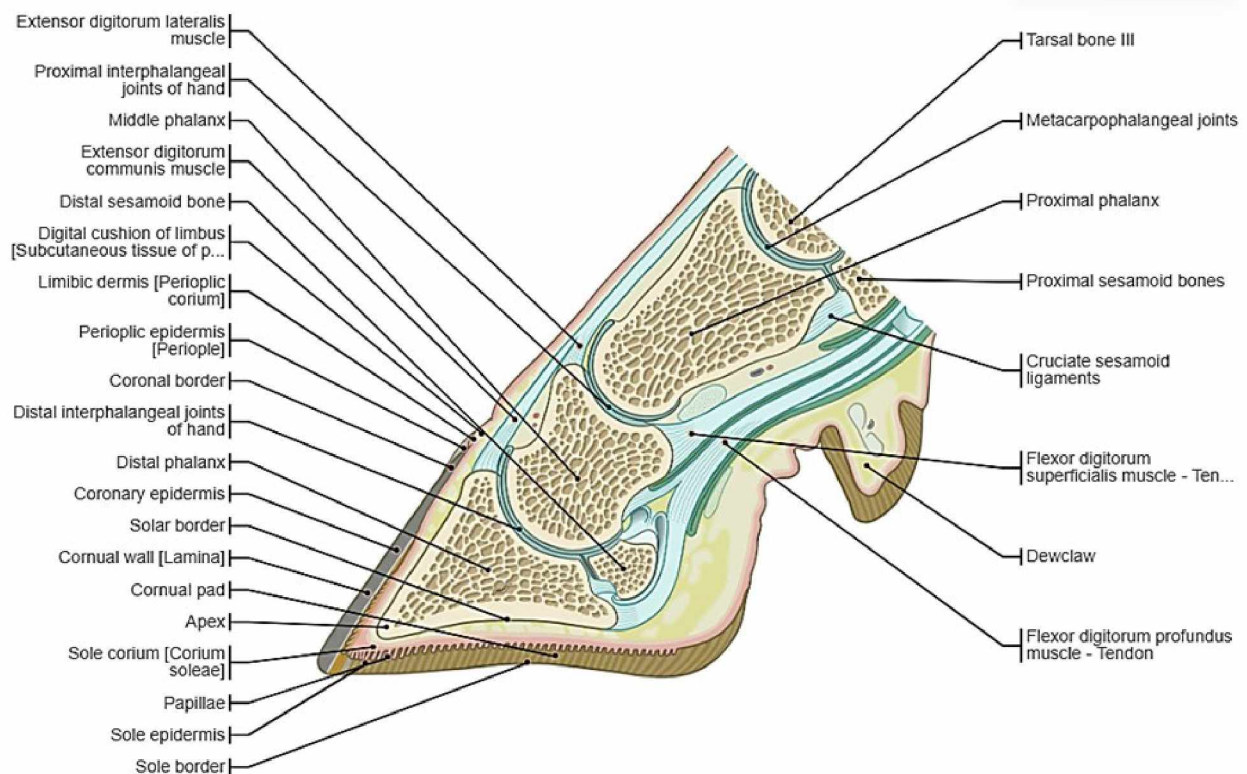
Nakon prvih nekoliko dana života teladi eponihij se suši, a stalna rožnata čahura oblikovana je u potpunosti. Rožina nastaje kao posljedica apoptoze stanica na kraju procesa orožnjavanja i kao mrtvi materijal ne može rasti, već se pomiče distalnije orožnjavanjem novih stanica (KONIG i LIEBICH, 2009.).

Rožnata čahura okružuje distalni kraj srednje falange, distalni interfalangealni zglob i distalnu falangu sa zajedničkom tetivom ekstenzora koja se nastavlja na ekstenzorni procesus i na duboki digitalni fleksorni mišić. Čahura također okružuje i distalnu sesamoidnu odnosno navikularnu kost, a navikularna burza smanjuje trenje između njih. Čahura je približne debljine 10 mm u dorzalnom dijelu i oko 5 mm u njezinom aksijalnom dijelu. Rastom epidermisa rožina se produljuje distalno brzinom od oko 5 mm/mjesec. Ukoliko se kao posljedica patološkog procesa razvila eksungulacija, obnova cijele kopitne čahure zahtjeva i do 20 mjeseci. Formiranje rožine intenzivnije je u teladi nego kod odraslih te je značajnije na zdjeličnom u usporedbi s prsnim ekstremitetom. U zadnjoj trećini graviditeta kao i u visokoj laktaciji, formiranje rožine smanjuje se, što se očituje kao stvaranje polukružnih brazda na papku. Ukoliko su goveda držana na mekanom podlozi s malo ili nimalo mogućnosti ispusta, rožina raste brže nego što se troši te se papci moraju redovito podrezivati.

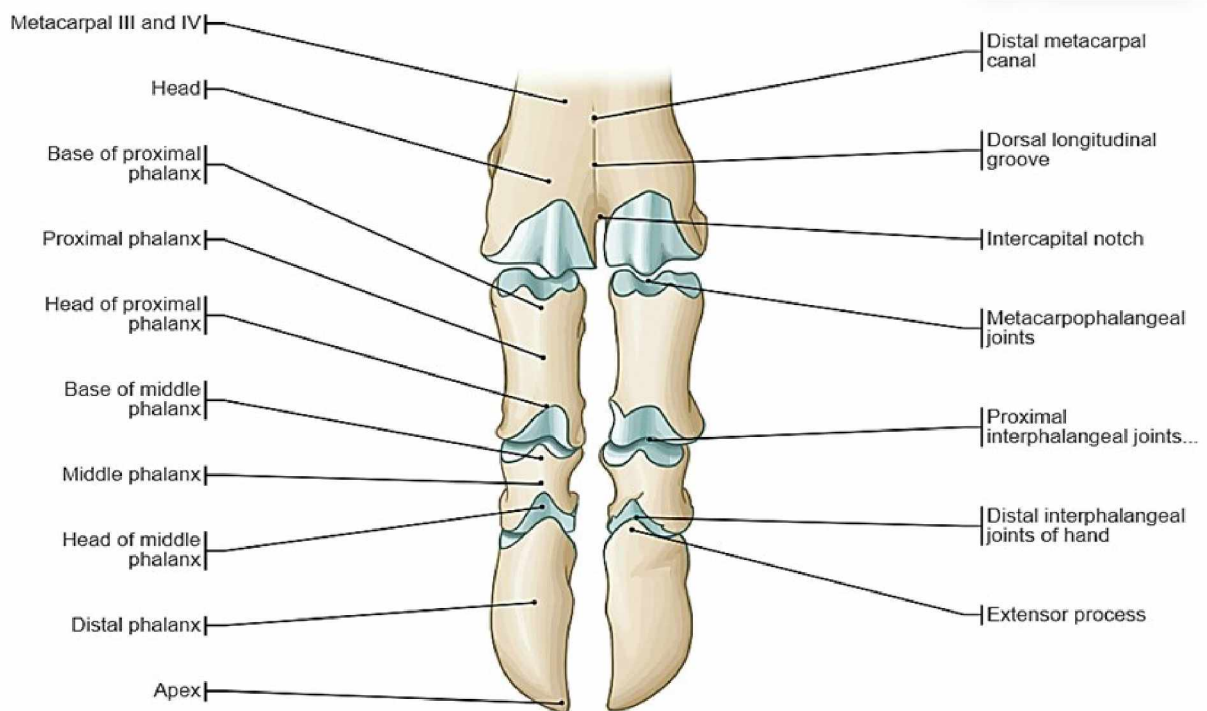
Lamina (*pariescorneus*) sastoji se od vanjskog, srednjeg i unutarnjeg sloja, koji su međusobno povezani. Vanjski sloj je vrlo tanak, srednji sloj čini glavninu lamine, a unutarnji sloj nosi rožnate lamele koje čine spojnu rožinu, koja je dio suspenzornog aparata distalne falange. Suspenzorni, donosno ovjesni aparat goveda je pojam koji uključuje sva tkiva koja pričvršćuju distalnu falangu s unutarnje strane lamine. Suspenzorni aparat distalne falange sastoji se od vezivno tkivnog dermalnog i epidermalnog dijela. Snopovi kolagenih vlakana usidreni u vanjskoj zoni kosti idu koso proksimodorzalno u retikularnom sloju, a zatim se protežu lamelama dermisa. Kolagena vlakna su pričvršćena na bazalnu membranu. Prilikom hoda, napetost se prenosi kroz epidermalne stanične slojeve pomoću dezmosoma i snopova keratinskih niti do spojne odnosno lamelarne rožine, koja je pričvršćen za laminu. Pritisak kojim govedo svojom tjelesnom masom djeluje na distalnu falangu pretvara se pomoću ovjesnog aparata koji apsorbira udarce distalne falange u napetost; a sama napetost se transformira unutar lamine u pritisak kojim govedo pritišće tlo na solearnoj granici lamine. Jedan dio pritiska ne transformira se, već pada izravno na oslonac solearne i apikalne bulbarne rožine. U bazalno-bulbarnom segmentu elastične rožine debeli potkožni jastučić

stopala djeluje kao mehanizam za amortizaciju udaraca papka. Suspenzorni aparat distalne falange pokreće mehanizam papka trakcijom na unutarnjoj površini lamine i pritiskom na potplat.

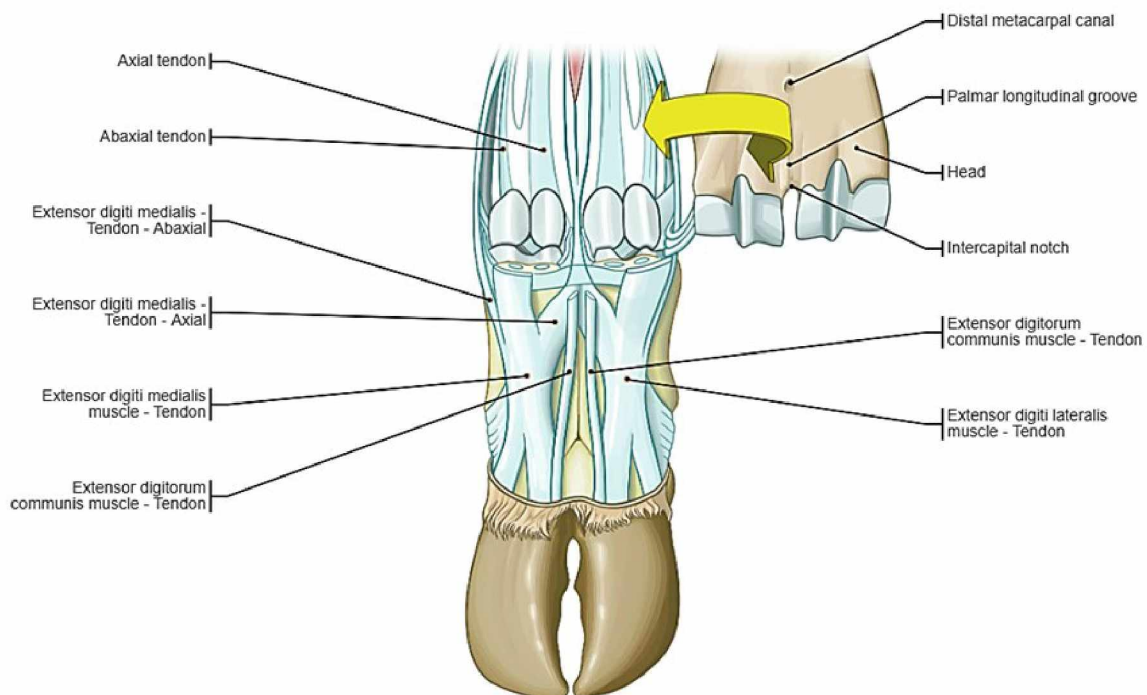
Elastične promjene oblika čahure su evidentne pa se tako pri podnošenju težine prostor unutar lamine smanjuje, dok se palmarni/plantarni dio kapsule povećava, a interdigitalni prostor širi. Tijekom rasterećenja rožnati dijelovi vraćaju se u početni oblik i položaj (BUDRAS i HABEL, 2003.).



Slika 3. Anatomska građa govedeg stopala, izvor: Micheau i sur. (2019.): Bovine anatomy illustrated atlas <https://www.imaios.com/en/vet-anatomy/bovine/bovine-general-anatomy>



Slika 4. Koštana osnova govedeg stopala, izvor: Micheau i sur. (2019.): Bovine anatomy illustrated atlas <https://www.imaios.com/en/vet-anatomy/bovine/bovine-general-anatomy>



Slika 5. Tetive govedeg stopala, izvor: Micheau i sur. (2019.): Bovine anatomy illustrated atlas <https://www.imaios.com/en/vet-anatomy/bovine/bovine-general-anatomy>

3. ETIOLOGIJA INTERDIGITALNE FLEGMONE

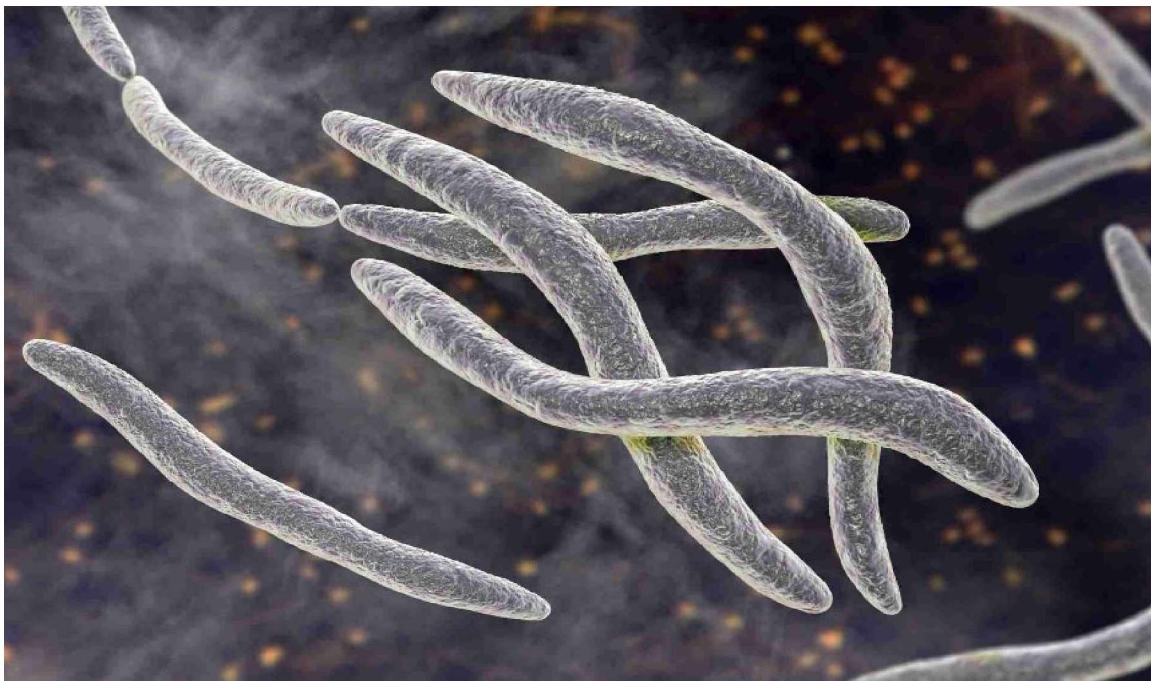Gram-negativni anaerobi *Fusobacterium necrophorum*, *Porphyromonas levii* i *Prevotella intermedia* uobičajeni su primarni bakterijski izolati zahvaćenog tkiva međupapčanog prostora goveda. Na primarnu leziju često se nadovezuju sekundarne bakterijske infekcije, najčešće uzrokovane bakterijama roda *Truperella*, specifičnije *Truperella pyogenes*, čijom invazijom često dolazi do razvoja apscesa potkožnog tkiva stopala. Uz navedene bakterije, mnogo drugih vrsta anaerobnih ili fakultativnih anaerobnih bakterija se mogu izolirati iz prirodnog i eksperimentalno izazvane IF goveda, a uz spomenuti *F. necrophorum* najpoznatije su bakterije vrste *Bacteroides melaninogenicus*, koje su sada taksonomski reklasificirane u 2 različita roda: *P. levii* i *P. intermedia* te bakterija *D. nodosus*. Ovisno o uvjetima okoliša, stadiju bolesti i načinu prikupljanja uzoraka za bakteriološku pretragu, moguće je izolirati različite fekalne ili saprofitne bakterije *Bacteroides spp*, *Peptostreptococcus spp*, *Escherichia coli* i *Pasteurella multocida*. Polimikrobne infekcije uobičajene su u uzorcima iz kojih je primarno izoliran *Fusobacterium*, što ukazuje na potencijalnu sinergiju među mikroorganizmima (VAN METRE, 2017.).

Bakterije roda *Fusobacterium* oblika su štapića koji ne stvaraju spore već proizvode maslačnu kiselinu kao produkt fermentacije. Ime roda dolazi od latinske riječi *fusus*, što znači vreteno i implicira na izgled bakterije, no ipak sve vrste *Fusobacterium* roda nemaju karakteristične stanice vretenastog oblika. Taksonomija *Fusobacterium-a* trenutno uključuje 13 vrsta: *F. nucleatum*, *F. simiae*, *F. periodonticum*, *F. naviforme*, *F. russi*, *F. necrophorum*, *F. equinum*, *F. gonidiaformans*, *F. mortiferum*, *F. ulcerans*, *F. varium*, *F. necrogenes* i *F. perfoetans*. Uz *F. necrophorum*, koja je najraširenija vrste *Fusobacterium-a* u kliničkim uzorcima, česta je i *F. nucleatum*.

Patogenost *F. necrophorum* ispoljava se u karakterističnoj sposobnosti proizvodnje propionske iz mliječne kiseline. Uz to, čimbenici virulencije uključeni u patogenezu uključuju sintezu leukotoksina, endotoksičnog lipopolisaharida, odnosno LPS-a; hemolizina i hemaglutinina, tvorbu kapsule u svrhu zaštite od fagocitoze te adhezina, faktora agregacije trombocita, dermonekrotičnog toksina i nekoliko izvanstaničnih enzima, uključujući proteaze i deoksiribonukleaze. Klinički znakovi IF uključuju nekrozu tkiva, a bakterija *F. necrophorum* povezuje se s brojnim nekrotičnim bolesnim stanjima koja se općenito nazivaju nekrobaciloze i mogu zahvatiti bilo koji dio tijela.

Svi ranije navedeni čimbenici virulencije pridonose ulasku, kolonizaciji, proliferaciji i razvoju lezija unutar organizma domaćina. U goveda uz IF, bakterija može biti uzročnikom apscesa u jetri, difterije teladi i mastitisa mliječnih goveda. Kao što je već spomenuto, *Fusobacterium* je oportunistički patogen koji se prilikom invazije koristi različitim sredstvima izbjegavanja obrambenog mehanizma domaćina da stvori povoljne uvjete odnosno anaerobiozu te da stvori kolonije unutar domaćina i tako izazove karakterističnu nekrozu tkiva (NAGARAJA i sur. 2005.).

D. nodosus se dijeli na virulentne i nevirulentne sojeve koji su povezani s različitim oblicima bolesti, a bakterije su klasificirane u deset serogrupa (A–I i M) na temelju fimbrijalnog antigena kodiranog genom 45 *fimA*, a njihova distribucija varira. Detekcija *D. nodosus* provodi se lančanom reakcijom polimeraze (PCR) pomoću specifičnih početnica koje mogu razlikovati nevirulentne od virulentnih sojeva, dok se određivanje serogrupa provodi multipleksnim PCR-om pomoću početnica specifičnih za *fimA* gen. *F. necrophorum* povezuje se s različitim bolestima kod životinja i ljudi, a patogenost se temelji na nekoliko čimbenika virulencije kao što su leukotoksin, hemolizin i hemaglutinin koji igraju ključnu ulogu u procesu infekcije (BAMOUEH i sur. 2023.).

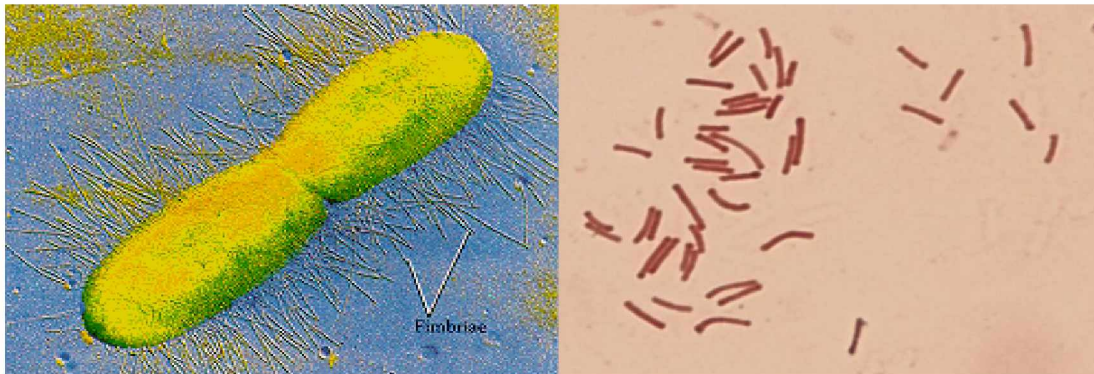


Slika 6. Bakterije roda *Fusobacterium*, izvor: Microbiome post <https://microbiomepost.com/a-fusobacterium-nucleatum-vaccine-to-help-protect-against-colorectal-cancer/>

Razdoblje inkubacije IF životinja u prosjeku traje osam do deset dana, pri čemu se kako vrijeme prolazi javlja daljnje smanjenje mikrobne raznolikosti na stopalima koja razvijaju trulež. Sukladno tomu, prema istraživanjima postoje dva stadija disbioze kod IF papaka: prvi stadij predisponira životinje za IF, a drugi se javlja na papcima tijekom inkubacije IF (CLIFTON i sur., 2022.).

Prema drugim istraživanjima, bakterija *D. nodosus*, obligatno anaerobna gram negativna bakterija štapićastog odnosno bacilarnog oblika smatra se dominantnim izolatom IF goveda, ali i malih preživača. U eksperimentalnim se uvjetima može prenijeti s jednog na drugo govedo, te s goveda na ovcu. Uz to, *D. nodosus* dokazano ispoljava izražen sinergizam s *F. necrophorum*. *D. nodosus* dijeli se na benigni i virulentni soj, a ključni faktor virulencije virulentnog *D. nodosus* je proteaza *AprV2*, dok se homologna proteaza *AprB2* u benignim sojevima *D. nodosus* razlikuje u jednoj aminokiselini (KENNAN i sur. 2010.).

Uz spomenuti faktor virulencije, za invaziju tkiva bakterijom *D. nodosus* potrebni su pogodni uvjeti. Topla i vlažna okolina pogoduje razvoju IF, a u idealnim uvjetima provedenih eksperimentom, potrebno je dva do tri tjedna od infekcije do manifestacije kliničkih znakova u životinja. Prema tom istraživanju, *D. nodosus* nije nužno samo popratna pojava ili sekundarna infekcija *F. necrophorum*, već je ona sama i pokretač bolesti (ZALONARI i sur., 2021.).



Slike 7,8. Bakterije roda *Dichelobacter*, izvor: Alchetron (<https://alchetron.com/>)

4. OKOLIŠNI ČIMBENICI KOJI PRIDONOSE RAZVOJU IF

IF zarazna je bakterijska bolest koju pospješuju okolišni uvjeti poput visoke vlažnosti naročito pri štalskom načinu držanja, prisutstvo balege i nehigijensko držanje junadi u tovu. Upravo je neadekvatan okoliš medij kojim se bakterije šire s goveda na govedo. *F. necrophorum* može se izolirati iz gastrointestinalnog trakta zdravih goveda (prisustvo komezala), čime se potvrđuje važnost održavanje okoliša u kojem životinje borave, pošto je fekalna kontaminacija kože stopala jedan od osnovnih puteva bakterijske infekcije. Povezanost vlažnih i toplih okolišnih uvjeta povezana je s preživljavanjem uzročnih bakterija u okolišu ili pak sklonosti goveda da se okupljaju i defeciraju u zasjenjenim odnosno vlažnim područjima. U području umjerene klime, dokumentirano je da se IF pojavljuje češće u toplijem dijelu godine. Slično tome, dokazano je su kišna razdoblja u korelaciji sa razvojem šepavosti stoke na paši, a povezanost se pripisuje vlažnim uvjetima, maceraciji međupapčane kože i prijenosu kamenja, grančica, osušenog blata te leda iz okoline, koji će dodatno traumatizirati već maceriranu i osjetljivu kožu. Štalski držana goveda izlažu se manjem riziku razvoja IF od od pašne junadi kojasa izložena većem riziku od nastanka traumatskih ozljeda interdigitalne kože (VAN METRE, 2017.).



Slika 11. Primjer držanja goveda u nepovoljnim uvjetima; izvor:

<https://www.queenslandcountrylife.com.au/story/7676828/toby-doak-there-might-be-money-in-mud-but-you-dont-want-your-cattle-standing-in-it/>

Transport tovne junadi također je bitan čimbenik koji pridonosi razvoju IF, koja se lako širi u prenapučenim prostorima. Međusobni kontakt životinja na prenapučenom ispustu također je značajan. Miješanje junadi različitog porijekla unutar prijevoznog sredstva, kao i stres prilikom ulaska u vozilo te nagle promjene uvjeta držanja pridonose imunosupresiji i osjetljivosti organizma na bakterijske infekcije. Neinfektivni uzroci hromosti često su posljedica traumatskih ozljeda povezanih s prijevozom, rukovanjem sa životinjama i kretanjem goveda unutar tovilišta. Premještanje stoke po samome betonu povezano je s lezijama, oticanjem zglobova i smanjenom mobilnosti papaka. Osim o transportu, razvoj bolesti ovisit će o vremenskim uvjetima – ekstremno suhi vremenski uvjeti koji dovode do isušivanja i pucanja međupapčane kože jednako su rizični kao i pretjerano vlažni uvjeti koji stvaraju pogodan medij bakterijskim infekcijama; osim toga i o godišnjem dobu, trajanju ispaše, načinu smještaja – rešetkaste podloge stvaraju povoljnije uvjete za lakše održavanje sanitacije od primjerice slamnatih stelja koje mogu uzrokovati ozljede kože; pasmini i dobi goveda – telad zaštićena maternalnim protutijelima otpornija je od junadi, a daljnjim starenjem također opada sklonost infekciji. U okolišne uvjete i dobrobit životinja ubrajamo i provođenje redovite korekcije papaka, iako subakutne infekcije ne moraju nužno rezultirati promijenjenim oblicima papaka. Hrome životinje u pravilu ne smiju biti transportirane do klaonice, što stvara veliki problem unutar mesne industrije tovne junadi (DAVIS-UNGER, 2018.).

5. PREGLED DOSADAŠNJIH ISTRAŽIVANJA

Prilikom istraživanja provedenog 1975. godine, Berg i Loan izolirali su *F. necrophorum*, *B. melaninogenicus* i ostale anaerobne bakterije iz potvrđenih slučajeva IF u osam goveda u državi Missouri, SAD. Koristeći dobivene izolate *F. necrophorum* i *B. melaninogenicus*, uspješno je izazvana klinička slika IF u zdravih goveda. Bitna stavka prilikom izazivanja bolesti bila je skarifikacija kože međupapčanog prostora goveda te je time dokazano kako se inokulacijom bakterija na neoštećenu kožu ne može izazvati klinička slika bolesti. U pravilu, goveda držana u lošijim uvjetima imala su teže lezije. Istraživanje je potvrdilo činjenicu da su ozljede međupapčanog prostora kao što su abrazije, maceracije, pucanje kože ili ostale kontaminacije važan čimbenik u patogenezi bolesti. Također, istraživanje je pokazalo kako se IF razvila iz lezija koje su bile inokulirane isključivo s *F. necrophorum*, za razliku od *B. melaninogenicus* koja samostalno nije uspjela inicirati IF. Uz daljnja provedena istraživanja, sve do sredine 1980-ih, na temelju objavljenih podataka do danas, činilo se da *F. necrophorum* ima primarnu ulogu u patogenezi. Prema tome, sekundarna uloga u patogenezi najvjerojatnija je za *B. melaninogenicus*, s obzirom na neuspjeh više istraživača da induciraju IF inokulacijom samo ove bakterije.

Godine 1994. Jang i Hirsch opisali su anaerobne mikroorganizme koji su bili u sinergiji s bakterijom *F. necrophorum* u kliničkim uzorcima lezija preživača u Kaliforniji, SAD. Od 491 uzorka, *F. necrophorum* uvjerljivo je bila prevladavajuća izolirana vrsta (468 uzoraka, odnosno činila je 95% svih bakterijskih izolata). Širok raspon drugih obligatnih anaerobnih bakterija bilo je izolirano u manjem postotku, a neke od njih su *Bacteroides spp* kao i *Porphyromonas spp*, *Prevotella spp* i *Peptostreptococcus spp*. Fakultativni anaerobi koizolirani iz uzoraka preživača uključivali su i bakterije *Trueperella* (tada *Actinomyces*) *pyogenes*, *Escherichia coli* i *Pasteurella multocida*. Godine 1995., kroz napredak u genetičkom sekvencioniranju i biokemijskoj karakterizaciji bakterija, organizmi prethodno klasificirani kao *B. melaninogenicus* reklasificirani su u 3 različita roda i 17 vrsta. Novi rod *Prevotella* uspostavljen je za saharolitičke vrste, a *Porphyromonas* za asaharolitičke vrste uz zadržavanje *Bacteroides* kao oznake roda za vrste blisko povezane s *Bacteroides fragilis*.

Dichelobacter (ranije zvan *Bacteroides*) *nodosus* smatra se primarnim uzročnikom zarazne truleži stopala ovaca, no nalazi se i u međupapčanom prostoru goveda. Potencijalna uloga *D. nodosus* u patogenezi prvi je put utvrđena 1981., kada je ovaj uzročnik izoliran i identificiran uzgojem i imunofluorescentnim bojenjem u lezijama goveda u Švedskoj. Razvojem dijagnostičkih metoda, između ostalog i PCR-a, sve je manje upotrebljavan način nasađivanja i uzgajanja bakterija u bakteriološkim kulturama te to može biti jedan od razloga zašto je *D. nodosus*, bakterija koja zahtjeva idealne laboratorijske uvjete za izdvajanje, počela biti relevantna u patogenezi tek kasnije. Također, postoje istraživanja u kojima inokulacija *D. nodosus* na maceriranu interdigitalnu kožu junica rezultira pojavom interdigitalnog dermatitisa, a ne nužno IF (VAN METRE, 2017.).

Junad koja razvije IF u bilo kojem trenutku tijekom razdoblja tova, produljuje sam tov u prosjeku za pet dodatnih dana kako bi se postigla optimalna završna tjelesna masa pred klanje. Goveda na šest komercijalnih tovilišta u državama Kansas i Nebraski, SAD, su tijekom godine dana bila su proučavana u sklopu istraživanja kojemu je cilj bio opisati učestalost specifičnih uzroka hromosti goveda te povezati uzroke i težinu hromosti s ishodom istih goveda na komercijalnim tovilištima. Istraživanje je provedeno na prosječnoj dnevnoj populaciji od 243 602 goveda. Osoblje tovilišta koristilo je sustav ocjenjivanja lokomocije i stupnjevanje hromosti goveda prema LMS (*lameness mobility score*) sustavu, a tova junad pred klanje razvrstavala se u 3 skupine: junad otpremljena u klaonicu, prijevremeno zaklana junad ili eutanazirana odnosno uginula junad. Hromost je bila utvrđena kod 2532 goveda, što je rezultiralo ukupnom hromošću od 1,04 slučaja/100 životinja unutar jedne godine. Stope mortaliteta kretale su se oko 0,096 goveda/100 životinja unutar jedne godine. Najčešći uzroci hromosti bile su traumatske ozljede na proksimalnim ekstremitetima koje su kasnije dijagnosticirane kao septični artritis, digitalna sepsa i IF (TERRELL i sur., 2017.).

LMS Clinical description

0	Normal; animal walks normally with no apparent lameness or change in gait.
1	Mild lameness; animal walks with a shortened stride and may move head slightly from side to side but does not have a head bob.
2	Moderate lameness; animal walks with an obvious limp with or without a head bob, and the affected limb or limbs can be readily identified.
3	Severe lameness; animal applies little or no weight to the affected limb while standing or walking and is reluctant to move. When walking, the head is dropped and the back is arched, and the animal has an obvious limp and head bob.

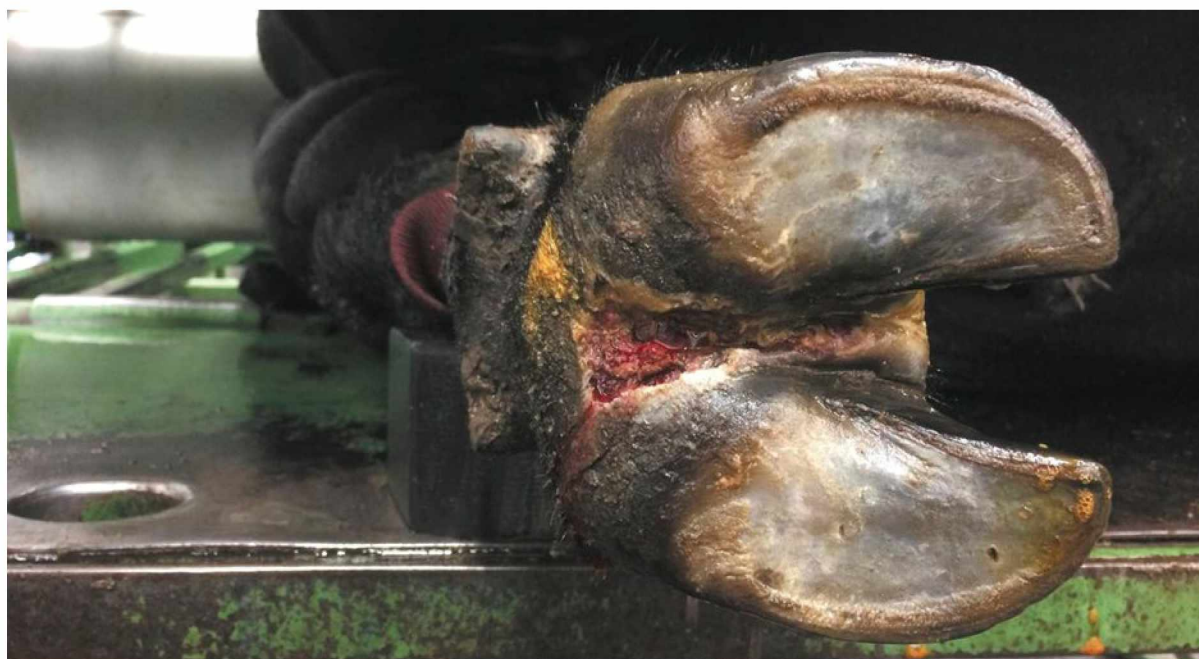Slika 12: LMS sustav ocjenjivanja hromosti, izvor: Incidence of lameness and association of cause and severity of lameness on the outcome for cattle on six commercial beef feedlots, <https://pubmed.ncbi.nlm.nih.gov/28165312/>

Prema istraživanju provedenom na norveškim farmama tovne junadi koja je uključivala proučavanu populaciju od 12 stada sa 28 junadi i 334 goveda tijekom 2003. godine, nastojalo se dijagnosticirati razlog hromosti u stadu. Prilikom obrezivanja papaka tijekom kasne zime i proljeća te iste godine zabilježene su uočene lezije papaka, koje su kasnije analizirane te su ukupni rezultati pokazali prevalenciju hromosti u 1,1% ukupne populacije i to samo na zdjeličnom ekstremitetu. Perikarpalne otekline zabilježene su samo u jednog goveda, dok peritarzalne lezije nisu zabilježene. Ostale lezije papaka (uključujući i hromost) zabilježene su u 29,6% životinja, od toga 4,1% na prsnom ekstremitetu i 28,2% na zdjeličnom ekstremitetu. Lezije zarazne etiologije (dermatitis, erozije petne rožine, krvarenja tabana i bijele linije, čirevi tabana i IF) činile su 16,6% ukupnih lezija te je dokazano kako se njihova prevalencija povećava s dobi goveda (FJELDAAS i sur., 2007.).

6. PATOGENEZA I KLINIČKA SLIKA INTERDIGITALNE FLEGMONE

IF je u pravilu bolest akutnog ili čak perakutnog tijeka. U početku se razvija upalni edem, a kronicitetom upalni edem poprima značajke hiperkeratoze što se očituje interdigitalnom hiperplazijom i progresivnom hromosti junadi. Hromost može napredovati do potpunog neopterećivanja zahvaćenog ekstremiteta. Bakterije umnožavanjem i širenjem razaraju epidermalne stanice, ali ne prolaze bazalnu membranu dermisa. Progresijom kliničke slike, granica kože i mekane rožine razara se pod utjecajem proteolitičkih enzima. Zdjelični ekstremiteti izloženi su bakterijskim infekcijama (vrlo vjerojatno zbog blizine fekalne kontaminacije), a bolest se širi s jednog zahvaćenog ekstremiteta na druge. Zabilježeno je i istovremeno obolijevanje više papaka, pogotovo u teladi. Zanemarivanjem simptoma i ne liječenjem bolest progredira do nastanka retroartikularnog apscesa, koji pak dovodi do osteomijelitisa ili artritisa, digitalnog celulitisa pa čak i septikemije ili toksemije (VAN METRE, 2017.).

Ozbiljnost bolesti varira od laganog šepanja pa sve do smrti jedinke zbog ozljeda koje im onemogućuju hranjenje, odnosno popratnih pojava IF (ANAYA i sur., 2021.).



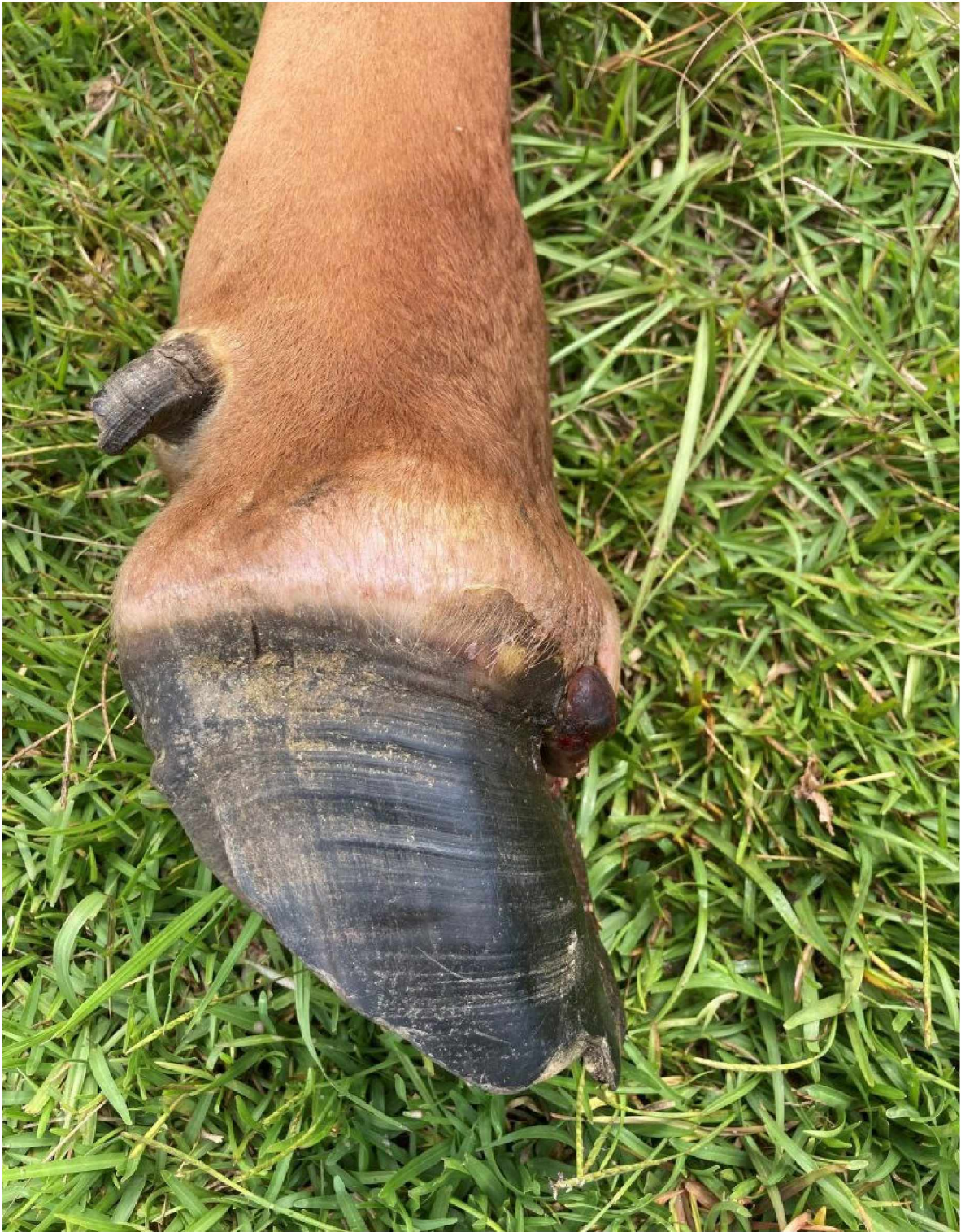Slika 9. Karakteristične lezije IF tovne junadi; izvor:

https://www.wlj.net/top_headlines/controlling-foot-rot-in-beef-cattle/article_b41324ca-6ead-11ea-be8f-b33ae73edf64.html

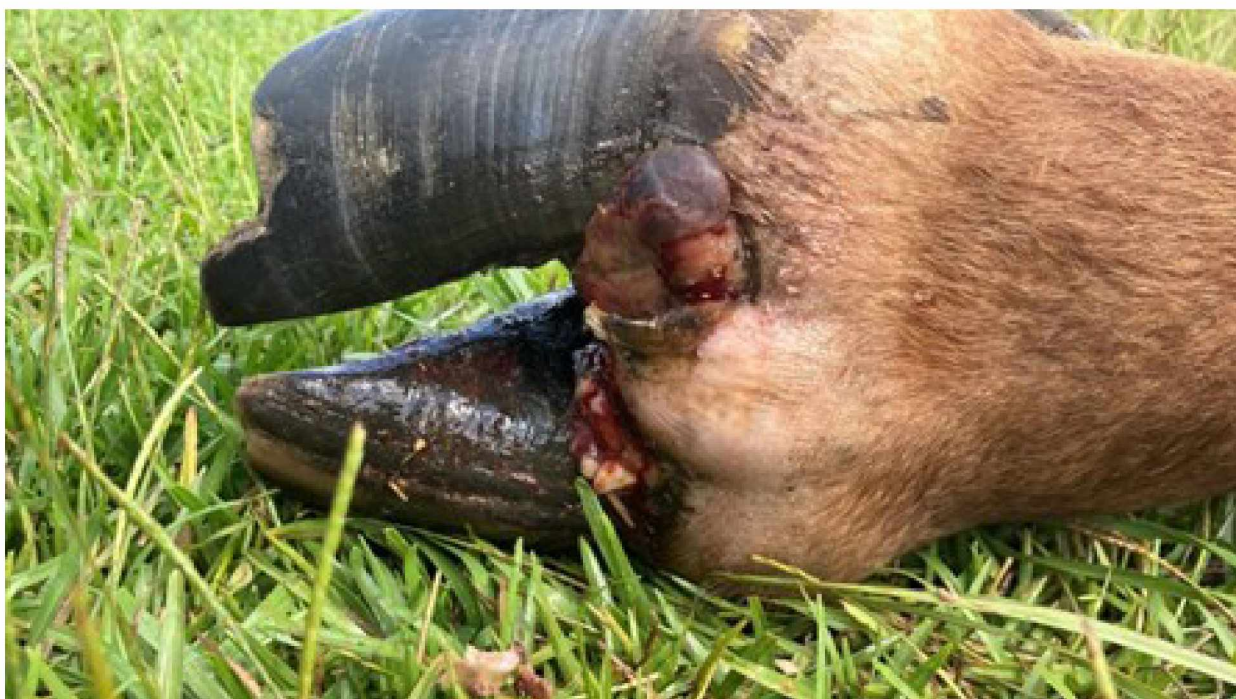U goveda je na samom početku bolesti uglavnom zahvaćeno jedno stopalo varijabilne hromosti. Najočitiiji znakovi upale su upravo edem i eritem vidljivi u međupapčanom prostoru. U uznapredovalom stadiju bolesti, edem je toliko velik da uzrokuje odvajanje između prstiju te pucanje kože između papaka. Također, oticanje se može proširiti i na metakarpus odnosno metatarzus. Kod životinje koja stoji, prilikom kliničkog pregleda potrebna je pažljiva inspekcija zahvaćenog stopala koja pokazuje simetrično oticanje mekog tkiva u odnosu na aksijalnu središnju liniju. U uznapredovaloj kliničkoj slici, goveda će početi ispoljavati i opće infekcijske simptome, poput smanjenog apetita i vrućice u tovnih goveda te smanjenja mliječnosti u krava u laktaciji. Uz klinički pregled kojeg je veterinar dužan obaviti, za potvrdu bolesti potrebno je uzeti uzorke iz zahvaćenog područja. Inspekcijom su vidljive karakteristične lezije u vidu više fisura koje se spajaju duž interdigitalnog rascjepa i veličine su približno od 1 do 2 cm. Na rubnim dijelovima fisure vidljiva su tamna i nekrotična područja. Uz to, karakterističan je i izrazito neugodan miris. Nekroza i ljuštenje potkožnog tkiva popraćena je izlaskom eksudata različite boje i volumena (VAN METRE, 2017.).

Hromost je jedan od najočitijih kliničkih znakova kod različitih problema lokomotornog sustava u goveda, a javlja se kao posljedica odgovora na bol, ozljedu, bolest ili abnormalnu strukturu koštanog sustava goveda. Uzroci hromosti mogu se svrstati u infektivne i neinfektivne. IF primjer je hromosti uzrokovane infektivnim agensom, odnosno bakterijom *F. necrophorum* (VAN AMSTEL i sur., 2008.).

U istraživanju provedenom u Alberti, Kanadi, u periodu između 2005. i 2015. godine, IF bila je najčešćim uzrokom hromosti goveda sa 74,5% (22 179/29 755) svih zabilježenih hromosti. Čimbenici rizika povezani s pojavom IF u usporedbi s drugim bolestima bili su između ostalih i telad rođena u jesen i zimu – takva telad imala je značajno niži postotak dijagnosticirane bolesti u usporedbi s teladi rođene u proljeće. Također, junad je manje šanse obolijevanja od IF u usporedbi s junicama ($P < 0,0001$). Uz to, važnost okolišnih čimbenika i suhih uvjeta dokazana je činjenicom da su značajno viši izgledi obolijevanja (OR: 1,77, 95% CI:1,62:1,94) u proljeće u odnosu na ljeto. Junice su imale najveće izgledi da im se dijagnosticira IF (OR: 1,38, 95% CI: 1,19:1,52) u usporedbi s kravama. Goveda veće tjelesne mase, bez obzira na spol također su imala povećani izgledi za dijagnosticiranje IF (OR: 0,44, 95% CI: 0,40:0,48) (DAVIS-UNGER, 2018.).



Slika 10. Oticanje krunskog ruba uz oštećenje kože međupapčanog prostora; izvor: <https://nwdistrict.ifas.ufl.edu/phag/2022/08/19/foot-rot-in-cattle-this-summer/>



Slika 11. Uznapredovali stadij IF; izvor: <https://nwdistrict.ifas.ufl.edu/phag/2022/08/19/foot-rot-in-cattle-this-summer/>

7. DIJAGNOSTICIRANJE I LIJEČENJE BOLESTI

Nakon ispoljavanja kliničke slike u tovne junadi od iznimne je važnosti pravovremena antimikrobna terapija oboljelih životinja, a sustavnu terapiju indicirano je započeti što ranije. Jedan od antibiotika koji se u većini slučajeva IF pokazao najučinkovitijim jest cefalosporinski antibiotik treće generacije, ceftiofur u dozi od 1 mg/kg, apliciran intramuskularno svakih 24 h kroz 3 dana. Djelovanje cefalosporina treće generacije temelji se na inhibiciji sinteze bakterijske stanične stijenke, čime djeluju baktericidno. Uz njega, učinkovitim se pokazala i primjena oksitetraciklina, bakteriostatskog antibiotika širokog spektra iz skupine tetraciklina, u dozi 6,6 mg/kg IM apliciranog svaka 24 sata kroz 3 dana. Zbog kraćeg vremena karencije, odnosno najkraćeg potrebnog razdoblja u danima koje mora proteći od posljednje primjene nekog sredstva do slanja junadi na klanje (odnosno konzumacije istih), ceftiofuru se daje prednost nad oksitetraciklinom.

Kao primjer nekih od ostalih antibiotika koji se mogu primjenjivati navode se preporuke za uporabu prokain penicilina (22 000 IU/kg IM primjene) i tilmikozina (5 mg/kg supkutano). U težim slučajevima progresije bolesti, preporučena je kombinacija lokalne i sustavne antimikrobne terapije.

Dakako, izostanak terapije najneprofitabilnija je opcija kad je tovena junad u pitanju. Prema istraživanju provedenom u SAD-u iz 2016. godine zabilježeno je spontano povlačenje infekcije kod približno 15% oboljelih goveda. Primjenom pravovremene parenteralne antimikrobne terapije, odnosno oksitetraciklina u propisanoj dozi s druge strane, uspjeh izlječenja dolazi do 68%. Primjenom ceftiofura stopa izlječenja varira između 73% do 99% izliječenih goveda (VAN METRE, 2017.).

Također, prilikom više provedenih istraživanja u dobro kontroliranim uvjetima pokazalo se da je ceftiofur, veterinarski parenteralni cefalosporin kasnije generacije, učinkovit u liječenju IF junadi i mliječnih goveda. Dvije preliminarne studije titracijske doze uspoređivale su učinkovitost ceftiofura (1,1 mg ili 2,2 mg ekvivalenta ceftiofura [CE]/kg primijenjeno jednom dnevno tijekom 3 dana) s placebo. Jedna preliminarna klinička studija procijenjivala je učinkovitost ceftiofur natrija (1,0 mg CE/kg jednom dnevno tijekom 3 dana) u mliječnih krava u laktaciji. Dva klinička ispitivanja procijenila su učinkovitost ceftiofur natrija naspram placeba za IF, a dva su ispitivanja uspoređivala učinkovitost ceftiofur natrija ili hidroklorida (1,0 mg CE/kg) s oksitetraciklinom (6,6 ili 10 mg/kg), svaki primijenjen

jednom dnevno tijekom 3 dana, za liječenje akutne IF kod goveda. Sva ispitivanja dokazala su učinkovitost ceftiofura u liječenju akutnog ispoljavanja IF. Ceftiofur i oksitetraciklin bili su usporedivi u djelotvornosti, pri čemu je ceftiofur imao odličnu toleranciju na mjestu injiciranja i kratkotrajno ili nikakvo odbacivanje mlijeka u mliječnim goveda ili povlačenja mesa liječenih tovnih goveda (KAUSCHE i ROBB, 2003.).

Prethodno spomenuta rezistencija *F. necrophorum* na penicilinske pripravke izražena je u slučajevima brzo progresivnog razvoja simptoma bolesti, te zbog tog razloga penicilinski pripravci nisu nužno prvi izbor u liječenju. Izolati *P. levii*, *P. intermedia* i *T. pyogenes* osjetljivi su na oksitetraciklin i ceftiofur.

Upravo zbog problematike navedenih bakterija i njihove sposobnosti razvoja rezistencije, preporučljivo je prilikom uzimanja uzoraka uzgoj bakterijskih kultura. Također, razvojem tehnologije brzog sekvencioniranja DNA, omogućena je brža identifikacija patogena, a samim time i otkrivanje njene rezistencije prema antibiotskim pripravcima.

U kombinaciji sa sustavnom antimikrobnom terapijom, debridman nekrotičnog tkiva i previjanje lezija na stopalu dodatak su terapiji koji ubrzava proces izliječenja. Postoje različiti pripravci za lokalnu primjenu, kao što su npr. cinkov sulfat, benzalkonijev klorid, no oni ne mogu zamijeniti sustavnu antimikrobnu terapiju. Održavanje okoliša suhim, postavljanje dezinfekcijskih barijera i izolacija oboljele junadi dodatne su mjere koje je potrebno poduzeti kako bi se preveniralo širenje bolesti (VAN METRE, 2017.).

8. ZAKLJUČCI

- IF goveda pogoduju nepovoljni okolišni uvjeti, abrazije stopala te posljedično nastanak anaerobnih uvjeta koji su idealan medij za razvoj bakterija *F. necrophorum* i *D. nodosus*
- Uz iznenadnu hromost najčešće jednog ekstremiteta goveda, patognomonični znakovi ove bolesti uključuju razdvajanje papaka, otok, crvenilo i neugodan miris uz ljuštenje kože međupapčanog prostora, a nerijetko i povišenu temperaturu
- Rano otkrivanje kliničkih simptoma, odnosno brzo otkrivanje uzroka hromosti goveda uz pravovremenu dijagnostiku u laboratorijima ključno je za borbu protiv bakterijskog razvoja rezistencije, a samim time i efikasnije liječenje, brže ozdravljenje tovne junadi i mogućnost optimalnog ekonomskog iskorištavanja tovne junadi
- Liječenje je preporučeno, u većini slučajeva i obavezno, a uključuje parenteralnu primjenu antibiotika uz lokalno liječenje oboljelog papka

9. LITERATURA

1. ANAYA, G., S. NEGRO, H. ZHOU, J. HICKFORD, A. MOLINA (2021): Allele/haplo type variation in the MHC-DQA2 gene in Spanish sheep and its association with foot rot susceptibility. *Res. Vet. Sci.* 141,190-194.
doi: 10.1016/j.rvsc.2021.10.020.
2. BAMOUH, Z., Z. ELKARHAT, Z. ZOUAGUI, Z. FASSI FIHRI, M. ELHARRAK (2023): The prevalence, virulence, and serogroups of *Dichelobacter nodosus* and prevalence of *Fusobacterium necrophorum* in foot rot lesions of sheep and cattle in Morocco, *Vet. World.* 16, 668-674.
doi: 10.14202/vetworld.2023.668-674.
3. BUDRAS, K.D., R.E. HABEL (2003): Bovine anatomy, Second extended edition, Chapter 2: Pelvic limb, str. 24-26.
4. CLIFTON, R., E. M. MONAGHAN, M.J. GREEN, K. J. PURDY, L.E. GREEN (2022.): Differences in composition of interdigital skin microbiota predict sheep and feet that develop foot rot. *Sci. Rep.* 27. 8931.
doi: 10.1038/s41598-022-12772-7.
5. DAVIS-UNGER, J.S.A (2018): Prevalence, risk factors, and economic costs of beef cattle lameness in Southern Alberta feedlots; magistarski rad, University of Calgary.
6. FJELDAAS, T., O. NAFSTAD, B. FREDRIKSEN, G. RINGDAL, A.M. SOGSTAD (2007): Claw and limb disorders in 12 Norwegian beef-cow herds, *Acta. Vet. Scand.* 49,1-11.
doi:10.1186/1751-0147-49-24.
7. FRANDSON R.D., W.L. WILKE, A.D. FAILS (2009): Anatomy and Physiology of Farm Animals, sedmo izdanje, str. 228-231.
8. KAUSCHE, F.M., E.J. ROBB (2003): A comprehensive review of ceftiofur sodium and hydrochloride formulations for treatment of acute bovine footrot, *Vet. Ther.* 4,83-93.
9. KENNAN, R.M., W. WONG, O.P. DHUNGYEL, X. HAN, D. WONG, D. PARKER, C.J. ROSADO, R.H.P. LAW, S. MCGOWAN, S.B. REEVE, V. LEVINA, G.A. POWERS, R.N. PIKE, S.P. BOTTOMLEY, A.I. SMITH, I. MARSH, R.J. WHITTINGTON, J.C. WHISSTOCK, C.J. PORTER, J.I. ROOD (2010): The subtilisin-like protease AprV2 is required for virulence and uses a

- novel disulphide-tetheredexosite to bind substrates, *Plos. Pathog.* 6, 1-12.
doi: 10.1371/journal.ppat.1001210.
10. KONIG, H.E., H.G. LIEBICH (2009): Anatomija domaćih sisavaca; treće, prerađeno i prošireno njemačko izdanje i prvo hrvatsko izdanje, poglavlje 18 – tjelesni pokrov (*integumentum + commune*), str. 654-660.
 11. NAGARAJA, T.G., S.K. NARAYANAN, G.C. STEWART, M.M CHENGAPPA (2005.): *Fusobacterium necrophorum* infections in animals: Pathogenesis and pathogenic mechanisms, *Anaerobe* 4, 239-46.
doi: 10.1016/j.anaerobe.2005.01.007.
 12. NEWCOMER, B.W., M.F. CHAMORRO (2016): Distribution of lameness lesions in beef cattle: A retrospective analysis of 745 cases, *CanVet J.* 57401-6.
 13. NOECK, J.E. (1986): Bovine Foot Anatomy: A Functional and Practical Perspective, *The Professional Animal Scientist* , 21.-4.
 14. O'CALLAGHAN, K. (2002): Lameness and associated pain in cattle - Challenging traditional perceptions, *In Practice* 24, 212 – 219.
 15. STORMS, J., A. WIRTH, D. VASILADIS, I. BRODARD, A. HAMANN – THOLKEN, C. AMBROS, U. MOOG, J. JORES, P. KUHNERT, O. DISTL (2021): Prevalence of *Dichelobacter nodosus* and Ovine Foot rot in German Sheep Flocks, *Animals* 11, 2-10.
doi: 10.3390/ani11041102.
 16. TERREL, S.P., C.D. REINHARDT, C.K. LARSON, C.I. VAHL, D.U. THOMSON (2017): Incidence of lameness and association of cause and severity of lameness on the outcome for cattle on six commercial beef feedlot, *JAVMA*, 250, 437-445.
doi: 10.2460/javma.250.4.437.
 17. VAN AMSTEL, S.R., J.K. SHEARER (2008): Review of Pododermatitis circumscripta (ulceration of the sole) in dairy cows, *VetIntern. Med.* 20 , 805-11.
doi: 10.1892/0891-6640(2006)20[805:ropcuo]2.0.co;2.
 18. VAN METRE, D.C. (2017): Pathogenesis and treatment of bovine footrot, *Vet. Clin. Food. Anim.* 33 ,183–194.
doi: 10.1016/j.cvfa.2017.02.003.
 19. WHAY, H.R., D.C. MAIN, L.E. GREEN, A.J. WEBSTER (2003): Assessment of the welfare of dairy cattle using animal-based measurements: Direct observations

and investigation of farm records, *Vet. Rec.*, 153, 197-202.

doi: 10.1136/vr.153.7.197.

20. ZANOLARI, P., S. DURR, J. JORES, A. STEINER, P. KUHNERT (2021): Ovine footrot: A review of current knowledge, *Vet. J.* 271, 1-13.

doi: 10.1016/j.tvjl.2021.105647.

10. SAŽETAK

Interdigitalna flegmona tovne junadi

Ante Carević

Interdigitalna flegmona zarazna je bolest u pravilu je akutnog tijeka lokalizirana u međupapčanom području goveda, a zahvaća kožu međupapčanog prostora i potkožno tkivo. Bolest je patognomonična po ispoljavanju progresivne hromosti, simetričnom oticanju zahvaćenog papka i krunskog dijela kože te razvoju nekrotičnih kožnih fisura popraćenih neugodnim mirisom, ljuštenjem kože i eksudacijom. Primarni uzročnik jest gram negativni anaerob *Fusobacterium necrophorum*, oportunistička bakterija intenzivnog tova junadi. Uz navedeni mikrob, razvoju bolesti pogoduje i infekcija *Dichelobacter nodosus*-om, a u pojedinim istraživanjima izolirane su i bakterije poput *Prevotella intermedia* te *Porphyromonas levii*. Progresijom bolesti, odnosno izostankom primjene adekvatne antimikrobne terapije, životinja ne opterećuje zahvaćenu nogu te može doći do apscediranja okolnih struktura kao što su distalne tetive i ligamenti što u konačnici dovodi do razvoja digitalnog artritisa, tendovaginitisa ili osteomijelitisa, a u najgorem slučaju i septikemije. Prethodno spomenuti lokalizirani simptomi ove bolesti popraćeni su i sistemskim problemima kao što su povišena temperatura i pad apetita što neposredno dovodi do smanjene konverzije u tovne junadi. Terapiju je neophodno započeti što ranije, a kombinacija lokalnog i sistemskog antimikrobnog liječenja uglavnom dovodi do zadovoljavajućih rezultata. Imajući na umu da razvoju *F. necrophorum*-a pogoduje vlažna okolina ispusta, neadekvatna briga o papcima te traume međupapčanog prostora, ključna je preventiva uz maksimalno poboljšanje uvjeta držanja kako bi se bolest spriječila. Hromost kao posljedica IF uzrok je značajnih ekonomskih gubitaka i smanjenja dobrobiti tovnih goveda.

Ključne riječi: interdigitalna flegmona, govedo, tova junad, papak

11. SUMMARY

Foot rot in beef cattle

Ante Carević

Bovine foot rot, an infectious disease with an acute course, localized in the interpalatal area of cattle, affects the skin of the interpalatal space and subcutaneous tissue. The disease manifests with progressive lameness, symmetrical swelling of the affected hoof and crown part of the skin, and the development of necrotic skin fissures accompanied by an unpleasant odor, peeling of the skin and exudation. The primary causative agent is the gram-negative anaerobe *Fusobacterium necrophorum*, an opportunistic bacterium of the beef cattle. In addition to the mentioned microbes, infection with *Dichelobacter nodosus* also favors the development of the disease, and in some studies, bacteria such as *Prevotella intermedia* and *Porphyromonas levii* have also been isolated. With the progression of the disease, i.e. the absence of adequate antimicrobial therapy, the animal is not using the affected leg, and the surrounding structures such as distal tendons and ligaments may become abscessed, which ultimately leads to the development of digital arthritis, tendovaginitis or osteomyelitis, and in the worst case, septicemia. The previously mentioned localized symptoms of this disease are also accompanied by systemic problems such as elevated temperature and loss of appetite, which directly leads to reduced conversion in beef cattle. It is necessary to start the therapy as early as possible, and the combination of local and systemic antimicrobial treatment generally leads to satisfactory results. Bearing in mind that the development of *F. necrophorum* favors the moist environment of the outlet, inadequate care of the hooves and the trauma of the interpalatal space, prevention is key with the maximum improvement of housing conditions to prevent the disease. Lameness as a result of foot rot is the cause of significant economic losses and a decrease in the well-being of beef cattle.

Key words: foot rot, beef cattle, bovine, hoof

12. ŽIVOTOPIS

Rođen sam 21.8.1999. u Zagrebu, a odrastao u Imotskom. Pohađao sam Osnovnu školu Stjepana Radića, nakon koje sam upisao Gimnaziju Mate Ujevića. Srednju školu završio sam s odličnim uspjehom te sam 2018. godine upisao integrirani preddiplomski i diplomski sveučilišni studij veterinarske medicine na Veterinarskom fakultetu Sveučilišta u Zagrebu. Tijekom studiranja volontirao sam na farmi tovne junadi u Stočarstvu Raič.