

Liječenje puknuća prednjeg križnog ligamenta tehnikama osteotomije

Jelušić, Veronika

Master's thesis / Diplomski rad

2024

Degree Grantor / Ustanova koja je dodijelila akademski / stručni stupanj: **University of Zagreb, Faculty of Veterinary Medicine / Sveučilište u Zagrebu, Veterinarski fakultet**

Permanent link / Trajna poveznica: <https://um.nsk.hr/um:nbn:hr:178:124722>

Rights / Prava: [In copyright](#) / [Zaštićeno autorskim pravom.](#)

Download date / Datum preuzimanja: **2025-04-02**



Repository / Repozitorij:

[Repository of Faculty of Veterinary Medicine -
Repository of PHD, master's thesis](#)



SVEUČILIŠTE U ZAGREBU
VETERINARSKI FAKULTET

SVEUČILIŠNI INTEGRIRANI PREDDIPLOMSKI I DIPLOMSKI
STUDIJ *VETERINARSKA MEDICINA*

DIPLOMSKI RAD

Veronika Jelušić

Liječenje puknuća prednjeg križnog ligamenta
tehnikama osteotomije

Zagreb, 2024.

Veronika Jelušić

Odjel klinika Veterinarskog fakulteta

Klinika za kirurgiju, ortopediju i oftalmologiju

Predstojnik: prof. dr. sc. Dražen Vnuk, dr. med. vet.

Mentor: izv. prof. dr. sc. Marko Pećin, dr. med. vet.

Članovi Povjerenstva za obranu diplomskog rada:

1. prof. dr. sc. Mario Kreszinger
2. izv. prof. dr. sc. Ozren Smolec
3. izv. prof. dr. sc. Marko Pećin
4. doc. dr. sc. Andrija Musulin (zamjena)

Rad sadržava 42 stranice, 17 slika, 49 literaturnih navoda.

ZAHVALA

Hvala mentoru izv. prof. dr. sc. Marku Pećinu na iznimnom strpljenju i susretljivosti tijekom cijelog procesa pisanja diplomskog rada, kao i za pomoć i savjetovanje za vrijeme mogeg volontiranja na klinici, a i nakon. Hvala mojoj volonterskoj mentorici Klari Milovanović koja me također uvela u svijet klinike i olakšala mi zadnje tri godine studija svojim primjerom i savjetima. Želim se zahvaliti ostatku tima Klinike za kirurgiju, ortopediju i oftalmologiju, zaposlenicima i volonterima na spremnosti za pomoć i svom znanju koje su mi prenijeli. Oblikovali su moju ljubav prema kliničkom radu, pa tako i donošenje odluke u idućem koraku u životu. Hvala mojim prijateljima Marti i Mateju, koji su mi bili potpora i vesela protuteža stresnim akademskim trenucima. Hvala Petru na velikoj potpori za vrijeme apsolventskih godina i zadnjih ispita. I za kraj, posebno hvala mojoj obitelji koja me strpljivo podržavala emocionalno, ali i financijski kroz sve moje godine studija, pružala bezuvjetnu potporu i savjet u svim zahtjevnim trenucima.

KRATICE

CBLO – (engl. *CORA based leveling osteotomy*), osteotomija poravnanja iz centra rotacijske angulacije

CCL – (lat. *cranial cruciate ligament*), prednji križni ligament

CCWO – (engl. *cranial closing wedge osteotomy*), kranijalna zatvarajuća klinasta osteotomija

CORA – (engl. *the centre of rotation of angulation*), centar rotacijske angulacije

CT – (engl. *computed tomography*), kompjutorizirana tomografija

CTT – (engl. *cranial tibial thrust*), kranijalni smak potkoljenice

CTWO – (engl. *cranial tibial wedge osteotomy*), kranijalna klinasta osteotomija goljenice

CWO – (engl. *closing wedge osteotomy*), zatvarajuća klinasta osteotomija

m. – (lat. *musculus*), mišić

MMP – (engl. *modified maquet procedure*), modificirana Maquet procedura

MMT – (engl. *modified Maquet technique*), modificirana Maquet tehnika

MRI – (engl. *magnetic resonance imaging*), magnetska rezonanca

RTG – rendgenogram

TPA – (engl. *tibial plateau angle*), kut goljениčnog platoa

TPLO – (engl. *tibial plateau leveling osteotomy*), osteotomija poravnanja goljениčnog platoa

TTA – (engl. *tibial tuberosity advancement*), tehnika kranijalne transpozicije goljениčne kvrge

TTO – (engl. *triple tibial osteotomy*), trostruka osteotomija goljenice

TWO – (engl. *tibial wedge osteotomy*), klinasta osteotomija goljenice

POPIS PRILOGA

Slika 1. Prikaz desnog koljenog zgloba psa sa kranijalne (A) i kaudalne (B) strane.

Slika 2. Shematski prikaz ligamenata i meniska lijevog koljenog zgloba psa u dorzalnog (A) i kaudolateralnog (B) prikazu.

Slika 3. Shematski prikaz kranijalnog smaka potkoljenice prilikom puknuća prednjeg križnog ligamenta.

Slika 4. Prikaz mjerenja kuta goljeničnog platoa (engl. TPA - tibial plateau angle) na rendgenogramu koljenog zgloba psa sa zdravim (A) i puknutim (B) prednjim križnim ligamentom.

Slika 5. Izvođenje testa kompresije potkoljenice (A) i izravnog efekta ladice (B).

Slika 6. Shematski prikaz izvođenja osteotomije poravnanja goljeničnog platoa (TPLO).

Slika 7. Lateralni prikaz rendgenograma psa 8 tjedana postoperativno od osteotomije poravnanja goljeničnog platoa (TPLO) sa zadebljanim patelarnim ligamentom.

Slika 8. Rendgenogram psa 10 tjedana nakon osteotomije poravnanja goljeničnog platoa sa prijelomom lisne kosti, kao posljedicom zahvata.

Slika 9. Preoperativno određivanje centra rotacijske angulacije (crvena strelica) i planiranje mjesta rezanja kosti u osteotomiji poravnanja iz centra rotacijske angulacije (CBLO).

Slika 10. Preoperativni rendgenogram koljena psa sa kranijalnim smakom potkoljenice posljedično puknuću prednjeg križnog ligamenta (A), te postoperativni rendgenogram (B) i shematski prikaz (C) nakon osteotomije poravnanja iz centra rotacijske angulacije (CBLO).

Slika 11. Preoperativni (A) i postoperativni (B) rendgenogram koljena psa nakon operacije tehnikom kranijalne transpozicije goljenične kvrge (TTA).

Slika 12. Rendgenogrami s prijelomima goljenične kvrge u dva psa kao teška komplikacija tehnike kranijalne transpozicije goljenične kvrge (TTA).

Slika 13. Shematski prikaz procedure trostruke osteotomije goljenice (TTO).

Slika 14. Planski rendgenogram kod modificirane Maquet procedure (MMP).

Slika 15. Postoperativni rendgenogram koljena psa sa vidljivim prijelomom goljenične kosti.

Slika 16. Koljeno psa preoperativno (A) i postoperativno (B i C) operaciji kranijalne zatvarajuće klinaste osteotomije (CCWO).

Slika 17. Preoperativni rendgenogram za planiranje operacije kranijalnom zatvarajućom klinastom osteotomijom (CCWO).

SADRŽAJ

1. UVOD	1
2. PREGLED REZULTATA DOSADAŠNJIH ISTRAŽIVANJA	2
2.1. Anatomija koljenog zgloba	2
2.1.1. Femorotibijalni zglob	2
2.1.2. Femoropatelarni zglob	6
2.2. Biomehanika i kinematika	7
2.3. Puknuće prednjeg križnog ligamenta	9
2.3.1. Patogeneza	9
2.3.2. Klinička slika	10
2.3.3. Dijagnostika	10
2.3.4. Liječenje	13
2.3.4.1. Konzervativno	13
2.3.4.2. Operacijsko	13
2.4. Osteotomija	14
2.4.1. Osteotomija poravnanja goljeničnog platoa (TPLO)	14
2.4.1.1. Komplikacije i prednosti	16
2.4.1.2. Usporedba s drugim tehnikama	18
2.4.2. Osteotomija poravnanja iz centra rotacijske angulacije (CBLO)	19
2.4.2.1. Komplikacije i prednosti	20
2.4.2.2. Usporedba s drugim tehnikama	21
2.4.3. Tehnika kranijalne transpozicije goljenične kvrge (TTA)	22
2.4.3.1. Komplikacije i prednosti	23
2.4.3.2. Usporedba s drugim tehnikama	25
2.4.4. Trostruka osteotomija goljenice (TTO)	26
2.4.4.1. Komplikacije i prednosti	27

2.4.5.	Modificirana Maquet procedura (MMP).....	28
2.4.5.1.	Komplikacije i prednosti.....	29
2.4.5.2.	Usporedba s drugim tehnikama	30
2.4.6.	Kranijalna zatvarajuća klinasta osteotomija (CCWO).....	31
2.4.6.1.	Usporedba s drugim tehnikama	33
3.	ZAKLJUČCI	34
4.	LITERATURA	35
5.	SAŽETAK	40
6.	SUMMARY	41
7.	ŽIVOTOPIS	42

1. UVOD

Prednji križni ligament (engl. *CCL – cranial cruciate ligament*) se križa sa stražnjim križnim ligamentom u središtu koljenog zgloba. Njegova uloga je ograničavanje klizanja potkoljenice u odnosu na bedrenu kost u kranijalnom smjeru, ograničavanje unutarnje rotacije potkoljenice i hiperekstenzije koljenog zgloba. Puknuće prednjeg križnog ligamenta označava njegov potpuni prekid kontinuiteta i jedan je od najčešćih uzroka šepanja, boli i posljedičnih degenerativnih promjena koljena u pasa. Javlja se u akutnom i kroničnom obliku. Akutni se javlja pri prometnim nesrećama, padovima s visine, igri, trčanju ili borbi, a kronični nakon opetovanih mikrotrauma ili artritisa, prilikom čega ligament biva istegnut ili djelomično puknut. Za dijagnozu je potreban specijalistički ortopedski pregled koji uključuje inspekciju, palpaciju, te utvrđivanje opsega i smjera pokreta koljenog zgloba. Pregled se nadopunjuje rendgenološkom pretragom i po mogućnosti ultrazvučnim pregledom. Za postavljanje dijagnoze akutnog oblika, potrebni su pozitivan test kompresije potkoljenice i efekt ladice (KRESZINGER, 2009.).

Liječenje se može provoditi konzervativno, no za većinu pasa je indicirano kirurško liječenje kako bi se ozljeda adekvatno sanirala (BROOKS, 2021.). Na raspolaganju su brojne kirurške metode, od kojih se najčešće koriste tehnike osteotomije. To su operacijski postupci u kojima se reže kost, u svrhu preoblikovanja i razmještaja kosti ili zgloba, kako bi se u njemu umanjio pritisak. Cilj ovog rada je prikazati svaku od tehnika osteotomije koje se koriste u svrhu liječenja puknuća prednjeg križnog ligamenta u pasa, te usporediti njihovu uspješnost i prikazati prednosti i mane.

2. PREGLED REZULTATA DOSADAŠNJIH ISTRAŽIVANJA

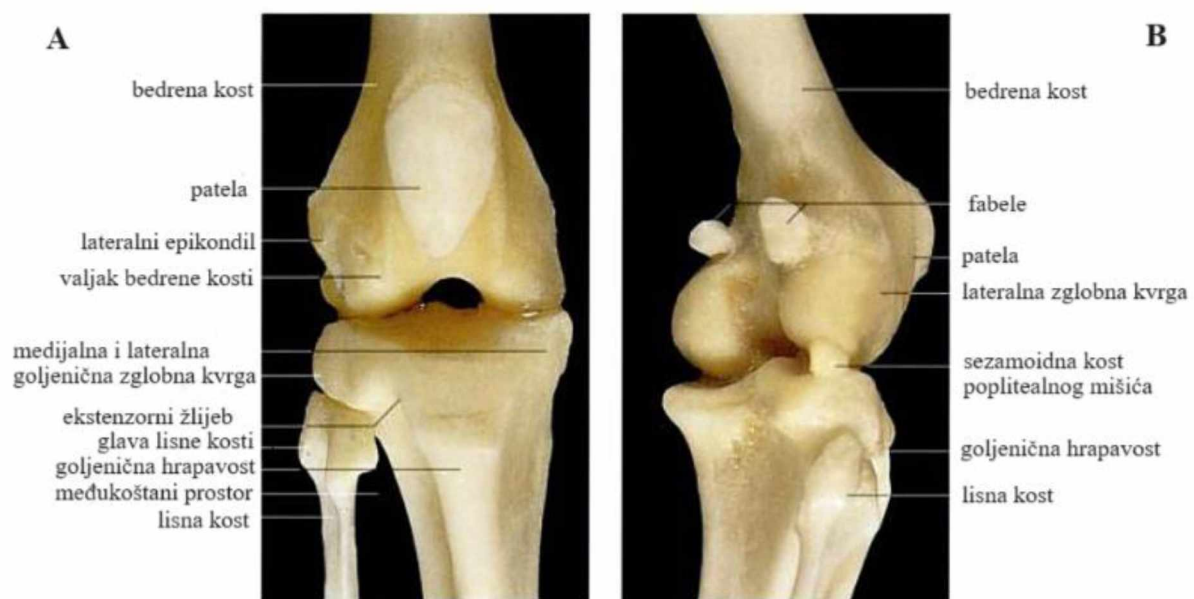
2.1. Anatomija koljenog zgloba

Koljeni zglob spada u tzv. prave zglobove (lat. *articulationes synoviales*), koji su pokretni i sastoje se od zglobne čahure (lat. *capsula articularis*), zglobne šupljine (lat. *cavum articulare*), sinovijalne tekućine (lat. *synovia*) i zglobne hrskavice (lat. *cartilago articularis*) (HERMANSON i sur., 2020.). Prave zglobove razvrstavamo po skupinama prema dogovorenim kriterijima. Tako se prema broju kostiju koje čine zglob, koljeni zglob (lat. *articulatio gemus*) svrstava u složene (lat. *articulatio composita*) kojeg čini više kostiju, dok se prema obliku zglobnih površina svrstava u čvoraste (lat. *articulatio condylaris*) (KÖNIG i LIEBICH, 2009.). Mnogi mišići bočnog zgloba (lat. *articulatio coxae*) sekundarno djeluju i na koljeni zglob zato što završavaju na njegovim sastavnicama ili distalno od njega. Samo dva mišića djeluju primarno na koljeni zglob, a to su četveroglavi mišić bedra (lat. *musculus quadriceps femoris*) i zakoljeni mišić (lat. *musculus popliteus*). Kao što ime kaže, m. quadriceps femoris ima četiri glave: lateralni debeli mišić (lat. *musculus vastus lateralis*), medijalni debeli mišić (lat. *musculus vastus medialis*), srednji debeli mišić (lat. *musculus vastus intermedius*) i ravni debeli mišić (lat. *musculus rectus femoris*). M. quadriceps femoris je ekstenzor koljenog zgloba, s tim da je ravni debeli mišić i fleksor bočnog zgloba. Zakoljeni mišić je fleksor koljenog zgloba i ujedno okreće ud unutra (KÖNIG i LIEBICH, 2009.). Koljeni zglob čine femorotibijalni zglob (lat. *articulatio femorotibialis*) i femoropatelarni zglob (lat. *articulatio femoropatellaris*).

2.1.1. Femorotibijalni zglob

Na Slici 1 je prikazan koljeni zglob sa svojim koštanim sastavnicama. Na distalnom okrajku bedrene kosti (lat. *femur*) kaudalno se nalaze medijalna i lateralna zglobna kvrga (lat. *condylus medialis i lateralis*) koje se uzglobljuju sa zglobnim kvrgama proksimalno na goljениčnoj kosti (lat. *tibia*) u femorotibijalnom zglobu. Površina koju čini medijalna i lateralna goljениčna zglobna kvrga, zajedno sa interkondilarnom uzvisinom (lat. *eminentia intercondylaris*) koja ih dijeli, nazivamo goljениčni plato. S obzirom na to da su zglobne kvрге bedrene kosti nepotpunog valjkastog oblika, a površine zglobnih kvrga goljениčne kosti ravne,

ovaj zglob je inkongruentan, drugim riječima, nepodudaran. Kako bi se te nepodudarnosti zglobnih ploha nadomjestile, između svake zglobne kvрге bedrene i goljениčne kosti se nalaze menisci (lat. *meniscus articularis*) (Slika 2) (KÖNIG i LIEBICH, 2009.). To su umetci od vezivne hrskavice polumjesečastog oblika koji dijele zglob na dva dijela, a zbog svog oblika omogućuju izmjenu hranjivih tvari unutar zglobne šupljine (HERMANSON i sur., 2020.). Njihova gibljivost dopušta i ograničenu rotaciju u koljenom zglobu, iako su u kondilarnom zglobu glavne kretnje fleksija i ekstenzija (KÖNIG i LIEBICH, 2009.).

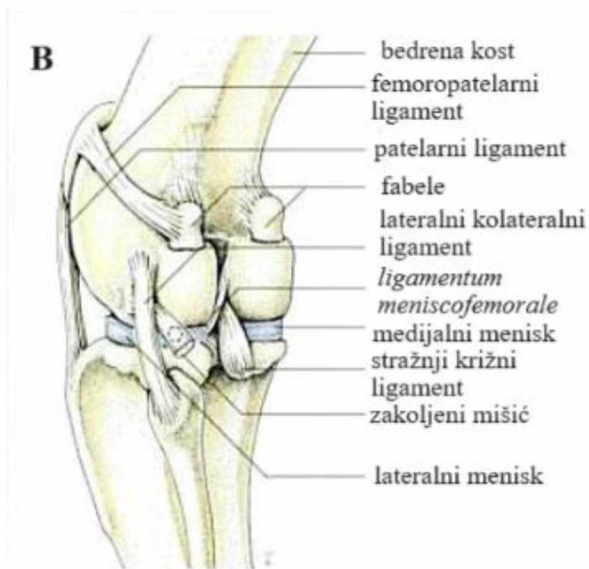
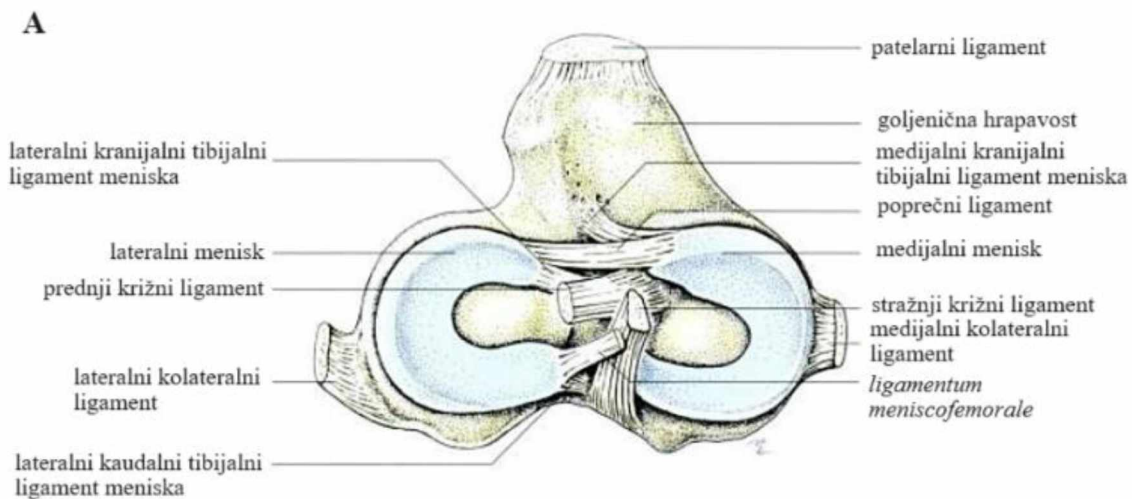


Slika 1. Prikaz desnog koljenog zgloba psa sa kranijalne (A) i kaudalne (B) strane.

(izvor: KÖNIG i LIEBICH, 2009.)

Ligamenti su kolageni tračci koji povezuju kost s kosti, ili u ovom slučaju, i meniske s kosti (HERMANSON i sur., 2020.). Prikazani su na Slici 2. Njihova glavna uloga je stabilizacija zgloba i prenošenje mehaničke sile koja stabilizira kostur i omogućuje kretanje (ASAHARA i sur., 2017.). Ligamente koljenog zgloba možemo podijeliti na ligamente meniska, femorotibijalne i femoropatelarne ligamente. Svaki kranijalni i kaudalni rub meniska se prihvaća za goljениčnu kost sa kranijalnim (lat. *ligamentum tibiale craniale menisci laterale i mediale*) i kaudalnim (lat. *ligamentum tibiale caudale menisci laterale i mediale*) ligamentima. Postoji dodatni ligament lateralnog meniska kojim se on veže za bedrenu kost (lat. *ligamentum*

meniscofemorale). U pasa je prisutan i poprečni ligament (lat. *ligamentum transversum*) koji povezuje kranijalne rubove oba meniska (KÖNIG i LIEBICH, 2009.). Druga skupina ligamenata povezuje bedrenu i goljeničnu kost. To su lateralni i medijalni kolateralni ligament (lat. *ligamentum collaterale laterale i mediale*), prednji i stražnji križni ligamenti (lat. *ligamentum cruciatum craniale i caudale*), te kosi zakoljeni ligament (lat. *ligamentum popliteum obliquum*) (KÖNIG i LIEBICH, 2009.). Križni ligamenti su smješteni i međusobno se križaju u međukondilarnoj jami femura (lat. *fossa intercondylaris*) između dvije sinovijalne vrećice. Kranijalni iliti prednji križni ligament (lat. *ligamentum cruciatum craniale*) polazi iz interkondilarnog područja lateralne bedrene zglobne kvrge, pruža se kraniodistalno i završava na centralnom interkondilarnom području goljenične kosti (lat. *area intercondylaris centralis*). Kaudalni križni ligament se pruža od interkondilarnog područja medijalne bedrene zglobne kvrge, u kaudodistalnom smjeru i završava u poplitealnom usjeku goljenične kosti (lat. *incisura poplitea*) (KÖNIG i LIEBICH, 2009.). Uloga križnih ligamenata je ograničavanje klizanja potkoljenice u odnosu na bedrenu kost u kranijalnom i kaudalnom smjeru. Uloga kranijalnog je i ograničavanje unutarnje rotacije potkoljenice i hiperekstenzije koljenog zgloba (KRESZINGER, 2010.). Zglobna čahura ovog zgloba je prostrana. Njezin vezivni sloj se prihvaća za rubove zglobnih površina i meniske, pa tako potpuno prekriva zglobne kvrge bedrene kosti. Menisci dijele zglobnu vreću na proksimalni i distalni dio (KÖNIG i LIEBICH, 2009.).



Slika 2. Shematski prikaz ligamenata i meniska lijevog koljenog zgloba psa u dorzalnom (A) i kaudolateralnom (B) prikazu.

(izvor: KÖNIG i LIEBICH, 2009.)

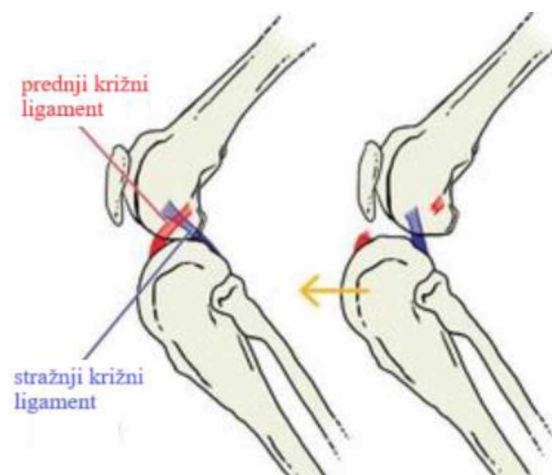
2.1.2. Femoropatelarni zglob

Distalni okrajak bedrene kosti nosi kranijalno valjak bedrene kosti (lat. *trochlea ossis femoris*), koji zajedno sa najvećom sezamoidnom kosti koljena, patelom, čini femoropatelarni zglob. Po funkcionalnim obilježjima je on klizni (lat. *articulatio delabens*), te sa svakim pokretom koljenog zgloba, patela klizi po valjku bedrene kosti (KÖNIG i LIEBICH, 2009.). Ligamente prisutne u ovom zglobu možemo podijeliti na patelarne ligamente (lat. *ligg. patellae*), femorotibijalne ligamente (lat. *ligamentum femoropatellare laterale i mediale*) i pojačanja fascije (lat. *retinacula patellae*), široke snopove vezivnog tkiva koji se pružaju uz tetivu *m. quadricepsa femorisa*, bazu patele i njene lateralne strane, te zglobne kvrge bedrene i goljениčne kosti. Patelarni ligament je dio završne tetive *m. quadricepsa femorisa*, u kojoj se nalazi patela. On napinje koljeni zglob i završava proksimalno na goljениčnoj hrapavosti (lat. *tuberositas tibiae*). Između njega i zglobne čahure se nalazi nakupina masnog tkiva koju nazivamo potpatelarni masni jastučić (lat. *corpus adiposum infrapatellare*). Također se između distalnog dijela ligamenta i goljениčne hrapavosti nalazi mala sinovijalna vrećica (lat. *bursa infrapatellaris*). Femoropatelarni ligamenti učvršćuju patelu za bedrenu kost tako što povezuju epikondile bedrene kosti i odgovarajuću stranu patele (KÖNIG i LIEBICH, 2009).

2.2. Biomehanika i kinematika

S povećanjem fleksije koljenog zgloba se povećava i unutarnja rotacija potkoljenice u odnosu na bedrenu kost kod većine svakodnevnih aktivnosti psa, kao što su hodanje, kasanje, sjedenje i penjanje uz stepenice. Opuštanje lateralnog kolateralnog ligamenta se pojavljuje prilikom fleksije, što omogućuje potkoljenici spomenutu unutarnju rotaciju. Također se prilikom fleksije ishodište potkoljenice pomiče kranijalno u odnosu na bedrenu kost. Uzrok tomu je sama poluvaljkasta morfologija zglobnih kvrga bedrene kosti, koje se prilikom fleksije rolaju posteriorno po zglobnoj površini potkoljenice. Rotacijski opseg pokreta je veći prilikom zahtjevnijih aktivnosti (KIM i sur., 2015.).

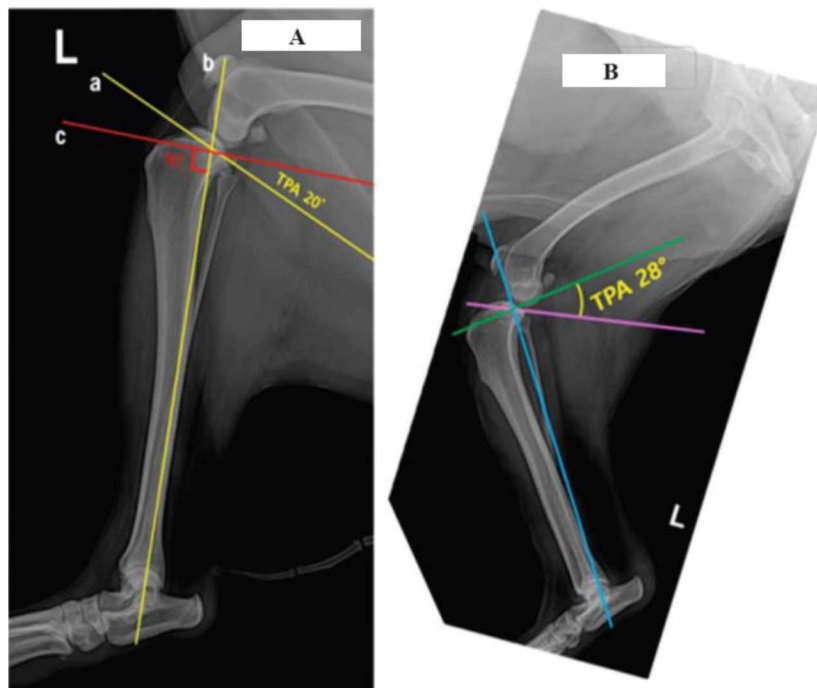
Zbog djelovanja gravitacije prilikom stajanja ili kretanja, uloga ekstenzora (*m. quadriceps femoris* i *m. gastrocnemius*) je držati tijelo uspravnim (PALMER, 2005.). Gravitacijska sila i sila koju stvaraju ekstenzori se neutraliziraju u koljenom zglobu i zajedno pritišću bedrenu kost o goljениčni plato. Nagib goljениčnog platoa pretvara tu femorotibijalnu kompresiju u veliku silu u kranijalnom smjeru, koju nazivamo kranijalni smak potkoljenice (eng. *cranial tibial thrust, CTT*) (Slika 3). Uloga prednjeg križnog ligamenta je biti opreča toj sili i zaustaviti taj pomak. Ako sila premaši vlačnu čvrstoću prednjeg križnog ligamenta, dolazi do njegovog parcijalnog ili potpunog puknuća (PALMER, 2005.).



Slika 3. Shematski prikaz kranijalnog smaka potkoljenice prilikom puknuća prednjeg križnog ligamenta. Žuta strelica označava smjer u kojem se potkoljenica patološki pomiče.

(slika preuzeta sa: <https://www.ntvet.com.au/news/cruciate-rupture-everything-you-need-to-know>)

Kut goljeničnog platoa (eng. *tibial plateau angle*, *TPA*) ima veliku ulogu u distribuciji navedenih sila, jer je u direktnom odnosu sa kranijalnim smakom potkoljenice. On se mjeri pomoću 3 linije kako je pojašnjeno na Slici 4. Na Slici 4 se vidi povećanje TPA u psa sa puknućem prednjeg križnog ligamenta, gdje on iznosi 28°. Psi sa TPA većim od 22.6° su u većem riziku od puknuća prednjeg križnog ligamenta, tako da povećan nagib goljeničnog platoa predstavlja biomehanički problem koji je bitan u patogenezi ovog problema. TPA ovisi o pasmini, dobi, spolu, kastraciji, tjelesnoj težini i drugim faktorima koji se moraju uzeti u obzir (SEO i sur., 2020.). SEO i sur. (2020.), koji su u svom istraživanju uzeli navedene faktore u obzir, su pokazali da je TPA u zdravih pasa $20.21^\circ \pm 0.32^\circ$, a u onim s puknućem CCL-a $27.12^\circ \pm 0.62^\circ$. S tim da je TPA veći u mužjaka i kastriranih jedinki, a ne mijenja se pretežito sa starosti.



Slika 4. Prikaz mjerenja kuta goljeničnog platoa (engl. *TPA - tibial plateau angle*) na rendgenogramu koljenog zgloba psa sa zdravim (A) i puknutim (B) prednjim križnim ligamentom. Prva linija "a" spaja najkranijalniju i najkaudalnu točku goljeničnog platoa i tako određuje njegov nagib. Druga linija "b" spaja središte interkondilarne uzvisine i središte gležanjske kosti (lat. *talus*), tako da je druga linija zapravo duga os potkoljenice. Treća linija "c" se crta okomito na "b", u sjecištu "a" i "b" linije. TPA je kut između linija "a" i "c".

(izvor: SEO i sur., 2020.)

2.3. Puknuće prednjeg križnog ligamenta

Kada vanjska mehanička sila koja djeluje na ligament svojom jačinom nadmašuje njegovu vučnu čvrstoću, dolazi do njegove ozljede. Postoje 3 stadija ozljede ligamenata: prvi stadij (lat. *gradus I*) je istegnuće, gdje dolazi do puknuća malog broja kolagenih vlakana, uz pojavu hematoma i edema unutar ligamenta i nema okom vidljivog prekida kontinuiteta. Drugi stadij (lat. *gradus II*) je djelomično puknuće ligamenta, ponekad oku vidljivo, uz veću bol, edem i ukočenost zgloba, te umjereni gubitak funkcije. Treći stadij (lat. *gradus III*) je potpuno puknuće ili ruptura ligamenta (lat. *ruptura lig. cruciata cranialis*), u čemu je fokus ovog rada. Njega karakteriziraju znatan edem tkiva i ukočenost zgloba, uz veliku bol i patološku pokretljivost, npr. varus ili valgus. Puknuće prednjeg križnog ligamenta je jedan od najčešćih uzroka šepanja, boli i posljedičnih degenerativnih promjena koljena u pasa (KRESZINGER, 2009.). Gubitak njegove funkcije dovodi do kranijalnog smaka potkoljenice, što uzrokuje subluksaciju potkoljenice i povećava unutarnju rotaciju koljenog zgloba (VUKELIĆ i PEĆIN, 2018.).

2.3.1. Patogeneza

Osim navedenih pogodovnih anatomskih i biomehaničkih faktora, drugi čimbenici koji povećavaju rizik od puknuća CCL-a su pretilost, loša kondicija, starija dob, luksacija patele i artritis. Također, ukoliko je životinja doživjela česte mikrotraume ili ima degenerativne promjene ligamenata koje dovode do djelomičnog puknuća, s vremenom može doći do potpunog (KRESZINGER, 2009.). U 30 – 50% pasa će se puknuće pojaviti bilateralno unutar 2 godine (VUKELIĆ i PEĆIN, 2018.). S obzirom na opisanu ulogu prednjeg križnog ligamenta, do njegovog pucanja najčešće dolazi prilikom snažnog unutarnjeg rotiranja koljena u blagoj fleksiji, naglog skoka unatrag prilikom igre ili pri hipereksteziji koljena koja se najčešće događa traumatski prilikom udarca, skoka ili pada (KRESZINGER, 2009.; VUKELIĆ i PEĆIN, 2018.). BROOKS (2021.), navodi da su pasmine labrador retriever, zlatni retriever, rottweiler, napuljski mastif, newfoundland, akita, bernardinac, američki staford terijer i retriever zaljeka Chesapeake skloniji ovoj ozljedi. S druge strane, prema istraživanju koje su proveli PEĆIN i sur. (2017.), miješane pasmine pasa imaju najvišu incidenciju ove bolesti. Također su pokazali da se ovaj problem najčešće pojavljuje u pasa između 5 i 8 godina starosti, te u ženki češće nego u mužjaka.

2.3.2. Klinička slika

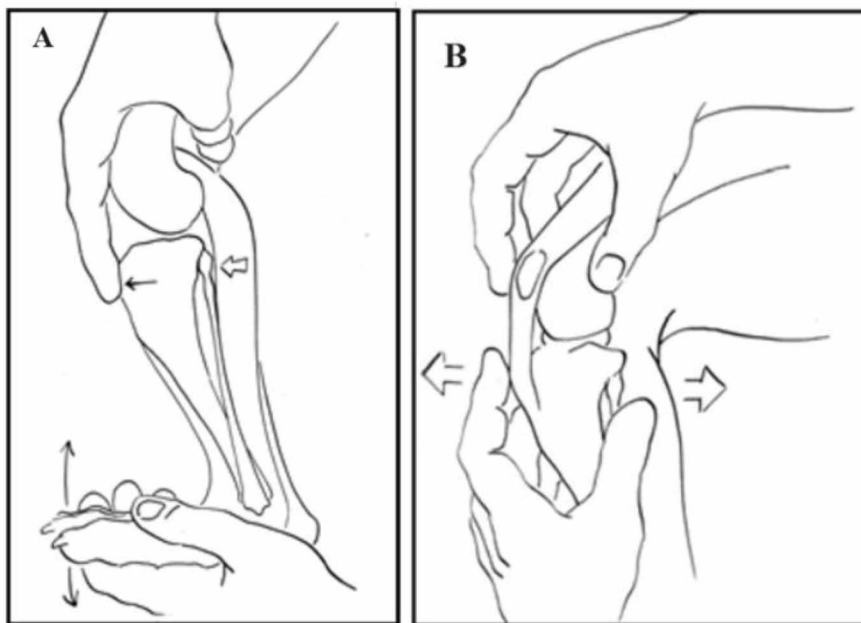
Puknuće dolazi u akutnom i kroničnom obliku. Akutni se javlja u svega 20% slučajeva i vezan je uz traumu. Iznimno je bolan i koljeno postaje izrazito nestabilno, što dovodi do naglog šepanja. Čest je u mladih pasa zbog avulzije hvatišta ligamenta na goljениčnom platou. Ovu patologiju iz tog razloga možemo nazivati i bolešću prednjeg križnog ligamenta (VUKELIĆ i PEĆIN, 2018.). Za dva do tri tjedna šepanje je manje intenzivno, no pogorša se prilikom aktivnosti. Ponekad kronični oblik prijeđe u akutni ako dođe do puknuća meniska. Ukoliko se akutni oblik ne liječi, ozljeda prelazi u kronični oblik (KRESZINGER, 2009.). U kroničnom obliku je šepanje slabo primjetno i intermitentno. Ustajanje je teško, psi prebacuju opterećenje na suprotnu nogu, a sjedanje je usporeno i oprezno. Psima je otežano hodanje po stepenicama, ulazak i izlazak iz automobila, smanjeno koriste ozlijeđenu nogu, zbog čega dolazi do atrofije bedrene muskulature. Vidljiva je oteklina i bolnost koljenog zgloba (VUKELIĆ i PEĆIN, 2018.). Pri pasivnim kretnjama se ponekad javlja krepitacija (KRESZINGER, 2009.).

2.3.3. Dijagnostika

Za postavljanje prave dijagnoze, bitan je specijalistički ortopedski pregled. Kod akutnog oblika se utvrđuje bolnost, pogotovo prilikom jake ekstenzije, te se pri pritisku s medijalne strane koljena osjeti pojačana punjenost zgloba (KRESZINGER, 2009.). Ponekad je potrebno sedirati psa, jer se pregled koljena kod sumnje na puknuće CCL-a može izvesti samo na opuštеноj nozi i pretraga izaziva bol. Prilikom ortopedskog pregleda izvode se specifični ortopedski testovi. Za postavljanje točne dijagnoze, pas mora biti pozitivan na test kompresije potkoljenice (neizravni efekt ladice) i Lachmanov test (izravni efekt ladice). Ukoliko su pozitivni, oba testa uzrokuju pomak goljениčne kosti kranijalno u odnosu na bedrenu kost (ZAMUDA, 2017.).

Prilikom testa kompresije (Slika 5) psa se postavlja u bočni položaj, jednom rukom se drži plantarna strana metatarzusa i izvodi dorzalna fleksija skočnog zgloba, a drugom rukom stabiliziramo bedrenu kost u ekstenziji, držeći je za njen kranijalni dio. Koljeni zglob je u blagoj fleksiji i za to vrijeme stavljamo kažiprst na goljениčnu hrapavost i palpiramo i procjenjujemo

eventualni kranijalni smak potkoljenice. Prilikom izravnog efekta (testa) ladice (Slika 5) kažiprst jedne ruke se stavlja na patelu, a palac iste ruke iza lateralne fabele, i tako se stabilizira bedrena kost. Kažiprst druge ruke se stavlja na goljenu hrapavost, a palac na glavu fabele. Kad je potkoljenica tako obuhvaćena, naglim pokretima se je pokušava gurnuti kranijalno i vratiti kaudalno u odnosu na femur (KRESZINGER, 2009.; ZAMUDA, 2017.). Nalaz je pozitivan ako postoji pomak koji se ne zaustavlja naglo i tada možemo sa sigurnošću dijagnosticirati puknuće prednjeg križnog ligamenta. Iz ovoga se izuzimaju psi starosti do 6 do 9 mjeseci, jer u njih fiziološki može postojati ovaj pomak, no taj pomak se zaustavlja naglo zbog napetosti zdravog prednjeg križnog ligamenta. Ako je efekt ladice pozitivan i u fleksiji i u ekstenziji, možemo postaviti dijagnozu potpunog puknuća ligamenta. Ako je pozitivan u fleksiji, a u ekstenziji negativan, dijagnosticiramo djelomično puknuće (VUKELIĆ i PEĆIN, 2018.).



Slika 5. Izvođenje testa kompresije potkoljenice (A) i izravnog efekta ladice (B).

(slike preuzete s

<https://www.vin.com/apputil/content/defaultadv1.aspx?pId=11290&id=4252719&print=1>)

Kod kroničnog oblika su ovi testovi negativni ili tek slabo prisutni. Zato pomoć u dijagnostici tada može biti palpacija medijalne strane koljenog zgloba gdje se osjeti vezivnotkivno zadebljanje. Ono nastaje zbog kompenzatorne reakcije zglobne čahure i periartikularnog veziva. U rendgenskoj dijagnostici se koristi tzv. stres rendgenogram, gdje se može uočiti kranijalni smak potkoljenice. U kroničnom obliku su uočljivi osteofiti, povećanje količine sinovijalne tekućine unutar zgloba, sa fibrozom masnog tijela (KRESZINGER, 2009.). Prednost rendgenograma je i u tome što se pomoću njega procjenjuje i stanje artritisa, te se vidi je li došlo do puknuća goljenične kosti na mjestu prihvata CCL-a, što se ponekad dogodi i bitno je za operacijsko planiranje (BROOKS, 2021.). Prilikom pregleda je potrebno utvrditi je li došlo do ozljede meniska. Dodatne dijagnostičke metode uključuju kompjutoriziranu tomografiju (enlg. *CT – computed tomography*), artroskopiju i magnetsku rezonancu (engl. *MRI - magnetic resonance imaging*) (VUKELIĆ i PEĆIN, 2018.).

2.3.4. Liječenje

2.3.4.1. Konzervativno

Psi težine do 15 kg mogu se pokušati liječiti bez operacije, s tim da im se strogo zabrani aktivnost 6 tjedana (BROOKS, 2021.). Liječenje uključuje i korištenje nesteroidnih protuupalnih lijekova, hondroprotektiva, smanjivanje težine i fizikalnu terapiju, od kojih je najpogodnija hidroterapija (KRESZINGER, 2009.). No, BROOKS (2021.) navodi da nažalost, većina pasa ipak zahtijeva operaciju kako bi se adekvatno sanirala ozljeda. Konzervativnim liječenjem se liječe simptomi, no ne i pravi uzrok ozljede. Uspješnost ovakvog liječenja je samo 10 – 15% (VUKELIĆ i PEĆIN, 2018.).

2.3.4.2. Operacijsko

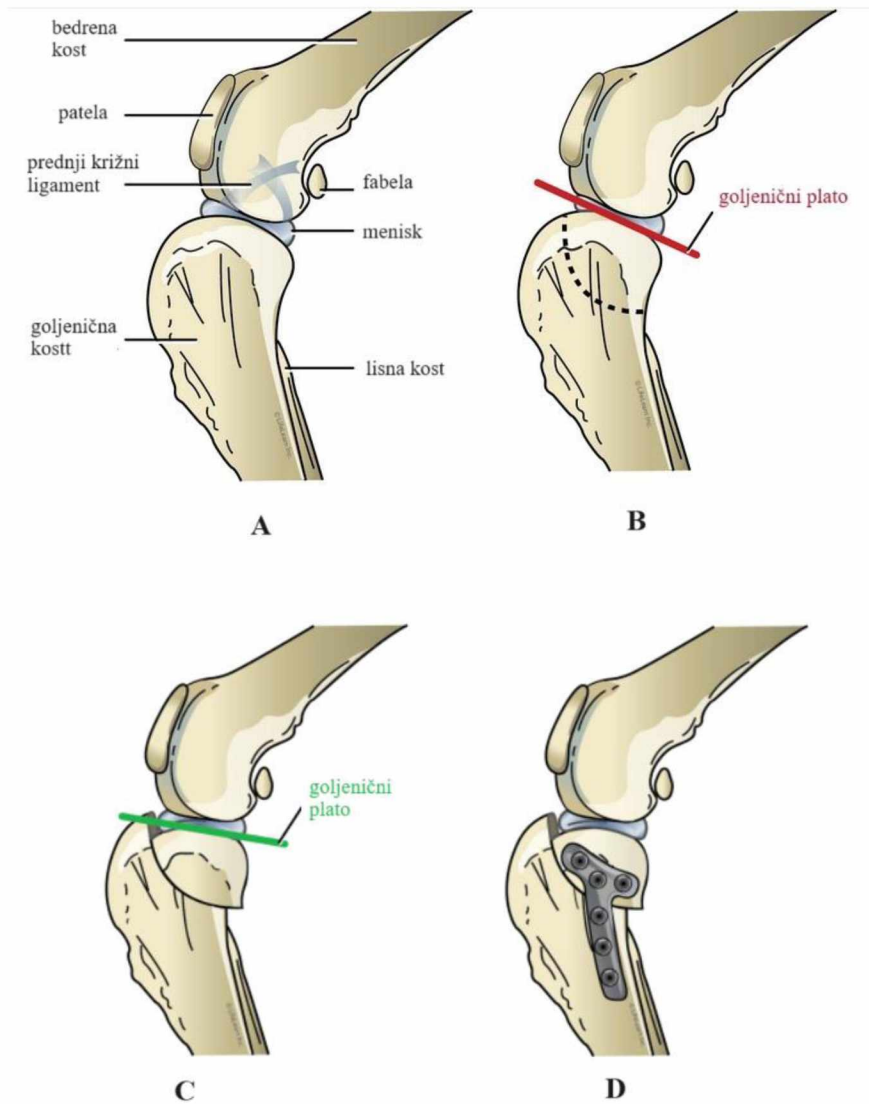
Cilj operacijskog liječenja je čišćenje i restabilizacija koljena koja se izgubila puknućem ligamenta. Zahvate možemo podijeliti u tri skupine: izvanzglobne tehnike, unutarzglobne tehnike i geometrijske metode. U izvanzglobnim tehnikama se koljeni zglob otvara i vrši se inspekcija. Iz zgloba se vadi puknuti CCL, fragmenti puknute kosti i dio puknutog meniska, ako ga ima (BROOKS, 2021.). Koriste se sintetski materijali koji se učvršćuju na izometričkim točkama koje odgovaraju hvatištima ligamenta i na taj način preuzimaju njegovu ulogu. Koriste se "metoda lateralnog šava" (DeAngelis tehnika) i "modificirani postupak zatezanja retinakula". Prilikom unutarzglobnih tehnika se provlači autotransplantat široke fascije (lat. *fascia lata*) i/ili dio patelarnog ligamenta kroz koljeni zglob i na taj način on preuzima ulogu prednjeg križnog ligamenta. Najčešće se koriste modificirane tehnike prema Paatsami. Geometrijske metode se odnose na one gdje se operacijski mijenjaju kutevi zglobnih površina i vektori sila. Cilj ovih metoda je eliminacija sila koje uzrokuju kranijalni smak potkoljenice i ostvarivanje sagitalne stabilnosti koljena pri opterećenju. Na taj način se rasterećuje prednji križni ligament (KRESZINGER, 2009.). Geometrijske metode uključuju osteotomiju.

2.4. Osteotomija

Osteotomija je ortopedski kirurški postupak u kojem se reže kost, u svrhu preoblikovanja i razmještaja kosti ili zgloba. Postoji 6 tehnika osteotomije kojima se liječi puknuće prednjeg križnog ligamenta u pasa. Prilikom svakog od ovih zahvata, životinja je u dubokoj anesteziji, perioperativno se primjenjuju antibiotici i nesteroidni protuupalni lijekovi, te je strogo ograničena aktivnost psa. Aktivnost se postoperativno uvodi postupno po protokolu. Intraoperativno se čisti zglob, uklanjaju fragmenti puknutih kostiju, meniska i ligamenta, ukoliko ih ima.

2.4.1. Osteotomija poravnanja goljeničnog platoa (TPLO)

Cilj TPLO (engl. *tibial plateau leveling osteotomy*) tehnike je eliminirati nestabilnost koljena koja nastaje zbog kranijalnog smaka potkoljenice. To se postiže smanjivanjem kaudodistalne orijentacije goljeničnog platoa, odnosno smanjenjem TPA. Prije izvođenja ove tehnike, potrebno je napraviti rendgenogram koljenog zgloba u lateralnom i sagitalnom prikazu i na njemu izmjeriti TPA, jer se pomoću toga određuje količina rotacije u operaciji. Pomoću zakrivljene pile se izvodi radijalna osteotomija medijalnog proksimalnog dijela goljenične kosti kao što je prikazano na Slici 6. Taj se dio zarotira sve dok ne postignemo željeni TPA. Novonastali koštani spoj se učvrsti TPLO čeličnom pločicom koju odaberemo za svakog pacijenta po individualnoj procjeni. Minimalna količina rotacije koja je potrebna da bi se eliminirao kranijalni smak potkoljenice zahtijeva postoperativni TPA od $6.5^{\circ} \pm 0.9^{\circ}$ (MILOVANČEV i SCHAEFER, 2010.). Bitna je pravilna selekcija pacijenata, jer TPLO rezultira povećanim naprezanjem stražnjeg križnog ligamenta, tako da pacijenti sa problematičnim ligamentom nisu dobri kandidati za ovu operaciju (WARZEE i sur., 2001.).

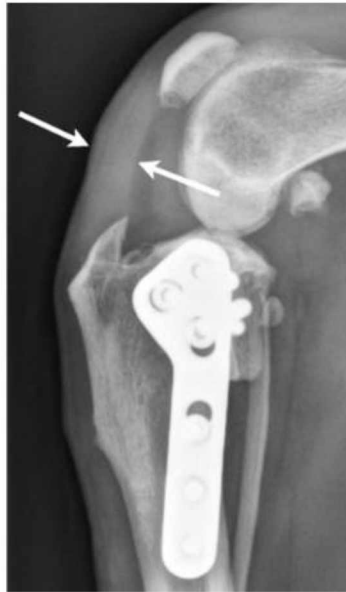

Slika 6. Shematski prikaz izvođenja osteotomije poravnanja goljencičnog platoa (TPLO). Prikazana je konfiguracija koljenog zgloba prije operacije (A), preoperativno planiranje mjesta radijalne osteotomije (B), rotiranje koštanog segmenta i poravnavanje goljencičnog platoa (C) i osiguravanje nove zglobne konformacije sa kirurškom TPLO pločicom (D).

(izvor: WEIR i sur., 2023.)

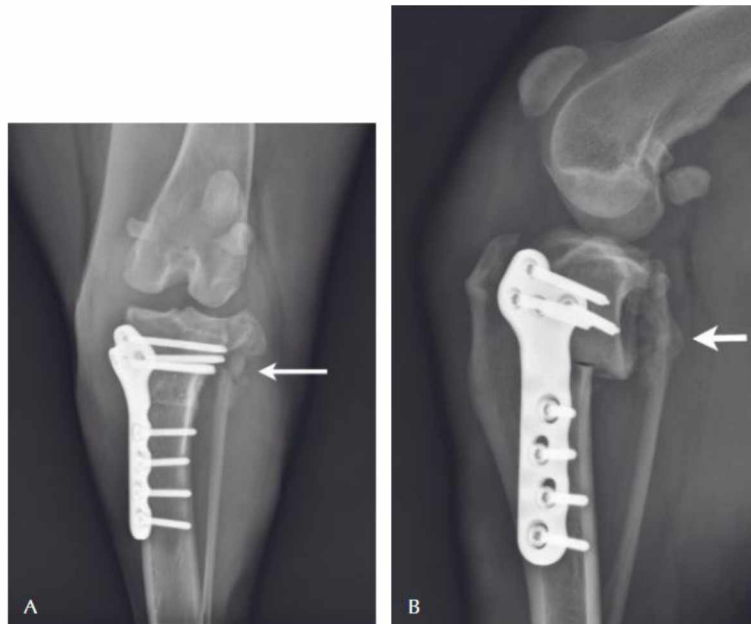2.4.1.1. Komplikacije i prednosti

Sveukupne postoperativne komplikacije ove tehnike variraju između 18% i 28% (PACCHIANA i sur., 2003.; PRIDDY i sur., 2003.; STAUFFER i sur., 2006.). Neke od ovih komplikacija su krvarenje, problematika na mjestu šava, zadebljanje patelarnog ligamenta, prijelom bedrene ili lisne kosti, posljedična ozljeda meniska i propadanje implantanta (MILOVANČEV i SCHAEFER, 2010.). Čak 80% kliničkih slučajeva pokazuje zadebljanje patelarnog ligamenta 2 mjeseca poslije operacije (Slika 7) (CAREY i sur., 2005.). Psi sa preoperativnim TPA $\geq 35^\circ$ su u većem riziku od postoperativnih komplikacija, od kojih je najčešća gubitak postoperativnog TPA (TALAAT i sur., 2006.). Jedne od najtežih komplikacija ove tehnike su puknuća lisne ili goljениčne kosti (Slika 8). U istraživanju koje su proveli TUTTLE i MANLEY (2009.), puknuće lisne kosti se dogodilo u 5.4% zahvata, gdje su bili prisutni rizični faktori kao povećana tjelesna težina, preveliki preoperativni TPA i ne korištenje TPLO *jig* tijekom operacije. Postoperativne komplikacije u pasa težine <15 kg su znatno rjeđe nego u onih veće tjelesne mase i iznose samo 4.44% (MARIN i sur., 2021.). Usprkos potencijalnim komplikacijama, ishodi ove tehnike se subjektivno i objektivno smatraju poželjnima. Neka istraživanja su to potvrdila kroz ankete sa subjektivnim procjenama kao ocjenjivanje stupnja šepanja, rendgenološko stupnjevanje osteofita i ispitivanja vlasnika pasa (MILOVANČEV i SCHAEFER, 2010.). Objektivne procjene uda nakon TPLO-a pomoću kinematičke analize i tzv. "*force plate*" – ploče koje mjere silu otpora podloge po jednoj ili više osi prilikom uobičajenih aktivnosti, pokazale su odlične rezultate, nadmašujući ishode metode lateralnog šava (CONZEMIUS i sur., 2005.; MILLIS i sur., 2008.).



Slika 7. Lateralni prikaz rendgenograma psa 8 tjedana postoperativno od osteotomije poravnanja goljeničnog platoa (TPO). Strelice pokazuju zadebljanje patelnarnog ligamenta.

(izvor: MILOVANCEV i SCHAEFER, 2010.)



Slika 8. Rendgenogram psa 10 tjedana nakon osteotomije poravnanja goljeničnog platoa (TPO) u sagitalnoj (A) i lateralnoj (B) projekciji. Strelice označavaju mjesto prijeloma lisne kosti, kao posljedice zahvata.

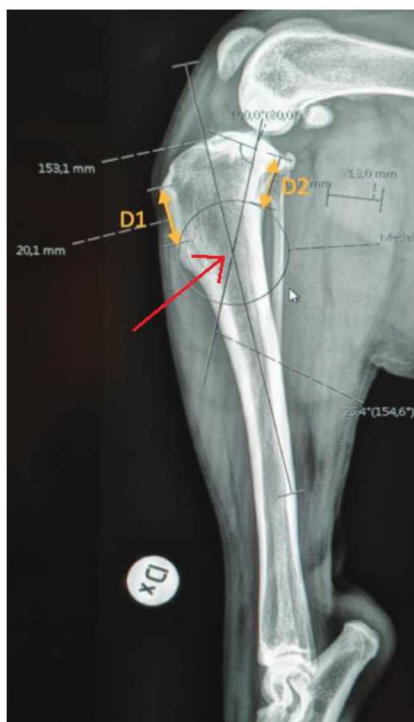
(izvor: MILOVANCEV i SCHAEFER, 2010.)

2.4.1.2. Usporedba s drugim tehnikama

TPLO je zlatni standard za liječenje puknuća prednjeg križnog ligamenta zbog boljih rezultata od drugih tehnika osteotomije. Uspoređujući sa TTA, TPLO ima smanjenu pojavu osteoartritisa, manje puknuća meniska, manje erozija hrskavice, bolji mobilitet, manja bol, te sveukupno bolja kvaliteta života (VASQUEZ i sur., 2018.). Uspoređujući rendgenološki TPLO i TTA tehnike unutar 3 godine od operacije, pojava osteoartritisa je učestalija u TTA i onih pasa koji su imali bilateralnu operaciju. Također, subjektivnom procjenom vlasnika dalo se zaključiti da je bol nakon operacije manja i funkcija operiranog uda bolja u TPLO (MOORE i sur., 2020.). KROTSCHECK i sur. (2016.) su pokazali da psi operirani TPLO tehnikom ranije ostvare normalnu funkciju uda nego oni operirani TTA tehnikom. Čak 61.1% pasa jednu godinu nakon TTA pokazuje kroničnu bol. Može se zaključiti da su dugoročne posljedice manje kod TPLO, u odnosu na TTA (CHRISTOPHER i sur., 2013.).

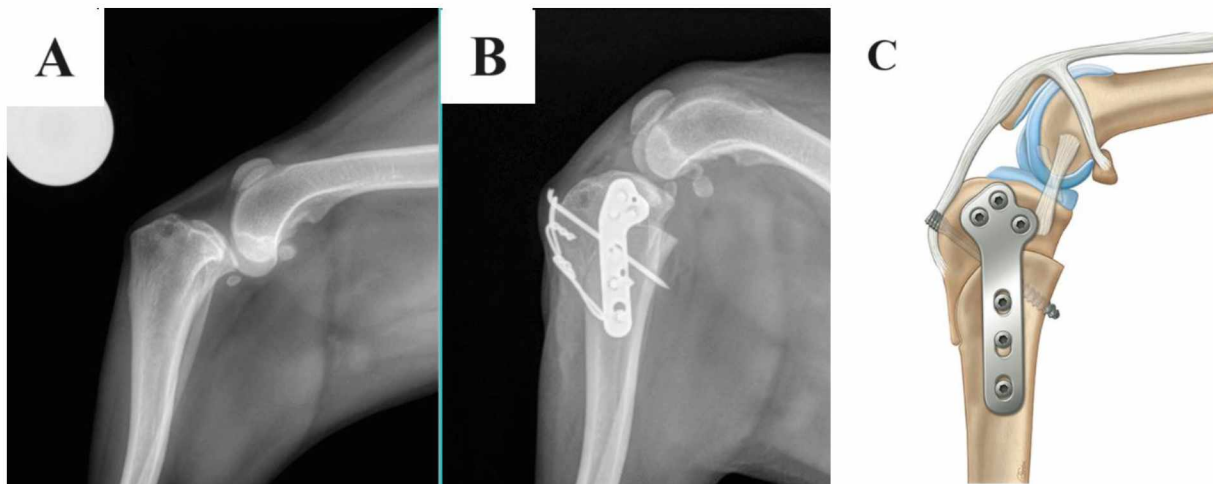
2.4.2. Osteotomija poravnanja iz centra rotacijske angulacije (CBLO)

CBLO (engl. *CORA based leveling osteotomy*) se temelji na preoperativnom utvrđivanju centra rotacijske angulacije (engl. *CORA - The Centre of Rotation of Angulation*), jer se pomoću njega intraoperativno poravnava kut goljeničnog platoa (MAZDARANI i sur., 2021.). Da bi se precizno izvela operacija, potrebno je napraviti preoperativni RTG i na njemu odrediti centar rotacijske angulacije i duljinu za koju se kost mora zarotirati (Slika 9). Slično kao i kod TPLO tehnike, pomoću zakrivljene pile izvodi se radijalna osteotomija proksimalnog dijela goljenične kosti, no rotira se u suprotnom smjeru do željenog položaja, te učvršćuje CBLO pločicom i vijcima (Slika 10). Tijekom operacije, os korekcije angulacije (engl. *ACA – axis of correction of angulation*) trebala bi se nalaziti na CORA ili duž CORA linije (MAZDARANI i sur., 2021.). Također je cilj umanjiti TPA na 9–12° i na taj način spriječiti kranijalni smak potkoljenice (VASQUEZ i sur., 2018.).



Slika 9. Preoperativno određivanje centra rotacijske angulacije (crvena strelica) i planiranje mjesta rezanja kosti u osteotomiji poravnanja iz centra rotacijske angulacije (CBLO). D1 označava udaljenost između prihvata patelarnog ligamenta na goljeničnoj hrapavosti i mjesta gdje se osteotomijom reže kranijalni goljenični korteks. D2 označava udaljenost između zglobne površine i mjesta gdje se osteotomijom reže kaudalni goljenični korteks.

(izvor: COSKUN i VISKJER, 2023.)



Slika 10. Preoperativni rendgenogram koljena psa sa kranijalnim smakom potkoljenice posljedično puknuću prednjeg križnog ligamenta (A), te postoperativni rendgenogram (B) i shematski prikaz (C) nakon osteotomije poravnanja iz centra rotacijske angulacije (CBLO).

(slike preuzete sa: <https://poulsboanimalclinic.com/service/cruciate-ligament-repair/> i <https://mydogsymptoms.com/cora-based-leveling-osteotomy-cblo/>)

2.4.2.1. Komplikacije i prednosti

VASQUEZ i sur. (2018.) su 14 mjeseci nakon operacije artroskopski pregledavali hrskavicu koljenog zgloba. Zaključili su da je promjena zglobne hrskavice nepostojeća ili minimalna, a postoperativnu slabost bolesne noge su pridodali patologiji meniska koja se naknadno pojavila. U istraživanju koje su radili COSKUN i VISKJER (2023.) nije bilo intraoperativnih niti značajnih postoperativnih komplikacija. Jedine dvije komplikacije su bile infekcije na mjestu šava, koje su se adekvatnom terapijom izliječile. Također su u istraživanju pokazali da su se psi operirani ovom tehnikom vratili normalnoj funkciji uda 6 - 12 mjeseci postoperativno. To su dokazali objektivno koristeći traku za hodanje koja mjeri pritisak prilikom hoda. KISHI i HULSE (2016.) su pokazali da 77% pacijenata postiže potpuni povrat funkcije, 19% prihvatljivu funkciju, a 3% neprihvatljivu funkciju. Komplikacije CBLO-a su infekcija mjesta šava, puknuća meniska koja su se pojavila kasnije, te komplikacije povezane s implantatom. Sve teže komplikacije su se sanirale jednom dodatnom operacijom i naknadno se uspostavila potpuna funkcija uda. Prednosti CBLO tehnike je očuvanje proksimalne goljenične epifize, što omogućuje izvođenje dodatnog zahvata, ukoliko je potreban. Također je rez distalnije, što ostavlja dovoljno netaknutog proksimalnog fragmenta goljenične kosti, čak i za

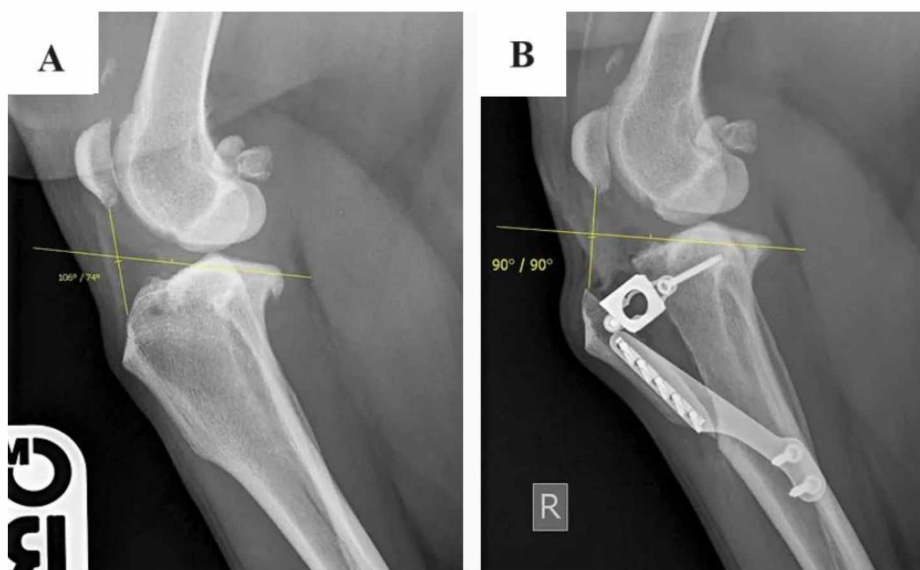
male pasmine pasa. Osteotomija i postavljanje implantata je distalno od proksimalne goljenične ploče rasta, što čini ovu tehniku pogodnom i za mlade pse. Mjesto fiksiranja implantata i vijaka omogućava kompresiju i odlično prijanjanje kosti. To omogućava brže zarastanje i ranu funkciju uda. Velika prednost je i što se ovom osteotomijom ne reže hrskavica na zglobnim površinama, tako da sinovijalna tekućina ne curi. Adekvatno isceljenje se vidjelo u 97% slučajeva u 63 dana postoperativno.

2.4.2.2. Usporedba s drugim tehnikama

CBLO je tehnički zahtjevniji za izvesti, no gledajući biomehaničke aspekte koljenog zgloba, ima nekoliko prednosti. Manja promjena TPA kod CBLO u odnosu na TPLO ublažava opterećenje kaudalnog križnog ligamenta. Prednost je i manje erozije hrskavice te bolja funkcija u mehaničkim *ex-vivo* pokusima (VASQUEZ i sur., 2018). U ovoj tehnici nema sekundarne translacije i tzv. "*balcony*" efekta kao u TPLO tehnici. Postoperativne komplikacije se javljaju kod 16% pasa, što je u prosjeku manje nego u TPLO. S obzirom na to da je CBLO novija tehnika, manje se koristi iako istraživanja pokazuju bolje rezultate u odnosu na TPLO (KISHI i HULSE, 2016.).

2.4.3. Tehnika kranijalne transpozicije goljenične kvrge (TTA)

TTA (engl. *tibial tuberosity advancement*) se najčešće izvodi na psima sa izraženim kutom goljeničnog platoa. Način primjene ove tehnike prikazuje Slika 11. Kranijalni proksimalni dio goljenične kosti, goljenična kvrge, se reže okomitom osteotomijom u distalnom smjeru i odvaja od ostatka kosti. Širina novonastalog međukoštanog prostora se određuje preoperativno pomoću rendgenograma gdje je u lateralnom prikazu femorotibijalni zglobov postavljen pod kutem od 135°. Specijalni ortopedski implantat se šarafi u novostvoreni međukoštani prostor kako bi kranijalni dio distalnog dijela zgloba bio pomaknut proksimalno i kranijalno. To stavlja patelarni ligament u bolji položaj i na taj način se eliminira kranijalni smak potkoljenice. Zatim se postavlja posebna pločica koja učvršćuje odmaknutu goljeničnu kvrge za ostatak kosti (WEIR i sur., 2023.).

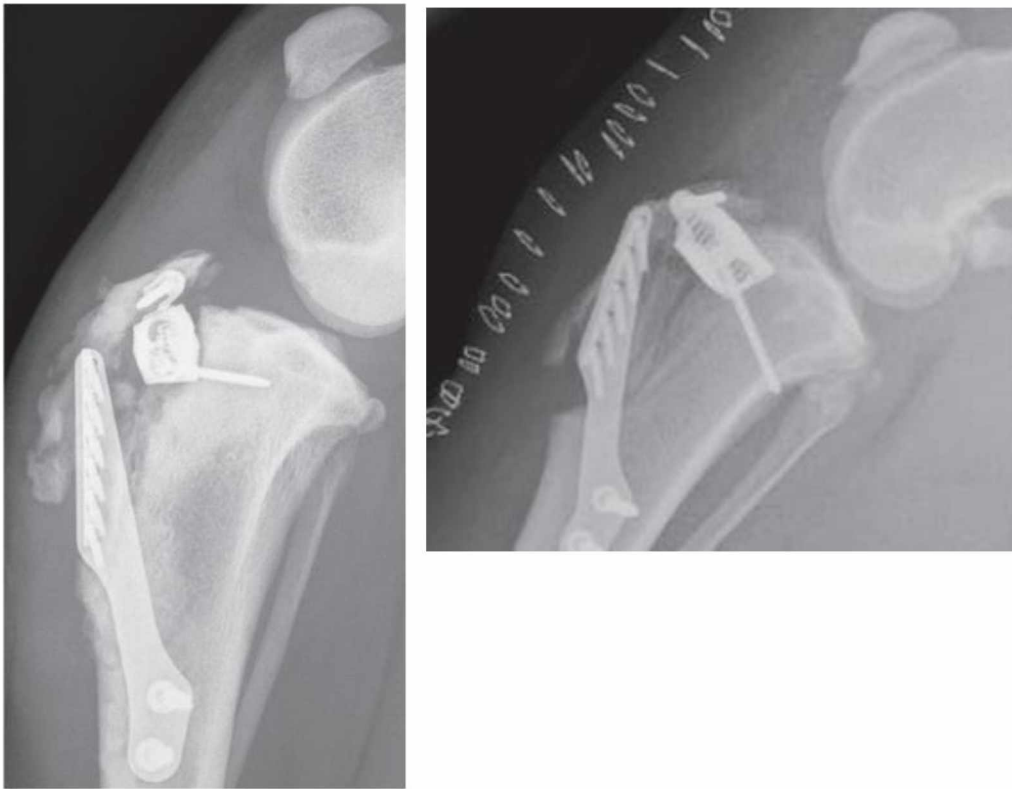

Slika 11. Preoperativni (A) i postoperativni (B) rendgenogram koljena psa nakon operacije tehnikom kranijalne transpozicije goljenične kvrge (TTA). Žute crte prikazuju kut pod kojim se sastaju patelarni ligament i goljenični plato. Postoperativno (B) je taj kut manji i povoljniji, a u međukoštanom prostoru je vidljiv TTA implantat.

(slika preuzeta s: <https://www.vetortho.co.uk/cruciate-ligament-tplo-tta-dog-irel>)

2.4.3.1. Komplikacije i prednosti

Oporavak nakon TTA operacije je uglavnom brz. Već nakon 24 sata postoperativno 50% pacijenata počinje upotrebljavati nogu prilikom hoda. Dva tjedna postoperativno većina pasa oslanja djelomičnu ili potpunu težinu na nogu, a nakon 10 tjedana većina njih više ne šepa i nema abnormalnosti u hodu. Nakon 4 mjeseca, većina pasa može normalno hodati i igrati se, dok se potpunim fizičkim aktivnostima vraćaju unutar 6 mjeseci. Kao i u drugim tehnikama osteotomije, potrebno je napraviti postoperativni rendgenogram kako bi se uvjerali da mjesto osteotomije zarasta u poželjnom smjeru, te obavljati kontrolne preglede. Prosječna učestalost postoperativnih komplikacija u istraživanjima u prosjeku iznosi 28%. Najčešća komplikacija nakon TTA je infekcija koja se javlja u manje od 10% slučajeva (WEIR i sur., 2023.). Teže komplikacije TTA tehnike su sekundarna ozljeda meniska, koja se javlja u 8% slučajeva, te prijelom goljenične hrapavosti (Slika 12) (STEIN i SCHMOEKEL, 2008.). Prijelom goljenične hrapavosti je opažen i kod TPLO tehnike. U istraživanju koje su proveli CALVO i sur. (2014.), u 5% pasa podvrgnutih TTA operaciji je došlo do ove komplikacije i 40% njih je zahtijevalo revizijsku operaciju. Nakon liječenja prijeloma, u 70% pasa je funkcija uda bila izvrsna, a u 30% dobra, stoga su zaključili da ova komplikacija ima povoljnu prognozu iako je teška. S obzirom na to da TTA povećava vlačno opterećenje patelarnog ligamenta, moguća je postoperativna luksacija patele, no ona je rijetka i učestalost iznosi 1.2% (COSTA i sur., 2015.). Još jedna značajna komplikacija je osteoartritis operiranog zgloba koji je zamijećen 8 tjedana poslije operacije, te je nakon godine dana čak i uznapredovao (MACDONALD i sur., 2013.). Usprkos navedenim komplikacijama, u 94% operiranih pasa se 6 tjedana poslije operacije uočava napredno zacjeljivanje mjesta osteotomije i drastično smanjenje šepanja. Osam do dvanaest mjeseci nakon operacije, 83% vlasnika izjavljuje da njihov pas ne šepa nimalo, ili šepa tek kod zahtjevnih aktivnosti (STEIN i SCHMOEKEL, 2008.).



Slika 12. Rendgenogram s prijelomima goljenične kvrge u dva psa kao teška komplikacija tehnike kranijalne transpozicije goljenične kvrge (TTA). Vidljivi su mnogostruki koštani fragmeni i kranijalna i kaudalna dispozicija goljenične kvrge.

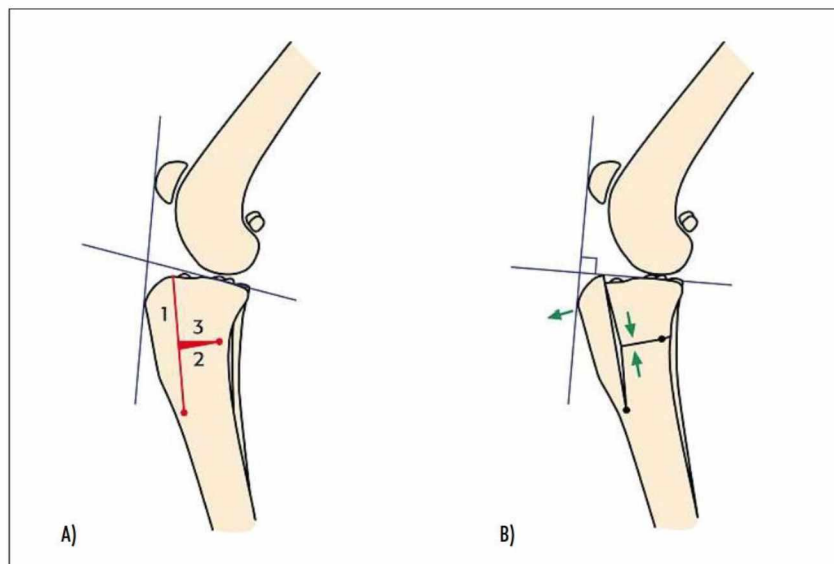
(izvor: CALVO i sur., 2014.)

2.4.3.2. Usporedba s drugim tehnikama

PALMER i POZZI (2009.) su uspoređivali TPLO sa TTA iz biomehaničkog pogleda, i zaključili da je TTA u blagoj prednosti. U obje tehnike se TPA stavlja pod kut od $\sim 90^\circ$ u odnosu na patelarni ligament, jer se time obnavlja normalan kontakt goljениčne i bedrene kosti, povoljan geometrijski odnos zglobnih površina i na taj način se sile koje prolaze kroz koljeni zglob pravilno raspoređuju. Prilikom poravnanja goljениčnog platoa na 6° , TPLO ne uspostavlja ponovno normalnu zglobnu biomehaniku. Psi se češće ranije oslanjaju na nogu nakon TTA, jer se prilikom zahvata vrši trauma na manju količinu mekog tkiva nego u TPLO. No velika prednost TPLO tehnike je ta što je uspješnost velika, opseg pokreta operirane noge je dugoročno veći i jednom kada se pas podvrgne ovoj operaciji, uglavnom u budućnosti nije potrebna revizijska operacija. U anketi koju su proveli VON PFEIL i sur. (2018.) među članovima Veterinarskog ortopedskog društva, 78.6% ispitanika preferira TPLO, a 13.9% TTA. Gledajući dugoročne posljedice, i TTA i TPLO postižu normalnu funkciju prilikom hoda, s tim da je TPLO postiže brže i jedino TPLO postiže normalnu funkciju prilikom kasa. Time se da zaključiti da je TPLO indiciraniji kod aktivnijih pasa (KROTSCHHECK i sur., 2016.). Rezultati istraživanja se ne podudaraju uvijek. Na primjer, CALVO i sur. (2014.) su zaključili da je TTA je manje invazivna i komplicirana tehnika, no da je učestalost komplikacija u TTA i TPLO slična, dok su CHRISTOPHER i sur. (2013.) zaključili da je TTA povezan sa većom učestalošću teških komplikacija i većom razinom postoperativne i dugoročne boli. TTA nije najbolja opcija za pacijente sa TPA iznad 25° (FERREIRA i sur., 2016.).

2.4.4. Trostruka osteotomija goljenice (TTO)

TTO (engl. *triple tibial osteotomy*) je nastao spajajući principe TPLO i TTA tehnika. U ovoj se operaciji izvodi TPLO u određenoj geometrijskoj točki tako da kada se odrezani koštani odlomak rotira, automatski gura kranijalno goljeničnu hrapavost, slično kao u TTA. Izvode se tri osteotomije, po čemu je tehnika dobila ime. Mjesta reza su vidljiva na Slici 13. Prilikom rezanja se izdvaja mali horizontalni koštani klin (u prosjeku od 12°) koji se nalazi na sredini okomitog reza goljenične kvrge. Vađenjem tog klina i zatvaranjem horizontalnog novonastalog defekta, TPA se smanjuje, a istovremeno se goljenična kvrge pomiče kranijalno. Konačni rezultat je TPA u iznosu u prosjeku od 20° , a kranijalni pomak goljenične kvrge od 9-12 cm.



Slika 13. Shematski prikaz procedure trostruke osteotomije goljenice (TTO). Brojevi 1, 2 i 3 (A) označavaju mjesta osteotomija, a zelene strelice (B) smjerove pomicanja koštanih odlomaka nakon vađenja odrezanog koštanog klina. Crne linije prikazuju preoperativni (A) i postoperativni (B) kut između patelarnog ligamenta i goljeničnog platoa. Vidljivo je da je postoperativno on manji i iznosi 90° .

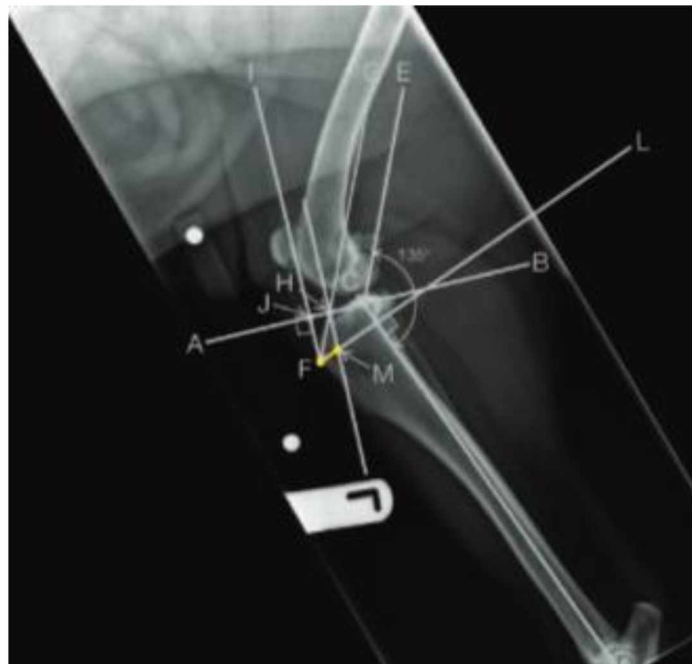
(izvor: BRUCE i sur., 2007.)

2.4.4.1. Komplikacije i prednosti

Komplikacije TTO tehnike su infekcija na mjestu pločice i na mjestu šava, sekundarno puknuće meniska, no najčešća komplikacija je bila intraoperativna, a to je prijelom distalnog dijela goljenične hrapavosti prilikom osteotomije i kranijalizacije (BRUCE i sur., 2007.; WISEMAN i WILSON, 2024.). U starijih istraživanja je došlo do prijeloma u 23.4% slučajeva (BRUCE i sur., 2007.), dok je u novijima ona znatno manja, 4.9% (WISEMAN i WILSON, 2024.). 6 do 12 tjedana postoperativno vidljivo je blago šepanje, te pozitivan Lachmanov test (izravni efekt ladice) u svih pacijenata, te u 89.1% pacijenata pozitivan test kompresije potkoljenice (neizravni efekt ladice). 11 do 25 mjeseci postoperativno, šepanje je minimalno ili nepostojeće, dok je i dalje u sličnim postotcima bio prisutan i izravni i neizravni efekt ladice. Subjektivnom anketom vlasnika 12 mjeseci nakon operacije, 100% vlasnika je izjavilo da je ovom tehnikom poboljšana kvaliteta života njihovih pasa i da bi se odlučili za isti zahvat u slučaju puknuća prednjeg križnog ligamenta njihovog psa (BRUCE i sur., 2007.).

2.4.5. Modificirana Maquet procedura (MMP)

Drugi naziv za MMP (engl. *modified Maquet procedure*) je modificirana Maquet tehnika (engl. *MMT - modified Maquet technique*). MMP je adaptacija TTA tehnike gdje se umjesto TTA implantata između koštanih odlomaka koristi titanski spužvasti implantat u obliku klina, te se ne učvršćuje pločicom. Zahtjeva manje vremena i jednostavniji je u izvođenju. Ovo je prvo kliničko korištenje titanske spužve u veterinarskoj medicini. Isto kao i u TTA, okomita osteotomija se izvodi na proksimalnom kranijalnom dijelu goljениčne kosti. Odrezana goljениčna kvrga se pomiče kranijalno, te se između nje i ostatka kosti umeće titanski spužvasti klin, a spoj se učvršćuje vijkom i žicom, a ne pločicom. Planiranje operacije se radi na preoperativnom rendgenogramu kako je prikazano na Slici 14 (NESS, 2016.).

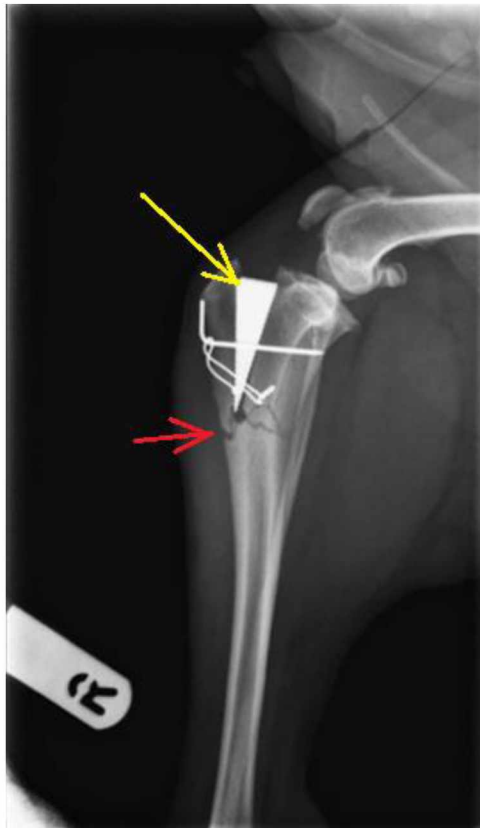

Slika 14. Planski rendgenogram kod modificirane Maquet procedure (MMP). Ucrtan je nagib goljениčnog platoa (linija A-B) i duga os potkoljenice (linija C-D). Na njihovom sjecištu se crta linija C-E pod kutem od 135°. Serije paralelnih i okomitih linija dovode do udaljenosti F-M (označena žutom bojom), koja odgovara duljini za koju je potrebno kranijalizirati goljениčnu kvrgu, te ujedno i veličinu titanskog klina koji je poželjno upotrijebiti.

(izvor: NESS, 2016.)

2.4.5.1. Komplikacije i prednosti

U istraživanju koje je proveo NESS (2016.), postoperativna evaluacija uspješnosti operacije MMP tehnikom se vršila nakon 4 tjedna i nakon 6-11 mjeseci. Nakon 4 tjedna je funkcionalnost uda bila prihvatljiva u 92% pasa. U preostalih 8% se javio prijelom goljenične epifize čija linija povezuje mjesta gdje je kost bušena (Slika 15). To je najteža komplikacija MMP tehnike nakon zahvata. Druge komplikacije uključuju kranijalnu dispoziciju distalnog dijela goljenične hrapavosti (15% pasa), no u ovom istraživanju to nije utjecalo na konačnu funkciju uda i ishod operacije. 6-11 mjeseci postoperativno, 77% pasa pokazuje potpuno vraćanje funkcija uda.



Slika 15. Postoperativni rendgenogram koljena psa sa vidljivim prijelomom goljenične kosti. Lomna linija (crvena strelica) spaja točke bušenja kosti prilikom modificirane Maquet procedure (MMP). Žuta strelica označava titanski spužvasti implantat.

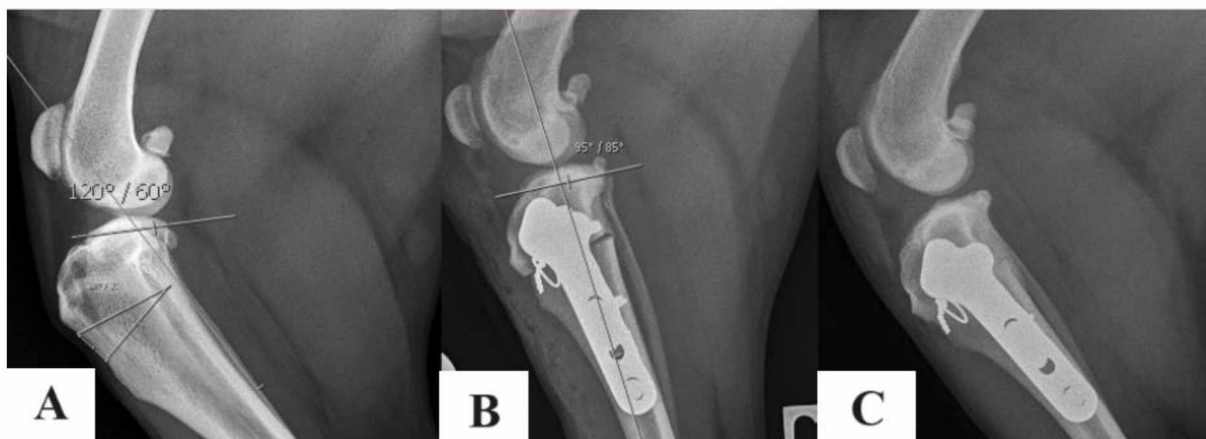(izvor: NESS 2016.)

2.4.5.2. Usporedba s drugim tehnikama

KNEBEL i sur. (2020.) su pokazali sa psi liječeni TPLO tehnikom pokazuju malo bolje konačne rezultate nego oni liječeni sa MMP. Pacijenti sa TPLO-om dosežu 93.9% i 85.9% normalnih sila reakcije na podlogu 3 i 6 mjeseci postoperativno, za razliku od 89.4% i 79.9% kod MMP-a. Također, obje tehnike pokazuju najveći klinički napredak nakon 6 tjedana od operacije. S tim da psi liječeni TPLO-om ipak u prosjeku pokazuju manje hromosti. Nakon 3 do 6 mjeseci, učestalost hromosti je u obje skupine pasa bila jednaka. Također, pojavnost i progresija osteoartritisa je slična u obje tehnike, kao i učestalost ostalih komplikacija navedenih ranije. Usprkos tome što nisu pronađene značajne razlike između TPLO i MMP tehnika, klinički ishod je povoljniji u TPLO (KNEBEL i sur., 2020.).

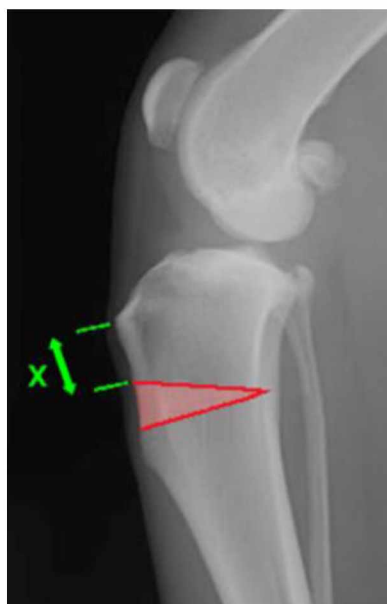
2.4.6. Kranijalna zatvarajuća klinasta osteotomija (CCWO)

Postoji nekoliko naziva koji kroz literaturu opisuju CCWO (engl. *cranial closing wedge osteotomy*). Osim navedenog, koristi se i klinasta osteotomija goljenice (engl. *TWO - tibial wedge osteotomy*), zatvarajuća klinasta osteotomija (engl. *CWO - closing wedge osteotomy*) i kranijalna klinasta osteotomija goljenice (engl. *CTWO - cranial tibial wedge osteotomy*). Ova tehnika uključuje smanjenje TPA na način da se na kranijalnom proksimalnom dijelu goljenične kosti odreže klinasti koštani odlomak, a dijelovi proksimalno i distalno od reza se spoje i tako zatvore novonastali prazni prostor (Slika 16). Ti dijelovi kosti se međusobno učvrste specifičnim pločicama i vijcima. Cilj i ove tehnike je spriječiti kranijalni smak potkoljenice prilikom upotrebe noge. Da bi se kranijalni smak eliminirao, konačni TPA nakon zahvata mora iznositi 4-6° (OXLEY i sur., 2012.). Kao i u tehnikama opisanim ranije, i za CCWO je potrebno napraviti preoperativni rendgenogram na kojem se radi plan osteotomije. Kao što je prikazano na Slici 17, na RTG-u se crta jednakokračan trokut okomit na kranijalni korteks potkoljenice. Duljina X označava prostor između goljenične hrapavosti i proksimalne osteotomije. U ovom istraživanju su modificirali tehniku tako da ostane dovoljno mjesta na proksimalnom ogranku goljenične kosti za postavljanje pločice (minimalno 5 mm za pse <25 kg i 10 mm za teže pse) (OXLEY i sur., 2012.). Postoperativno je poželjno napraviti još barem jedan rendgenogram (Slika 16) pomoću kojega se potvrđuje pravilno pozicioniranje pločice i vijaka, te je li TPA dovoljno snižen.



Slika 16. Koljeno psa preoperativno (A) i postoperativno (B i C) operaciji kranijalne zatvarajuće klinaste osteotomije (CCWO). Vidljivo je smanjenje kuta postoperativno (B) na 95°, te pravilno postavljena pločica i vijak. Prikaz C prikazuje uspješnu osifikaciju mjesta osteotomije nekoliko tjedana postoperativno.

(slika preuzeta s: <https://www.vetfix.co.uk/wp-content/uploads/2021/06/Vetfix-TPLO-by-CCWO-care-sheet-.pdf>)



Slika 17. Preoperativni rendgenogram za planiranje operacije kranijalnom zatvarajućom klinastom osteotomijom (CCWO). Klin koji će se odrezati i ukloniti iz proksimalnog dijela goljenične kosti je označen crvenom bojom. Duljina X spaja goljeničnu hrapavost i proksimalnu osteotomiju.

(izvor: OXLEY i sur., 2012.)

2.4.6.1. Usporedba s drugim tehnikama

Uspoređujući TPLO i CCWO tehnike intra i postoperativno, rezultati su slični i zadovoljavajući. U istraživanju koje su proveli OXLEY i sur. (2012.) uspoređujući TPLO i CCWO, gledali su komplikacije vezane za zahvat, šepanje, goniometriju koljena, te subjektive iskaze vlasnika. Komplikacije su se javljale u sličnoj učestalosti. Teže postoperativne su iznosile 7.2% u TPLO, te 9.5% u CCWO tehnici, dok su intraoperativne u obje iznosile 3%. Nakon obje tehnike je vidljivo značajno poboljšanje funkcije noge i dugoročni ishodi su povoljni. Šepanje i invalidnost su nepostojeći ili minimalni u 95.5% (TPLO) i 92.7% (CCWO) pasa. Sposobnost fleksije i ekstenzije, te cjelokupni opseg pokreta su podjednaki u obje tehnike postoperativno. U subjektivnoj procjeni vlasnika, kvaliteta života psa je u obje tehnike podjednako unaprijeđena nakon operacija. Isti zaključak su donijeli i CORR i BROWN, (2007.). S tim da su dodatno pokazali da su se psi nakon obje tehnike jednako brzo počeli oslanjati na operiranu nogu, već nakon 1-3 dana od zahvata. Također su pokazali da je osifikacija jednako brza, te stupanj osteortritisa sličan. No, TPLO je u prednosti kada je u pitanju ukočenost zgloba nakon odmaranja, te psi tretirani TPLO tehnikom nisu toliko osjetljivi na niske vanjske temperature.

3. ZAKLJUČCI

Puknuće prednjeg križnog ligamenta je najčešći uzrok šepanja i boli koljenog zgloba u pasa. Gubitak njegove funkcije dovodi do kranijalnog smaka potkoljenice, što uzrokuje subluksaciju potkoljenice i povećava unutarnju rotaciju koljenog zgloba. Koljeno postaje izrazito nestabilno i bolno. Liječenje puknuća je najuspješnije ako se provodi kirurškim putem. Na raspolaganju ortopedskim kirurzima stoji nekoliko kirurških tehnika, od kojih su 6 tehnike osteotomije (TPLO, TTA, TTO, CBLO, CCWO, MMP). Svaka od ovih tehnika ima uspješne rezultate, gdje se u velikoj većini slučajeva postiže normalna funkcija koljena. Kirurzi diljem svijeta preferiraju TPLO tehniku, koja dugoročno pokazuje najbolje rezultate. 78.6% ispitanika iz američkog Veterinarskog ortopedskog društva koristi TPLO. CBLO je prema nekim istraživanjima superiornija tehnika, no novija je i ne postoji još dovoljno istraživanja gledajući dugoročne posljedice, da bi zamijenila TPLO diljem svijeta. Iz tog razloga, veterinari rjeđe koriste CBLO. Postoperativno se u svih tehnika u određenim postocima javlja osteoartritis, bol koljenog zgloba i šepanje. Poželjno je za svakog pacijenta individualno izabrati tehniku koja bi mu najviše odgovarala s obzirom na geometriju koljenog zgloba, stanje ligamenata, stil života, razinu aktivnost, opetovanu patologiju zgloba, te tjelesnu masu.

4. LITERATURA

1. ASAHARA H., M. INUI, M. K. LOTZ (2017): Tendons and Ligaments: Connecting Developmental Biology to Musculoskeletal Disease Pathogenesis. *J. Bone. Miner. Res.* 32,1773–1782, DOI 10.1002/jbmr.3199
2. BROOKS, W. (2005): Ruptured Cranial Cruciate Ligaments in Dogs. *Ažurirano: 26. siječnja* 2021. *VIN.* <https://veterinarypartner.vin.com/default.aspx?pid=19239&id=4952244>
3. BRUCE, W. J., A. ROSE, J. TUKE, G. M. ROBINS (2007): Evaluation of the triple tibial osteotomy. A new technique for the management of the canine cruciate-deficient stifle. *Vet. Comp. Orthop. Traumatol.* 20, 159-168. DOI 10.1160/vcot-06-06-0054.
4. CALVO, I., J. AISA, D. CHASE, P. GARCIA-FERNANDEZ, F. SAN ROMAN, D. BENNETT (2014): Tibial tuberosity fracture as a complication of tibial tuberosity advancement. *Vet. Comp. Orthop. Traumatol.* 27, 148-154. DOI 10.3415/VCOT-13-06-0071
5. CAREY, K., S. W. AIKEN, G. R. DIRESTA, L. G. HERR, S. MONETTE (2005): Radiographic and clinical changes of the patellar tendon after tibial plateau leveling osteotomy 94 cases (2000-2003). *Vet. Comp. Orthop. Traumatol.* 18, 235–242.
6. CAYLOR, K. B., C. A. ZUMPANO, L. M. EVANS, R. W. MOORE (2001): Intra- and interobserver measurement variability of tibial plateau slope from lateral radiographs in dogs. *J. Am. Anim. Hosp. Assoc.* 37, 263–268. DOI 10.5326/15473317-37-3-263
7. CHRISTOPHER, S. A., J. BEETEM, J. L. COOK (2013): Comparison of long-term outcomes associated with three surgical techniques for treatment of cranial cruciate ligament disease. *Vet. Surg.* 42, 329-334. DOI 10.1111/j.1532-950X.2013.12001.x
8. CHRISTOPHER, S. A., J. BEETEM, J. L. COOK (2013): Comparison of long-term outcomes associated with three surgical techniques for treatment of cranial cruciate ligament disease in dogs. *Vet. surg.* 42, 329–334. DOI 10.1111/j.1532-950X.2013.12001.x
9. CONZEMIUS, M. G., R. B. EVANS, M. F. BESANCON, W. J. GORDON, C. L. HORSTMAN, W. D. HOEFLE, M. A. NIEVES, S. D. WAGNER (2005): Effect of surgical technique on limb function after surgery for rupture of the cranial cruciate ligament in dogs. *J. Am. Vet. Med. Assoc.* 226, 232–236. DOI 10.2460/javma.2005.226.232

10. CORR, S. A., C. BROWN (2007): A comparison of outcomes following tibial plateau levelling osteotomy and cranial tibial wedge osteotomy procedures. *Vet. Comp. Orthop. Traumatol.* 20, 312–319. DOI 10.1160/vcot-07-02-0013
11. COSKUN, Ö., S. VISKJER (2023): Evaluating the outcome after center of rotation of angulation (CORA)-based leveling osteotomy (CBLO) technique to repair unilateral cranial cruciate ligament deficiency using a pressure-sensitive walkway system. *Can. J. Vet. Res.* 87, 157-164.
12. COSTA, M., D. CRAIG, T. CAMBRIDGE, P. SEBESTYEN, Y. SU, M. A. FAHIE (2017): Major complications of tibial tuberosity advancement in 1613 dogs. *Vet. Surg.* 46, 494-500. DOI 10.1111/vsu.12649
13. FERREIRA, M. P., C. R. FERRIGNO, A. N. DE SOUZA, D. F. CAQUIAS, A. V. DE FIGUEIREDO (2016): Short-term comparison of tibial tuberosity advancement and tibial plateau levelling osteotomy in dogs with cranial cruciate ligament disease using kinetic analysis. *Vet. Comp. Orthop. Traumatol.* 29, 209–213. DOI 10.3415/VCOT-15-01-0009
14. HERMANSON J. W., A. LAHUNTA, H. E. EVANS (2020): Miller and Evans' anatomy of the dog. Fifth edition, Elsevier, St.Louis, Missouri, str. 422-432.
15. KIM, S. E., S. C. JONES, D. D. LEWIS, S. A. BANKS, B. P. CONRAD, G. TREMOLADA, A. Z. ABBASI, J. D. COGGESHALL, A. POZZI (2015): In-vivo three-dimensional knee kinematics during daily activities in dogs. *J. Orthop. Res.* 33, 1603–1610. DOI 10.1002/jor.22927
16. KISHI, E. N., D. HULSE (2016): Owner Evaluation of a CORA-Based Leveling Osteotomy for Treatment of Cranial Cruciate Ligament Injury in Dogs. *Vet. Surg.* 45, 507-514. DOI 10.1111/vsu.12472
17. KNEBEL, J., D. EBERLE, S. STEIGMEIER-RAITH, S. REESE, A. MEYER-LINDENBERG (2020): Outcome after Tibial Plateau Levelling Osteotomy and Modified Maquet Procedure in Dogs with Cranial Cruciate Ligament Rupture. *Vet. Comp. Orthop. Traumatol.* 33, 189-197. DOI 10.1055/s-0040-1701502
18. KÖNIG, H. E., H. G. LIEBICH (2009): Anatomija domaćih sisavaca. Prvo hrvatsko izdanje, Naklada Slap, Zagreb, str. 22-25, 234-241, 247-254, 275.
19. KRESZINGER, M. (2009): Ozljede tetiva. Materijali, Klinika za kirurgiju, ortopediju i oftalmologiju, Sveučilište u Zagrebu, Veterinarski fakultet, Zagreb, Hrvatska.
20. KROTSCHECK, U., S. A. NELSON, R. J. TODHUNTER, M. STONE, Z. ZHANG (2016): Long Term Functional Outcome of Tibial Tuberosity Advancement vs. Tibial

- Plateau Leveling Osteotomy and Extracapsular Repair in a Heterogeneous Population of Dogs. *Vet. Surg.* 45, 261-268. DOI 10.1111/vsu.12445
21. KROTSCHECK, U., S. NELSON, R. TODHUNTER, M. STONE, Z. ZHANG (2016): Long-term functional outcome of tibial tuberosity advancement vs tibial plateau leveling osteotomy and extracapsular repair in a heterogeneous population of dogs. *Vet. Surg.* 45, 261-268. DOI 10.1111/vsu.12445
 22. MACDONALD, T. L., D. A. ALLEN, G. J. MONTEITH (2013): Clinical assessment following tibial tuberosity advancement in 28 stifles at 6 months and 1 year after surgery. *Can. Vet. J.* 54, 249-254.
 23. MARIN, K., M. D. UNIS, J. E. HORGAN, J. K. ROUSH (2021): Risk factors for short-term postoperative complications in the 8 weeks after tibial plateau leveling osteotomy in dogs weighing less than 15 kilograms: A retrospective study. *PLoS One.* 16(2). :e0247555. doi: 10.1371/journal.pone.0247555
 24. MAZDARANI, P., M. B. M. NIELSEN, R. S. GUNDERSEN, A. VON WENCK, J. E. MILES (2021): Geometric modelling of CORA-based levelling osteotomy in the dog. *Res. Vet. Sci.* 135, 127–133. DOI 10.1016/j.rvsc.2021.01.005
 25. MILLIS, D. L., A. DURANT, J. HEADRICK, J. P. WEIGEL (2008): Long-term kinetic and kinematic comparison of cruciate-deficient dogs treated with tibial plateau leveling osteotomy or modified retinacular imbrication technique. *Proceedings of the Veterinary Orthopedic Society Annual Conference, Big Sky, Montana, Sjedinjene Američke Države, str. 8-15.*
 26. MILOVANCEV, M., S. L. SCHAEFER (2010): Tibial plateau leveling osteotomy. U: *Advances in the canine cranial cruciate ligament. Poglavlje 25.* (Muir, P.), Blackwell Publishing Ltd., Iowa, Sjedinjene Američke Države, str. 169-175.
 27. MOORE, E. V., R. WEEREN, M. PAEK (2020): Extended long-term radiographic and functional comparison of tibial plateau leveling osteotomy vs tibial tuberosity advancement for cranial cruciate ligament rupture in the dog. *Vet. Surg.* 49, 146-154. DOI 10.1111/vsu.13277
 28. MORRIS, E., A. J. LIPOWITZ (2001): Comparison of tibial plateau angles in dogs with and without cranial cruciate ligament injuries. *J. Am. Vet. Med. Assoc.* 218, 363–366. DOI 10.2460/javma.2001.218.363
 29. NESS M. G. (2016): The Modified Maquet Procedure (MMP) in Dogs: Technical Development and Initial Clinical Experience. *J. Am. Anim. Hosp. Assoc.* 52, 242-250. DOI 10.5326/JAAHA-MS-6304

30. OXLEY, B., T. J. GEMMILL, A. R. RENWICK, D. N. CLEMENTS, W. M. MCKEE (2013): Comparison of complication rates and clinical outcome between tibial plateau leveling osteotomy and a modified cranial closing wedge osteotomy for treatment of cranial cruciate ligament disease in dogs. *Vet. Surg.* 42, 739-750. DOI 10.1111/j.1532-950X.2013.12033.x
31. PACCHIANA, P. D., E. MORRIS, S. L. GILLINGS, C. R. JESSEN, A. J. LIPOWITZ (2003): Surgical and postoperative complications associated with tibial plateau leveling osteotomy in dogs with cranial cruciate ligament rupture: 397 cases (1998-2001). *J. Am. Vet. Med. Assoc.* 222, 184–193. DOI 10.2460/javma.2003.222.184
32. PALMER, R. H. (2005): Understanding tibial plateau leveling osteotomies in dogs. *dvm360*. <https://www.dvm360.com/view/understanding-tibial-plateau-leveling-osteotomies-dogs>
33. PALMER, R. H., A. POZZI (2009): TPLO vs. TTA: Which Technique is Best? World Small Animal Veterinary Association. The 34th World Congress Proceedings, 24. srpnja, Sao Paulo, Brazil.
34. PEĆIN, M., M. LIPAR, O. SMOLEC, J. KOS, M. KRESZINGER, M. STEJSKAL (2017): Breed, gender, age and reproductive status in relation to the predisposition for cranial cruciate ligament rupture in 117 dogs treated by a single surgeon (2010-2015) - a short communication. *Veterinarski Arhiv.* 87, 783-789. DOI 10.24099
35. PRIDDY, N. H., J. L. TOMLINSON, J. R. DODAM, J. E. HORNBOSTEL (2003): Complications with and owner assessment of the outcome of tibial plateau leveling osteotomy for treatment of cranial cruciate ligament rupture in dogs: 193 cases (1997-2001). *J. Am. Vet. Med. Assoc.* 222, 1726–1732. DOI 10.2460/javma.2003.222.1726
36. REIF, U., L. M. DEJARDIN, C. W. PROBST, C. E. DECAMP, G. L. FLO, A. L. JOHNSON (2004): Influence of limb positioning and measurement method on the magnitude of the tibial plateau angle. *Vet. Surg.* 33, 368–375. DOI 10.1111/j.1532-950X.2004.04053.x
37. SEO, B. S., I. S. JEONG, Z. PIAO, M. KIM, S. KIM, M. M. RAHMAN, N. S. KIM (2020): Measurement of the tibial plateau angle of normal small-breed dogs and the application of the tibial plateau angle in cranial cruciate ligament rupture. *J. Adv. Vet. Anim. Res.* 7, 220–228. DOI 10.5455/javar.2020.g413
38. SLOCUM, B., T. DEVINE (1983): Cranial tibial thrust: a primary force in the canine stifle. *J. Am. Vet. Med. Assoc.* 183, 456–459.

39. STAUFFER, K. D., T. A. TUTTLE, A. D. ELKINS, A. P. WEHRENBURG, B. J. CHARACTER (2006): Complications associated with 696 tibial plateau leveling osteotomies (2001-2003). *J. Am. Anim. Hosp. Assoc.* 42, 44–50. DOI 10.5326/0420044
40. STEIN, S., H. SCHMOEKEL (2008): Short-term and eight to 12 months results of a tibial tuberosity advancement as treatment of canine cranial cruciate ligament damage. *J. Small Anim. Pract.* 49, 398-404. DOI 10.1111/j.1748-5827.2008.00592.x
41. TALAAT, M. B., M. P. KOWALESKI, R. J. BOUDRIEU (2006): Combination tibial plateau leveling osteotomy and cranial closing wedge osteotomy of the tibia for the treatment of cranial cruciate ligament-deficient stifles with excessive tibial plateau angle. *Vet. Surg.* 35(8), 729–739. DOI 10.1111/j.1532-950X.2006.00217.x
42. TUTTLE, T. A., P. A. MANLEY (2009): Risk factors associated with fibular fracture after tibial plateau leveling osteotomy. *Vet. Surg.* 38, 355–360. DOI 10.1111/j.1532-950X.2009.00504.x
43. VASQUEZ, B., D. HULSE, B. BEALE, S. KERWIN, C. ANDREWS, B. W. SAUNDERS (2018): Second-look arthroscopic findings after CORA-based leveling osteotomy. *Vet Surg.* 47, 261-266. DOI 10.1111/vsu.12708
44. VON PFEIL, D. J. F., M. P. KOWALESKI, M. GLASSMAN, L. M. DEJARDIN (2018): Results of a survey of Veterinary Orthopedic Society members on the preferred method for treating cranial cruciate ligament rupture in dogs weighing more than 15 kilograms (33 pounds). *J. Am. Vet. Med. Assoc.* 253, 586-597. DOI 10.2460/javma.253.5.586
45. VUKELIĆ, S., M. PEĆIN (2018): Dijagnostika i liječenje puknuća prednjega križnog ligamenta. *Veterinar.* 56, 20-25.
46. WARZEE, C. C., L. M. DEJARDIN, S. P. ARNOCKY, R. L. PERRY (2001): Effect of tibial plateau leveling on cranial and caudal tibial thrusts in canine cranial cruciate deficient stifles: an in vitro experimental study. *Vet. Surg.* 30, 278–286. DOI 10.1053/jvet.2001.21400
47. WEIR, M., T. HUNTER, R. DOWNING (2023): Cranial Cruciate Ligament Repair: Tibial Tuberosity Advancement (TTA). VCA animal hospitals. <https://vcahospitals.com/know-your-pet/cranial-cruciate-ligament-repair-tibial-tuberosity-advancement-tta#>
48. WISEMAN, W., L. WILSON (2024): A modified triple tibial osteotomy for management of canine cranial cruciate ligament disease: retrospective assessment of 309 procedures (2017-2020). *N. Z. Vet. J.* 72, 53-60. DOI 10.1080/00480169.2023.2271438.
49. ZAMUDA, V. (2017): Dijagnostika hromosti u pasa. Diplomski rad, Sveučilište u Zagrebu, Veterinarski fakultet, Zagreb, Hrvatska.

5. SAŽETAK

Liječenje puknuća prednjeg križnog ligamenta tehnikama osteotomije

Veronika Jelušić

Puknuće prednjeg križnog ligamenta je jedan od najčešćih uzroka šepanja, boli i posljedičnih degenerativnih promjena koljena u pasa. Njegovim puknućem dolazi do izrazite nestabilnosti koljena, koja se očituje kranijalnim smakom potkoljenice, subluksacijom i pretjeranom unutarnjom rotacijom potkoljenice. Javlja se u akutnom i kroničnom obliku, a najuspješniji način liječenja je kirurški zahvat. Tehnike osteotomije su najčešće korištene metode, od kojih je osteotomija poravnanja goljeničnog platoa (engl. *TPLO – tibial plateau leveling osteotomy*) najpopularnija. Ostale tehnike su kranijalna zatvarajuća klinasta osteotomija, modificirana Maquet procedura, tehnika kranijalne transpozicije goljenične kvrge, trostruka osteotomija goljenice i klinasta osteotomija goljenice. Svaka od navedenih tehnika adekvatno rješava problem puknuća prednjeg križnog ligamenta. Prilikom odabira, veliku ulogu ima tjelesna težina psa, konformacija koljenog zgloba, zdravlje ligamenata u koljenu, stil života i razina aktivnosti psa.

Svaka od navedenih tehnika ima svoje prednosti i posljedične komplikacije. Generalno su najčešće komplikacije dehiscencija i infekcija šavova, a najteže uključuju sekundarno puknuće meniska, te prijelom bedrene, goljenične ili lisne kosti. Sve tehnike su podjednako uspješne, no ipak najbolje dugoročne rezultate pokazuje TPLO. Sa njim psi imaju najveću šansu postići visoku kvalitetu života, minimalnu bolnost u koljenu i povraćenu normalnu i potpunu funkciju koljena. CBLO prema nekim istraživanjima pokazuje bolje rezultate od zlatnog standarda, TPLO-a, no to je novija tehnika, stoga je kirurzi ne koriste jednako često.

Ključne riječi: puknuće, prednji križni ligament, osteotomija, komplikacije

6. SUMMARY

Treatment of anterior cruciate ligament rupture using osteotomy techniques

Veronika Jelušić

Rupture of the anterior cruciate ligament is one of the most common causes of lameness, pain, and consequent degenerative knee changes in dogs. Its rupture leads to significant instability of the knee, which is manifested by cranial tibial thrust, subluxation, and excessive internal rotation of the lower leg. It occurs in acute and chronic form, and the most successful method of treatment is surgery. Osteotomy techniques are the most commonly used methods, of which tibial plateau leveling osteotomy (TPLO) is the most popular. Other techniques are cranial closing wedge osteotomy, modified Maquet procedure, tibial tuberosity advancement, triple tibial osteotomy, and tibial wedge osteotomy. Each of the mentioned techniques adequately solves the problem of rupture of the anterior cruciate ligament. When selecting, the body weight of the dog, the conformation of the knee joint, the state of the ligaments in the knee, the lifestyle and the level of activity of the dog play a big role.

Each of the mentioned techniques has its advantages and consequent complications. In general, the most common complications are suture dehiscence and infection, and the most severe include a late-onset meniscus tear, and a femur, tibia, or fibula fracture. All techniques are similarly successful, but TPLO shows the best long-term results. With it, dogs have the greatest chance of achieving a high quality of life, minimal knee pain and restored normal and total knee function. According to some studies, CBLO shows better results than the gold standard, TPLO, but it is a newer technique, so surgeons do not use it as often.

Keywords: rupture, anterior cruciate ligament, osteotomy, complications

7. ŽIVOTOPIS

Rođena sam 7.6.1995. u Zagrebu, gdje sam pohađala Osnovnu školu Mate Lovraka. Nakon završene osnovne škole, upisala sam XV. gimnaziju u Zagrebu, u kojoj sam maturirala 2014. godine. Iste godine sam upisala Veterinarski fakultet Sveučilišta u Zagrebu. Tokom studiranja sam volontirala na Klinici za kirurgiju, ortopediju i oftalmologiju Veterinarskog fakulteta od studenog 2019. godine do studenog 2020. godine. U 2021. godini sam dva mjeseca obavljala veterinarsku praksu na Biomedicinskom institutu u sklopu Medicinskog fakulteta u Grazu, gdje sam usput pohađala intenzivan tečaj njemačkog jezika. Za vrijeme absolventske godine 2022. sam boravila u Beču od travnja do kolovoza u sklopu Erasmus+ prakse. Tokom prakse sam volontirala u veterinarskoj bolnici Tierklinik Perchtoldsdorf Ost.