

Traumatske ozljede kopnenih kornjača

Šandrk, Ana

Master's thesis / Diplomski rad

2025

Degree Grantor / Ustanova koja je dodijelila akademski / stručni stupanj: **University of Zagreb, Faculty of Veterinary Medicine / Sveučilište u Zagrebu, Veterinarski fakultet**

Permanent link / Trajna poveznica: <https://um.nsk.hr/um:nbn:hr:178:187300>

Rights / Prava: [In copyright](#)/[Zaštićeno autorskim pravom.](#)

Download date / Datum preuzimanja: **2025-04-02**



Repository / Repozitorij:

[Repository of Faculty of Veterinary Medicine -
Repository of PHD, master's thesis](#)



SVEUČILIŠTE U ZAGREBU
VETERINARSKI FAKULTET

SVEUČILIŠNI INTEGRIRANI PRIJEDIPLOMSKI I DIPLOMSKI
STUDIJ *VETERINARSKA MEDICINA*

DIPLOMSKI RAD

Ana Šandrk

Traumatske ozljede kopnenih kornjača

Zagreb, 2025.

Ime i prezime studenta: Ana Šandrk

Naziv odjela, zavoda ili klinike: Klinika za kirurgiju, ortopediju i oftalmologiju Veterinarskog fakulteta Sveučilišta u Zagrebu

Predstojnik: prof. dr. sc. Dražen Vnuk, dr. med. vet.

Mentor: izv. prof. dr. sc. Marko Pećin, dr. med. vet.

Članovi Povjerenstva za obranu diplomskog rada:

1. prof. dr. sc. Ozren Smolec, dr. med. vet.
2. izv. prof. dr. sc. Marko Pećin, dr. med. vet.
3. izv. prof. dr. sc. Ivan Folnožić, dr. med. vet.
4. izv. prof. dr. sc. Andrija Musulin, dr. med. vet. (zamjena)

Rad sadržava 37 stranica, 11 slika i 21 literaturni navod.

Zahvale

Najprije, hvala mom mentoru, izv. prof. dr. sc. Marku Pećinu, na strpljenju, praktičnim savjetima i što me kroz rad vodio s razumijevanjem i humorom. Zajedno smo pokazali da Samobor nije samo grad dobrih kremšnita, već i sjajnog mentorskog duha.

Veliko hvala mojim prijateljima te kolegama, koji su uvijek bili tu za pauze, duga ispijanja kave i poneki savjet (ili barem pokušaj). Vaša podrška, makar u obliku "hajde, još malo!", bila mi je neprocjenjiva.

Najveće hvala mojoj obitelji, koja je trpjela moje promjene raspoloženja i bila moj oslonac u svakoj fazi ovog procesa – od početnog entuzijazma do završnih sitnih ispravki.

I na kraju, hvala mom Samoboru, gradu koji me uspio inspirirati čak i u trenucima kada je izgledalo da se inspiracija preselila negdje drugdje.

Popis kratica:

RTG - rendgen

CT - kompjuterizirana tomografija (engl. *computed tomography*)

MR – magnetska rezonanca

IM - intramuskularno

SC- subkutano

PO - peroralno

IV - intravenski

NSPUL - nesteroidni protuupalni lijekovi

VAC - vakuumska terapija za zatvaranje rana (engl. *vacuum-assisted closure*)

SADRŽAJ

1. UVOD	1
2. PREGLED REZULTATA DOSADAŠNJIH ISTRAŽIVANJA	3
2.1. Kopnena kornjača	3
2.1.1. Lokomotorni sustav.....	4
2.1.2. Kardiovaskularni sustav	6
2.1.3. Dišni sustav	7
2.2. Traumatske ozljede	9
2.3. Postavljanje dijagnoze.....	11
2.3.1. Vađenje krvi	13
2.3.2. Slikovna dijagnostika.....	15
2.4. Trijaža i stabilizacija	16
2.4.1. Tekućinska terapija	17
2.4.2. Anestezija i analgezija.....	18
2.5. Kirurške metode	20
2.5.1. Obrada rane	20
2.5.2. Fiksacija oklopa	22
2.5.2. Vakumska terapija.....	25
3. ZAKLJUČCI	27
4. LITERATURA	28
5. SAŽETAK	30
6. SUMMARY	31
7. ŽIVOTOPIS	32

1. UVOD

Kornjače (*Chelonia*) pripadaju podrazredu Anapsida i predstavljaju jedinstvenu skupinu gmazova prepoznatljivih po svojem karakterističnom oklopu, koji čini neophodnu zaštitu njihovih unutarnjih organa (MADER i DIVERS, 2013.; NEJEDLI, 2019.). Oklop se sastoji od leđne ploče, karapaksa, i trbušne ploče, plastrona, što ove životinje čini otpornima na mnoge vanjske utjecaje (NEJEDLI, 2019.; HERNANDEZ i sur., 2020.). Ova skupina evolucijski je starija od mnogih drugih vrsta gmazova, a na Zemlji je prisutna više od 200 milijuna godina, čak i prije pojave većine velikih dinosaura (NEJEDLI, 2019.; HERNANDEZ i sur., 2020.).

Podjela kornjača temelji se na njihovoj sposobnosti uvlačenja glave u oklop, pa se tako dijele na podred krijovratki (*Cryptodira*) i podred vijovratki (*Pleurodira*) (MADER i DIVERS, 2013.; NEJEDLI, 2019.). Krijovratke povlače glavu ravno unatrag u oklop, dok vijovratke savijaju vrat bočno u oblik slova S. Kopnene kornjače (*Testudinidae*), koje pripadaju podredu krijovratki, uglavnom naseljavaju suhe kopnene predjele i prepoznatljive su po čvrstom, kupolastom oklopu te robusnim udovima prilagođenim za hodanje po tlu (NEJEDLI, 2019.). Njihova prehrana je prvenstveno biljna, a oklop im omogućuje dodatnu zaštitu od predatora (MADER i DIVERS, 2013.).

Unatoč robusnoj anatomiji i prirodnim prilagodbama koje povećavaju njihovu otpornost, kopnene kornjače su često izložene raznim traumatskim ozljedama. Najčešći uzroci ozljeda uključuju prometne nesreće, napade predatora te padove s visine (MADER i DIVERS, 2013.; HERNANDEZ i sur., 2020.) Ozljede koje se pritom pojavljuju obično uključuju frakture oklopa, oštećenja mekih tkiva i dislokacije udova. Takve ozljede zahtijevaju promptnu veterinarsku intervenciju, s obzirom da su kornjače osjetljive na infekcije i stres uzrokovan ozljedama (HERNANDEZ i sur., 2020.).

Veterinarski pristup liječenju ozljeda kopnenih kornjača temelji se na razumijevanju njihove specifične anatomije i fiziologije (MADER i DIVERS, 2013.; HERNANDEZ i sur., 2020.). Primjerice, oklop je prožet krvnim žilama i živčanim vlaknima, što zahtijeva poseban oprez prilikom liječenja fraktura. Osim toga, spor metabolizam kornjača može utjecati na proces zarastanja rana i oporavka (MADER i DIVERS, 2013.). U nekim slučajevima, ozljede zahtijevaju kiruršku intervenciju kako bi se osigurala stabilnost oklopa i spriječile daljnje komplikacije.

Cilj ovog preglednog rada je opisati anatomiju, najčešće ozljede u kopnenih kornjača, metode dijagnosticiranja ozljeda te opisati tehniku liječenja kao i prognozu, ovisno o tipu ozljede.

2. PREGLED REZULTATA DOSADAŠNJIH ISTRAŽIVANJA

2.1. Kopnena kornjača

Kopnene kornjače (*Testudinidae*) predstavljaju specifičnu skupinu unutar reda kornjača (*Testudines*) i prepoznatljive su po svojoj prilagodbi životu na kopnu (MADER i DIVERS, 2013.; JELIĆ i sur., 2015.). Ove kornjače naseljavaju raznolika staništa, od pustinskih predjela do suptropskih i tropskih šuma, a u Hrvatskoj su najčešće zabilježene na području mediteranske regije (MADER i DIVERS, 2013.; JELIĆ i sur., 2015.). Njihova suha koža i čvrst, kupolast oklop omogućuju im preživljavanje u sušnim uvjetima, dok robusni udovi olakšavaju kretanje po neravnom terenu (HERNANDEZ i sur., 2020.).

Podjela kopnenih kornjača uključuje mnoge rodove i vrste, poput poznatih pustinskih kornjača (*Gopherus agassizii*) i sredozemnih kornjača (*Testudo hermanni*), pri čemu je *T. hermanni* zabilježena i zaštićena vrsta u Hrvatskoj (JELIĆ i sur., 2015.). Svaka vrsta ima specifične prilagodbe koje odražavaju uvjete njihovog prirodnog staništa (MADER i DIVERS, 2013.). Na primjer, vrste koje žive u pustinskim uvjetima imaju sposobnost dugotrajnog skladištenja vode u mokraćnom mjehuru kako bi preživjele sušna razdoblja (MADER i DIVERS, 2013.).

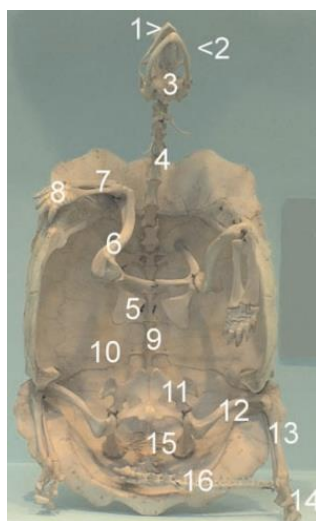
Razmnožavanje kopnenih kornjača karakterizira polaganje jaja u iskopane rupe u tlu, pri čemu lokalne populacije u Hrvatskoj preferiraju sunčane i dobro drenirane terene (JELIĆ i sur., 2015.). Broj jaja varira ovisno o vrsti, ali inkubacija obično traje nekoliko mjeseci, pri čemu temperatura tla može utjecati na spol mladunaca. Ovo ponašanje ključno je za njihovu reproduktivnu uspješnost i prilagodbu uvjetima okoliša (HERNANDEZ i sur., 2020.).

Životni vijek kopnenih kornjača može biti iznimno dug, pri čemu neke vrste poput galapaških kornjača (*Chelonoidis nigra*) mogu doživjeti više od 100 godina. Veličine također variraju, od manjih vrsta poput egipatske kornjače (*Testudo kleinmanni*), koje dosežu oko 15 cm duljine, do velikih vrsta poput aldabranske kornjače (*Aldabrachelys gigantea*), koje mogu premašiti duljinu od jednog metra (NEJEDLI, 2019.).

Ove karakteristike čine kopnene kornjače fascinirajućim subjektom istraživanja, dok njihova ugroženost uslijed gubitka staništa, intenzivne poljoprivrede i urbanizacije u Hrvatskoj ističe važnost njihovog očuvanja (MADER i DIVERS, 2013.; JELIĆ i sur., 2015.).

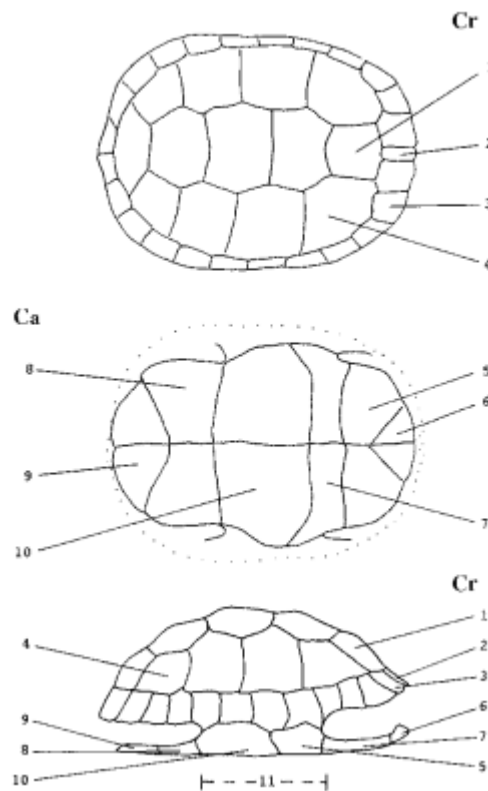
2.1.1. Lokomotorni sustav

Lokomotorni sustav kopnenih kornjača predstavlja fascinantan primjer evolucijskih prilagodbi koje osiguravaju kretanje, stabilnost i zaštitu u njihovim specifičnim staništima (BELLAIRS, 1969.; HERNANDEZ i sur., 2020.). Koštani sustav sastavljen je od unutarnjeg i vanjskog dijela, gdje unutarnji obuhvaća osovinski skelet koji uključuje lubanju, kralježnicu i rebra, te privjesni skelet koji sadrži prsne i zdjelične udove. Vanjski dio sastavljen je od dermalnih ploča koje tvore karapaks i plastron, a zajedno tvore karakteristični oklop koji štiti unutarnje organe i osigurava biomehaničku stabilnost (HERNANDEZ i sur., 2020.). Kralježnica kopnenih kornjača ima ukupno 40 do 50 kralježaka, koji su podijeljeni na vratne, leđne, križne i repne kralješke. Specifičnost ove građe jest da su leđni kralješci stopljeni s unutarnjom stranom karapaksa, što dodatno povećava stabilnost skeleta (BELLAIRS, 1969.). Rebra, koja su spojena s koštanom strukturom karapaksa, također doprinose čvrstoći cijelog sustava (POUGH i sur., 2002.). Skeletna anatomija vidljiva je na Slici 1.



Slika 1. Ventralna skeletna anatomija: *Geochelone pardalis*, plastron uklonjen: 1. Rožnati pokrov čeljusti; 2. Donja čeljust; 3. Lubanja; 4. Vratni kralješci; 5. Lopatica; 6. Nadlaktična kost; 7. Lakatna i palčana kost; 8. Karpalne kosti; 9. Lumbalni kralješci; 10. Karapaks; 11. Stidna kost; 12. Bedrena kost; 13. Goljenična i lisna kost; 14. Tarzalne kosti; 15. Sakralni kralješci; 16. Repni kralješci (McARTHUR i sur. 2004.).

Dorzalni konveksni dio oklopa (karapaks) sastavljen je od 38 parnih te 12 ili 13 neparnih dermalnih kostiju. Neuralne ploče posred karapaksa srasle su s kralješcima, a s obje strane lateralno nalaze se kostalne ploče koje su srasle s rebrima (NEJEDLI, 2019.). Jedanaest parova perifernih kostiju te dvije nepodudarne kosti u središnjoj liniji tvore rub karapaksa. Plastron grade jedna neparna te četiri parne kosti. Parne interklavikularne kosti ugrađene su u neparnu kranijalnu kost (entoplastron). Lateralno od entoplastrona nalazimo parnu kost epiplastron u koju su ugrađene parne ključne kosti. Kaudalno nalazimo parni hipoplastron te hioplastron, a ksifiplastron je najkaudalnija parna kost (NEJEDLI, 2019.). Opisana anatomska građa oklopa prikazana je na Slici 2.



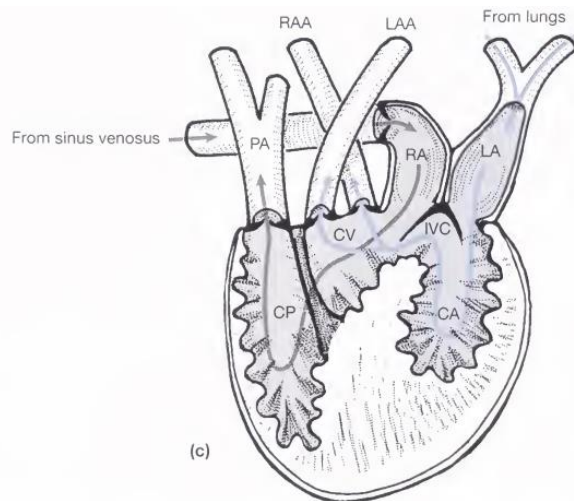
Slika 2. 1. Neuralne ploče; 2. Vratna ploča; 3. Periferne ploče; 4. Suprapigalne ploče; 5. Pigalna ploča; 6. Kostalne ploče; 7. Epiplastron; 8. Endoplastron; 9. Hioplastron; 10. Hipoplastron; 11. Ksifiplastron; 12. Kranijalni most; 13. Kaudalni most; 14. Most; Cr= kranijalno; Ca= kaudalno; (McARTHUR i sur., 2004.).

Specifičnost kornjača je takozvana anapsidna lubanja (lubanja bez sljepoočnih otvora), a unutar sljepoočnog otvora nalazi se mišić *m. adductor mandibulae externus* pomoću kojeg imaju jak zagriz. Snažan zagriz im također omogućuju i keratinizirane ploče koje prekrivaju gornju i donju čeljust umjesto zubiju (NEJEDLI, 2019.).

Zdjelični i prsni pojas povezani su s mišićima unutar oklopa te osnažuju oklop. Kornjače se kreću zahvaljujući paru prsnih i paru zdjeličnih udova, a većina kopnenih vrsta ima po pet kandži na svakom udu (NEJEDLI, 2019.). Kandže se koriste za kopanje, pravljenje gnijezda i zakopavanje tijekom hibernacije. Kopnene kornjače karakteriziraju kratki, zdepasti prsti prilagođeni hodanju, a kretanje im je često popraćeno tromašću mišića zbog načina na koji se udovi rotiraju u stranu. Udovi su prekriveni rožnatim pločama ili ljuskama, što dodatno doprinosi njihovoj zaštiti i prilagodbi na različite uvjete staništa (NEJEDLI, 2019.).

2.1.2. Kardiovaskularni sustav

Kardiovaskularni sustav kopnenih kornjača ključan je za održavanje homeostaze, opskrbu tkiva kisikom i hranjivim tvarima te uklanjanje otpadnih produkata metabolizma. Srce kornjača trokomorno je i sastoji se od dvije pretklijetke i jedne klijetke koja je funkcionalno podijeljena. Ova prilagodba omogućuje fleksibilno preusmjeravanje protoka krvi između sustavnog i plućnog kruga, što je od velike važnosti za preživljavanje u različitim okolišnim uvjetima (McARTHUR i sur., 2004.). Srce kornjača nalazi se u srednjoj liniji tijela, odmah iznad plastrona i ispred jetre. Krv ulazi u desnu pretklijetku putem *sinus venosus*, koji ima tanki mišićni zid (McARTHUR i sur., 2004.). Lijeve pretklijetke prima oksigeniranu krv iz plućnih vena i prosljeđuje je u *cavum arteriosum* (CHITTY i RAFTERY, 2013.). Iako klijetka nije trajno podijeljena septumom, sustav mišićnih nabora unutar nje omogućuje usmjeravanje oksigenirane krvi prema sustavnom krugu, a deoksigenirane krvi prema plućnoj arteriji (Slika 3) (McARTHUR i sur., 2004.).



Slika 3. Pregled protoka krvi kroz srce kornjače (POUGH i sur., 2002.).

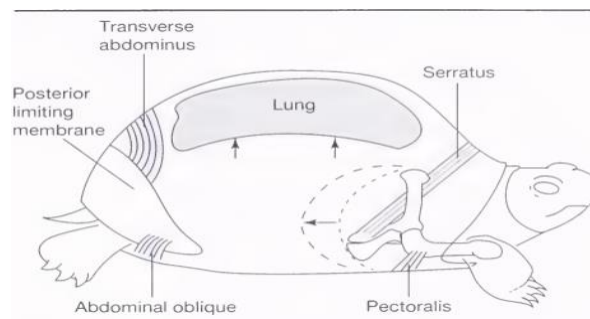
Krvožilni sustav uključuje arterije, vene i kapilare koje osiguravaju transport krvi do svih dijelova tijela (McARTHUR i sur., 2004.). Aorta izlazi iz *cavum venosuma*, zakrivljuje se dorzokaudalno i dijeli na lijevu i desnu granu, opskrbljujući stražnji i prednji dio tijela (CHITTY i RAFTERY, 2013.). Plućna arterija iz *cavum pulmonale* prenosi deoksigeniranu krv prema plućima, dok se oksigenirana krv iz *cavum arteriosuma* prosljeđuje prema tijelu putem sistemskih arterijskih grana (McARTHUR i sur., 2004.).

Limfni sustav kornjača igra važnu ulogu u regulaciji tekućine i imunološkoj obrani (McARTHUR i sur., 2004.). Limfne žile prate glavne krvne žile, skupljajući plazmu i leukocite iz tkiva te ih vraćajući u venski sustav (CHITTY i RAFTERY, 2013.). Limfni sinusi djeluju kao rezervoari limfe, a limfna srca u zdjeličnoj regiji osiguravaju cirkulaciju limfe prema venama (CHITTY i RAFTERY, 2013.). Fleksibilnost kardiovaskularnog sustava kopnenih kornjača, uključujući prilagodbe u protoku krvi i funkciji srca, omogućuje ovim životinjama preživljavanje u uvjetima niskog kisika i tijekom apneje (POUGH i sur., 2002.; McARTHUR i sur., 2004.), čineći ih jedinstvenim među gmazovima.

2.1.3. Dišni sustav

Dišni sustav kopnenih kornjača pokazuje jedinstvene prilagodbe prilagođene njihovoj anatomiji i načinu života. Gornji dišni putovi započinju vanjskim nosnicama, koje vode do nosne

šupljine obložene olfaktornim i sluzničnim epitelom (McARTHUR i sur., 2004.). Glotis, smješten na dnu usne šupljine iza jezika, povezan je s hoanom kada su usta zatvorena. Za razliku od sisavaca, epiglotis nedostaje, dok je dušnik građen od kompletnih trahealnih prstenova, a njegova duljina varira među vrstama. U nekih vrsta dušnik se rano dijeli na primarne bronhe, omogućujući disanje čak i kada su glava i vrat povučeni u oklop (McARTHUR i sur., 2004.; CHITTY i RAFTERY, 2013.). Pluća kopnenih kornjača su velika i nalaze se dorzalno uz karapaks (McARTHUR i sur., 2004.; CHITTY i RAFTERY, 2013.). Sakularne su građe i podijeljena u komore koje omogućuju izmjenu plinova na njihovim mrežastim površinama (McARTHUR i sur., 2004.; CHITTY i RAFTERY, 2013.). Kornjače nemaju funkcionalnu dijafragmu (McARTHUR i sur., 2004.). Umjesto toga, ventilacija se postiže pokretima udova i mišića trupa, koji pomiču utrobu unutar trbušne šupljine. Ovi pokreti uzrokuju promjene volumena pluća, pri čemu se udisaj ostvaruje povlačenjem utrobe prema dolje, a izdisaj potiskivanjem utrobe prema gore. Mišići poput *m. abdominis obliquus* i *m. serratus* šire pluća tijekom inspiracije, dok *m. transversus abdominis* i *m. pectoralis* komprimiraju pluća tijekom ekspiracije (Slika 4) (POUGH i sur., 2002.; McARTHUR i sur., 2004.)



Slika 4. Shematski prikaz pluća i respiratornih pokreta u kornjače (POUGH i sur., 2002.).

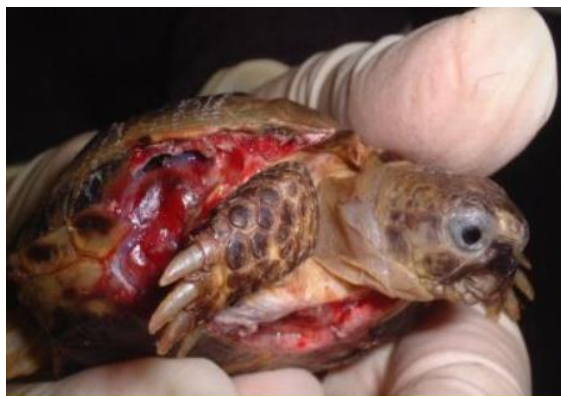Zbog ograničene sposobnosti uklanjanja sekreta iz donjih dišnih puteva, kornjače su podložne pneumoniji (McARTHUR i sur., 2004.; CHITTY i RAFTERY, 2013.). Nedostatak mišićne dijafragme i ograničena cilijarna aktivnost u donjim dišnim putovima otežavaju odstranjivanje stranih čestica i upalnih eksudata, koji su kod gmazova kašaste prirode, za razliku od tekućih eksudata kod sisavaca (McARTHUR i sur., 2004.). Kornjače također imaju sposobnost preživljavanja u uvjetima niskog kisika zahvaljujući anaerobnim mehanizmima disanja, što im

omogućuje da izdrže dulje periode apneje tijekom povlačenja udova u oklop (CHITTY i RAFTERY, 2013.).

2.2. Traumatske ozljede

Traumatske ozljede kod kopnenih kornjača predstavljaju značajan klinički problem u veterinarskoj medicini. Ove ozljede mogu zahvatiti oklop, meka tkiva i unutarnje organe. Najčešće nastaju zbog napada predatora, prometnih nesreća, padova s visine, termalnih ozljeda ili neprikladnih uvjeta držanja (McARTHUR i sur., 2004.; HEDLEY, 2017.; HOLLWARTH, 2023.). Svaka od ovih ozljeda ima specifične kliničke znakove, a njihova složenost zahtijeva detaljnu procjenu.

Napadi predatora, poput pasa (Slika 5), ptica grabljivica ili sisavaca, jedan su od glavnih uzroka oštećenja oklopa kod kopnenih kornjača. Kornjače koje su zaprimljene nakon napada predatora često imaju duboke rane na karapaksu i plastronu, koje mogu dosezati do mekih tkiva, pa čak i unutarnjih organa. Ako je predator velik, ugrizna sila može uzrokovati depresijske prijelome, penetrirajuće ozljede koje zahvaćaju tjelesnu šupljinu, kao i prijelome karapaksa ili plastrona. Slične ozljede mogu se pojaviti kod kornjača koje su nepravilno hibernirane na otvorenom, gdje ih često napadaju štakori. U tim slučajevima, štakori obično prvo ciljaju meka tkiva u području nogu (HOLLWARTH, 2023.).



Slika 5. Teška trauma ugrizom psa kod ruske kornjače (*Testudo horsfieldii*) (McARTHUR, 2006.).

Prometne nesreće često su uzrok teških prijeloma oklopa, posebno u urbanim i ruralnim područjima gdje su kornjače izložene naletima vozila. Kornjače zaprimljene nakon ovakvih ozljeda pokazuju znakove šoka, intenzivnih bolova i krvarenja. Radiološki pregledi često otkrivaju višestruke prijelome karapaksa i plastrona, dok su povrede unutarnjih organa, poput mjehura i crijeva, često prisutne kod ozbiljnijih trauma (HIGHFIELD, 1996.). Padovi s visine, osobito u kućnim uvjetima, još su jedan uobičajeni uzrok ozljeda kod kopnenih kornjača. Takvi incidenti često uzrokuju zatvorene ili otvorene prijelome oklopa, a u nekim slučajevima dolazi do luksacija zglobova i oštećenja udova. Kornjače u takvim slučajevima pokazuju letargiju, izbjegavaju kretanje i gube apetit (McARTHUR i sur., 2004.).

Požari su još jedan ozbiljan uzrok traumatskih ozljeda kod kopnenih kornjača. Prema istraživanju GIRAUDO i sur. (2006.), požari u Francuskoj potpuno su uništili čitave populacije kornjače čančare (*Testudo hermanni*). Kornjače koje prežive požare često pokazuju teške termalne ozljede na oklopu i mekim tkivima. Oklop može biti karboniziran, s dubokim opeklinama koje prodru u osnovno tkivo. Klinički znakovi uključuju gubitak apetita, dehidraciju, sekundarne infekcije i nekrozu tkiva (CHITTY i RAFTERY, 2013.; COUSQUER, 2008.). Jedan slučaj opisan u literaturi uključuje kornjaču pronađenu nakon šumskog požara s oštećenim plastronom i dubokim ranama na ekstremitetima. Takve ozljede zahtijevaju dugotrajan oporavak i specijaliziranu njegu (McARTHUR i sur., 2004.; COUSQUER, 2008.).

Ozljede uzrokovane kosilicama i trimerima rjeđe su, ali se mogu dogoditi ako se kornjača skriva u visokoj travi. Kosilice često uzrokuju odvajanje rožnatih ploča, prijelome karapaksa, a u težim slučajevima mogu dovesti do odvajanja gornjeg dijela karapaksa zajedno s kralježnicom (HOLLWARTH, 2023.).

BIAGGINI i CORTI (2020.) navode u svom istraživanju kako je blizina područja s ljudskim aktivnostima, posebice poljoprivredi, jedan od najboljih prediktora za pojavu ozljeda oklopa, uključujući duboke ogrebotine, udubljenja i deformacije, pri čemu su jedinke s oštećenjima oklopa zabilježene 24% češće na takvim lokacijama.

Traumatske ozljede kod kopnenih kornjača mogu imati različite oblike, od površinskih fisura do penetrirajućih rana (McARTHUR i sur., 2004.; CHITTY i RAFTERY, 2013.). Kornjače zaprimljene nakon prometnih nesreća često pokazuju znakove hipovolemijskog šoka, poput blijedih sluznica, letargije i tahikardije. Klinički pregled često otkriva opsežne deformacije oklopa i izložene kosti (HEDLEY, 2017.). Kod kornjača koje su pretrpjele pad s visine ili mehanički stres,

uobičajeni klinički znaci uključuju hematome, edeme i abrazije (McARTHUR i sur., 2004.). Radiološke snimke nužne su za potvrdu prijeloma ili pomaka koštanih struktura (CHITTY i RAFTERY, 2013.). Kod termalnih ozljeda, znakovi se mogu razvijati sporo, ali u konačnici dovode do infekcije i gubitka tkiva ako se ne liječe pravodobno (McARTHUR i sur., 2004.; DIVERS, 2020.).

2.3. Postavljanje dijagnoze

Dijagnosticiranje traumatskih ozljeda započinje uzimanjem detaljne anamneze, uključujući podatke o okolnostima ozljede, povijesti bolesti, načinu držanja i prehranbenim navikama, što je ključno za razumijevanje uzroka i ozbiljnosti ozljede (CHITTY i RAFTERY, 2013.). Odgovarajući uvjeti za hospitalizaciju ključni su za prihvaćanje kornjača kao pacijenata. Mnoge od njih trebaju biti smještene u bolničko okruženje radi sedacije za detaljne preglede ili uzimanje uzoraka (McARTHUR i sur., 2004.). Kritično bolesni pacijenti zahtijevaju hitnu njegu, dok su kirurški pacijenti hospitalizirani prije i nakon zahvata (McARTHUR i sur., 2004.; CHITTY i RAFTERY, 2013.).

Prostorija namijenjena za hospitalizaciju gmazova trebala bi biti dobro toplinski izolirana, a temperaturu zraka treba održavati u rasponu od 20 do 25 °C, što olakšava zagrijavanje pojedinačnih kaveza (CHITTY i RAFTERY, 2013.). S obzirom da se takvi pacijenti rjeđe pojavljuju, dovoljan je jedan prilagodljivi kavez na raspolaganju, dok su izolacijski prostori potrebni za životinje oboljele od zaraznih bolesti kako bi se spriječilo širenje infekcija (CHITTY i RAFTERY, 2013.). Preporuke za bolničke kaveze uključuju sljedeće: površine trebaju biti neporozne, glatke i moraju se moći lagano dezinficirati, a kao privremeni kavezi mogu se koristiti plastične kutije ili akvariji (McARTHUR i sur., 2004.). Relativna vlažnost zraka, temperatura i ventilacija moraju se prilagoditi potrebama vrste. Termalni gradijent omogućava pravilnu termoregulaciju, a temperature u različitim zonama trebaju se pratiti alarmnim termometrima (CHITTY i RAFTERY, 2013.). Noćne temperature za većinu vrsta trebaju biti između 20 i 26 °C, dok mnoge vrste zahtijevaju zone intenzivnije topline i UVB svjetlo za optimalno funkcioniranje (CHITTY i RAFTERY, 2013.).

Gmazovi imaju nevjerojatnu otpornost na hipoksiju i mogu preživjeti stanje smanjene opskrbe kisikom tijekom više sati (CHITTY i RAFTERY, 2013.). CHITTY i RAFTERY (2013.)

navode da postoji nekoliko dokumentiranih slučajeva uspješnog oživljavanja kornjača čak i nakon duljeg zastoja srca. Stanja koja zahtijevaju hitnu veterinarsku intervenciju uključuju sljedeće: sumnja na smrt, otvorena usta s kontinuiranim glasnim disanjem, sumnja na utapanje, obilno krvarenje, ugrizne rane, oštećenje oklopa s izloženošću tjelesne šupljine, prolaps kroz kloaku i povijest akutne traume (McARTHUR i sur., 2004.; CHITTY i RAFETRY, 2013.).

Procjena težine i tjelesnih dimenzija predstavlja samo jedan aspekt fizičkog pregleda, koji bi trebao uključivati detaljno promatranje životinje, prikupljanje anamneze i cjelovitu procjenu fizičkog stanja.. Unatoč tome, bilježenje težine i dimenzija tijela ključan je dio procjene zdravstvenog stanja. Duljina oklopa se najpreciznije mjeri kao duljina srednje linije karapaksa u Sjedinjenim Američkim Državama ili kao ravna duljina karapaksa u Ujedinjenom Kraljevstvu. Prilikom mjerenja, ne smije se uzeti u obzir zakrivljenost oklopa (McARTHUR i sur., 2004.). Pojedinačno mjerenje težine ima ograničenu vrijednost, dok praćenje promjena tijekom vremena može ukazivati na dehidraciju, unos hrane, gravidnost, prisutnost urolita ili bolest. Gubitak težine može signalizirati anoreksiju, kaheksiju ili dehidraciju (McARTHUR i sur., 2004.). Neki autori razvili su formule za procjenu zdravlja:

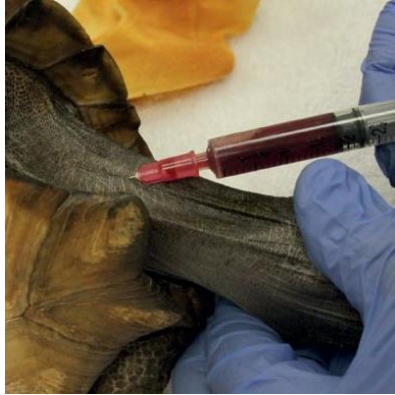- a) JACKSON (1980.) u svom radu Usporedba težine i ravne duljine karapaksa za *Testudo hermanni* i *Testudo graeca* tijekom hibernacije.
- b) DONOGHUE (1996.) i njegove formule za težinu:
 - I) težina (g) = $0.15 \times \text{MCL (mm}^3\text{)}$ za zdrave jedinice.
 - II) težina (g) = $0.59 \times (\text{duljina} \times \text{širina} \times \text{visina}) (\text{cm}^3) + 388$ za *Geochelone agassizii*, gdje težina manja od 10% predviđene zahtijeva intervenciju.
- c) JACOBSON i sur., (1999.) otkrili su da gubitak težine od 8% tijekom hibernacije ukazuje na bolest.

Kornjače s ozljedama oklopa zahtijevaju temeljit pregled jer ozljede mogu oštetiti dublje strukture poput kralježnice, pluća ili tjelesne šupljine, ovisno o njihovom smještaju (McARTHUR i sur., 2004.; EATWELL, 2015.). Potrebno je procijeniti pokretljivost životinje te pregledati udove, kloaku i glavu zbog eventualnih znakova traume ili neuroloških problema (CHITTY i RAFETRY

2013.; EATWELL, 2015.). Ubodne rane koje prodiru u tjelesnu šupljinu ili plućna polja trebaju biti posebno zabilježene jer mogu zahtijevati dodatnu procjenu (EATWELL, 2015.). Kod oštećenja plućnih režnjeva često se javlja pjenasti krvavi ili serozni iscjedak uzrokovan izlaskom zraka kroz ranu (CHITTY i RAFTERY, 2013.). Ispiranje ovakvih rana nije preporučljivo (McARTHUR i sur., 2004.). Budući da kornjače nemaju dijafragmu, disanje se temelji na kontrakcijama glatkih mišića pluća i skeletnih mišića udova, što omogućuje nastavak respiracije čak i kod ovakvih ozljeda (EATWELL, 2015.).

2.3.1. Vađenje krvi

Venepunkcija kod kornjača uključuje nekoliko preporučenih mjesta za uzimanje uzoraka krvi, od kojih su najčešća jugularna vena (Slika 6), subkarapacijski sinus, brahijalna vena, femoralna vena i repna vena (McARTHUR i sur., 2004.; CHITTY i RAFTERY, 2013.). Jugularna vena je idealna zbog minimalnog rizika od kontaminacije limfom, čime se osigurava kvaliteta uzorka (CHITTY i RAFTERY, 2013.). Subkarapacijski sinus se koristi kod manjih jedinki, ali postoji povećan rizik od miješanja krvi i limfe, što može utjecati na biokemijske i hematološke analize (CHITTY i RAFTERY, 2013.). Prilikom izvođenja venepunkcije koriste se tanke igle i šprice kako bi se izbjeglo oštećenje tkiva i nepotrebnog stresa za životinju (McARTHUR i sur., 2004.). Preporučeni volumen krvi za uzimanje je 5–8% ukupnog volumena krvi životinje, što odgovara 0,5–0,8% njene tjelesne mase (CHITTY i RAFTERY, 2013.). Ovo pravilo je ključno za sprječavanje hipovolemije, osobito kod manjih ili oslabljenih jedinki (CHITTY i RAFTERY, 2013.). Nakon uzimanja uzorka, svježi razmaz krvi treba pripremiti unutar pet minuta kako bi se osigurala precizna evaluacija stanica (McARTHUR i sur., 2004.). Kod izbora mjesta venepunkcije, potrebno je uzeti u obzir veličinu, stanje i razinu stresa životinje, te osigurati sterilne uvjete kako bi se minimizirao rizik od infekcije (CHITTY i RAFTERY, 2013.). Ako se koristi repna vena, preporučuje se nježna imobilizacija kornjače kako bi se olakšao pristup i smanjio rizik od ozljeda (CHITTY i RAFTERY, 2013.). Ovaj postupak zahtijeva stručnost kako bi se osigurali kvalitetni uzorci i izbjegle komplikacije (McARTHUR i sur., 2004.).



Slika 6. Venepunkcija iz jugularne vene (*Gopherus polyphemus*) (HERNANDEZ i sur., 2020.).

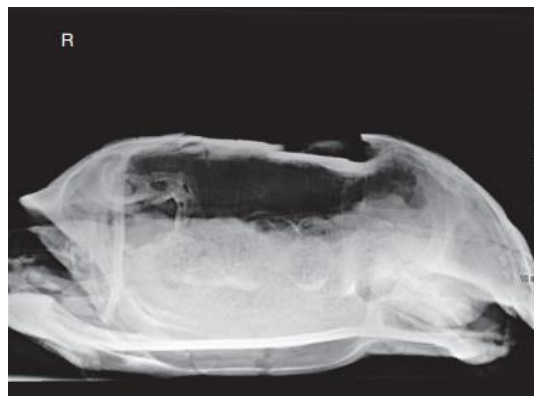Kompletna krvna slika i biokemijski parametri igraju ključnu ulogu u procjeni traumatskih ozljeda kod gmazova, uključujući kornjače (McARTHUR i sur., 2004.; CHITTY i RAFTERY, 2013.). Analiza krvnih stanica i biokemijskih vrijednosti omogućuje rano prepoznavanje sistemskih komplikacija, procjenu upalnih reakcija i praćenje učinkovitosti terapije (CHITTY i RAFTERY, 2013.). Kompletna krvna slika pruža vrijedne informacije o hematološkim promjenama. Povećanje broja heterofila često ukazuje na akutne upalne procese povezane s infekcijama ili ozljedama tkiva, dok njihovo smanjenje može biti znak iscrpljenosti rezervi ili smanjene proizvodnje (MADER i DIVERS, 2013.). Limfociti, čiji broj može biti snižena zbog stresa ili kortikosteroidne terapije, ukazuju na stanje imunosnog sustava. Broj monocita često je povišen kod granulomatoznih infekcija ili kod ozbiljnog oštećenja tkiva (McARTHUR i sur., 2004.). Biokemijski parametri također pružaju ključne uvide. Razina mokraćne kiseline viša od 1500 $\mu\text{mol/L}$ ukazuje na tešku azotemiju i rizik od razvoja gihta. Povišene vrijednosti, unatoč intenzivnoj terapiji tekućinom, nose lošu prognozu (CHITTY i RAFTERY, 2013.). Glukoza je bitna u slučajevima hipoglikemije i pothranjenosti, dok dodavanje kalcija u infuzijske tekućine može biti ključno kod teške hipokalcemije, uz pažljivo upravljanje hiperfosfatemijom kako bi se spriječila mineralizacija tkiva (MADER i DIVERS, 2013.). Elektroliti, poput natrija i kalija, obično se vraćaju u ravnotežu s obnovom bubrežne funkcije, ali pažljivo praćenje može pomoći u korekciji acidobazne neravnoteže (MADER i DIVERS, 2013.). Hematokrit i ukupni proteini korisni su za procjenu dehidracije. Važno je napomenuti da svježe razmaze krvi treba pripremiti unutar nekoliko minuta nakon uzimanja uzorka kako bi rezultati bili pouzdani (CHITTY i RAFTERY, 2013.).

2.3.2. Slikovna dijagnostika

Dodatna slikovna dijagnostika igra ključnu ulogu u procjeni i upravljanju traumatskim ozljedama kod kornjača. Ove metode omogućuju detaljan uvid u unutarnje strukture, pomažući u otkrivanju prijeloma, oštećenja unutarnjih organa i drugih komplikacija koje se ne mogu otkriti kliničkim pregledom.

Rendgen (RTG) je osnovni alat za procjenu koštanih struktura kod traumatskih ozljeda (Slika 7). Standardne ventrodorzalne i lateralne projekcije omogućuju vizualizaciju prijeloma karapaksa i plastrona, kao i procjenu položaja koštanih fragmenata (MADER i DIVERS, 2013.). Prednost RTG snimki je njihova brzina i dostupnost, dok ograničenja uključuju slabiju rezoluciju za prikaz mekih tkiva (McARTHUR i sur., 2004.). Kompjutorizirana tomografija (CT) pruža superiornu rezoluciju i trodimenzionalnu analizu složenih ozljeda. CT se koristi za identifikaciju mikrofraktura karapaksa, procjenu oštećenja plućnih polja ili unutarnjih organa, kao što su jetra i mjehur (CHITTY i RAFTERY, 2013.). Iako je CT precizniji od RTG-a, njegova dostupnost i troškovi mogu biti ograničavajući faktori. Magnetska rezonanca (MR) koristi se rjeđe kod kornjača, ali je korisna za detaljnu procjenu mekih tkiva, uključujući oštećenja mišića, ligamenata i unutarnjih organa. MR pruža informacije o edemu tkiva i hematomima, što je korisno kod traumi pri kojima postoji sumnja na unutarnje krvarenje ili oštećenje mekih tkiva (MADER i DIVERS, 2013.). Iako nije prvi izbor, MR se može koristiti za složene slučajeve kada su ostale metode nedovoljne. Ultrazvuk je neinvazivna metoda koja se koristi za procjenu mekih tkiva i unutarnjih organa. Posebno je koristan za detekciju tekućine u trbušnoj šupljini, retenciju jaja ili hematoma (CHITTY i RAFTERY, 2013.). Prednosti ultrazvuka uključuju dostupnost i sigurnost, dok njegova ograničenja uključuju manju rezoluciju u usporedbi s CT-om i ovisnost o iskustvu operatera.

Dodatna slikovna dijagnostika, poput RTG-a, CT-a, MR-a i ultrazvuka, neophodna je za razumijevanje opsega i prirode traumatskih ozljeda kod kornjača. Odabir metode ovisi o vrsti ozljede, dostupnosti opreme i specifičnostima slučaja. Kombinacija ovih alata omogućuje preciznu dijagnozu i optimizaciju terapijskog pristupa, čime se značajno poboljšavaju šanse za oporavak.



Slika 7. Profilni rendgenogram Gopher kornjače (*Gopherus polyphemus*) s prijelomom leđa koji obuhvaća kralježnicu (MADER i DIVERS, 2013.).

2.4. Trijaža i stabilizacija

Prilikom prijema kornjače s traumatskim ozljedama, inicijalna trijaža i stabilizacija ključni su za osiguranje preživljavanja i postizanje optimalnih terapijskih rezultata. Trijaža se fokusira na procjenu vitalnih funkcija i identifikaciju ozljeda koje zahtijevaju hitnu intervenciju, dok stabilizacija uključuje kontrolu krvarenja, korekciju dehidracije i podršku osnovnim funkcijama organizma (McARTHUR i sur., 2004.; MADER i DIVERS, 2013.).

Prvi korak u trijaži je procjena svijesti, disanja i cirkulacije. Ako je disanje otežano, potrebno je brzo ukloniti eventualne zapreke u dišnim putevima i osigurati dotok kisika. Kod penetrirajućih ozljeda plućnih polja, treba izbjegavati ispiranje rana kako bi se spriječilo širenje infekcije ili daljnje oštećenje tkiva (CHITTY i RAFTERY, 2013.). Kontrola krvarenja postiže se kompresijom sterilnim materijalom, dok veća krvarenja mogu zahtijevati ligaciju krvnih žila ili primjenu hemostatskih sredstava (MADER i DIVERS, 2013.; HOLLWARTH, 2023.).

Antibiotska terapija igra ključnu ulogu u prevenciji i liječenju infekcija. Cefprozim se primjenjuje u dozi od 20 mg/kg svaka 72 sata intramuskularno (IM) ili subkutano (SC) (EATWELL, 2015.), dok je enrofloksacin preporučen u dozi od 5–10 mg/kg svakih 72 sata peroralno (PO) ili IM (LIVINGSTONE, 2015.), iako se IM primjena izbjegava zbog moguće iritacije tkiva. Kod septicemije se preporučuju intravenski (IV) ili intraosealna primjena

ceftazidima ili amikacina u dozi od 5 mg/kg inicijalno, zatim 2,5 mg/kg svakih 72 sata, uz oprez zbog potencijalne nefrotoksičnosti aminoglikozida (MADER i DIVERS, 2013.).

Pravilna termoregulacija od presudne je važnosti za metaboličku stabilnost. Kornjače trebaju biti smještene u okruženje s temperaturom zraka između 25 i 30 °C, dok se noćne temperature zraka održavaju na minimalno 20 °C (McARTHUR i sur., 2004.; HIGHFIELD, 1996.).

2.4.1. Tekućinska terapija

Terapija tekućinama ključna je za stabilizaciju kornjača s traumatskim ozljedama, osobito kod dehidracije i hipovolemije. Procjena dehidracije često se temelji na subjektivnim znakovima poput smanjene aktivnosti, upalih očiju, smanjene elastičnosti kože i povećane specifične težine urina (>1.017). Iako su ovi znakovi korisni, klinička procjena dehidracije kod kornjača otežana je zbog njihovih fizioloških mehanizama za zadržavanje tekućine, poput resorpcije iz mokraćnog mjehura i crijeva (McARTHUR i sur., 2004.).

Metode primjene tekućina uključuju oralnu, epikoelomsku, intrakoelomsku, intraosealnu i subkutanu primjenu te kupanje:

1. Oralna rehidracija preporučuje se kod blažih oblika dehidracije kada gastrointestinalni trakt normalno funkcionira. Primjenjuje se 5 ml/kg vode uz dodatak povrća dvaput dnevno putem gastične sonde. (CHITTY i RAFTERY, 2013.).
2. Epikoelomska primjena tekućina kroz prostor između plastrona i pektoralnih mišića omogućuje brzu apsorpciju te je pogodna za stabilizaciju dehidriranih kornjača (McARTHUR i sur., 2004.).
3. Intrakoelomska primjena koristi se u težim slučajevima, ali zahtijeva oprez kako bi se izbjeglo oštećenje unutarnjih organa poput mjehura ili jajnih folikula. Tekućine se apliciraju kroz prefemoralnu fosu (MADER i DIVERS, 2013.).
4. Intraosealna primjena pogodna je za hitne slučajeve, osiguravajući brzo rehidriranje putem kostiju, ali zahtijeva preciznost u izvedbi kako bi se spriječile komplikacije (CHITTY i RAFTERY, 2013.).
5. Kupanje u mlakoj vodi na temperaturi od 23,8–26,6 °C tijekom 15–30 minuta dnevno potiče apsorpciju tekućine kroz mokraćni mjehur i crijeva te je korisno kod blažih oblika dehidracije (McARTHUR i sur., 2004.).

Vrste tekućina koje se koriste u terapiji uključuju: kristaloide, poput fiziološke otopine i otopina glukoze, koje se mogu davati u bolusima od 5–10 mL/kg ili kontinuirano u dozi za održavanje od 10–30 mL/kg dnevno; koloide, koji se koriste za proširenje volumena plazme u dozi od 3–5 mL/kg (MADER i DIVERS, 2013.).

Terapija tekućinama zahtijeva i procjenu biokemijskih parametara. Kod teške dehidracije često se javljaju hiperuremija, povišeni hematokrit i albumin te acidoza, što može dovesti do visceralnog gihta. Redovito praćenje razine ureje i mokraćne kiseline ključno je za procjenu odgovora na terapiju i sprječavanje komplikacija (McARTHUR i sur., 2004.).

Prilagodba terapije tekućinama prema kliničkom stanju i fiziološkim potrebama kornjača omogućuje stabilizaciju i poboljšava šanse za uspješan oporavak kod traumatskih ozljeda. Korištenje ovih metoda, zajedno s preciznim praćenjem, osigurava optimalne ishode liječenja.

2.4.2. Anestezija i analgezija

Anestezija i analgezija kod kopnenih kornjača predstavljaju izazov zbog njihove specifične fiziologije, poput sporijeg metabolizma, niže tjelesne temperature i različitih obrazaca disanja. Stoga je prilagodba anestezioloških tehnika ključna za sigurno izvođenje zahvata. Prije anestezije, nužno je provesti temeljiti klinički pregled kako bi se procijenilo opće zdravstveno stanje kornjače. Kornjače su sklone dehidraciji, stoga se preporuča rehidracija SC ili IV tekućinama u dozi od 20–30 mL/kg (CHITTY i RAFTERY, 2013.). Također, potrebno je procijeniti respiratornu funkciju, jer su kornjače sposobne za apneju, a preporuča se post od najmanje 24 sata kako bi se smanjio rizik od regurgitacije (McARTHUR i sur., 2004.).

Inhalacijska anestezija često se koristi kao zlatni standard zbog lakše kontrole dubine anestezije. Isofluran je najčešće korišten plin s početnom koncentracijom od 3–5% za indukciju te 1–2,5% za održavanje, dok se sevofluran, zbog brže indukcije, koristi u koncentraciji od 5–7% za indukciju i 2–3% za održavanje (MADER i DIVERS, 2013.). Intubacija traheje preporučuje se kod duljih zahvata radi stabilnosti dišnog puta, dok se za kraće zahvate može koristiti maska.

Kod IV ili IM anestezije, koja se koristi kada inhalacijska nije dostupna, primjenjuju se lijekovi poput propofola u dozi od 2–5 mg/kg IV, koji omogućuje brzu indukciju s kratkim trajanjem djelovanja (HERNANDEZ i sur., 2020.). Alfaxalon u dozi od 5–10 mg/kg IM predstavlja

sigurnu alternativu za egzotične životinje, dok se ketamin u kombinaciji s medetomidinom ili midazolamom koristi za bolje mišićno opuštanje pri dozi od 10-20 mg/kg (McARTHUR i sur., 2004.). HIGHFIELD (1996.) detaljno opisuje kako kombinacija ketamina i midazolama može pružiti stabilnu i sigurnu sedaciju.

Kontrola boli ključna je za sprječavanje stresa i ubrzanje oporavka. Nesteroidni protuupalni lijekovi (NSPUL) poput meloksikama u dozi od 0,2 mg/kg SC ili PO jednom dnevno te ketoprofena u dozi od 1-2 mg/kg IM svaka 24 sata, često se koriste u veterinarskoj praksi (CHITTY i RAFTERY, 2013.). Opioidi, poput buprenorfina u dozi od 0,01-0,05 mg/kg ili butorfanola u dozi od 0,4-1 mg/kg IM svakih 4-12 sati, osiguravaju dodatnu analgeziju (MADER i DIVERS, 2013.; LIVINGSTONE, 2015.). LIVINGSTONE (2015.) navodi kako reptili imaju više kappa i delta opioidnih receptora nego mi receptora, zbog čega je butorfanol učinkovitiji analgetik od buprenorfina i uzrokuje minimalnu respiratornu depresiju. Također, tramadol u dozi od 5-10 mg/kg oralno svakih 48-72 sata sve se češće koristi zbog dobre učinkovitosti i mogućnosti primjene u tekućem obliku. Međutim, učinkovitost ovih lijekova može varirati među vrstama, a neki eksperimenti pokazuju da i morfij može imati analgetski učinak unatoč mogućnosti respiratorne depresije (LIVINGSTONE, 2015.).

Lokalni anestetici, poput lidokaina u maksimalnoj dozi od 4 mg/kg i bupivakaina s duljim trajanjem djelovanja u dozi od 2 mg/kg, koriste se za infiltracijsku anesteziju i pružaju lokalnu kontrolu boli (COUSQUER, 2008.).

Praćenje vitalnih funkcija tijekom anestezije ključno je za sigurnost pacijenta. Elektrokardiogram se koristi za praćenje srčanog ritma, dok pulsna oksimetrija omogućuje mjerenje saturacije kisika. Temperatura se održava pomoću grijaćih podloga ili lampi na razini od 26-30 °C, a ručna ventilacija koristi se kod pacijenata s apnejom (HERNANDEZ i sur., 2020.).

Eutanazija kod kopnenih kornjača provodi se samo u slučajevima kada su zdravstveno stanje ili ozljede nespojivi s kvalitetnim životom, a sve druge opcije liječenja su iscrpljene. Preporučeni protokoli uključuju primjenu inhalacijskih anestetika poput isoflurana ili sevoflurana do gubitka svijesti, nakon čega slijedi IV primjena barbiturata, primjerice pentobarbitala u dozi od 100 mg/kg, što dovodi do brzog i bezbolnog prestanka srčane i moždane aktivnosti (CHITTY i RAFTERY, 2013.). Alternativno, kod manjih jedinki, moguće je koristiti intrakardijalnu injekciju nakon duboke anestezije, čime se osigurava humani završetak života. Ključan aspekt eutanazije je

minimalizacija stresa i boli, kao i provođenje postupka u kontroliranom i mirnom okruženju (HERNANDEZ i sur., 2020.).

2.5. Kirurške metode

2.5.1. Obrada rane

Obrada rana kod kornjača zahtijeva specifičan pristup zbog njihove jedinstvene anatomije i fiziologije. Osnovni principi liječenja rana, kao što su čišćenje, debridman i primjena topikalnih sredstava, slični su onima kod ljudi i drugih životinja, ali prilagođeni kako bi se zadovoljile potrebe ove skupine gmazova (MADER i DIVERS, 2013.; HERNANDEZ i sur., 2020.).

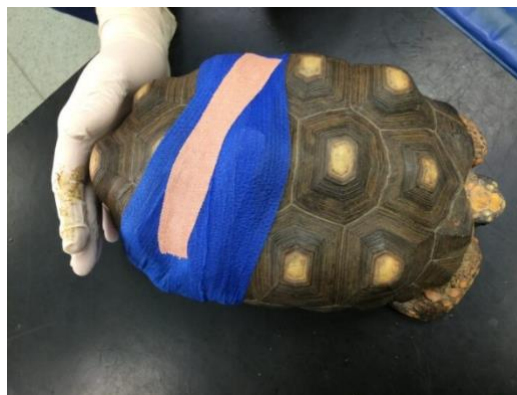Ranu je potrebno temeljito isprati sterilnom fiziološkom otopinom ili Ringerovim laktatom kako bi se uklonili kontaminanti i smanjio rizik od infekcije. Prilikom ispiranja rana s većim kontaminacijama, može se koristiti razrijeđena otopina klorheksidina (0,05%) ili povidon-joda, ali nakon inicijalne dezinfekcije preporučuje se prelazak na sterilnu fiziološku otopinu kako bi se izbjegla citotoksičnost (COUSQUER, 2008.; HERNANDEZ i sur., 2020.). Za rane s narušenom cjelovitošću celomske šupljine, kornjaču treba postaviti tako da gravitacija olakša drenažu tekućine i eksudata ventralno (MADER i DIVERS, 2013.). Uklanjanje nekrotičnog tkiva i stranih tijela ključno je za sprječavanje infekcije i stvaranje povoljne podloge za zacjeljivanje. Redovito uklanjanje mrtvog tkiva potiče proces ozdravljenja i smanjuje mogućnost komplikacija (HERNANDEZ i sur., 2020.).

Odabir topikalnih sredstava ovisi o stanju rane i stadiju zacjeljivanja. Proizvodi na bazi srebra, poput srebrnog sulfadiazina i pH-balansiranih otopina ionskog srebra, pokazali su antimikrobna svojstva i ubrzali proces zacjeljivanja rana (COUSQUER, 2008.; HERNANDEZ i sur., 2020.). Med se koristi kao prirodni antimikrobni agens s dobrim rezultatima, ali zahtijeva vodootporne zavoje kako bi ostao na mjestu, posebice kod vodenih kornjača. Međutim, med privlači insekte, stoga nije prikladan za vanjske uvjete (MADER i DIVERS, 2013.). Preparati boratnog biološkog stakla, koji potiču angiogenezu, primjenjuju se kod dubokih rana s izloženom kosti i mogu se prekriti koštanim cementom impregniranog antibioticima radi dodatne stabilizacije (HERNANDEZ i sur., 2020.). Kod dubokih rana često se koristi doksiciklin gel, koji ostaje stabilan

i u vodenim uvjetima, a može se dodatno zaštititi slojem superljepila za vodootpornost (COUSQUER, 2008.).

Kod velikih rana zavoj se može osigurati šavovima ili spajalicama koje drže zavoj na mjestu. Vodootporni zavoji za vodene vrste sastoje se od gaze impregnirane vazelinom, čiji se rubovi zatvaraju superljepilom i prekrivaju vodootpornom trakom. Kod većih rana zavoj se može učvrstiti umbilikalnom trakom provučenom kroz šavove ili spajalice (COUSQUER, 2008.). Primjer zavoja može se vidjeti na Slici 8.

Redovite izmjene zavoja i procjena stanja rane ključni su za uspješno zacjeljivanje. U početnim fazama liječenja zavoj treba mijenjati svakodnevno kako bi se smanjila kontaminacija i potaknulo zacjeljivanje. Kako rana napreduje, interval izmjene može se produžiti na tjedne promjene, dok se rana ne pokrije zdravim granulacijskim tkivom (HERNANDEZ i sur., 2020.). Prognoza oporavka ovisi o težini ozljede, pravovremenosti intervencije i općem stanju kornjače. Manje ozljede imaju tendenciju bržeg zacjeljivanja uz odgovarajuću njegu, dok složenije rane zahtijevaju dulje razdoblje liječenja i intenzivniju skrb. Pravodobna i adekvatna obrada rana značajno povećava šanse za potpuni oporavak kornjače i povratak u prirodni okoliš ili nastavak kvalitetnog života u zatočeništvu (COUSQUER, 2008.; MADER i DIVERS, 2013.).



Slika 8. Mokro-suhi zavoj preko cijelog oklopa, s gazama natopljenim sterilnom fiziološkom otopinom, a zatim omotan samoljepljivim fleksibilnim zavojem (HOLLWARTH, 2023.).

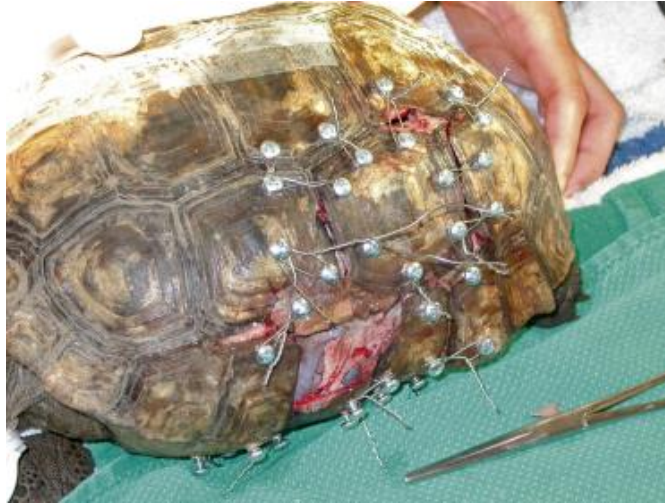2.5.2. Fiksacija oklopa

Ozljede oklopa dijele se na zatvorene prijelome, gdje unutarnje strukture nisu izložene i koji obično imaju povoljniju prognozu, otvorene prijelome koji uključuju izloženost unutarnjih tkiva ili organa te zahtijevaju hitnu intervenciju zbog rizika od infekcije, i kompleksne prijelome s višestrukim lomovima ili gubitkom tkiva, gdje prognoza ovisi o opsegu ozljede i uspjehu fiksacije (MADER i DIVERS, 2013.; HERNANDEZ i sur., 2020.). Kod svih prijeloma ključno je provesti temeljitu procjenu, stabilizaciju životinje i čišćenje ozlijeđenog područja.

Vijci od nehrđajućeg čelika i ortopedske žice najčešće se koriste za stabilizaciju prijeloma. Vijci se postavljaju u zdravi dio oklopa na najmanje 0,5 cm od ruba prijeloma kako bi se spriječilo pucanje, a žice se oblikuju u osmice kako bi omogućile stabilizaciju i ravnomjerni pritisak (HERNANDEZ i sur., 2020.) (Slika 9). Plastične obujmice u kombinaciji s epoksidom često se koriste za jednostavne prijelome bez velikih pomaka, dok se kod složenijih ozljeda mogu primijeniti ortopedske ploče (Slika 10) koje se lijepe epoksidom ili posebnim ljepilima radi dodatne stabilizacije (DIVERS, 1998.). Za prijelome s gubitkom tkiva preporučuje se uporaba porozna bioaktivna stakla i koštanog cementa impregniranog antibioticima za popunjavanje praznina i poticanje regeneracije (COUSQUER, 2008.; HERNANDEZ i sur., 2020.). Kod vodenih kornjača ključno je osigurati vodootpornost fiksacijskih uređaja i rana. Materijali poput superljepila i vodootpornih premaza koriste se za dodatnu zaštitu kako bi se spriječila kontaminacija u vodi (HOLLWARTH, 2023.).

Prognoza ovisi o vrsti ozljede. Jednostavni zatvoreni prijelomi obično rezultiraju oporavkom unutar 4-6 tjedana uz pravilnu stabilizaciju, dok otvoreni prijelomi s izlaganjem tkiva zahtijevaju više vremena, obično 6-12 tjedana, uz kontrolu infekcije. Kompleksni prijelomi s gubitkom tkiva zahtijevaju oprez pri davanju prognoze, dok prijelomi koji uključuju i prijelom kralježnice obično rezultiraju lošom prognozom zbog mogućih neuroloških oštećenja (McARTHUR i sur., 2004.; MADER i DIVERS, 2013.).

Njega nakon operacijskog zahvata uključuje redovito praćenje fiksacijskih uređaja, mijenjanje povoja i ispiranje rana sterilnom fiziološkom otopinom kako bi se spriječile komplikacije poput infekcije ili otpuštanja vijaka. Pregledi rendgenom koriste se za praćenje napretka zacjeljivanja, dok se uklanjanje fiksatora provodi nakon potvrde potpune stabilizacije prijeloma (EATWELL, 2015.; HERNANDEZ i sur., 2020.).



Slika 9. *Gopherus polyphemus* s kompliciranim prijelomom. Višestruke žice ravnomjerno se zatežu kako bi se osigurala dobra prilagodba fragmenata oklopa. Na lateralnom dijelu karapaksa vidljivo je jedno područje gdje nedostaje dio oklopa. (MADER i DIVERS, 2013.).



Slika 10. Tipična mjesta za postavljanje ortopedске ploče uključuju središnji plastron ili područje bliže mobilnijim femoralnim ili pektoralnim skutama. Ploča omogućuje čvrstu uzdužnu fiksaciju, što druge metode ne mogu pružiti, posebno u slučajevima potpunog gubitka koštanog spoja u distalnom fragmentu (EATWELL, 2015.).

2.5.3. Prijelomi udova

Stabilizacija prijeloma udova kod kopnenih kornjača predstavlja izazovan aspekt veterinarske medicine, koji zahtijeva prilagođene tehnike i opremu. Kornjače imaju robustnu koštanu strukturu udova, ali njihova anatomska jedinstvenost otežava primjenu konvencionalnih metoda stabilizacije.

Jedna od najčešće korištenih tehnika stabilizacije udova je upotreba vanjskih fiksatora. Ova metoda uključuje Kirschnerove bušne igle koje se postavljaju kroz kost prijeloma i povezuju metalnim šipkama ili okvirima. Igle se precizno umeću kako bi se izbjeglo oštećenje mekog tkiva ili zglobova, a njihov vanjski dio povezuje se pomoću prstenastih ili linearnih okvira. Prednost ove tehnike je omogućavanje slobodnog pristupa rani, što je posebno korisno kod otvorenih prijeloma gdje je potrebna redovita njega i ispiranje. Pravilno postavljeni vanjski fiksatori osiguravaju stabilnost dok istovremeno omogućuju minimalnu pokretljivost potrebnu za fiziološko zacjeljivanje (MADER i DIVERS, 2013.; HERNANDEZ i sur., 2020.).

Kod prijeloma na proksimalnim dijelovima udova, poput femura ili humerusa, primjenjuju se intramedularne igle. Ova tehnika uključuje umetanje metalne šipke unutar koštanog kanala kako bi se postigla stabilnost. Intramedularne igle posebno su korisne kod zatvorenih prijeloma gdje nije potrebno liječenje mekog tkiva. Ova metoda omogućuje čvrstu stabilizaciju i smanjuje rizik od komplikacija poput pomaka fragmenata kosti tijekom zacjeljivanja (MADER i DIVERS, 2013.).

Kod specifičnih prijeloma distalnih dijelova udova ili kada su prisutne manje kosti, može biti potrebna kombinacija tehnika, poput uporabe mini-ploča i vijaka. Mini-ploče od nehrđajućeg čelika postavljaju se direktno na površinu kosti i fiksiraju vijcima kako bi se osigurala potpuna imobilizacija. Ova tehnika često se kombinira s vanjskim fiksatorima za dodatnu stabilnost kod složenih prijeloma (EATWELL, 2023.).

Tehnike stabilizacije udova moraju biti prilagođene svakom pojedinačnom slučaju, uzimajući u obzir lokaciju i vrstu prijeloma te zdravstveno stanje kornjače. Inovativne kombinacije metoda i precizno planiranje kirurških zahvata značajno povećavaju uspjeh liječenja, što su potvrdili i primjeri iz prakse (HOLLWARTH, 2023.).

2.5.3. Vakumska terapija

MADER i DIVERS (2013.) opisuju vakuumsku terapiju za zatvaranje rana (VAC, engl. *Vacuum-Assisted Closure*) koja koristi negativni tlak za ubrzavanje zacjeljivanja složenih rana. Ova metoda pokazala se učinkovitom kod sisavaca i gmazova, a kornjače su idealni kandidati zbog anatomske oblike oklopa koji olakšava postavljanje zavoja te njihove mirne prirode. Iako zahtijeva više opreme od klasičnih metoda, VAC terapija značajno skraćuje vrijeme liječenja, što nadmašuje troškove produženog boravka u bolnici. VAC terapija kod kornjača primjenjuje se najčešće kod složenih ozljeda oklopa (karapaks i plastron) koje izlažu meka tkiva. Takve ozljede obično nastaju uslijed trauma, rjeđe zbog opekline ili infekcija. Primjena terapije u ranoj fazi liječenja omogućava bolje rezultate, dok se kasnije može prijeći na tradicionalne metode. Vrijeme trajanja terapije varira: kod kopnenih kornjača traje od nekoliko dana do četiri tjedna, dok kod morskih kornjača liječenje može trajati i više od godinu dana, ovisno o težini ozljede (MADER i DIVERS, 2013.).

Negativni tlak potiče zacjeljivanje kroz smanjenje edema, uklanjanje eksudata, povećanje perfuzije tkiva i stimulaciju stvaranja granulacijskog tkiva. VAC terapija koristi mehaničku silu na ranu, djelujući makroskopski povlačenjem rubova rane i mikroskopski istežanjem stanica, što ubrzava regeneraciju tkiva i povećava imunološki odgovor. Kod teških ozljeda karapaksa terapija može pomoći vraćanju plućnog tkiva u pravilnu anatomske pozicije, što očuva prostor celomske šupljine (MADER i DIVERS, 2013.).

VAC terapija koristi pjenu s otvorenim stanicama koja se postavlja u ranu, prekriva nepropusnim zavojem i povezuje s usisnim aparatom (Slika 11). Oprema poput ljepljivih traka i silikonskih brtvila koristi se za osiguranje nepropusnosti. Zavoj mora prekrivati oklop nekoliko centimetara izvan rane radi čvrstoće. Usisni aparat, poput VAC Freedom sustava, omogućava preciznu regulaciju tlaka, a sustav može raditi kontinuirano ili s prekidima. Redovite promjene zavoja i higijena ključni su za sprječavanje komplikacija (MADER i DIVERS, 2013.).

VAC terapija nije prikladna za ozljede s izloženim organima ili krvnim žilama bez adekvatne zaštite, niti za pacijente s poremećajima zgrušavanja krvi ili neoplastičnim lezijama. Također, nedovoljno očišćene rane mogu usporiti zacjeljivanje zbog stvaranja granulacijskog tkiva preko nekrotičnog. VAC terapija kod kornjača nudi brzo i učinkovito rješenje za složene ozljede, znatno skraćujući vrijeme liječenja i hospitalizacije. Tehnika je jednostavna za primjenu, a njena

uspješnost čini je vrijednom metodom u liječenju ozljeda oklopa kod kornjača (MADER i DIVERS, 2013.).



Slika 11. Zatvaranje rana vakuumskom metodom uz korištenje sustava za usisavanje (MADER i DIVERS, 2013.).

3. ZAKLJUČCI

1. Kornjače imaju jedinstvenu anatomsku i fiziološku građu koja zahtijeva specifične pristupe pri dijagnosticiranju i liječenju ozljeda.
2. Najčešće traume kod kopnenih kornjača uključuju prijelome oklopa i udova uzrokovane prometnim nesrećama, ugrizima pasa i padovima.
3. Stabilizacija prijeloma ključan je dio liječenja i uključuje primjenu vanjskih fiksatora, intramedularnih šipki i ortopedskih ploča ovisno o vrsti prijeloma.
4. Obrada rana uključuje ispiranje, debridman i primjenu antimikrobnih sredstava kako bi se spriječila infekcija i ubrzalo zacjeljivanje.
5. Fiksacija oklopa provodi se korištenjem vijaka, žica, epoksida i drugih materijala koji omogućuju stabilizaciju prijeloma i zaštitu unutarnjih struktura.
6. Uspješnost liječenja ovisi o pravovremenoj intervenciji, kvaliteti poslijeoperacijske njege i prilagodbi okolišnih uvjeta kako bi se osigurao odgovarajući oporavak.

4. LITERATURA

1. BIAGGINI, M., C. CORTI (2020): Shell injuries in tortoises: causes and consequences in a conservation perspective. Proceedings of the Atti del II Congresso Nazionale Testuggini e Tartarughe, 11.-13. travanj, Albenga, str. 63-67.
2. BELLAIRS, A. (1969): The life of reptiles. 1. izd., Weidenfeld and Nicolson, London, str. 44-116.
3. CHITTY, J., A. RAFTERY (2013): Essentials of Tortoise Medicine and Surgery. 1. Izd., Wiley Blackwell, Southern Gate, Chichester, West Sussex, str. 63-222.
4. COUSQUER, G. (2008): Management of post hibernation rat bite injuries in a spur thighed tortoise (*Testudo graeca*). *Testudo*. 5, 73-87.
5. DIVERS, S. J. (1998): Emergency care of critically ill tortoise. *ARAV Proc.* str. 22-27.
6. DONOGHUE, S. (1996): Nutrition of the tortoise. *ARAV Proc.* str. 1-30.
7. EATWELL, K. (2015): Managing tortoise shell injuries. *VetTimes*. 47, 1-11.
8. GIRAUDO, J., T. HERMANS, M. CHEYLAN, B. LIVOREIL, A. CATARD, A. CADI (2006): Hermanns tortoise in the Plaine des maures (France). *Testudo*. 3, 2-7.
9. HEDLEY, J. (2017): Tortoise Shell Injury from Dog Attack. <https://www.rvc.ac.uk/clinical-connections/tortoise-shell-injury-from-dog-attack>
10. HERNANDEZ, S. M., H. W. BARRON, E. A. MILLER, R. F. AGUILAR, M. J. YABSLEY (2020): Medical management of wildlife species. 1. izd., Wiley Blackwell, Hoboken, NJ, str. 29-75.
11. HIGHFIELD, A. C. (1996): Shell injuries - practical guidelines for vets. <https://www.tortoisetrust.org/articles/shellvet.html>
12. HOLLWARTH, A. (2023): Shell injuries in tortoises. <https://www.veterinary-practice.com/article/shell-injuries-tortoises>
13. JACKSON, O. F. (1980) Weight and measurement data on tortoises (*Testudo graeca* and *Testudo hermanni*) and their relationship to health. *Small Animal Practice*. 21, str. 409-416.
14. JACOBSON, E. R., J. L. BEHLER, J. L. JARCHOW (1999): *Zoo and Wild Animal Medicine*. 4. izd., WB Saunders, Philadelphia, str. 232-242.
15. JELIĆ, D., M. KULJERIĆ, T. KOREN, D. TREER, D. ŠALAMON, M. LONČAR, M. PODNAR LEŠIĆ, B. JANEV HUTINEC, T. BOGDANOVIĆ, S. MEKINIĆ, K. JELIĆ (2015):

Crvena knjiga vodozemaca i gmazova hrvatske. Ministarstvo zaštite okoliša i prirode, Državni zavod za zaštitu prirode, Hrvatsko herpetološko društvo HYL A, Republika Hrvatska, Zagreb, str. 159-163.

16. LIVINGSTONE, M. (2015): What to do if presented with tortoises suffering shell injury. VetTimes. <https://www.vettimes.co.uk/app/uploads/wp-post-to-pdf-enhanced-cache/1/what-to-do-if-presented-with-tortoises-suffering-shell-injury.pdf>
17. MADER, D. R., S. J. DIVERS (2013): Current therapy in reptile medicine and surgery. 1. izd., Elseviers Saunders, St. Louis, Missouri, str. 57-226.
18. McARTHUR, S., R. WILKINSON, J. MEYER (2004): Medicine and surgery of tortoises and turtles. 1. izd., Blackwell Publishing, Oxford, str. 35-482.
19. McARTHUR, S. (2006): Chelonian anaesthesia and surgery. Testudo. 3, str. 1-3.
20. NEJEDLI, S. (2019): Morfološke osobitosti gmazova. Priručnik. Zagreb, str. 1-27.
21. POUGH, F. H., C. M. JANIS, J. B. HEISER (2002): Vertebrate life. 6. izd., Prentice Hall, Upper Saddle River, NJ, str. 270-294.

5. SAŽETAK

Traumatske ozljede kopnenih kornjača

Ana Šandrk

Kopnene kornjače pripadaju redu *Testudines*, a njihov oklop, sastavljen od karapaksa i plastrona, osigurava zaštitu unutarnjih organa te predstavlja jedinstvenu evolucijsku prilagodbu. Oklop je čvrsta struktura sastavljena od koštanih ploča povezanih s kralježnicom i rebrima, što zahtijeva specifičan pristup dijagnostici i liječenju ozljeda. Njihov kardiovaskularni sustav, s trodijelnim srcem, omogućuje fleksibilno preusmjeravanje krvi, dok respiratorni sustav i specifična lokomotorna anatomija dodatno podržavaju prilagodbu na kopneni način života. Sustav probave prilagođen je biljojedom načinu ishrane, a metabolizam sporiji u usporedbi s drugim vrstama. Najčešće ozljede kopnenih kornjača uključuju prometne nesreće, ugrize pasa i termalne ozljede. Prijelomi oklopa mogu biti jednostavni ili složeni, a često ih prate ozljede unutarnjih organa. Dijagnostika ozljeda temelji se na slikovnim metodama poput RTG-a, CT-a i ultrazvuka, dok se laboratorijske analize koriste za procjenu općeg zdravstvenog stanja. Trijaža obuhvaća procjenu svijesti, disanja i cirkulacije, kontrolu krvarenja i rehidraciju, a antibiotici poput ceftazidima koriste se za prevenciju infekcija. Pravilna termoregulacija i nutritivna podrška ključni su za stabilizaciju. Kirurške metode uključuju obradu rana temeljitim ispiranjem sterilnom otopinom, uklanjanje nekrotičnog tkiva i primjenu antimikrobnih sredstava. Fiksacija oklopa provodi se tehnikama poput vijaka, žica, epoksida i koštanih ploča, čime se osigurava stabilnost prijeloma i zaštita unutarnjih struktura. Vakuumska terapija ubrzava zacjeljivanje i smanjuje vrijeme oporavka, posebno kod rana s velikim gubitkom tkiva. Stabilizacija prijeloma udova uključuje vanjske fiksatore, intramedularne šipke i mini-ploče, prilagođene specifičnoj vrsti prijeloma. Kod složenih slučajeva koristi se kombinacija tehnika kako bi se postigla maksimalna stabilnost i omogućio proces oporavka.

Svaka faza liječenja, od inicijalne stabilizacije do završne postoperativne njege, ključna je za uspješan oporavak i očuvanje funkcionalnosti kopnenih kornjača. Posebna pažnja posvećuje se prilagodbi okolišnih uvjeta, uključujući optimalnu temperaturu i vlažnost, kako bi se osigurali uvjeti za regeneraciju tkiva i ukupno zdravstveno stanje.

Ključne riječi: traumatske ozljede, dijagnostika, liječenje, kopnena kornjača

6. SUMMARY

Traumatic injuries of terrestrial tortoises

Ana Šandrk

Terrestrial tortoises belong to the order *Testudines*, and their shell, composed of the carapace and plastron, provides protection for internal organs and represents a unique evolutionary adaptation. The shell is a rigid structure made of bony plates connected to the spine and ribs, requiring a specific approach to the diagnosis and treatment of injuries. Their cardiovascular system, featuring a three-chambered heart, allows for flexible blood flow redirection, while the respiratory system and specific locomotor anatomy further support adaptation to a terrestrial lifestyle. The digestive system is adapted to a herbivorous diet, and their metabolism is slower compared to other species. The most common injuries in terrestrial tortoises include traffic accidents, dog bites, and thermal injuries. Shell fractures can be simple or complex and are often accompanied by injuries to internal organs. Diagnostic procedures rely on imaging methods such as radiography, CT scans, and ultrasound, while laboratory analyses are used to assess the general health status. Triage involves assessing consciousness, breathing, and circulation, controlling bleeding, and rehydrating the patient, while antibiotics such as ceftazidime are used to prevent infections. Proper thermoregulation and nutritional support are crucial for stabilization. Surgical methods include wound management with thorough irrigation using sterile solutions, debridement of necrotic tissue, and application of antimicrobial agents. Shell fixation is performed using techniques such as screws, wires, epoxy, and bone plates, ensuring fracture stability and protection of internal structures. Vacuum therapy accelerates healing and reduces recovery time, especially for wounds with significant tissue loss. Limb fracture stabilization involves external fixators, intramedullary pins, and mini-plates, tailored to the specific type of fracture. In complex cases, a combination of techniques is used to achieve maximum stability and enable the healing process.

Each phase of treatment, from initial stabilization to final postoperative care, is crucial for the successful recovery and preservation of functionality in terrestrial tortoises. Special attention is given to adapting environmental conditions, including optimal temperature and humidity, to ensure tissue regeneration and overall health.

Key words: traumatic injuries, diagnostic, treatment, terrestrial tortoise

7. ŽIVOTOPIS

Rođena sam 7. veljače 2000. u Zagrebu. Nakon završene prirodoslovno-matematičke gimnazije "Ivan Supek" u Zagrebu te srednje glazbene škole "Ferdo Livadić" u Samoboru, 2018. godine upisujem Veterinarski fakultet Sveučilišta u Zagrebu.

Za vrijeme studija sudjelovala sam u brojnim vannastavnim aktivnostima. Volontirala sam na Klinici zavoda za mikrobiologiju i zarazne bolesti, u privatnoj specijalističnoj ambulanti "Veterina Branimir" te u Oporavilištu za divlje životinje Veterinarskog fakulteta "Wild Rescue VEF". Uz volontiranje, bila sam aktivni član Udruge Studenata Veterinarske Medicine E.Q.U.U.S. te SportVef sekcije. Sudjelovala sam u organizaciji Edukativne izložbe hrvatskih autohtonih pasmina "Farmica" za što sam i dobitnica rektorove nagrade u kategoriji "Nagrada za društveno koristan rad u akademskoj i široj zajednici". Dva uzastopna mandata bila sam članica Studentskog zboga Veterinarskog fakulteta. Tijekom studija pohađala sam stručne kongrese. Uz rad u struci, svih šest godina studija radila sam u ugostiteljstvu.