

# Toksoplazmoza svinja

---

Šegota, Neven

Master's thesis / Diplomski rad

2016

Degree Grantor / Ustanova koja je dodijelila akademski / stručni stupanj: **University of Zagreb, Faculty of Veterinary Medicine / Sveučilište u Zagrebu, Veterinarski fakultet**

Permanent link / Trajna poveznica: <https://um.nsk.hr/um:nbn:hr:178:725722>

Rights / Prava: [In copyright](#)/[Zaštićeno autorskim pravom.](#)

Download date / Datum preuzimanja: **2024-07-24**



Repository / Repozitorij:

[Repository of Faculty of Veterinary Medicine -  
Repository of PHD, master's thesis](#)



SVEUČILIŠTE U ZAGREBU  
VETERINARSKI FAKULTET

NEVEN ŠEGOTA

TOKSOPLAZMOZA SVINJA

Diplomski rad

Zagreb, 2016.

Zavod za parazitologiju i invazijske bolesti s klinikom

Veterinarski fakultet  
Sveučilište u Zagrebu

Predstojnik: Prof.dr.sc. Dagny Stojčević

Mentor: Prof.dr.sc. Albert Marinculić

Članovi Povjerenstva  
za obranu diplomskog rada:

- 1.
- 2.
- 3.

## ZAHVALA

Želim se zahvaliti mentoru, prof. dr. sc. Albertu Marinculiću koji mi je pomogao u izradi diplomskog rada.

## SADRŽAJ

<b>1. TOKSOPLAZMOZA</b>	<b>1</b>
1.1. ETIOLOGIJA I EPIZOOTIOLOGIJA	3
1.2. RAZVOJNI CIKLUS	6
1.3. DIJAGNOZA	8
1.4. LIJEČENJE I PROFILAKSA	9
<b>2. TOKSOPLAZMOZA ČOVJEKA</b>	<b>11</b>
2.1. EPIDEMIOLOGIJA	12
2.2. PATOGENEZA I PATOLOGIJA	13
2.3. KLINIČKA SLIKA	17
2.3.1. Stečena toksoplazmoza kod imunokompetentnih osoba	17
2.3.2. Konatalna toksoplazmoza	17
2.3.3. Stečena toksoplazmoza u imunokompromitiranih osoba	18
2.3.4. Očna toksoplazmoza	18
2.4. DIJAGNOZA	19
2.5. LIJEČENJE I PREVENCIJA	21
<b>3. TOKSOPLAZMOZA SVINJA</b>	<b>22</b>
3.1. EPIZOOTIOLOGIJA	23
3.2. DIJAGNOZA	27
3.3. LIJEČENJE I PROFILAKSA	29
<b>4. LITERATURA</b>	<b>31</b>
<b>5. ZAKLJUČCI</b>	<b>32</b>
<b>6. SAŽETAK</b>	<b>33</b>
<b>7. SUMMARY</b>	<b>34</b>
<b>8. ŽIVOTOPIS</b>	<b>35</b>

## 1.TOKSOPLAZMOZA

Toksoplazmoza je invazijska bolest uzrokovana protozoonima iz roda *Toxoplasma*, porodice Sarcocystidae . Uzročnik je *Toxoplasma gondii* koji se može naći u gotovo svih toplokrvnih životinja i čovjeka, a oni su ujedino i posrednici. U većini organizama invazija prolazi bez kliničkih znakova . Protozon *T. gondii* može invadirati gotovo sva tkiva, a posebice je patogen za fetuse malih preživača i ljudi kojima uzrokuje i pobačaj.

Početak 20. Stoljeća, Charles Nicolle i Louis Manceaux proučavali su faunu u sjevernom području Afrike. Vrhunac njihovog istraživanja bilo je otkriće protozoa u tkivima pustinskog glodavca *Ctenodactylus gundi*. Alfonso Splendore je iste godine (1908.) otkrio identičnog protozoa u tkivima kunića u Brazilu. Naziv „*Toxoplasma gondii*“ su predložili Nicolle i Manceaux prema mikroskopskom fenotipu parazita te prema zaraženom glodavcu u kojem su ga prvi put otkrili. Pod mikroskopom, *Toxoplasma gondii* podsjeća na srp (grč. Toxon) s centralno položenom jezgrom. Naziv „*gondii*“ rezultat je pogrešnog prijevoda naziva afričkog glodavca *Ctenodactylus gundi*. Klinička važnost toksoplazmoze za ljude objavljena je 1920. Kad je uočena povezanost razvoja korioretinitisa, encefalitisa i hidrocefalitisa u zaražene novorođenčadi. Proširivši dotadašnje znanje o parazitu, *Toxoplasma gondii* je okarakterizirana kao humani patogen, a ujedno je nastala i nova hipoteza o načinu prijenosa patogena – teorija o mogućnosti kongenitalne transmisije. Međutim, naknadna istraživanja otkrila su kako je infekcija parazitom *Toxoplasma gondii* moguća ingestijom kontaminiranog mesa. Nova teorija o etiopatogenezi nastala je na temelju istraživanja oboljelih miševa koji su se hranili inficiranim leševima. S obzirom da su nove spoznaje o parazitu rapidno rasle, velika se pozornost usmjeravala prema otkriću adekvatne dijagnostičke metode. Zlatni dijagnostički standard za dijagnostiku toksoplazmoze, koji datira još iz 1948. Godine, postao je Sabin & Feldman „dye test“. Karakteristika testa je mogućnost detekcije specifičnih protutijela kod zaraženih osoba. „Dye“ test je promijenio epidemiološku teoriju o toksoplazmozi kao rijetkoj bolesti, te je općeprihvaćena spoznaja kako je toksoplazmoza najraširenija zoonoza na svijetu ( Šandrk i ostali, 2016).

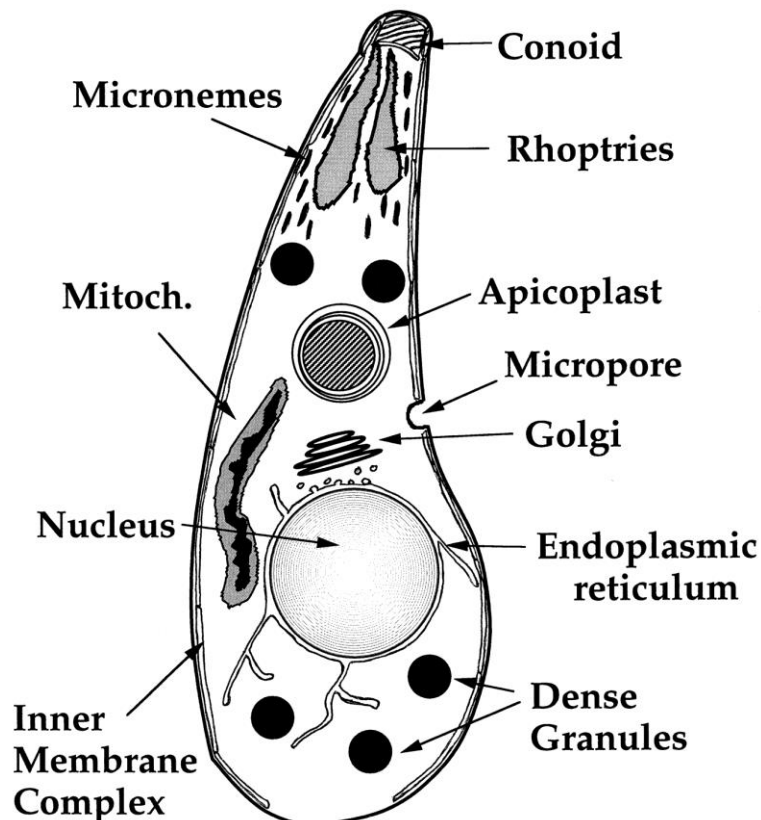
*Toxoplasma gondii* je intracelularni parazit svih stanica s jezgrom, ali poseban afinitet ima prema endotelu i živčanom tkivu. Iako su primarni domaćini parazita *Toxoplasma gondii* životinje iz porodice mačaka, mogu se zaraziti i ostale toplokrvne životinje (ptice i sisavci), kao i čovjek. Infekcija parazitom je česta, dok se klinički znakovi bolesti rjeđe manifestiraju. Divlja staništa su bitna za održavanje životnog ciklusa parazita, ali se malo zna o epidemiologiji i rizičnim čimbenicima povezanim s infekcijom kod životinja. Takav je slučaj kod iberijskog risa (*Lynx pardinus*), najugroženije karnivorne vrste u Europi, iako niti jedan slučaj kliničke indikacije bolesti kod ove vrste nije zabilježen.

Utvrđeno je da je u svijetu zaraženo 60% kućnih mačaka, dok neke studije pokazuju kako je zaraženo čak 80% svih domaćih životinja u SAD-u. Ljudi se najčešće zaraze kontaktom sa zaraženom životinjom. Iako je činjenica da je trećina svjetske populacije zaražena i da se simptomi kod zdravih ljudi ne iskazuju, najveću pozornost trebalo bi davati prijenosu parazita tokom trudnoće s majke na dijete. Do 45% Amerikanki u dobi između 20 i 40 godina izloženo je parazitu, a najveću brigu trebale bi imati one majke koje prolaze kroz svoju prvu trudnoću zbog toga što se do 50% djece iz prve trudnoće rađa zaraženo. Kod novorođene zaražene djece najčešće dolazi do neuroloških problema zbog činjenice da parazit prvenstveno inficira tkiva neurološkog sustava, a djetetov nedovoljno razvijen imunološki sustav se još ne može boriti protiv infekcije. Imunološki sustav osoba oboljelih od AIDS-a ili osoba koje su podvrgnute liječenju kemoterapijom također je pogodan za napredak infekcije te dolazi do pojačavanja simptoma kod oboljelih osoba. Istraživanja govore i kako zbog činjenice da parazit prvenstveno inficira tkivo neurološkog sustava postoji poveznica između toksoplazmoze i nekih psihičkih bolesti. Infekcije parazitom *Toxoplasma gondii* mijenjaju ponašanje životinja i ljudi. Tako primjerice miševima miris mačke više nije odbojan nego postaje jako privlačan te zaraženi miševi lako postanu plijen mačaka. Takvo ponašanje jednostavno se može objasniti prirodnom željom organizma za opstanak, ali u ovom slučaju – opstanak parazita. Kako se paraziti u miševima razmnožavaju nespolno, smanjuje im se genetska raznolikost, što povlači i manju šansu za preživljavanjem u nepovoljnim uvjetima. Tako miševi postaju lak plijen mačkama i parazit ulazi u tijelo primarnog domaćina gdje se sada razmnožava spolno. Primjer promjene ponašanja poznat je i u ljudi te tako postoje naznake da infekcija kod žene dovodi do rizičnog promiskuitetnog ponašanja, a kod muškaraca do izražene ljubomore i manjka samopouzdanja. Prilikom istraživanja psihijatrijskih pacijenata otkriveno je kako je velik postotak muških osoba oboljelih od shizofrenije također bio i nositelj infekcije. Najbolji oblik zaštite je preventiva od zaraze. Ženama se prije trudnoće preporuča testiranje na antitjela, a ljudi koji drže mačku kao domaću životinju drže i potencijalnog prenositelja parazita te bi trebali kontrolirati prehranu i kretanje životinje i redovito čistiti posude s pijeskom.

## 1.1. ETIOLOGIJA I EPIZOOTIOLOGIJA

Uzročnik je cistotvorna kokcidija *Toxoplasma gondii* koja se javlja u više oblika: 1. Oocista, veličine oko 12 x 10 mikrometara koja se formira isključivo u crijevnom epitelu mačke (i srodnih felida) i koja se nesporuliranom obliku izlučuje mačjim fecesom u vanjski svijet; 2. Tahizoiti, polumjesečasta oblika i parazitira u svim stanicama koje imaju jezgru a javlja se kod akutne toksoplazmoze; 3. Tkivne ciste, veličine 50 – 100 mikrometara nakupina je parazita nešto manjih od tahizoita, tzv. Bradizoita. To je zapravo stadij mirovanja koji parazitira ponajprije u SŽS-u i miokardu te se javlja kod latentne, kronične toksoplazmoze.

Tahizoiti se pojavljuju u invazijama akutnog tijeka. Veliki su 3 do 7 mikrometara, te sadrže jezgru. Vrlo su osjetljivi na nepovoljne uvjete u okolišu pa se smatra da njihov horizontalni prijenos nije značajan. Tahizoiti prodiru u stanicu specifičnim mehanizmom koji ovisi o aktivnosti aktina. Dolazi do stvaranja parazitoformnih vakuola i to uvrtnjem stanične stijenke. Unutar vakuola se tahizoiti dijele svakih 6 do 9 sati, procesom nazvanim endodiogeneza. Ovom se diobom stanice kćeri oblikuju unutar majčinske stanice. Napadnuta stanica buja te naposljetku prsne. Oslobođeni tahizoiti potom napadaju nove stanice (Barić, 2012). (slika 1)

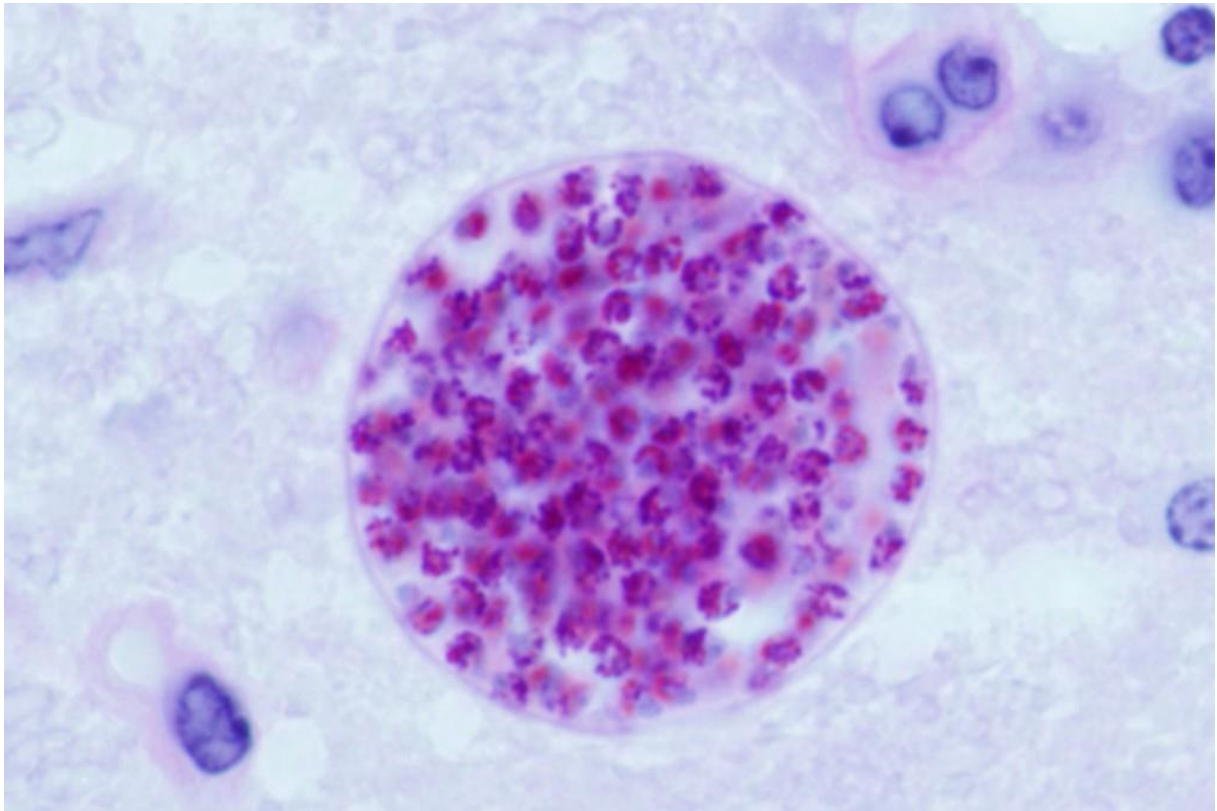


Slika 1: Razvojni stadij *Toxoplasmae gondii* – tahizoit

(<https://www.google.hr/search?q=toxoplasma+gondii>)



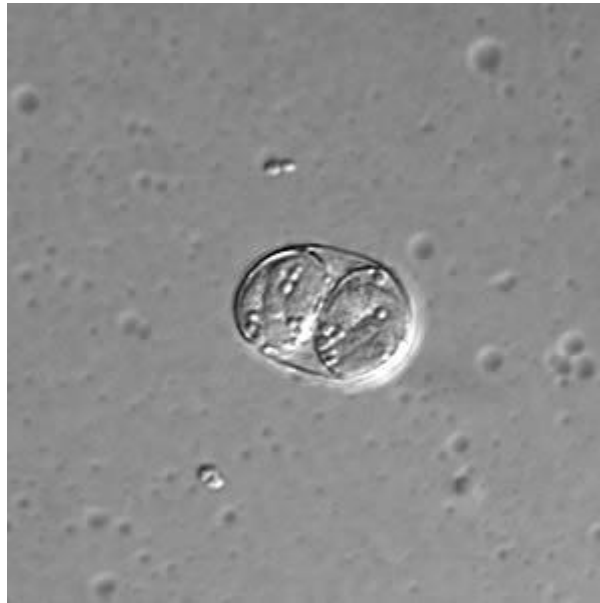Tkivna cista je tvorevina ispunjena bradizoitima. Za razliku od tahizoita, bradizoiti su manji i sporije se razmnožavaju. Bradizoiti imaju izraženi tropizam prema dugo živućim i visoko diferenciranim stanicama (kao što su stanice neurona i mišićne stanice). Bradizoiti se uglavnom zadržavaju unutar cisti te vrlo rijetko izlaze u okolno tkivo. Tkivne ciste sa bradizoitima povremeno pucaju, nakon čega se bradizoiti pretvaraju u tahizoite pa se proces ponavlja (Barić, 2012). (slika 2)



Slika 2: Razvojni stadiji Toxoplasmae gondii – tkivna cista u mozgu

(<https://www.google.hr/search?q=toxoplasma+gondii>)

Spolna dioba s nastankom oocisti se odvija isključivo u epitelu tankog crijeva mačke i to nakon invazije bradizoitima u sirovom mesu ili invadiranim glodavcima i pticama. Oociste se izlučuju mačjim izmetom u nesporuliranom obliku. Ovaj dio razvoja do pojave prvih oocisti u izmetu traje 4 do 11 dana. Oociste su velike od 11 do 13 mikrometara. U okolišu sporuliraju pa se unutar njih oblikuju dvije sporociste sa po četiri sporozoita (Barić, 2012). (slika 3)



Slika 3: Oocista protozona *Toxoplasma gondii*

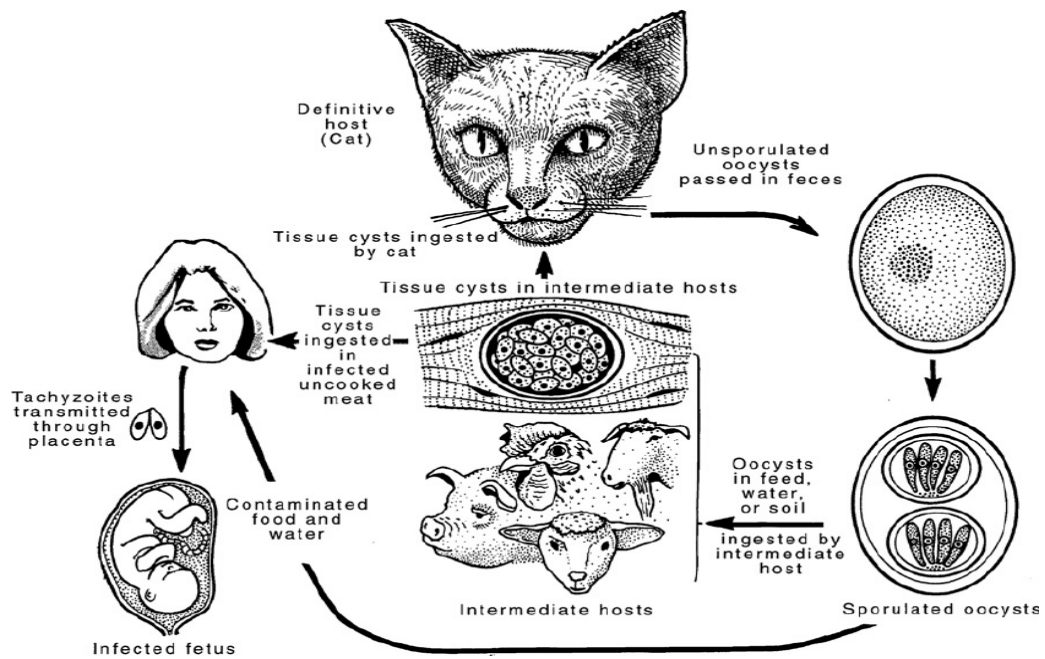
(<https://www.google.hr/search?q=toxoplasma+gondii>)

Infekcija toksoplazmom je najraširenija zoonoza po cijelom svijetu. Inficirane su brojne vrste toplokrvnih životinja. Prevalencija takvih cista u konzumnome mesu vrlo je velika, a mogu se naći u jajima, mlijeku, pogotovo u kozjem i na povrću. Toksoplazmoza može biti stečena ili kongenitalna. Stečena nastaje invazijom posrednika peroralnim putem, hranom ili vodom kontaminiranom oocistama iz fecesa mačke ili bradizoitima u termički neobrađenim tkivima ili organima drugih posrednika (rijetko tahizoitima jer su osjetljivi na solnu kiselinu i probavne enzime). Kongenitalna toksoplazmoza je posebno važna kod čovjeka, a nastaje transplacentarnim prijelazom tahizoita sa trudnice na fetus. Kod malih preživača je česta kongenitalna invazija, a u koze je dokazan i galaktogeni prijenos (Stojčević, 2012).

## 1.2. RAZVOJNI CIKLUS

Razvoj toksoplazmoze sličan je onome u kokcidija iz rodova *Eimeria* i *Isospora*, osim što se aseksualni i seksualni ciklusi pojavljuju u posredniku odnosno konačnom nositelju (Barić,2012). Razvoj se odvija kroz dva ciklusa: enteroepitelni i ekstraintestinalni. Enteroepitelna faza razvoja se događa samo kod felida, nosioca, u crijevnom epitelu, gdje nakon različitih vrsta nespornih dioba slijedi spolna faza (gametogonija) razvoja koja rezultira izlučivanjem nesporuliranih oocista fecesom. Izlučene nesporulirane oociste za 2 do 5 dana sporuliraju, te se formiraju sporulirane oociste koje su veličine 12x10 mikrometara, okruglog oblika, sa 2 sporociste u kojima se nalazi po 4 sporozoita. Navedeni razvoj kod nosioca slijedi nakon peroralnog unošenja invazijskog oblika, cista s bradizoitima (prepatentni period je 3-5 dana), sporuliranih oocista (prepatentni period je 21-24 dana) ili tahizoiti (prepatentni period je 9-11 dana). Ekstraintestinalna faza razvoja se događa u svim ekstraintestinalnim tkivima kod posrednika, ali i u felida, nosioca, nakon unošenja invazijskih oblika. Oslobođeni sporozoiti (tahizoiti, bradizoiti) migriraju u različite organe te mogu prodrijeti u sve stanice koje imaju jezgru. Unutar stanice mijenjaju strukturu, brzo se dijele endodiogenijom, te nastaju tahizoiti. Nakon propadanja stanice oslobođeni tahizoiti šire se organizmom i napadaju nove stanice. Razvojem imunološkog odgovora (uprvim tjednima nakon invazije), tahizoiti usporavaju diobu, naročito oni u mišićnom i živčanom tkivu, te prelaze u bradizoite, koji se polako dijele, manji su od tahizoita i osobito su otporni na probavne enzime. Nalaze se u cistama različite veličine (30-60 mikrometara) koje mogu sadržavati tisuće bradizoita. Mačka kao izvor invazije, može fecesom izlučiti do 2 milijuna oocista tijekom 2 tjedna (od 3 do 48 dana nakon invazije) a to je i jedino razdoblje kada mačke luče oociste, ukoliko ne boluju od nekih imunodeficitarnih bolesti (Stojčević,2012). (slika 4)

Mačka se može invadirati na dva načina, i to karnivorizmom, tj. Ingestijom tkivnih cista latentno invadiranih toplokrvnih životinja(kada pojede invadirane glodavce, sirovo meso ili organe drugih toplokrvnih životinja), ili pak ingestijom sporuliranih oocista. Prvi je način invazije češći i važniji. Tada je prepatentni period 3-5 dana, nakon čega slijedi masovno izlučivanje oocista. Nakon ingestije sporuliranih oocista invazija uspijeva samo oko 10-20 % slučajeva, a prepatentni period znatno je dulji i izlučivanje oocista slabije. Sporulirane oociste su invazijski stadij za gotovo sve vrste toplokrvnih životinja, osobito biljoždera, koje služe kao posrednici u razvoju. U tkivima posrednika , osobito životinja za klanje, i to tijekom latentne, kronične invazije, formiraju se tkivne ciste, koje su također invazijski stadij parazita i koje se prenose na čovjeka i životinje karnivorizmom. Žena koja je do trudnoće bila seronegativna i koja se za vrijeme trudnoće invadirala, tkivnim cistama ili oocistama, može razviti asimptomatsku parazitemiju, tijekom koje tahizoiti transplacentno prodru u plod uzrokujući teška oštećenja, posebice mozga i očiju, pa i pobačaj. Kongenitalna toksoplazmoza javlja se i u životinja, npr. ovaca.



Slika 4: Razvojni ciklus roda *Toxoplasma*

(<https://www.google.hr/search?q=toxoplazmoza>)

### 1.3. DIJAGNOZA

U životinja invazija najčešće protječe bez simptoma. Bolest se javlja u mlađih životinja i životinja sa oslabljenim imunološkim sustavom. Klinički znaci toksoplazmoze su nespecifični (visoka temperatura, slabiji apetit, depresija) i ovise o mjestu naseljavanja parazita. Ako je zahvaćen probavni sustav doći će do povraćanja, proljeva, abdominalne boli; ako su zahvaćeni živci doći će do neuroloških napada, paraliza; ako su zahvaćena pluća doći će do pneumonije itd. Za vrijeme intestinalne invazije mačaka ne mora pokazivati kliničke simptome. Međutim, paraziti mogu invadirati i ekstraintestinalne organe te uzrokovati teške kliničke simptome, što je posebno izraženo kod mačića nakon intrauterine ili laktogene invazije. Tada se opaža povišena temperatura, dispneja, ikterus, bolovi u abdomenu, promjene na očima i smetnje živčanog sustava. Nakon primarne invazije obično nastupi imunitet prema reinvaziji. Opaženi su slučajevi spontanoga ponovnog izlučivanja oocista nakon duljeg vremena bez ponovljene invazije. Imunitet traje nekoliko godina. Nema kordinacije između povišenog titra antitjela i izlučivanje oocista. Izlučivanje oocista nastaje prije pojave antitjela i antitjela ne štite od izlučivanja oocista. Titar antitjela može ostati visok i nakon prestanka izlučivanja oocista. Kod posrednika, životinja, toksoplazmoza se smatra značajnom samo kod malih preživača zbog velike učestalosti pobačaja, pogotovo janjadi što uzrokuje velike ekonomske štete.

Oociste u mačjem fecesu mogu se lako otkriti metodom flotacije. Velike su samo 12x10 mikrometara i izlučuju se nesporulirane. Nakon sporulacije sadržavaju dvije sporociste sa po četiri sporozoita. Kako mačke luče oociste samo tijekom 2 tjedna, negativni nalaz koprološke pretrage ne isključuje prisutnost toksoplazmoze u mačaka. Postmortalna dijagnoza i kod posrednika i kod nosioca postavlja se nalazom uzročnika (tahizoita u nakupinama ili tkivnih cista sa bradizoitima) u razmazima obojenima bojenjem po Giemsi. Razmazi se u akutnoj fazi bolesti rade iz parenhimskih organa i limfnih čvorova a u kroničnoj iz mozga. U dijagnostici humane toksoplazmoze, pogotovo kod trudnica, redovito se koriste serološke pretrage kojima se utvrđuje titar antitjela, i to IgG, IgM i IgA klase u parnim serumima, pri čemu je dijagnostički važan porast titra, kako bi se razlikovala prva od ponovljene invazije. Od seroloških metoda koriste se Sabin-Feldman test, indirektna hemaglutinacija, indirektna imunofluorescencija, imunoenzimski test. Primjena molekularnih metoda, npr. lančane reakcije polimerazom, kojom se može DNK parazita otkriti u amnionskoj tekućini ili fetalnom tkivu, pridonosi postavljanju pouzdane dijagnoze (Stojčević, 2012).

#### 1.4. LIJEČENJE I PROFILAKSA

Niti jedan od lijekova ne djeluje na sve razvojne oblike toksoplazmi, a uspješnost terapije je upitna. U liječenju životinja najčešće se koriste sulfonamidi u kombinaciji sa pirimetaminom ili spiramicinom (2,5 mg/kg tjelesne težine per os dvaput na dan tijekom četiri tjedna). Liječenje Toksoplazmoze u mačaka zna biti otežano jer je malo poznato o lijekovima koji imaju učinkovito djelovanje protiv ovog parazita. Najučinkovitiji lijek je klindamicin koji je potrebno kontinuirano davati kroz period dva do tri tjedna. Klinički znakovi se obično povlače 24 do 48 sati nakon inicijalnog davanja lijeka; poboljšava se apetit, povlači se hiperestezija i snižava tjelesna temperatura na normalne vrijednosti. No, za deficit donjih motornih neurona i mišićne distrofije u mačaka sa polimiozitisom potrebno je i nekoliko tjedana za izliječenje. Kroz tih nekoliko tjedana poboljšavaju se funkcije živčanog tkiva ali često oporavak nije moguć u potpunosti zbog trajnog oštećenja živčevlja uzrokovanog upalom središnjeg živčanog sustava. Istraživanja su pokazala kako se oko 60% mačaka oboljelih od toksoplazmoze može oporaviti uz adekvatno liječenje. Oporavak je upitan kod vrlo mladih mačića i onih mačaka sa jakom supresijom imunskog sustava. Zahtjev je za nastavljanim terapije antibiotikom i nekoliko dana nakon što se svi znakovi infekcije povuku pa je potrebna strpljivost vlasnika. Ako se liječenju ove bolesti pristupi agresivni i na vrijeme, mačke se vrlo dobro oporave, no kod uznapredovalih slučajeva (u onih mačaka sa jakim oštećenjima živčanog sustava i mišića) često zaostaju kronične posljedice smanjene funkcije.

Profilaksa toksoplazmoze temelji se na primjeni higijenskih načela držanja životinja i pravilne prehrane. Oprez treba usmjeriti prema držanju mačaka koje su izvor kontaminacije okoliša oocistama. Mačke se ne smiju hraniti sirovim mesom ili organima a njihov izmet treba neškodljivo uklanjati. Primarna invazija seronegativne trudnice može uzrokovati teško oštećenje ploda, jer tahizoiti tijekom parazitemije dospijevaju u fetus i uzrokuju ozbiljne promjene. Trudnica pritom ne mora pokazivati nikakve simptome. Invazija seropozitivnih trudnica ne dovodi do neželjenih posljedica. Latentno invadirane osobe mogu akutno oboljeti (cerebralna toksoplazmoza) ako obole od AIDS-a ili nakon imunosupresije, inducirane kemoterapijom zbog transplantacije organa. Uz termički nedovoljno obrađeno meso (osobito svinjsko) latentno invadiranih životinja, oociste *T. gondii*, izlučene s mačjim izmetom, glavni su izvor invazije čovjeka. Invazija čovjeka oocistama moguća je isključivo ingestijom sporuliranih oocista, obično kontaminiranom hranom ili vodom za piće, a nikako izravnim dodiranjem s invadiranom mačkom ili s njezinim ekskretima, odnosno sekretima. Smrzavanje mesa nije pouzdan način uništavanja toksoplazmi. Izvor invazije za čovjeka je termički nedovoljno obrađeno ili sirovo meso i suhomesnati proizvodi, posebno meso svinja i malih preživača, zatim meso divljači kao i sirovo kozje mlijeko. Često oboljevaju ljudi koji rade u mesnicama i klaonicama te su u dodiru s mesom.

Klinička toksoplazmoza se može podijeliti na akutnu (invazija tahizoitima limfnih čvorova i njihova migracija i umnažanje po organizmu) i kroničnu koja nastaje aktivacijom imunološkog odgovora, a predstavlja formiranje tkivnih cista s bradizoitima, koje mogu perzistirati godinama, a posebno je opasno njihovo umnažanje u mozgu i retini. Kongenitalna toksoplazmoza nastaje dijaplacentarnim prijenosom tahizoita, ali samo u trudnica koje su prvi put invadirane. Posljedice za fetus ovise o vremenu invazije. Invazije u ranijoj trudnoći mogu izazvati veća oštećenja fetusa zbog još slabo razvijenog imunološkog sustava. U ranijoj trudnoći dolazi do pobačaja, a kasnije do oštećenja na središnjem živčanom sustavu i očima fetusa, a može doći i do abnormalnosti i neonatalne smrti (Stojčević, 2012).

## 2. TOKSOPLAZMOZA ČOVJEKA

Toksoplazmoza je u svijetu jedna od najraširenijih zoonoza uzrokovana protozom *Toxoplasma gondii*, a javlja se kao stečena ili konatalna infekcija brojnih vrsta toplokrvnih životinja i ljudi. Bolest se može javljati u akutnom i kroničnom obliku, a infekcija može proteći i asimptomatski. Stečena toksoplazmoza u inače zdravih ljudi je većinom blaga bolest i spontano prolazi, a najčešći klinički oblik je limfoglandularni. Konatalna toksoplazmoza se javlja nakon akutne infekcije majke tijekom graviditeta. Težina kliničke slike i oštećenja ploda ovise o stadiju trudnoće, a najčešće su: korioretinitis, sljepoća, psihomaotorička retardacija, encefalitis, hidrocefalus i dr. Izlaganje ljudi toksoplazmozi je često gdje god ima mačaka; 20 do 40% zdravih odraslih osoba u SAD-u je seropozitivno. Opasnost od razvoja bolesti je vrlo mala, osim za fetus zaražen in utero i za imunokompromitirane osobe.

U posljednje vrijeme infekcija parazitom *Toxoplasma gondii* povezuje se s razvojem pojedinih psihijatrijskih poremećaja. Jedan od najčešće proučavanih psihijatrijskih poremećaja na ovom polju je shizofrenija. Međutim, postoje podaci i o povezanosti toksoplazme s drugim psihijatrijskim poremećajima kao što su opsesivno-kompulzivni poremećaj, te poremećaji raspoloženja, bipolarni poremećaj i depresivni poremećaj. Dobro je poznato kako bolesnici sa shizofrenijom imaju abnormalnu funkciju neurotransmitora, osobito dopamina, glutamata i GABA-e. Mogući mehanizam pomoću kojeg *Toxoplasma gondii* utječe na razinu dopamina je taj da *Toxoplasma gondii* posjeduje 2 gena koja kodiraju enzim tirozin hidroksilazu, važan enzim u sintezi dopamina. *Toxoplasma gondii* u tahizoitnom obliku sklona je izazvati intenzivan imunološki odgovor i posljedično oslobađanje velikog broja citokina. Upravo bi ruptura ciste ispunjenetahizoitima mogla biti potencijalni etiološki čimbenik razvoja psihijatrijske patologije. Izloženost infekciji toksoplazmom povezana je s kognitivnim deficitom u shizofrenih bolesnika, ali i u ostaloj populaciji. S obzirom na porast broja istraživanja na ovom polju medicine i na temelju rezultata koji su objavljeni, postojivjerojatnost kako je infekcija parazitom *Toxoplasma gondii* povezana s patološkim promjenama u mozgu (Šandrk i ostali, 2016).



## 2.1. EPIDEMIOLOGIJA

*Toxoplasma gondii* pronađena je u svim dijelovima svijeta. Danas se procjenjuje da je oko 1/3 čovječanstva zaražena toksoplazmom. Smatra se kako na razlike u prevalenciji toksoplazmoze utječu rasprostranjenost mački iz porodice Felidae, klima, kultura i etnička obilježja određene zemlje. Zemlje s najvećom prevalencijom toksoplazmoze su zemlje Južne Amerike, Istočne i središnje Europe, Srednjeg Istoka, Jugoistočne Azije i Afrike. Prijenos infekcije toksoplazmom moguć je na više načina: 1. Konzumiranjem sirovog, odnosno termički nedovoljno obrađenog mesa i organa koji sadržavaju ciste *Toxoplasma gondii*. Smatra se da oko 25% svinjskog i janječeg mesa sadržava oociste, a nađene su i u jajima i mlijeku; 2. Hranom ili vodom te prljavim rukama kontaminiranim oocistama; 3. Parenteralna infekcija u laboratorijskih radnika, koji slučajnim ubodom inokuliraju *T. gondii* (prijenos preko transfuzije krvi ili krvnih derivata koncentrata leukocita), jer *Toxoplasma gondii* u krvi mogu preživjeti do 50 dana. Opisan je i prijenos preko transplantiranih organa; 4. Transplacentarni prijenos, ako trudnica oboli od akutne toksoplazmoze ili se samo inicira bez kliničkih simptoma. Prokuženost stanovništva kreće se oko 60% u sjeverozapadnoj Hrvatskoj, oko 49% u Skandinaviji te oko 90% u latinsko američkim zemljama. Što je socioekonomski status države viši, te higijena na naprednijem stupnju razvoja, seroprevalencija je niža.

Infekcija *Toxoplasma gondii* je vrlo uobičajena, kako kod životinja tako i kod čovjeka, ali je incidencija svakako vrlo varijabilna od regije do regije povezano s brojnim ambijentalnim i socio-ekonomskim čimbenicima. Dovoljno je pomisliti da u zemljama s najvećim dohotkom, u kojima se prehrana mačaka temelji na upakiranim proizvodima koji nisu inficirani, a podloge od sterilnih materijala se mijenjaju svaki dan, te životinje nisu onaj rezervoar parazita koji inače čine u siromašnijim područjima. Iako je mačka svakako važan izvor infekcije toksoplazmom, u različitim područjima se ta infekcija događala čak i bez prisutnosti te životinje. Ipak misli se da 1% odraslih osoba ima barem jednu priliku godišnje da budu inficirane, zbog čega je iznad 35 – 40 godina ne manje od 40% populacije bilo inficirano, sa stopom od jedne infekcije na svakih 500 – 1000 trudnoća. Učestalost s kojom se toksoplazmoza javlja u trudnoći ne treba pretjerano alarmirati, zbog toga što samo jedan dio djece biva inficiran pri rođenju, a od tih samo manjina pokazuje anomalije. U jednom američkom istraživanju na sto žena, koje su bile inficirane *Toxoplasma gondii* nakon početka trudnoće, 60 njih je rodilo djecu koja nisu bila inficirana, a od 40 inficiranih, samo desetak je imalo lezije od određenog značaja. Najveći rizik za fetus se događa u tijeku prvog i drugog tromjesečja trudnoće.

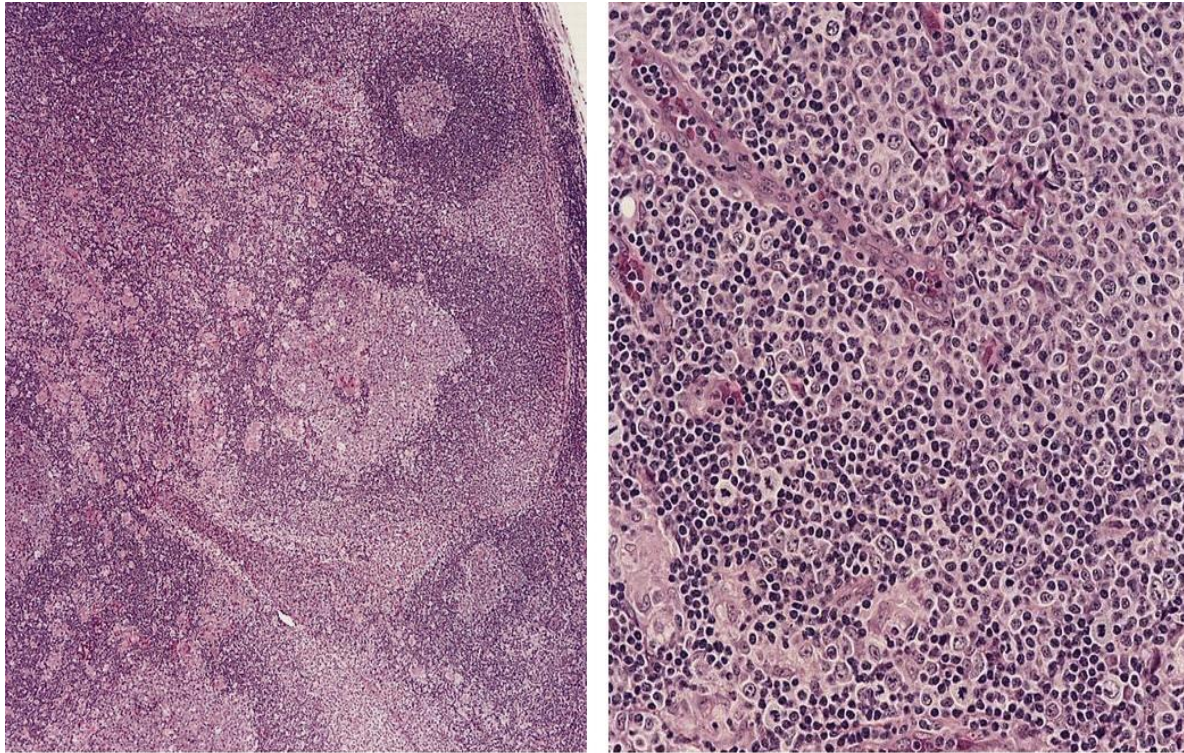
## 2.2. PATOGENEZA I PATOLOGIJA

U životnom ciklusu parazita postoje tri tipična stadija: stadij tahizoita u kojem se uzročnici brzo umnožavaju i razaraju stanice; stadij bradizoita u kojem se uzročnici sporo umnožavaju unutar cista smještenih u različitim tkivima prijelaznih nositelja; stadij sporozoita u oocistama koje mačke izlučuju fecesom. Kada mačka proguta oocistu sa sporozoitima ili ciste bradizoitima, oslobođeni oblici parazita invadiraju epitel tankog crijeva mačke u kojem slijedi spolna faza životnog ciklusa: shizogonija, gametogonija i sporogonija. Iz razorenih epitelnih stanica oslobađaju se otporne oociste kojemačjim fecesom dospijevaju u vanjsku sredinu. Nakon nekoliko dana, sazrijevaju u infektivne, sporulirane ciste. Oociste su otporne na dezinficijense, smrzavanje i sušenje, a podložne su uništenju zagrijavanjem na temperaturama od 70 °C tijekom 10 minuta. Ljudi se mogu inficirati ingestijom nedovoljno opranog i sirovog povrća i voća kao i korištenjem kontaminirane vode za piće. Nakon prodora u organizam, parazit se množi na mjestu ulaska i prodire u regionalno tkivo i limfne čvorove, a zatim slijedi parazitemija. Proliferacija trofozoita obično dovodi do žarišnih nekroza okruženih jakim mononuklearnom reakcijom. Razvojem celularnog i humoralnog imuniteta do trećeg tjedna nakon infekcije obično se proces zaustavlja, ali se paraziti mogu uvući u razne organe i ondje stvarati ciste. Najčešće su zahvaćeni limfni čvorovi, srce, mozak, oko, mišići, pluća, jetra, slezena, uterus i stijenka crijeva. Ciste su najčešće inaktivne cijeli život i nosilac nema nikakvih tegoba (latentna kronična infekcija). Katkada se ciste mogu aktivirati i uzrokovati klinički različito tešku aktivnu bolest što u mnogome ovisi o imunostanjanju organizma. Najosjetljivije na *Toxoplasma gondii* je fetalno tkivo, a ovisno o masovnosti infekcije i dobi fetusa razvijaju se razni stupnjevi oštećenja. U imunodeficientnih osoba (pod terapijom kortikosteroidima, citostaticima ili s AIDS-om) akutna infekcija može dovesti do opsežnih nekroza u vitalnim organima: mozgu, srcu, plućima i izazvati smrt.

Trofozoiti *Toxoplasme gondii* mogu međutim izbjeći obrambene mehanizme domaćina. Mogu blokirati spajanje liposoma i fagosoma i tako spriječiti mogućnost uništenja parazita u makrofagu. Limfociti također imaju ulogu u savladavanju infekcije toksoplazmom. Gama-interferon aktivira makrofage koji ubijaju *T. gondii* i dovode do otpornosti protiv *T. gondii* u eksperimentalnom modelu.

Novorođenčadi mononuklearno-fagocitni sustav ne odgovara dostatno na aktivaciju makrofaga gama-interferon, što je vjerojatno razlog za češću i tešku kliničku sliku bolesti u toj dobi nego u kasnijem životu. Patoanatomske promjene u bolesnika s toksoplazmozom uglavnom su poznate u neonatalnih infekcija i kod imunodeficientnih kod kojih je ta bolest smrtonosna. Kod inače zdravih odraslih patoanatomske promjene su najbolje poznate u limfnim čvorovima.

Najčešće se u limfnom čvoru nalazi reaktivna folikularna hiperplazija, nakupine epiteloidnih stanica, često na rubovima germinativnih centara i nakupina monocitoidnih stanica u sinusima. (slika 5)



#### TOXOPLASMIC LYMPHADENITIS

Left: This illustration depicts the characteristic triad of toxoplasmic lymphadenitis: reactive follicular hyperplasia, monocytoid B-cell reaction, and epithelioid histiocytic aggregates. Monocytoid B cells form pale-staining arcs around the follicles and in the sinusoids. Scattered in the paracortex are small pink clusters of epithelioid histiocytes; some of these histiocytes extend into the germinal centers.

Right: Higher magnification showing monocytoid B cells in the upper right field; these cells are medium sized and have a moderate amount of pale cytoplasm. Small clusters of epithelioid histiocytes are seen in the left lower field.

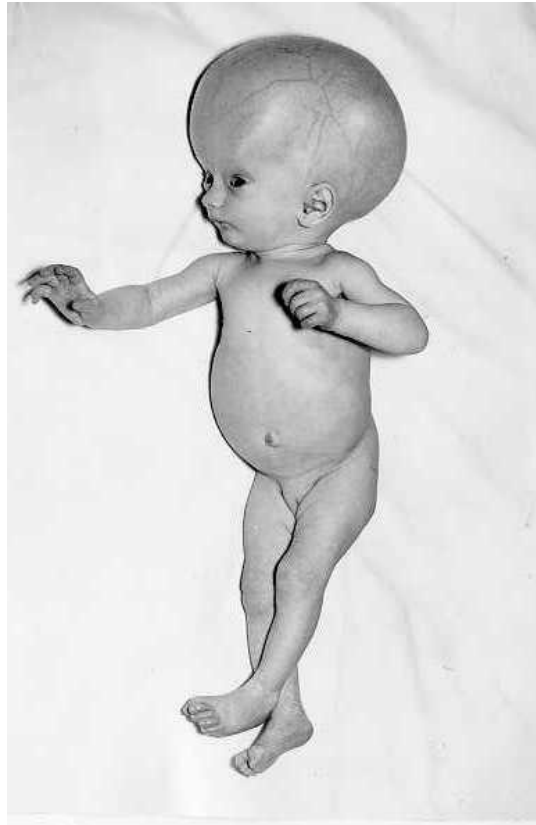Slika 5: Limfadenitis uzrokovan toksoplazmom

(<https://www.google.hr/search?q=toxoplasmosis+lymphadenitis>)

Katkada se nalaze granulomi, mikroapscesi, sitna žarišta nekroze. Trofozoiti ili pseudociste vrlo se rijetko nalaze.

U središnjem živčanom sustavu (SŽS) može se razviti meningoencefalitis, fokalni ili difuzni, nekroza stanica, mikroglijalni čvorići i perivaskularna infiltracija mononuklearnim stanicama. Nekrotična žarišta mogu se naći svuda po mozgu, a katkada i trofozoiti u sitnim krvnim žilama. Kod konatalne toksoplazmoze se oko ventrikula i akvedukta razvijaju vaskulitis i nekroze, koji mogu kasnije kalcificirati, što se radiološki može dokazati (to samo upućuje na

toksoplazmozu, ali nalaz nije specifičan). Hidrocefalus je česta posljedica opstrukcije Sylvijeg akvedukta ili Monro-otvora (slika 6). U odraslih imunokompromitiranih glavni je nalaz nekrotizirajući encefalitis u sivoj supstanciji, s brojnim sitnim žarištima nekroze, što se može vidjeti na kompjuteriziranoj tomografiji (CT) ili nuklearno magnetskom rezonancijom (NMR). Katkada se može naći i solitarno veliko nekrotično žarište.



Slika 6: Hidrocefalus kao posljedica toksoplazmoze

(<https://www.google.hr/search?q=toxoplazmoza>)

Na oku se najčešće nalazi korioretinitis s jakom upalom i nekrozom, a može se razviti i granulomatozna upala. Patogenetski mehanizam korioretinitisa nije sasvim jasan i postoje dva tumačenja: prema prvome nakon puknuća tkivne ciste, paraziti se oslobađaju i uzrokuju upalu i nekrozu, a prema drugome, korioretinitis nastaje kao reakcija preosjetljivosti, potaknuta od nepoznatog faktora.

U retini se mogu naći trofozoiti kao i u svim ostalim organima i tkivima i oko njih se može, ali i ne mora, razviti upalna reakcija različita intenziteta. U miokardu se katkada nalazi veća količina cista ili trofozoita, a da nema značajne upalne reakcije, ili nasuprottomu uz vrlo malu količinu parazita nalazi se žestoka upala. Hepatomegalija sa sitnim žarištima nekroze također se može naći, zatim rijetko glomerulonefritis s depozitima kompleksa antigen-antitijelo u glomerulima.

U skeletnim mišićima mogu se naći promjene slične kao u srčanom mišiću.

## 2.3. KLINIČKA SLIKA

Toksoplazmoza se klasično dijeli u dva klinička oblika, stečenu i konatalnu, ali se danas dodaju još dva: epidemiološki i patogenetski značajna oblika, stečena toksoplazmoza kod imunokompromitiranih i očna toksoplazmoza. Strogo specifičnih simptoma i nalaza nema ni u jednom kliničkom obliku i potrebna je uvijek šira diferencijalna dijagnoza.

### 2.3.1. Stečena toksoplazmoza kod imunokompetentnih osoba

Najčešće infekcija *T.gondii* ostane latentna, a samou 10-20% inficiranih razvije se bolest, i to uglavnom limfoglandularni oblik. Uz subjektivne simptome, koji su obično blagi ili ih nema: opća slabost, noćno znojenje, mialgije, grlobolja, glavobolja, objektivno se uvijek nalaze povećani limfni čvorovi. Limfni su čvorovi obično generalizirano povećani u blagom stupnju, a u vratnoj regiji dominiraju.

Rijetko se u ovoj grupi bolesnika javljaju oštećenja drugih organa, kao korioretinitis, meningoencefalitis, hepatitis, miokarditis ili pneumonitis, ali su mogući, a iznimno i smrtni ishod ovako razvijene bolesti.

Limfoglandularni oblik bolesti može trajati nekoliko mjeseci, benignog je tijeka i obično spontano prolazi.

### 2.3.2. Konatalna toksoplazmoza

Nastaje transplacentarnom infekcijom ploda za vrijeme akutne infekcije trudnice *T. gondii*, a da se pri tome klinički simptomi bolesti u majke ne moraju javiti, infekcija može ostati asimptomatska.

Samo akutna infekcija majke tijekom trudnoće može dovesti do oštećenja ploda. Kronične infekcije ili infekcije nastale prije začeća teoretski mogu uzrokovati oštećenja ploda, ali su opisane samo u jednom slučaju.

U akutno bolesnih trudnica opasnost za plod ovisi o stupnju trudnoće. Tako je na velikom broju ispitivanih trudnica akutno inficiranih *T. gondii* u prvom trimestru dokazana infekcija ploda u 25% (spontani abortus, smrt ploda, generalizirana bolest novorođenčeta). U drugom i trećem trimestru incidencija infekcije ploda raste na 50-65, ali oko 80% tako inficirane djece nema znakova bolesti kod rođenja. Liječenje trudnica smanjuje opasnost za plod za oko 60%.

Kliničke slike konatalne toksoplazmoze također su različite pa čak infekcija može proći asimptomatski ili se javiti u različito dugom vremenu nakon rođenja. Najčešći oblici teške konatalne toksoplazmoze očituju se kao: korioretinitis, sljepoća, epilepsija, psihomotorička i mentalna retardacija, anemija, žutica, encefalitis, hidrocefalus itd. Mnoga djeca kod rođenja ne pokazuju znakove bolesti, a kasnije se može razviti blaga ili teška slika. Obično prematurna djeca očituju oštećenje SŽS-a i oka u prva tri mjeseca života. Donošena djeca obično imaju lakšu sliku bolesti s hepatosplenomegalijom i limfadenopatijom, što se javi do drugog mjeseca života.

### 2.3.3. Stečena toksoplazmoza u imunokompromitiranih osoba

Danas je najčešće opisana u bolesnika s AIDS-om jer se u 10-25% njih razvije encefalitis uzrokovan *T. gondii*, odnosno reaktivacijom kronične infekcije. Također se u tih bolesnika nalazi korioretinitis, pneumonitis ili orhitis. Patoanatomske promjene su opsežne na zahvaćenim organima, pogotovo na mozgu, gdje se nalaze multiple i velike nekroze i upalni infiltrati, a klinički se to onda očituje hemiparezom, grčevima, mentalnom konfuzijom, letargijom ili smetnjama vida.

### 2.3.4. Očna toksoplazmoza

Diljem svijeta *Toxoplasma gondii* je važan uzrok korioretinitisa; često je to posljedica konatalne infekcije, a klinički se očituje tek u drugoj ili trećoj dekadi života. Na fundusu se vidi fokalni nekrotizirajući retinitis, žućkasto-bijele uzdignute lezije. Liječenjem ove promjene blijede, atrofiraju i stvara se crni pigment na tome mjestu. Kod stečene toksoplazmoze korioretinitis je jednostran, a kod konatalne obostran. Oftalmoskopska slika bilateralnog zahvaćanja makule, korioretinalna degeneracija sa tipičnim izbočenim lezijama, brzim razvojem atrofije optičkog živca i bistrom staklovinom i očnom vodicom, upućuje na dijagnozu toksoplazmoze. Akutni korioretinitis može prouzročiti boli u oku, fotofobiju, mutan vid. Ako je zahvaćena makula, može doći do gubitka vida.

## 2.4. DIJAGNOZA

Dijagnoza toksoplazmoze nije jednostavna i uporaba mogućih dijagnostičkih parametara i postupaka ovisi o obliku bolesti, stanju bolesnika i ekonomsko-tehničkim mogućnostima. Najviše se rabi serološka dijagnostika, u višekratnim pretragama uzoraka krvi, koji se uzimaju u razmaku od 2 do 3 tjedna. U pretrazi svakog uzorka primjenjuje se više suvremenih metoda serodijagnostike koje se međusobno dopunjuju da bi se mogle pratiti pojave i kretanje specifičnih serumskih antitijela u tijeku ispitivanja. Nalaz uzročnika u bioptičkom materijalu tkiva testom imunofluorescencije ili bilološkim pokusom na laboratorijskim životinjama najpouzdaniji je način etiološkog utvrđivanja toksoplazmoze. Ipak, zbog teškoća u tom radu, a s druge strane zbog pouzdanosti koju danas pruža serodijagnostika, smatra se da su serološke metode dovoljno sigurne za postavljanje dijagnoze. Od niza seroloških metoda za dokazivanje specifičnih antitijela protiv toksoplazmoze rabe se one koje su prema iskustvu većine autora najpouzdanije, a to su Sabin-Feldman-ov test: bojenje (tzv. „Dy test“), reakcija vezanja komplemenata (RVK) i indirektni test fluorescencije (ITF).

Test bojenja („dye test“) zasniva se na zapažanju da se žive toksoplazme lako oboje metilenskim plavilom, ali osobinu gube u prisutnosti specifičnih antitijela koja razaraju njihovu citoplazmu (zato tu reakciju nazivaju i testom lize). Pri kvantitativnom određivanju titra uzimaju se progredijentna peterostruka razrjeđenja seruma (1:10, 50, 250 itd.). Dye test antitijela pojavljuju se najranije, i to u prvom tjednu nakon infekcije, a njihova razina tijekom akutne bolesti naglo raste do vrijednosti 1:250, 1:1250, 1:6250 i više. Tijekom smirivanja procesa titar postepeno pada na vrijednost 1:50 i često fluktuiraju više mjeseci pa i godina. U latentnim infekcijama „dye test“ se godinama zadržava na niskim vrijednostima. Paralelno s testom bojenja u svakom uzorku seruma izvodi se i reakcija vezanja komplemenata (RVK). U obradi svakog uzorka seruma primjenjuje se i pretraga indirektno imunofluorescencije (ITF), pri čemu ulaze u reakciju dva sistema. Jedan sistem čini serum životinja imuniziranih prema globulinima čovjeka na koje je vezan fluorescintocijanat. To je tzv. ljudski antiglobulin – konjugat. U drugi sistem ulazi antigen, odnosno paraziti toksoplazme koje su prethodno izvrgnute djelovanju suspektnog ispitivanog seruma. Povezivanjem obaju sistema u slučaju prisutnosti specifičnih antitijela u ispitivanom serumu dolazi u mikroskopskom preparatu do pojave fluorescencije toksoplazma pod utjecajem ultraljubičastog svjetla.

Zatim se mogu rabiti ELISA testovi za dokazivanje IgM, IgG i IgA, koji obično koreliraju s „dye testom“, ITF i RVK. Princip je npr. IgM-antitijela vežu se na površinu uzročnika fiksiranog u formalinu ili na antigen pokriven lateks-česticama za određivanje IgM-antitijela.

Kožni test se može iskoristiti za ispitivanje prokuženosti populacije (npr. prije trudnoće), javlja se kao kasna reakcija preosjetljivosti, a test je pozitivan tek nekoliko mjeseci ili čak godina nakon akutne infekcije.



Dijagnoza konatalne toksoplazmoze osniva se na dokazu IgM-antitijela koje samo dijete sintetizira ako je inficirano, osim ako postoji placentarni defekt, onda će i majčina IgM-antitijela prijeći u dijete, ali se ta antitijela vrlo brzo gube, za 8-10 dana. Westren-blott tehnikom bit će moguće razlikovati antigene *Toxoplasme gondii* u serumu majke i djeteta, što bi omogućavalo već intrauterinu serološku dijagnozu konatalne toksoplazmoze. Pregled fetusa s pomoću ultrazvuka (UZV) također može pomoći u dijagnostici npr. cerebralnih lezija. Od drugih dijagnostičkih metoda katkad se vrši biopsija dostupnih organa, a najčešće limfnih čvorova.

## 2.5. LIJEČENJE I PREVENCIJA

Blage kliničke slike limfoglandularne toksoplazmoze nije potrebno liječiti ako je osoba inače zdrava. Liječenje se u takvih osoba provodi jedino u slučaju visceralnog ili teškog oblika bolesti. Liječenje treba trajati 2-4 mjeseca, ovisno o tijeku bolesti. Lijekovi koji se koriste su pirimetamin i sulfadiazin. Manje uspješan je trimetoprim-sulfametoksazol. Spiramicin nije pogodan za liječenje encefalitisa. Za liječenje korioretinitisa također se preporuča pirimetamin i sulfadiazin, tijekom mjesec dana. Kortikosteroidi su indicirani kod očne toksoplazmoze, kada lezije zahvaćaju makulu ili očni živac.

Trudnice s akutnom infekcijom *T. gondii* treba liječiti, što će smanjiti učestalost fetalnih infekcija. Spiramicin treba davati do kraja trudnoće. Dijete rođeno s konatalnom infekcijom bez kliničkih simptoma treba liječiti primetaminom, sulfadiazin, a uz to davati folnu kiselinu tijekom 21 dana, zatim nastaviti spiramicinom ili sulfadiazinom do konačne dijagnoze. Ako se dijagnosticira samo infekcija bez znakova bolesti, liječenje se provodi 6 mjeseci, a ako se razviju klinički simptomi, treba liječiti godinu dana. Primetamin je antagonist folne kiseline i zbog toga je treba davati uz terapiju da se prevenira oštećenje hematopoeze.

Prevenција toksoplazmoze u čovjeka su opće higijenske mjere, izbjegavanje kontakata s cistama u prirodi, konzumacija samo dobro termički obrađenog mesa, mlijeka, jaja, dobro opranog voća. Visoke higijenske navike, ako se mačke drže u kući. Danas se obavlja i serološko testiranje krvi i krvnih produkata te organa za transplantaciju. Trudnice bi trebalo testirati i pravilno interpretirati rezultat, a pokušati i prenatalnu dijagnostiku moguće infekcije.

### 3. TOKSOPLAZMOZA SVINJA

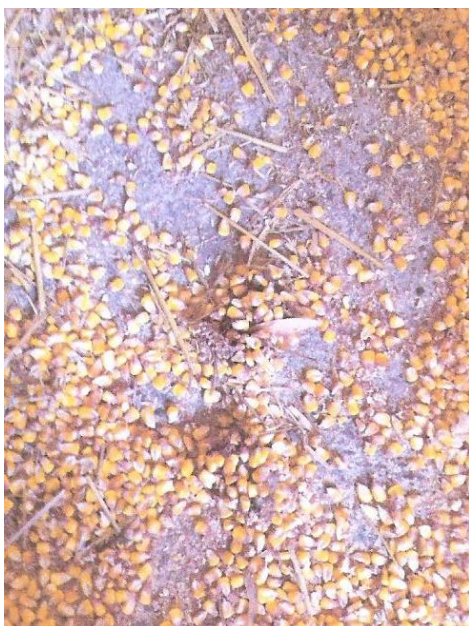Toksoplazmoza kod svinja u najvećem broju slučajeva protiče asimptomatski ali je zato svinjsko meso izuzetno značajan izvor infekcije ljudi (u SAD-u je na prvom mjestu). Putevi infekcija su identični kao i kod drugih sisavaca ali su istraživanja pokazala da svinje inficirane oocistama *T. gondii* mnogo češće obolijevaju od životinja inficiranih tkivnim cistama, dok su transplacentarne infekcije rijetke. Znakovi oboljenja se javljaju samo kod mladih jedinki (1-2 tjedna starosti) u vidu podrhtavanja, slabosti, nekordiniranih pokreta, depresije, dijareje a javlja se i kašalj i nosni iscjedak. Kod krmača su prisutni pobačaji ili rana embrionalna uginuća i resorpcije, uginuća prasadiprije, za vrijeme i nekoliko sati po prašenju. Na obdukciji se zapaža fibrinozna pneumonija, limfadenitis, na jetri i mozgu se mogu naći nekrotična žarišta a po sluznici crijevanekrotični enteritis praćen točkastim nekrozama. Latentna toksoplazmoza svinja veoma je rasprostranjena gotovo u cijelom svijetu, a podaci se temelje na serološkim pretragama i/ili na rezultatima izoliranja toksoplazmi biološkim pokusom na miševima i/ili na mačkama.

### 3.1.EPIZOOTIOLOGIJA

Svinje se invadiraju tkivnim cistama ingestijom sirovih ili termički nedovoljno obrađenih otpadaka latentno invadiranih životinja ili žderanjem latentno invadiranih glodavaca. Osim toga svinje se mogu invadirati hranom kontaminiranom sporuliranim oocistama iz mačjeg fecesa (slika 7, 8, 9). Mačke se invadiraju najčešće žderanjem invadiranih glodavaca ili pak sirovim životinjskim otpacima latentno invadiranih toplokrvnih životinja. Mačke se mogu invadirati i ingestijom sporuliranih oocista, ali takva invazija ne uspijeva 100% i prepatentni period je znatno dulji.



Slika 7: Mačiji izmet u zobi (Barić, 2012)



Slika 8: Dva mačja izmeta na dnu posude koja služi kao spremište kukuruza (Barić, 2012)



Slika 9: Spremišta za stočnu hranu su slobodna za pristup svim vrstama kućnih ljubimaca koje se slobodno kreću po njima (Barić, 2012)

O toksoplazmozi u svinja su po prvi puta progovorili Farrell i sur. (1952) analizirajući rezultate pretraživanja svinja u državi Ohio u SAD-u. Do danas su provedena brojna istraživanja o učestalosti toksoplazmoze u svinja. Tako su istraživanja provedena u različitim državama SAD-a ukazala da se učestalost kreće od 1 do 69%. Sveobuhvatnim nacionalnim istraživanjem Dubey i Urban su protutijela pronašli u 23,1% tovljenika i 41,4% rasplodnih životinja i to metodom modificirane direktne aglutinacije. Prema Zimmermanu učestalost protutijela protiv ovog protozoona iznosi 10,05% u rasplodnih svinja što je dokazano imunoenzimskim testom. Isti autor ističe da čak 68% rasplodnih stada te 47. 25% stada tovljenika sadržava barem jednu seropozitivnu životinju. Patton i suradnici su u sklopu Nacionalnog programa SAD-a pronašli protutijela u 19,5% krmača. Za naglasiti je da invazija prasadi toksoplazmama može imati za posljedicu oštećenja pluća, crijeva i mozga. Dubey i sur. su opisali slučaj akutne toksoplazmoze u praseta s nekrozom crijeva, limfadenitisom, pneumonijom i encefalitisom. Epizootiološki podaci ukazali su na mogućnost invazije koja se desila u prvim tjednima života. U svinja toksoplazmoza može biti i uzrok pobačaju. Osim toga dokazano je i da mikoplazmoza kao i ostale respiratorne infekcije pogoduju pojavi toksoplazmoze u svinja. Weigel i sur. smatraju da izloženost mačkama i miševima povećavaju rizik opasnosti od zaražavanja toksoplazmama u svinja. Villari i sur su istraživali seroprevalenciju toksoplazmoze u domaćih sicilijanskih svinja, te nastojali utvrditi rizike povezane sa pojavom seropozitivnih životinja. Obuhvaćene su svinje iz 274 farme namijenjene klanju. Autori su proveli i analizu važnih čimbenika povezanih sa pojavnosti poput spola, starosti, podrijetla, namjene mesa zaklanih svinja, zoohigijenskih uvjeta i načina uzgoja. Također su sakupljeni i podaci o prisutnosti mačaka i pasa, provođenju deratizacije i vrsti rodenticida, metodama čišćenja nastamba, i podrijetlu vode za piće. U istraživanju su koristili uobičajeni imunoenzimski test. Protutijela su pronašli u 16,3% pregledanih svinja. Najnižu seroprevalenciju (7%) su zabilježili u dobnoj skupini tovljenika u dobi od pet do sedam mjeseci. Najveću seroprevalenciju su dokazali u 19% rasplodnih životinja starijih od 24 mjeseca. Veću seroprevalenciju su dokazali u krmača s namjenom proizvodnje prasadi. Značajnija seroprevalencija u svinja je dokazana u gospodarstvima s manje od 50 svinja. Veća seroprevalencija u svinja je dokazana u gospodarstvima u kojima se nije redovito provodila deratizacija. Gospodarstva u kojima su sesvinje vodom iz vlastitih bunara su bile prokuženije u odnosu na one koje su napajanje vodom iz vodovoda. Provedena su istraživanja učestalosti protozoona i u suhomesnatim proizvodima. Jamra i sur. izdvojili toksoplazme iz kobasica proizvedenih na tradicionalan način u Brazilu. Za razliku od drugih parazitskih zoonoza poput cisticerkoze i trihineloze danas ne postoje pouzdani sustavi kontrole toksoplazmoze u klaonicama. Izdvajanje i identifikacija toksoplazmi iz mesa je dugotrajan postupak koji nije naprosto izvediv u rutini. Za kontrolu pri klanju nije pogodno ni serološko pretraživanje koje se inače redovito koristi tijekom provođenja epizootioloških studija. Do sada su se serološka pretraživanja redovito koristila pri dokazivanju izloženosti svinja i seroprevalenciji toksoplazmoze kako u svinja tako i u ostalih životinja i ljudi. Među serološkim testovima u te svrhe najčešće je korištena modificirana metoda indirektna aglutinacije (MAT) korištenjem konzerviranih tahizoita. Sličnom osjetljivošću i specifičnosti se odlikuje i metode

imunoenzimskog testa. Prema Gamble i sur. za epizotološka istraživanja toksoplazmoze u svinja posebno je prikladan imunoenzimski test u kojem se koriste tzv. somatski antigeni tahizoita. Iako su autori zabilježili pojedine lažno seropozitivne reaktore naglašavaju da je imunoenzimski test specifičniji od testa modificirane aglutinacije. Dubey i Jones smatraju da je *Toxoplasma gondii* jedan od tri glavna patogena (zajedno sa salmonelama i listerijama), koji uzrokuju više od 75% smrtnih slučajeva uzrokovanih konzumiranjem neprikladne hrane u SAD-u (Barić, 2012).

Multinacionalna europska studija je pokazala da je 30 do 63% slučajeva toksoplazmoze uzrokovano uživanjem nedovoljno kuhanog ili nedovoljno sušenog mesa te svega 1 do 6% oocistama kontaminiranom neživotinjskom hranom. Dugogodišnja istraživanja u SAD-u su pokazala da su toksoplazme unutar skupine uzročnika koji se prenose hranom odgovorne za 20% smrtnih slučajeva. Europska studija koja je obuhvatila stanovništvo Belgije, Danske, Italije, Norveške, Švicarske i Ujedinjenog Kraljestva je identificirala najčešće uzroke bolesti. Najčešći uzrok bolesti je pripisala uživanju sirovog mesa, dodir s kontaminiranim tlom te putovanje izvan Europe i SAD-a. U Poljskoj su slučajevi bolesti najčešće povezani s degustacijom smjese pri pripremi tradicionalnih suhomesnatih proizvoda. Učestalo uživanje nedovoljno kuhanog mesa je također povezano s pojavom bolesti u odraslih osoba u Francuskoj i Srbiji. Do danas slične studije nisu provedene u Hrvatskoj no za pretpostaviti je da vrijede slična pravila s obzirom da su osobito učestale navike obiteljske proizvodnje suhomesnatih delicija iz svinjskog mesa na tradicionalan način. Istraživanja su pokazala da tkivne ciste ubija sol, šećer te hladno dimljenje. U laboratorijskim uvjetima bradizoite ubija 6% otopina soli no nikako otopine blaže koncentracije koje su mnogo češće u pripremi tradicionalnih suhomesnatih proizvoda iz svinjskog mesa. U otopinama blaže koncentracije toksoplazme preživljavaju i nekoliko tjedana (Barić, 2012).

Toksoplazmoza je bolest koju su Wikerhauser i Brglez (1996) uvrstili u značajne zoonoze i za Hrvatsku. Jeren i suradnici (1991) su istraživali seroprevalenciju toksoplazmoze u Hrvatskoj i pronašli prosječnu prokuženost koja se kretala oko 60%. Seroprevalencijom toksoplazmoze u Splitsko-dalmatinskoj županiji su se bavili Tonkić i sur. (2002). Autori su dokazali prevalenciju od 36,4%. U Zagrebu je 1972. godine seroprevalencija među ženama iznosila 51%. U žena na području Kutine 1978. godine je seroprevalencija iznosila 72,4%. U pojedinim populacijama je zabilježena velika izloženost pučanstva ovom uzročniku, pa na osnovi nalaza specifičnih protutijela seroprevalencija u ljudi se kreće i do 80%. Nalazi su usko ovisni o hranidbenim navikama stanovništva dotičnog kraja. Posljednje kalkulacije šteta izazvanih ovom bolešću je postavljaju uz bok puno razvikanijih bolesti poput salmoneloze ili kampilobakterioze. Što je socioekonomski status države viši, te higijena na naprednijem stupnju razvoja, seroprevalencija je niža (Barić, 2012).

### 3.2. DIJAGNOZA

Toksoplazmoza najčešće protječe asimptomatski. Akutna toksoplazmoza opaža se uglavnom kod podmladka i očituje se povišenom temperaturom, anoreksijom, kašljem, proljevom i u pravilu egzitusom. U odraslih gravidnih krmača može doći do pobačaja. Postmortalno se kod akutne toksoplazmoze nađe povećanje limfnih žlijezda, ascites, hidrotoraks, te nekrotična žarišta osobito u jetri, slezeni, plućima i bubrezima. Kronična toksoplazmoza protječe asimptomatski pa se ni postmortalno nemogu uočiti makroskopske promjene na organima i tkivima. Akutnu toksoplazmozu svinje za života nemoguće jekliničkim metodama pouzdano postaviti. Od seroloških metoda koristi se test bojenjem po Sabinu i Feldmanu, indirektna imunofluorescencija, imunoenzimski test (ELISA) i druge, ali susvinje loši proizvođači antitijela, pa samo izrazita dinamika titra upućuje na akutnu invaziju. Kronična, latentna invazija može se dijagnosticirati isključivo serološkim metodama. Postmortalno, akutnu toksoplazmozu možemo dijagnosticirati na temelju patološkoanatomskih promjena i nalazom uzročnika (tahizoita) u razmazima obojenim po Giemsi, načinjenih iz nekrotičnih žarišta. Kod kronične, latentne toksoplazmoze dijagnoza se temelji na izoliranju toksoplazmi iz moždanog ili mišićnog tkiva biološkim pokusom na laboratorijskim miševima ili pokusnim hranjenjem mladih mačaka. U tu svrhu miševu treba inokulirati s.c. ili i.p. homogeniziranom suspenzijom ispitujućeg uzorka itkivne ciste toksoplazmi tražiti mikroskopijom nativnih preparata iz mišjih mozgova 4-6 tjedana nakon inokulacije. Kod pokusnog hranjenja mladih mačaka treba mačke koprolški pretraživati (metodom flotacije) svakodnevno, nekoliko dana nakon početka pokusa, i u fecesu tražiti nesporulirane oociste. Za razliku od drugih kokcidija mačke oociste *T. gondii* su izrazito male, a sporuliraju tek za par dana u vanjskom svijetu.

Veterinarski djelatnici toksoplazmozu ne registriraju osobito jer u Hrvatskoj nije na prikladan način uspostavljen dijagnostički sustav otkrivanja uzroka pobačaja kako u drugih životinja tako ni u svinja. Često sami vlasnici u potpunosti ignoriraju pojavu pa ni ne traže veterinarsku pomoć. Već desetljećima osobito nakon pronalaženja optimalnih metoda za određivanje protutijela seroprevalencija je postala standard pri otkrivanju izloženosti nekom patogenu. U tu svrhu najčešće se koristi određivanje IgG protutijela koja perzistiraju u cirkulaciji. Toksoplazme su po mnogo čemu jedinstveni organizmi, a pored ostalog odlikuju se velikom vitalnosti i imunogenosti pa humoralni IgG odgovor perzistira vrlo dugo. Zato su i u svjetskim razmjerima provedene brojne studije seroprevalencije osobito u svinja. Gardner i sur. su istraživali preciznost dijagnostičkih testova za toksoplazmozu. Pri tome su pronašli da odrednice poput osjetljivosti, specifičnosti i rezultati ROC analize su i za toksoplazmozu mjerila točnosti dijagnostike. Garcia i sur su proveli vrlo detaljno istraživanje u kojem su koristili domaću svinju kao eksperimentalni model kombinirane dijagnostike toksoplazmoze koja obuhvaća uobičajene serološke testove, imunobloting i LRP. Među serološkim testovima su koristili indirektnu imunofluorescenciju, modificirani aglutinacijski test i različite oblike



imunoenzimskog testa. Po prvi puta su osim krvi koristili i očnu vodicu. Autori su zaključili da upravo kombinacija testova uz obavezno uključivanje parnih seruma značajno poboljšava preciznost dijagnostike. Sroka i sur. su odredili točnost kompetitivnog imunoenzimskog testa u odnosu na modificirani aglutinacijski test. Kompetitivnim imunoenzimskim testom su autori pronašli značajno veći broj seropozitivnih životinja u odnosu na uobičajeni i često korišteni test modificirane aglutinacije. Lin i sur. su usporedili točnost molekularnih tehnika u određivanju vrlo male količine DNA protozoona *T. gondii*. Za to su koristili konvencionalnu metodu LRP, LRP u stvarnom vremenu te metodu izotermalne amplifikacije DNA. Prema autorima najvećom osjetljivošću se odlikuje metoda LRP u stvarnom vremenu no vrlo pouzdane rezultate su dobili i primjenom izotermalne amplifikacije DNA. Imunoenzimski test s rekombinantnim antigenima *T. gondii* te odgovor citokina za precizno određivanje imunostatusa eksperimentalno invadiranih svinja su koristili Verhelst i sur. Autori su pronašli da se protutijela pojavljuju tek šest tjedana nakon eksperimentalne invazije. Wu i sur. su proizveli i testirali vlastiti brzi imunokromatografski test kojime su nastojali odrediti cirkulacijske antigene *T. gondii* tijekom akutne faze toksoplazmoze svinja. Osjetljivost i specifičnost testa su usporedili s istim odlikama imunoenzimskog testa. Prema autorima oba testa jednako precizno otkrivaju cirkulacijske antigene već drugog dana nakon invazije. Holec-Gasior i sur. su u pretraživanju seruma svinja na prisutnost protutijela koristili imunoenzimskie testove uz upotrebu nativnih lizata i rekombinantnih antigena. Prema autorima mnogo bolje rezultate daje imunoenzimski test koji koristi mješavinu rekombinantnih antigena. Jiang i sur. su testirali nove rekombinantne antigene u testu lateks aglutinacije te rezultate usporedili s rezultatima dobivenim imunoenzimskim testom. Na temelju dobivenih rezultata su autori zaključili da novi test po svojoj specifičnosti i osjetljivosti u potpunosti odgovara rezultatima imunoenzimskog testa. Boken i sur. su nedavno obznanili svoje rezultate dobivene upotrebom novog protočnog citometrijskog testa za istovremeno određivanje protutijela u krvi svinja protiv protozoona *Toxoplasma gondii* i oblika *Trichinella spiralis*. Autore je osobito iznenadila visoka specifičnost koja je iznosila čak 96% pa su zaključili da se ovaj test odlikuje svim potrebnim karakteristikama preciznosti i u potpunosti može zamijeniti različite oblike imunoenzimskog testa (Barić, 2012).

### 3.3. LIJEČENJE I PROFILAKSA

Kod sumnje na akutnu toksoplazmozu može se pokušati višednevna aplikacija sulfonamida. Lijekovi ne djeluju na tkivne ciste pa je liječenje kronične toksoplazmoze bespredmetno. Na svinjogojkim farmama treba sistematski provoditi deratizaciju i onemogućiti mačkama pristup svinjskoj hrani. Osim toga svinje se ne smiju hraniti sirovim klaoničkim otpacima.

Dobro je poznato da je toksoplazmama invadirano svinjsko meso u nekim državama najznačajniji izvor zaražavanja. Svinje se najčešće invadiraju oocistama iz okoliša ili pak invadiranim lešinama glodavaca i drugih divljih životinja. Iako je industrijski uzgoj svinja značajno smanjio rizik od zaražavanja ne smijemo zanemariti da u nas kao i u brojnim drugim područjima Europe tradicionalno svinjogojstvo u sklopu malih gospodarstava je još uvijek vrlo prisutno (Slika 10). I pored svih napora još uvijek ne postoje pouzdane tehnike detekcije toksoplazmi u mesu osobito zbog vrlo male koncentracije parazita. Kako je značaj bolesti i opasnosti za ljude više nego opravdan jedino što preostaje je osigurati o uvjete uzgoja s najmanjim mogućim rizikom.



Slika 10: Tipična nastamba za ekstezivno držanje svinja (Barić, 2012)

Uzgoj svinja slobodnih od toksoplazmoze je moguće ako se slijedi dobra proizvođačka praksa no nikako izvediva u tradicionalnom uzgoju već samo u industrijskom uzgoju. U tome su neke države SAD-a postigle izvrsne rezultate osobito u sklopu certifikacijskih programa farmi slobodnih od trihineloze i toksoplazmoze. Načela takvih uzgoja temelje se na najstrožoj kontroli ulazaka i boravaka mačaka u nastambama kao i kontroli miševa i štakora uz strogi program biosigurnosti s uspostavljanjem uvjeta za onemogućavanje ulaska divljih sisavaca ili ptica. Svinje se nikako ne smiju hraniti kuhinjskim otpacima koji sadrže meso. Lešine treba trenutno ukloniti nikako zakapati kao što je običaj u našim obiteljskim gospodarstvima o čemu govore i rezultati anketiranja ispitanika (Barić, 2012).

#### 4. LITERATURA

1. J. Barić (2012): Uloga svinja invadiranih protozonom *Toxoplasma gondii* u epizootologiji zoonoze. Zagreb, 1, 16, 58-69.
2. D. Stojčević (2012): Parazitarne bolesti: Toksoplazmoza. Veterinarski priručnik. Zagreb, 1543-1545.
3. E. Šandrak, M. Šagud, S. Vlatković, M. Sviben (2016): *Toxoplasma gondii* u psihijatrijskim poremećajima. Zagreb, 153-155
4. D. Ropac (2003): Epidemiologija zaraznih bolesti: Zoonoze: Toksoplazmoza. Zagreb, 331-334
5. M. Dražen (1970): Medicinska enciklopedija 6: Toksoplazmoza. Zagreb, 245-246
6. F. Medina (2004): Medicinski leksikon: Toksoplazmoza. Zagreb, 582-583
7. D.S. Lindsay, B.L. Blagburn, J.P. Dubey (1999): *Coccidia* and other Protozoa: *Toxoplasmosis* (*Toxoplasma gondii*). Diseases of swine. Ames, Iowa, 661-665.
8. G.M. Urquhart, J. Armour, J.L. Duncan, A.M. Dunn, F.W. Jenings (1996): *Veterinary Parasitology: Toxoplasma*. Glasgow, Scotland, 234-238
9. W. C. Marquardt, R.S. Demaree, R.B. Grieve (2000): The extraintestinal *Coccidia*: *Toxoplasma* and *Toxoplasmosis*. Parasitology and vector biology. Fortcollins, Colorado, 168-175
10. C.M. Hendrix, E. Robinson (2006): Protozoans of public health importance: *Toxoplasma gondii* (*Toxoplasmosis*). Diagnostic Parasitology for Veterinary Technicians. Auburn, Alabama, 208-209

## 5. ZAKLJUČCI

1. Infekcija toksoplazmom je najraširenija zoonoza po cijelom svijetu. Inficirane su brojne vrste toplokrvnih životinja.
2. Prevalencija cista u konzumnome mesu vrlo je velika, a mogu se naći u jajima, mlijeku, pogotovo u kozjem i na povrću.
3. Žena koja je do trudnoće bila seronegativna i koja se za vrijeme trudnoće invadirala, može razviti asimptomatsku parazitemiju, tijekom koje tahizoiti transplacentno prodru u plod uzrokujući teška oštećenja, posebice mozga i očiju, pa i pobačaj.
4. Svinje se invadiraju tkivnim cistama ingestijom sirovih ili termički nedovoljno obrađenih otpadaka latentno invadiranih životinja ili žderanjem latentno invadiranih glodavaca.
5. Na svinjogojskim farmama treba sistematski provoditi deratizaciju i onemogućiti mačkama pristup svinjskoj hrani. Poštivati načelo „all in-all out“.
6. Što je socioekonomski status države viši, te higijena na naprednijem stupnju razvoja, seroprevalencija je niža.

## 6. SAŽETAK

Toksoplazmoza je bolest od koje obolijevaju sve vrste toplokrvnih životinja (sisavci i ptice) i čovjek. Bolest uzrokuje mikroskopski malen, jednostaničan parazit *Toxoplasma gondii*, koji je proširen po cijelom svijetu pa tako i kod nas. Pretpostavlja se da je oko 50% ljudske populacije u nekom razdoblju svog života bilo u kontaktu sa toksoplazmozom. Toksoplazmoza je opasna u osoba sa oslabljenim imunološkim sustavom i trudnica. Ako se infekcija dogodi u trudnoći, parazit može inficirati fetus i stvoriti ozbiljne zdravstvene probleme, pa čak i smrt fetusa. Domaće i divlje mačke su jedini pravi konačni domaćini *T. gondii*, za razliku od svih ostalih životinja i čovjeka koji su prijelazni domaćini. To znači da se samo u mačaka odvija cjelokupni razvojni ciklus parazita i da samo one izbacuju uzročnika (oocistu) putem fecesa. U životinja invazija najčešće protječe bez simptoma. Bolest se javlja u mlađih životinja i životinja sa oslabljenim imunološkim sustavom.

Ključne riječi: Toksoplazmoza, *Toxoplasma gondii*, trudnica, mačke.

## 7. SUMMARY

### TOXOPLASMOSIS IN SWINE

Toxoplasmosis is a disease that affects all species of warm-blooded animals (mammals and birds) and man. The disease causes microscopically small, single-celled parasite *Toxoplasma gondii*, which has expanded all over the world including in our country. It is believed that about 50% of the human population at some point in his life was in contact with toxoplasmosis. Toxoplasmosis is dangerous to people with weakened immune systems and pregnant women. If infection occurs during pregnancy, the parasite can infect the fetus and create serious health problems and even death of the fetus. Domestic and wild cats are the only real definitive hosts of *T. gondii*, unlike all other animals and humans which are intermediate hosts. This means that only the cat takes the entire development cycle of the parasite and not only those evicted agents (oocysts) in the faeces. In animal invasion usually flows without symptoms. The disease occurs in younger animals and animals with infection weakened immune systems.

Keywords: Toxoplasmosis, *Toxoplasma gondii*, pregnant women, cats.

## **8. ŽIVOTOPIS**

Rođen sam 13. studenog 1990. godine u gradu Puli. Osnovnu školu Tone Peruško sam pohađao u Puli. Završio sam srednju tehničku školu u Puli 2009. godine i te sam iste godine upisao veterinarski fakultet Sveučilišta u Zagrebu. Apsolvirao sam 2016. godine.