

UROĐENE ANOMALIJE UROLOŠKOG TRAKTA U PASA

Šikić, Miriam

Master's thesis / Diplomski rad

2018

Degree Grantor / Ustanova koja je dodijelila akademski / stručni stupanj: **University of Zagreb, Faculty of Veterinary Medicine / Sveučilište u Zagrebu, Veterinarski fakultet**

Permanent link / Trajna poveznica: <https://um.nsk.hr/um:nbn:hr:178:619734>

Rights / Prava: [In copyright](#)/[Zaštićeno autorskim pravom.](#)

Download date / Datum preuzimanja: **2024-08-29**



Repository / Repozitorij:

[Repository of Faculty of Veterinary Medicine -
Repository of PHD, master's thesis](#)



SVEUČILIŠTE U ZAGREBU
VETERINARSKI FAKULTET

Miriam Šikić

UROĐENE ANOMALIJE UROLOŠKOG TRAKTA U PASA

Diplomski rad

Zagreb, 2016.

Klinika za kirurgiju, ortopediju i oftalmologiju

Predstojnik: prof. dr. sc. Boris Pirkić

Zavod za rendgenologiju, ultrazvuk i fizikalnu terapiju

Predstojnik prof. dr. sc. Damir Stanin

MENTOR: Prof. dr. sc. Darko Capak

KOMENTOR: dr. sc. Hrvoje Capak

Članovi povjerenstva

za obranu diplomskog rada:

1. prof. dr. sc. Damir Stanin
2. dr. sc. Hrvoje Capak
3. prof. dr. sc. Darko Capak
4. prof. dr. sc. Tomislav Babić (zamjena)

Sadržaj

1. UVOD	1
2. EKTOPIČNI URETER	4
3. URETROCELA	8
4. PERZISTENTNI URAHUS	10
5. DISLOCIRAN (zdjelični) MOKRAĆNI MJEHUR	12
6. ZAKLJUČAK	14
7. LITERATURA	15
8. SAŽETAK	17
9. SUMMARY	18
10. ŽIVOTOPIS	19

1. UVOD

Mokraćni sustav se razvio koordiniranom interakcijom više različitih tkiva koji sudjeluju u embriogenezi. Mokraćni mjehur i mokraćovod su nastali dijeljenjem kloake, stražnjeg dijela zarnice crijeva. Urorektalna šupljina se podijelila na gornji i donji dio formirajući tako rektum i urogenitalnu šupljinu. Urogenitalna šupljina je kaudalno povezana s amnionskom šupljinom a kranialno s alantoidom preko alantoidne vrpce. Mokraćni se mjehur naknadno razvija iz proksimalnog urachususa i kranijalnog dijela urogenitalne šupljine, a mokraćovod iz njezinog kaudalnog dijela. Rođenjem se urachus suzuje i zatvara.

Razvojem embrija mezonefronski kanal i embrionalni ureteri stvaraju zasebne otvore u kaudalnom dijelu urogenitalne šupljine. Usporedo s razvojem mokraćnog mjehura razvijaju se i otvori uretre u predjelu vrata mjehura. Mezonefronski kanal također formira i proksimalni dio mokraćovoda kao i osnovu za razvoj vanjskih genitalnih organa u mužjaka i ženke (Kruger i sur., 1995.; Berges i Kruger, 2011.)

Moguć je čitav niz morfoloških i funkcionalnih anomalija u mokraćno-spolnom sustavu pasa, od kojih su neke izrazito rijetka stanja i biti će samo spomenute u daljnjem tekstu (Tablica 1.).

U ovom radu biti će detaljnije razmatrane najčešće urogenitalne anomalije koje se pojavljuju u kliničkoj praksi, najprikladnije procedure dijagnostike te moguće metode izbora liječenja.

Tablica 1. Urogenitalni poremećaji pasa (Brovida, 2014.)

Poremećaj	Karakteristike	Pasmenska predispozicija	Spolna sklonost	Klinički znakovi
Ektopični ureteri	Uni-ili bilateralni intra- ili ekstra-muralni	Sibirski haski, Newfoundland, engleski buldog, labrador retriever, zlatni retriever, koli, zapadnoškotski bijeli terijer, fox terijer, Skye terijer, male i minijaturne pudlice, te miješane pasmine	Daleko češći kod ženki nego mužjaka	Urinarna inkontinencija IMS
Ureterocela	Ortotopski ili ektopično	Nema	Opisano kod ženki	
Hipoplazija ili ageneza mjehura	Kontinuirano kapanje mokraće; može biti povezano s ektopičnim ureterom	Različite	Ženke	Urinarna inkontinencija IMS
Pomaknuti mjehur	Trokut mjehura smješten u zdjelici šupljini, kratka uretra (kod ženki)	Različite	Mušjaci i ženke	Može se povezati s urinarnom inkontinencijom

Tablica 1. Urogenitalni poremećaji pasa (Brovida, 2014.) (nastavak)

Poremećaj	Karakteristike	Pasminska predispozicija	Spolna sklonost	Klinički znakovi
Ekstrofija mjehura	Nemogućnost trbušnog zida da se zatvori tijekom fetalnog razvoja što rezultata protruzijom stjenke mjehura kroz ventralni trbušni zid. Drugi organi kao što su crijeva i genitalije također mogu biti uključeni.	Engleski buldog	Ženke	Urinarna inkontinencija IMS
Anomalije urahusa	Nepotpuno zatvaranje urahusa nakon rođenja; mogu nastupiti različite malformacije, npr. divertikulum kranijalnog zida mjehura, urahalna cista, otvoreni urahus	Različite pasmine	Mužjaci i ženke	Urinarna inkontinencija IMS
Kamenci povezani s kongenitalnim metaboličkim poremećajima	Tubularni defekti u transportu cistina dovode do cistinskih kamenaca. Izmijenjeni metabolizam mokraćne kiseline rezultira s neodgovarajućom transformacijom mokraćne kiseline u alantoin i formiranjem uratnih kamenaca. Hepatično-vaskularna oštećenja (portosistemski šant) uzrokuju disfunkcije u jetri s posljedičnim smanjenjem pretvorbe mokraćne kiseline u alantoin i formiranjem uratnih kamenaca	Različite pasmine Dalmatinci Veće pasmine (intra-hepatički šantovi) Male pasmine (ekstra-hepatički šantovi)	Mužjaci i ženke Mužjaci	Dizurija, strangurija, polakiurija, hematurija, IMS
Uretralna aplazija ili hipoplazija	Nepotpuni razvoj uretre, uz mjehur vezan na vaginu	Nema	Ženke	Urinarna inkontinencija
Uretralno-rektalna fistula	Formiranje fistule između uretre i debelog crijeva	Engleski buldog	Učestalije kod mužjaka nego kod ženki	ishurija, abnormalni feces, vlažni perenium, IMS
Urogenitalna malformacija	Opažena posebno s pseudo-hermafroditizmom, što je rezultat istodobnog razvoja organa dobivenih iz Müllerovih kanala (maternica, jajovod i dio vagine) i masculinizacije urogenitalnog sinusa.	Nema	Mužjaci i ženke	Disurija, urinarna inkontinencija IMS

Tablica 1. Urogenitalni poremećaji pasa (Brovida, 2014.) (nastavak)

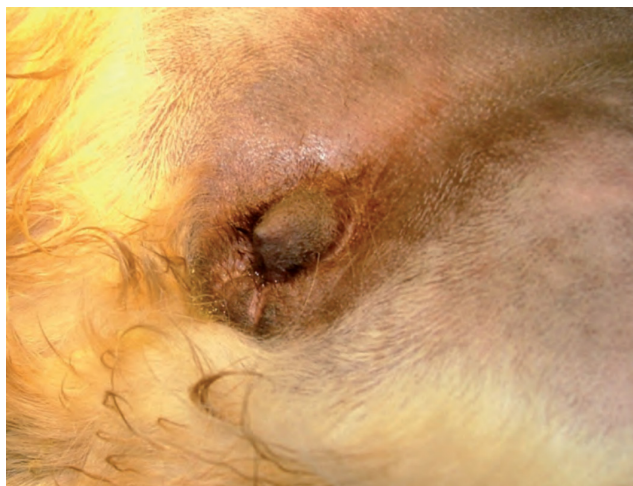Poremećaj	Karakteristike	Pasmenska predispozicija	Spolna sklonost	Klinički znakovi
Epispadija i hipospadija	Epispadija: kongenitalni poremećaj kod kojeg distalna uretra varira u veličini, a meatus je smješten previše dorsalno. Hipospadija: kongenitalni poremećaj koji se zapaža većinom kod mužjaka pri čemu malformacije penisa i prepucija rezultiraju neispravnim pozicioniranjem uretre	Nema Bostonski terijer	Mužjaci i ženke Mužjaci	Mogu biti asimptomatski
Uretralni prolaps	Teška protruzija sluznice uretre	Brahiocefaličke pasmine	Mužjaci	Krv na prepuciju
Uretralno umnožavanje	Defekt koji se bično povezuje s umnožavanje drugih organa (rektuma, debelog crijeva, mjehura, rodnice, penisa) ili anomalija kao što su bubrežna hipoplazija ili kriptorhizam; obično identificiran kod nezrelih pasa.	Nema	Mužjaci i ženke	Različiti, ovisno o tipu anomalije: Urinarna inkontinencija IMS
Ektopična uretra	Anomalno pozicioniranje uretralnog meatusa	Engleski buldog	Ženke	Često asimptomatski; mogući IMS

2. EKTOPIČNI URETER

Ektopični ureter je urođena anatomska anomalija pri kojoj ureter ne završava na *trigonum vesicae* nego na nekom drugom mjestu unutar urogenitalnog sustava. Pojava ektopije može biti uni ili bilateralna, budući su mokraćovodi parni organi.

Patogeneza ovog stanja je povezana s nepravilnim embrionalnim razvojem tj. s nepravilnom migracijom embrionskog mezonefronskog kanala koji je uključen u razvoj uretera. Ektopični ureter može biti povezan s drugim kongenitalnim anatomske manama kao što su bubrežna hipoplazija, ureterocele, urahalnih zaostataka i promjene vaginalne anatomije. Kod ženki, ektopični ureter može završiti u uretri, na vratu mokraćnog mjehura, u vagini ili (rjeđe) u maternici. Kod mužjaka, ektopični ureter obično se otvara u uretru (Osborne i sur., 1995.). Razlikujemo intramuralan ektopični ureter ako se izvod uretera nalazi unutar mokraćnog mjehura, a završava u neprirodnom položaju. Ponekad ureter ulazi u mjehur na razini trigonuma, ali se nastavlja u zidu mokraćnog mjehura prije no što završi distalno u lumenu uretre ili u genitalnom traktu. Ektopični ureter definira se kao ekstramuralan kada je u potpunosti izvan zida mjehura prije nego što uđe u uretru ili na nekom drugom mjestu.

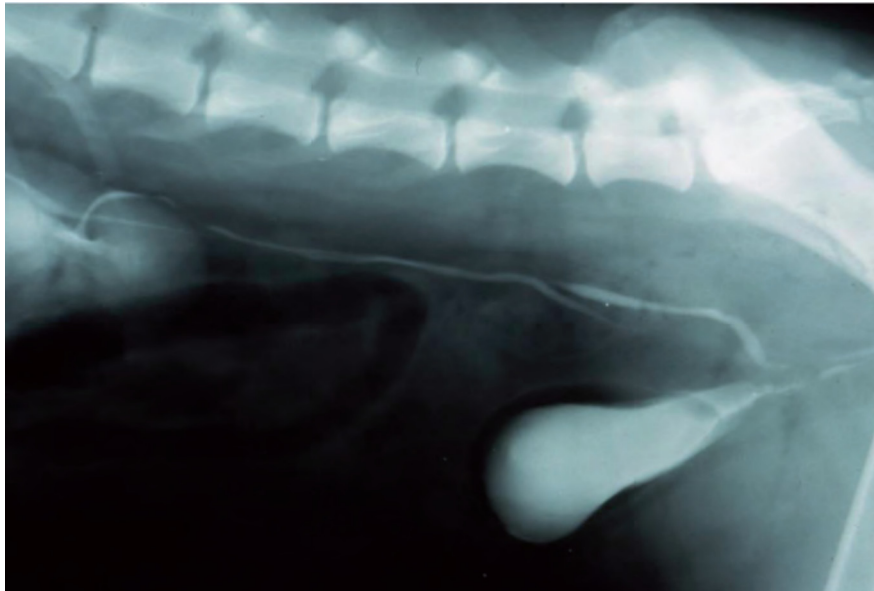
Najčešće klinička manifestacija je urinarna inkontinencija, koja može ili ne mora biti povezana s infekcijom mokraćnog sustava. Tipično je i može se zapaziti da urin spontano kaplje po genitalijama. Kod ženki je stidnica trajno vlažna, a dlaka je neugodnog mirisa i impregnirana urinom (Slika 1.). Ovo stanje se može razlikovati od inkontinencije post-ovariorrektomije, kada se urin obično prazni za vrijeme ili nakon razdoblja spavanja.



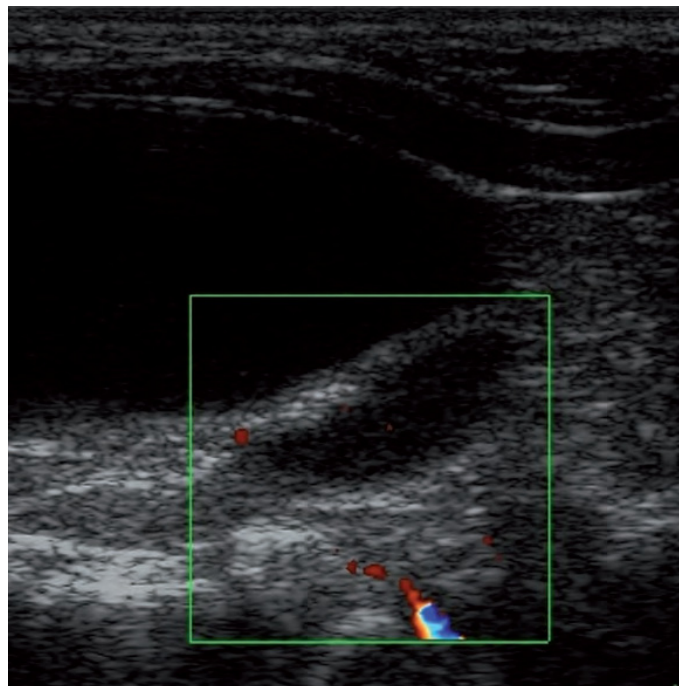
Slika 1. Perivulvarna regija 4-mjesečnog ženskog šteneta zlatnog retrievera s ektopičnim ureterom, prezentirano s kontinuiranim gubitkom urina

Kod mužjaka, zbog duge uretre, prisutnosti prostate i otpora periuretralnog tkiva, simptomi mogu biti značajno manje očiti. Dijagnoza se potvrđuje otkrivanjem anatomske anomalije slikovnim dijagnostičkim metodama.

Intravenska (ekskretorna urografija) je metoda izbora za identifikaciju ektopičnog uretera i ostalih anatomskih varijacija koje su često povezane s ureteralnom ektopijom (npr. dilatacija uretera, hidronefroza) (Slika 2.). Ultrazvučna dijagnostika također može biti korisna za opisivanje ektopične prirode terminalnog dijela uretera te je moguće procijeniti izlaznu točku uretera u trigonumu mjehura, koja u određenim slučajevima može biti vrlo blizu početnog dijela uretre. Doppler snimanje u boji može pomoći u procjeni peristaltičkog toka urina (Slika 3).

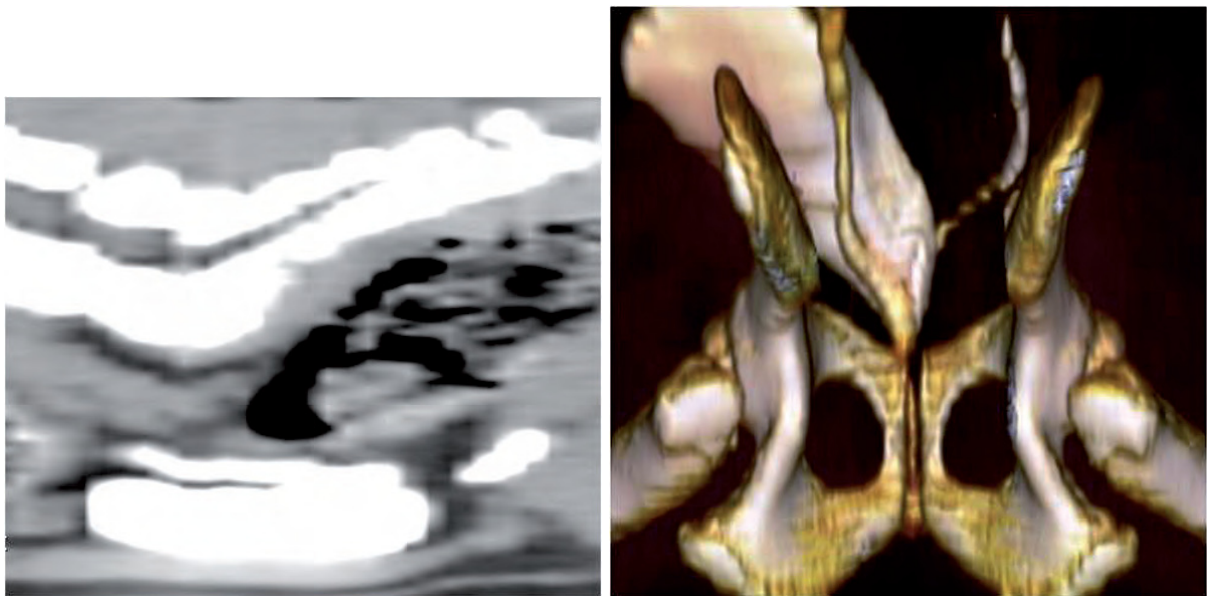


Slika 2. Ekskretorna intravenska urografija i cistografija 18-mjesečne kuje s nalazom ektramuralnih ektopičnih uretera. Desni ureter značajno kaudalnije prolazi paralelno s uretrom.

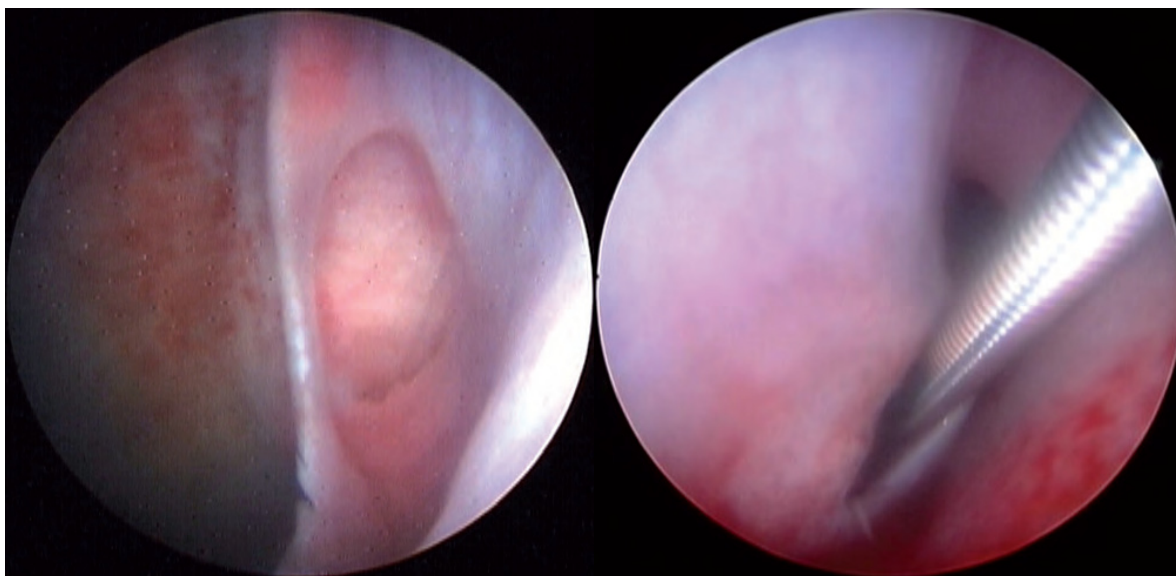


Slika 3. Ultrazvučna snimka pokazuje intramuralni ektopični ureter koji se širi izvan trigonuma mokraćnog mjehura

U jednom istraživanju prikazano je da intravenska ekskretorna urografija i ultrazvučna dijagnostika mogu ponuditi vrlo sličnu dijagnostičku senzibilnost od oko 91% (Lamb i Gregory, 1998.), međutim kompjutorizirana tomografija (CT) s kontrastom i cistoskopija trenutno nude najbolju dijagnostičku točnost. CT snimanje omogućuje da se točno utvrdi priroda poremećaja, pozicija uretera (intra ili ekstramuralno) (Slika 4.). Cistoskopija može prikazati položaj ektopičnog otvora uretera te omogućava uvođenje sonde kroz endoskopski kanal kako bi se prepoznalo ima li više veza između uretera, trigonuma mokraćnog mjehura i uretre (Cannizzo i sur., 2003.). (Slika 5.) Kod takvih pacijenata važno je imati na umu da je infekcija mokraćnog sustava česta i da bilo kakva infekcija mora biti adekvatno terapijana odgovarajućom antimikrobnom terapijom prije izvođenja invazivnijih dijagnostičkih postupaka u svrhu procjene anatomske devijacije u mokraćnom sustavu.



Slika 4. CT slike mjehura psa na *Slici 1*. **(a)** Trodimenzionalno rekonstruirana CT snimka prikazuje lijevi ektopični ureter koji se kreće distalno od mjehura prema uretri (strelica), a desni ureter završava ispravno na razini trokuta mokraćnog mjehura. **(b)** Rekonstrukcija uzdužne sagitalne CT snimke mjehura nakon primjene kontrastnog sredstva prikazuje tijekom ektopičnog uretera koji se kreće paralelno sa zidu mjehura i izvan njega, ali ne završava na trigoni (strelica).



Slika 5. Cistoskopski prikaz ektopičnog uretra; **(a)** ektopični ureter ulazi u mjehur (strelica) i nastavlja se kaudalno u uretru. **(b)** Sonda umetnuta cistoskopijom u otvor uretera u uretri.

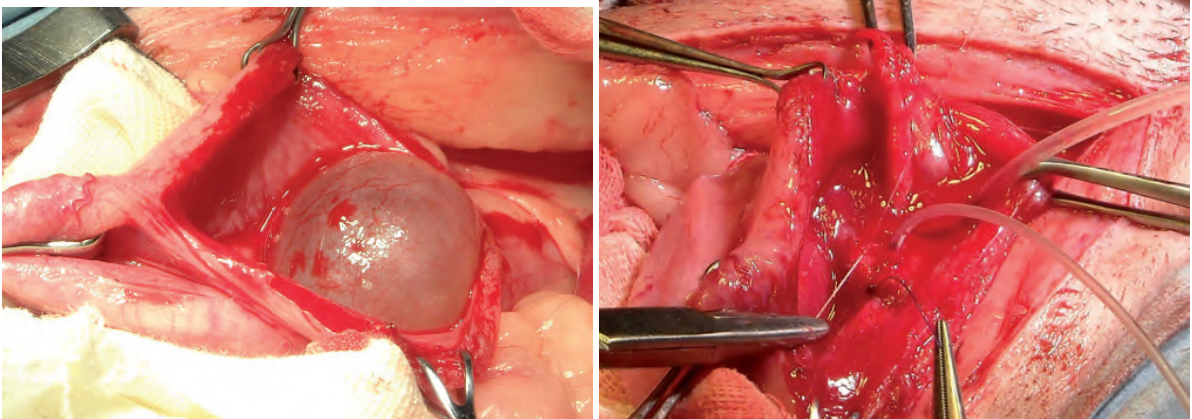
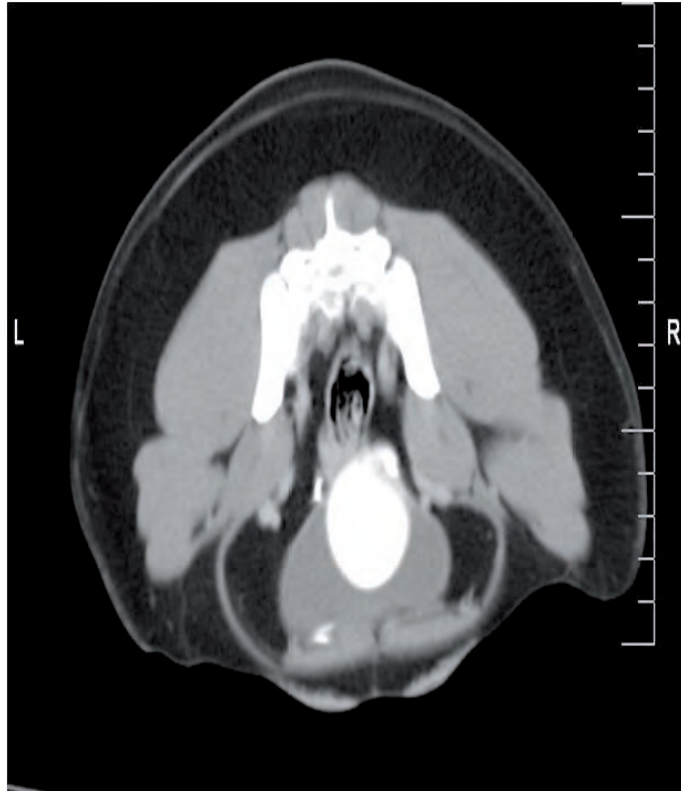
Ektopični ureter može se liječiti endoskopski ili kirurški. Intramuralni ektopični ureter može se abladirati koristeći lasersku terapiju s endoskopskim navođenjem. Ova tehnika ima prednost u tome što je neinvazivna (Berent i Mayhew, 2007.) i što se može provesti u samom trenutku dijagnostičkog postupka. Kirurška korekcija intramuralnog ektopičnog uretera obavlja se putem cistotomije, otkrivajući lumen mjehura kroz središnji pristup. Ekstramuralni ureteri koji potpuno zaobilaze vrat mjehura ponovo se implantiraju u mjehur nakon što se distalni dio razdvoji (Stone i Mason, 1990.). Riješenje problema inkontinencije se postiže u oko 59% slučajeva (McLaughlin i Miller, 1991.), a psi koji i dalje pokazuju znakove inkontinencije mogu istovremeno imati i funkcionalne anomalije vrata mokraćnog mjehura i mokraćovoda (Lane i sur., 1995.).

3. URETROCELA

Ureterocela je cistična dilatacija distalnog dijela uretera na razini trigonuma morkačnog mjehura, koja često protrudira i unutar samog mjehura (McLoughlin i sur., 1989.; Laurzenhiser i Bjorling, 2002.; Stiffler i sur., 2002.) Ureterocela može biti pozicionirana intravezikalno (ortotropno) ili izvan mjehura (ektopično).

U početku simptomi mogu biti potpuno odsutni, ali se s vremenom razvijaju i mogu varirati ovisno o točnoj prirodi poremećaja (npr. urinarna inkontinencija kod ektopičnog uretera) (McLoughlin i sur., 1989.; Stiffler i sur., 2002.). Formiranje cista može uzrokovati kompresije na različitim razinama trigonuma ili proksimalne uretre, što uzrokuje urinarne retencije sa disurijom ili strangurijom. Dilatacija uretera i hidronefroza također se mogu razviti kao posljedica perzistirajuće kompresije uretralnog lumena, a i ponavljajuće infekcija mokraćnog sustava je učestala komplikacija.

Ureterocele se uglavnom dijagnosticiraju pomoću ultrazvuka (Takiguchi i sur., 1997.), intravenskom ekskretornom urografijom, CT-om ili cistoskopijom. Liječenje se sastoji od primarnog rješavanja infekcija te komplikacija istih, a potom slijedi kirurško otklanjanje defekta (Slika 6.). Kad je to moguće, laserska terapija putem cistoskopije može pružiti izvrsnu mogućnost za liječenje ortotropnih/intravezikalnih ureterocela (McLoughlin i sur., 1989.; Takiguchi i sur., 1997.; Stiffler i sur., 2002.).



Slika 6. Šestomjesečna ženka graničarskog kolija s ureterocelom te kliničkim znakovima disurije i strangurije.

- a) Post-kontrastnaa poprečna CT snimka koja prikazuje kontrastni medij nakupljen u divertikulu desnog uretera u lumenu mjehura (strelica).
- b) Pri operaciji je pronađena velika ureterocela na razini trigonuma.
- c) Nakon resekcije ureterocela uski kateter je umetnut u desni ureter kako bi pomogao u obnovi sluznice.

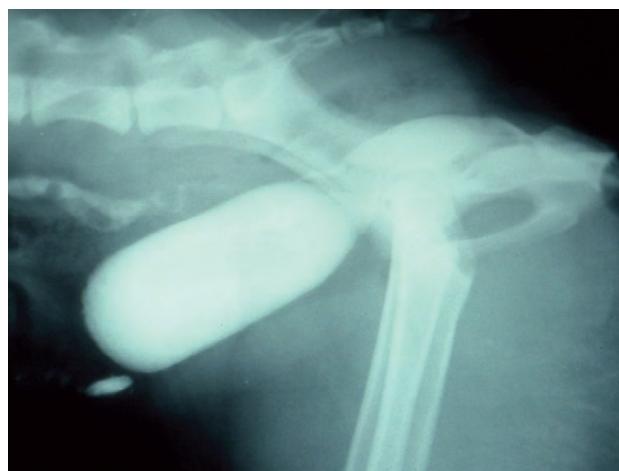4. PERZISTENTNI URAHUS

Tijekom embrionalne faze, urin pohranjen u mjehuru eliminira se kroz urahalni kanal koji povezuje mjehur s umbilikusom. Nakon poroda, urachus atrofira u tanko fibrozno vezivno tkivo koje preostaje vezano za kranijalni svod mjehura, no u nekim slučajevima je zatvaranje urahalnog kanala nepotpuno.

Proces nepotpunog zatvaranja urahalnog kanala dovodi do raznih anatomskih anomalija:

1. rezidualni dio može ostati, što dovodi do veziko-urahalnog divertikuluma,
2. urahalna cista može se formirati kranijalno do mjehura, ako epitel nastavi sekreciju tekućine ili ako se nastavi kontinuitet lumena mokraćnog mjehura (Slika 7.),
3. urachus može ostati otvoren i povezati se s umbilikusom.

Urahalni divertikuli mogu varirati u veličini od vrlo malih (čak i makroskopski nevidljivih) do velikih, lako diferencirajućih udubljenja (Kruger i sur., 1995.). I divertikuli i ciste mogu izazvati zadržavanje mokraće, potičući bakterijske infekcije; a posljedična upala može dovesti do postupnog povećanja ciste ili divertikuluma. Nasuprotno tome, s vremenom ako se infekcija mokraćnog sustava eliminira antimikrobnom terapijom zaraženi divertikul može ući u regresiju i/ili u potpunosti nestati s vremenom. Također, simptomi će varirati ovisno o opsegu poremećaja. Ako urachus ostane otvoren, gubitak urina će biti zapažen na umbilikusu. Vrlo mali divertikul može proći nezamiječeno i asimptomatski, a anomalija se može otkriti sasvim slučajno u različitoj životnoj dobi životinje. Najčešći je nalaz povratna učestala infekcija donjeg urinarnog trakta što je direktna posljedica urahalnog divertikula koji uzrokuje zaostajanje malih količina urina. Rezidualni urachus može biti otkriven i kao rezultat istraživanja simptoma povezanih s drugim promjenama na urinarnom traktu kao što su mokraćni kamenci u mokraćnom mjehuru.

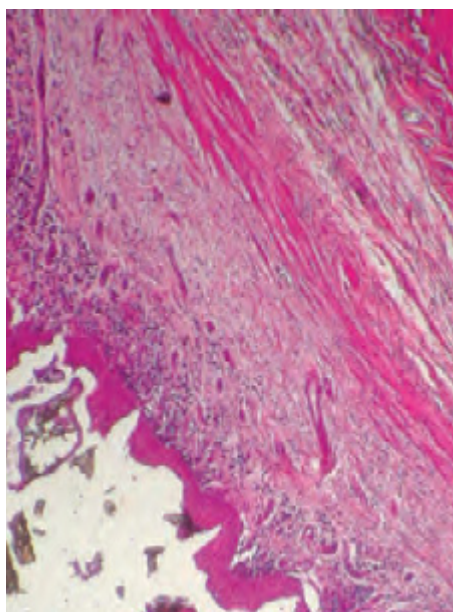


Slika 7. Urahalna cista kod četverogodišnje kuje s učestalim rekurentnim infekcijama mokraćnog mjehura, dijagnosticirano kontrastnom cistografijom.

Dijagnoza divertikula mjehura postavlja se pomoću ultrazvuka, kontrastne cistografije i cistoskopije. Tamo gdje postoji perzistentan otvoreni urahus s gubitkom urina na umblikusu, cistografija će pokazati komunikaciju kanalom. Liječenje je u početku usmjereno uklanjanju svakog infekta mokraćnog sustava (Lulich i sur., 1989.; Groesslinger i sur., 2005.), no ako infekcija pokaže kroničan tijek te snimanje potvrdi anatomske anomalije bit će neophodno kirurški ukloniti divertikul rekonstrukcijom kranijalnog dijela mokraćnog mjehura (Bovida, 2014.).

5. DISLOCIRAN (zdjelični) MOKRAĆNI MJEHUR

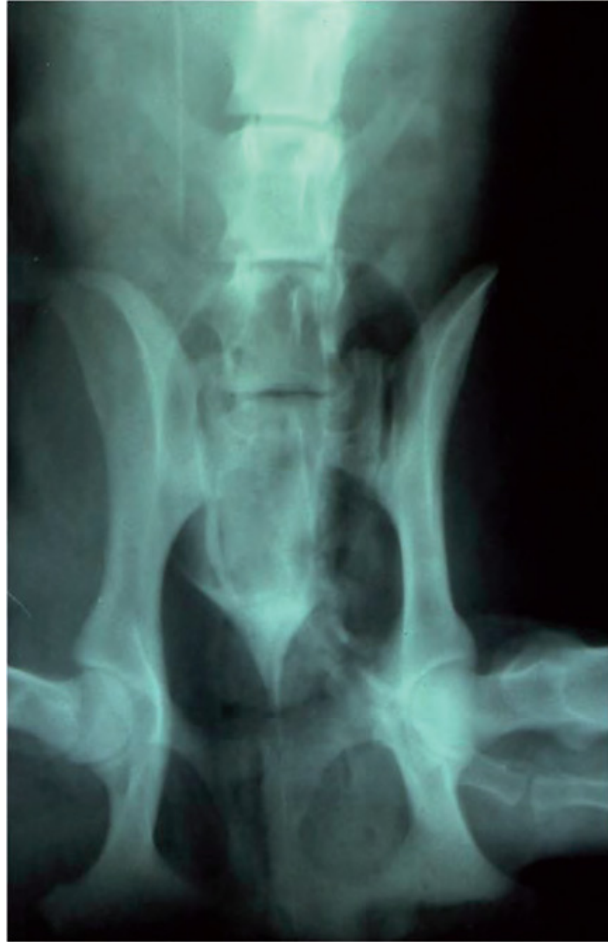Pojam pomaknuti, dislocirani odnosno zdjelični mjehur odnosi se na anomalije ili poremećaje u poziciji mokraćnog mjehura, pri čemu je trigonum mjehura okrenut kaudalno na stidnu kost (*os pubis*). Ova mana može biti povezan s kratkom uretrom ili uretralnom hipoplazijom (Slika 8.).



Slika 8.

- (a)** Urogenitalni trakt dvogodišnje ženke ovčara na razudbi. Pas je bio inkontinentan zbog pomaknutog/zdjeličnog mokraćnog mjehura i hipoplazije uretre. Napomena da je mjehur izravno povezan na vaginu.
- (b)** Radiografija istog slučaja pomoću tehnike dvostrukog kontrasta da jasno ocrta manu; kontrastni medij se ne nakuplja u mjehuru i prolazi izravno iz uretera u uretru (strelica).

Točna dijagnoza defekta uvelike ovisi o temeljitom izvođenju kontrastnog radiološkog pregleda (vagino-uretralna retrogradna cistografija), tijekom kojeg je bitno postići odgovarajuće proširenje mokraćnog mjehura (Adams i DiBartola, 1983.). Simptomi, poput urinarne inkontinencije, se mogu ali i ne moraju nužno zapaziti (Mahaffey i sur., 1984.). Urinarna inkontinencija koja ne odgovara na medikamentozno liječenje, a bez drugih je očitih uzroka nastanka (Lane i Lappin, 1995.), smatra se glavnom manifestacijom. Na manifestaciju simptoma utječu čimbenici kao što su infekcije mokraćnog sustava i/ili ektopični ureter. Dijagnoza se postavlja kontrastnom radiografskom pretragom (Slika 9.). Inkontinencija može biti kontrolirana s α -adrenergičkim agonistima, ali ako farmakološko liječenje ne uspije, potrebno je razmotriti injekcije kolagena na razini uretre, ili abdominalno pozicioniranje mjehura operativno, putem uretropeksije ili kolposuspenzije (Holt, 1990.; White, 2001.).



Slika 9. Intravenska urografija i dvostruka kontrastna cistografija koriste se za identifikaciju dislociranog (zdjeličnog) mjehura i ektopičnog hidrouretera.

6. ZAKLJUČAK

Kod dugotrajne urinarne inkontinencije te rekurentnih infekcija mokraćnog sustava (usprkos antimikrobnoj terapiji) važno je diferencijalno dijagnostički razmotriti prisutnost urogenitalnih anomalija. Postavljanje ispravne dijagnoze se temelji na otkrivanju i lokalizaciji anatomske deformacije te postojećim metodama dijagnostike.

Kopjuterizirana tomografija i cistoskopija omogućavaju točnu procjenu prirode opisanih problema. Prije izvođenja dijagnostičkih postupaka vrlo je važno pravilno sterilizirati urinarni trakt (ukoliko je prisutna infekcija mokraćnog sustava), odabравši najprikladniji i najmanje nefrotoksičan antimikrobni lijek te osiguravajući da su sve patogene bakterije izolirane. Neke od gore ranije navedenih anomalija mogu biti povezane s direktnom ili indirektnom ulogom bubrega. Važno je isključiti eventualno postojanje bolesti bubrega i/ili istovremenih anomalija bubrega pri tome se koristeći odgovarajućim pretragama krvi i urina te dijagnostičkim snimanjem, metodom prilagođenom postavljenoj sumnji, po potrebi.

7. LITERATURA

Adams, W. H., S. P. DiBartola (1983.): Radiographic and clinical features of pelvic bladder in the dog. *J. Am. Vet. Med. Assoc.* 182., 1212. - 1217.

Barges, J., J. M. Kruger (2011.): Congenital diseases of the lower urinary tract. In: *Nephrology and Urology of Small Animals.* (J. Bartges, D. Polzin, Eds.). Wiley-Blackwell, Chichester, S. 809. - 817.

Berent, A. C., P. Mayhew (2007.): Cystoscopic-guided laser ablation of ectopic ureters in 12 dogs. *J. Vet. Intern. Med.* 21., 600.

Brovida, C. (2014.): Urogenital defects in dogs. *Vet. focus.* 24. (1), 1.-9.

Cannizzo, K. L., M. A. McLoughlin, J. S. Mattoon, (2003.): Evaluation of transurethral cystoscopy and excretory urography for diagnosis of ectopic ureters in female dogs: 25 cases (1992-2000). *J. Am. Vet. Med. Assoc.* 223., 475. - 481.

Groesslinger, K., T. Tham, M. Egerbacher, (2005.): Prevalence and radiologic and histologic appearance of vesicourachal diverticula in dogs without clinical signs of urinary tract disease. *J. Am. Vet. Med. Assoc.* 226., 383. - 386.

Holt, P. E. (1990.): Long-term evaluation of colposuspension in the treatment of urinary incontinence due to incompetence of the urethral sphincter mechanism in the bitch. *Vet. Rec.* 127., 537. - 542.

Kruger, J. M., C. A. Osborne, J. P. Lulich (1995.): Inherited and congenital disease of the lower urinary tract. In: *Canine and Feline Nephrology and Urology.* (C. A. Osborne, D. R. Finco, Eds.). Williams & Wilkins, Baltimore. S. 681. - 692.

Lamb, C. R., S. P. Gregory (1998.): Ultrasonographic findings in 14 dogs with ectopic ureter. *Vet. Radiol. Ultrasound.* 39., 218. - 223.

Lane, I. F., M. R. Lappin, H. B. Seim (1995.): Evaluation of results of preoperative urodynamic measurements in nine dogs with ectopic ureters. *J. Am. Vet. Med. Assoc.* 206., 1348. - 1357.

Lane, I. F., M. R. Lappin (1995.): Urinary incontinence and congenital urogenital anomalies in small animals. In: *Current Veterinary Therapy XII.* (J. D. Bonagura, R. W. Kirk, Eds.). Saunders, Philadelphia. S. 1022. - 1026.

Lautzenhiser, S. J., D. E. Bjorling (2002.): Urinary incontinence in a dog with an ectopic ureterocele. *J. Am. Anim. Hosp. Assoc.*, 38., 29. - 32.

Lulich, J. P., C. A. Osborne, G. R. Johnston (1989.): Non-surgical correction of infection-

induced struvite uroliths and a vesicourachal diverticulum in an immature dog. *J. Small. Anim. Pract.*, 30., 613. - 617.

Mahaffey, M. B., J. A. Barsanti, D. L. Barber, (1984.): Pelvic bladder in dogs without urinary incontinence. *J. Am. Vet. Med. Assoc.* 184., 1477. - 1479.

McLaughlin, R., C. W. Miller (1991.): Urinary incontinence after surgical repair of ureteral ectopia in dogs. *Vet. Surg.* 20., 100.

McLoughlin, M. A., J. G. Hauptman, K. Spaulding (1989.): Canine ureteroceles: a case report and literature review. *J. Am. Anim. Hosp. Assoc.* 25., 699. - 706.

Osborne, C. A., G. R. Johnston, J. M. Kruger (1995.): Ectopic ureters and ureteroceles. In: *Canine and Feline Nephrology and Urology.* (C. A. Osborne, D. R. Finco, Eds.). Williams & Wilkins, Baltimore. S. 608. - 622.

Stiffler, K. S., M. A. Stevenson, M. B. Mahaffey, (2002.): Intravesical ureterocele with concurrent renal dysfunction in a dog: a case report and proposed classification system. *J. Am. Anim. Hosp. Assoc.* 38., 33. - 39.

Stone, E. A., L. K. Mason (1990.): Surgery of ectopic ureters: types, method of correction, and postoperative results. *J. Am. Anim. Hosp. Assoc.* 26., 81.

Takiguchi, M., J. Yasuda, K. Ochiai, (1997.): Ultrasonographic appearance of orthotopic ureterocele in a dog. *Vet. Radiol. Ultrasound.* 38., 398. - 399.

White, R. N. (2001.): Urethropexy for the management of urethral sphincter mechanism incompetence in the bitch. *J. Small. Anim. Pract.* 42., 481. - 486.

8. SAŽETAK

Miriam Šikić

Urođene anomalije urološkog trakta

U pasa su moguće različite urođene anomalije koje rezultiraju promjenama u urinarnoj i/ili reproduktivnoj funkciji. Najčešće su to anomalije mokraćnog sustava te se ektopični ureter u ženskih pasa najčešće i susreće. Preferirane metode dijagnostike su razne metode snimanja kao što su ultrazvuk, kontrastna radiologija, kompjuterizirana tomografija i cistoskopija. Najčešća komplikacija urođenih urogenitalnih mana su infekcije urinarnog trakta. Kirurška intervencija je metoda izbora u liječenju većine urogenitalnih anomalija. Odabir metode ovisi o pacijentu, intenzitetu simptoma i vještinama operatera.

9. SUMMARY

Miriam Šikić

Congenital urogenital defects in dogs

Various structural anomalies can occur in the canine urogenital organs resulting in alterations to reproductive and/or urinary function. Such defects principally involve the urinary system and the ectopic ureters in female dogs are the most commonly encountered problem. The most useful methods for diagnosis are various imaging modalities, such as ultrasound, contrast medium radiology, computed tomography and cystoscopy. Urinary tract infections are the most common complication seen with urogenital defects. Surgery is the preferred treatment for most urogenital anomalies, which depends on severity of anatomical and clinical changes.

10. ŽIVOTOPIS

Rođena sam u Zadru, 17. travnja 1983. godine. Osnovnu školu završavam u Zadru, kao i opći smjer Gimnazije Franje Petrića. Na Veterinarski Fakultet Sveučilišta u Zagrebu upisujem se 2001. godine.

Tijekom studija sam sudjelovala na prvom i drugom kongresu studenata veterinarske medicine s međunarodnim sudjelovanjem. Služim se aktivno engleskim i talijanskim jezikom, radom na računalu te posjedujem dozvolu B kategorije kao i dozvolu za Voditelja brodice također B kategorije.