

# Usporedba ishoda liječenja i učestalosti komplikacija nakon endoskopskog i kirurškog uklanjanja stranog tijela u jednjaku pasa

---

**Martinović, Andrea**

**Master's thesis / Diplomski rad**

**2016**

*Degree Grantor / Ustanova koja je dodijelila akademski / stručni stupanj:* **University of Zagreb, Faculty of Veterinary Medicine / Sveučilište u Zagrebu, Veterinarski fakultet**

*Permanent link / Trajna poveznica:* <https://um.nsk.hr/um:nbn:hr:178:212099>

*Rights / Prava:* [In copyright](#)/[Zaštićeno autorskim pravom.](#)

*Download date / Datum preuzimanja:* **2025-03-17**



*Repository / Repozitorij:*

[Repository of Faculty of Veterinary Medicine -  
Repository of PHD, master's thesis](#)



**VETERINARSKI FAKULTET  
SVEUČILIŠTA U ZAGREBU**

ANDREA MARTINOVIĆ

**USPOREDBA ISHODA LIJEČENJA I UČESTALOSTI  
KOMPLIKACIJA NAKON ENDOSKOPSKOG I KIRURŠKOG  
UKLANJANJA STRANOG TIJELA U JEDNJAKU PASA**

DIPLOMSKI RAD

**Zagreb, 2016.**

KLINIKA ZA KIRURGIJU, ORTOPEDIJU I OFTALMOLOGIJU

Veterinarski fakultet Sveučilišta u Zagrebu

**PREDSTOJNIK:** prof. dr. sc. Boris Pirkić, dr. med. vet.

**MENTOR:** izv. prof. dr. sc. Dražen Vnuk, dr. med. vet.

**KOMENTOR:** dr.sc.Andrija Musulin, dr.med.vet.

Članovi povjerenstva za obranu diplomskog rada:

1. prof. dr. sc. Dražen Matičić
2. dr. sc. Andrija Musulin, dr. med. vet.
3. izv. prof. dr. sc. Dražen Vnuk
4. prof. dr. sc. Darko Capak, zamjena

## *Zahvala*

*Zahvaljujem se, u prvom redu svom mentoru izv. prof. dr. sc. Draženu Vnuku i komentoru dr. sc. Andriji Musulinu na ukazanom povjerenju prilikom sudjelovanja u kliničkom radu tijekom istraživanja, strpljenju, stručnim savjetima, objašnjenjima kao i pruženoj pomoći prilikom pisanja ovog diplomskog rada.*

*Posebnu zahvalnost dugujem dragoj dr. med. vet. Valentini Gusak na velikoj pomoći prilikom pisanja rada, strpljenju, potpori, povjerenju i savjetima koji su me pratili kroz cijelo vrijeme pisanja ovog diplomskog rada.*

*Želim se zahvaliti svim djelatnicima Veterinarskog fakulteta Sveučilišta u Zagrebu koji su mi svojim radom pomogli u stjecanju znanja u području veterinarske medicine.*

*Na kraju zahvaljujem svim svojim prijateljicama, prijateljima, kolegama i kolegicama koji su tijekom svih 6 godina studiranja bili prijatelji, podrška i svojim prisutstvom uljepšali vrijeme provedeno na fakultetu.*

*Najveće hvala zaslužuju moji najbliži, obitelj i zaručnik na koje sam se uvijek mogla osloniti. Najveću zaslugu za sve ono što sam postigla pripisujem svojim roditeljima i sestrama koji su uvijek tu, u teškim i sretnim trenucima i bez kojih sve ovo ne bi bilo moguće.*

*Veliko Vam HVALA svima!*

## **Popis priloga:**

Slika 1. Inervacija jednjaka (preuzeto iz TOBIAS i JOHNSTON, 2012)

Slika 2. Histološki prikaz jednjaka (preuzeto sa

<https://secure.health.utas.edu.au/intranet/cds/histoten/Practicals/CHG114%20Semester%202021/6&7.%20Digestive1.html>)

Slika 3. Strano tijelo u jednjaku psa (preuzeto iz TOBIAS i JOHNSTON, 2012)

Slika 4. Strano tijelo u jednjaku prije njegova uklanjanja ( slika iz vlastitog izvora)

Slika 5. Strano tijelo nakon što je uklonjeno iz jednjaka (slika iz vlastitog izvora)

Tablica 1. Spol životinja unutar skupina pasa kod kojih je strano tijelo u jednjaku uklonjeno endoskopski/kirurški i njihov ukupan broj

Tablica 2. Starost pasa unutar skupina pasa kod kojih je strano tijelo u jednjaku uklonjeno endoskopski/kirurški i njihov ukupan broj

Tablica 3. Pasmine pasa sa stranim tijelom u jednjaku unutar skupina kojima je strano tijelo u jednjaku uklonjeno endoskopski/kirurški i njihov ukupan broj

Tablica 4. Tjelesna masa pasa sa stranim tijelom u jednjaku unutar skupina kojima je strano tijelo u jednjaku uklonjeno endoskopski/kirurški i njihov ukupan broj

Tablica 5. Klinički simptomi pasa sa stranim tijelom u jednjaku navedeni u anamnezi unutar skupina kojima je strano tijelo u jednjaku uklonjeno endoskopski/kirurški i njihov ukupan broj

Tablica 6. Trajanje bolesti kod pasa sa stranim tijelom u jednjaku unutar skupina kojima je strano tijelo u jednjaku uklonjeno endoskopski/kirurški i njihov ukupan broj

Tablica 7. Trajanje hospitalizacije pasa sa stranim tijelom u jednjaku unutar skupina kojima je strano tijelo u jednjaku uklonjeno endoskopski/kirurški i njihov ukupan broj

Tablica 8. Vrsta stranog tijela u jednjaku pasa unutar skupina kojima je strano tijelo u jednjaku uklonjeno endoskopski/kirurški i njihov ukupan broj

Tablica 9. Položaj stranog tijela u jednjaku pasa unutar skupina kojima je strano tijelo u jednjaku uklonjeno endoskopski/kirurški i njihov ukupan broj

Tablica 10. Međurebreni prostori u kojima je učinjena interkostalna torakotomija radi izvođenja ezofagotomije

## **Popis kratica:**

OP – skupina pasa kod kojih je strano tijelo u jednjaku uklonjeno ezofagotomijom

ENDO – skupina pasa kod kojih je strano tijelo u jednjaku uklonjeno endoskopski

RBC – crvene krvne stanice (eritrociti)

HCT – hematokrit

MCV – prosječan volumen eritrocita

MCH – prosječni hemoglobin u eritrocitu

WBC – broj leukocita

PLT – krvne pločice (trombociti)

UREA – urea (mokraćevina)

KREA – kreatinin

TP – ukupni proteini

ALB – albumini

ALT – alanin aminotransferaza

AST – aspartat aminotransferaza

*CRI* (eng. *constant rate infusion*) – kontinuirana infuzija

m.p. – međurebreni prostor

KS- test (Kolmogorov- Smirnov test)

U-test (Mann- Whittney U-test)

ST – test (Studentov T-test)

# SADRŽAJ

1. UVOD .....	1
2. PREGLED DOSADAŠNJIH SPOZNAJA .....	2
2.1 Anatomska razmatranja.....	2
2.2 Histološka razmatranja .....	3
2.3. Klinička slika kod životinja sa stranim tijelom u jednjaku .....	5
2.4 Metode dijagnostike stranog tijela u jednjaku.....	6
2.5 Mogućnosti uklanjanja stranog tijela u jednjaku.....	8
3. MATERIJAL I METODE.....	9
4. REZULTATI.....	11
4.1 Ukupan broj životinja u istraživanju i način uklanjanja stranog tijela iz jednjaka.....	11
4.2. Spol pasa sa stranim tijelom u jednjaku .....	11
4.3 Starost pasa sa stranim tijelom u jednjaku .....	11
4.4 Pasma pasa sa stranim tijelom u jednjaku .....	12
4.5 Tjelesna masa pasa sa stranim tijelom u jednjaku.....	14
4.6 Anamnestički podaci i klinička slika u pasa sa stranim tijelom u jednjaku .....	15
4.7 Trajanje bolesti, odnosno kliničkih simptoma .....	17
4.8 Trajanje hospitalizacije .....	18
4.9 Vrsta stranog tijela u jednjaku.....	19
4.10 Položaj stranog tijela u jednjaku pasa .....	20
4.11 Način liječenja stranog tijela u jednjaku – EZOFAGOTOMIJA .....	21
4.12 Način liječenja stranog tijela u jednjaku – ENDOSKOPIJA .....	23
4.13 Ishod operacije .....	24
4.14 Nalaz za vrijeme operacije i komplikacije .....	25
4.14.1 Komplikacije nakon uklanjanja stranog tijela u jednjaku ezofagotomijom.....	25
4.14.2 Komplikacije nakon endoskopskog uklanjanja stranog tijela u jednjaku .....	26
4.15 Hematološke i biokemijske pretrage krvi pasa sa stranim tijelom u jednjaku	27
5. RASPRAVA.....	29
6. ZAKLJUČAK .....	32
7. LITERATURA.....	33
8. SAŽETAK.....	35



9. SUMMARY .....	36
10. ŽIVOTOPIS .....	37

## 1. UVOD

Strano tijelo u jednjaku česta je bolest početnog dijela probavnog sustava u pasa. Najčešća strana tijela predstavljaju dijelovi kostiju, igle, loptice, drveni štapovi, trihobezoari i dr. Mjesto zastoja stranog tijela ovisi o njegovom obliku i veličini. Unutar jednjaka strano tijelo najčešće zaostaje na tri mjesta: *apertura thoracis cranialis* (ulaz u prsni koš), iznad baze srca, te u kaudalnom dijelu jednjaka (TOBIAS I JOHNSTON, 2012). To se događa zato što okolne strukture u tim dijelovima jednjaka ograničavaju dilataciju jednjaka. Dva velika retrospektivna istraživanja u pasa pokazala su da je strano tijelo najčešće lokalizirano između srca i dijafragme (65% i 79%), te iznad baze srca (34% i 11%) (HOULTON i sur.,1985) (PEARSON, 1996) S druge strane, RYAN i GREENE (1975) uočili su da je 41% pacijenata imalo strano tijelo u vratnom dijelu jednjaka. Prilikom zaostajanja stranog tijela u jednjaku često dolazi do oštećenja sluznice samog jednjaka koje ovisi o vrsti stranog tijela, njegovoj veličini, obliku, te trajanju opstrukcije jednjaka. Strano tijelo može uzrokovati djelomičnu ili potpunu opstrukciju jednjaka. Kao takvo može biti uzrok brojnim komplikacijama. One uključuju ezofagitis, perforaciju jednjaka, pneumotoraks, perforaciju aorte, strikturu jednjaka, formiranje divertikula jednjaka, te bronhoezofagealnu fistulu (ROUSSEAU i sur., 2007).

Ovom retrospektivnom studijom želimo prikazati učestalost pojavljivanja životinja sa stranim tijelom u jednjaku na Klinici za kirurgiju, ortopediju i oftalmologiju s obzirom na spol, starost, pasminu, masu životinje, trajanje kliničkih znakova do dolaska na kliniku, vrstu stranog tijela, mjesta na kojem je strano tijelo zastalo, način na koje je uklonjeno, međurebreni prostor u kojem je učinjena interkostalna torakotomija te strana tijela (lijeva ili desna) na kojoj je učinjena interkostalna torakotomija.

Konačni cilj ovog istraživanja je usporediti ishode liječenja i učestalost komplikacija nakon endoskopskog i kirurškog uklanjanja stranog tijela u jednjaku pasa. Dobiveni rezultati u budućnosti će nam olakšati obradu pacijenata sa stranim tijelom u jednjaku pasa. Uvidom u postoperacijske komplikacije, poboljšalo bi se liječenje i smanjio broj komplikacija u budućnosti.

## 2. PREGLED DOSADAŠNJIH SPOZNAJA

### 2.1 Anatomska razmatranja

Jednjak (lat. *esophagus*) je sluznično – mišićna cijev između ždrijela i želuca. Započinje dorzalno od krikoidne hrskavice grkljana na kraju jednjačkog predvorja ždrijela, a završava na kardiji želuca. U svom početnom dijelu jednjak leži dorzalno od dušnika, zatim prelazi na njegovu lijevu stranu, a blizu ulaza u prsni koš ponovno leži dorzalno na dušniku. U prsnoj šupljini jednjak leži dorzalno od dušnika i prolazi kroz medijastin iznad račvanja dušnika (*bifurcatio tracheae*) i iznad baze srca. Nastavlja put ventralno od *aorta descendens* i ulazi u trbušnu šupljinu kroz *hiatus esophagus* ošita zajedno s *truncus vagalis dorsalis* i *ventralis*. Prelazi preko dorzalnog ruba jetre i spaja se na kardiji sa želucem (KONIG i LIEBLICH, 2009).

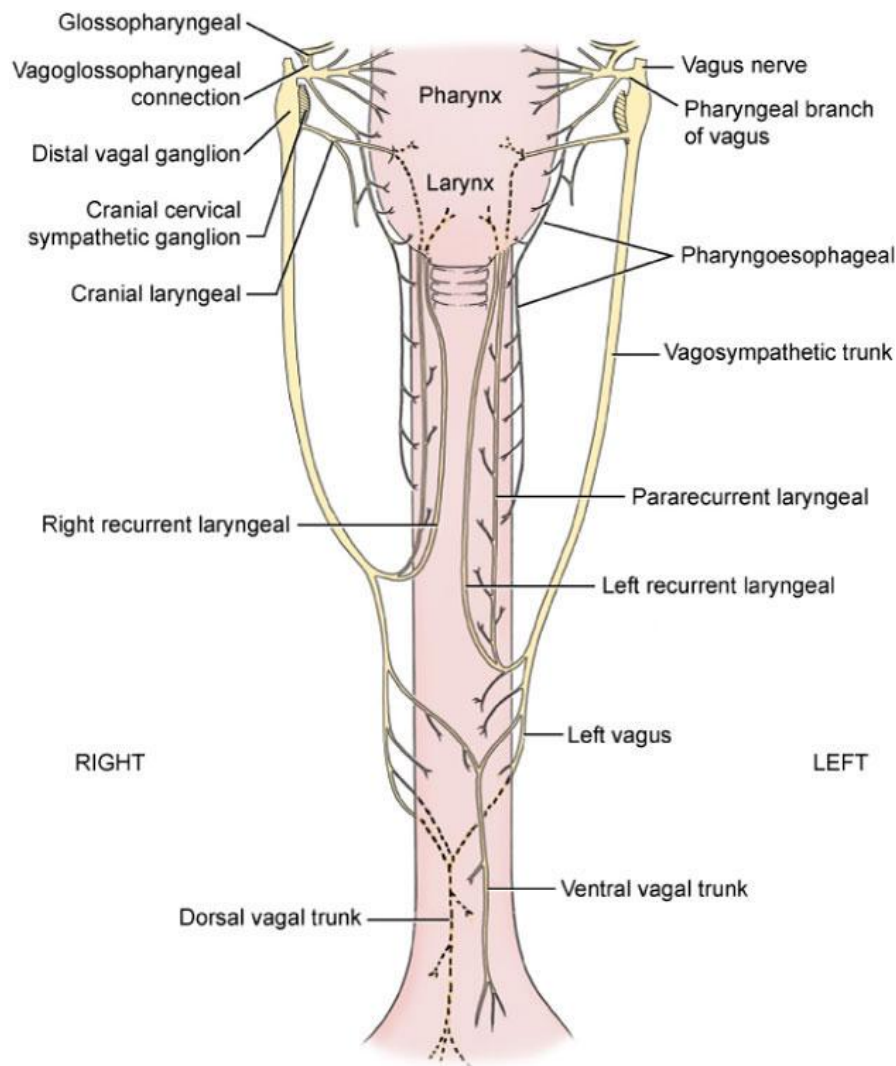
S obzirom na smještaj u području vrata, u prsnoj šupljini i u truhu, jednjak se anatomski dijeli u vratni, prsni i trbušni dio.

Vratni dio jednjaka krvlju opskrbljuju grane kranijalne i kaudalne tiroidne arterije. *A. bronchoesophagea* (grana *aorta thoracica*) krvlju opskrbljuje kranijalne dvije trećine prsnog dijela jednjaka, dok ostatak prsnog dijela opskrbljuju grane aorte ili dorzalne interkostalne arterije. Završni dio jednjaka opskrbljuje grana lijeve gastične arterije (TOBIAS i JONHSTON, 2012).

Krv odvodi *v. bronchoesophagea* u *v. azygos*. Vene jednjaka anastomoziraju s venama želuca i tvore portokavalne anastomoze.

Limfne žile vode u duboke vratne limfne čvorove (*Inn. cervicales profundi*), te u medijastinalne limfne čvorove (*Inn. mediastinales*).

Jednjak inerviraju *n. sympathicus* i *n. vagus*.



Slika 1. Inervacija jednjaka (preuzeto iz TOBIAS i JOHNSTON, 2012)

## 2.2 Histološka razmatranja

Jednjak je obložen neurožalim mnogoslojnim pločastim epitelom. Građa jednjaka odgovara građi ostalih dijelova probavne cijevi (JUNQUEIRA i CARNEIRO, 2005). Jednjak je građen od četiri sloja (od unutra prema van):

- 1) *TUNICA MUCOSA* (SLUZNICA):
- 1) *lamina epithelialis*
  - 2) *lamina propria*
  - 3) *lamina muscularis mucosae*

2) *TUNICA SUBMUCOSA* (PODSLUZNICA)

3) *TUNICA MUSCULARIS* (MIŠIĆNICA): 1) *stratum circulare* (kružni sloj)

2) *stratum longitudinale* (podužni sloj)

Lamine muscularis mucosae u cervikalnom dijelu jednjaka psa nema.

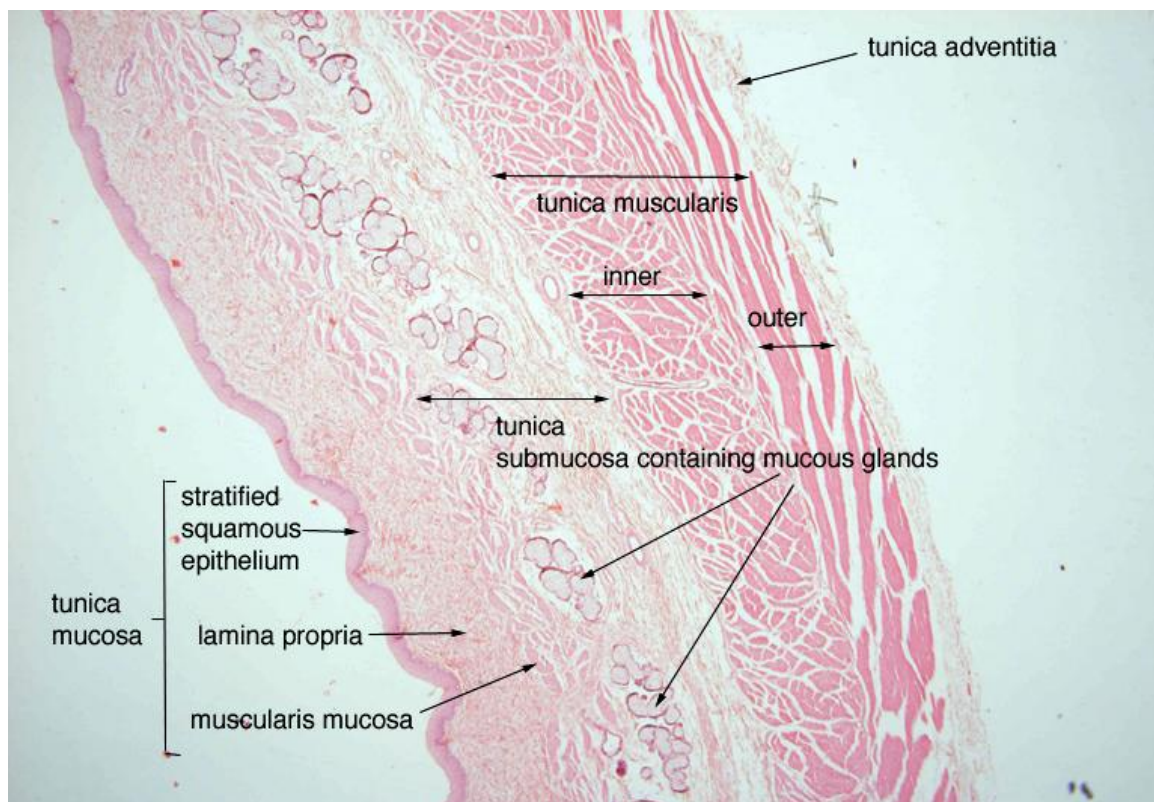
4) *TUNICA ADVENTITIA* (ADVENTICIJA) - u izvancelomnom dijelu tijela (vratni dio)

*TUNICA SEROSA* (SEROZA) – u prsnom (pleura) i trbušnom dijelu (peritoneum)

U submukozi se nalaze nakupine malih tubuloalveolarnih mukoznih žlijezda – žlijezde jednjaka (*gll. esophageae*), čiji sekret olakšava prenošenje hrane i štiti sluznicu. Sluz izlučuju i kardijalne žlijezde jednjaka, koje se nalaze u lamini propriji sluznice donjeg dijela jednjaka, blizu želuca. Submukoza labavo povezuje sluznicu s mišićnicom, što omogućuje uzdužno nabiranje sluznice za vrijeme kontakcije jednjaka. Ti nabori mogu se vidjeti kontrastnom radiografijom, te pri endoskopiji (KONIG i LIEBLICH, 2009).

Mišićne slojeve gradi poprečnoprugasto mišićno tkivo duž čitavog jednjaka u psa. Mišićni sloj oblikuje kardijačni zatvarač (*m.sphincter cardiae*) na mjestu ulaska jednjaka u želudac. Kontrakcije mišićnog sloja izazivaju peristaltičke valove koji potiskuju hranu iz ždrijela do želuca. Antiperstaltička kontrakcija odgovorna je za povraćanje u pasa.

Samo je završni dio jednjaka, smješten u peritonealnoj šupljini, prekriven izvana serozom. Preostali, najveći dio prekriven je vezivnim tkivom (*adventitia*), koja prelazi u vezivno tkivo medijastinuma.



Slika 2. Histološki prikaz jednjaka (preuzeto sa

<https://secure.health.utas.edu.au/intranet/cds/histoten/Practicals/CHG114%20Semester%202/6&7.%20Digestive1.html>)

### 2.3. Klinička slika kod životinja sa stranim tijelom u jednjaku

Strano tijelo u jednjaku najčešće se javlja u malih pasmina pasa, a kao najučestalija navodi se zapadno-škotski terijer (TOBIAS i JOHNSTON, 2012). Najčešće su zahvaćeni psi mlađi od 3 godine, a spolna predispozicija nije uočena. Trajanje kliničkih znakova do dolaska veterinaru je različito te se kreće između nekoliko sati, pa sve do nekoliko mjeseci. Često anamnestički saznajemo da je životinja jela kosti. Klinički znakovi ovise o tome gdje se strano tijelo nalazi te o vrsti obstrukcije jednjaka (NELSON i COUTO, 2009). Strano tijelo u jednjaku može uzrokovati djelomičnu ili potpunu obstrukciju.

U akutnim slučajevima najčešći klinički znak je regurgitacija hrane nekoliko minuta nakon hranjenja. Voda u pravilu prolazi kroz jednjak, osim ako se radi o potpunoj obstrukciji jednjaka. Ostali klinički znakovi uključuju pokušaj povraćanja ili povraćanje, gušenje, pojačano slinjenje, nemir, letargiju, inapatencu (TOBIAS i JOHNSTON, 2012). Vlasnici

često primjete naglu promjenu općeg stanja njihovog ljubimca, povraćanje, prestanak uzimanja hrane i bolan abdomen.

U kroničnim slučajevima, zbog trajanja bolesti životinje ostaju živahne, no gube na tjelesnoj masi, a periodično se javljaju regurgitacija i inapatenca. Životinje kod kojih dođe do perforacije jednjaka najčešće imaju povišenu tjelesnu temperaturu te su anoreksične (NELSON i COUTO, 2009). Strano tijelo oštih rubova ili ono koje duže vremena stoji u jednjaku može uzrokovati perforaciju jednjaka, pneumomediastinum, pneumotoraks, medijastinitis, pleuritis, piotoraks, medijastinalni apsces, bronhoezofagealnu ili traheozofagealnu fistulu. Posljedično se može javiti povišena tjelesna temperatura, depresija i poremećaji u disanju. Ti poremećaji mogu biti povezani sa aspiracijskom pneumonijom ili ulaskom stranog tijela u gornje dišne puteve (TOBIAS i JOHNSTON, 2012).

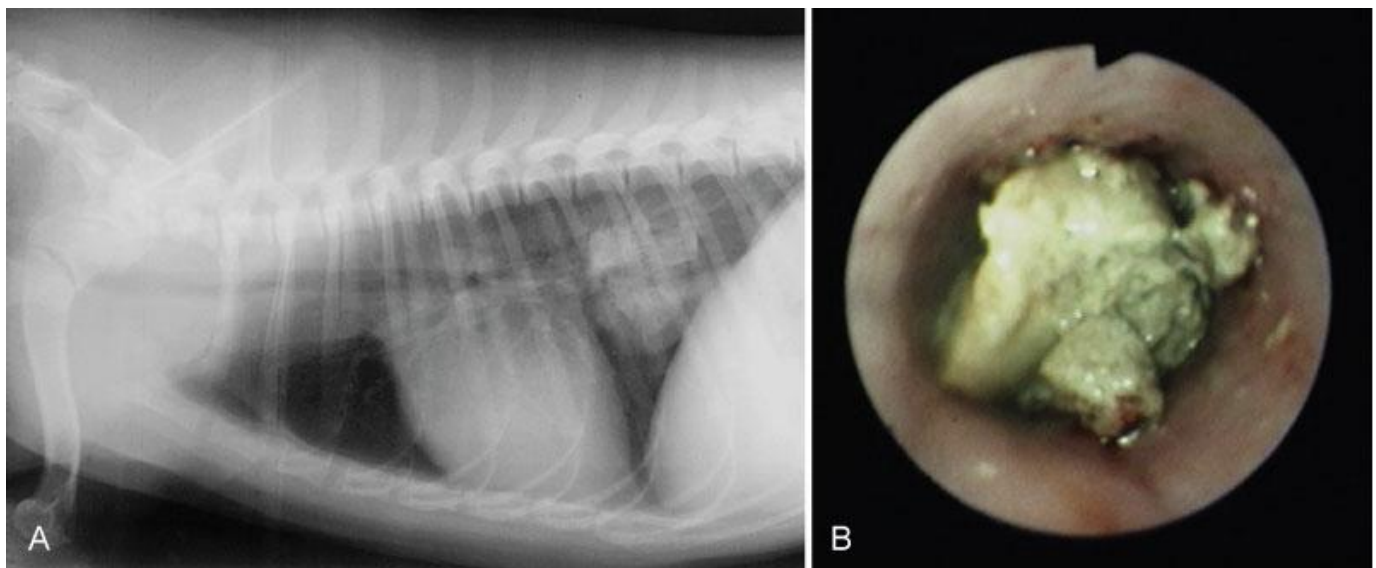
## 2.4 Metode dijagnostike stranog tijela u jednjaku

Strano tijelo u jednjaku obično se dijagnosticira **rendgenskom pretragom**. Pritom je bitno jednjak snimiti cijelom dužinom, od usne šupljine do želuca (FOSSUM i sur., 2013). Osim stranog tijela, prilikom pregledavanja rendgenograma potrebno je obratiti pažnju na znakove aspiracijske pneumonije, medijastinitisa, pneumomediastinuma, pleuralnih izljeva, pneumotoraksa te trahealne kompresije (TOBIAS i JOHNSTON, 2012).

Kao dodatna dijagnostička metoda stranog tijela u jednjaku može nam poslužiti **ezofagografija**. Ona predstavlja kontrastni rendgenski pregled jednjaka. Kao kontrastno sredstvo pritom možemo koristiti sterilnu, vodotopivom otopinu joda ili otopinu barijeve kaše. Preporuka je koristiti otopine joda umjesto barijeve kaše, budući da barijeva kaša može napraviti štetu ukoliko je jednjak perforiran (FOSSUM i sur., 2013). Nakon što životinja proguta barij, on na rendgenogramu izgleda bijel i ocrtava probavni sustav pokazujući obrise i sluznicu jednjaka. U promijenjenim područjima barij se nakuplja ukazujući pritom na ulkuse i erozije koji mogu nastati kao posljedica stranog tijela u jednjaku. Osim toga, ezofagografija nam je korisna metoda dijagnostike u slučajevima kad rendgenom potvrdimo strano tijelo u jednjaku, no nismo sigurni da li je ono uzrokovalo perforaciju jednjaka. Ukoliko je došlo do perforacije jednjaka, primjenom ezofagografije, rendgenološki ćemo imati vidljiv izlazak kontrasta iz jednjaka.

Perforacija jednjaka ponekad se ne mora uočiti na rendgenogramu zato što prilikom prolaska barijeve kaše kroz jednjak strano tijelo može u potpunosti zatvoriti mjesto perforacije, te rendgenološki neće biti vidljiv izlazak kontrasta iz jednjaka (PARKER NB, i sur., 1989). Nakon primjene, barij se brzo uklanja iz organizma te se izlučuje u stolici čineći je bijelom poput krede.

**Endoskopska pretraga jednjaka** je korisna pretraga za identifikaciju stranog tijela, omogućuje nam uzimanje biopsije, a ujedno je i jedna od metoda uklanjanja stranog tijela iz jednjaka. Jednom kad prođe usta, endoskop se u pasa (ovisno o veličini životinje) može rabiti za pregled jednjaka (ezofagoskopija), te želuca (gastroskopija), Endoskopskim pregledom jednjaka može se ustanoviti stanje sluznice jednjaka te identificirati perforacija ukoliko je ista prisutna.



Slika 3. Strano tijelo u jednjaku psa (preuzeto iz TOBIAS i JOHNSTON, 2012)



## 2.5 Mogućnosti uklanjanja stranog tijela u jednjaku

Strano tijelo u jednjaku može se ukloniti na dva načina, endoskopski i kirurški - ezofagotomijom. Prednosti endoskopskog uklanjanja stranog tijela su izbjegavanje invazivne torakotomije ili laparotomije, brži oporavak, te manji troškovi liječenja (FLORENCE i sur., 2010). Primarno trebamo razmišljati o uklanjanju stranog tijela endoskopski. Pritom se strano tijelo može uhvatiti s hvataljkom, nježno se i polako rotira dok se ne oslobodi, a potom polako izvadi. Ukoliko strano tijelo čvrsto prilježe uz sluznicu jednjaka, ono se ne smije izvlačiti na silu jer može doći do perforacije jednjaka. Ukoliko je perforacija prisutna, moramo imati na umu da se može razviti tenzijski pneumotoraks. Iz tog razloga bitno je za vrijeme ezofagoskopije životinji na monitoru pratiti promjene u disanju, zasićenje hemoglobina kisikom i tlak (TOBIAS i JOHNSTON, 2012). Alternativna tehnika za relativno glatka strana tijela je prolazak katetera balonom distalno od stranog tijela, njegovo napuhivanje te nježno povlačenje katetera, a s njim i stranog tijela (HAWE, 1979). Ukoliko strano tijelo nije moguće ukloniti, možemo ga pokušati pogurnuti u želudac. Na taj način kosti najčešće budu probavljene, te nam, ukoliko nemamo sekundarne kliničke znakove, gastrotomija neće biti potrebna. Nakon što se strano tijelo ukloni ili pogurne u želudac, bitno je jednjak pregledati cijelom dužinom. Uočimo li prilikom pregleda perforaciju ili fistulu jednjaka kirurški zahvat može biti potreban. Ukoliko je prisutna perforacija jednjaka, potrebno je objektivno sagledati veličinu perforacije, te izgled same sluznice jednjaka (TOBIAS i JOHNSTON, 2012). Manje perforacije mogu spontano zacijeliti ako sprječimo životinju da uzima hranu i vodu kroz 72 sata. Perforacija jednjaka u vratnom dijelu često zahtjeva samo postavljanje drena zbog potpore okolnog mekog tkiva. Perforacije prsnog dijela jednjaka mogu imati po život opasne posljedice. Nakon endoskopskog uklanjanja stranog tijela i pregleda jednjaka cijelom dužinom preporuča se ponoviti rendgenske pretrage kako bi se isključio pneumotoraks (NELSON i COUTO, 2009). Lijekovi koji se koriste nakon uklanjanja stranog tijela iz jednjaka uključuju antibiotike, antacide, prokinetike i kortikosteroide. Ponekad ti pacijenti zahtjevaju postavljanje gastrične sonde (NELSON i COUTO, 2009). Ukoliko strano tijelo u jednjaku nije dovelo do perforacije jednjaka, prognoza je u pravilu povoljna.

### 3. MATERIJAL I METODE

U ovom istraživanju obrađeni su podatci iz arhive Klinike za kirurgiju, ortopediju i oftalmologiju prikupljeni u vremenskom razdoblju od 1.1.2007 do 1.1.2016 godine. U istraživanje su uključeni psi kojima je na temelju anamnestičkih podataka, kliničkih znakova ili rendgenološkom pretragom postavljena sumnja na strano tijelo u jednjaku koja je potvrđena endoskopskom pretragom jednjaka ili kirurškim zahvatom - ezofagotomijom. Životinje su rendgenološki snimljene u dorzo-ventralnoj i latero-lateralnoj projekciji. U spomenutom vremenskom razdoblju obrađene životinje podijeljene su u 2 skupine. Prva skupina OP obuhvaća pse kojima je strano tijelo u jednjaku uklonjeno kirurškim zahvatom - ezofagotomijom, dok je kod druge skupine ENDO strano tijelo uklonjeno endoskopski. Kod nekih životinja vađenje stranog tijela je pokušano endoskopski, a ako je bilo bezuspješno onda je učinjen kirurški zahvat. Ove životinje svrstane su u skupinu OP.

Životinje iz obje skupine podvrgnute su istom anesteziološkom protokolu. Ezofagoskopija i ezofagotomija izvedene su u općoj inhalacijskoj anesteziji. U premedikaciji je korišten metadon kao opioidni analgetik, te midazolam kao sedativ i miorelaksans. U indukciji se rabio propofol. Nakon premedikacije i indukcije, životinja je intubirana i priključena na uređaj za inhalacijsku anesteziju i monitor za praćenje vitalnih funkcija pacijenta. Ukoliko je endoskopsko uklanjanje stranog tijela u jednjaku bilo bezuspješno, te je ezofagotomija bila indicirana životinje su stavljene na *CRI* (eng. *constant rate infusion*) fentanila. Prije tog su dobile inicijalnu dozu fentanila.

U našem istraživanju veliki je broj životinja kojima je strano tijelo uklonjeno kirurškim zahvatom budući da u periodu od 2007. do 2010. godine Klinika za kirurgiju, ortopediju i oftalmologiju nije imala mogućnosti endoskopskog uklanjanja stranih tijela. Obrađujući svaku skupinu zasebno u obzir su uzeti pasmina, spol, starost i masa životinje, anamnestički podaci, trajanje bolesti, vrsta stranog tijela, lokalizacija stranog tijela, način na koje je strano tijelo uklonjeno (endoskopski ili ezofagotomijom), međurebreni prostor u kojem je rađena interkostalna torakotomija, ishod operacije, postoperacijske komplikacije te trajanje liječenja (ukupni dani hospitalizacije).

Životinjama iz obje skupine krv je uzeta za obavljanje hematoloških i biokemijskih pretraga 1, 2, 4 i 8 dan. Krv je vađena iglom promjera G24 i brizgalicom od 2 ml iz *v. cephalica antebrachii* i *v. saphena lateralis*, a koža u području venepunkcije je netom prije obrijana i pripremljena primjenom antiseptika (70% alkohol). Za hematološku pretragu krv je

izvađena u epruvetu sa K<sub>3</sub>EDTA. Za pretragu biokemijskih parametara krv je izvađena u epruvetu koja sadrži Li-Heparin LH/1.3. Sve operirane životinje praćene su narednih dana do vađenja šavova. Podatci o postoperacijskim komplikacijama prikupljeni su za vrijeme boravka na klinici ili od vlasnika nakon otpusta životinje na kućnu njegu.

Prikupljeni podatci potom su obrađeni u računalnom programu (STATISTICA 12 FOR WINDOWS, SAD). U istom programu, obrađeni su hematološki i biokemijski parametri krvi svake skupine zasebno. Od hematoloških parametara analiziran je broj eritrocita (RBC), hematokrit (HCT), prosječni volumen eritrocita (MCV), prosječni hemoglobin u eritrocitu (MCH), broj leukocita (WBC) i trombocita (PLT). Od biokemijskih parametara analizirana je urea (BUN), kreatinin (KREA), ukupni proteini (TP), albumini (ALB), alanin aminotransferaza (ALT), aspartat aminotransferaza (AST). Hematološki i biokemijski krvni parametri analizirali su nulti, prvi, četvrti i osmi dan. Nulti dan pritom označava dan primitka životinje. Podatci su analizirani kroz Studentov T-test za nezavisne skupine, Kolmogorov- Smirnov test i Mann- Whittney U-test. Analizirane relativne vrijednosti dobivene su omjerom apsolutne vrijednosti i srednjom referentnom vrijednošću parametara, a dobiven rezultat pretvoren je u postotak. Statistički značajna razlika utvrđena je na  $p < 0,05$ .

## 4. REZULTATI

### 4.1 Ukupan broj životinja u istraživanju i način uklanjanja stranog tijela iz jednjaka

Tijekom našeg istraživanja 103 psa zaprimljena su na Kliniku za kirurgiju, ortopediju i oftalmologiju u svrhu uklanjanja stranog tijela iz jednjaka. Kod 42,71% (44/103) životinja strano tijelo u jednjaku uklonjeno je ezofagotomijom, dok je kod njih 57,28% (59/103) uklonjeno endoskopski.

### 4.2. Spol pasa sa stranim tijelom u jednjaku

Spol pasa sa stranim tijelom u jednjaku unutar OP i ENDO skupine izražen je omjerom muških (M) i ženskih (Ž) životinja. Gledajući ukupnu populaciju od 103 psa sa stranim tijelom u jednjaku uočeno je da ukupni omjer M:Ž iznosi 49,51%:50,49%. Unutar skupine OP uočeno je da je 52,27% (23/44) pasa ženskog spola, te 47,72% (21/44) pasa muškog spola. Unutar skupine ENDO uočeno je da je 47,45% (28/59) pasa ženskog spola i 52,54% (31/59) pasa muškog spola (Tablica 1.).

Tablica 1. Spol životinja unutar skupina pasa kod kojih je strano tijelo u jednjaku uklonjeno endoskopski/kirurški i njihov ukupan broj

<b>Spol životinje</b>	<b>OP</b>	<b>ENDO</b>	<b>Ukupno</b>
Muški	21	23	44
Ženski	31	28	59
<b>Ukupno</b>	<b>52</b>	<b>51</b>	<b>103</b>

### 4.3 Starost pasa sa stranim tijelom u jednjaku

Životinje su po starosti podijeljene u 4 kategorije: mlađi od godinu dana, starosti 2 do 6 godina, starosti 6 do 10 godina i starosti preko 10 godina. Srednja starost pasa sa stranim tijelom u jednjaku iznosi 4,4 god. Uočeno je da najmlađa životinja stara 2 mjeseca, dok najstarija ima 14 godina. Unutar skupine OP najmlađa životinja stara 3 mjeseca, a najstarija 14 godina. Unutar skupine ENDO najmlađa životinja stara je 2 mjeseca, a najstarija također 14 godina. Zabilježeno je da je unutar skupine OP najviše, 40,90% (18/44) pasa starosti između 2 i 6 godina, dok je najmanje pasa 9,09% (4/44) starije od 10 godina. U skupini OP zabilježeno je da je 4,54% (2/44) pasa nepoznate starosti. Unutar skupine ENDO uočeno je da je najviše pasa 32/59 (54,23%) bilo starosti između 2 i 6 godina, dok je najmanje životinja 4/59 (6,77%) bilo starosti iznad 10 godina (Tablica 2.). Najveći broj životinja 48,54% (50/103) s dijagnozom stranog tijela u jednjaku starosti je 2-6 god.

Tablica 2. Starost pasa unutar skupina kod kojih je strano tijelo u jednjaku uklonjeno endoskopski/kirurški i njihov ukupan broj

Starost životinje	OP	ENDO	Ukupno
<1 god	13	14	27
2-6 god	18	32	50
7-10 god	7	9	16
< 10 god	4	4	8
Nepoznata starost	2	0	2
<b>Ukupno</b>	<b>44</b>	<b>59</b>	<b>103</b>

#### **4.4 Pasma pasa sa stranim tijelom u jednjaku**

U populaciji od ukupno 103 psa, zabilježeno je ukupno 27 različitih pasmina pasa sa stranim tijelom u jednjaku. Gledajući ukupnu populaciju, uočeno je da 31,06% (32/103) pasa pripada pasmini zapadno-škotski terijer, 10,67% (11/103) pasa je križane pasmine, a 8,73% (9/103) pripada pasmini maltezer. Unutar skupine OP zabilježeno je 18 pasmina, od kojih 45,45% (20/44) pasa pripada pasmini zapadno-škotski terijer, 9,09% (4/44) pasa je križane pasmine, 4,54% (2/44) pasa pasmine hrvatski ovčar, 4,54% (2/44) pasa pasmine maltezer, te 4,54% (2/44) pasa pasmine zlatni retriever. Unutar skupine ENDO zabilježeno je 18 pasmina, a 3,38% (2/59) životinje su nepoznate pasmine. Uočeno je da 20,33% (12/59) pasa pripada pasmini zapadno-škotski terijer, 11,86% (7/59) pasa je pasmine maltezer, 11,86% (7/59) križane pasmine, 10,16% (6/59) pasmine jorkširski terijer, te 8,47% (5/59) pasmine pekinezer (Tablica 3.

Tablica 3. Pasmine pasa sa stranim tijelom u jednjaku unutar skupina kojima je strano tijelo u jednjaku uklonjeno endoskopski/kirurški i njihov ukupan broj

<b>Pasmina</b>	<b>OP</b>	<b>ENDO</b>	<b>Ukupno</b>
Zapadno škotski terijer	20	12	32
Psi križane pasmine	4	7	11
Maltezer	2	7	9
Jorkširski terijer	1	6	7
Shih – tzu	1	4	5
Pekinezer	0	5	0
Patuljasti pinč	0	4	4
Lhasa apso	1	2	3
Hrvatski ovčar	2	0	2
Labrador retriver	1	1	2
Zlatni retriver	2	0	2
Francuski buldog	1	1	2
Američki stafordski terijer	1	1	2
Mops	1	1	2
Psi nepoznate pasmine	0	2	2
Ostale pasmine	7	7	14
<b>Ukupno</b>	<b>44</b>	<b>59</b>	<b>103</b>

#### 4.5 Tjelesna masa pasa sa stranim tijelom u jednjaku

Gledajući ukupnu populaciju od 103 životinje, uočeno je da je 26,21% (27/103) životinja tjelesne mase < 5kg, 37,86% (39/103) životinja tjelesne mase između 6 i 10 kg, 16,50% (17/103) životinja tjelesne mase iznad 10 kg, a 19,41% (20/103) životinja je nepoznate tjelesne mase. Unutar skupine OP 15,90% (7/44) životinja je mase < 5kg, 47,72% (21/44) mase 6-10 kg, 18,18% (8/44) mase < 10 kg, te 18,18% (8/44) životinja je nepoznate tjelesne mase. Unutar skupine ENDO 33,89% (20/59) životinja je mase < 5 kg, 30,50% (18/59) mase 6-10 kg, 15,25% (9/59) mase >10 kg, a 20,33% (12/59) životinja je nepoznate tjelesne mase (Tablica 4.).

Tablica 4. Tjelesna masa pasa sa stranim tijelom u jednjaku unutar skupina kojima je strano tijelo u jednjaku uklonjeno endoskopski/kirurški te njihov ukupan broj

Masa	OP	ENDO	Ukupno
< 5 kg	7	20	27
6 – 10 kg	21	18	39
> 10 kg	8	9	17
Nepoznato	8	12	20
<b>Ukupno</b>	<b>44</b>	<b>59</b>	<b>103</b>

#### 4.6 Anamnestički podaci i klinička slika u pasa sa stranim tijelom u jednjaku

Kliničke simptome podijelili smo u 3 skupine: simptomi probavnog sustava, simptomi dišnog sustava i ostali simptomi (Tablica 5.). Simptomi probavnog sustava navedeni su u anamnezi kako slijedi: ima apetit i povraća, nema apetit i povraća, vodu pije i ne povraća, vodu pije i povraća, ne pije, povraća, nema stolicu, pojačano slini, proljev, mršavi. Simptomi dišnog sustava navedeni u anamnezi uključuju gušenje, gutanje zraka, otežano disanje i kašalj. Ostali simptomi odnose se uglavnom na promjene ponašanja životinje, a navedeni su u anamnezi kako slijedi: tresse se (drhti), cvili (nemir), bezvoljna/mirnija, umara se (leži). Od ukupno 103 životinje, vlasnici njih 64,07% (66/103) vidjeli su da je životinja pojela strano tijelo. Životinja pojela strano tijelo. U skupini ENDO za 64,40% (38/59) pasa vlasnici su uočili da je njihov ljubimac pojeo strano tijelo, dok je u skupini OP isto uočeno za 63,63%



(28/44) kućnih ljubimaca. Uočeno je da je ukupno 33,98% (35/103) pasa prije dolaska na kliniku pregledano kod veterinara i to skupini ENDO 28,81% (17/59) pasa, a u skupini OP 40,90% (18/44) pasa. Vlasnici 17,47% (18/103) pasa u anamnezi navode da je pas prije dolaska na kliniku terapijan kod drugog veterinara i to 11,86% (7/59) unutar skupine ENDO i 18,64% (11/59) unutar skupine OP. Uočeno je da 95,14% (98/103) pasa sa stranim tijelom u jednjaku pokazuje simptome probavnog sustava, 3,30% (24/103) pokazuje simptome dišnog sustava, a 17,47% (18/103) pokazuje ostale simptome (Tablica 5.)

Tablica 5. Klinički simptomi pasa sa stranim tijelom u jednjaku navedeni u anamnezi unutar skupina kojima je strano tijelo u jednjaku uklonjeno endoskopski/kirurški i njihov ukupan broj

<b>Klinički simptomi</b>	<b>OP</b>	<b>ENDO</b>	<b>Ukupno</b>
Simptomi probavnog sustava: Ima apetit i povraća	6	7	13
Nema apetit i povraća	14	8	22
Vodu pije i ne povraća	6	8	14
Vodu pije i povraća	1	2	3
Ne pije	8	4	12
Povraća	10	15	25
Nema stolicu	0	2	2
Pojačano slinjenje	1	5	6
Proljev	1	0	1
Mršavljenje	0	1	1
Simptomi dišnog sustava: Gušenje	2	5	7
Gutanje zraka	0	1	1
Otežano disanje	3	5	8
Kašalj	4	4	8
Ostali simptomi: Trese se/drhti	1	1	2
Cvili/nemirna	3	5	8
Bezvoljna/mirnija	2	1	3
Umara se/leži	2	0	2
<b>Ukupno</b>	<b>65</b>	<b>75</b>	<b>140</b>

#### 4.7 Trajanje bolesti, odnosno kliničkih simptoma

Trajanje bolesti, odnosno kliničkih simptoma definirano je periodom od trenutka kada je vlasnik uočio prvi simptom do trenutka dolaska životinje na kliniku. Iz anamnestičkih podataka trajanje kliničkih simptoma od ukupno 103 životinje nepoznato je u 15,53% (16/103) pasa. Kod 35/92% (37/103) životinja uočeno je da su se klinički simptomi javili unutar 24h, kod 37,86% (39/103) unutar 2-6 dana, a kod 10,67% (11/103) unutar 7 i više dana. Unutar skupine OP klinički simptomi su se kod 47,72% (21/44) životinje javili unutar 2-6 dana, dok su se kod njih 25% (11/44) javili unutar 1 dana. Kod njih 13,63% (6/44) javili su se unutar 7 i više dana, a za njih 13,63% (6/44) trajanje kliničkih simptoma je nepoznato. Unutar skupine ENDO klinički simptomi su se kod 44,06% (26/59) pasa javili unutar 1 dana, kod 30,50% (18/59) unutar 2-6 dana, kod 8,47% (5/59) unutar 7 i više dana, a za 16,94% (10/59) pasa trajanje kliničkih simptoma je nepoznato (Tablica 6.).

Tablica 6. Trajanje bolesti kod pasa sa stranim tijelom u jednjaku unutar skupina kojima je strano tijelo u jednjaku uklonjeno endoskopski/kirurški i njihov ukupan broj

<b>Trajanje bolesti</b>	<b>OP</b>	<b>ENDO</b>	<b>Ukupno</b>
< 24h	11	26	37
2 – 6 dana	21	18	39
< 7 dana	6	5	11
Nepoznato	6	10	16
<b>Ukupno</b>	<b>44</b>	<b>59</b>	<b>103</b>

## 4.8 Trajanje hospitalizacije

Trajanje hospitalizacije obuhvaća vremenski period od dana primitka životinje na Kliniku za kirurgiju, ortopediju i oftalmologiju u svrhu liječenja, do dana otpusta životinje. U našem istraživanju trajanje hospitalizacije podijelili smo na: 1 dan, 2 dana, 3 dana, 4 dana, 5 dana, 6 dana, 7 dana, 8 dana (Tablica 7.) Za 4,85% (5/103) životinja trajanje hospitalizacije nije zabilježeno. Od toga je 6,81% (3/44) pasa unutar OP skupine, a 3,38% (2/59) unutar ENDO skupine. Uočeno je da je kod ukupno 36,89% (38/103) pasa trajanje hospitalizacije iznosilo 1 dan. Od toga je 18,18% (8/44) pasa unutar OP skupine, a 50,84% (30/59) pasa unutar ENDO skupine.

Tablica 7. Trajanje hospitalizacije pasa sa stranim tijelom u jednjaku unutar skupina kojima je strano tijelo u jednjaku uklonjeno endoskopski/kirurški i njihov ukupan broj

<b>Trajanje hospitalizacije</b>	<b>OP</b>	<b>ENDO</b>	<b>Ukupno</b>
1 dan	8	30	38
2 dana	3	21	24
3 dana	8	3	11
4 dana	6	2	8
5 dana	7	0	7
6 dana	5	0	5
7 dana	3	0	3
8 dana	1	1	2
Nepoznato	3	2	5
<b>Ukupno</b>	<b>44</b>	<b>59</b>	<b>103</b>

## 4.9 Vrsta stranog tijela u jednjaku

U našem istraživanju strana tijela u jednjaku podijelili smo u četiri skupine: kosti, oštri predmeti, drveni štapovi, te ostala strana tijela. Kod ukupno 10,67% (11/103) životinja vrsta stranog tijela nam je nepoznata, od toga unutar OP skupine nepoznata je kod 4,54% (2/44) pasa, a kod ENDO skupine kod 5,25% (9/59) pasa. Skupina kosti obuhvaća kosti, rebra, kralješke i hrskavice. Skupina oštri predmeti obuhvaća udice i igle. Skupina ostalo obuhvaća kobasicu (mekanu hranu) i najlonsku čarapu kao strana tijela u jednjaku. Uočeno je da 77,66% (80/103) pasa ima kost kao strano tijelo u jednjaku. Unutar OP skupine 86,36% (38/44) pasa, a unutar ENDO skupine 71,18% (42/59) pasa imalo je kost kao strano tijelo u jednjaku. Kod 5,82% (6/103) pasa strano tijelo predstavljaju oštri predmeti, kod 0,97% (1/103) pasa drveni štap, a ostale vrste stranih tijela u jednjaku zabilježene su kod 10,67% (1/103) pasa (Tablica 8.).

Tablica 8. Vrsta stranog tijela u jednjaku pasa unutar skupina kojima je strano tijelo u jednjaku uklonjeno endoskopski/kirurški i njihov ukupan broj

Vrsta stranog tijela	OP	ENDO	Ukupno
Kosti	38	42	80
Oštri predmeti	2	4	6
Drveni štapovi	1	0	1
Ostalo	1	4	5
Nepoznato	2	9	11
<b>Ukupno</b>	<b>44</b>	<b>59</b>	<b>103</b>

#### 4.10 Položaj stranog tijela u jednjaku pasa

Položaj stranog tijela određen je na temelju RTG pretrage, a potvrđen nakon endoskopske pretrage, odnosno ezofagotomije. U našem istraživanju položaj stranog tijela u jednjaku podijelili smo u 4 lokacije: vratni dio jednjaka, prekardijalni dio jednjaka u prsnom košu, jednjak iznad same baze srca te kaudalni dio jednjaka. Vratni dio jednjaka obuhvaća prostor od grkljana do *aperture thoracis cranialis*. Prekardijalni dio jednjaka u prsnom košu obuhvaća prostor od *aperturæ thoracis cranialis* do iznad same baze srca. Jednjak iznad baze srca obuhvaća dio iznad same baze srca, dok se kaudalni dio jednjaka odnosi na dio jednjaka od iznad baze srca pa do kardije. Uočeno je da je od ukupno 103 životinje, kod njih 45,63% (47/103) pasa strano tijelo zastalo u kaudalnom dijelu jednjaka, kod 16,50% (17/103) iznad baze srca, kod 12,62% (13/103) u vratnom dijelu jednjaka, kod 6,79% (7/103) u prekardijalnom dijelu. Kod ukupno 18,44% (19/103) pasa položaj stranog tijela u jednjaku nije poznat. U skupini OP kod 52,27% (23/44) životinja strano tijelo je zaostalo u kaudalnom dijelu, kod 27,27% (12/44) iznad baze srca, kod 4,54% (2/44) u vratnom dijelu, a isto toliko 4,54% (2/44) u prekardijalnom dijelu jednjaka. Za ukupno 11,36% (5/44) životinja unutar ove skupine položaj stranog tijela nije poznat. U skupini ENDO zabilježeno je da je kod 40,67% (24/59) životinja strano tijelo zaostalo je u kaudalnom dijelu jednjaka, kod 18,64% (11/59) u vratnom dijelu, kod 8,47% (5/59) u prekardijalnom dijelu, a isto toliko 8,47% (5/59) iznad baze srca. Za ukupno 23,72% (14/59) životinja unutar ove skupine položaj stranog tijela nije poznat (Tablica 9.)

Tablica 9. Položaj stranog tijela u jednjaku pasa unutar skupina kojima je strano tijelo u jednjaku uklonjeno endoskopski/kirurški i njihov ukupan broj

<b>Položaj stranog tijela u jednjaku</b>	<b>OP</b>	<b>ENDO</b>	<b>Ukupno</b>
Vratni dio jednjaka	2	11	13
Prekardijalni dio jednjaka u prsnom košu	2	5	7
Jednjak iznad baze srca	12	5	17
Kaudalni dio jednjaka	23	24	47
Nepoznato	5	14	19
<b>Ukupno</b>	<b>44</b>	<b>59</b>	<b>103</b>

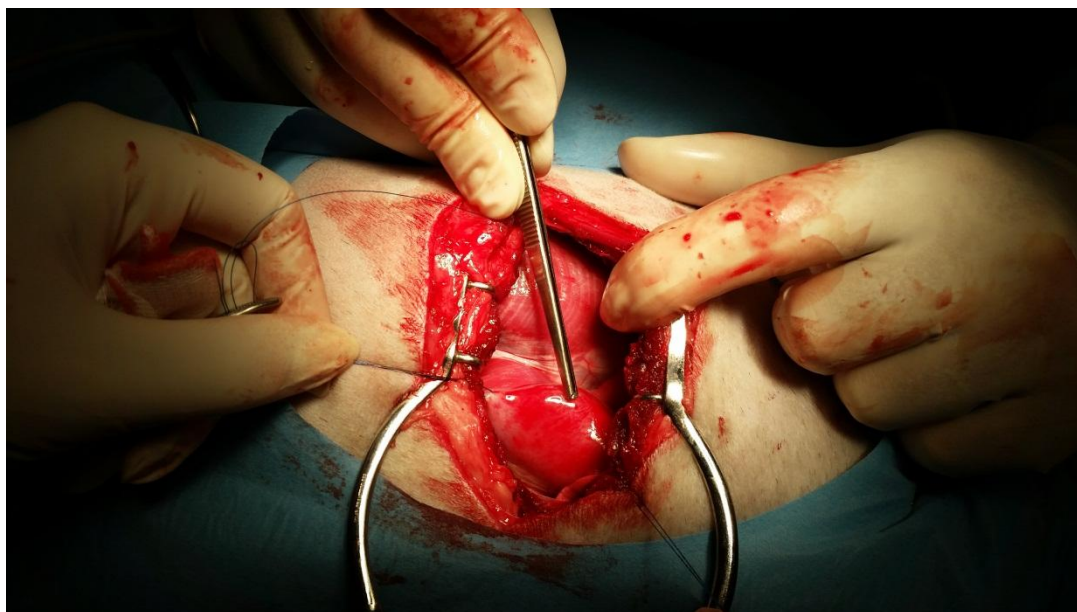
#### **4. 11 Način liječenja stranog tijela u jednjaku – EZOFAGOTOMIJA**

Kod 77,27% (34/44) pasa učinjena je interkostalna torakotomija, te je strano tijelo uklonjeno ezofagotomijom, kod 11,36% (5/44) pasa strano tijelo je uklonjeno ezofagotomijom pristupom u vratnom dijelu jednjaka. Kod 38,63% (17/44) životinja interkostalna torakotomija napravljena je pristupom sa lijeve strane životinje, dok je kod 6,81% (3/44) životinja napravljena pristupom sa desne strane životinje. Kod 54,54% (24/44) životinja strana s koje je rađena interkostalna torakotomija nije poznata. Prije ezofagotomije, kod 38,63% (17/44) pasa učinjena je endokopska pretraga stranog tijela, te je pokušano endoskopsko uklanjanje stranog tijela. Jednjačka sonda postavljena je kod 2 životinje kod kojih je strano tijelo uklonjeno pristupom u vratnom dijelu jednjaka, te ezofagotomijom. Za vrijeme rendgenske pretrage 18,18% (8/44) pasa apliciran je kontrast. Kod dvije životinje u OP strano tijelo izvađeno je pristupom kroz želudac. Kod jedne životinje strano tijelo je bilo rebro dužine 20 cm koje se protezalo gotovo cijelom dužinom jednjaka. Jednoj životinji nakon ezofagotomije učinjeno je proširivanje strikture balonom. Uočeno je da je kod 25% (11/44) životinja ezofagotomija rađena unutar 8 međurebrenog prostora. Kod 15,90% (7/44) životinja unutar 7 međurebrenog prostora, kod 13,63% (6/44) životinja rađena je pristupom u vratnom dijelu jednjaka, kod 6,81% (3/44) pristupom kroz 4, kod 6,81% (3/44) pristupom kroz 6 međurebreni prostor. Zabilježeno je da je ezofagotomija rađena kroz više od jednog međurebrenog prostora u 4,54% (2/44) pasa. Za 18,18% (8/44) životinja međurebreni prostor u kojem je rađena ezofagotomija je nepoznat (Tablica 10.).

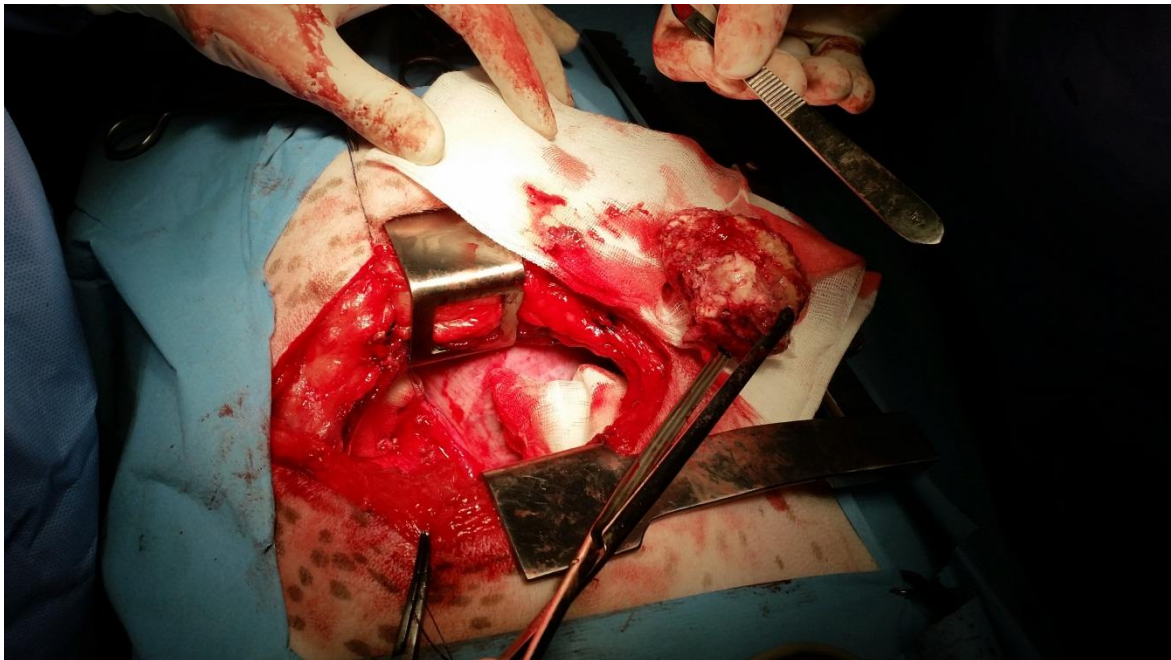
Tablica 10. Međurebreni prostor u kojem je učinjena interkostalna torakotomija radi izvođenja ezofagotomije

Međurebreni prostor	Broj životinja unutar OP skupine
4 m.p.	2
5 m.p.	3
6 m.p.	2
7 m.p.	7
8 m.p.	11
9 m.p.	3
Kombinacija više m.p.	2
Vratni dio jednjaka	6
Nepoznat m.p.	8
<b>Ukupno</b>	<b>44</b>

\* m.p. = međurebreni prostor



Slika 4. Strano tijelo u jednjaku prije njegova uklanjanja ( slika iz vlastitog izvora)



Slika 5. Strano tijelo nakon što je uklonjeno iz jednjaka (slika iz vlastitog izvora)

#### **4.12 Način liječenja stranog tijela u jednjaku – ENDOSKOPIJA**

Strano tijelo u jednjaku u 77,96% (46/59) životinja uklonjeno je endoskopski, a kod 10,16% (6/59) životinja strano tijelo je endoskopski pogurnuto u želudac. Kod 3,38% (2/59) životinja strano tijelo dijelom je uklonjeno endoskopski, a dijelom pogurnuto u želudac. Manualno, uz pomoć hvataljke strano tijelo u jednjaku izvađeno je kod 3/59 (5,08%) životinje. Strano tijelo u jednjaku kod 1,69% (1/59) životinje sa dijagnozom stranog tijela u jednjaku prilikom endoskopske pretrage nije pronađeno, a 1,69% (1/59) životinja uginula je prilikom endoskopije jednjaka, prije nego što je strano tijelo uklonjeno. Nakon uklanjanja stranog tijela, kod 3,38% (2/59) životinja postavljena je želučana sonda. Zabilježeno je da je prilikom rendgenske pretrage apliciran kontrast u 22,03% (13/59) životinja prije endoskopske pretrage jednjaka.



### 4.13 Ishod operacije

Gledajući ukupnu populaciju od 103 životinje sa stranim tijelom u jednjaku, 8,73% (9/103) životinja je uginulo, dok je 91,27% životinja preživjelo. Unutar skupine OP zabilježeno je 15,90% (7/44) uginuća i 84,1% (37/44) preživjelih. Unutar skupine ENDO zabilježeno je 40% (2/5) uginuća i 60% preživjelih (3/5). Od 7 uginulih unutar OP skupine, 71,42% (5/7) je bilo ženskog spola, a 28,57% (2/7) muškog. Uočeno je da je unutar OP skupine 71,42% (5/7) uginulih životinja starosti 2-6 godina, a 28,57% (2/7) životinja starije su od 7 godina. Svi uginuli (2/2) unutar ENDO skupine bili su muškog spola. Jedna životinja unutar te skupine bila je stara 2 godine, a druga 12 godina. Unutar ENDO skupine obje uginule životinje bile su pekinezeri. Unutar OP skupine 71,42% (5/7) pasa pasmine su zapadno-škotski terijer, 12,5% (1/7) pasmine zlatni retriever i 12,5% (1/7) križane pasmine. Zabilježeno je da je 77,77% (7/9) uginulih životinja prije zaprimanja na Klinikum za kirurgiju, ortopediju i oftalmologiju već liječeno kod veterinara. Za 55,55% (5/9) pasa vlasnici u anamnezi navode kako su vidjeli da je pas pojeo kost. Svi psi 100% (8/9) povraćali su, a 33,33% (3/9) pasa imali su respiratorne simptome u vidu ubrzanog i otežanog disanja. Izrazito slinjenje zabilježeno je u 11,11% (1/9) pasa. Za 22,22% (2/9) pasa podaci o trajanju kliničkih simptoma su nepoznati. Kod 11,11% (1/9) životinja simptomi su se javili unutar 24h, kod 44,44% (4/9) između 2-6 dana, a kod 22,22% (2/9) unutar 7 dana. Kod 100% (9/9) životinja strano tijelo bila je kost. Kralježak je kod 42,85% (3/7) životinje unutar OP skupine predstavljao strano tijelo u jednjaku. Unutar skupine OP kod 28,57% (2/7) životinja interkostalna torakotomija rađena je s lijeve strane, dok je strana na kojoj je rađena torakotomija kod njih 71,42% (5/7) nepoznata. Torakotomija je rađena kroz 7. međurebreni prostor kod 14,28% (1/7) životinje, kod 28,57% (2/7) kroz 8. međurebreni prostor, kod 14,28% (1/7) kroz 5. međurebreni prostor. Kod jedne životinje (12,5%) rađena je kroz 7,8 i 9 međurebreni prostor, dok je kod 28,57% (2/7) životinja međurebreni prostor u kojem je rađena torakotomija nepoznat. Prsni dren postavljen je kod 28,57% (2/7) životinja unutar OP skupine, a kod 14,28% (1/7) apliciran je kontrast prilikom rendgenskog snimanja. Uočeno je da je 77,77% (7/9) životinja uginulo unutar 24h. Od toga je u ENDO skupini unutar 24h uginulo 100% (2/2) životinja, a jedna od njih uginula je za vrijeme endoskopije. Kod OP skupine 71,42% (5/7) životinja uginulo je unutar 24h, dok je preostalih 28,57% (2/7) životinja uginulo treći dan. Komplikacije koje smo susreli kod uginulih životinja uključuju: piogranulomatoznu upalu jednjaka, nekrozu sluznice jednjaka, gnojno nekrotični ezofagitis,

laceraciju jednjaka, perforaciju jednjaka, piotoraks, likvidotoraks, emfizem, sepsa. Perforacija jednjaka uočena je u 77,77% (7/9) uginulih pasa.

#### **4.14 Nalaz za vrijeme operacije i komplikacije**

Tijekom našeg istraživanja kao komplikacije zabilježene su sepsa, povraćanje, gastroenteritis, stenoza jednjaka, upala ždrijela, striktura jednjaka, nakupljanje zraka u prsnoj šupljini, krvarenje, nekroza jednjaka, stanjenje stijenke jednjaka, oteklina u području operacijske rane, upala jednjaka, apsces, ishemija sluznice jednjaka, nakupljanje tekućine u prsnoj šupljini, emfizem, upala dušnika, hipotonija jednjaka, edem, ulceracije i erozije jednjaka.

##### **4.14.1 Komplikacije nakon uklanjanja stranog tijela u jednjaku ezofagotomijom**

Komplikacije koje su se javile unutar OP skupine uključivale su povraćanje, gastroenteritis, stenozu jednjaka, faringitis, strikturu jednjaka, pneumotoraks, apsces u području rane, perforacija jednjaka, ezofagitis. Povraćanje se postoperacijski javilo kod 4,54% (2/44) psa. Od toga se kod jednog psa javilo 36 dana postoperacijski, kod jednog 11 dana postoperacijski. Jedan pas 2 dana postoperacijski počeo je kašljati, a jedan dan postoperacijski jedan pas imao je pooštren dišni šum. Perforacija jednjaka za vrijeme kirurškog zahvata uočena je kod 31,81% (14/44) pasa. Piotoraks zabilježen je kod dva psa. U području kirurške rane kod jednog psa uočen je apsces 9 dana nakon operacije. Kod više životinja sluznica jednjaka na mjestu perforacije bila je nekrotična, izrazito prhka, mjestimično ljubičaste boje. Jako krvarenje uzrokovano oštećenjem sluznice jednjaka zabilježeno je kod 4,54% (2/44) pasa. Gastroenteritis je zabilježen kod 4,54% (2/44) životinje. Kod jedne životinje jednjak je bio razderan kroz 5 međurebrenih prostora. Dvije životinje postoperacijski razvile su pneumotoraks.

#### **4.14.2 Komplikacije nakon endoskopskog uklanjanja stranog tijela u jednjaku**

Komplikacije koje su se javile unutar ENDO skupine uključivale su upalu jednjaka, hipotoniju jednjaka, ulceracije, erozije i strikturu jednjaka. Unutar ENDO skupine za vrijeme endoskopije kod 40,67% (24/59) životinja zabilježene su promjene na jednjaku. Kod 22,03% (13/59) životinja uočeno je da je na mjestu zaostajanja stranog tijela, sluznica jednjaka oštećena, zacrvenjena, hrapava, edematozno promijenjena. Ostatak sluznice bio je fiziološkog izgleda. Na mjestima zaostajanja stranog tijela uočene su dvije površinske ozljede jednjaka kod jedne životinje. Dublje ozljede sluznice (ulceracije) zabilježene su u 5,08% pasa (3/59). Kod dvije životinje 3,38% (2/59) zabilježena je laceracija sluznice jednjaka. Devijacija dušnika uočena je kod jedne životinje sa stranim tijelom u jednjaku. U trenutku vađenja stranog tijela u jednjaku, kod 5,08% (3/59) pasa zabilježene su promjene na sluznici ždrijela koja je bila upaljena, ždrijelo zažareno i bolno, djelomično ispunjeno pjenastim sadržajem, a tonzile su prominirale iz kripti. Kod jedne životinje tijekom endoskopske pretrage jednjaka uočeno je i strano tijelo u želucu, a sluznica jednjaka i želuca upalno je promijenjena. Hipotonija jednjaka uočena je kod jedne životinje prilikom endoskopske pretrage jednjaka, kod iste životinje 8 dana nakon vađenja stranog tijela u jednjaku razvila se striktura jednjaka, te je učinjena ponovna endoskopija sa širenjem jednjaka balonom.

#### 4.15 Hematološke i biokemijske pretrage krvi pasa sa stranim tijelom u jednjaku

Tijekom našeg istraživanja prikupljeni su podatci o rezultatima hematoloških i biokemijskih pretraga krvi pasa sa stranim tijelom u jednjaku. Podatci dobiveni hematološkom pretragom analizirani su unutar OP i ENDO skupine.

Kao referentna vrijednost za neutrofile uzeta je vrijednost 60-77%. Unutar skupine OP 0.dan kod 15,38% (2/13) životinja uočena je neutrofilija (>77%), a kod 23,07% (3/13) životinja neutropenija (<60%). Unutar skupine ENDO 0. dan zabilježena je neutrofilija (>77%) u 41,66% (10/24) pasa, a kod 4,16% (1/24) pasa neutropenija (<60%). Uočeno je da 61,53% (8/13) pasa ima vrijednost neutrofila unutar referentnih vrijednosti. Fiziološke granice UREE kreću se u rasponu od 3,3 - 8,3 mmol/L. U skupini OP 0. dan 9,09% (1/11) pasa ima povišenu (>8,3 mmol/L) vrijednost UREE, a 18,18% (2/11) sniženu (>3,3 mmol/L) vrijednost. Kod 72,72% (8/11) pasa zabilježena je vrijednost uree unutar fizioloških granica. U skupini ENDO 0. dan uočeno je da 22,22% (4/18) ima povišenu (>8,3 mmol/L) vrijednost uree, a 5,55% (1/18) sniženu (>3,3 mmol/L) vrijednost uree. Kao referentna vrijednost za TP uzeta je 55-75 g/L. Kod 9,09% (1/11) pasa unutar skupine OP 0.dan zabilježena je snižena (>55 g/L) vrijednost TP, dok je kod 90,90% (10/11) uočena vrijednost za TP koja se nalazi unutar referentne vrijednosti. Unutar skupine ENDO 0.dan kod 11,11% (2/18) pasa vrijednost TP nalazi se unutar referentne vrijednosti, dok je kod 11,11% (2/18) pasa vrijednost TP snižena (>55 g/L). Fiziološke granice ALT kreću se u rasponu do 88 U/L. Unutar skupine OP 0. dan uočeno je da 12,50% (1/8) pasa ima povišenu (>88) vrijednost ALT. Svi ostali 87,50% (7/8) imaju vrijednost ALT unutar fizioloških granica. U skupini ENDO 0. dan sve životinje imaju vrijednost ALT unutar fiziološke granice.

Kao referentna vrijednost za WBC uzeta je 6-17%. Unutar OP skupine 1. dan kod 30,76% (4/13) pasa 1. dan uočena je povišena (>17%) vrijednost WBC, dok je kod 69,20% (9/13) vrijednost WBC unutar referentne vrijednosti. Unutar skupine ENDO kod 33,33% (8/24) pasa vrijednost WBC je povišena (>17%), a kod 66,66% (16/24) pasa nalazi se unutar referentne vrijednosti. Fiziološka vrijednost AST je do 82 U/l. Povišena vrijednost AST uočena je kod 12,50% (1/8) životinja unutar skupine OP 1. dan, dok je kod 87,50% (7/8) pasa vrijednost AST unutar fiziološke vrijednosti.

Fiziološka granica RBC kreće se od 5,5 – 8,5 x 10<sup>12</sup>/L. Uočeno je da 26,66% (4/15) pasa, od kojih svi pripadaju skupini OP 8.dan ima smanjenu vrijednost RBC. Unutar ENDO

skupine 8. dan sve životinje imaju RBC unutar fiziološke granice. Kao referentna vrijednost HMT uzeta je 37-55%. Unutar skupine OP 8. dan kod 33,33% (3/9) pasa zabilježena je smanjena (>37%) vrijednost HMT, dok 6/9 pasa ima vrijednosti HMT unutar fizioloških granica. Uočeno je da 100% (5/5) životinja unutar ENDO skupine 8.dan ima HMT unutar fiziološke granice. Fiziološka granica MCH se kreće od 19-23 pg. Povišen MCH (>23 pg) zabilježen je kod ukupno 9/15 pasa. Od toga 6,66% (1/15) pasa spada u skupinu ENDO 8.dan, dok 53,33% (8/15) pasa spada u skupinu OP 8. dan. Ostale životinje, njih 40% (6/15) unutar obje skupine 8.dan imaju MCH unutar fiziološke granice.

Analizom biokemijskih parametara utvrdili smo razlike između hematoloških i biokemijskih parametara OP i ENDO skupine. Uspoređujući relativne vrijednosti hematoloških parametara između OP i ENDO skupine 0. dan ST-testom nađena je statistička značajnost kod neutrofila ( $p = 0,03$ ). KS- test i U-test nisu pokazali razliku. Statistički značajna razlika uspoređujući relativne vrijednosti biokemijskih parametara obje skupine 0. dan uočena je U-testom, gdje je za vrijednost UREA  $p = 0,04$ , za vrijednost TP  $p = 0,02$ , a za vrijednost AST  $p = 0,03$ .

Između OP i ENDO skupine zabilježena je statistička značajnost za broj leukocita 1. dan. ST-test pokazao je WBC  $p = 0,034$ , KS- test WBC  $p < 0,05$ , a U-test WBC  $p = 0,02$ . Uspoređujući biokemijske parametre obje skupine nađena je statistička značajnost za AST ( $p = 0,0134$ ) ST-testom, dok se KS-test i U-test ne mogu napraviti zbog premalog broja u uzorku.

Statistički značajna razlika između hematoloških i biokemijskih parametara OP i ENDO skupine 4 dan ne postoji. Uspoređujući relativne vrijednosti hematoloških parametara ST-test je pokazao da nema razlike, dok se KS- test i U-test ne mogu provesti zbog premalog broja u uzorku. Biokemijski podaci prikupljeni unutar OP i ENDO skupine 4.dan zbog premalog broja u uzorku ne mogu se obraditi.

Između OP i ENDO skupine 8. dan postoji statistička razlika kod RBC ( $p = 0,0076$ ), HMT ( $p = 0,037$ ), MCV ( $p = 0,0025$ ), MCH ( $p = 0,0025$ ), dok je kod biokemijskih parametara nema.

## 5. RASPRAVA

Strano tijelo u jednjaku pasa česta je bolest mladih pasa koja može izazivati po život opasne probleme. U našem istraživanju uočeno je da spol ne utječe na pojavnost stranog tijela u jednjaku pasa. Zaključak smo donijeli na temelju podjednakog omjera spolova ispitivanih životinja pa je tako omjer M:Ž= 50,49%:49,51%. Naši rezultati podudaraju se s prethodno objavljenim istraživanjima gdje također nije uočena spolna predispozicija za nastanak ove bolesti (HOULTON i sur., 1985) (RYAN i GREENE, 1975). Prosječna starost životinja sa stranim tijelom u jednjaku je  $\leq 3$  godine (KNIGHT, 1963) (RYAN i GREENE, 1975). U drugom istraživanju prosječna starost životinja je 4,9 godina (SPIELMAN i sur., 1992). U našem istraživanju ona iznosi 4,4 godina. Iz navedenog možemo zaključiti da su mlađi psi skloniji stranom tijelu u jednjaku. To pripisujemo razigranosti i proždrljivosti u mlađih životinja.

Kost je najčešće strano tijelo u jednjaku pasa (MOORE, 2001) (ROUSSEAU i sur., 2007) (MICHAEL i sur., 2008). Naše istraživanje koje je provedeno na većoj populaciji životinja, također je potvrdilo kost kao najčešću vrstu stranog tijela u jednjaku i to u 77,66% pasa. Tijekom našeg istraživanja ista je uklonjena većinom endoskopski. Ipak razlika između pojavnosti kosti u skupini pasa u kojoj je učinjeno endoskopsko ili kirurško uklanjanje je minimalna, pa je tako u skupini OP kost izvađena u 86% slučajeva, a u skupini ENDO u 82% slučajeva ( $p > 0,05$ ). Iz navedenog možemo zaključiti da su strana tijela najčešće kosti, dijelovi hrskavica koje vlasnici još uvijek rado daju svojim životinjama kao obrok.

Tijekom našeg istraživanja uočeno je da su svi zaprimljeni psi imali kliničke simptome, što je suprotno drugom istraživanju (GIANELLA i sur., 2009) gdje dio životinja nije pokazivao nikakve kliničke simptome. Klinički simptomi variraju, a prevladavaju simptomi probavnog sustava, nešto rjeđe simptomi dišnog sustava. To objašnjavamo različitim trajanjem kliničkih simptoma. Naše istraživanje pokazalo je da je trajanje kliničkih simptoma povezano s kliničkom slikom. Što su duže životinje imale strano tijelo u jednjaku, to je ono uzrokovalo veća oštećenja. Prvi simptom koji vlasnici uočavaju je onaj koji najlakše vide, a to je povraćanje odnosno regurgitacija. Trajanje kliničkih znakova povezano je s oštećenjem stjenke jednjaka (GUILFORD i STROMBECK, 1996), što potvrđuje i naše istraživanje.

Dosadašnja istraživanja pokazala su da je perforacija jednjaka vidljiva u hematološkim krvnim nalazima. Povećan broj nezrelih neutrofila ukazuje na perforaciju jednjaka (PARKER i sur. (1989). U našem istraživanju uočena je statistička značajnost kod neutrofila ( $p = 0,03$ ) 0. dan. Omjer povećanog broja neutrofila iznosi OP:ENDO=15,38%:41,66%. Iz tog zaključujemo da je u prvim danima značajna obrambena reakcija neutrofilima koji veoma brzo odgovaraju na prodor mikroorganizama u perforiranom dijelu jednjaka, no nisu sposobni održati kontinuiranu fagocitozu. Neutrofili nastaju iz matičnih stanica koštane srži, migriraju u krvotok i 12 sati kasnije odlaze u tkiva.. Proizvodnja neutrofila regulirana je citokinima, a gubitak neutrofila kontroliran je brzinom njihove apoptoze. Neutrofili migriraju u tkiva, gdje na kraju prelaze u fazu apoptoze te ih fagocitiraju makrofagi. To je razlog zbog kojeg ih u kasnijim krvnim nalazima ne nalazimo u većoj količini. Neutrofilija se češće javlja u životinja kojima je strano tijelo uklonjeno endoskopski, a zabilježena je već prvog dana po primitku životinje. Ovo objašnjavamo činjenicom da tijekom kirurškog uklanjanja stranog tijela u jednjaku aseptičnim pristupom, uklanjajući promijenjene rubove sluznice jednjaka te ispirući operacijsko polje smanjujemo mogućnost ozbiljnije upalne reakcije. S druge strane, sluznica jednjaka je tijekom endoskopskog uklanjanja stranog tijela neizbježno nadražena. Strano tijelo prilikom izvlačenja može uzrokovati oštećenje sluznice jednjaka, a mjesto na kojem se nalazilo strano tijelo ostaje oštećeno, više ili manje promijenjeno. Kao takvo podložno je većim upalnim promjenama, odnosno u krvi može objasniti povišenu vrijednost neutrofila koji kao takvi među prvima dolaze na mjesto upale.

U našem istraživanju dobili smo statistički značajnu razliku 0. dan za vrijednosti UREA gdje je  $p=0.04$ . Urea predstavlja krajnji produkt u metabolizmu proteina mesoždera, a odvija se u jetri. Prolazi kroz glomerularnu filtraciju kao i kreatinin te predstavljaju pokazatelje pravilne funkcije glomerula (MEYER i sur., 1992). Povišenu ureu smatramo normalnom ako je životinja jela netom prije vađenja krvi, dok se snižena pojavljuje kod životinja koje su dugo gladovale ili imaju oštećenu jetru. U ovom slučaju povišenu vrijednost uree objašnjavamo krvarenjem u gastrointestinalnom sustavu, odnosno oštećenom dijelu jednjaka.

Alanin-aminotransferaza (ALT) i aspartat-aminotransferaza (AST) su biokemijski parametri koji nam govore o stupnju oštećenja tkiva jetre (MEYER i sur., 1992). U našem istraživanju rezultati pokazuju visoke vrijednosti ALT u 27,7% životinja. ALT je enzim koji je najviše zastupljen u jetri i bubrezima, dok je u mnogo manjim količinama prisutan u srcu i mišićima. U krvi je normalno prisutan u niskim koncentracijama. Pri povredi stanica, enzim

se oslobađa u krv. Povišenu vrijednost zabilježenu kod pasa sa stranim tijekom u jednjaku u našem istraživanju objašnjavamo otpuštanjem veće količine ALT-a u krv zbog ozljede mišićnice jednjaka na mjestu zaostajanja stranog tijela.

Najčešće mjesto zaostajanja stranog tijela u jednjaku je kaudalni dio jednjaka (ROUSSEAU i sur., 2007). U našem istraživanju 45,63% (47/103) pasa imalo je strano tijelo u jednjaku koje je zastalo u kaudalnom dijelu jednjaka. Dobivenim rezultatima potvrđujemo dosadašnja istraživanja, te iz njih možemo zaključiti da kaudalni sfinkter jednjaka ima znatnu ulogu u prolasku hrane iz jednjaka u želudac. Predstavlja fiziološko suženje jednjaka zbog jake mišićnice, koje je kao takvo pogodno za zaostajanje stranog tijela upravo u tom području.

Uspoređujući smrtnost u prije objavljenim istraživanjima (ROUSSEAU i sur., 2007) (LEIB i SARTOR, 2008) gdje je ona iznosila 10%, u našem istraživanju smrtnost je manja i iznosi 7,79%. To pripisujemo boljoj i modernijoj anesteziji koja je sigurnija za naše pacijente. Naime kod svih životinja koristili su se lijekovi s minimalnim depresivnim učinkom na kardiovaskularni i dišni sustav. U premedikaciji su korišteni lijekovi čiji se učinak može poništiti, a sve životinje spojene su na inhalacijsku anesteziju koja daje dodatnu sigurnost. Sve navedeno potvrđuje nam i činjenica da nijedna životinja nije uginula tijekom same anestezije.

Postotak preživjelih pasa nakon učinjene ezofagotomije u prsnom dijelu jednjaka iznosi 70% (RYAN i sur., 1975) (HOULTON i sur., 1985), dok (SALE i WILIAMS, 2006) navode da postotak preživjelih iznosi 90%. U našem istraživanju postotak preživjelih pasa uzimajući u obzir one kojima je strano tijelo uklonjeno nakon ezofagotomije u prsnom dijelu jednjaka iznosi 81,08% (30/37) što odgovara rezultatima dosadašnjih istraživanja. Iz navedenog možemo isključiti da napredak dijagnostike pomaže u preciznoj lokalizaciji stranog tijela, a poboljšanje antiseptičke i aseptičke pripreme prije i za vrijeme operacijskog zahvata smanjuju postoperacijske komplikacije koje se u potpunosti postoperacijski rješavaju medikamentozno.



## 6. ZAKLJUČAK

Na temelju provedenog istraživanja i analize prikupljenih podataka došli smo do zaključaka koji bi u budućnosti mogli doprinijeti lakšoj, boljoj i bržoj dijagnostici stranog tijela u jednjaku, a samim time i načinu uklanjanja. Uočili smo da je najčešća pasmina sa stranim tijelom u jednjaku zapadno-škotski terijer. Nakon toga slijede psi križane pasmine i pasmine maltezer. Iz podataka o spolu životinje zaključujemo da spol nema veliki značaj kod pasa sa stranim tijelom u jednjaku. Psi sa stranim tijelom u jednjaku najčešće su mlađe životinje starosti 2-6 god tjelesne mase 6-10 kg.

Životinje sa stranim tijelom u jednjaku pokazuju simptome probavnog sustava, najčešće u vidu povraćanja i inapatence, simptome dišnog sustava u vidu gutanja zraka i otežanog disanja te promjene u ponašanju u vidu nemira životinje. Vlasnici prvo primjećuju regurgitaciju, odnosno „povraćanje“ hrane i/ili vode odmah nakon ili nekoliko minuta nakon obroka. Osim u slučaju potpune blokade lumena jednjaka životinja obično može piti ili jesti tekuću hranu. Najčešće strano tijelo u jednjaku je kost, a najčešće mjesto zaostajanja je kaudalni dio jednjaka - prostor od iznad baze srca do kardije. Strana tijela zaostala u vratnom dijelu jednjaka, posebno u dijelu bliže usnoj šupljini uspješno se uklanjaju endoskopski. Uklanjanje stranog tijela zaostalog iznad baze srca u većem postotku pasa zahtjeva ezofagotomiju (12/17 pasa), dok je tek kod 5/17 pasa strano tijelo zaostalo u tom dijelu jednjaka uspješno uklonjeno endoskopski. Kod gotovo jednakog broja pasa sa stranim tijelom u kaudalnom dijelu jednjaka, učinjena je ezofagotomija odnosno endoskopsko uklanjanje stranog tijela (omjer OP:ENDO=23:24).

Komplikacije kao i najveći broj uginuća češće se javljaju u pasa kojima je strano tijelo u jednjaku uklonjeno operacijski. Veliku ulogu pritom ima i trajanje kliničkih simptoma. Ukoliko simptomi traju kraće, komplikacije se javljaju rjeđe. Od ukupno 103 životinje sa stranim tijelom u jednjaku, uginulo je 9 pasa, od toga njih 7 nalazi se unutar OP skupine. Veći broj pasa (7/103) uginuo je unutar prvih 24h nakon operacije. Iz tog proizlazi da je endoskopija manje invazivan, a time i poželjan izbor za uklanjanje stranog tijela iz jednjaka.

Strano tijelo u jednjaku pasa trebali bi uvijek prvo pokušati ukloniti endoskopski, budući da taj način životinja podnosi lakše, komplikacije se javljaju rjeđe životinje, trajanje hospitalizacije je kraće i postotak preživljavanja je veći. Ovaj rad pokazuje da edukacija vlasnika, rano prepoznavanje kliničkih simptoma te brzo uklanjanje stranog tijela iz jednjaka (kirurško ili endoskopsko) imaju veliku ulogu u ishodu liječenja i smanjenju broja komplikacija nakon uklanjanja stranog tijela iz jednjaka.

## 7. LITERATURA

1. FLORENCE J., M. PINILLA, R. E. SHIEL, C. (2010): Oesophageal foreign bodies in dogs: factors affecting success of endoscopic retrieval. *Irish Veterinary Journal*
2. FOSSUM, W. T. i sur., (2013): *Manual of small animal surgery*
3. GIANELLA, P. N. S. PFAMMATER, I. A. BURGNER (2009): Oesophageal and gastric endoscopic foreign body removal: complications and follow-up of 102 dogs. *Journal of Small Animal Practice* 50, 649-659
4. GUILFORD, W. G., D. R. STROMBECK (1996): *Diseases of swallowing, U: Strombeck's Small Animal Gastroenerology. (Guilford W. G. i suradnici) Philadelphia: WB Saunders; pp. 211-238*
5. HAWE, R. S. (1979): Catheter technique for removing a foreign body from the canine esophagus. *VM SAC* 74:1615
6. HOULTON, J. E. F., M. E. HERRTAGE, M. P. TAYLOR, i sur. (1985): Thoracic oesophageal foreign bodies in the dog: a review of ninety cases. *Journal of Small Animal Practise* 26, 521-536
7. JUNQUEIRA, L. C. , J. CARNIERO (2005): *Osnove histologije, ŠKOLSKA KNJIGA d.d, Zagreb, 299*
8. KNIGH, G. C. (1963): Transthoracic esophagotomy in dogs: a survey of 75 operations, *Veterinary Record; 75: 264-266*
9. KONIG H. E. , H. G. LIEBICH (2009): *Anatomija domaćih sisavaca, SLAP, Zagreb, 335-336-337*
10. LEIB, M. S., L. L. SARTOR (2008): Esophageal foreign body obstruction caused by dental chew treat in 31 dogs (2000-2006). *Journal of the American Veterinary Medical Association* 232, 1021-1035
11. MEYER, D. J., E. H. COLES, L. J. RICH (1992): *Veterinary Laboratory Medicine - Interpretation and Diagnosis, W. B. Saunders Company, Philadelphia. 67-193*
12. MOORE, A. H. (2001): Removal of oesophageal foreign bodies in dogs: use of fluoroscopic method and outcome. *Journal of Small Animal Practice* 42, 227-230
13. NELSON R. W. , C. G. COUTO (2009): *Small Animal Internal Medicine, 4th Edition*
14. PARKER, N. R., P. A. WALTER, J. GAY, J. (1989): Diagnosis and surgical management of esophageal perforation. *Journal of the American Animal Hospital Association, 587-594*
15. PEARSON, H. (1966): Symposium on conditions of the canine oesophagus: FOREIGN BODIES IN THE OESOPHAGUS. *Journal of Small Animal Practice* 7, 107-116

16. ROUSSEAU, A., J. PRITTIE, J. D. BROUSSARD i sur. (2007): Incidence and characterization of esofagitis following esophageal foreign body removal in dogs: 60 cases. *Journal of Veterinary Emergency and Critical care* 17, 159-163
17. RYAN, W. W., R. W. GREENE (1975): The conservative management of esophageal foreign bodies and their complications: a review of 66 cases in dogs and cats. *Journal of the American Animal Hospital Association* 11, 243-247
18. SALE, C. S. H., J. M. WILIAMS (2006): Results of transthoracic esophagotomy retrieval of esophageal foreign body obstruction in dogs: 14 cases (2000-2004). *Journal of the American Animal Hospital Association* 42, 450-456
19. SPIELMAN, B. L., E. H. SHAKER, M. S. GARVEY (1992): Esophageal foreign body in dogs: a retrospective study of 23 cases. *Journal of the American Animal Hospital Association*; 28:570-574
20. TOBIAS, K. M., S. A. JOHNSTON (2012): *Veterinary surgery, small animal: Volume TWO*, ELSEVIER SAUNDERS, St. Louis, Missouri 1461-1483.

## 8. SAŽETAK

Strana tijela u jednjaku pasa česta su pojava, a mogu uzorkovati djelomičnu ili potpunu opstrukciju jednjaka. Ovim radom obuhvaćeno je 103 psa koji su zaprimljeni na Kliniku za kirurgiju, ortopediju i oftalmologiju Veterinarskog fakulteta Sveučilišta u Zagrebu s dijagnozom stranog tijela u jednjaku. Strano tijelo uspješno je uklonjeno endoskopski u 59 pasa, dok je u njih 44 uklonjeno kirurškim zahvatom– ezofagotomijom. Podatci o psima kojima je dijagnosticirano strano tijelo u jednjaku, skupljeni od 2007.-2016. godine iz arhiva klinike, analizirani su i statistički obrađeni. Dobiveni rezultati uspoređeni su sa do sada objavljenom literaturom. Strana tijela u jednjaku mogu uzrokovati rane komplikacije kao što su upala sluznice jednjaka, perforacija jednjaka, pneumotoraks, upalu medijastinuma i perforaciju aorte. Kasnije komplikacije koje se razvijaju uključuju strikturu jednjaka, formiranje divertikula i bronho-ezofagealnu fistulu. Na temelju rezultata, može se zaključiti da ovo istraživanje potvrđuje da su komplikacije nakon endoskopskog i kirurškog uklanjanja stranog tijela u jednjaku česta pojava. Teže komplikacije javljaju se ako je strano tijelo u jednjaku stajalo duže vremena, a komplikacije se javljaju neovisno o metodi koja je primjenjena. U slučajevima kada strano tijelo nije moguće endoskopski ukloniti ili je endoskopsko uklanjanje opasno budući da možemo izazvati iatrogeno oštećenje stijenke jednjaka, ezofagotomija je metoda izbora koja daje vrlo dobre rezultate. Ovi rezultati će koristiti u budućim istraživanjima stranog tijela u jednjaku pasa, a doprinjeti će dijagnostici, liječenju, smanjenju postoperacijskih komplikacija, te poboljšanju njihovog rješavanja.

**Ključne riječi:** psi, strano tijelo u jednjaku, komplikacije

## 9. SUMMARY

### ***COMPARISON OF OUTCOME AND FREQUENCY OF COMPLICATIONS AFTER ENDOSCOPIC AND SURGICAL REMOVAL OF OESOPHAGEAL FOREIGN BODY IN DOGS***

Oesophageal foreign bodies are common in dogs and may cause partial or complete oesophageal obstruction. The oesophageal foreign bodies were diagnosed in 103 dogs, dogs were presented to Clinic for Surgery, orthopedics and ophthalmology at University of Zagreb and dogs were included in this study. Successful endoscopic removal was possible in 59 dogs, and in 44 dogs oesophageal foreign body was removed by oesophagotomy. Data about the dogs diagnosed with oesophageal foreign body, collected from the 2007 - 2016, has been analyzed and statistically processed. The results were compared with the previously published studies. The oesophageal foreign bodies may cause early complications such as oesophagitis, oesophageal perforation, pneumothorax, mediastinitis and aortic perforation. Furthermore, delayed complications may develop including oesophageal stricture or diverticulum formation and broncho-oesophageal fistulas. Based on the results, in the end we can conclude that this study confirms that the complications of endoscopic and surgical removal of a oesophageal foreign body are common. Serious complications occur if the foreign body remains in the esophagus for a longer period of time, complications can occur regardless of the method applied, but incidence is lower with endoscopic removal of foreign body. In cases in which endoscopic removal is unsuccessful or may lead to further iatrogenic oesophageal damage, oesophagotomy is an effective and valuable method and can be performed with good outcomes. These results will be used in future studies of oesophageal foreign body in dogs, and will contribute to the diagnosis, treatment, reducing postoperative complications and improving their resolution.

**Keywords:** dogs, oesophageal foreign body, complications

## **10. ŽIVOTOPIS**

Rođena sam 15. listopada 1991. u Zadru. Osnovnu školu Šime Budinića pohađala sam u Zadru od 1998. do 2006. godine kada upisujem Jezičnu gimnaziju Vladimir Nazor u Zadru. Tijekom 9 godina aktivno sam se bavila odbojkom, te pohađala školu stranih jezika „Langlia“ u Zadru. Nakon položene Državne mature, 2010. upisala sam Veterinarski fakultet Sveučilišta u Zagrebu, gdje sam i absolvirala 2016. godine. Nakon odslušanih i uspješno položenih kolegija „Anatomija s organogenezom domaćih životinja I, II i III“ postajem demonstrator iz kolegija „Anatomija s organogenezom domaćih životinja I i III tijekom 2 semestra. Nakon odslušanih i uspješno položenih kolegija „Kirurgija, ortopedija i oftalmologija I., II. i III.“ postajem volonter, a potom i demonstrator na Klinici za kirurgiju, ortopediju i oftalmologiju u trajanju od 2 godine, sa posebnim zanimanjem za područje veterinarske anesteziologije, hitne i intenzivne veterinarske medicine, te kirurgije mekih česti. Tijekom svih 6 godina studiranja aktivno sudjelujem u sportu – odbojka Veterinarskog fakulteta.