

Ekspresija E-kadherina u tumorima apokrinih i lojnih žlijezda kože u pasa i povezanost s preživljavanjem

Mihoković, Ivana

Master's thesis / Diplomski rad

2017

Degree Grantor / Ustanova koja je dodijelila akademski / stručni stupanj: **University of Zagreb, Faculty of Veterinary Medicine / Sveučilište u Zagrebu, Veterinarski fakultet**

Permanent link / Trajna poveznica: <https://um.nsk.hr/um:nbn:hr:178:715357>

Rights / Prava: [In copyright](#) / [Zaštićeno autorskim pravom.](#)

Download date / Datum preuzimanja: **2024-07-10**



Repository / Repozitorij:

[Repository of Faculty of Veterinary Medicine -
Repository of PHD, master's thesis](#)



SVEUČILIŠTE U ZAGREBU
VETERINARSKI FAKULTET

Ivana Mihoković

**EKSPRESIJA E-KADHERINA U TUMORIMA APOKRINIH I LOJNIH
ŽLIJEZDA KOŽE U PASA I POVEZANOST S PREŽIVLJAVANJEM**

Diplomski rad

Zagreb, 2017.

VETERINARSKI FAKULTET SVEUČILIŠTA U ZAGREBU

ZAVOD ZA VETERINARSKU PATOLOGIJU

Predstojnik:

Doc. dr.sc. Marko Hohšteter

Mentor:

Doc. dr. sc. Marko Hohšteter

Članovi povjerenstva za obranu diplomskog rada:

1. Prof. dr. sc. Branka Artuković

2. Doc. dr. sc. Ivan-Conrado Šoštarić-Zuckermann

3. Doc. dr. sc. Marko Hohšteter

4. Izv. prof. dr. sc. Andrea Gudan Kurilj, DECVP, zamjena

Zahvala

Zahvaljujem mentoru doc. dr. sc. Marku Hohšteteru na pomoći, vodstvu, strpljenju i uloženom trudu pri izradi ovog diplomskog rada, ali i na usmjeravanju tijekom cijelog studija. Zatim, prof. dr. sc. Željku Grabareviću, prof. dr. sc. Branki Artuković, doc. dr. sc. Ivanu Conradu Šoštarić-Zuckermannu, asistentici Lidiji Medven Zagradišnik, dr. med. vet. i laborantici Sanji Džaji na podijeljenim savjetima i pomoći, kao i ostalim zaposlenicima Zavoda za veterinarsku patologiju.

Izrada ovog rada je djelomično financirana sredstvima projekta FP7-ERA Chairs-Pilot Call-2013, VetMedZg.

Također, zahvaljujem svim zaposlenicima veterinarske ambulante „Majcan d.o.o.“, naročito vlasniku Josipu Majcanu, dr. med. vet. te stručnoj mentorici Saneli Samec Komljenović, dr. med. vet. na nezamjenjivom iskustvu rada u struci za vrijeme obvezne stručne prakse.

Veliko hvala mojoj obitelji, prijateljima i kolegama na pomoći, podršci i razumijevanju tijekom razdoblja studiranja. Hvala Denisu i mojim četveronožnim nadahnućima - Vilmi i Zari.

I na kraju, najveću zaslugu za ono što sam do sada postigla pripisujem svojim roditeljima bez kojih bi sve bilo puno teže i gotovo nemoguće!

POPIS PRILOGA

SLIKE

Slika 1: Adenom lojnih žlijezda, pas, HE, x 20.....	9
Slika 2: Epiteliom lojnih žlijezda, pas, HE, x 40.....	9
Slika 3: Karcinom lojnih žlijezda, pas, HE, x 40.....	10
Slika 4: Adenom lojnih žlijezda, pas, IHC, E-kadherin, x 20.....	11
Slika 5: Epiteliom lojnih žlijezda, pas, IHC, E-kadherin, x 20.....	12
Slika 6: Karcinom lojnih žlijezda, pas, IHC, E-kadherin, x 10.....	12
Slika 7: Adenom apokrinih žlijezda, pas, HE, x 10.....	16
Slika 8: Karcinom apokrinih žlijezda, pas, HE, x 20.....	16
Slika 9: Adenom apokrinih žlijezda, pas, IHC, E-kadherin, x 40.....	18
Slika 10: Karcinom apokrinih žlijezda, pas, IHC, E-kadherin, x 20.....	18

GRAFIKONI

Grafikon 1: Udio pojedinih pasmina pasa s utvrđenim tumorima lojnih žlijezda.....	8
Grafikon 2: Udio pojedinih histoloških tipova tumora lojnih žlijezda u pasa.....	9
Grafikon 3: Prosječne vrijednosti i standardne devijacije zbroja kvantificiranih rezultata svih procjenjivanih parametara imunohistokemijske pretrage za adenome, epiteliome i karcinome lojnih žlijezda.....	13
Grafikon 4: Povezanost tipa tumora lojnih žlijezda s vremenom preživljavanja pasa nakon ekscizije tumora.....	13
Grafikon 5: Povezanost tipa tumora lojnih žlijezda s pojavom metastaza.....	14
Grafikon 6: Povezanost tipa tumora lojnih žlijezda s recidiviranjem tumora nakon ekscizije.....	14
Grafikon 7: Udio pojedinih pasmina pasa s utvrđenim tumorima apokrinih žlijezda.....	15
Grafikon 8: Udio pojedinih histoloških tipova tumora apokrinih žlijezda u pasa.....	16
Grafikon 9: Prosječne vrijednosti i standardne devijacije zbroja kvantificiranih rezultata svih procjenjivanih parametara imunohistokemijske pretrage za adenome i karcinome apokrinih žlijezda.....	19
Grafikon 10: Povezanost tipa tumora apokrinih žlijezda s vremenom preživljanja tumora pasa nakon ekscizije tumora.....	19
Grafikon 11: Povezanost tipa tumora apokrinih žlijezda s pojavom metastaza.....	20
Grafikon 12: Povezanost tipa tumora apokrinih žlijezda s recidiviranjem tumora nakon ekscizije.....	20

TABLICE

Tablica 1: Ukupni rezultati imunohistokemijske pretrage ekspresije E-kadherina obavljene na tumorima lojnih žlijezda pasa.....	10
Tablica 2: Ukupni rezultati imunohistokemijske pretrage ekspresije E-kadherina obavljene na tumorima apokrinih žlijezda pasa.....	17

SADRŽAJ

1. UVOD	1
2. PREGLED REZULTATA DOSADAŠNJIH ISTRAŽIVANJA	2
2.1. Anatomija i histologija lojnih i apokrinih žlijezda	2
2.2. Tumori lojnih žlijezda pasa	2
2.2.1. Adenomi lojnih žlijezda	2
2.2.2. Epiteliomi lojnih žlijezda	2
2.2.3. Karcinomi lojnih žlijezda	3
2.3. Ekspresija imunohistokemijskih biljega u tumora lojnih žlijezda	3
2.4. Tumori apokrinih žlijezda pasa	3
2.4.1. Adenomi apokrinih žlijezda	3
2.4.2. Karcinomi apokrinih žlijezda	3
2.5. Ekspresija imunohistokemijskih biljega u tumora apokrinih žlijezda	4
2.6. Uloga ekspresije E-kadherina	4
3. MATERIJALI I METODE	5
3.1. Uzorkovanje tumora	5
3.2. Histopatološka analiza	5
3.3. Imunohistokemijska analiza	5
3.3.1. Korišteni reagensi	5
3.3.2. Postupak imunohistokemijske pretrage	5
3.4. Kvantifikacija imunohistokemijske pretrage	6
3.5. Podatci o biološkom ponašanju tumora	6
3.6. Statistička obrada podataka	6
4. REZULTATI	8
4.1. Rezultati analize tumora lojnih žlijezda	8
4.1.1. Utvrđena dob, pasmine i spol životinja	8
4.1.2. Rezultati histopatološke analize	8
4.1.3. Rezultati imunohistokemijske pretrage	10
4.1.4. Rezultati analize biološkog ponašanja tumora	13
4.1.5. Rezultati statističke analize	14
4.2. Rezultati analize tumora apokrinih žlijezda	15
4.2.1. Utvrđena dob, pasmine i spol životinja	15
4.2.2. Rezultati histopatološke analize	15
4.2.3. Rezultati imunohistokemijske pretrage	17

4.2.4. Rezultati analize biološkog ponašanja tumora	19
4.2.5. Rezultati statističke analize	20
5. RASPRAVA.....	21
5.1. Tumori lojnih žlijezda	21
5.1.1. Utvrđena pasminska, spolna i dobna distribucija te histološki tipovi tumora lojnih žlijezda	21
5.1.2. Imunohistokemijska analiza tumora lojnih žlijezda	21
5.1.3. Analiza biološkog ponašanja tumora lojnih žlijezda	22
5.1.4. Statistička analiza tumora lojnih žlijezda.....	23
5.2. Tumori apokrinih žlijezda.....	23
5.2.1. Utvrđena pasminska, spolna i dobna distribucija te histološki tipovi tumora apokrinih žlijezda	23
5.2.2. Imunohistokemijska analiza tumora apokrinih žlijezda.....	23
5.2.3. Analiza biološkog ponašanja tumora apokrinih žlijezda	24
5.2.4. Statistička analiza tumora apokrinih žlijezda	24
6. ZAKLJUČCI	25
7. LITERATURA	26
8. SAŽETAK.....	28
9. SUMMARY	29
10. ŽIVOTOPIS	30

1. UVOD

Tumori su česte bolesti pasa te jedan od najčešćih uzroka uginuća (DOBSON i sur., 2001.; ŠOŠTARIĆ-ZUCKERMANN i sur., 2013.; GRÜNTZIG i sur., 2015.). Zato postoji potreba za istraživanjem njihovih uzroka, patogeneze, terapije, prognoze i epidemiologije. U pasa su najčešći tumori kože (DOBSON i sur., 2001; GRÜNTZIG i sur., 2015.), a prema Šoštarić-Zuckermannu i suradnicima (2013.), oni čine 45,73% tumora pasa u Hrvatskoj. Od tumora kože česti su tumori apokrinih i lojnih žlijezda. Prema histološkoj klasifikaciji i biološkom ponašanju, razlikuju se benigni adenomi i maligni karcinomi apokrinih žlijezda. U lojnih žlijezda, osim adenoma i karcinoma postoje i epiteliomi kao semimaligni tumori (GOLDSCHMIDT i sur., 1998.; LEE GROSS i sur., 2005.). Rezultati ekspresije E-kadherina su važni zbog toga što je u više istraživanja na humanim pacijentima (WIJNHOFEN i sur., 2000.) te u nekoliko njih obavljenim na tumorima životinja (POLTON i sur., 2007.; RESTUCCI i sur., 2009.; KARABOLOVSKI i sur., 2015.) utvrđeno da je kod malignijih oblika tumora ekspresija E-kadherina slabija i promijenjena. Kod malignijih oblika lokalizacija ekspresije E-kadherina se mijenja s membrana u citoplazme tumorskih stanica. Ovi podaci su važni jer je utvrđeno da kod nekih tumora sama histopatološka klasifikacija nije dostatna za donošenje prognoze tumorske bolesti. Ovo je osobito značajno kod malignih histoloških tipova tumora koji su skloni recidiviranju pa se često koriste radikalne metode kirurške terapije s amputacijom pojedinih dijelova tijela. Upravo zbog navedenog, postoje istraživanja u kojima se želi istražiti ekspresija pojedinih imunohistokemijskih biljega (SABATTINI i sur., 2015.) kako bi se točnije odredio stupanj malignosti i biološko ponašanje tumora te bi se na taj način točnije odredili terapijski postupci i postavila točnija prognoza.

U okviru općih ciljeva u ovom radu nastojalo se dobiti što više podataka o tumorima lojnih i apokrinih žlijezda pasa u Republici Hrvatskoj.

Specifični ciljevi rada su bili utvrđivanje učestalosti pojedinih histoloških tipova tumora lojnih i apokrinih žlijezda u pasa, čiji su uzorci dostavljeni na histopatološku dijagnostiku na Zavod za veterinarsku patologiju.

Također, cilj rada je bio utvrditi da li postoji povezanost između imunohistokemijske ekspresije E-kadherina i tipa tumora koji je određen histopatološkom pretragom te istražiti ekspresiju E-kadherina i hipotezu da kod tumora lojnih žlijezda i tumora apokrinih žlijezda pasa dolazi do slabljenja i promjene u ekspresiji E-kadherina kod malignijih histoloških oblika tumora. Osim navedenog, cilj rada je bio i usporediti rezultate o preživljavanju životinje, metastaziranju i recidiviranju tumora dobivenih telefonskom anketom vlasnika, s rezultatima imunohistokemijske pretrage, kako bi se na temelju tih rezultata moglo doći do podataka koji bi koristili točnijoj prognozi ishoda tumorske bolesti i eventualne pomoći kod određivanja terapije.

2. PREGLED REZULTATA DOSADAŠNJIH ISTRAŽIVANJA

2.1. Anatomija i histologija lojnih i apokrinih žlijezda

Lojne žlijezde su specijalizirane žlijezde kože čija je uloga hormonalna regulacija i proizvodnja sekreta, loja (BONGIOVANNI i sur., 2012.). To su alveolarne žlijezde dermisa te su povezane s dlačnim tobolcem iz čijeg epitela nastaju. Loj se otpušta u dlačni tobolac, a nastaje holokrinom sekrecijom od masno degeneriranih žljezdanih stanica (KOZARIĆ, 1997.).

Apokrine žlijezde su najčešće znojne žlijezde pasa (BAHARAK i sur., 2012.). To su tubularne žlijezde dermisa, smještene u području korijena dlake. Apokrinim tipom sekrecije luče serozni sekret znoj u dlačni folikul (KOZARIĆ, 1997.).

2.2. Tumori lojnih žlijezda pasa

2.2.1. Adenomi lojnih žlijezda

Adenomi lojnih žlijezda čine oko 6-7% svih tumora kože pasa te se najčešće javljaju u dobi od 10 godina. Koker španijel, haski, pudla, gonič rakuna s paležom i samojed su pasmine s većom predispozicijom za nastanak adenoma, a najčešći su na glavi (LEE GROSS i sur., 2005.). Makroskopski su često egzofitični, režnjeviti, žučkastosmeđe boje, bezdlačne i masne površine (HARGIS i GINN, 2008.). U ove tumore pripadaju i adenomi lojnih (tarzalnih) žlijezda u vjeđama pa se nazivaju adenomi tarzalnih žlijezda. Oni su najčešći u dobi 6-11 godina, a češći su u gordon setera, samojeda, pudla, shih tzu-a, haskija, zapadno škotskih terijera i labrador retrievera (GOLDSCHMIDT i HENDRICK, 2002.). Adenomi lojnih i tarzalnih žlijezda sporo rastu te se ne razlikuju histološki (HARGIS i GINN, 2008.). Jednostavni adenomi su građeni od lojnih stanica (sebocita), oblikovanih u režnjiće. Složeni adenomi imaju solidne režnjiće i tubularne žljezdane strukture u različitim omjerima.

2.2.2. Epiteliomi lojnih žlijezda

Ovo su semimaligni ili nisko maligni tumori koji čine oko 40% tumora lojnih žlijezda pasa te se najčešće javljaju na glavi. To su pojedinačni tumori koji često ulceriraju i smeđe su boje zbog prisutnosti melanocita (GOLDSCHMIDT i HENDRICK, 2002.; HARGIS i GINN, 2008.). Epiteliomi mogu recidivirati nakon uklanjanja, a rijetko stvaraju metastaze, najčešće u regionalne limfne čvorove. Histološki su građeni od nepravilnih otoka epitelnih, tzv. rezervnih ili bazaloidnih stanica. Unutar otoka su žarišta ili pojedinačni, diferencirani, masno vakuolizirani sebociti (LEE GROSS i sur., 2005.).

2.2.3. Karcinomi lojnih žlijezda

Karcinomi su maligni tumori koji su najrjeđi od svih tumora lojnih žlijezda. Čine 0,7-0,8% tumora kože, a najčešći su u dobi 9-12 godina. Najčešći su u koker španijela, kavalira princa Charlesa, škotskih terijera i haskija (LEE GROSS i sur., 2005.). Nastaju primarno na glavi i vratu, kao multilobularni intradermalni tumori, mogu biti lokalno invazivni, rjeđe metastaziraju i to primarno u limfne čvorove (HARGIS i GINN, 2007.). U odnosu na adenome i epiteliome, kod karcinoma su izraženiji kriteriji malignosti; invazivni rast, stanična anaplazija, više mitoza i česte nekroze. Sebocitične oblike karakteritiraju reznjevi podijeljeni fibrovaskularnim trabekulama. Tumorske stanice su veće od onih kod epiteloidnih oblika, citoplazma je obilna i vakuolizirana, česta je skvamozna diferencijacija, a stvaraju i tubule (GOLDSCHMIDT i HENDRICK, 2002.). Epiteloidni karcinom je građen od manjih, tzv. rezervnih ili bazaloidnih stanica posloženih u trabekule i tračke koji infiltriraju dermis i potkožje. Lobularna građa je slabo izražena, a česte su stanice s intracitoplazmatskim melaninom (LEE GROSS i sur., 2005.).

2.3. Ekspresija imunohistokemijskih biljega u tumora lojnih žlijezda

Tumori lojnih žlijezda eksprimiraju citokeratinske biljege, a radi bolje dijagnostike i prognoze se istražuju proliferacijski biljezi, kao što su Ki67 (LEE GROSS i sur., 2005.; SABATTINI i sur., 2015.).

2.4. Tumori apokrinih žlijezda pasa

2.4.1. Adenomi apokrinih žlijezda

Adenomi apokrinih žlijezda čine 1,7-2,9% tumora kože pasa, a najčešće nastaju na glavi i vratu, pasa dobi 8-11 godina (HARGIS i GINN, 2008.). Najučestaliji su u lasa apso, staroengleskih ovčara, shih tzu-a i irskih setera (GOLDSCHMIDT i HENDRICK, 2002.). Ti tumori sporo rastu i ne recidiviraju nakon uklanjanja. Razlikujemo dobro ograničene cistadenome, građene od različitih cističnih struktura te sekretorne adenome. Mogu biti jednostavni ili složeni. Jednostavni su ograničeni i neinkapsulirani, čine ih gnijezda, tubuli ili papilarne žljezdane strukture. Složeni ili mješoviti sekretorni adenomi, uz žljezdane strukture, sadrže hrskavicu ili kost, i/ili mioepitelne stanice (LEE GROSS i sur., 2005.).

2.4.2. Karcinomi apokrinih žlijezda

Karcinomi apokrinih žlijezda su maligni tumori koji čine 0,7-2,2% svih tumora kože u pasa (SIMKO i sur., 2003.). Kao i za druge tumore apokrinih i lojnih žlijezda nema spolne predispozicije (GOLDSCHMIDT i HENDRICK, 2002.). Najčešći su u dobi 8-12 godina, s većom učestalošću kod

staroengleskih i njemačkih ovčara, shih tzu-a i koker španijela (GOLDSCHMIDT i HENDRICK, 2002.). Makroskopski su to intradermalni i potkožni noduli s površinskim erozijama i jakim upalom. Histološki se dijele na solidne, tubularne, cistične, složene, s jakim proliferacijom mioepitelnih stanica ili mješovite s proliferacijom hrskavice ili kosti. Kriteriji maligniteta karcinoma su izraženiji u odnosu na apokrine adenome (GOLDSCHMIDT i HENDRICK, 2002.).

2.5. Ekspresija imunohistokemijskih biljega u tumora apokrinih žlijezda

U pasa su najviše istraživani citokeratinski biljezi pomoću kojih se ovi tumori diferenciraju od drugih neoplazija te su jače eksprimirani citokeratin 7/8 i 13 (LEE GROSS i sur., 2005.).

2.6. Uloga ekspresije E-kadherina

E- kadherin je transmembranski protein koji sudjeluje u adheziji epitelnih stanica te epitelnih stanica i ekstracelularnog matriksa. Važan je u održavanju polarnosti i odvijanju interakcija u stanicama. Slabija adhezija rezultira entropičnim učinkom te dovodi do narušavanja histološke strukture (SHAMIR i EWALD, 2015.). Gubitak veza između stanica i sposobnost mijenjanja ekstracelularnih matrica su obilježja neoplazija, a gubitak ekspresije E-kadherina je važan za razvoj i progresiju malignih tumora (POLTON i sur., 2007.). Smanjena ekspresija E-kadherina povezana je s višim stupnjem malignosti, a time i s kraćim preživljavanjem pacijenata kod različitih tumora u ljudi, poput neoplazija štitne žlijezde, želudca, kolorektalnih i karcinoma bubrega (WIJNHOFEN i sur., 2000.; SHAMIR i EWALD, 2015.). Ova istraživanja pokazuju da je E-kadherin dobar prognostički pokazatelj. U pasa postoji povezanost između smanjene ekspresije E-kadherina i nekih odlika malignosti tumora mliječne žlijezde, kolorektalnih i tumora žlijezda analnih vrećica (POLTON i sur., 2007.; RESTUCCI i sur., 2009.; KARABOLOVSKI i sur., 2015.). Dokazana je povezanost slabije membranske ekspresije E-kadherina i kraćeg preživljavanja pasa s karcinomima žlijezda analnih vrećica. Ekspresija E-kadherina progresivno pada od benignih prema malignim, te se gubi u malignih, slabo diferenciranih tumora. E-kadherin je uključen u malignu progresiju jer djeluje kao supresor invazivnosti tumora. Njegova smanjena ili nepravilna ekspresija (citoplazmatska, a ne membranozna) dovodi do smanjene povezanosti tumorskih stanica i olakšava infiltraciju tumorskih stanica u okolno tkivo. Upravo zbog toga, nalaz ekspresije E-kadherina imunohistokemijskom metodom može pomoći pri odabiru terapije tumora (POLTON i sur., 2007.).

3. MATERIJALI I METODE

3.1. Uzorkovanje tumora

U istraživanju su korišteni arhivski uzorci tumora apokrinih i lojnih žlijezda pasa iz arhive Zavoda za veterinarsku patologiju, Veterinarskog fakulteta Sveučilišta u Zagrebu, dobiveni nakon operacije istih, u razdoblju od 1. siječnja 2010. do 31. prosinca 2012. godine.

3.2. Histopatološka analiza

U svrhu histopatološke analize tumora, uzorci su fiksirani u 10% - tnom puferiranom formalinu i uklopljeni u parafin. Izrezani presjeci (5 μ m) su obojeni hemalaun i eozinom (HE). Histopatološka klasifikacija tumora provedena je prema kriterijima Svjetske zdravstvene organizacije (GOLDSCHMIDT i sur., 1998.).

3.3. Imunohistokemijska analiza

3.3.1. Korišteni reagensi

Istraživana je nazočnost tumorskog biljega E-kadherina sa specifičnim mišjim monoklonskim protutijelom (E-cadherin Clone NCH-38, code M3612, DAKO), streptavidin-biotin metodom.

3.3.2. Postupak imunohistokemijske pretrage

Imunohistokemijska pretraga je provedena na slijedeći način:

-predigestija tkiva: kuhanje u prethodno zagrijanom citratnom puferu, pH 6.0 (Dako REALTM Target Retrieval Solution, kod S2031) u mikrovalnoj pećnici 20 minuta

-ohladiti

-isprati u puferu

-DAKO REALTM Peroxidase-Bloking Solution 5 minuta

-isprati puferom

-primarno protutijelo 1:50, 30 minuta

-isprati puferom

-sekundarno protutijelo (Dako REALTM En VisionTM/HRP, Rabbit/Mouse), 30 minuta

-isprati puferom

-substrat Dako REALTM DAB + Chromogen 10 minuta

-isprati u vodi

-Hemalaun 30-60 sekundi

KONTROLA: normalna cirkumanalna žlijezda psa

3.4. Kvantifikacija imunohistokemijske pretrage

Za svaki tumor su određivani: proširenost, intenzitet bojenja i lokalizacija reakcije. Ocjena ekspresije E-kadherina u tumorima apokrinih i lojnih žlijezda bazirana je na semikvantitativnoj analizi prema postotku imunoreaktivnih stanica. Proširenost reakcije određivana je kao 1: < 25% pozitivnih stanica, 2: 25-75% pozitivnih stanica, 3: >75% pozitivnih stanica. Intenzitet bojenja je određivan kao 0: bez obojenja, 1: osrednje, 2: jako. Lokalizacija je procjenjivana kao citoplazmatska: -1 i membranozna: 1. Dobivene vrijednosti za sve varijable su zbrojene za svaki tumor te su tako kvantificirani rezultati imunohistokemijske reakcije (RESTUCCI i sur., 2009.; ŠOŠTARIĆ-ZUCKERMANN, 2014.).

3.5. Podatci o biološkom ponašanju tumora

Podatci o biološkom ponašanju tumora su dobiveni telefonskom anketom vlasnika životinja, a uključivali su vrijeme preživljavanja nakon kirurškog uklanjanja, metastaziranje tumora te recidiviranje tumora (ponovna pojava tumora na mjestu uklanjanja). Vrijeme preživljavanja nakon operacije tumora ocijenjeno je ocjenama: 1 - životinje koje su preživjele do 12 mjeseci od operacije tumora, 2 – životinje koje su preživjele od 12 do 24 mjeseca, 3 - životinje koje su preživjele od 24 do 36 mjeseci i 4 – životinje koje su preživjele više od 36 mjeseci od operacije tumora. Utvrđivana je pojava metastaza tumora nakon operacije, pojava metastaza ocijenjena je s 1, a odsutstvo metastaza s 0. Ocjenom 1 označavano je recidiviranje tumora, a ocjenom 0 označeno odsutstvo recidiviranja tumora.

3.6. Statistička obrada podataka

Prikupljeni podatci statistički su obrađeni u računalnim programima Microsoft Excel 2007 i STATISTICA (data analysis software sistem), StatSoft, Intc. (2011.), version 10 www.statsoft.com. Utvrđivala se povezanost između tipa tumora i vrijednosti dobivenih imunohistokemijskom pretragom

te rezultata telefonski provedene ankete o biološkom ponašanju tumora. Povezanost se utvrđivala pomoću Pearsonovog Hi-kvadrat testa te su p vrijednosti niže od 0,05 smatrane statistički značajnima.

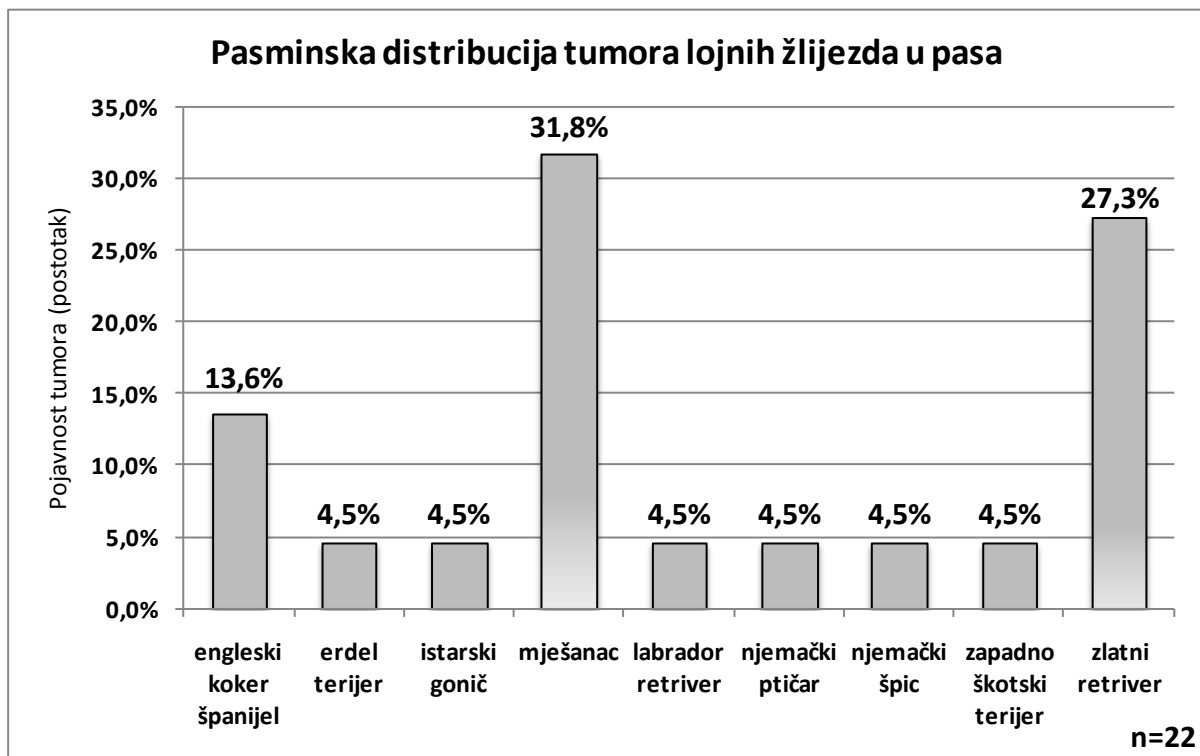
4. REZULTATI

4.1. Rezultati analize tumora lojnih žlijezda

4.1.1. Utvrđena dob, pasmine i spol životinja

U razdoblju od 1. siječnja 2010. do 31. prosinca 2012. godine, na Zavodu za veterinarsku patologiju, provedena je analiza 22 tumora lojnih žlijezda u pasa. Prosječna starost svih životinja iznosila je 10,91 godina, s rasponom 6 do 16 godina. Prosječna starost životinja s dijagnozom adenoma lojnih žlijezda iznosila je 10 godina, epitelioma 12 godina te karcinoma 11,33 godina. Tumori lojnih žlijezda su dijagnosticirani u 54,5% (12) mužjaka i 45,5% (10) kuja.

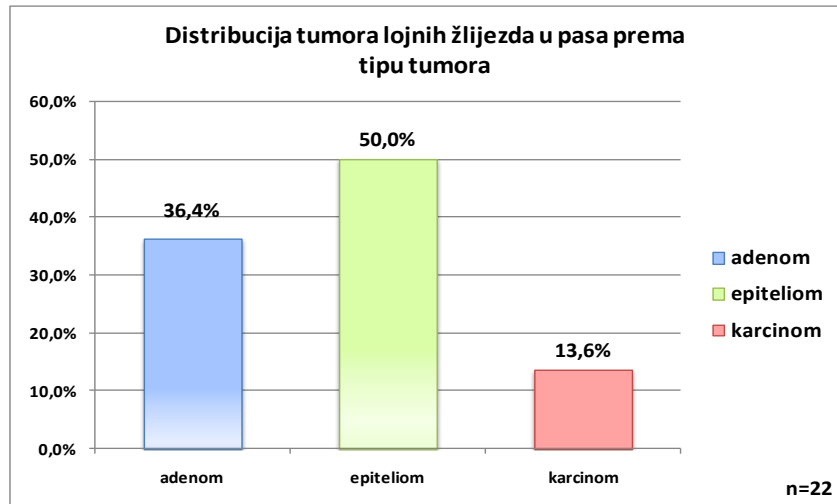
Udio pojedinih pasmina pasa s utvrđenim tumorima lojnih žlijezda je prikazan na grafikonu 1.



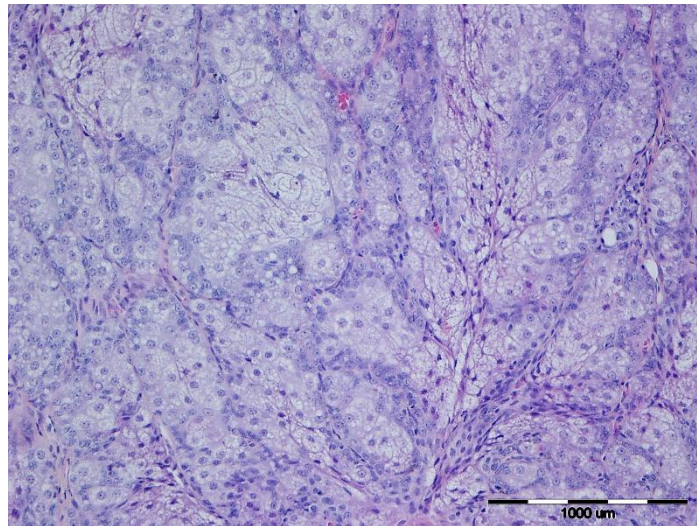
Grafikon 1: Udio pojedinih pasmina pasa s utvrđenim tumorima lojnih žlijezda

4.1.2. Rezultati histopatološke analize

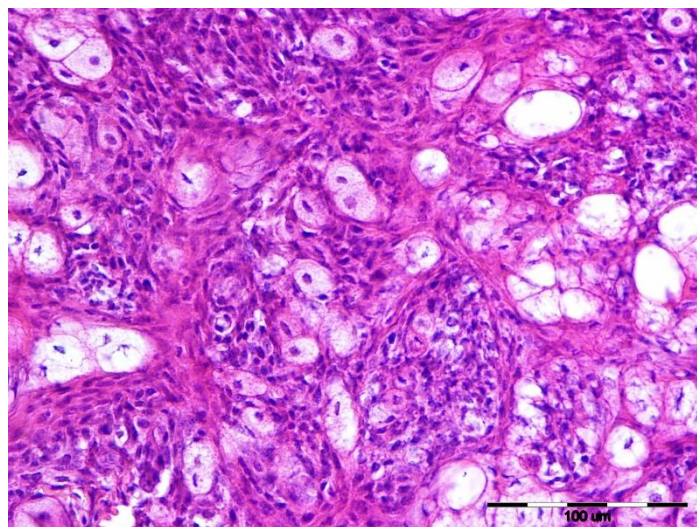
Na grafikonu 2 je prikazan udio pojedinih tipova tumora lojnih žlijezda, a na slikama 1-3 karakterističan histopatološki izgled pojedinih tipova tumora.



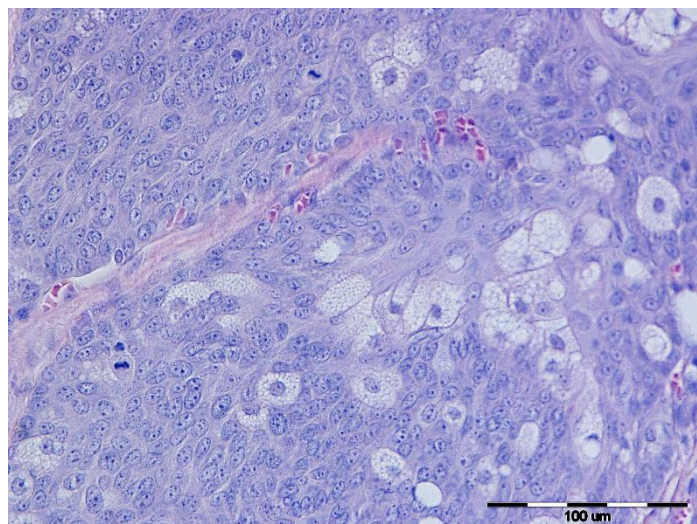
Grafikon 2: Udio pojedinih histoloških tipova tumora lojnih žlijezda u pasa



Slika 1: Adenom lojnih žlijezda, pas, HE, x 20



Slika 2: Epiteliom lojnih žlijezda, pas, HE, x 40



Slika 3: Karcinom lojnih žlijezda, pas, HE, x 40

4.1.3. Rezultati imunohistokemijske pretrage

Rezultati ekspresije E-kadherina u tumorima lojnih žlijezda su prikazani u tablici 1.

Tablica 1: Ukupni rezultati imunohistokemijske pretrage ekspresije E-kadherina obavljene na tumorima lojnih žlijezda pasa

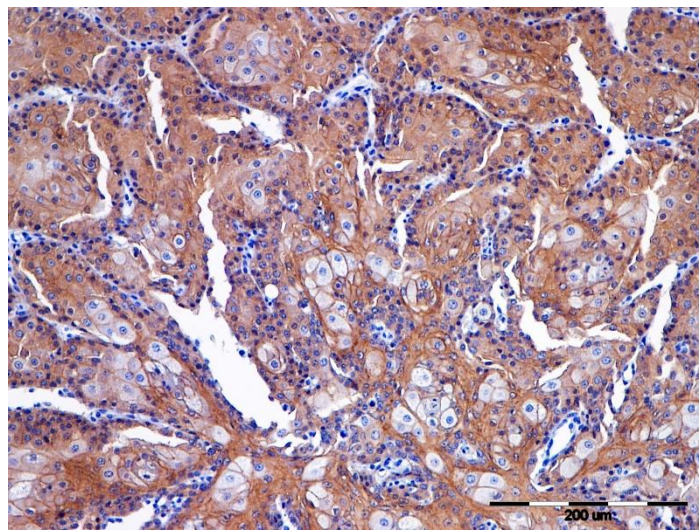
Br.	TIP TUMORA	IMUNOHISTOKEMIJSKI NALAZ				
		MEMBRANOZNA LOKALIZACIJA	CITOPLAZMATSKA LOKALIZACIJA	DISTRIBUCIJA	INTENZITET	ZBROJ
1	Adenom lojnih žlijezda	0	-1	3	2	4
2	Adenom lojnih žlijezda	1	-1	2	1	3
3	Adenom lojnih žlijezda	1	-1	2	2	4
4	Adenom lojnih žlijezda	1	0	1	1	3
5	Adenom lojnih žlijezda	0	-1	3	2	4
6	Adenom lojnih žlijezda	0	-1	3	1	3
7	Adenom lojnih žlijezda	0	-1	3	1	3
8	Adenom lojnih žlijezda	0	-1	3	2	4
9	Epiteliom lojnih žlijezda	0	-1	1	2	2
10	Epiteliom lojnih žlijezda	0	-1	2	1	2
11	Epiteliom lojnih žlijezda	0	-1	2	2	3
12	Epiteliom lojnih žlijezda	0	-1	1	2	2
13	Epiteliom lojnih žlijezda	0	-1	2	2	3
14	Epiteliom lojnih žlijezda	0	-1	1	2	2
15	Epiteliom lojnih žlijezda	0	-1	1	1	1
16	Epiteliom lojnih žlijezda	1	-1	3	2	5
17	Epiteliom lojnih žlijezda	0	-1	2	2	3
18	Epiteliom lojnih žlijezda	0	-1	2	2	3
19	Epiteliom lojnih žlijezda	0	-1	1	1	1
20	Karcinom lojnih žlijezda	1	-1	3	2	5
21	Karcinom lojnih žlijezda	0	-1	1	1	1
22	Karcinom lojnih žlijezda	1	-1	1	1	2

Rezultati imunohistokemijske pretrage adenoma lojnih žlijezda

Rezultati IHC pokazuju da je ekspresija E-kadherina u 62,5% adenoma bila citoplazmatska, u 12,5% membranozna, a u 25,5% citoplazmatska i membranozna. Prosječna vrijednost citoplazmatske ekspresije je bila -0,86 (SD=0,35), a membranozne 0,38 (SD=0,52).

62,5% adenoma je E-kadherin ekspimirao u više od 75% stanica, 25,5% tumora u 25-75%, a 12,5% tumora u manje od 25% stanica (Slika 4). Prosječna vrijednost distribucije ekspresije je bila 2,5 (SD=0,76).

Intenzitet bojenja je u 50,0% adenoma ocijenjen s 2, a u 50,0% s 1. Prosječna vrijednost intenziteta ekspresije je bila 1,5 (SD=0,53).



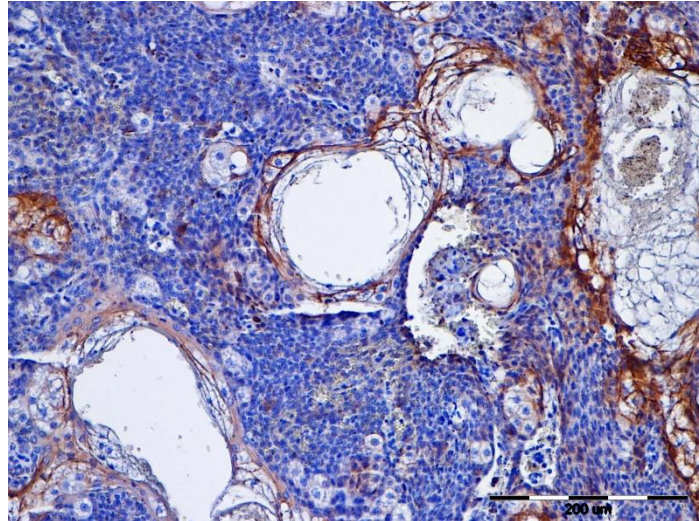
Slika 4: Adenom lojnih žlijezda, pas, IHC, E-kadherin, x 20

Rezultati imunohistokemijske pretrage epitelioma lojnih žlijezda

Ekspresija E-kadherina epitelioma je u 90,9% tumora bila citoplazmatska, u 9,1% citoplazmatska i membranozna. Prosječna citoplazmatska ekspresija je bila -1 (SD=0), a membranozna 0,09 (SD=0,30).

Po 45,5% epitelioma su E-kadherin ekspimirali u manje od 25% stanica te 25-75% stanica, a 9,1% epitelioma u više od 75% stanica (Slika 5). U 54,5% uzoraka je E-kadherin ekspimiran u svim stanicama, a u 45,5% je ekspimiran samo u jako diferenciranim stanicama. Prosječna vrijednost za distribuciju ekspresije E-kadherina je u epitelioma iznosila 1,66 (SD=0,67).

U 72,7% je intenzitet bojenja ocijenjen s 2, a 27,3% s 1. Prosječna vrijednost intenziteta ekspresije E-kadherina za epiteliome je bila 1,33 (SD=0,58).



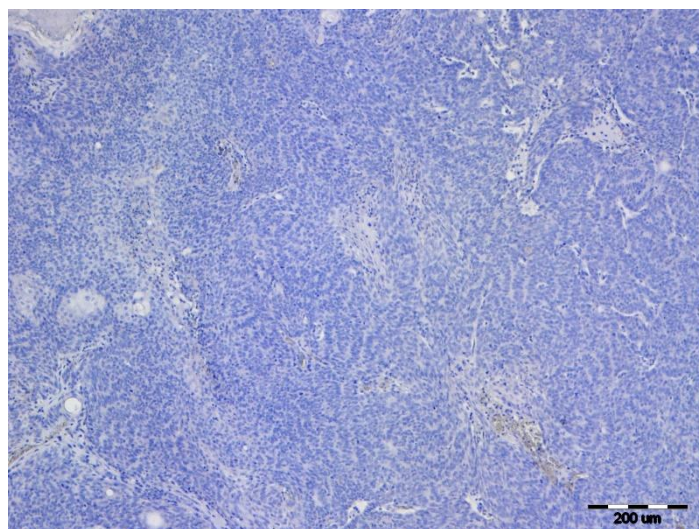
Slika 5: Epiteliom lojnih žlijezda, pas, IHC, E-kadherin, x 20

Rezultati imunohistokemijske pretrage karcinoma lojnih žlijezda

Karcinomi su u 66,7% ekspimirali E-kadherin citoplazmatski i membranozno, a u 33,3% citoplazmatski. Prosječna vrijednost citoplazmatske ekspresije je bila -1 (SD=0), a membranozne ekspresije 0,67 (SD=0,58).

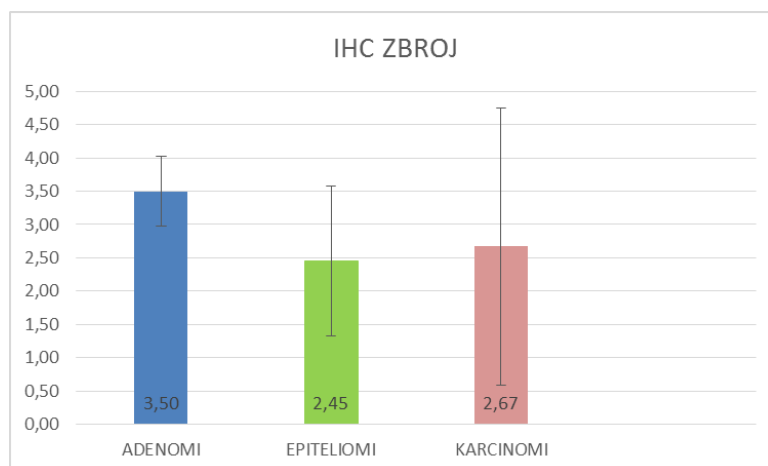
66,7% karcinoma su E-kadherin ekspimirali u manje od 25% stanica, a 33,3% u više od 75% stanica (Slika 6). U 66,7% je E-kadherin ekspimiran u svim, a u 33,3% tumora samo u diferenciranim stanicama. Prosječna vrijednost za distribuciju ekspresije E-kadherina je iznosila 1,66 (SD=1,15).

Intenzitet bojenja je u 66,7% karcinoma ocijenjen s 2, a u 33,3% s 1. Prosječna vrijednost intenziteta ekspresije E-kadherina je za karcinome 1,33 (SD=0,58).



Slika 6: Karcinom lojnih žlijezda, pas, IHC, E-kadherin, x 10

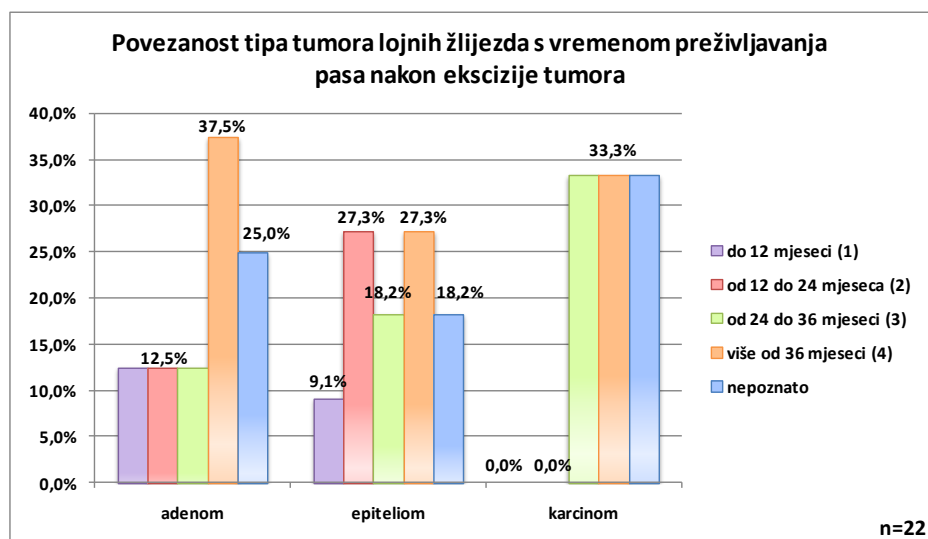
Prosječne vrijednosti i standardne devijacije zbroja kvantificiranih rezultata svih procjenjivanih parametara imunohistokemijske pretrage za adenome, epiteliome i karcinome lojnih žlijezda, prikazani su na grafikonu 3.



Grafikon 3: Prosječne vrijednosti i standardne devijacije zbroja kvantificiranih rezultata svih procjenjivanih parametara imunohistokemijske pretrage za adenome, epiteliome i karcinome lojnih žlijezda

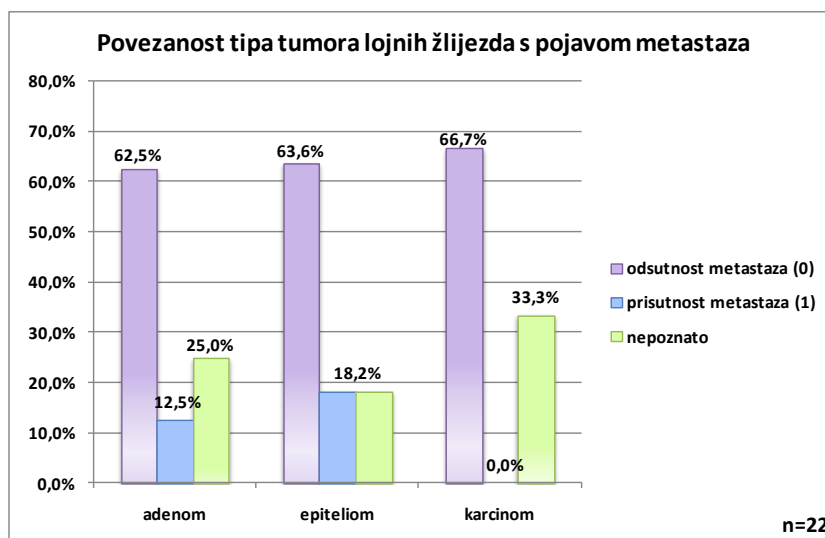
4.1.4. Rezultati analize biološkog ponašanja tumora

Vrijeme preživljavanja pasa nakon kirurškog uklanjanja tumora, adenoma, epitelioma ili karcinoma lojnih žlijezda je prikazano na grafikonu 4. Prosječno vrijeme preživljavanja pasa s dijagnozom adenoma ocijenjeno je ocjenom 3 (SD= 0,71), pasa s epiteliomima ocjenom 2,78 (SD= 1,093), a pasa s dijagnosticiranim karcinomima lojnih žlijezda ocjenom 3,50 (SD= 0,71).



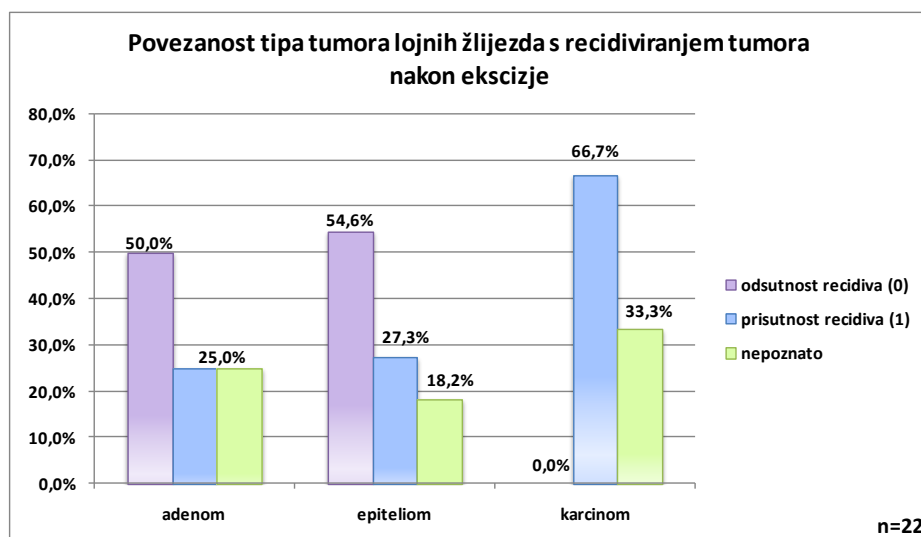
Grafikon 4: Povezanost tipa tumora lojnih žlijezda s vremenom preživljavanja pasa nakon ekscizije tumora

Rezultati analize učestalosti metastaziranja pojedinih tipova tumora lojnih žlijezda su prikazani na grafikonu 5. Prosječni postotak metastaziranja adenoma je iznosio 16,67% (SD= 0,41), epitelioma 22,22% (SD= 0,44), a karcinoma lojnih žlijezda 0,00% (SD= 0).



Grafikon 5: Povezanost tipa tumora lojnih žlijezda s pojavom metastaza

Rezultati analize pojave recidiva kod pasa s dijagnosticiranim tumorima lojnih žlijezda su prikazani na grafikonu 6. Prosječni postotak recidiviranja adenoma i epitelioma je iznosio po 33,33% (SD= 0,52), a karcinoma lojnih žlijezda 100% (SD=0).



Grafikon 6: Povezanost tipa tumora lojnih žlijezda s recidiviranjem tumora nakon ekscizije

4.1.5. Rezultati statističke analize

Obavljenom statističkom analizom (Hi-kvadrat test) utvrđeno je da postoji statistički značajna razlika ($p=0,04035$) za dobivene rezultate imunohistokemijske pretrage između grupa tumora lojnih žlijezda različitih histoloških podtipova s obzirom na vrijednosti ekspresije E-kadherina. Također je utvrđeno da postoji statistički značajna razlika između grupa tumora raspoređenih prema vremenu

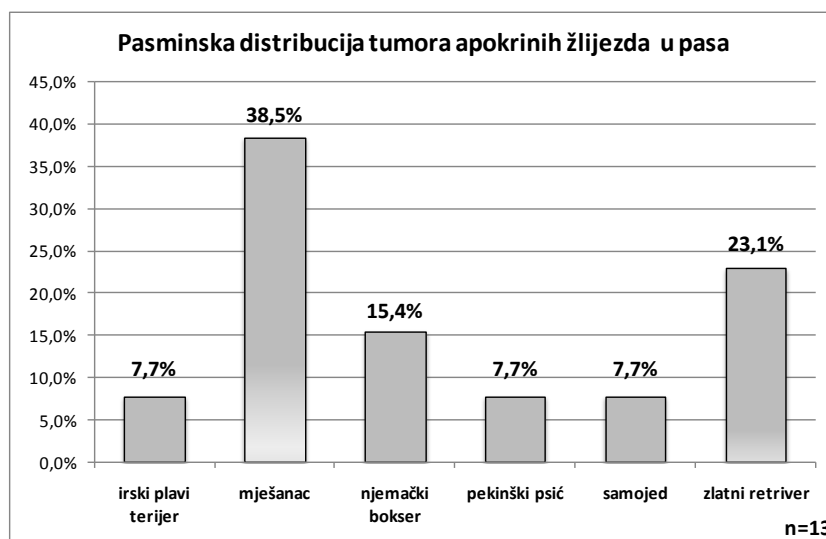
preživljavanja s obzirom na vrijednosti intenziteta ekspresije E-kadherina ($p=0,041017$) kao i s obzirom na vrijednost ekspresije E-kadherina unutar citoplazme ($p=0,046662$). Za ostale analizirane parametre nisu utvrđene statistički značajne razlike.

4.2. Rezultati analize tumora apokrinih žlijezda

4.2.1. Utvrđena dob, pasmine i spol životinja

U razdoblju od 1. siječnja 2010. do 31. prosinca 2012. godine, na Zavodu za veterinarsku patologiju Veterinarskog fakulteta u Zagrebu, provedena je analiza ukupno 13 tumora apokrinih žlijezda u pasa. Prosječna starost svih životinja iznosila je 10,15 godina, s rasponom od 1 do 16 godina. Prosječna starost pasa s dijagnozom adenoma apokrinih žlijezda iznosila je 10,33 godina, a za pse s karcinomima 10 godina.

Udio pojedinih pasmina pasa s utvrđenim tumorima apokrinih žlijezda je prikazan na grafikonu 7.

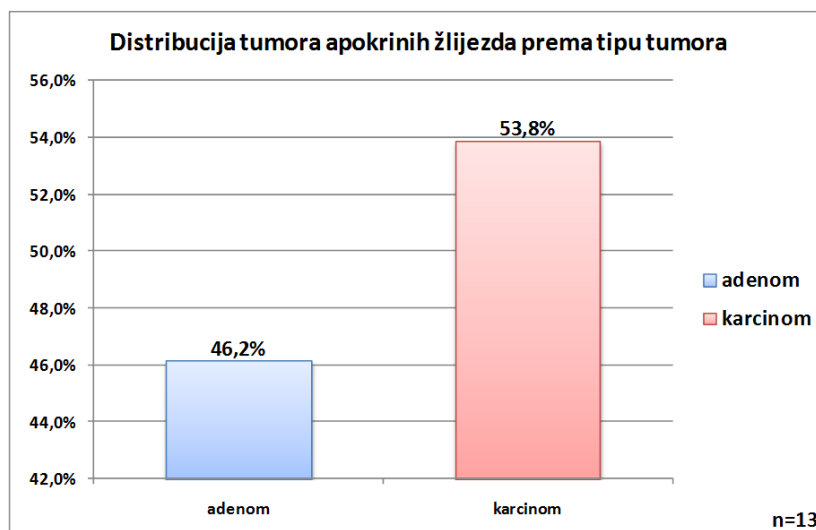


Grafikon 7: Udio pojedinih pasmina pasa s utvrđenim tumorima apokrinih žlijezda.

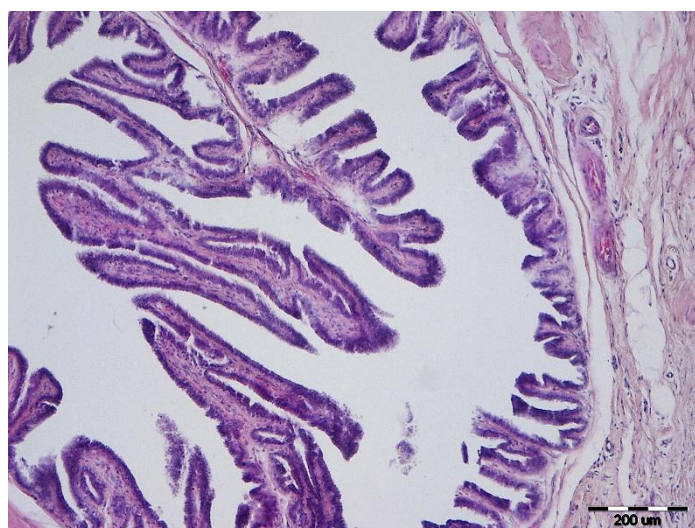
Tumori apokrinih žlijezda su dijagnosticirani u 46,1% (6) mužjaka, 38,5% (5) kuja, a za 15,4% (2) životinja nije bio poznat spol.

4.2.2. Rezultati histopatološke analize

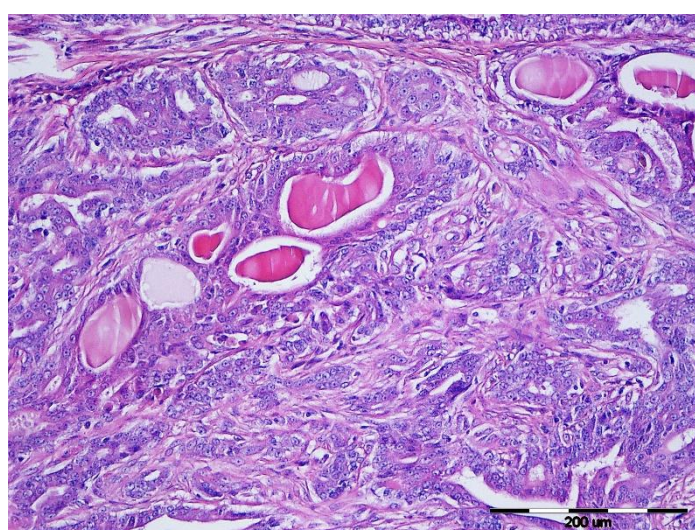
Grafikonom 8 je prikazan udio pojedinih histoloških tipova tumora apokrinih žlijezda, a na slikama 7 i 8 karakterističan histopatološki izgled pojedinih tipova tumora.



Grafikon 8: Udio pojedinih histoloških tipova tumora apokrinih žlijezda u pasa



Slika 7: Adenom apokrinih žlijezda, pas, HE, x 10



Slika 8: Karcinom apokrinih žlijezda, pas, HE, x 20

4.2.3. Rezultati imunohistokemijske pretrage

Rezultati ekspresije E-kadherina u tumorima apokrinih žlijezda su prikazani u tablici 2.

Tablica 2: Ukupni rezultati imunohistokemijske pretrage ekspresije E-kadherina obavljene na tumorima apokrinih žlijezda pasa

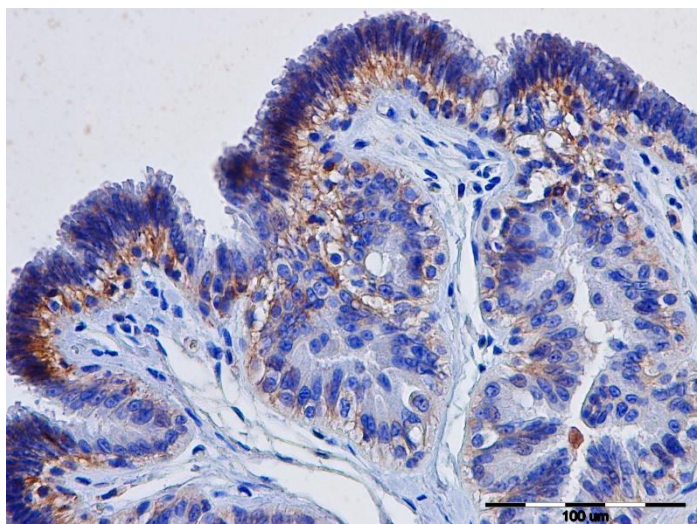
Br.	TIP TUMORA	IMUNOHISTOKEMIJSKI NALAZ				
		MEMBRANOZNA LOKALIZACIJA	CITOPLAZMATSKA LOKALIZACIJA	DISTRIBUCIJA	INTENZITET	ZBROJ
1	Adenom apokrinih žlijezda	0	-1	2	2	3
2	Adenom apokrinih žlijezda	0	-1	2	2	3
3	Adenom apokrinih žlijezda	0	-1	3	2	4
4	Adenom apokrinih žlijezda	0	-1	3	2	4
5	Adenom apokrinih žlijezda	0	-1	1	1	1
6	Adenom apokrinih žlijezda	0	-1	2	1	2
7	Karcinom apokrinih žlijezda	0	-1	2	2	3
8	Karcinom apokrinih žlijezda	1	0	1	1	3
9	Karcinom apokrinih žlijezda	1	-1	2	2	4
10	Karcinom apokrinih žlijezda	1	-1	2	1	3
11	Karcinom apokrinih žlijezda	0	-1	1	1	1
12	Karcinom apokrinih žlijezda	0	-1	3	2	4
13	Karcinom apokrinih žlijezda	0	-1	2	1	2

Rezultati imunohistokemijske pretrage adenoma apokrinih žlijezda

Rezultati IHC pokazuju da je ekspresija E-kadherina u 100,0% adenoma bila citoplazmatska (Slika 9). Prosječna vrijednost citoplazmatske ekspresije je bila -1 (SD=0), a membranozne 0 (SD=0).

Adenomi su 50,0% E-kadherin ekspimirali u rasponu 25-75% stanica, u 33,3% tumora u više od 75%, a 16,7% adenoma u manje od 25% stanica. Prosječna vrijednost distribucije ekspresije je bila 2,17 (SD=0,75).

Intenzitet bojenja je u 66,7% adenoma ocijenjen s 2, a u 33,3% s 1. Prosječna vrijednost intenziteta ekspresije je bila 1,67 (SD=0,52).



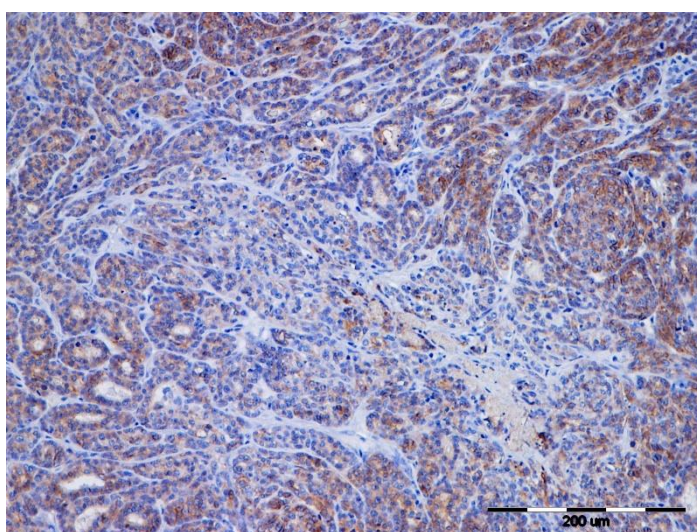
Slika 9: Adenom apokrinih žlijezda, pas, IHC, E-kadherin, x 40

Rezultati imunohistokemijske pretrage karcinoma apokrinih žlijezda

Rezultati IHC pokazuju da je ekspresija E-kadherina u 57,1% karcinoma bila citoplazmatska, u 28,6% citoplazmatska i membranozna, a u 14,3% membranozna. (Slika 10). Prosječna vrijednost citoplazmatske ekspresije je bila -0,86 (SD=0,38), a membranozne 0,43 (SD=0,53).

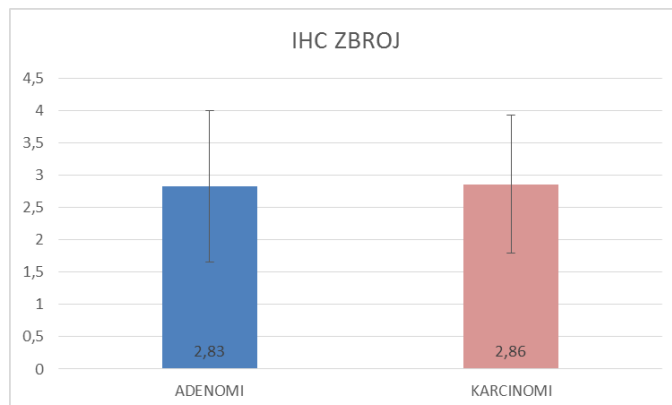
Karcinomi su 57,1% E-kadherin ekspimirali u rasponu 25-75% stanica, u 28,6% tumora u manje od 25%, a u 14,3% slučajeva u više od 75% stanica. Prosječna vrijednost distribucije ekspresije je bila 1,86 (SD=0,60).

Intenzitet bojenja je u 57,1% karcinoma ocijenjen s 1, a u 42,9% s 2. Prosječna vrijednost intenziteta ekspresije je bila 1,43 (SD=0,53).



Slika 10: Karcinom apokrinih žlijezda, pas, IHC, E-kadherin, x 20

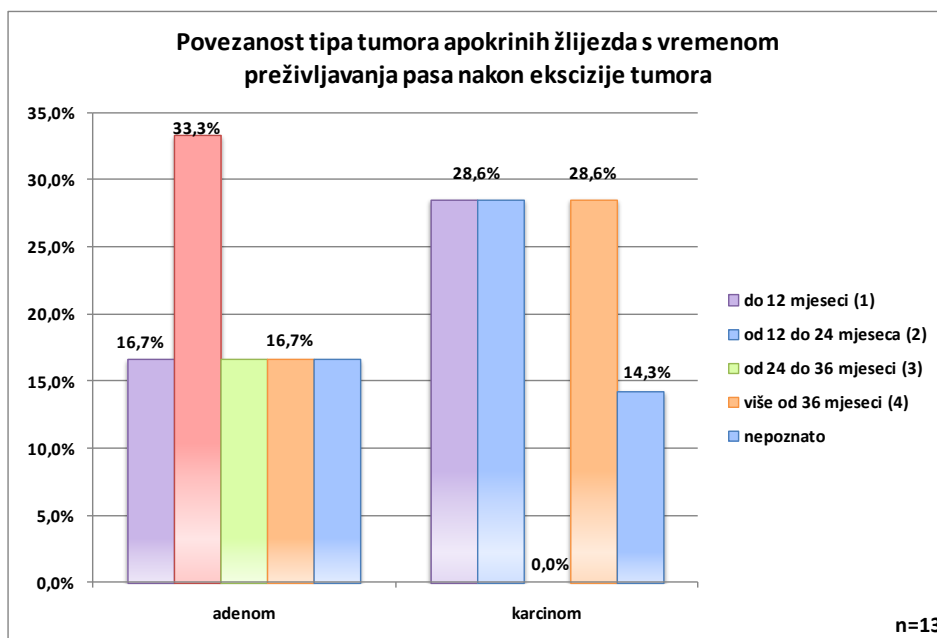
Prosječne vrijednosti i standardne devijacije zbroja kvantificiranih rezultata procenjenjivanih parametara IHC pretrage adenoma i karcinoma apokrinih žlijezda, prikazani su grafikonom 9.



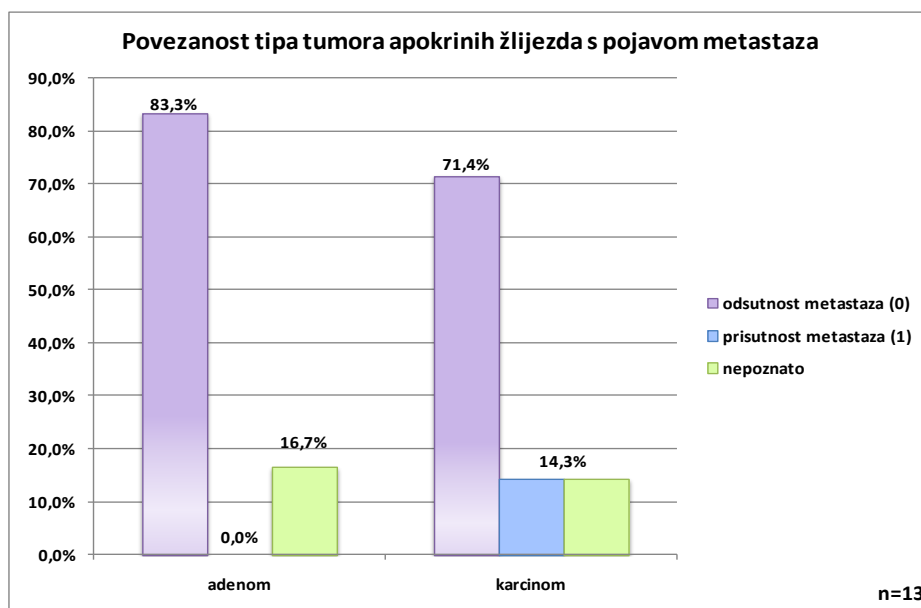
Grafikon 9: Prosječne vrijednosti i standardne devijacije zbroja kvantificiranih rezultata svih procenjenjivanih parametara imunohistokemijske pretrage za adenome i karcinome apokrinih žlijezda

4.2.4. Rezultati analize biološkog ponašanja tumora

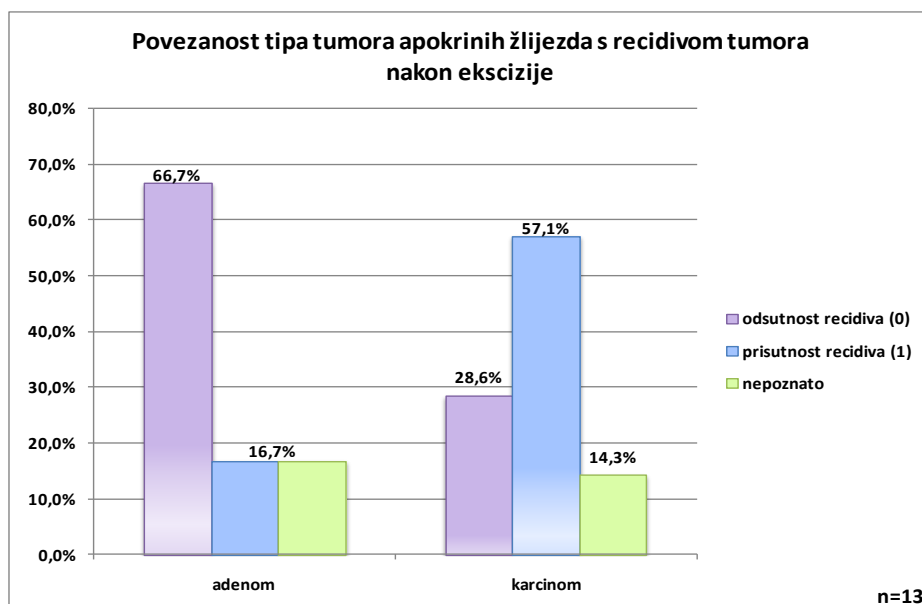
Vrijeme preživljavanja pasa nakon kirurškog uklanjanja tumora, adenoma ili karcinoma lojnih žlijezda je prikazano grafikonom 10, a rezultati analize učestalosti metastaziranja i recidiviranja su prikazani grafikonima 11 i 12.



Grafikon 10: Povezanost tipa tumora apokrinih žlijezda s vremenom preživljanja tumora pasa nakon ekscizije tumora



Grafikon 11: Povezanost tipa tumora apokrinih žlijezda s pojavom metastaza



Grafikon 12: Povezanost tipa tumora apokrinih žlijezda s recidiviranjem tumora nakon ekscizije

Prosječno vrijeme preživljavanja pasa s adenomima je ocijenjeno s 2,4 (SD= 1,41), a s karcinomima apokrinih žlijezda ocjenom 2,33 (SD= 1,37). Prosječni postotak metastaziranja adenoma je iznosio 0% (SD= 0), a karcinoma apokrinih žlijezda 16,67% (SD= 0,41). Prosječni postotak recidiviranja adenoma je bio 20,0% (SD= 0,52), a karcinoma apokrinih žlijezda 66,67% (SD= 0,52).

4.2.5. Rezultati statističke analize

Provedenom statističkom analizom za analizirane parametre tipa tumora i vrijednosti dobivenih imunohistokemijskom pretragom i rezultata telefonski provedene ankete o biološkom ponašanju tumora apokrinih žlijezda nisu utvrđene statistički značajne razlike.

5. RASPRAVA

5.1. Tumori lojnih žlijezda

5.1.1. Utvrđena pasminska, spolna i dobna distribucija te histološki tipovi tumora lojnih žlijezda

U našem radu utvrdili smo da je u istraživanom razdoblju ukupno bilo dijagnosticirano 22 tumora lojnih žlijezda koji su se javljali najčešće u pasa prosječne dobi od 10,91 godina što odgovara podacima iz literature (LEE GROSS i sur., 2005.). Također smo utvrdili da su se najčešće javljali kod zlatnih retrivera, engleskih koker španijela i mješanaca. Engleski koker španijeli su i u literaturi opisani kao pasmina s učestalom pojavom ovih tumora (LEE GROSS i sur., 2005.), a veća incidencija kod zlatnih retrivera i mješanaca u našem istraživanju može biti posljedica pasminskog sastava, tj. povećanog udjela ovih pasmina u cjelokupnoj populaciji pasa u Hrvatskoj. Prema spolnoj distribuciji oboljelo je 54,5% mužjaka i 45,5% ženki što odgovara podacima prema kojima ne postoji značajnija spolna predispozicija za razvoj ovih tumora (LEE GROSS i sur., 2005.).

Prema histološkom tipu tumora najčešći su bili epiteliomi (50,0%), zatim adenomi (36,4%) i najrjeđi karcinomi (13,6%) te i ovi podatci odgovaraju rezultatima dosadašnjih istraživanja (GOLDSCHMIDT i HENDRICK, 2002.; LEE GROSS i sur., 2005.).

5.1.2. Imunohistokemijska analiza tumora lojnih žlijezda

Rezultati imunohistokemijske analize lokalizacije ekspresije E-kadherina, u adenoma lojnih žlijezda su pokazali da je ekspresija najrjeđe bila izražena u citoplazmi adenoma, 62,5% tumora, dok je u epitelioma bila izražena u 90,9% tumora te u 66,7% karcinoma. Ovakvi rezultati ekspresije E-kadherina potvrđuju rezultate istraživanja provedenih na određenim humanim tumorima te tumorima mliječne žlijezde pasa, kod kojih je dokazana promijenjena ekspresija E-kadherina u korist jače citoplazmatske ekspresije kod malignijih oblika tumora (WIJNHOFEN i sur., 2000.; POLTON i sur., 2007.; RESTUCCI i sur., 2009.; KARABOLOVSKI i sur., 2015.; SHAMIR i EWALD, 2015.). Analizom distribucije ekspresije E-kadherina je utvrđeno da je kod histološki najbenignijih oblika tumora, tj. adenoma, bilo najviše uzoraka tumora (62,5%) s najvećim postotkom pozitivnih tumorskih stanica (više od 75% pozitivnih stanica) te je za njih i prosječna vrijednost kvantificirane distribucije ekspresije E-kadherina iznosila 2,5. Za epiteliome je u više od 75% stanica ekspresija zabilježena u 45,5 % tumora, a za karcinome u 33,3% slučajeva te su vrijednosti kvantificirane distribucije ekspresije bile podjednake i iznosile su 1,66. I ovi rezultati potvrđuju hipotezu da je E-kadherin slabije ekspresiran u malignijih oblika tumora što odgovara nekim istraživanjima u humanoj i veterinarskoj medicini (WIJNHOFEN i sur., 2000.; POLTON i sur., 2007.; RESTUCCI i sur., 2009.; KARABOLOVSKI i sur., 2015.; SHAMIR i EWALD, 2015.). Intenzitet ekspresije E-kadherina je bio najveći u epitelioma (1,73) i karcinoma (1,67) te je u njih i bio najveći broj tumora s jakom

ekspresijom, dok je u adenoma bio niži intenzitet (1,5) te je bilo manje tumora s najjačim intenzitetom. Iako je intenzitet bio nešto slabiji kod adenoma, broj pozitivnih stanica je bio veći kod benignijih tumora, a i kod malignijih oblika su E-kadherin eksprimirale dominantno jače diferencirane, tj. stanice koje su manje maligno transformirane.

Rezultati dobiveni analizom zbroja imunohistokemijskih parametara pokazuju da su najveće utvrđene prosječne vrijednosti bile za adenome (3,5), a najmanje za epiteliome (2,45) i nešto malo veće za karcinome (2,67).

Procjenjujući vrijednosti zbroja procjenjivanih imunohistokemijskih parametara, kao i rezultate cjelokupne imunohistokemijske analize, vidljivo je da je ekspresija E-kadherina slabija kod malignijih oblika tumora, tj. epitelioma i karcinoma te je kod tih oblika ona jače citoplazmatski izražena u odnosu na benignije histološke oblike adenoma. Obzirom da je E-kadherin transmembranski protein čija je uloga važna u izgradnji međustaničnih veza te veza stanica i ekstracelularnog matriksa, stoga je bitan za održavanje polarnosti stanica, dobiveni rezultati dokazuju povezanost između imunohistokemijske ekspresije E-kadherina i histološkog oblika tumora što je bio jedan od ciljeva ovog rada, a također odgovaraju rezultatima dosadašnjih istraživanja provedenih na drugim tipovima humanih i životinjskih tumora (WIJNHOFEN i sur., 2000.; POLTON i sur., 2007.; RESTUCCI i sur., 2009.; KARABOLOVSKI i sur., 2015.; SHAMIR i EWALD, 2015).

5.1.3. Analiza biološkog ponašanja tumora lojnih žlijezda

Provedena analiza biološkog ponašanja tumora lojnih žlijezda je rezultirala nalazom ocjene prosječnog vremena preživljavanja pasa s adenomima koja iznosi 3, za epiteliome je prosječna ocjena iznosila 2,78, a za karcinome 3,5. Metastaze su ustanovljene kod 18,2% epitelioma, 12,5% adenoma, a nisu utvrđene kod karcinoma. Recidivi tumora su se javili kod 66,7% karcinoma, 27,3% epitelioma i 25,0% adenoma. Rezultat utvrđenog metastaziranja jednog adenoma koji inače ne metastaziraju ukazuje na postojanje teškoće u histološkom razlikovanju tipa tumora te mogućnosti proglašavanja epitelioma ili dobro diferenciranog karcinoma adenomom, što potvrđuje potrebu za dodatnim metodama za diferenciju ovih tumora. Također je vidljivo da svi podaci dobiveni telefonskom anketom nisu u potpunosti pouzdani, obzirom da se metastaziranje određenog tumora može dokazati jedino histopatološkom pretragom suspektne metastaze, što nije obavljeno u našem slučaju.

Podatci dobiveni telefonskom anketom o biološkom ponašanju tumora lojnih žlijezda pokazuju da tumori analizirani na Zavodu za veterinarsku patologiju koji su ocijenjeni kao histološki maligniji, imaju lošiju prognozu, odnosno da češće recidiviraju i stvaraju metastaze što odgovara podacima dostupnima u literaturi (GOLDSCHMIDT i HENDRICK, 2002.; LEE GROSS i sur., 2005.). O vremenu preživljavanja ne postoje podatci u literaturi, stoga iznenađuje nešto duže vrijeme preživljavanja kod karcinoma, no to može biti posljedica malog broja ovih analiziranih tumora (tri), od kojih su u anketi dobiveni podatci o biološkom ponašanju za samo dva tumora.

5.1.4. Statistička analiza tumora lojnih žlijezda

Rezultati provedene statističke analize koji pokazuju statistički značajnu razliku ($p=0,04035$) između vrijednosti dobivenih analizom rezultata ekspresije E-kadherina u tumora lojnih žlijezda u odnosu na određeni histopatološki tip tumora, dokazuju da se primijenjena imunohistokemijska metoda može koristiti kao dodatna metoda u točnijem određivanju tipa tumora. Ovakvi rezultati su kompatibilni s istraživanjima provedenima na tumorima mliječne žlijezde pasa (KARABOLOVSKI i sur., 2015.). Također, rezultati statističke analize koji pokazuju statistički značajnu razliku ($p=0,041017$) između vrijednosti vremena preživljavanja i intenziteta ekspresije E-kadherina te statistički značajnu razliku ($p=0,046662$) između vremena preživljavanja i lokalizacije ekspresije E-kadherina, govore u prilog tome da bi se imunohistokemijska analiza ekspresije E-kadherina mogla koristiti kao jedna od metoda za procjenu duljine preživljavanja pasa s tumorima lojnih žlijezda, što se također pokazalo i u istraživanju koje su proveli Polton i sur. (2007.) na karcinomima analnih vrećica pasa.

5.2. Tumori apokrinih žlijezda

5.2.1. Utvrđena pasminska, spolna i dobna distribucija te histološki tipovi tumora apokrinih žlijezda

U našem istraživanju utvrdili smo da je u razdoblju od tri godine bilo dijagnosticirano 13 tumora apokrinih žlijezda, a prosječna dob pasa s dijagnosticiranim tumorima je bila 10,15 godina. Ovi tumori su se najčešće javljali kod zlatnih retrievera i njemačkih boksera, s time da su 46,1% uzorka činili tumori mužjaka, a 38,5% ženki (za 15,4% životinja nisu bili poznati podaci o spolu). Ovakvi podaci o dobi i neizraženoj spolnoj predispoziciji odgovaraju poznatim podacima iz literature, osim što su u literaturi ovi tumori opisani najčešće kod lasa-apso pasmine i shih tzu-a (GOLDSCHMIDT i HENDRICK, 2002.), a njihova odsutnost u rezultatima našeg istraživanja je najvjerojatnije posljedica malog broja životinja ovih pasmina u populaciji pasa u Hrvatskoj.

Prema histološkoj klasifikaciji 46,2% tumora su bili adenomi, a 53,8% karcinomi apokrinih žlijezda što je sukladno dostupnim podacima o incidenciji tumora apokrinih žlijezda u pasa (SIMKO i sur., 2003.; LEE GROSS i sur., 2005.).

5.2.2. Imunohistokemijska analiza tumora apokrinih žlijezda

Rezultati imunohistokemijske analize lokalizacije ekspresije E-kadherina u adenoma apokrinih žlijezda, pokazali su da je kod svih adenoma (100%) ekspresija bila citoplazmatska, a u karcinoma je u 57,1% tumora bila samo citoplazmatska, u 28,6% citoplazmatska i membranozna, a u 14,3% samo membranozna. Analizom distribucije ekspresije E-kadherina nije utvrđena značajnija razlika u broju imunohistokemijski pozitivnih stanica, tj. distribuciji ekspresije E-kadherina. Intenzitet ekspresije je

bio pretežito jak kod adenoma (66,7%) te je prosječna vrijednost intenziteta ekspresije iznosila 1,67, a kod karcinoma je u većini tumora (57,1%) intenzitet ekspresije bio slab, prosječne vrijednosti 1,43. Vrijednost ukupnih prosječnih kvantificiranih rezultata imunohistokemijske analize je za adenome (2,83) bila otprilike jednaka onoj za karcinome (2,86). Rezultati dobiveni analizom intenziteta ekspresije E-kadherina odgovaraju podacima iz dosad objavljenih istraživanja E-kadherina na tumorima ljudi i pasa (WIJNHOVEN i sur., 2000.; POLTON i sur., 2007.; RESTUCCI i sur., 2009.; KARABOLOVSKI i sur., 2015.; SHAMIR i EWALD, 2015.) kod kojih je utvrđeno da malignije stanice slabije ekspimiraju E-kadherin od benignijih. Što se tiče ostalih određivanih parametara koji nisu u skladu s provedenim istraživanjima, smatramo da mogući razlozi za to leže u činjenici da je analiziran relativno mali broj tumora te da sam malignitet tumora može ovisiti i o brojnim drugim čimbenicima, a ne samo o stupnju međusobne povezanosti stanica (CULLEN i sur., 2002.) .

5.2.3. Analiza biološkog ponašanja tumora apokrinih žlijezda

Obavljena analiza biološkog ponašanja tumora apokrinih žlijezda je pokazala da ne postoji značajna razlika u vremenu preživljavanja pasa s adenomima (ocijenjeno s 2,4) u odnosu na pse s karcinomima (2,33). Kod adenoma nisu utvrđene metastaze dok je kod karcinoma u 14,3% utvrđena prisutnost metastaza. Recidivi su rjeđe utvrđeni u adenoma (16,7%), u odnosu na karcinome (66,7%). Zanimljiv je dobiveni podatak o istom vremenu preživljavanja za adenome i karcinome, obzirom da u nama dostupnoj literaturi nismo došli do podataka o duljini vremena preživljavanju pasa s ovim tumorima. Podatci o češćem metastaziranju i recidiviranju karcinoma od adenoma su očekivani i u skladu s navodima u literaturi (SIMKO i sur., 2003.; LEE GROSS i sur., 2005.).

5.2.4. Statistička analiza tumora apokrinih žlijezda

Provedenom statističkom analizom za analizirane parametre tumora apokrinih žlijezda nisu utvrđene statistički značajne razlike, a moguće objašnjenje za to je relativno mali broj analiziranih tumora, uz to, za sve tumore nisu dobiveni podatci provedeni telefonskom anketom.

6. ZAKLJUČCI

1. Podatci koji su dobiveni analizom pasminske, spolne i dobne distribucije te histološki tipovi tumora lojnih i apokrinih žlijezda odgovaraju do sada poznatim literaturnim podacima.
2. Provedena analiza je postigla postavljene ciljeve te je dokazano da analiza ekspresije E-kadherina može koristiti u određivanju točnije dijagnoze tipa tumora apokrinih žlijezda, a osobito tumora lojnih žlijezda pasa.
3. Ustanovljeno je da u tumora lojnih žlijezda lokalizacija i intenzitet ekspresije E-kadherina mogu pomoći kod određivanja prognoze, odnosno biološkog ponašanja tumora.
4. Ekspresija E-kadherina u tumorima apokrinih žlijezda pasa, u provedenom istraživanju nije pokazala rezultate koji bi upućivali na povezanost rezultata imunohistokemijske pretrage i biološkog ponašanja tumora.
5. U svrhu točnijeg određivanja parametara za procjenu ekspresije E-kadherina, vezano uz biološko ponašanje i određivanje tipa tumora lojnih i apokrinih žlijezda, smatramo da je potrebno obaviti istraživanje na većem broju životinja kako bi se dobili pouzdaniji kriteriji za određivanje točnije dijagnoze i prognoze istraživanih tumora.

7. LITERATURA

BAHARAK, A., K. REZA, D. SHAHRIAR, A. OMID, V. DARUOOSH, A. NASRIN (2012): Metastatic apocrine sweat gland adenocarcinoma in a terrier dog. *Asian Pac. J. Trop. Biomed.* 2, 670-672.

BONGIOVANNI, L., M. M. SUTER, D. MALATESTA, A. ORDINELLI, A. CICCARELLI, M. ROMANUCCI, O. BRENNER, L. DELLA SALDA (2012): Nuclear survivin expression as a potentially useful tool for the diagnosis of canine cutaneous sebaceous lesions. *Vet. Dermatol.* 23, 394-399.

CULLEN, J. M., R. PAGE, W. MISDROP (2002): An overview of cancer pathogenesis, diagnosis, and management. In: *Tumors in domestic animals* (Meuten, D. J. Ed.), Iowa State Press, Iowa, pp. 3-44.

DOBSON, J.M., S. SAMUEL, H. MILSTEIN, K. ROGERS, J.L. WOOD (2002): Canine neoplasia in the UK: estimates of incidence rates from a population of insured dogs. *J. Small. Anim. Pract.* 43, 240-246.

GOLDSCHMIDT, M. H., R. W. DUNSTAN, A. A. STANNARD, C. VON TSCHARNER, E. J. WALDER, J. A. YAGER (1998): Histologic classification of epithelial and melanocytic tumors of the skin of domestic animals. *Armed Forces Institute of Pathology, Washington DC*, pp. 26-37.

GOLDSCHMIDT, M. H., M. J. HENDRICK (2002): Tumors of the skin and soft tissues. In: *Tumors in domestic animals* (Meuten, D. J. Ed.), Iowa State Press, Iowa, pp. 45-117.

GRÜNTZIG, K., R. GRAF, M. HÄSSIG, M. WELLE, D. MEIER, G. LOTT, D. ERNI, N. S. SCHENKER, F. GUSCETTI, G. BOO, K. AXHAUSEN, S. FABRIKANT, G. FOLKERS, A. POSPISCHIL (2015): The Swiss Canine Cancer Registry: a retrospective study on the occurrence of tumours in dogs in Switzerland from 1955 to 2008. *J. Comp. Pathol.* 152, 161-171.

HAN, J. I., Y. KIM, D. Y. KIM, K. J. NA (2013): Alteration in E-cadherin/ β -catenin expression in canine melanotic tumors. *Vet. Pathol.* 50, 274-280.

HARGIS, A. M., P. E. GINN (2008): Koža. U: *Specijalna veterinarska patologija* (Grabarević, Ž. Ur.), Stanek, Varaždin, str. 807-961.

KARABOLOVSKI, N., A. GUDAN KURILJ, K. SEVERIN, M. HOHŠTETER, I.-C. ŠOŠTARIĆ-ZUCKERMANN, L. MEDVEN, B. ARTUKOVIĆ, Ž. GRABAREVIĆ (2015): An immunohistochemical study of epithelial-mesenchymal transition in feline mammary tumors. *Book of abstract, ESVP-ECVP Annual Meeting*, 2-5 September, Helsinki, Finska, p. 138.

- KOZARIĆ, Z. (1997): Veterinarska histologija. Koža. Naklada Karolina, Zagreb, str. 233-241.
- LEE GROSS, T., P. J. IHRKE, E. J. WALDER, V. K. AFFOLTER (2005): Skin diseases of the dog and cat. Epithelial neoplasms and other tumors. 2th ed., Blackwell Science Ltd, Oxford, pp. 641-694.
- POLTON, G. A., M. J. BREARLEY, L. M. GREEN, T. J. SCASE (2007): Expression of E-cadherin in canine anal sac gland carcinoma and its association with survival. *Vet. Comp. Oncol.* 5, 232-238.
- RESTUCCI, B., M. MARTANO, G. DE VICO, L. LO MUZIO, P. MAIOLINO (2009): Ekspresion of E-Cadherin, β -Catenin and APC protein in Canine Colorectal Tumors. *Anticancer Res.* 29, 2919-2926.
- SABATTINI, S., P. BASSI, G. BETTINI (2015): Histopathological findings and proliferative activity of canine sebaceous gland tumors with a predominant reserve cell population. *J. Comp. Pathol.* 152, 145-152.
- SHAMIR, E. R., A. J. EWALD (2015): Adhesion in mammary development: Novel roles for E-Cadherin in individual and collective cell migration. *Curr. Top. Dev. Biol.* 112, 353-382.
- SIMKO, E., B. P. WILCOCK, J. A. YAGER (2003): A retrospective study of 44 canine apocrine sweat gland adenocarcinomas. *Can. Vet. J.* 44, 38-42.
- ŠOŠTARIĆ-ZUCKERMANN, I.-C. (2014): Klasifikacija tumora cirkumanalnih žlijezda pasa metodom utvrđivanja fraktalne dimenzije. Doktorski rad, Veterinarski fakultet Sveučilišta u Zagrebu, Zagreb, Hrvatska.
- ŠOŠTARIĆ-ZUCKERMANN, I.-C., K. SEVERIN, M. HOHŠTETER, B. ARTUKOVIĆ, A. BECK, A. GUDAN KURILJ, R. SABOČANEC, P. DŽAJA, Ž. GRABAREVIĆ (2013): Incidence and types of canine tumours in Croatia. *Vet. arhiv* 83, 31-45.
- WIJNHOVEN, B. P. L., W. N. M. DINJENS, M. PIGNATELLI (2000): E-cadherin-catenin cell-cell adhesion complex and human cancer. *Br. J. Surg.* 87, 992-1005.

8. SAŽETAK

U radu je istraživana učestalost pojedinih histoloških tipova tumora apokrinih i lojnih žlijezda u pasa čiji su uzorci dostavljeni na histopatološku dijagnostiku na Zavod za veterinarsku patologiju Veterinarskog fakulteta u Zagrebu, u razdoblju od 1. siječnja 2010. do 31. prosinca 2012. godine. Utvrđivano je da li postoji povezanost između imunohistokemijske ekspresije E-kadherina i tipa tumora te da li postoji povezanost ekspresije E-kadherina vezano uz biološko ponašanje tumora.

Pasmina koja najčešće obolijeva od tumora apokrinih i lojnih žlijezda je zlatni retriever. Prosječna dob oboljelih životinja iznosila je 10,15 godina za tumore apokrinih žlijezda, dok je za tumore lojnih žlijezda iznosila 10,91 godina. Histopatološkom klasifikacija tumora utvrđeno je 53,8% karcinoma i 46,2% adenoma apokrinih žlijezda, a za tumore lojnih žlijezda 50,0% epitelioma, 36,4% adenoma te 13,6% karcinoma. Vrijeme preživljavanje pasa s tumorima lojnih žlijezda je bilo najkraće kod epitelioma, dok je srednje preživljavanje bilo kod adenoma i najduže kod karcinoma. Metastaziranje je utvrđeno kod malog broja adenoma i epitelioma, a učestalost recidiva je bila najveća kod karcinoma lojnih žlijezda. U tumora apokrinih žlijezda je utvrđeno približno podjednako vrijeme preživljavanja za adenome i karcinome te češće metastaziranje i recidiviranje karcinoma u odnosu na adenome. U tumora apokrinih žlijezda je utvrđeno približno podjednako vrijeme preživljavanja za adenome i karcinome te češće metastaziranje i recidiviranje karcinoma u odnosu na adenome.

Imunohistokemijskom analizom ekspresije E-kadherina je dokazano da analiza ekspresije E-kadherina može koristiti u određivanju točnije dijagnoze tipa tumora apokrinih, a osobito tumora lojnih žlijezda pasa. Imunohistokemijskom analizom je utvrđeno da kod tumora lojnih žlijezda sama lokalizacija i intenzitet ekspresije E-kadherina mogu pomoći kod određivanja prognoze, odnosno biološkog ponašanja tumora. Ekspresija E-kadherina u tumorima apokrinih žlijezda pasa u provedenom istraživanju nije pokazala rezultate koji bi upućivali na povezanost rezultata imunohistokemijske pretrage i biološkog ponašanja tumora.

Ključne riječi: tumor, apokrine žlijezde, lojne žlijezde, E-kadherin, imunohistokemija

9. SUMMARY

Expression of E-cadherin in canine tumors of apocrine and sebaceous glands and relationship with the survival rate

In this study, incidence of histological types of the canine tumors of apocrine and sebaceous glands analyzed at Department of veterinary pathology in period between January, 1st 2010. and December, 31st 2012. was investigated. An association between immunohistochemical expression of E-cadherin, types and biological behavior of tumors were evaluated.

Breed most commonly affected with apocrine and sebaceous gland tumors was golden retriever. Average age of dogs diagnosed with apocrine gland tumor and sebaceous gland tumor was 10,15 years and 10,91 years, respectively. According to the histopathological analysis there were 53,8% of carcinomas and 46,2% of adenomas of apocrine glands. Analysis of sebaceous gland tumors showed epitheliomas as dominant tumor type (50,0%), followed by adenomas (36,4%) and carcinomas (13,6%). The survival period of dogs with sebaceous gland tumors was shortest for patients with diagnosed epitheliomas, intermediate for adenomas and longest for carcinomas. Incidence of metastasis was very low among adenoma and epithelioma groups, and frequency of recidivism was highest for sebaceous gland carcinoma. Average survival period was approximately the same for apocrine gland adenomas and carcinomas with higher metastasis and recidivism incidence in carcinoma group.

Immunohistochemical analysis of E-cadherin expression confirmed efficiency of this method for more accurate classification of histological types of apocrine and especially sebaceous gland tumors of dogs. Conducted immunohistochemical analysis showed that location and intensity of E-cadherin expression can be helpful for better prediction of the biological behavior of sebaceous gland tumors. Contrary to sebaceous gland tumors, immunohistochemical analysis of apocrine gland tumors showed that there was no association between E-cadherin expression and biological behavior of apocrine gland tumors.

Key words: tumor, apocrine gland, sebaceous gland, E-cadherin, immunohistochemistry

10. ŽIVOTOPIS

Rođena sam 24. studenog 1991. godine u Bjelovaru. Pohađala sam II. osnovnu školu Bjelovar te glazbenu školu Vatroslava Lisinskog Bjelovar. S priznanjem „Zlatna pločica“ za najbolju učenicu generacije, upisala sam Opću Gimnaziju Bjelovar. Nakon završenog srednjoškolskog obrazovanja, 2010. godine upisala sam integrirani preddiplomski i diplomski studij veterinarske medicine na Veterinarskom fakultetu Sveučilišta u Zagrebu. Kao svoje usmjerenje tijekom posljednja tri semestra fakultetske nastave sam odabrala smjer „Kućni ljubimci“. Tijekom studiranja, volontirala sam u privatnoj veterinarskoj ambulanti „Majcan d.o.o.“ u Bjelovaru.