

# Liječenje otvorenih lomova u pasa i mačaka

---

**Sinković, Marina**

**Master's thesis / Diplomski rad**

**2017**

*Degree Grantor / Ustanova koja je dodijelila akademski / stručni stupanj:* **University of Zagreb, Faculty of Veterinary Medicine / Sveučilište u Zagrebu, Veterinarski fakultet**

*Permanent link / Trajna poveznica:* <https://um.nsk.hr/um:nbn:hr:178:389406>

*Rights / Prava:* [In copyright](#)/[Zaštićeno autorskim pravom.](#)

*Download date / Datum preuzimanja:* **2025-02-26**



*Repository / Repozitorij:*

[Repository of Faculty of Veterinary Medicine -  
Repository of PHD, master's thesis](#)



**SVEUČILIŠTE U ZAGREBU**  
**VETERINARSKI FAKULTET**

Marina Sinković

**Liječenje otvorenih lomova u pasa i mačaka**

Diplomski rad

Zagreb, 2017.

Klinika za kirurgiju, ortopediju i oftalmologiju

Predstojnik: Izv. prof. dr. sc. Boris Pirkić, dr. med. vet.

Mentor: prof. dr. sc. Darko Capak, dr. med. vet.

Komentor: dr. sc. Marko Pećin, dr. med. vet.

Članovi povjerenstva za obranu diplomskog rada :

1. prof. dr. sc. Tomislav Babić, dr. med. vet.
2. prof. dr. sc. Darko Capak, dr. med. vet.
3. dr. sc. Marko Pećin, dr. med. vet.
4. prof. dr. sc. Josip Kos, dr. med. vet. (zamjena)

## **ZAHVALA**

Zahvaljujem se mentoru prof. dr. sc. Darku Capku, dr. med. vet. i komentoru dr.sc. Marku Pećinu, dr. med. vet. na izboru teme i pomoći pri izradi diplomskog rada. Posebnu zahvalnost dugujem svojoj obitelji i prijateljima koji su mi bili najveća podrška tijekom studiranja.

Marina

## SADRŽAJ

UVOD.....	1
1. GRAĐA KOSTI.....	2
2. KLASIFIKACIJA LOMOVA.....	4
2.1. Gustilo – Andersonova klasifikacija.....	5
3. CIJELJENJE KOSTI.....	9
3.1. Primarno (angiogeno) koštano cijeljenje.....	9
3.2. Sekundarno koštano cijeljenje.....	10
3.3. Stadiji cijeljenja kosti.....	10
3.4. Kalus.....	11
4. LIJEČENJE OTVORENIH LOMOVA.....	12
4.1. Prva pomoć pri otvorenim lomovima i obrada rane.....	12
4.2. Debridman.....	16
4.3. Antimikrobna terapija.....	18
4.4. Robert-Jonesov povoj.....	23
4.5. Vanjski fiksator.....	23
4.6. Unutarnja fiksacija.....	26
4.6.1. Kirschnerove igle.....	26
4.6.2. Zaključavajuća ploča.....	27
5. KOMPLIKACIJE PRI OTVORENIM LOMOVIMA.....	28
6. ZAKLJUČAK.....	29
7. POPIS LITERATURE.....	30
8. SAŽETAK.....	33
9. SUMMARY.....	34
10. ŽIVOTOPIS.....	35

## POPIS SLIKA

Slika 1. Shematski prikaz građe kosti

Izvor: <http://bergenology.weebly.com/skeletal-system.html>

Slika 2. Rendgenski prikaz otvorenog prijelom radijusa i ulne

Izvor: <http://www.implantvet.com/portfolio/tibia-radiusulna-repairs/>

Slika 3. Prikaz prijeloma I. stupnja

Izvor: <https://veteriankey.com/open-fractures/>

Slika 4. Prikaz prijeloma II. stupnja

Izvor: <https://veteriankey.com/open-fractures/>

Slika 5. Prikaz prijeloma III.c. stupnja

Izvor: <https://veteriankey.com/open-fractures/>

Slika 6. Prikaz sterilne brizgalice od 60 mL i igle veličine 18 G

Izvor: autorska slika

Slika 7. Prikaz ispiranja rane

Izvor: P. Lafuente: Initial management of the trauma patient (2013)

Slika 8. Prikaz izrezivanja okolnog mrtvog tkiva

Izvor: <http://www.cliniciansbrief.com/sites/default/files/attachments/Surgical%20Repair%20of%20Open%20Fractures.pdf>

Slika 9. Prikaz mikrofuraže kosti

Izvor: <http://www.cliniciansbrief.com/sites/default/files/attachments/Surgical%20Repair%20of%20Open%20Fractures.pdf>

Slika 10. Prikaz kirurškog debridmana

Izvor: P. Lafuente: Initial management of the trauma patient (2013)

Slika 11. Postavljanje mokro – suhog zavoja

Izvor: P. Lafuente: Initial management of the trauma patient (2013)

Slika 12. Prikaz cefalosporina prve generacije

Izvor: autorska slika

Slika 13. Prikaz cefalosporina druge generacije

Izvor: autorska slika

Slika 14. Prikaz „bead-pouch“ tehnike

Izvor: <https://classic.podiatry.com/etalk/index.php?topicid=1045#-1>

Slika 15. Robert-Jonesov povoj na stražnoj nozi psa

Izvor: <https://veteriankey.com/orthopedic-coaptation-devices-and-small-animal-prosthetics/>

Slika 16. Prikaz standardnog (linearnog) vanjskog fiksatora na psu

Izvor: <http://traumataj.blogspot.hr/p/prognosis-external-circular-skeletal.html>

Slika 17. Prikaz kružnog vanjskog fiksatora na psu

Izvor: [http://hnrworkingkelpies.com/Accidents\\_Injuries.html](http://hnrworkingkelpies.com/Accidents_Injuries.html)

Slika 18. Prikaz hibridnog vanjskog fiksatora na psu

Izvor: <http://traumataj.blogspot.hr/p/prognosis-external-circular-skeletal.html>

Slika 19. Prikaz postavljenog akrilnog vanjskog fiksatora na mandibuli psa

Izvor: <https://veteriankey.com/external-skeletal-fixation-2/>

Slika 20. Prikaz intramedularnih igala

Izvor: [http://www.dugganvet.ie/productsvet/?tcp\\_product=intramedullary-pin-116-x-9](http://www.dugganvet.ie/productsvet/?tcp_product=intramedullary-pin-116-x-9)

Slika 21. Rendgenogram stabiliziranog prijeloma zaključavajućom pločom

Izvor: <https://www.vshsd.com/resource-center/surgery/640-fractures>

## **Popis i objašnjenje kratica korištenih u diplomskom radu**

AOVET- veterinary specialty group of the AO Foundation

AO- *njem. Arbeitsgemeinschaft für Osteosynthesefragen*

MIPO- *eng. Minimally Invasive Plate Osteosynthesis*

DCP- *eng. Dynamic Compression Plate*

LC-DCP- *eng. Limited-Contact Dynamic Compression Plate*

PC-Fix – *eng. Point Contact Fixator*



## UVOD

Lom je potpun ili nepotpun prekid kontinuiteta kosti i hrskavice. Često je popraćen manjim ili većim stupnjem oštećenja okolnih mekih tkiva, uključujući krvne žile, uz poremećenu funkciju lokomotornog sustava. Otvoreni lom je ozljeda kod koje je prekinut kontinuitet kože ili sluznice u blizini loma kosti uslijed pomicanja ulomaka (fragmenata) kosti.

Najčešći uzrok loma kosti je direktno djelovanje sile na kost. Najviše lomova uzrokovano je motornim vozilima, ali uzroci mogu biti i neizravni te bolesti kostiju. Procjenjuje se da 5-10% svih lomova čine otvoreni lomovi. Prema istraživanju, kosti na kojima su otvoreni lomovi u pasa i mačaka najučestaliji su femur (45%), tibija (26%), radijus i ulna (16%) te humerus (13%) (HARASEN, 2003). Uz navedene duge cjevaste kosti, često se javlja i otvoreni lom mandibule (NUNAMAKER, 1985).

Cilj liječenja otvorenih lomova je sprječavanje daljnje kontaminacije, sprječavanje dodatnih oštećenja kostiju i okolnog mekog tkiva, naročito krvnih žila i živaca.

Otvoreni lomovi predstavljaju veliki izazov za doktora veterinarske medicine zbog posebnog načina sanacije i tretmana pacijenta. Takvi pacijenti često su životno ugroženi te zbog same učestalosti otvorenih lomova, veterinarska praksa mora biti upoznata s načinima sanacije otvorenih lomova. Uz pravilan odabir liječenja, važno je da su opća načela dobro usklađena. Opća načela uključuju klasifikaciju loma, antimikrobnu terapiju, ispiranje rane, debridman i stabilizaciju prijeloma. U ovom radu prikazana su opća načela s naglaskom na liječenje, odnosno stabilizaciju loma.

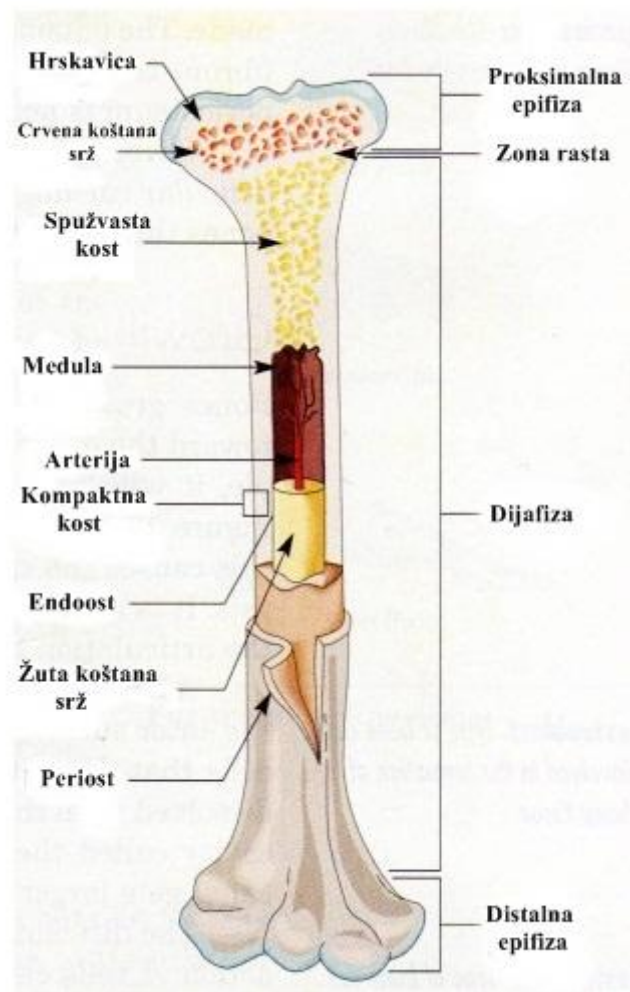
## 1. GRADA KOSTI

Kost ili koštano tkivo je izuzetno čvrsto potporno tkivo koje gradi kostur svih kičmenjaka. Svi kičmenjaci podupiru svoju tjelesnu strukturu kosturom.

Kosti mogu biti:

- a) Duge ili cjevaste kosti (*ossa longa*) – duže su od svoje širine. Sastoje se od jedne koštane cijevi (dijafiza), te od dva proširenja na krajevima (epifize). Dijafizu i epifizu spaja metafiza.
- b) Kratke kosti (*ossa brevia*) - su neuobličene kosti kao naprimjer kosti skočnog zgloba.
- c) Pločaste kosti (*ossa plana*) - su tanke i uglavnom blago savijene. Ovdje spadaju lopatice i skoro svi kosti lubanje.
- d) Nepravilne kosti (*ossa irregularia*) - kosti koje se ne mogu svrstati ni u jednu drugu kategoriju, npr. donja vilica.

Kost je tvrdo i kruto potporno tkivo sastavljeno od bogate kapilarne mreže, specifičnih koštanih stanica i matriksa od kolagenskih vlakana i anorganskih soli (KOZARIĆ, 1997). Zbita koštana tvar (*substantia compacta*) oblikuje vanjski dio kosti i deblja je na dijafizama, a tanja na epifizama. Sastavljena je od koštanih lamela između kojih se nalaze stanični elementi kosti. Spužvasta koštana stvar (*substantia spongiosa*) nalazi se u unutrašnjosti epifiza dugih kostiju i u unutrašnjosti drugih tankih kostiju. Građena je od koštanih gredica između kojih se nalaze prostrane šupljine. Kompaktna i spužvasta kost nastavljaju se jedna na drugu i obje su građene od stanica i međustaničnog matriksa, a razlika između tih dviju vrsta koštanog tkiva jest u tipu vaskularizacije. Kompaktni dio je dobro vaskulariziran i žilni se sustav nalazi u cjevastom sistemu koji čine tzv. Haversovi i Volkmanovi kanali. S vanjske strane kost je prekrivena fibroznom vezivnim tkivom- periostom, a u unutrašnjost šupljine prekrivena je slojem matičnih stanica, tzv. osteoprogenitor stanicama i zove se endoost. Hrskavica je glatka, čvrsta i savitljiva nadopuna kostima koja smanjuje trenje u zglobovima. Kosti imaju krvne žile koje ulaze i izlaze iz njih, opskrbljujući ih kisikom i hranjivim tvarima a oslobađaju ih štetnih tvari. Određene kosti sadrže srž koja proizvodi krvne stanice. Sve kosti imaju živce koji služe za osjet pritiska i boli. K tome, kosti su građene od minerala (kalcija i fosfora) i drugih kemijskih tvari koje kosti čine tvrdima i krutima (oko 65%). Te krute tvari, stanice izlučuju u međustanični prostor.



Slika 1. Shematski prikaz građe kosti

## 2. KLASIFIKACIJA LOMOVA

Općenito, lomove možemo podijeliti prema odnosu lomne linije i dužinske osi kosti na :

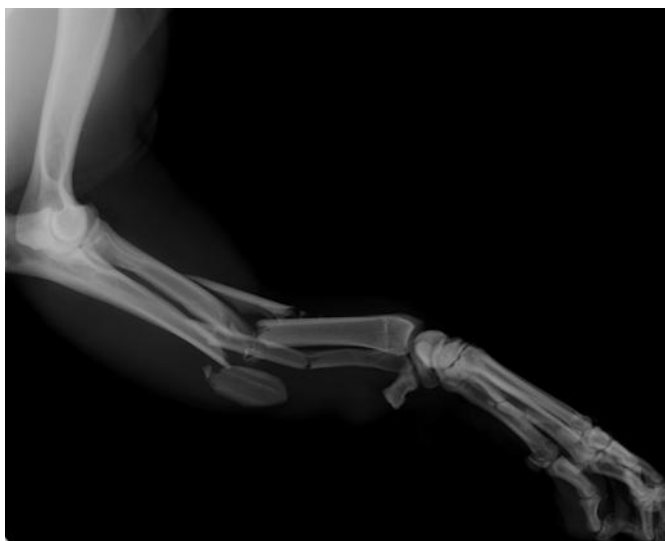- a) POPREČNE – kut loma nije veći od 30 stupnjeva u odnosu na os
- b) KOSE - kut loma je veći od 30 stupnjeva
- c) SPIRALNE - posebna vrsta kosih lomova gdje se lomna linija povija oko dijafize

S obzirom na stupanj oštećenja kosti, dijele se na :

- a) NEPOTPUNE – lom zahvaća samo jedan korteks dok je drugi korteks povijen
- b) POTPUNE – jednostavan lom oba korteksa u povezanoj liniji
- c) KOMINUTIVNE – lomovi sa više ulomaka
- d) METAFIZNE – zglobna ploha je očuvana, ali je odvojena od dijafize
- e) FIZNE- lom je zoni rasta
- f) LOMOVI KOJI DJELOMIČNO ZAHVAĆAJU ZGLOB – lomovi pojedinog kondila
- g) AVULZIJSKI LOMOVI – nastaju zbog vučnih sila na hvatištima mišića, tetiva ili ligamenata na kostima

Prema stabilnosti lomne linije nakon repozicije ulomaka u anatomske položaj, dijele se na:

- a) STABILNE – ulomci su u poziciji i djelovanjem sila se teško mogu pomaknuti
- b) NESTABILNE – ulomci kližu jedan uz drugoga djelovanjem sila i pomiču se izvan anatomske položaja



Slika 2. Rendgenski prikaz otvorenog prijeloma radijusa i ulne na psu

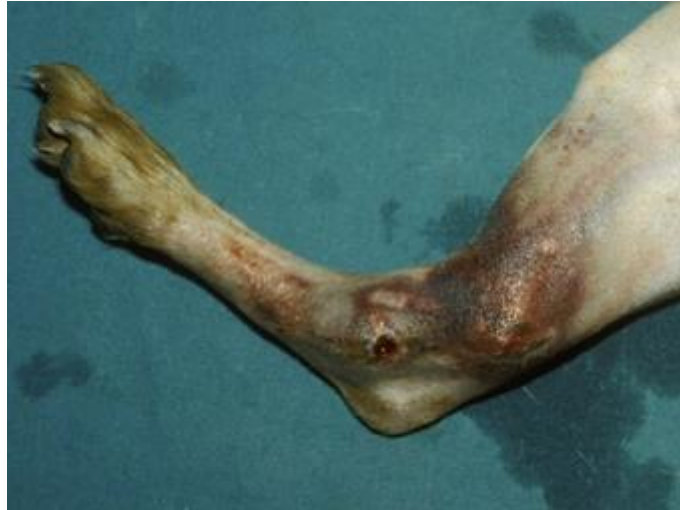## **2.1. Gustilo – Andersonova klasifikacija**

Klasifikacija otvorenih prijeloma može pomoći pri određivanju načina liječenja prijeloma i potrebi tretiranja okolnog mekog tkiva. Klasifikacija također pomaže pri procjeni rizika od komplikacija i funkcionalnog ishoda. Razvrstavanje lomova u kategorije uključuje ne samo način na koji je došlo do loma, već i potrebnu energiju za stvaranje loma, stupanja gubitka tkiva i ono što je potrebno za liječenje loma i okolnih mekih tkiva. Važno je naglasiti da kost ne mora nužno biti vidljiva izvan kože da bi se lom proglasio otvorenim. Svaki prijelom na ekstremitetu koji sadrži ranu se smatra otvorenim i tretira se kao takav (AU, 2011).

Varijabilni ishodi među različitim tipovima otvorenih fraktura, s različitim stupnjevima oštećenja, potaknuli su razvoj sustava koji ih klasificiraju na temelju povećanja težine povezane s oštećenjem mekih tkiva. Ovi sustavi stupnjevanja pomažu navoditi terapiju, poboljšavaju komunikaciju i istraživanje, te daju mogućnost predviđanja ishoda. Najčešće upotrebljavana klasifikacija otvorenih fraktura postala je Gustilo-Anderson klasifikacija. Kao i s mnogim drugim klasifikacijskim sustavima, svrha Gustilo-Anderson sheme je dati prognostički okvir koji navodi liječenje i olakšava komunikaciju među kirurzima i znanstvenicima (PERRY, 2016). Gustilo-Anderson klasifikacija je klasifikacija otvorenih prijeloma prema stupnju oštećenja mekih tkiva. Razlikujemo 3 stupnja, s tim da treći stupanj ima 3 podstupnja.

### **I. STUPANJ**

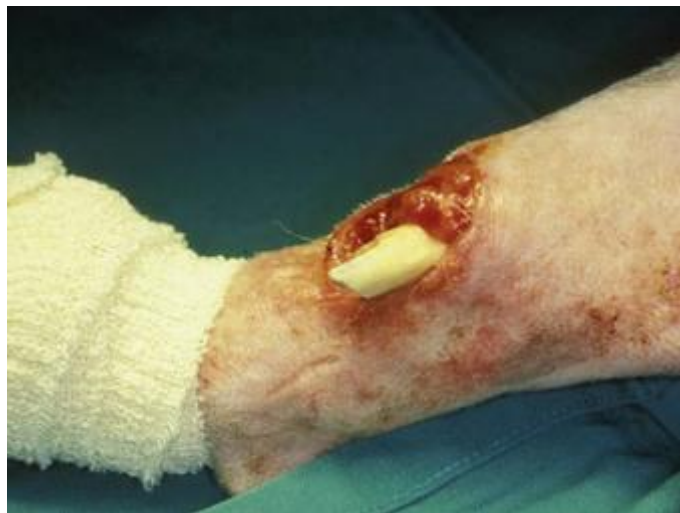Rana u području prijeloma prvog stupnja površinom je manja od jednog centimetra u promjeru i čistog je dna. Oštećenje okolnog tkiva je neznatno, a tip prijeloma je većinom dvofragmentaran (postoje dva fragmenta kosti, proksimalni i distalni). U ovo stupnju smatra se da rana nije inficirana i da nema oštećenja mekog tkiva i periosta. Neurovaskularni status ekstremiteta je uredan.



Slika 3. Prikaz prijeloma I. stupnja

## II. STUPANJ

Kod drugog stupnja rana je u promjeru veća od jednog centimetra. Stupanj zagađenja dna rane je umjeren. Oštećenje okolnog mekog tkiva je veće nego u prvom stupnju, no nije značajno. Infekcija rane nije značajna. Tip prijeloma je dvofragmentaran ili multifragmentaran (višeiverni ili kominutivni). Periost nije oštećen, a neurovaskularni status ekstremiteta je očuvan.



Slika 4. Prikaz prijeloma II. stupnja

### III. STUPANJ

Rana je u ovom stupnju nepravilna oblika uz elemente nagnječenja (*contusio*). Prijelomi su multifragmentarni (višeiverni ili kominutivni) s pomakom, te s većom ozljedom mekih tkiva. Stupanj zagađenja je velik. Periost je oštećen pri trećem stupnju.

#### III.a. STUPANJ

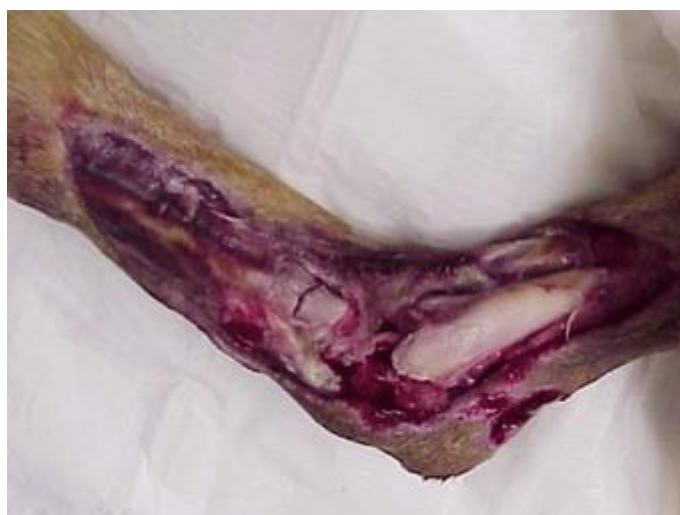Jačina ozljede u ovom stupnju je visoka. Rana je u promjeru veća od 10 cm, okolno tkivo je nagnječeno i zagađeno, rana se ne može primarno zatvoriti, ali postoji dovoljno tkiva za zatvaranje rane kad to bude moguće. Neurovaskularni status ekstremiteta je uredan u ovom stupnju.

#### III.b. STUPANJ

Rana je u promjeru veća od 10 cm, okolno tkivo je nagnječeno i zagađeno, rana se ne može primarno zatvoriti te je potrebno defekt pokriti regionalnim ili slobodnim transplantatom. Neurovaskularni status ekstremiteta je uredan u ovom stupnju.

#### III.c. STUPANJ

Uz oštećenja navedena uz 3a i 3b postoji i ozljeda veće krvne žile koja se mora zbrinuti kako bi se spasio ekstremitet.



Slika 5. Prikaz prijeloma III.c. stupnja

Detaljnije karakteristike pojedinog stupnja ove klasifikacije prikazane su u Tablici 1.

Tablica 1. Karakteristike Gustilo-Anderson klasifikacije otvorenih lomova

	<b>I. STUPANJ</b>	<b>II. STUPANJ</b>	<b>III.a. STUPANJ</b>	<b>III.b. STUPANJ</b>	<b>III.c. STUPANJ</b>
<b>JACINA OZLJEDE</b>	Niska	Srednja	Visoka	Visoka	Visoka
<b>VELICINA RANE</b>	<1 cm	>1 cm	Obično veliko područje ozljede	Obično veliko područje ozljede	Obično veliko područje ozljede
<b>OŠTEĆENJE MEKOG TKIVA</b>	Nema	Nije značajno	Značajno oštećenje	Značajno oštećenje	Značajno oštećenje
<b>KONTAMINACIJA RANE</b>	Nema	Nije značajna	Značajna kontaminacija	Značajna kontaminacija	Značajna kontaminacija
<b>PRIJELOM</b>	Jednostavan s minimalnim pomakom	Umjeren s pomakom	Teški ili segmentirani prijelom	Teški ili segmentirani prijelom	Teški ili segmentirani prijelom
<b>OŠTEĆENJE PERIOSTA</b>	Ne	Ne	Da	Da	Da
<b>NEUROVASKULARNI STATUS EKSTREMITETA</b>	Uredan	Uredan	Uredan	Uredan	Oštećenje neurovaskularnih struktura



### **3. CIJELJENJE KOSTI**

Koštano cijeljenje složeni je fiziološki proces koji podrazumijeva koordinirano djelovanje većega broja stanica i njihovih prekurzora kao odgovor na ozljedu, a posljedica je potpuna obnova jednakovrijednoga koštanog tkiva te preuzimanje fiziološke funkcije tog tkiva. Tijekom cijeljenja dolazi do reakcije četiriju različitih čimbenika: periosta, kosti, koštane srži i okolnoga mekog tkiva. Osim spomenutih čimbenika optimalno cijeljenje kosti ovisi i o prisutnosti čimbenika rasta, hormona, nutrijenata, opskrbi kisikom, pH te mehaničkoj stabilnosti na mjestu ozljede. Koštanu reakciju, histološki gledano, možemo podijeliti na primarno i sekundarno koštano cijeljenje (SMOLEC i sur., 2013).

#### **3.1. Primarno (angiogeno) koštano cijeljenje**

Primarno koštano cijeljenje moguće je samo u uvjetima gotovo potpunoga mirovanja ulomaka, što podrazumijeva odgovarajuću operacijsku tehniku i metodu koja će ostvariti anatomsku repoziciju i stabilnu osteosintezu s infragmentarnom kompresijom. S obzirom na razmaknutost lomne pukotine, primarno koštano cijeljenje dijeli se na kontaktno i pukotinasto cijeljenje. Pri kontaktnomu cijeljenju mezenhimalni elementi ne urastaju ni od strane periosta ni od strane endoosta, a rendgenološki se u prva četiri tjedna ne uočavaju nikakve promjene u području prijeloma. Nakon četvrtog tjedna osteon izravno urašćuje iz jednoga koštanog ulomka u drugi, pri čemu je usmjeren aksijalno na uzdužnu osovinu kosti. Na rubovima osteona pojavljuju se osteoblasti i deponiraju osteoid stvarajući na taj način lamelarnu kost. Opisani proces naziva se Haversovom pregradnjom, a ona podrazumijeva istodobno spajanje i rekonstrukciju kosti. Ako na mjestu izravnoga kontakta zaostaju pukotine, govorimo o pukotinskom cijeljenju, gdje osteoblasti deponiraju osteoid unutar pukotine tijekom prvih osam dana. U istom razdoblju u pukotinu urastaju krvne žile, a lamelarna se kost stvara okomito na uzdužnu osovinu kosti. Zatim se poprječno postavljene lamele pregrađuju aksijalno usmjerenim osteonima po načelu Haversove pregradnje istim procesom kao i prilikom kontaktnoga primarnog cijeljenja, što objašnjava znatno duže trajanje pukotinastog cijeljenja. Značajka je pukotinastog i kontaktnog primarnog koštanog cijeljenja odsutnost stvaranja kalusa i primarna osifikacija bez stvaranja hrskavice i veziva, a brzina koštanog cijeljenja u tom slučaju ovisit će o odnosu između površine kontakta i širine pukotine između ulomaka (ŠIŠLJAGIĆ, 2000).

### **3.2. Sekundarno koštano cijeljenje**

Sekundarno koštano cijeljenje zasniva se na reakciji kosti, okolnog mekog tkiva te periosta kao vjerojatno najvažnijega čimbenika tog procesa (ONI, 1997; IWAKI i sur., 1997). Međudjelovanje spomenutih struktura je podloga za urastanje kapilara i fibroblasta iz periosta, koštane srži i okolnog mekog tkiva. Tada započinje fibroblastična reparacija oko mjesta prijeloma. U nastavku dolazi do migracije hondroblasta i osteoblasta iz periosta i endoosta, ali i fibroblasta, koji se pod utjecajem raznih čimbenika rasta mogu diferencirati u hondroblaste i osteoblaste. Krajem prvoga tjedna novoumnožene stanice stvaraju privremenu koštanu vezu između ulomaka koju nazivamo hrskavični kalus ili prokalus (ŠIŠLJAGIĆ, 2000). Taj mekani kalus nastao je enhondralnom osifikacijom i nalazimo ga unutar prijelomne pukotine, za razliku od tvrdoga kalusa koji je nastao intramembranoznom osifikacijom i nalazi se u perifernom dijelu prijeloma (EINHORN, 1998). Sekundarno koštano cijeljenje traje znatno duže od primarnog. Stvaranje kalusa kod konzervativnoga liječenja poželjna je pojava jer djeluje s jedne strane kao biološka udlaga, a s druge je strane biološki potencijal za regeneraciju koštanog tkiva (ŠIŠLJAGIĆ, 2000).

### **3.3. Stadiji cijeljenja kosti**

Neposredno nakon prijeloma dolazi do znatnog krvarenja iz traumatski prekinutih krvnih žila unutar kosti, oštećenog periosta i okolnog mekog tkiva, a krvni ugrušak okružuje frakturirano koštano tkivo i okolne dijelove mekog tkiva (ŠIŠLJAGIĆ, 2000). Inicijalni stadij krvarenja dovodi do stvaranja fibrinskog ugruška između prijelomnih ulomaka uz uspostavljanje slabe početne mehaničke stabilnosti.

U prva dva dana dolazi do progresivnoga raspadanja eritrocita, što osigurava trajan sterilni upalni podražaj, koji dovodi do vazodilatacije okolnih krvnih žila (hiperemija), edema i infiltracije leukocitima (uglavnom neutrofilima). Nakon dva dana neutrofilima se pridružuje velik broj makrofaga, koji započinju fagocitozu nekrotičnog i devitaliziranog tkiva (ŠIŠLJAGIĆ, 2000). Novostvoreni fibrinski ugrušak izvor je molekula koje dovode do kaskade staničnih promjena važnih u cijeljenju koštanih prijeloma. Glavnu ulogu u početnoj fazi cijeljenja imaju citokini (IL-1, IL-6), trombociti, koštani morfogenetski proteini i mezenhimalne zametne stanice. Upalne stanice secerniraju IL-1, IL-6 i TNF-alfa, koji djeluju kemotaksijski na druge upalne stanice i aktivaciju zametnih stanica (KON, 2003). CHO i sur. (2002) utvrdili su da je najveća koncentracija IL-1 i IL-6 prvog dana nakon prijeloma, dok je treći dan gotovo neznatna. Istodobno, trombociti aktivirani trombinom i subendotelijalnim

kolagenom secerniraju signalne molekule PDGF i TGF- $\beta$ , koje su važne u regulaciji stanične proliferacije i diferencijacije te potiču procese kemotaksije i angiogeneze putem kojih se stvaraju nove krvne žile i uspostavlja cirkulacija kao osnovni preduvjet koštanog cijeljenja (ALINI i sur., 1996; GLOWACKI, 1998). Osim toga, uraštanje novih krvnih žila u formirajući kalus regulirano je FGF, VEGF i angiopoetinom 1 i 2 (GERSTENFELD i sur., 2003, LIEBERMAN, 2002). Sljedeći čimbenik važan kod cijeljenja kosti mezenhimske su zametne stanice koje se nalaze u kambijskom sloju periosta. Naime, pod utjecajem BMP-ova počinje diferencijacija zametnih u osteoprogenitorske stanice. Dokazano je da BMP 2, 6 i 9 imaju važnu ulogu pri diferencijaciji mezenhimalnih zametnih stanica u osteoprogenitorske stanice. U sljedećoj fazi osteoprogenitorske stanice pod utjecajem BMP 2, 4, 7 i 9 postaju osteoblasti te konačno osteociti (EINHORN, 1998).

### **3.4. Kalus**

Proces stvaranja kalusa karakteriziran je daljnjom diferencijacijom i proliferacijom osteogenih i hrskavičnih stanica, koje sintetiziraju ekstracelularni organski matriks koštanog i hrskavičnog tkiva. Osteoblasti koji se pojavljuju u procesu cijeljenja potječu iz dvaju različitih izvora. Jedan su izvor determinirane koštane stanice (Determined Osteogenic Precursor Cells – DOPC), koje su sposobne stvarati koštano tkivo bez dodatnog stimulansa, a potječu iz periosta, endoosta i koštane srži. Druga su vrsta stanica nediferencirane mezenhimalne stanice koje nazivamo induktibilne koštane stanice (Inducible Osteogenic Precursor Cells – IUPC). Posjeduju sposobnost diferenciranja u koštane stanice pod utjecajem hormonskih ili mehaničkih faktora, a potječu iz okolnih mišića i mišićnih ovojnica. Tako sredinom drugog tjedna hrskavični kalus premošćuje lomnu pukotinu. Oko devetog dana nakon prijeloma nalazimo veći broj hondrocita u stanju mitoze, a krajem drugog tjedna stanična je proliferacija znatno smanjena. Sada hipertrofični hondrociti s formiranim vezikulama postaju dominantan stanični tip u hrskavičnom kalusu. Stanične vezikule sadrže u sebi enzime, čiji sadržaj ubacuju u ekstracelularni matriks pripremajući ga za kalcifikaciju (ANDERSON, 1995). Najzastupljeniji proteolitički enzimi koji pripremaju kalus za kalcifikaciju jesu kolagenaze, gelatinize, stromelizini i alkalna fosfataza.

## **4. LIJEČENJE OTVORENIH LOMOVA**

Otvoreni prijelom je onaj u kojem slomljena kost probija kožu, otkrivajući prijelom vanjskoj sredini. Otvoreni lomovi mogu dovesti do kontaminacije mjesta prijeloma, što pak može dovesti do infekcije, uključujući osteomijelitis. Postoji nekoliko općih načela i koraka u liječenju otvorenih lomova, iako neki tipovi prijeloma zahtijevaju specifičan tretman ili hitniju skrb. Otvoreni prijelomi mogu imati produženo vrijeme zaraštavanja i više su skloniji nepotpunom cijeljenju (u usporedbi sa zatvorenim prijelomima) čak i bez infekcije. Međutim, s odgovarajućom terapijom, teški otvoreni lomovi mogu imati uspješne ishode (KRAUS, 2013). Svi otvoreni lomovi smatraju se kontaminiranim. Pretpostavlja se da su kontaminirani otvoreni prijelomi ili rane starije od 8 sati (AU, 2011). Odgovarajuća aseptička tehnika je potrebna svaki put kada se susrećemo s otvorenim prijelomom. Treba voditi brigu kako se ne bi dodatno oštetila meka tkiva tijekom manipulacije. Ovisno o klasifikaciji loma i hoće li koža prodrijeti u kožu, utjecat će na to da li se početna priprema, ispiranje, dekontaminacija i vraćanje kosti natrag u meko tkivo provodi pod sedacijom ili pod općom anestezijom. Stabilnost pacijenta također će utjecati na ovu odluku. Ako pacijent nije stabilan za anesteziju i nismo u mogućnosti vratiti kost u tkivo ili izvršiti kiruršku stabilizaciju, tada se izbočena kost mora prekriti sterilnom vlažnom gazom te postaviti odgovarajući povoj kako bi se spriječile daljnje traume. Prilikom prvog pregleda sterilni zavoj se može primijeniti isključivo kako bi se spriječila daljnja kontaminacija bolničkih patogena. Nakon što se pacijent stabilizira, možemo početi tretirati ranu.

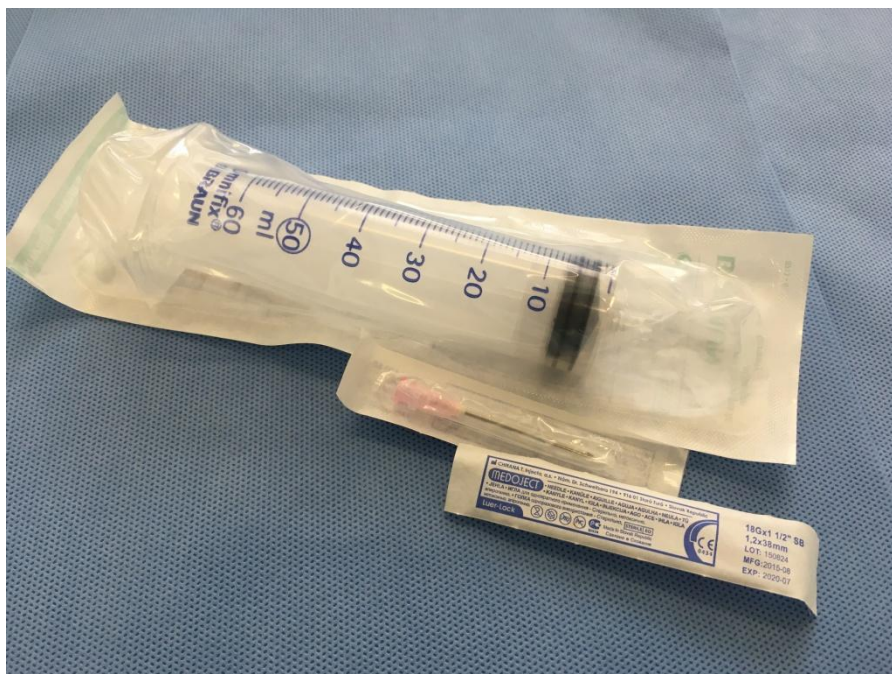
### **4.1. Prva pomoć pri otvorenim lomovima i obrada rane**

Kada se pojavi otvoreni prijelom, potrebno je pokriti ranu sterilnom kompresom, što je moguće čišće, nakon čega slijedi postavljanje odgovarajućeg zavoja. Način oblaganja nije toliko važan, ali treba biti sterilan i ne smije ostavljati čestice. Krvarenje treba kontrolirati pritiskom, odnosno jačinom zatezanja zavoja.

Nakon što je pacijent stabiliziran, otvoreni lom treba biti kirurški obrađen. Inicijalno kirurško liječenje trebalo bi provesti do 6 sati nakon nastanka loma, ali ova tvrdnja nije dokazana u humanim istraživanjima (KRAUS, 2013). U svakom slučaju, kiruršku obradu potrebno je provesti što je ranije moguće kako bi se spriječila moguća infekcija ili zaustavila njena progresija, pogotovo ako se radi o trećem ili višem stupnju loma Gustilo-Anderson klasifikacije.

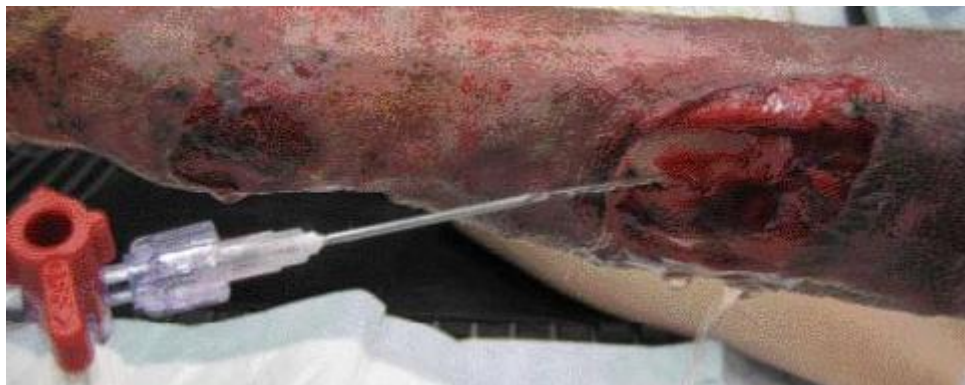Čišćenje početne rane može se obaviti u nesterilnom, ali dovoljno čistom području liječenja, ali debridman i završno čišćenje treba završiti u sterilnom kirurškom prostoru. Pacijent bi trebao biti anesteziran kako bi pravilno čišćenje rane bilo što lakše i temeljitije.

Svi veterinarski djelatnici koji obrađuju ranu i dolaze u kontakt s njom, morali bi nositi rukavice, a sav pribor koji se koristi pri obradi trebao bi biti sterilan te ponovno očišćen i steriliziran nakon upotrebe. Područje oko rane treba biti očišćeno i oprano fiziološkom otopinom. Neki autori preporučuju da se područje oko rane očisti 4% -tnom otopinom klorheksidina (LAMBRECHTS i sur., 2004). Ispiranje rane je važno zbog uklanjanja stranih tijela i onečišćenja (OKIKE i BHATTACHARYYA, 2006). Svrha ispiranja je ukloniti čestice iz rane, a ne ih gurati dublje u nju zato je važno ispirati „preko rane“, a ne „u ranu“. Iako je opće poznato da je potrebno obilno isprati ranu, malo je podataka koji bi točno volumen tekućine za ispiranje trebalo koristiti. To ostaje na odluci kirurga i ovisit će o stupnju prijeloma te razini kontaminacije. Ako je dostupna, jedna tekućinska vrećica od 1 L s prigušnicom na pritisak, na 300 mm Hg dovodi do dosljednog tlaka za ispiranje (GALL i MONNET, 2010).



Slika 6. Prikaz sterilne brizgalice od 60 mL i igle veličine 18 G

Ispiranje se može provesti i sa 4 do 6 L fiziološke otopine pomoću brizgalice od 60 mL i igle veličine 18 G (1.2 mm), što bi uzrokovalo približno adekvatan pritisak za ispiranje. Razrjeđenje je rješenje onečišćenja, tako da je ključno obilno ispiranje.



Slika 7. Prikaz ispiranja rane

Za ispiranje se obično koristi sterilna otopina soli. Preporučena količina sterilne slane otopine s obzirom na stupanj otvorenog loma, prikazana je u tablici 2.

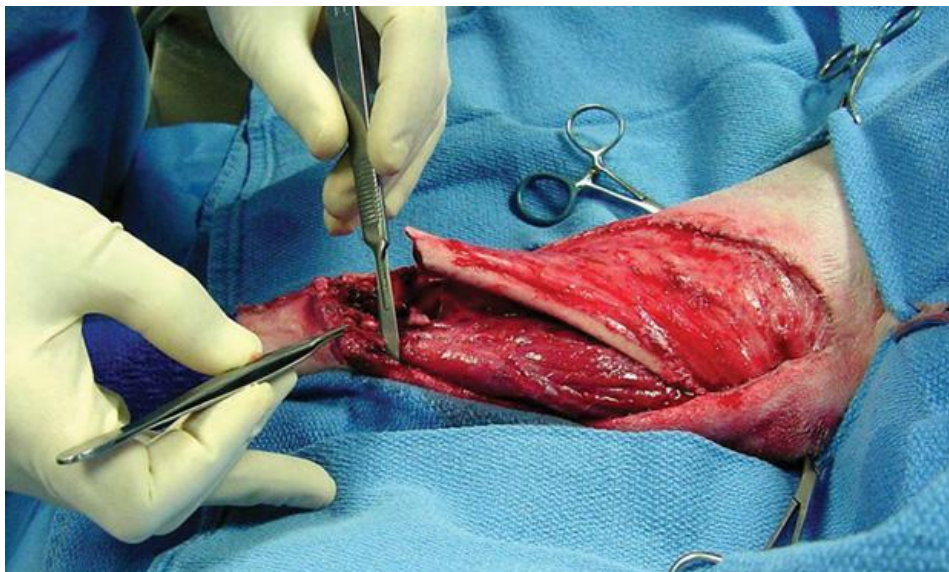
Tablica 2. Količina sterilne slane otopine za ispiranje s obzirom na stupanj loma prema Gustilo-Anderson klasifikaciji

<b>STUPANJ LOMA</b>	<b>KOLIČINA STERILNE SLANE OTOPINE</b>
I	3 L
II	6 L
III (a, b, c)	9 L

Neki autori navode kako treba izbjegavati dodavanje antibiotika, antiseptika (npr. jodirane otopine klorheksidina) ili vodikovog peroksida u otopini za ispiranje. Korištenje tih proizvoda u većim koncentracijama, tj. s manje vode, može uzrokovati oštećenje tkiva i obojenje tkiva. Neka druga istraživanja govore da je obilno ispiranje poželjno vršiti zagrijanom otopinom soli ili Ringer laktat otopinom kako bi se spriječila hipotermija

pacijenta, osobito kod onih s velikim ranama te preporučuju dodavanje klorheksidina u 0,05% -tnom razrjeđenju u otopinu za ispiranje (AU, 2011).

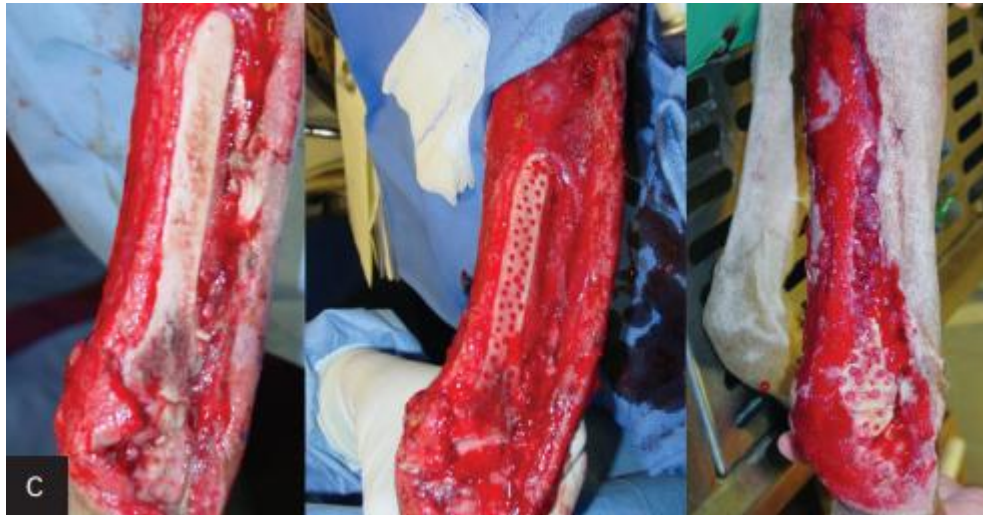
Uklanjanje neodrživog tkiva najvažniji je čimbenik u sprječavanju infekcije, jer mrtva koža može olakšati rast bakterija. Rubovi rane trebaju biti uklonjeni samo ako su mrtvi. Sigurni znakovi nepodobne kože su tamna obezbojenost, rezni rubovi koji ne krvare ili maceracija. Budući da ne igra veliku ulogu u cijeljenju, fascija bi trebala biti uklonjena. Tanki rubovi fascije lako se uklanjaju škarama. Također, trebalo bi ukloniti mrtvo tkivo mišića s pozornošću na četiri karakteristike kako bi se odredila održivost mišića: boja, kontrakcija, cirkulacija i konzistencija. Mišić bi trebao biti svijetlo crvene boje, kontrahirati se na podražaj, krvariti iz reznih rubova i imati čvrstu konzistenciju (PERRY, 2016). Male izložene tetive treba ukloniti. Veće tetive, osobito *tendo calcaneus communis*, potrebno je očuvati jer su potrebne za funkciju uda. Mali fragmenti kosti bez pritvora mekog tkiva trebaju se ukloniti. Nedostatak kosti najbolje se liječi autogenim koštanim graftom tijekom fiksacije.



Slika 8. Prikaz izrezivanja okolnog mrtvog tkiva

Ako su velike površine kortikalne kosti izvan mekog tkiva, uključujući periosteum, tada treba izvršiti mikrofuražu kosti. To omogućuje da krvne i mezenhimalne matične stanice dolaze iz medularne šupljine kako bi potpomogle održivost kortikalne kosti. To ne oslabljuje znatno kost i omogućuje brzu granulaciju u 3 do 5 dana. Nakon debridmana, ponovno se treba

obaviti ispiranje kako bi se uklonila sva preostala kirurška maziva, prljavština, krv i čestice tkiva iz rane.



Slika 9. Prikaz mikrofuraže kosti

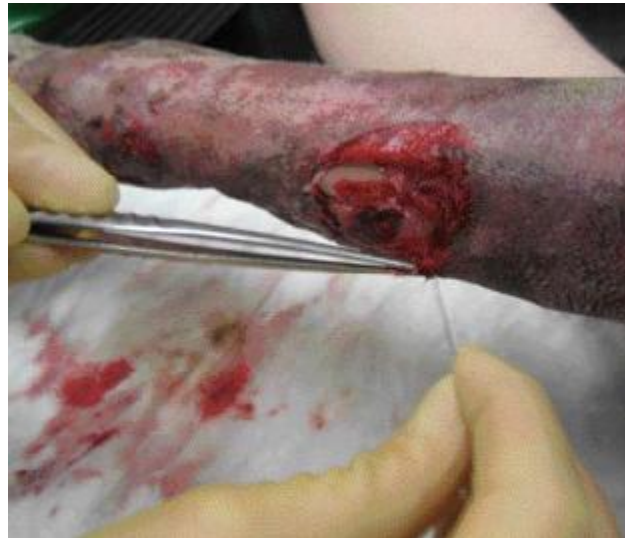Prijelom se može stabilizirati nakon debridmana rane i ispiranja. Za tipove I i II moguće je koristiti bilo koju tipičnu fiksaciju. Međutim, pažljivije razmatranje metoda fiksacije potrebno je sa svim otvorenim lomovima tipa III. Kada je to moguće, vanjski učvršćivači mogu dopustiti liječenje bez implantata u području prijeloma. Fiksiranje igle može omogućiti izlaz za eksudate. Fiksatori se često primjenjuju na distalnom dijelu ekstremiteta. Otvorene frakture humerusa i femura su problematičnije jer su fiksatori manje kruti u tim kostima. Ovdje se fiksatori koriste kada je to moguće ili se može odabrati zaključavanje ploče (KRAUS, 2013).

#### **4.2. Debridman**

Debridman rane može se postići kirurškim, mehaničkim ili enzimskim tehnikama. Stupanj kirurškog debridmana varira ovisno o vrsti rane i stupnju ozljede i kontaminacije. Incizije ne moraju zahtijevati debridiranje, dok rane s ozbiljnom ozljedom tkiva i onečišćenjem mogu zahtijevati opsežno debridiranje. Obično se provodi debridman tako da se rana čisti, ostavljajući kirurški čiste margine koje se mogu primarno zatvoriti jer to omogućuje procjenu održivosti tkiva. Tetive i živci trebaju se očuvati, a ulomke kosti ostaviti na mjestu kad god je to moguće. Bilo koje drugo nekrotično ili devitalizirano tkivo uklanja se iz rane. Mišićno

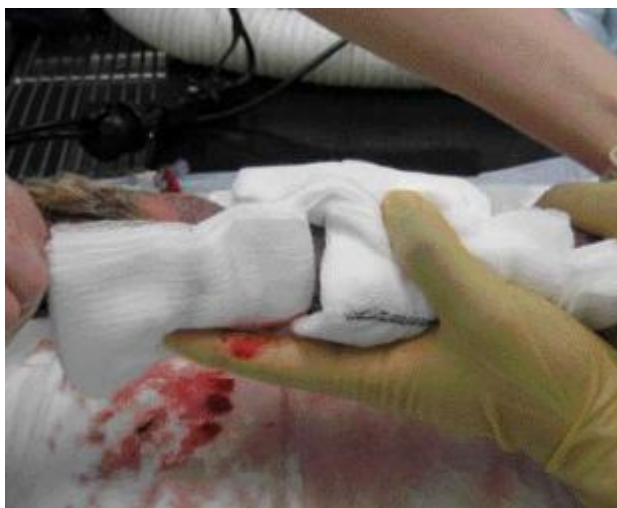

tkivo je posebno osjetljivo na nekrozu i oštećeno je ako ne krvari. U početku je teško ocijeniti njegovu održivost zbog privremene vazokonstrukcije i edema. Održiva koža ne mora krvariti. Stoga, ako je u bilo kakvoj sumnji, debridman kože treba odgoditi za 48-72 sata dok se ne vidi jasna razlika u boji. Preporuča se upotrijebljivati oštricu od skalpela, a ne škare, jer oštrice dovode do manje ozljede tkiva.



Slika 10. Prikaz kirurškog debridmana

Mehaničko debridiranje provodi se pomoću prijanjajućih zavoja. Najčešće se upotrebljava mokro - suhi (koristi se u viskozno - eksudativnim ranama) i suho-suhi zavoj (koristi se u obilnim eksudativnim ranama). Mokro - suhi zavoji se sastoje od vlažne gaze s sterilnom slanom otopinom koja se primjenjuje izravno preko rane. Važno je pokušati spriječiti da mokri dio pokriva netaknutu kožu oko rane jer bi koža mogla postati macerirana. Na vrh se nanosi suhi sloj gaze, koji apsorbirati eksudat isušujući prvi sloj. Mehaničko debridiranje rane provodi se kada se ukloni primarni sloj. U suho - suhom zavoju, oba su sloja suha ali, kako se primjenjuju u visoko eksudativnih rana, učinak je sličan vlažno - suhim zavojima. Oba zavoja uzrokuju mehaničko debridiranje rane koja nije selektivna, šteti novim regenerativnim stanicama i uklanja eksudat bogat faktorima rasta i citokinima. Treba voditi računa o uklanjanju dodirnog sloja, jer ostaci iz gaze mogu ostati u rani. Pacijenta je ponekad potrebno sedirati jer uklanjanje kontaktnog sloja može biti bolno.



Slika 11. Postavljanje mokro – suhog zavoja

Enzimatsko debridiranje igra manje važnu ulogu u liječenju otvorenih rana kod malih životinja. Neki od proizvoda koji se mogu koristiti su tripsin i kimotripsin, koji se primjenjuju lokalno. Prednosti enzimatskog debridiranja uključuju činjenicu da ne zahtijeva sedaciju/anesteziju te da čuva važne strukture, kao što su živci. Nedostaci uključuju veći trošak, potrebno vrijeme i često neodgovarajuće debridiranje (LAFUENTE, 2013).

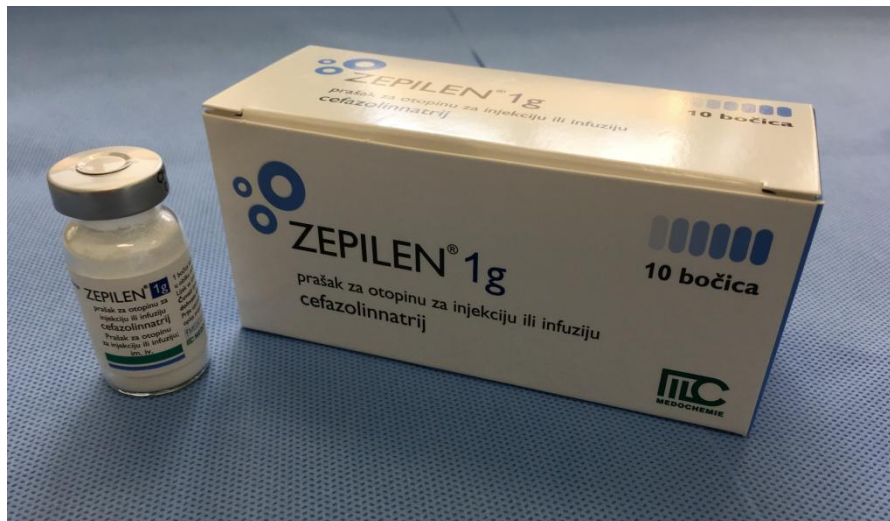
### **4.3. Antimikroba terapija**

Svi otvoreni lomovi su prema definiciji kontaminirani i moraju se tretirati kao takvi (PERRY, 2016). Metode liječenja mogu se razlikovati ovisno o vrsti prijeloma. Rizici infekcije također se razlikuju po vrsti loma, a procijenjeno je da se rizik infekcije nalazi u rasponu od 0 do 2% za prijelome tipa I, 2 do 10% za prijelome tipa II i 10 do 50% za prijelome tipa III (ZALAVRAS, 2007). Novija istraživanja su pokazala da su stope kliničke infekcije povećane na 1,4% (7/497) za prijelome tipa I, 3,6% (25/695) za prijelome tipa II i na 22,7% (45/198) za prijelome tipa III. Ti su podaci slični studiji o liječenju otvorenih prijeloma tibije (TEMPLEMAN, 1998).

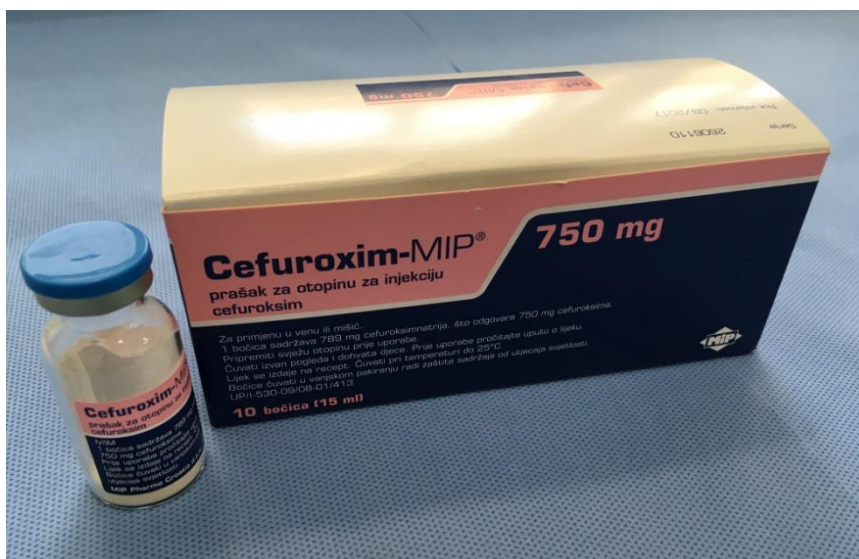Budući da je većina otvorenih prijeloma kontaminirana, upotreba antibiotika ne smatra se profilaksom (ZALAVRAS i sur., 2007). Cochrane sustavni pregled pokazao je da primjena antibiotika smanjuje rizik od infekcije za 59% (GOSSELIN i sur., 2004). Vrlo je bitno krenuti s intravenoznom antimikrobnom terapijom što prije (LENARZ i sur., 2010). U humanoj medicini provedeno je istraživanje na 1104 otvorenih lomova u ljudi te je dokazano značajno

smanjenje stope infekcije kada su antibiotici dani unutar 3 sata od ozljede (4,7%) u odnosu na pacijente koji su antimikrobnu terapiju primili nakon 4 sata ili dulje (7,4%) (PATZAKIS i WILKINS, 1989). Sistemski antibiotici odabrani za početno liječenje otvorenog loma trebaju biti usmjereni prema širokom rasponu gram negativnih i gram pozitivnih mikroorganizama. Nepotrebno držanje rane otvorenom, znatno povećava rizik od infekcije (WEITZ-MARSHALL i BOSSE, 2002). Poželjno je napraviti antibiogram prije ispiranja rane kako bi se vidjelo koji su mikroorganizmi prisutni u rani te ga ponoviti nakon ispiranja i obrade kako bi se otkrilo da li smo mi pri obradi kontaminirali ranu.

Preporučena terapija za prijelome prvog i drugog stupnja su cefalosporini prve ili druge generacije, a za prijelome trećeg stupnja potrebno je nadodati i aminoglikozide (OLSON i sur., 2001). Neki autori zagovaraju zamjenu aminoglikozida s fluorokinolonima kako bi se izbjegli štetni učinci aminoglikozida (PATZAKIS i sur., 2000). Mnogi autori su suglasni da pri riziku od anaerobne infekcije treba dodati penicilin ili ampicilin u terapiju (OKIKE i BHATTACHARYYA, 2006).



Slika 12. Prikaz cefalosporina prve generacije



Slika 13. Prikaz cefalosporina druge generacije

Tablica 3. Preporučena antimikrobna terapija s obzirom na stupanj loma prema Gustilo - Andersonovoj nomenklaturi

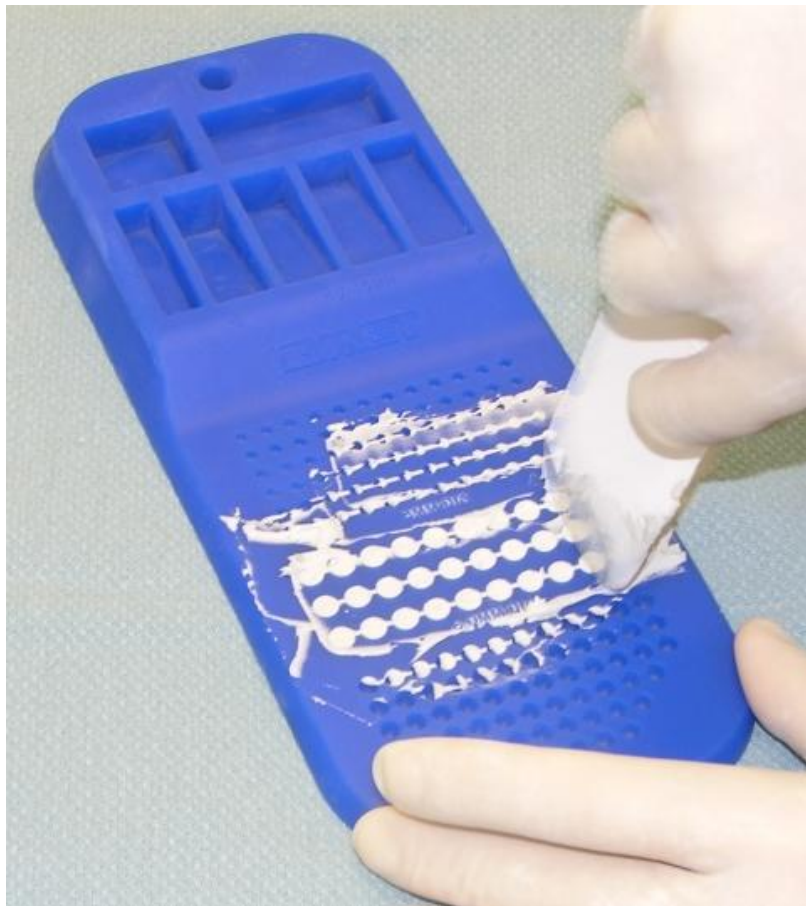<b>STUPANJ LOMA PREMA GUSTILO- ANDERSON NOMENKLATURI</b>	<b>RIZIK OD INFEKCIJE  (%)</b>	<b>ANTIBIOTIK</b>	<b>PREPORUČENO VRIJEME TERAPIJE</b>
<b>I</b>	1,4	Cefalosporini prve ili druge generacije	Svakih 8 sati u 3 doze
<b>II</b>	3,6	Cefalosporini prve ili druge generacije	Provoditi do 24h nakon zatvaranja rane
<b>III a</b>	22,7	Cefalosporini prve ili druge generacije + Aminoglikozidi Ili fluorokinoloni + Penicilin Ili ampicilin	3 dana + 3 dana
<b>III b</b>	10-50	Cefalosporini prve ili druge generacije + Aminoglikozidi Ili fluorokinoloni + Penicilin ili ampicilin	Provoditi do trećeg dana nakon zatvaranja rane
<b>III c</b>	10-50	Cefalosporini prve ili druge generacije + Aminoglikozidi Ili fluorokinoloni + Penicilin ili ampicilin	Provoditi do trećeg dana nakon zatvaranja rane

Teško je odrediti optimalno trajanje antimikrobne terapije. Mnogi autori preporučuju trodnevnu terapiju nakon koje slijede još tri dana terapije bez obzira na tekuće kliničke postupke (ZALAVRAS i sur., 2007).

Tijekom posljednja dva desetljeća, često se koristi lokalna antibiotska terapija na mjestu otvorenog prijeloma. Pokazalo se da visoke koncentracije antibiotika na mjestu ozljede, a niske doze sistemski u organizmu smanjuju nuspojave pojedinih antibiotika (ECKMAN i sur., 1988). Sredstva koja su toplinski stabilna i u obliku praha te aktivna protiv

očekivanih mikroorganizama su prikladan odabir za lokalnu antimikrobnu terapiju. Ove uvjete ispunjavaju aminoglikozidi i vankomicin, ali se zbog sve veće rezistencije na vankomicin, upotrebljavaju aminoglikozidi (OKIKE i BHATTACHARYYA, 2006). Pokazalo se da je primjena lokalnih antibiotika kod teških otvorenih prijeloma dobar adjuvans za sprječavanje duboke infekcije (BROWN i sur., 2010).

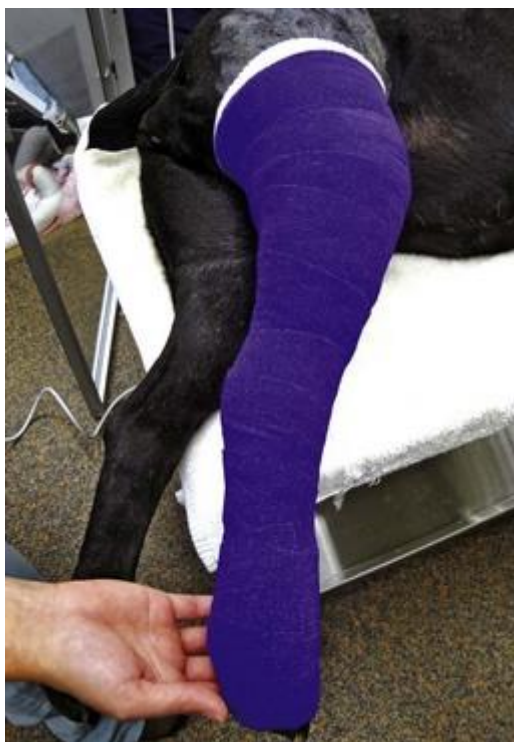Tehnika „bead-pouch“ opisuje upotrebu antibiotika u obliku zrnaca ispunjena polimetakrilatom (PMMA) koja se stavljaju direktno u ranu, koja se zatim prekriva poroznom membranom. Ovo je tehnika koja se obično koristi u ljudi, ali ima i dobar učinak kod pasa. Tom tehnikom postiže se visoka lokalna koncentracija antibiotika, smanjuje se sustavna toksičnost, rana se štiti od vanjskih utjecaja čime se sprječava sekundarna bakterijska infekcija, istodobno održavajući ranu u aerobnim uvjetima (ZALAVRAS i sur., 2007).



Slika 14. Prikaz „bead-pouch“ tehnike

#### 4.4. Robert-Jonesov povoj

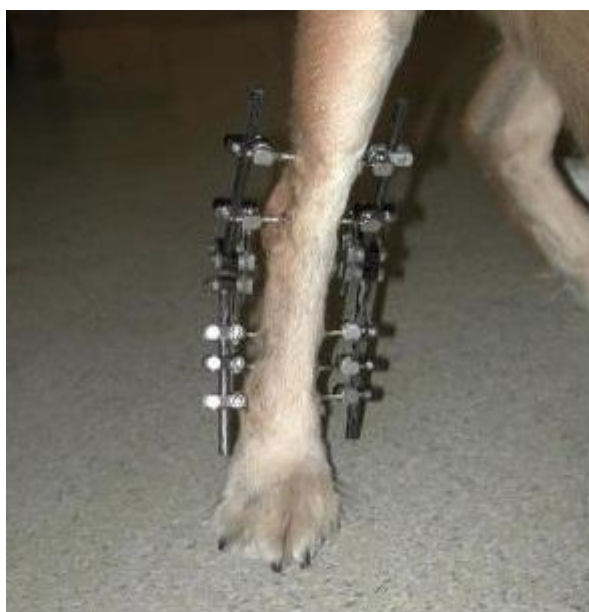Pružava vanjsku potporu i zaštitu tkiva, smanjuje edem i sprječava dodatno oštećenje tkiva. Sastavljen je od ljepljivih traka postavljenih uzdužno na kožu u distalnom dijelu ekstremiteta, a nazivamo ih stremen. Obuhvaća ekstremitet tako da povijanje obavezno kreće od prstiju pa do iznad zgloba koji se nalazi iznad mjesta ozljede. Stremeni se postavljaju od karpusa, tj. tarzusa do 10 do 15 cm ispod prstiju. Slobodni dio stremena se umeće nakon postavljenog prvog sloja zavojne vate između slojeva zavojne vate ili između zavojne vate i završne trake. Time se smanjuje mogućnost skidanja zavoja, odnosno njegova iskliznuća. Između zavojne gaze i završne elastične trake može se umetnuti udlaga kao mehaničko pojačanje. Robert-Jonesovim zavojem postizemo blagu, a izbjegavamo prejaku kompresiju koja sprječava cirkulaciju. Povoj možemo dodatno ojačati aluminijskom udlagom. Postavljanje casta ili sadrenog sloja ne preporuča se sve dok rana nije zacijelila.



Slika 15. Robert-Jonesov povoj na stražnoj nozi psa

#### 4.5. Vanjski fiksator

Vanjski fiksatori mogu se koristiti kod skoro svih vrsta lomova, uključujući i lomove koji ne mogu srasti ili imaju produženo vrijeme sraštanja. Prednost vanjskih fiksatora je u tome što se može postaviti poštujući postulate biološke osteosinteze uz minimalan otvoreni ili zatvoreni pristup. Zbog manje muskulature potkoljenice, zatvoreni je pristup lakše izvediv nego prilikom sanacije humerusa ili femura. Vanjski fiksator je posebno povoljan izbor kod otvorenih vrsta lomova zbog toga što se izbjegava stavljanje implantata u već kontaminirano tkivo. S druge strane, vanjski se fiksator može koristiti u kombinaciji s ostalim alatezama kao što su ortopedska žica, pritezni vijak ili intramedularni čavao. Okviri vanjskih fiksatora mogu biti linearni, nepravilni ili kružni. Linearni okvir može imati jednu, dvije ili tri povezujuće šipke. Fiksacija se postiže uporabom igala koje se plasiraju kroz oba korteksa kosti, a mogu i ne moraju probijati kožu sa suprotne strane. Mogu imati glatku ili narezanu površinu. Improvizirani okviri nepravilnog oblika sastoje se od igala ili čavala međusobno spojenih polimerom. To se postiže uporabom polimetilmetakrilata umjesto povezujućih šipki. Kod kružnog fiksatora po Ilizarovu okvir se sastoji od prstenova međusobno povezanih narezanim šipkama. Okvir je pričvršćen za kost napetim Kirschnerovim iglama. Ovakva konfiguracija okvira omogućuje bezgraničnu geometrijsku prilagodbu. Linearni i kružni okviri se mogu kombinirati u hibridne oblike.

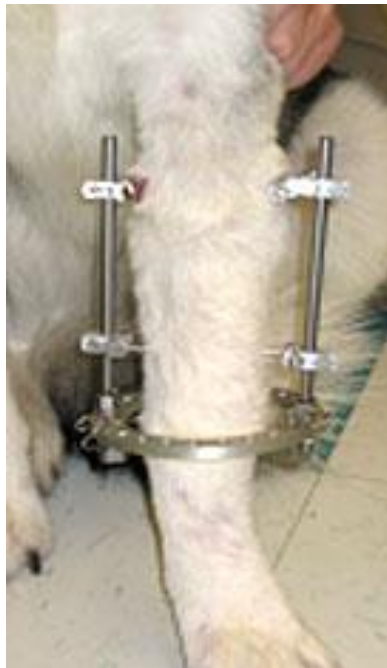

Slika 16. Prikaz standardnog (linearnog) vanjskog fiksatora na psu

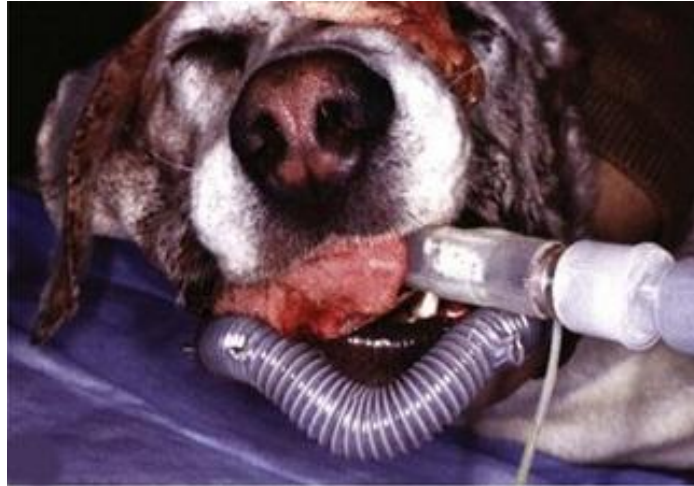



Slika 17. Prikaz kružnog vanjskog fiksatora na psu



Slika 18. Prikaz hibridnog vanjskog fiksatora na psu



Slika 19. Prikaz postavljenog akrilnog vanjskog fiksatora na mandibuli psa

#### **4.6. Unutarnja fiksacija**

Pod unutarnjom fiksacijom smatramo kiruršku stabilizaciju uz upotrebu kirurških naprava koje ugrađujemo u kost ili na površinu kosti. Dostupan je različit kirurški pribor koji se koristi u tu svrhu kao što su igle, ploče, vijci, čavli i žice.

##### **4.6.1. Kirschnerove igle**

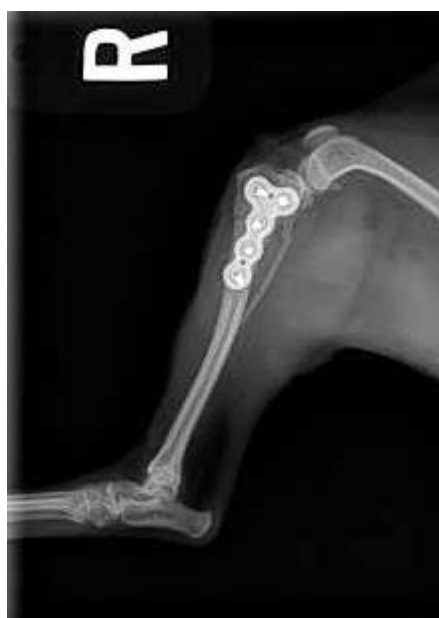To su intramedularni čavli koji su tanji od 2mm. Kirschnerove igle koriste se uglavnom za fiksaciju fragmenata uz uporabu drugih alateza. Opiru se savijanju, ali su relativno slabe, pa se koriste uglavnom kod manjih pacijenata. Upotrebljavaju se za sprječavanje rotacije, tako da se najčešće koriste u paru paralelno ili u kombinaciji sa priteznim vijkom. Pri njihovoj upotrebi postoji zabrinutost da će implantat dodatno inficirati tkivo (CORR, 2012).



Slika 20. Prikaz intramedularnih igala

#### 4.6.2. Zaključavajuća ploča

Zaključavajuće ploče imaju minimalan kontakt s kosti, dugačko premošćivanje i manje vijaka potrebnih za fiksaciju. Stabilnije unutarnje alanteze omogućavaju lomovima brže cijeljenje, a u isto vrijeme funkcija zglobova i mekih tkiva ostaje očuvana. Smanjenjem rigidne kompresije koju pružaju DCP i LC-DCP ploče, periost i njegova cirkulacija ostaju očuvani te se time postiže brže cijeljenje rana i smanjuje mogućnost komplikacija nakon operacija. Zaključavajuće ploče svoju osnovu imaju u PC- Fix (Point Contact Fixator) pločama, čija se osnova zasnivala na elastičnoj, ali stabilnoj osteosintezi te je na taj način omogućavala cijeljenje kalusom. Svrstava se u ploče, ali djeluje kao unutarnji fiksator. Pokazao se kao izrazito dobar fiksator i kosti brzo zaraštavaju i vraćaju svoju prijašnju funkciju. Najveća prednost uporabe MIPO-a je mogućnost stavljanja unutarnjih alanteza kroz jako malu ranu izravno na mjesto loma sa samonarezujućim vijcima. Čini manju invazivnost na tkivo koje je već kompromitirano infekcijom i traumom. Uporabom MIPO-a izbjegavamo veliko kirurško polje i time dodatnu traumu mekih česti. Primjenom bioloških pristupa osteosinteza težimo očuvanju modernih AOVET principa. Negativna strana ploča je što se ugrađuju u inficirano tkivo te se čini veća trauma u odnosu na vanjske fiksatore.



Slika 21. Rendgenogram stabiliziranog prijeloma zaključavajućom pločom

## 5. KOMPLIKACIJE PRI OTVORENIM LOMOVIMA

Infekcija je najčešća komplikacija otvorenih prijeloma. Ona je rezultat mikroorganizama koji ulaze u ranu u vrijeme ozljede. Infekcija se može pojaviti rano tijekom cijeljenja ili mnogo kasnije, nakon što su i rana i lom zacjelili. Infekcija kosti može postati kronična (osteomijelitis) i dovesti do daljnjih komplikacija i potrebnog liječenja.

Nesraštavanje se javlja zbog oštećenja krvnih žila koje opskrbljuju područje prijeloma. Krv isporučuje komponente potrebne za ozdravljenje na mjestu prijeloma. To uključuje kisik, stanice koje sudjeluju u cijeljenju i čimbenike rasta.

Oštećenje krvnih žila, posebno *a. femoralis* može dovesti do iskrvarenja životinje.

Sindrom odjeljka počinje edemom tkiva do kojeg dolazi uvijek nakon ozljede (npr. uslijed oticanja mekih tkiva ili hematoma). Ako do tog edema dolazi u fascijalnom odjeljku, tipično prednjem ili stražnjem odjeljku ekstremiteta, ne preostaje dovoljno mjesta za širenje tkiva, tako da se intersticijski tlak (u odjeljku) povećava.

Zbog trauma mekih česti, odnosno mišića dolazi do njihovih kontraktura što dovodi do gubitka funkcije uda. Moguće su neuropatije ili trajna oštećenja živca.

Od ostalih komplikacija pojavljuju se fistuliranje, masna embolija, tromboembolija i sraštavanje kosti u nepravilnom anatomske položaju. Teške komplikacije mogu dovesti do amputacije udova i smrti.

## 6. ZAKLJUČAK

Iako se u današnje vrijeme još uvijek vode brojne debate o pravilnim postupcima pri susretu s otvorenim lomovima, postoje čvrsti principi vezani uz sam pristup pacijentu kojih bi se trebali pridržavati kako bi se komplikacije smanjile na najmanju moguću mjeru. Sistemska antimikrobna terapija protiv širokog spektra mikroorganizama treba biti započeta što prije. Obilno ispiranje rane sterilnom slanom otopinom pri niskom tlaku, ključno je zbog uklanjanja stranih tijela, bakterija i drugih čestica iz rane. Nakon pravilnog prvotnog pristupa pacijentu, obrade rane i debridmana znatno se smanjuje mogućnost infekcije te vodi ka lakšem ozdravljenju pacijenta. Kirurška stabilizacija treba se učiniti čim je to moguće bez nepotrebnog odgađanja kako bi se rana mogla čim prije zatvoriti. Vanjski fiksatori pokazali su se kao dobar odabir jer se njihovom primjenom izbjegava stavljanje implatanata u već inficirano tkivo. Operacijsko liječenje otvorenih prijeloma trebalo bi težiti biološkim pristupima osteosinteza.

## 7. POPIS LITERATURE

1. ALINI, M., A. MARRIOTT, T. CHEN (1996): A novel angiogenic molecule produced at the time of chondrocyte hypertrophy during endochondral bone formation. *Dev. Biol.* 176:124-132.
2. ANDERSON, H. C. (1995): Molecular biology of matrix vesicles. *Clin. Orthop.* 314:266-280.
3. AU, J. (2011): Managing open fractures.  
<http://veterinarycalendar.dvm360.com/managing-open-fractures-proceedings>
4. BROWN, K. V., J. A. WALKER, D. S. CORTEZ, C. K. MURRAY, J. C. WENKE (2010): Earlier debridement and antibiotic administration decrease infection. *J. Surg. Orthop. Adv.* 19:18-22.
5. CHO, T. J., L. C. GERSTENFELD, T. A. EINHORN (2002): Differential temporal expression of members of the transforming growth factor beta superfamily during murine fracture healing. *J. Bone Miner. Res.* 17:513-520.
6. CORR, S. (2012): Complex and open fractures: a straightforward approach to management in the cat. *J. Feline Med. Surg.* 14:55-64.
7. ECKMAN, J. B., S. L. HENRY, P. D. MANGINO, D. SALIGSON (1988): Wound and serum levels of tobramycin with the prophylactic use of tobramycin-impregnated polymethylmethacrylate beads in compound fractures.  
*Clin. Orthop. Relat. Res.* 237:213-215.
8. EINHORN, T. A. (1998): The cell and molecular biology of fracture healing. *Clin. Orthop. Relat. Res.* 355:7-21.
9. GALL, T., E. MONNET (2010): Evaluation of fluid pressures of common wound-flushing techniques. *Am. J. Vet. Res.* 71:1384-1386.
10. GERSTENFELD, L. C., D. M. CULLINANE, G. L. BARNES i sur. (2003): Fracture healing as a post-natae developmental process: molecular spatial and temporal aspects of its regulation. *J. Cell Biochem.* 88:873-884.
11. GLOWACKI, J. (1998): Angiogenesis in fracture repair. *Clin. Orthop.* 355:82-89.
12. GOSSELIN, R. A., I. ROBERTS, W. J. GILLESPIE (2004): Antibiotics for preventing infection in open limb fractures. *Cochrane Database Syst. Rev.* 1.:CD003764

13. HARASEN, G. (2003): Common long bone fracture in small animal practice- Part 2. *Can. Vet. J.* 44:503-504.
14. IWAKI, A., S. JINGUSHI, Y. ODA i sur. (1997): Localization and quantification of proliferating cells during rat fracture repair: detection of proliferating cell nuclear antigen by immunohistochemistry. *J. Bone Miner. Res.* 12(1):96-102.
15. KON, T., T. CHO, T. AIZAWA i sur. (2003): Expression of osteoprotegrin, receptor activator of NF-Kb ligand (osteoprotegrin ligand) and related proinflammatory cytokines during fracture healing. *J. Bone Miner. Res.* 16:1004-1014.
16. KOZARIĆ, Z. (1997): Veterinarska histologija. Naklada Karolina. pp 87-95.
17. KRAUS, K. H. (2013): Surgical repair of open fractures. *Clinician's brief* Oct:93-97.
18. LAFUENTE, P. (2013): Initial management of the trauma patient. *Vet. Ireland Journal* Vol. 3. 9:496-502.
19. LAMBRECHTS, N. E., K. HURTER, J. A. PICARD i sur. (2004): A prospective comparison between stabilized glutaraldehyde and chlorhexidine gluconate for preoperative skin antisepsis in dogs. *Vet. Surg.* 33:636.
20. LENARZ C. J., J. T. WATSON, B. R. MOED i sur. (2010): Timing of wound closure in open fractures based on cultures obtained after debridement. *J. Bone Joint Surg. Am.* 92:1921-1926.
21. LIEBERMAN, J. R., A. DALUISKI, S. STEVENSON i sur. (2002): The role of growth factors in the repair of bone. Biology and clinical applications. *J. Bone Joint Surg.* 81:1032-1044.
22. NUNAMAKER, D. (1985): Fractures and dislocations of the mandible. Chapter 18. [http://cal.vet.upenn.edu/projects/saortho/chapter\\_18/18mast.htm](http://cal.vet.upenn.edu/projects/saortho/chapter_18/18mast.htm)
23. OKIKE, K., T. BHATTACHARYYA (2006): Trends in the management of open fracture. *J. Bone Joint Surg.* 88:2739-2748.
24. OLSON, S. A., C. G. FINKMEIER, N. D. MOEHRING (2001): Open fractures. 5th edition. Lippincott, Williams and Wilkins, Philadelphia. pp285-318.
25. ONI, O. O. (1997): The early stages of the repair of adult human diaphyseal fractures. *Injury* 28(8):521-525.
26. PATZAKIS, M. J., R. S. BAINS, J. LEE i sur. (2000): Prospective, randomized double-blind study comparing single-agent antibiotic therapy, ciprofloxacin, to combination antibiotic therapy in open fracture wounds. *J. Orthop. Trauma.* 14:529-533.

27. PATZAKIS, M. J., J. WILKINS (1989): Factors influencing infection rate in open fracture wounds. Clin. Orthop. Relat. Res. 243:36-40.
28. PERRY, K. L. (2016): Management of open fractures: Part 1. Companion Animal Vol. 21. 3:165-169.
29. SMOLEC, O., P. DŽAJA, N. BRKLJAČA BOTTEGARO, M. KRESZINGER, M. PEĆIN, K SEVERIN, J. KOS (2013): Cijeljenje koštanog tkiva. Hrv. Vet. Vjesnik 21:3-4
30. ŠIŠLJAGIĆ, V. (2000): Cijeljenje kosti. Med. vjesnik 32:105-109.
31. TEMPLEMAN, D. C., B. GULLI, D. T. TSUKAYAMA, R. B. GUSTILO (1998): Update on the management of open fractures of the tibial shaft. Clin. Orthop. Relat. Res. 178:36-41.
32. WEITZ - MARSHALL, A. D., M. J. BOSSE (2002): Timing of closure of open fractures. J. Am. Acad. Orthop. Surg. 10:379-384.
33. ZALAVRAS C. G., R. E. MARCUS, S. LEVIN, M. J. PATZAKIS (2007): Management of open fractures and subsequent complications. J. Bone Joint Surg. 89:883-895.



## 8. SAŽETAK

Procjenjuje se da 5-10% svih lomova čine otvoreni lomovi. Klasifikacija otvorenih lomova pomaže pri procjeni rizika od komplikacija i funkcionalnog ishoda, a koristi se Gustilo – Andersenova klasifikacija. Koštano cijeljenje složeni je fiziološki proces koji podrazumijeva koordinirano djelovanje većega broja stanica i njihovih prekurzora kao odgovor na ozljedu, a posljedica je potpuna obnova jednakovrijednoga koštanog tkiva te preuzimanje fiziološke funkcije tog tkiva. Tijekom cijeljenja dolazi do reakcije četiriju različitih čimbenika: periosta, kosti, koštane srži i okolnoga mekog tkiva. Rana otvorenog loma treba biti obrađena na odgovarajući način. Područje oko rane treba biti očišćeno te oprano, a sama rana isprana velikim količinama sterilne slane otopine pod niskim tlakom. Pacijenta se mora stabilizirati te ga staviti na antimikrobnu terapiju u skladu s procjenom stupnja loma. Nakon debridmana rane, koji može biti kirurški, mehanički ili enzimatski, potrebno je lom kirurški stabilizirati. Možemo koristiti metode vanjske ili unutarnje fiksacije. Koju ćemo kiruršku tehniku koristiti ovisi o vrsti i težini loma, stabilnosti pacijenta te financijskim mogućnostima vlasnika. Ukoliko se pacijent ne može odmah podvrgnuti operaciji, mjesto loma treba imobilizirati. Najčešće se imobilizacija vrši Robert – Jonesovim poveljom koji pruža vanjsku potporu i zaštitu tkiva, smanjuje edem i sprječava dodatno oštećenje tkiva. Najčešća komplikacija koja je javlja pri otvorenim prijelomima je infekcija, ali se pravilnom obradom pacijenta ona može spriječiti ili zaustaviti progresija.

Ključne riječi: otvoreni lom, Gustilo-Andersonova klasifikacija, rana, antimikrobna terapija, debridman, kirurška stabilizacija, infekcija

## 9. SUMMARY

It is estimated that 5-10% of all fractures are open fractures. The classification of open fractures helps to estimate the risk of complications and functional outcomes, and the Gustilo - Andersen classification is used. Bone healing is a complex physiological process that implies the coordinated action of a large number of cells and their precursors in response to the injury, resulting in complete recovery of the equivalent bone tissue and taking over the physiological function of this tissue. During healing, there are reactions of four different factors: periosteum, bone, bone marrow and surrounding soft tissue. Wound should be treated in some specific ways. The area around the wound should be clipped and washed and the wound washed with large amounts of sterile saline solution under low pressure. Antibiotic treatment is instituted as soon as possible, according to the degree of fracture estimation. After the debridement of the wound, which may be surgical, mechanical or enzymatic, the fracture must be surgically stabilized. We can use the methods of external or internal fixation. Which surgical technique will be used depends on the type and severity of the fracture, the patient's stability and the financial capabilities of the owner. If the patient can not immediately undergo surgery, the place of the fever should be immobilized. Most commonly, immobilization is carried out by Robert Jones bandage that provides external support and tissue protection, reduces edema and prevents further tissue damage. The most common complication is infection, but proper treatment of a patient can prevent or stop progression.

Key words: open fracture, Gustilo-Anderson classification, wound, antibiotic treatment, debridement, surgical stabilization, infection

## 10. ŽIVOTOPIS

Rođena sam 17. travnja 1992. godine u Zagrebu. Pohađala sam osnovnu školu „Krapinske Toplice“ od 1999. do 2007. godine u Krapinskim Toplicama. Nakon završene osnovne škole, pohađala sam opći smjer u „Gimnaziji Antuna Gustava Matoša“ u Zaboku od 2007. do 2011. godine. Tijekom srednje škole sudjelovala sam na Nacionalnom natjecanju mladih biologa gdje sam 2010. godine zauzela drugo mjesto na razini Republike Hrvatske. Nakon uspješno položene državne mature, 2011. godine upisujem Veterinarski fakultet Sveučilišta u Zagrebu. Tijekom studija volontirala sam na Zavodu za patologiju te u sklopu volontiranja razvila sam posebno zanimanje za neoplastične bolesti i patohistologiju. Volontirala sam i na Klinici za porodništvo i reprodukciju te na Klinici za kirurgiju, ortopediju i oftalmologiju gdje sam napisala studentski rad predložen za Rektorovu nagradu pod nazivom „Procjena uspješnosti oporavka nakon operacije prednjeg križnog ligamenta u 60 pasa-anketa i klinički pregled“ pod mentorstvom dr.sc. Marka Pećina, dr. med. vet.