

Anaplazmoze u domaćih životinja

Barić, Lucija

Master's thesis / Diplomski rad

2018

Degree Grantor / Ustanova koja je dodijelila akademski / stručni stupanj: **University of Zagreb, Faculty of Veterinary Medicine / Sveučilište u Zagrebu, Veterinarski fakultet**

Permanent link / Trajna poveznica: <https://um.nsk.hr/um:nbn:hr:178:129458>

Rights / Prava: [In copyright](#)/[Zaštićeno autorskim pravom.](#)

Download date / Datum preuzimanja: **2024-07-23**



Repository / Repozitorij:

[Repository of Faculty of Veterinary Medicine -
Repository of PHD, master's thesis](#)



SVEUČILIŠTE U ZAGREBU
VETERINARSKI FAKULTET

Lucija Barić

ANAPLAZMOZE U DOMAĆIH ŽIVOTINJA

Diplomski rad

Zagreb, 2018.

Ovaj rad izrađen je na Zavodu za mikrobiologiju i zarazne bolesti s klinikom Veterinarskog fakulteta, Sveučilišta u Zagrebu.

PREDSTOJNIK: prof. dr. sc. Zoran Milas

MENTORICA: doc. dr. sc. Suzana Hađina

ČLANOVI POVJERENSTVA ZA OBRANU DIPLOMSKOG RADA:

1. Doc. dr. sc. Josipa Habuš
2. Izv. prof. dr. sc. Zrinka Štritof
3. Doc. dr. sc. Suzana Hađina
4. Prof. dr. sc. Zoran Milas

Ovom prilikom htjela bih se zahvaliti doc.dr.sc. Suzani Hađini na stručnim savjetima, vodstvu i trudu tijekom pisanja ovog diplomskog rada. Također, zahvaljujem se kolegama i prijateljima koji su mi pružali moralnu potporu, ne samo pri pisanju rada, već tijekom cijelog studiranja. Posebno zahvaljujem svojoj obitelji na razumijevanju, strpljenju i podršci svih ovih godina.

POPIS KRATICA

ELISA (eng. *enzyme linked immunosorbent assay*) - imunoenzimni test

HGE - humana granulocitna erlihioza

IFA (eng. *indirect immunofluorescent assay*) - neizravna imunofluorescencija

IFN- γ - interferon gama

IgG – imunoglobulin G

PCR (eng. *polymerase chain reaction*) - lančana reakcija polimerazom

RVK - reakcija vezanja komplementa

POPIS SLIKA

Slika 1. Rasprostranjenost bakterije *A. phagocytophilum* u: a) Europi i b) SAD-u.

Slika 2. Taksonomija reda *Rickettsiales*.

Slika 3. Rasprostranjenost krpelja roda *Ixodes* u svijetu.

Slika 4. Razvojni stadij smeđeg psećeg krpelja: a) larva; b) nimfa; c) odrasli oblik- ženka; d) odrasli oblik - muški (*Rhipicephalus sanguineus*).

Slika 5. Prikaz razvojnog ciklusa bakterije *A. marginale* u govedu i krpelju.

Slika 6. Ulazak bakterije *A. phagocytophilum* u stanicu i stvaranje inkluzija.

Slika 7. Morule bakterije *A. platys* u trombocitima psa.

Slika 8. Blijede sluznice usne šupljine kod psa s kliničkom slikom cikličke trombocitopenije.

Slika 9. Krvarenja na bjeloočnici kao posljedica trombocitopenije uzrokovane s bakterijom *A. platys*.

Slika 10. Klinička slika granulocitne anaplazmoze konja: a) petehijalna krvarenja po sluznici usne šupljine; b) edemi distalnih dijelova ekstremiteta.

Slika 11. Morula u citoplazmi inficiranog neutrofila u krvnom razmazu.

SADRŽAJ

1. UVOD	1
2. PREGLED REZULTATA DOSADAŠNJIH ISTRAŽIVANJA	2
2.1. POVIJEST	2
2.2. ZEMLJOPISNA PROŠIRENOST	3
2.3. ETIOLOGIJA	4
2.4. EPIZOOTIOLOGIJA	7
2.5. PATOGENEZA I KLINIČKA SLIKA BOLESTI U RAZLIČITIH ŽIVOTINJSKIH VRSTA	11
2.5.1. GRANULOCITNA ANAPLAZMOZA PASA	11
2.5.2. CIKLIČKA TROMBOCITOPENIJA PASA	13
2.5.3. GRANULOCITNA ANAPLAZMOZA MAČAKA.....	15
2.5.4. KRPELJNA GROZNICA PREŽIVAČA	16
2.5.5. ANAPLAZMOZA GOVEDA	17
2.5.6. GRANULOCITNA ANAPLAZMOZA KONJA	18
2.6. PATOANATOMSKE I PATOHISTOLOŠKE PROMJENE.....	20
2.7. DIJAGNOSTIKA	21
2.8. LIJEČENJE	24
2.9. PROFILAKSA.....	25
2.10. JAVNO ZDRAVSTVO	26
3. ZAKLJUČCI	27
4. LITERATURA	31
5. SAŽETAK	40
6. SUMMARY	41
7. ŽIVOTOPIS	42

1. UVOD

Anaplazmoza je zarazna bolest rasprostranjena širom svijeta koja pripada skupini krpeljno prenosivih bolesti. Još prije petnaestak godina smatrala se tropskom zaraznom bolesti domaćih životinja (JUKIĆ, 2003). Veliki broj istraživanja ukazuje kako je pojavnost krpeljno prenosivih bolesti u ljudi u posljednja dva desetljeća naglo narasla na području Europe i Amerike (RANDOLPH 2004, LINDGREN i JAENSON 2006; BACON i sur., 2008; VANDENESCH i sur., 2014). Globalno zatopljenje i promjene klimatskih uvjeta rezultirali su povećanjem broja krpelja i širenjem njihovih staništa na nova područja, a posljedično tome i uzročnika ove bolesti (JONSSON i REID, 2000.). Danas postoji sve više opisanih slučajeva anaplazmoza u različitim životinja na području Europe, Amerike, Azije i Afrike. Upravo zbog navedenoga, takve bolesti postaju problem ne samo javnog zdravstva već i veterinarske medicine (KEUKELEIRE i sur., 2016.).

Anaplazmoze su bolesti uzrokovane bakterijama iz roda *Anaplasma* od kojih je nekoliko njih opisano u životinja i jedna u ljudi. Iako je uglavnom riječ o blagim oblicima bolesti životinja s rijetkim uginućem, ne može se u potpunosti isključiti mogućnost letalnog ishoda. Nadalje, infekcije navedenim bakterijama mogu uzrokovati i velike ekonomske gubitke pogotovo ukoliko se radi o preživačima (AUBRY i GEALE, 2011.). Zbog svega navedenoga, važno je poznavanje i razumijevanje ovih krpeljno prenosivih bolesti kako bi se bolest mogla spriječiti, ali i na vrijeme prepoznati i liječiti.

Cilj ovog diplomskog rada je dati sažeti pregled najnovijih spoznaja o bolestima u domaćih životinja uzrokovanih najvažnijim vrstama bakterija iz roda *Anaplasma*.

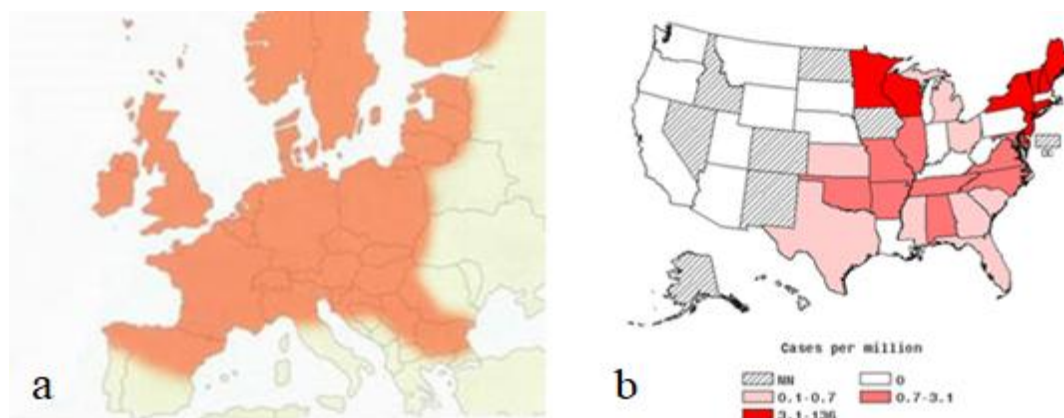
2. PREGLED REZULTATA DOSADAŠNJIH ISTRAŽIVANJA

2.1. POVIJEST

Anaplasma marginale predstavlja prvu otkrivenu bakteriju iz roda *Anaplasma*. Naime, kada su znanstvenici Salmon i Smith 1894. godine proučavali mikroskopske preparate razmazaka goveđe krvi, uočili su okrugla tjelešca u eritrocitima za koja su pretpostavljali da su razvojni stadiji babezija (CVETNIĆ, 2013; RYMASZEWSKA i GRENDA, 2008.). Zbog toga je bakterija po prvi puta službeno opisana i dobila naziv tek petnaestak godina kasnije, 1910. godine. Tada je Arnold Theiler u vidnom polju mikroskopa uočio bazofilna tjelešca, promjera 0,5-1 mm, koja su se nalazila na rubnim dijelovima eritrocita te je ovu bakterijsku vrstu nazvao *A. marginale*. Druga tjelešca bila su smještena u središnjem dijelu eritrocita, pa je ova vrsta dobila naziv *A. centrale* (KOCAN i sur., 2003.). Nekoliko godina kasnije, otkrivene su i opisane *A. ovis* 1912. godine, *A. bovis* (*Ehrlichia bovis*) 1936. godine i *A. phagocytophilum* 1951. godine (DEEPAK i sur., 2017.; HAN, 2017.). Vrsta *A. platys* je prvi puta utvrđena 1978. godine na Floridi te je zbog svoje morfološke sličnosti s bakterijom *Ehrlichia canis*, nazvana *E. platys* (FRENCH i HARVEY, 1983). Važno je napomenuti da je bakterija *A. phagocytophilum* do 2001. godine obuhvaćala tri različite bakterijske vrste: nepoznatog uzročnika humane granulocitne erlihioze (HGE), bakteriju *Ehrlichia equi* i bakteriju *Ehrlichia phagocytophila*. Iste godine su DUMLER i sur. (2001.) predložili reorganizaciju u redu *Rickettsiales* na osnovu filogenetskih analiza 16S rRNA i gro ESL gena. Bakterije *E. equi*, *E. phagocytophila* i uzročnik HGE su preimenovani u vrstu *A. phagocytophilum*, a *E. platys* u *A. platys* (DUMLER i sur., 2001). Zadnja, najnovija vrsta opisana 2013. godine *A. odocoilei* izdvojena je iz bjelorepog jelena (TATE, 2014.).

2.2. ZEMLJOPISNA PROŠIRENOST

Proširenost bakterija iz roda *Anaplasma* u svijetu još uvijek nije dovoljno poznata. S obzirom na globalno zatopljenje i promjene klimatskih uvjeta, područja nastanjenosti krpelja se sve više šire, a posljedično tome i ova bakterija. Poznato je da je bakterija *A. marginale* najzastupljenija u tropskim područjima, ali u zadnje vrijeme je sve češće prisutna u Europskim zemljama poput Sicilije, Mađarske i Španjolske. Osim toga utvrđena je i na drugim kontinentima i to Australiji i Sjevernoj Africi (RYMASZEWSKA i GRENDA, 2008.). Literaturni podaci navode da se anaplazmoza u goveda najčešće javlja u obliku enzootija u srednjeistočnim i zapadnim državama SAD-a te državama na obali Meksičkog zaljeva (KOCAN i sur., 2003.). Prisutnost vrste *A. bovis* dokazana je u Brazilu, Sjevernoj Americi, Africi i Japanu, dok je *A. ovis* osim u SAD-u, utvrđena i u Europskim zemljama, točnije u Italiji i Mađarskoj. *A. platys* je u Europi zastupljenija u mediteranskim zemljama kao što su Italija, Francuska, Španjolska, Portugal, Turska i Grčka (DYACHENKO i sur., 2012.), dok se *A. phagocytophilum* može najčešće naći na području Europe, Amerike i Azije (Slika 1). Bakterija *A. centrale* je proširena po cijelom svijetu (RYMASZEWSKA i GRENDA, 2008.; STUEN i sur., 2013.).

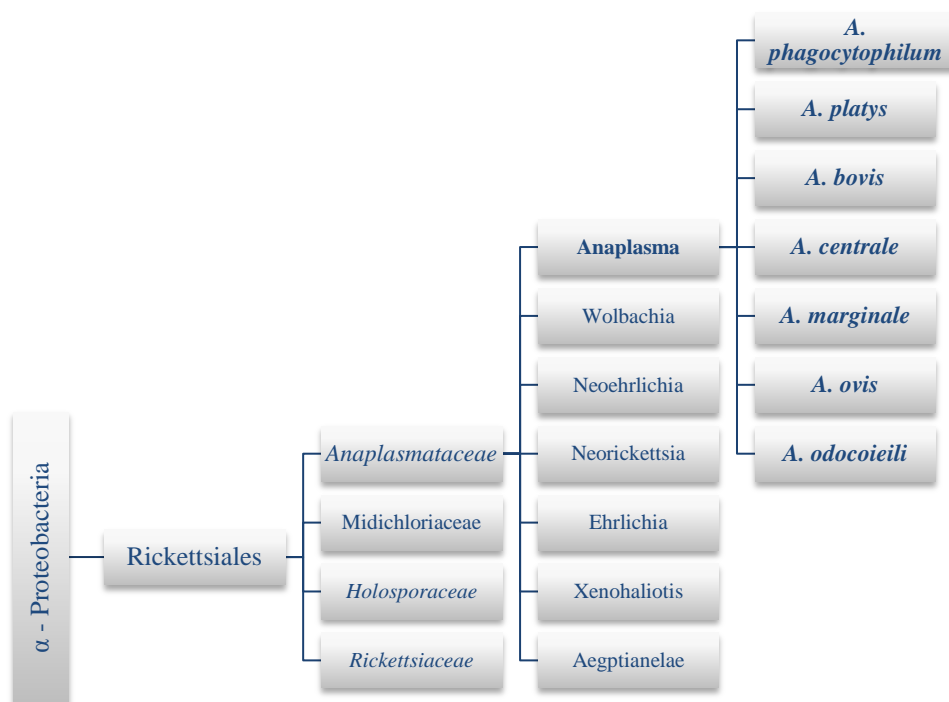


Slika 1. Rasprostranjenost bakterije *A. phagocytophilum* u: a) Europi i b) SAD-u.

(Izvor: <https://www.vet-christnach.com/english/news/>; <https://www.cdc.gov/anaplasmosis/stats/index.html>)

2.3. ETIOLOGIJA

Bakterije iz roda *Anaplasma* pripadaju porodici *Anaplasmataceae*, redu *Rickettsiales* te razredu α -proteobakterija. Navedena porodica, uz rod *Anaplasma*, obuhvaća još 6 različitih rodova: *Ehrlichia*, *Neorickettsia*, *Neoehrlichia*, *Wolbachia*, *Aegyptianelae* i *Xenohalictis* (Slika 2). Nakon otkrića navedenih bakterija, klasifikacija se temeljila na njihovim morfološkim karakteristikama te epidemiološkim i kliničkim podacima o bolestima koje uzrokuju (RYMASZEWSKA i GREENDA, 2008.). Međutim, razvojem molekularnih metoda i usporedbom sekvenci očuvanih dijelova gena 16S rRNA i groESL gena, došlo je do značajnih reorganizacijskih promjena u redu *Rickettsiales*. Naime, porodica *Ehrlichaceae* preimenovana je u porodicu *Anaplasmataceae*, a reorganizacija je provedena i unutar samog roda *Anaplasma* (DUMLER i sur., 2001.). Tako danas, bakterije *A. phagocytophilum*, *A. platys*, *A. bovis*, *A. centrale*, *A. marginale*, *A. ovis* i nedavno otkrivena *A. odocoilei* čine rod *Anaplasma*. U molekularnim metodama, u svrhu identifikacije anaplazma, još se često koriste različiti drugi geni poput ankA, msp2 ili msp4 gena (STUEN, 2007.).



Slika 2. Taksonomija reda *Rickettsiales*. (Izvor: izrađeno na temelju podataka preuzetih iz GenBank)

Bakterijske vrste iz roda *Anaplasma* su pleomorfne, nepokretne, gram negativne i obligatne unutarstanične bakterije koje parazitiraju u različitim krvnim stanicama sisavaca poput eritrocita, trombocita, monocita, makrofaga i neutrofila. Osim toga, mogu inficirati i endotelne stanice. Sve bakterijske vrste porodice *Anaplasmataceae* umnažaju se u vakuolama citoplazme inficirane stanice te unutar njih stvaraju inkluzije. U mikroskopskom vidnom polju inkluzije izgledaju poput duda, pa su prema njegovom latinskom nazivu dobile ime morula (PRUNEAU i sur., 2014.). Morule su veličine 2-5 μm i sadrže oko 100 elementarnih tjelešaca (BAUERFEIND i sur., 2016).

A. phagocytophilum je relativno mala (0.5-1.5 μm) bakterija koja najčešće inficira granulocite. Utvrđena je i u progenitorskim stanicama koštane srži te endotelnim stanicama u kojima stvara, kao i u granulocitima, tipične inkluzije (RIKIHISA, 2011.). Anaplazmoza pasa i mačaka, humana granulocitna anaplazmoza, krpeljna groznica preživača i anaplazmoza konja su bolesti uzrokovane navedenom bakterijom. Najčešći prenositelj u Europi je krpelj *Ixodes ricinus* (SYKES i FOLEY, 2013.).

A. platys je mala (0.35-1.25 μm) okrugla bakterija koja inficira trombocite te uzrokuje bolest u pasa pod imenom ciklička trombocitopenija. Njenim se glavnim vektorom smatra krpelj *Rhipicephalus sanguineus* (FERREIRA i sur., 2007.).

A. bovis uzrokuje prvenstveno bolest goveda, ali i drugih sisavaca (DUMLER i sur., 2001.). Najčešće inficira monocite, a bolest koju uzrokuje u goveda naziva se monocitna anaplazmoza. Izolirana je iz krpelja rodova *Boophilus.*, *Haemaphysalis*, te *Hyalomma* (DEEPAK i sur., 2017.).

A. centrale, *A. marginale* i *A. ovis* su vrste koje primarno inficiraju eritrocite. Međutim, međusobno se razlikuju po mjestu parazitiranja. *A. marginale* parazitira na rubnom dijelu stanice, *A. centrale* u središnjem dijelu stanice, dok se *A. ovis* može naći u bilo kojem dijelu stanice eritrocita. *A. centrale* uzrokuje samo blagu anemiju preživača, stoga se može koristiti za proizvodnju cjepiva protiv govede anaplazmoze koju uzrokuje *A. marginale*. Bakteriju *A. marginale* prenosi više vrsta krpelja, međutim najčešće vrste iz rodova *Boophilus*, *Dermacentor*, *Rhipicephalus* i *Ixodes* (KOCAN i sur., 2004.). *A. ovis* prvenstveno uzrokuje infekcije malih preživača (RYMASZEWSKA i GREENDA, 2008.).

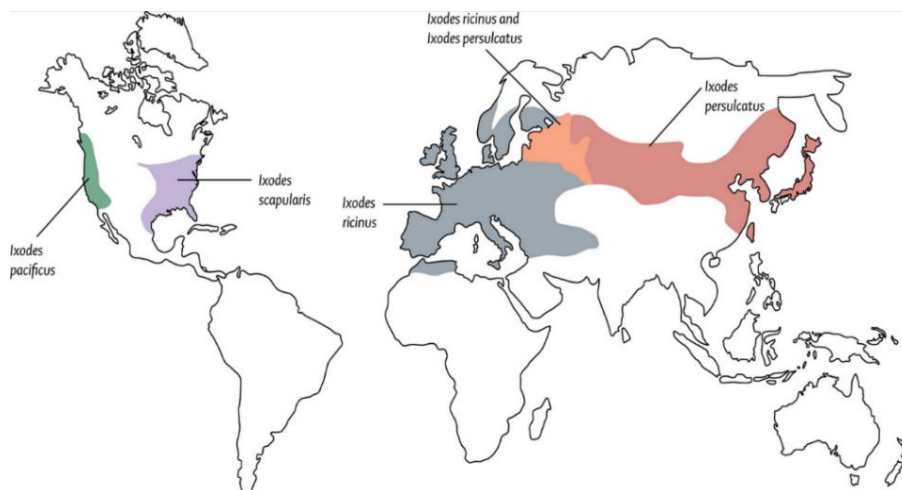
Najnovija vrsta opisana 2013. godine, *A. odocoieili*, je mala kokoidna pleomorfna vrsta koja inficira trombocite jelena, a u stanici se također nalazi pojedinačno ili u obliku morule (TATE i sur., 2013.).

Bakterije iz roda *Anaplasma* se mogu uspješno uzgojiti na različitim staničnim kulturama, poput staničnih kultura promijelocita i krpeljnih staničnih kultura. Međutim, za njihov uspješan uzgoj potreban je dulji vremenski period pa se koristi primarno u istraživačke svrhe (BAUERFEIND i sur., 2016.).

2.4. EPIZOOTIOLOGIJA

Literaturni podaci o bakterijskim vrstama iz roda *Anaplasma* opisuju da se sojevi međusobno razlikuju s obzirom na njihov stupanj patogenosti, što utječe na njihovu sposobnost preživljavanja u različitom okolišu (BOWN i sur. 2009.). Bolesti uzrokovane anaplazmama spadaju u skupinu vektorskih bolesti, a glavni poznati rezervoari bakterije *A. phagocytophilum* su divlji glodavci. Nakon njihovog ulaska u krvotok glodavaca, stadij bakterijemije traje vrlo kratko, zbog čega je još uvijek upitna njihova uloga kao izvora zaraze (KATAVOLOS i sur., 1998.).

A. phagocytophilum se uglavnom prenosi krpeljima iz kompleksa *Ixodes persulcatus* koji su prošireni po cijelom svijetu (Slika 3). Glavni vektor u Europi je krpelj *Ixodes ricinus*, u SAD-u *I. scapularis* i *I. pacificus* te *I. persulcatus* u Aziji (WOLDEHIWET, 2010.). Osim vrste iz roda *Ixodes*, bakterija je izolirana i iz krpelja roda *Dermacentor* i *Rhipicephalus*, međutim njihova uloga u prijenosu ove bakterije još uvijek nije dovoljno istražena (STUEN i sur., 2013.).




Slika 3. Rasprostranjenost krpelja roda *Ixodes* u svijetu. (Izvor: <https://www.labtestsonline.org.au/learning/index-of-conditions/lyme>)

Krpelji se inficiraju anaplazmama prilikom hranjenja na zaraženoj životinji i to tijekom prijelaza iz stadija larve u stadij nimfe ili iz stadija nimfe u odrasli stadij, odnosno transtadijalno (BAKKEN i DUMLER, 2008.). Za uspješan prijenos bakterije *A. phagocytophilum* na životinju, krpelj mora biti pričvršćen u prosjeku od 24 do 48 sati (FOGGIE, 1951; KATAVOLOS i sur., 1998.; SYKES i FOLEY, 2013.). Osim krpelja, mehanički ju mogu prenositi muhe, komarci i ptice (STUEN i sur., 2013.). Ptice, osim uloge mehaničkih nosioca, također mogu biti i rezervoari (NELSON i COUTO, 2009.). Bakterija ulazi u organizam preko kože, ugrizom krpelja, ali postoji mogućnost ulaska organizma kroz probavni trakt i dijaplacentalno. Naime, postoje podaci o peroralnoj infekciji novorođenog teleta hranjenim mlijekom eksperimentalno inficirane majke s *A. phagocytophilum* i intrauterinoj infekciji janjeta čija je majka bila također zaražena navedenom bakterijom (PUSTERLA i sur., 1997., REPPERT i sur. 2013.). S obzirom da su krpelji najaktivniji pri rasponu temperatura od 7 °C do 18 °C, bolest se javlja sezonski, u periodu od proljeća do jeseni. U to vrijeme, zbog češćeg boravka ljudi i životinja u prirodi, povećana je njihova izloženost krpeljima, a time i rizik od infekcije. Anaplazme se često pojavljuju u endemičnim područjima lajmske borelioze koju uzrokuje bakterija *Borrelia burgdorferi* jer se prenose istom vrstom krpelja iz roda *Ixodes* (CVETNIĆ, 2013.; SYKES i FOLEY, 2013.). Također, zabilježene su i koinfekcije s parazitom *Babesia microti* (STAŃCZAK i sur., 2004).

A. phagocytophilum je izolirana iz mnogih vrsta domaćih i divljih životinja, te kod njih uzrokuje mnoge prethodno spomenute bolesti. Spolna i dobna predispozicija ovisit će o vrsti životinje. Kod pasa nije utvrđena ni dobna niti spolna predispozicija, ali je zamijećeno da su starije jединke ipak nešto podložnije infekciji navedenom bakterijom (GREEN, 2012.). Kod mačaka je utvrđeno da životinje češće obole u dobi od 4 mjeseca do 13 godina (SAVIDGE i sur., 2016.). Od preživača, najčešće obolijevaju goveda i ovce u mlađoj dobi (CVETNIĆ, 2013.). Iako mogu oboljeti konji svih dobni kategorija, općenito stariji od 4 godine su prijemljiviji na infekciju bakterijom *A. phagocytophilum* (PUSTERLA i MADIGAN, 2013.).

Kod bakterije *Anaplasma platys*, uzročnika cikličke trombocitopenije u pasa, također postoje sojevi različite virulencije. Bakterija ulazi u organizam ubodom krpelja, ali točan način prijenosa infekcije još uvijek nije u potpunosti poznat. Smatra se da je glavni vektor krpelj vrste *Rhipicephalus sanguineus* (Slika 4). Naime, deoksiribonukleinska kiselina *A. platys* je izolirana iz krpelja, međutim pokušaj eksperimentalne infekcije životinje preko navedene vrste krpelja je bio bezuspješan (SIMPSON i sur., 1991.). U literaturi se osim

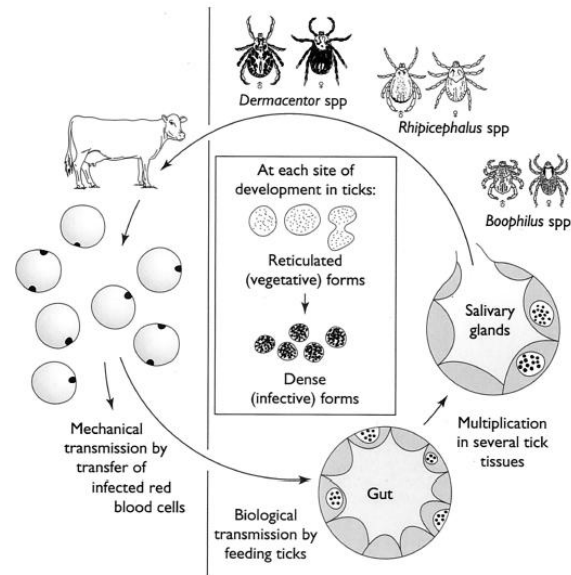
navedene vrste, kao mogući vektori ove bakterije spominju krpelji vrste *Dermacentor auratus*, *Hyalomma truncatum*, *Haemaphysalis longicornis* i *Ixodes persulcatus*. (DE LA FUENTE i sur., 2006.; GREEN, 2012.).



Slika 4. Razvojni stadij smeđeg psećeg krpelja: a) larva; b) nimfa; c) odrasli oblik- ženka; d) odrasli oblik - muški (*Rhipicephalus sanguineus*). (Izvor: DANTAS-TORRES, 2010.)

Anaplazmoza goveda uzrokovana je vrstom *A. marginale* koja se prenosi na tri načina: biološki, mehanički i dijaplacentalno. Biološkim načinom se prenosi preko više od 20 različitih vrsta krpelja, uglavnom iz roda *Boophilus*, *Dermacentor*, *Rhipicephalus* i *Ixodes*. Način prijenosa među krpeljima je transtadijalan, a krpelj se zarazi hranjenjem na inficiranom domaćinu. Bakterija *A. marginale* se razmnožava u crijevima i žlijezdama slinovnicama krpelja, te se dalje prenosi slinom na neinficiranu životinju (Slika 5) (KOCAN i sur., 2004.). Mehanički je prenose dvokrilci i uši. U eksperimentalnim uvjetima je dokazano da najmanje 12 vrsta dvokrilaca može prenijeti bakteriju *A. marginale*, uključujući i stajsku muhu (*Stomoxys calcitrans*), osam vrsta obada iz porodice *Tabanidae* te tri vrste komaraca iz porodice *Culicidae* (POTGIETER i sur., 1981.; HAWKINS i sur., 1982.; AUBRY i GEALE, 2011.). Dvokrilci iz porodice *Tabanide* smatraju se najvažnijim mehaničkim vektorima zbog svoje široke rasprostranjenosti u prirodi. Osim toga, oni se često hrane na životinji bez prekida, i

imaju veliki usni aparat što im olakšava prijenos uzročnika (FOIL, 1989.). Uz navedeno, uzročnik se može širiti jatrogeno instrumentima zaraženim krvlju (NORTON i sur., 1983.).



Slika 5. Prikaz razvojnog ciklusa bakterije *A. marginale* u govedu i krpelju.

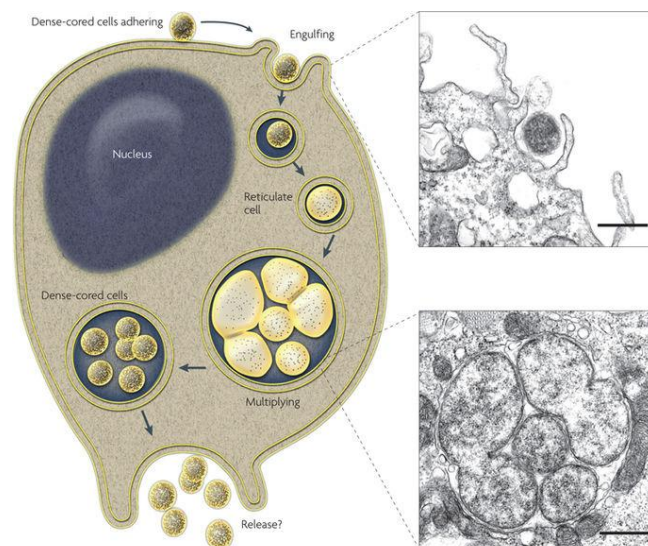
(Izvor: KOCAN i sur., 2003.)

2.5. PATOGENEZA I KLINIČKA SLIKA BOLESTI U RAZLIČITIH ŽIVOTINJSKIH VRSTA

2.5.1. GRANULOCITNA ANAPLAZMOZA PASA

Patogeneza

Nakon ulaska u krvotok bakterija se prihvaća svojim receptorom, glikoproteinskim ligandom-1, na površinu ciljne stanice koja je u ovom slučaju neutrofil. Endocitozom ulazi u stanicu neutrofila formirajući endosome. Bakterija se unutar endosoma umnaža binarnom diobom te se u citoplazmi stvaraju inkluzije, morule, koje se nakon toga procesom egzocitoze oslobađaju iz stanice (Slika 6) (RIKIHISA, 2011.). Posljedično dolazi do njihove smanjene pokretljivost, smanjene sposobnosti fagocitoze i prijanjanja na stjenku krvnih žila. U normalnom uvjetima neutrofili, prije nego što uđu u tkivo i propadnu uslijed apoptoze, cirkuliraju u krvotoku oko 10 do 12 sati. Međutim, opisanim mehanizmima bakterija *A. phagocytophilum* uspijeva odgoditi njihovo propadanje te na taj način produljuje svoj vijek preživljavanja. Osim toga, ona može inficirati endotelne stanice i megakariocite, ali način na koji se prenosi iz stanice u stanicu još uvijek nije poznat (CARRADE i sur., 2009.).



Slika 6. Ulazak bakterije *A. phagocytophilum* u stanicu i stvaranje inkluzija
(Izvor: RIKIHISA, 2010.)

Uslijed raspadanja neutrofila, bakterije se otpuštaju u periferni krvotok i odlaze u različita tkiva mononuklearno-fagocitnog sustava kao što su slezena, jetra i koštana srž. Imunosni sustav na početku bakterijemije kontrolira infekciju uzrokovanu bakterijom *A. phagocytophilum* proizvodnjom citokina interferon gama (IFN- γ), a u kasnijoj fazi dolazi do staničnog i humoralnog imunosnog odgovora (GREEN, 2012.).

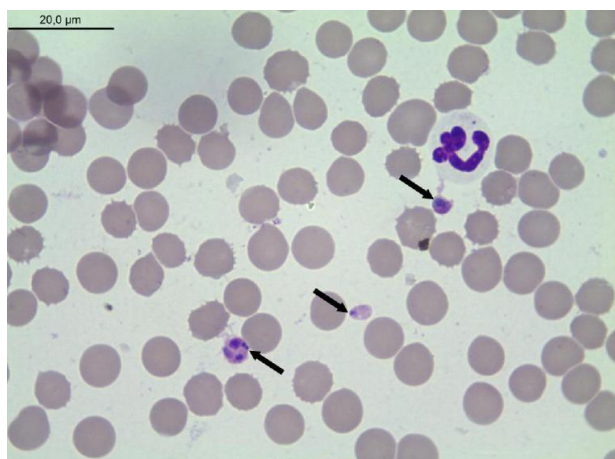
Klinička slika

Vrijeme inkubacije iznosi jedan do dva tjedna, međutim, u većini slučajeva sama bolest prolazi asimptomatski (SYKES i FOLEY, 2013.). Pojava kliničke slike je gotovo uvijek posljedica akutne infekcije i nastaje tijekom bakterijemije, dok podataka o kroničnom tijeku bolesti nema (GREEN, 2012.). Kod pasa kod kojih dođe do razvoja kliničke slike bolesti, prisutne su letargija i visoka temperatura (39,2-41,4°C). Ostali simptomi koji se mogu pojaviti su anoreksija, pojačana žeđ, suhi kašalj, povraćanje, proljev, napet i bolan abdomen, te otečeni i bolni zglobovi. Uslijed reaktivne limfoidne hiperplazije i ekstramedularne hematopoeze može doći do splenomegalije i generalizirane limfadenopatije. Osim toga, bolest se može očitovati i raznim neurološkim poremećajima kao što su ataksije, poremećaji svijesti i proprioceptije (CARRADE i sur., 2009; GREEN 2012.; SYKES i FOLEY, 2013.). Infekcija bakterijom *A. phagocytophilum* najčešće dovodi do trombocitopenije, ponekad anemije, limfopenije i neutropenije. Nalazi biokemijskih pretraga krvi mogu ukazati na hiperglobulinemiju i hipoalbuminemiju (SAINZ i sur., 2015.).

2.5.2. CIKLIČKA TROMBOCITOPENIJA PASA

Patogeneza

Nakon ulaska u krvotok, bakterija *A. platys* se prihvaća za membranu trombocita te procesom endocitoze ulazi u samu stanicu. Bakterija se u trombocitima razmnožava binarnom diobom i dovodi do stvaranja morula. Unutar vakuole citoplazme trombocita mogu se naći jedna do tri morula (Slika 7) (GREEN, 2012.). Najveći broj inficiranih trombocita u krvotoku se nalazi u početnoj fazi infekcije. Nakon nekoliko dana broj inficiranih trombocita počinje naglo opadati i uzročnik se više ne može naći u krvnom razmazu. Nakon nestanka uzročnika iz krvi dolazi do porasta broja trombocita unutar referentnih vrijednosti kroz tri do četiri dana. Periodi parazitemije i posljedične trombocitopenije javljaju se u vremenskim razmacima od 9 do 15 dana. S vremenom se broj tih epizoda smanjuje i trombocitopenija više nije toliko izražena. Pad trombocita nastaje uslijed izravnog oštećenja trombocita ili imunoposredovanog mehanizma uklanjanja trombocita (HARVEY i sur., 1978.). Također, može doći do blagog pada broja leukocita, normocitne, normokromne anemije tijekom prvog mjeseca infekcije, povećane razine proteina akutne faze i smanjene vrijednosti albumina (GREEN, 2012.).

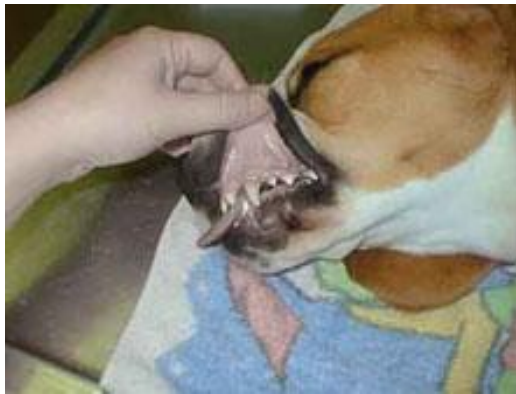

Slika 7. Morule bakterije *A. platys* u trombocitima psa (Bojenje po Giemsi).

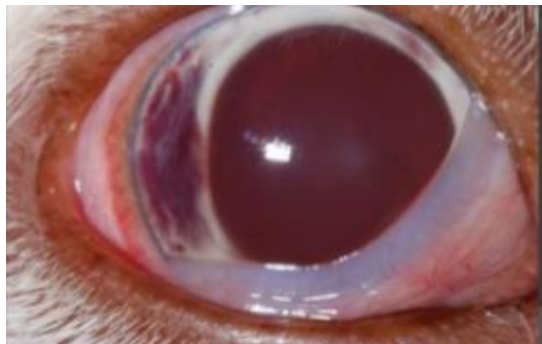
(Izvor: DYACHENKO i sur., 2012.)

Klinička slika

U eksperimentalnim infekcijama klinički simptomi bolesti obično se jave u roku od osam do petnaest dana. Kod prirodne infekcije bolest se uglavnom javlja u subkliničkom obliku, samo ponekad popraćenom blago povišenom temperaturom i hematohezijom pa vrijeme inkubacije nije poznato. Kod infekcija uzrokovanih virulentnijim sojevima mogu se javiti različiti nespecifični simptomi kao što su upala srednje ovojnice oka, blijede sluznice, petehijalna krvarenja po koži i sluznicama usne šupljine, visoka temperatura, letargija, smanjen apetit i gubitak težine (Slika 8; Slika 9). Osim toga, moguće su i koinfekcije s uzročnicima kao što su *Babesia canis* i *Ehrlichia canis*, što može utjecati na jačinu kliničkih simptoma (GREEN, 2012.).



Slika 8. Blijede sluznice usne šupljine kod psa s kliničkom slikom cikličke trombocitopenije. (Izvor: <http://www.stray-afp.org/ehrlichiosis-in-dogs>)



Slika 9. Krvarenja u oku kao posljedica trombocitopenije uzrokovane s bakterijom *A. platys*. (Izvor: <https://www.slideshare.net/upstatevet/ocular-manifestations-of-systemic-disease-in-dogs>)

2.5.3. GRANULOCITNA ANAPLAZMOZA MAČAKA

Patogeneza

Patogeneza granulocitne anaplazmoze u mačaka još uvijek nije u potpunosti razjašnjena. U eksperimentalno inficiranih životinja ustanovljeno je da nakon infekcije dolazi do stvaranja protutijela, što ukazuje na imunosni odgovor koji bi mogao biti odgovoran za pojavu kliničkih simptoma bolesti (NELSON i COUTO, 2009.). Kod prirodno inficiranih mačaka će također doći do imunosnog odgovora prilikom ulaska uzročnika u organizam te stvaranja tipičnih uklopina, morula, u citoplazmi inficiranih neutrofila (BJOERSDORFF i sur., 1999). Usporedbom opisanih simptoma bolesti i krvnih nalaza laboratorijskih pretraga, može se zaključiti da je patogeneza ove bolesti u mačaka slična patogenezi ostalih životinjskih vrsta inficiranih bakterijom *A. phagocytophilum* (GREEN, 2012.).

Klinička slika

Poznato je da se mačke često ližu i uređuju, što može doprinijeti bržem skidanju krpelja te posljedično njihovoj rjeđoj infekciji navedenom bakterijom (GORNA i sur., 2013.). Sama klinička slika bolesti očituje se blagim simptomima koji nakon početka terapije vrlo brzo nestanu. Najčešći klinički simptomi su anoreksija, povišena temperatura i letargija, a kod nekih životinja je zabilježeno i ubrzano disanje (NELSON i COUTO, 2009.). Navedeno je najčešće popraćeno blagom trombocitopenijom, a ponekad se može javiti limfocitoza, limfopenija, neutrofilija sa skretanjem u lijevo, i anemija. Od biokemijskih parametara krvi često se pojavljuje hiperglobulinemija (BJOERSDORFF i sur., 1999.; NELSON i COUTO, 2009.).

2.5.4. KRPELJNA GROZNICA PREŽIVAČA

Patogeneza

Nakon prijenosa bakterije *A. phagocytophilum* s inficiranog krpelja u krvotok životinje, ona se prihvaća na površinu neutrofila, gdje se nakon ulaska u stanicu procesom endocitoze umnaža u vakuolama citoplazme u kojima formira morule (CVETNIĆ, 2013.). Oko šestog dana nakon infekcije dolazi do supresije imunskog odgovora uz nalaz limfocitopenije, neutropenije i trombocitopenije koje u prosjeku traju dva do tri tjedna (CVETNIĆ, 2013.). U ovaca često dolazi do perzistentne infekcije koja najvjerojatnije nastaje kao posljedica promjena u antigenskim komponentama proteina koji se nalaze na površini bakterije te na taj način otežavaju prepoznavanje ove bakterije od strane imunskog sustava (BRAYTON i sur., 2001.).

Klinička slika

Inkubacija bolesti kod goveda i koza je oko 7 dana, dok za ovce iznosi u rasponu od 3 do 13 dana (MACLEOD i GORDON, 1933.; CVETNIĆ, 2013.). Najučestaliji klinički simptom krpeljne groznice preživača je visoka tjelesna temperatura ($>42^{\circ}\text{C}$) koja u prosjeku traje jedan do dva tjedna. Međutim, na pojavu i duljinu trajanja visoke temperature utjecat će virulencija određenog soja bakterije kojim je životinja inficirana, vrsta i dob životinje te njen imunski status (STUEN, 2003.). Za razliku od goveda i koza gdje je prisutno postupno povišenje temperature, kod ovaca se odmah na početku bolesti javlja njen nagli porast (MACLEOD i GORDON, 1933.; WOLDEHIWET 2010.). Uz visoku temperaturu, životinja je letargična i može razviti respiratorne simptome poput otežanog disanja i kašlja. Jedan od prvih simptoma bolesti često je pad mliječnosti, a gravidne životinje mogu pobaciti. Mlađe životinje će razviti blaži oblik bolesti samo s prolaznom, blago povišenom temperaturom. Međutim, kod inficiranih životinja često dolazi do razvoja sekundarnih infekcija koje mogu završiti letalno (CVETNIĆ, 2008.).

2.5.5. ANAPLAZMOZA GOVEDA

Patogeneza

Ciljne stanice bakterijske vrste *A. marginale* su eritrociti. Nakon ulaska bakterije u eritrocite, fagocitiraju ih stanice retikuloendotelnog sustava domaćina i posljedično dolazi do reinvazije eritrocita u krvi domaćina. Nakon početne infekcije javlja se faza eksponencijalnog porasta broja inficiranih eritrocita svakih 24 sata. Unutar stanica eritrocita, *A. marginale* svojim razmnožavanjem stvara inkluzije, tzv. inicijalna tjelešca. U akutnoj fazi bolesti može biti inficirano i do 70% eritrocita (KOCAN i sur., 2003.). Da bi došlo do pojave kliničkih simptoma bolesti uzročnik mora parazitirati u barem 15% eritrocita (AUBRY i GEALE, 2011.). Bez obzira na starost životinje u trenutku infekcije i prisutnosti kliničkih simptoma, jednom inficirano govedo ostaje inficirano tijekom cijelog života. Perzistentna infekcija je moguća jer *A. marginale* svojim mehanizmima uspješno izbjegava imunosni odgovor domaćina na način da se prilikom umnažanja stvaraju nove antigene varijante ove bakterije. Sama bolest se očituje bakterijemijom koja se u prosjeku pojavljuje svakih 6 do 8 tjedana tijekom cijelog života inficirane životinje (FRENCH i sur., 1999.; BRAYTON i sur., 2003.).

Klinička slika

Duljina inkubacije bolesti je različita ovisno o infekcijskoj dozi uzročnika, a u prosjeku iznosi 28 dana. Težina kliničkih simptoma ovisiti će o starosti životinje. Životinje mlađe od 6 mjeseci će vrlo rijetko oboljeti, dok će životinje u dobi od 6 mjeseci do 2 godine starosti razviti blaže simptome bolesti. U rijetkim slučajevima akutni tijek bolesti može završiti uginućem životinje. Kod goveda starijih od 2 godine bolest će se očitovati akutnim tijekom i često letalnim ishodom (KOCAN i sur., 2003.; AUBRY i GEALE, 2011.). Akutna faza bolesti obilježena je jakom anemijom, gubitkom težine, visokom temperaturom, padom mliječnosti i često smrću, a u gravidnih životinja može doći i do pobačaja. Laboratorijski nalazi krvi ukazuju na anemiju, koja nastaje zbog fagocitoze inficiranih eritrocita, te posljedično dolazi do ikterusa, ali bez hemoglobinemije i hemoglobinurije (DE LA FUENTE i sur., 2001.).

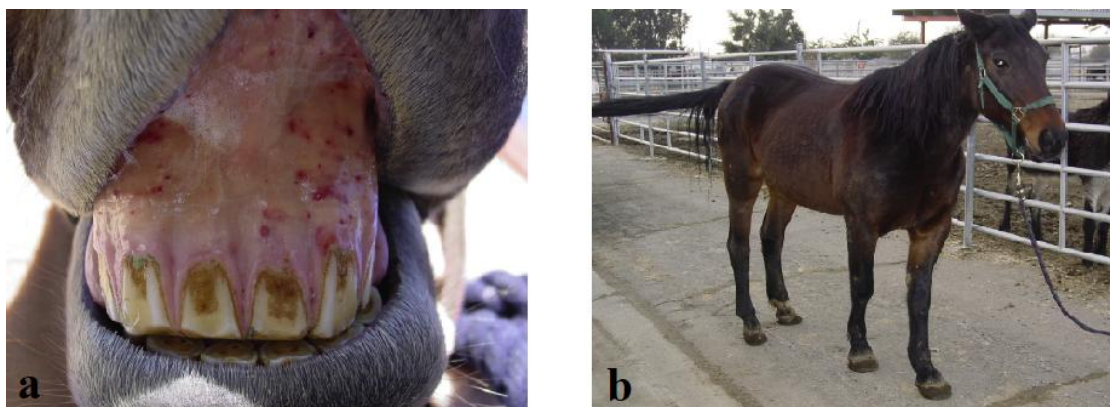
2.5.6. GRANULOCITNA ANAPLAZMOZA KONJA

Patogeneza

Da bi prijenos bakterije bio uspješan, krpelj se na životinji mora hraniti u prosjeku od 2 do 36 sati (DZIEGIEL i sur., 2013.). U konja, kao i kod drugih životinja, bakterija *A. phagocytophilum* ima tropizam prema krvnim stanicama, prvenstveno neutrofilima i eozinofilima, ali i ostalim fagocitima u kojima stvara morule (DUMLER, 2001.). Patogeneza nastanka same bolesti još uvijek nije u potpunosti poznata, ali se pretpostavlja da bakterija inhibira apoptozu inficiranih stanica domaćina te mijenja različite mehanizme vezane za prijenos signala u stanicu (DZIEGIEL i sur., 2013.). Također, suprimira imunski odgovor, te konji time postaju osjetljiviji na razvoj različitih sekundarnih infekcija uzrokovanih drugim bakterijskim vrstama, gljivicama ili virusima (GRIBBLE, 1969.).

Klinička slika

Vrijeme inkubacije nakon prirodne infekcije je oko 10 dana. Tijek konjske granulocitne anaplazmoze može biti subklinički ili akutni. Klinički znakovi ovise o starosti konja i tijeku bolesti (GRIBBLE, 1969.; MADIGAN i GRIBBLE, 1987.). Akutni tijek bolesti s izraženijom kliničkom slikom češće se javlja u konja starijih od 4 godine. Kod njih se razvija visoka temperatura (39,4-41,3°C), depresija, anoreksija, edem distalnih dijelova ekstremiteta, otežano kretanje, petehijalna krvarenja po mukoznim membranama, žutica te može doći i do jakih ataksija s posljedičnim frakturama (Slika 10).



Slika 10. Klinička slika granulocitne anaplazmoze konja: a) petehijalna krvarenja po sluznici usne šupljine; b) edemi distalnih dijelova ekstremiteta

(Izvor: PUSTERLA i MADIGAN, 2013.)

U konja mlađih od 4 godine uglavnom se javljaju isti, ali nešto slabije izraženi klinički znakovi. Povišena temperatura, bez prisustva drugih kliničkih simptoma, većinom se javlja kod konja mlađih od godinu dana. Granulocitna anaplazmoza konja se smatra samolimitirajućom bolesti te u većini slučajeva prolazi spontano kroz 3 do 16 dana (PUSTERLA i MADIGAN, 2013.). Konji koji su preboljeli bolest biti će otporni na reinfekciju oko 20 mjeseci (CVETNIĆ, 2013.). Najčešći krvni pokazatelj koji prati bolest je trombocitopenija, zbog koje posljedično dolazi do petehijalnih krvarenja na mukoznim membranama, posebice usne šupljine i zubnom mesu. Osim toga može doći do leukopenije s neutropenijom, anemije i žutice (PUSTERLA i MADIGAN, 2013.).

2.6. PATOANATOMSKE I PATOHISTOLOŠKE PROMJENE

Budući da je infekcija uzrokovana bakterijom *A. phagocytophilum* u pasa i mačaka često blagog tijeka i ne završava letalno, do sada ne postoje podaci o opisanim patoanatomskim i patohistološkim promjenama (GREEN, 2012.). Kod eksperimentalne infekcije psa s bakterijom *A. platys*, eutanaziranog u početnom stadiju bolesti, patohistološkom pretragom organa utvrđene su limfoidna hiperplazija i plazmocitoza u limfnim čvorovima i slezeni, perifolikularna krvarenja u slezeni i multifokalna hiperplazija Kupfferovih stanica u jetri (GREEN, 2012.).

Kod krpeljne groznice preživača najčešće uočene patološke promjene tijekom razudbe su povećana slezena čija je pulpa na prerezu tamnocrvene boje. Osim toga, mogu se naći krvarenja na sluznicama probavnog sustava i kongestija bubrega (CVETNIĆ, 2013.).

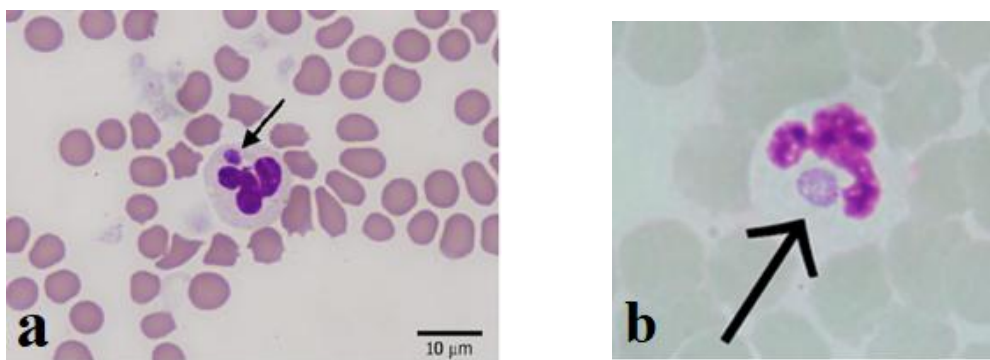
Kod anaplazmoze goveda mogu biti prisutni želatinozni edemi na vratu i lopaticama. Krv je vodenasta, a može biti prisutna i jaka žutica. Nadalje, limfni čvorovi su otečeni i prisutna je splenomegalija. Slezena je crveno-smeđe boje s vlažnom pulpom. Osim toga, vidljiva je kongestija bubrega, srčani mišić je degeneriran, a žučni mjehur povećan i ispunjen čvrstom žuči (CVETNIĆ, 2008.).

Tijekom razudbe konja uginulih od anaplazmoze vidljiva su petehijalna krvarenja po sluznicama i edemi stražnjih ekstremiteta. Uz navedeno ustanovljen je vaskulitis u skeletnom mišićju i tetivama koji može biti prisutan na testisima i jajnicima (GREEN, 2012.; CVETNIĆ, 2013.).

2.7. DIJAGNOSTIKA

Dijagnostika anaplazmoza temelji se na anamnezi, epizootiološkim podacima, kliničkoj slici bolesti te serološkim i molekularnim metodama dijagnostike. Mikroskopski nalaz tipičnih inkluzija u krvnom razmazu predstavlja pomoćnu metodu dijagnostike (KOCAN i sur., 2003.; NELSON i COUTO, 2009.; SYKES i FOLEY, 2013.)

Na granulocitnu anaplazmozu pasa trebalo bi se posumnjati kod životinja s visokom tjelesnom temperaturom i trombocitopenijom koje borave u endemičnim područjima lajmske borelioze, odnosno anaplazmoze. Nagli porast temperature smatra se tipičnim znakom krpeljne groznice preživača, naročito u ovaca (FOGGIE, 1951; SYKES i FOLEY, 2013.). Mačke i konji razviju nespecifične simptome bolesti na temelju kojih je teško postaviti sumnju na bolest uzrokovanu bakterijom *A. phagocytophilum*. Uspješnost pronalaska morula u mikroskopskom preparatu krvnog razmaza varira s obzirom na životinjsku vrstu. Kod otprilike 60% pasa s kliničkim simptomima bolesti, morule će biti moguće pronaći u neutrofilima samo u prvom tjednu bolesti (Slika 11) (SAINZ i sur., 2015.). Međutim, one nisu specifične samo za *A. phagocytophilum*, već se mogu naći i kod infekcija s drugim vrstama bakterija iz roda Ehrlichia te njihova identifikacija u vidnom polju mikroskopa neće biti potvrda bolesti. Kod mačaka pronalazak opisanih tipičnih uklopina u krvnom razmazu je vrlo rijedak, dok će se kod preživača u akutnoj fazi bolesti one naći u 90% inficiranih neutrofila (FOGGIE, 1951.; GREEN, 2012.).



Slika 11. Morula u citoplazmi inficiranog neutrofila u krvnom razmazu (bojenje po Wright Giemsi): a) mačke (Izvor: SAVIDGE i sur., 2016.); b) psa (Izvor: KOHN i sur., 2008.)

Kod konja, inkluzije će biti prisutne u oko 1% neutrofila oko trećeg dana bolesti, do otprilike u oko 50% neutrofila petog dana bolesti. Da bi se postavila sumnja na anaplazmozu konja potrebno je pronaći barem tri morule u inficiranim stanicama (PUSTERLA i MADIGAN, 2013.). Važno je napomenuti da nalaz morula u mikroskopskom preparatu, bez upotrebe seroloških i molekularnih metoda u dijagnostici anaplazmoze u većini slučajeva nije dovoljan za postavljanje konačne dijagnoze (SAINZ i sur., 2015.). Od seroloških metoda, za dokaz protutijela najčešće se koriste imunoenzimni test (ELISA, eng. *enzyme linked immunosorbent assay*), metoda neizravne imunofluorescencije (IFA, eng. *indirect immunofluorescent assay*), i reakcija vezanja komplementa (RVK) (CARRADE i sur., 2009; CVETNIĆ, 2013.). Nedostatak ovih seroloških metoda je što se ne mogu uspješno primijeniti u akutnoj fazi bolesti zbog spore dinamike stvaranja protutijela (MAGNARELLI i sur., 2001.; NELSON i COUTO, 2009). Primjerice, kod pasa se tek oko osmog dana nakon infekcije počinju stvarati protutijela IgG klase, koja mogu perzistirati u krvotoku i do nekoliko mjeseci. Zbog toga je neophodno uzorkovati parne serume kako bi se ustanovilo da li je riječ o akutnoj infekciji. Osim toga, često se mogu javljati unakrižne reakcije između vrsta iz roda *Anaplasma*, ali i između bakterija iz rodova *Anaplasma*, *Ehrlichia* i *Neorickettsia*, te se prilikom serološke pretrage mogu dobiti lažno pozitivni rezultati. Stoga je sve serološke nalaze potrebno tumačiti u skladu s kliničkom slikom, anamnezom i epizootiološkim podacima (CARRADE i sur., 2009.). Nadalje, zbog smanjene osjetljivosti navedenih seroloških metoda, za sigurnu dijagnozu bolesti koristi se molekularna metoda lančane reakcije polimerazom (PCR, eng. *polymerase chain reaction*) i ugniježdene lančane reakcije polimerazom (eng. *nested PCR*). Navedenim molekularnim metodama najčešće se dokazuju *msp2*, *msp23* i *16S rRNA* geni bakterije *A. phagocytophilum* (HEIKKILA i sur., 2010; GREEN, 2012.; GORNA i sur., 2013.; SYKES i FOLEY, 2013.). Za razliku od *16S rRNA*, gen *msp2* je specifičniji za dokazivanje bakterije *A. phagocytophilum*. Osim toga, *A. phagocytophilum* se može izolirati na staničnim kulturama humane leukemijske linije (HL-60) i na staničnim kulturama krpelja (GREEN, 2012.; SYKES i FOLEY, 2013.). Za sigurnu dijagnozu najučinkovitije je kombinirati molekularne metode sa serološkim pretragama krvi (LAPPIN i sur., 2004.).

Kod pasa s cikličkom trombocitopenijom uzrokovanom bakterijom *A. platys* u krvnom razmazu mikroskopski se također mogu identificirati morule u inficiranim trombocitima, međutim nedostatak takve pretrage je vidljivost morula samo u akutnoj fazi bolesti. Od seroloških metoda mogu se koristiti IFA i ELISA za dokaz protutijela, ali postoji mogućnost unakrižne reakcije između bakterija *A. platys* i *A. phagocytophilum*. Dokaz genomske DNK

(16S rDNA, 16sRNA, groEL i gltA geni) korištenjem PCR metode je brzi način dijagnostike, no ponekad se mogu dobiti lažno negativni rezultati čak i u akutnoj fazi infekcije (BEAUFILS i sur., 2002; DE LA FUENTE i sur., 2006.; NELSON i COUTO, 2009.; DYACHENKO i sur., 2012; GREEN, 2012.).

Način dijagnosticiranja goveđe anaplazmoze uzrokovane s bakterijom *A. marginale* ovisiti će o kliničkoj slici bolesti. U akutnoj fazi infekcije bolest se može dijagnosticirati mikroskopskim nalazom inkluzija odnosno same bakterije *A. marginale* u inficiranim eritrocitima, dok u perzistentno inficiranih životinja ili neposredno prije nastupa kliničkih simptoma bolesti mikroskopski nalaz može biti negativan. U tim fazama najbolje je koristiti serološke testove kao što su IFA, ELISA, i RVK. Također, bolest se može dijagnosticirati i PCR metodom (KOCAN i sur., 2003.).

Kod pasa diferencijalno dijagnostički potrebno je isključiti ostale krpeljno prenosive bolesti poput erlihioze, borelioze i babezioze (CVETNIĆ, 2013.). Prilikom postavljanja dijagnoze kod mačaka potrebno je razlikovati imunosnu hemolitičku anemiju i mikoplazmozu od granulocitne anaplazmoze (GORNA i sur., 2013.).

Anaplazmozu goveda treba razlikovati od babezioze te infekcija uzrokovanih bakterijama *Borrelia theileri*, *Haemobartonella* sp. i *Eperythrozoon* sp. (CVETNIĆ, 2008.).

Kod konja infektivna anemija kopitara, virusni arteritis konja, i encefalitis različite etiologije mogu imati slične simptome (CVETNIĆ, 2013.; PUSTERLA i MADIGAN, 2013.).

2.8. LIJEČENJE

Izbor lijeka za liječenje anaplazmoza uzrokovanih vrstom *A. phagocytophilum* su tetraciklini. Kod pasa, terapija se najčešće provodi doksiciklinom u dozi od 5 mg/kg, dva puta dnevno ili 10 mg/kg jednom dnevno, kroz dva do tri tjedna. Umjesto navedenog antibiotika, mogu se koristiti rifampin i levofloksacin. Poboljšanje općeg stanja životinje vidljivo je već u prvih 48 sati od početka liječenja. Ukoliko ne dođe do poboljšanja općeg stanja, životinju je potrebno testirati na druge krpeljno prenosive bolesti (SAINZ i sur., 2015). Kod mačaka je terapija je ista kao i kod pasa, međutim liječenje se provodi znatno dulje, obično u trajanju od 21 do 45 dana (BJOERSDORFF i sur., 1999.; SAVIDGE i sur., 2016.). Kod preživača terapija se provodi parenteralnom aplikacijom tetraciklina u dozi od 5-6 mg/kg tjelesne težine tijekom 7 do 10 dana (JUKIĆ, 2003). U slučaju preosjetljivosti na tetracikline, za liječenje krpeljne groznice mogu se koristiti rifampicin, kinoloni, sulfonamidi i trimetoprim (STUEN, 2003; CVETNIĆ, 2013.). Za liječenje konjske anaplazmoze, najučinkovitijom se pokazala intravenska terapija oksitetraciklinima (7 mg/kg) kroz pet do sedam dana (MADIGAN i GRIBBLE, 1987.). Osim navedenog, nakon prve dvije početne intravenske aplikacije oksitetraciklina može se nastaviti s peroralnom terapijom dva puta dnevno u dozi od 10 mg/kg tijekom 7 do 10 dana. U težim slučajevima preporučena je potporna terapija koja uključuje tekućinsku terapiju i ograničavanje kretanja konja s izraženim ataksijama u svrhu sprječavanja mogućih prijeloma kostiju (PUSTERLA i MADIGAN, 2013.). Poboljšanje se može uočiti vrlo brzo nakon početka liječenja. Životinji se već nakon 12 sati vraća apetit, a ostali simptomi prolaze kroz dva do tri dana (CVETNIĆ, 2013.).

Lijekovi koji se koriste za liječenje cikličke trombocitopenije u pasa su tetraciklini i imidokarb dipropionat (BEAUFILS i sur., 2002.; DYACHENKO i sur., 2012.). Terapija doksiciklinom provodi se u dozi od 10 mg/kg peroralno jednom na dan tijekom četiri tjedna. Imidokarb dipropionat jednokratno se aplicira potkožno u četvrtom tjednu terapije u dozi od 6 mg/kg, ili dvokratno 1. i 14. dan liječenja u dozi od 5 mg/kg (SAINZ i sur., 1999.; DYACHENKO i sur., 2012.).

Preživači inficirani bakterijom *A. marginale* se također mogu liječiti tetraciklinima. S obzirom da kod njih postoji opasnost od nastanka perzistentnih infekcija, veći je naglasak na sprječavanju pojave infekcija.

2.9. PROFILAKSA

Budući da se bakterije *A. phagocytophilum* i *A. platys* prenose krpeljima, profilaksu treba usmjeriti na kontrolu krpelja (GREEN, 2012.). Infekcija se može spriječiti izbjegavanjem boravka na područjima gdje obitavaju krpelji, detaljnim pregledom životinje i uklanjanjem krpelja, te korištenjem ektoparazitika (SYKES i FOLEY, 2013.). Preživače je poželjno okupati u insekticidu neposredno prije izгона na pašnjake (CVETNIĆ, 2013.). Kod konja se može koristiti permetrin u zaštiti protiv krpelja (BLAGBURN i sur., 2004.). Profilaksu bi trebalo obavezno provoditi od proljeća do jeseni, zbog najveće aktivnosti krpelja. U slučaju boravka u endemičnim područjima anaplazmoze, kod pasa i mačaka neophodno je napraviti PCR ili serološku pretragu krvi davaoca krvi prije same transfuzije (GREEN, 2012.). Trenutno ne postoji cjepivo bolesti u životinja uzrokovane *A. phagocytophilum* (GREEN, 2012.).

Profilaksa anaplazmoze u goveda uključuje održavanje stada slobodnim od anaplazmoze, sprječavanje jatrogenog širenja uzročnika, kontrolu vektora, uporabu antibiotika i cijepljenje. Cjepiva se smatraju najučinkovitijim i najekonomičnijim načinom prevencije bolesti. Postoje inaktivirana i atenuirana cjepiva. Za proizvodnju cjepiva osim *A. marginale* može se koristiti i manje patogena bakterija *A. centrale* (KOCAN i sur., 2003.; AUBRY i GEALE, 2011.).

2.10. JAVNO ZDRAVSTVO

Anaplazmoza u ljudi je nespecifična febrilna bolest, uzrokovana vrstom *A. phagocytophilum*. Čovjek se zarazi preko inficiranog krpelja, a bolest je opisana kao „gripi slična bolest nakon ugriza krpelja“ (CARRADE i sur., 2009.).

Bolest se po prvi puta spominje 1994. godine u SAD-u- Prvi klinički slučajevi u Europi dokazani su 1997. godine u Sloveniji, a 1998. godine su opisani i u Hrvatskoj. U Europi većina inficiranih ljudi najčešće spontano ozdravi. Klinički simptomi mogu se pojaviti oko 1 do 2 tjedna nakon ugriza krpelja, a uključuju povišenu temperaturu, glavobolju, malaksalost i bolove u mišićima. Ponekad se može javiti mučnina, povraćanje, proljev, kašalj, bolovi u zglobovima i smetenost. Ukoliko dođe do pojave osipa, treba razmotriti mogućnost koinfekcije s bakterijom *B. burgdorferi* (ĐAKOVIĆ RODE, 2015.). U oko 1% pacijenata bolest može završiti smrću, koja je najčešće posljedica komplikacija, kao što su septični šok, gljivične ili virusne infekcije, neurološki poremećaji i dr.. Laboratorijski nalazi koji ukazuju na moguću infekciju bakterijom *A. phagocytophilum* su leukopenija, trombocitopenija i povišene vrijednosti transaminaza (SYKES i FOLEY, 2013.). Za liječenje se koristi doksiciklin u dozi od 100 mg, dva puta dnevno kroz 7 do 10 dana. Profilaksa anaplazmoze se kao i kod domaćih životinja temelji na izbjegavanju izlaganja krpeljima, korištenju repelenata te detaljnom pregledu tijela nakon boravka u prirodi (ĐAKOVIĆ RODE, 2015.).

3. ZAKLJUČCI

Bakterije iz roda *Anaplasma* pripadaju porodici *Anaplasmataceae*. Navedena porodica, uz rod *Anaplasma*, obuhvaća još 6 različitih rodova, a to su *Ehrlichia*, *Neorickettsia*, *Neoehrlichia*, *Wolbachia*, *Aegyptianelae* i *Xenohalictis*. Bakterijske vrste iz roda *Anaplasma* su obligatne unutarstanične bakterije koje inficiraju krvne stanice sisavaca, poput eritrocita, trombocita, monocita, makrofaga i neutrofila, a mogu inficirati i endotelne stanice. Sve bakterijske vrste iz roda *Anaplasma* umnažaju se binarnom diobom u vakuolama citoplazme inficiranih stanica te unutar njih stvaraju inkluzije koje izgledaju poput dula, pa su prema njegovom latinskom nazivu dobile ime morula. Navedene bakterije uzrokuju bolesti zvane anaplazmoze koje spadaju u skupinu krpeljno prenosivih bolesti. Proširenost anaplazmoza u svijetu još uvijek nije dovoljno poznata. S obzirom na globalno zatopljenje i promjene klimatskih uvjeta, područja nastanjenosti krpelja se sve više šire, a posljedično tome i ove bakterije. Zbog navedenoga te su bolesti postale problem ne samo javnog zdravstva, već i veterinarske medicine.

Najpoznatija bakterija ovoga roda je *A. phagocytophilum*, koja osim u domaćih životinja, uzrokuje bolest i u ljudi. Anaplazmoza pasa i mačaka, krpeljna groznica preživača, anaplazmoza konja te humana granulocitna anaplazmoza su bolesti uzrokovane navedenom bakterijom. *A. phagocytophilum* se najčešće može naći na području Europe, Amerike i Azije. Prenositelj bakterije u Europi je krpelj *Ixodes ricinus*. Osim vrste iz roda *Ixodes*, bakterija je izolirana i iz krpelja roda *Dermacentor* i *Rhipicephalus*, međutim njihova uloga u prijenosu ove bakterije još uvijek nije dovoljno istražena. Krpelji se inficiraju anaplazmama transstadijalno prilikom hranjenja na zaraženoj životinji. Za uspješan prijenos bakterije *A. phagocytophilum* na životinju, krpelj mora biti pričvršćen u prosjeku od 24 do 48 sati. Bakterija ulazi u organizam preko kože, ugrizom krpelja, a zatim ulazi u krv i inficira svoje ciljane stanice, neutrofile. Osim ulaska preko kože, zabilježen je i ulazak u organizam kroz probavni trakt i dijaplacentalno. S obzirom na aktivnost krpelja, bolest se javlja sezonski u periodu od proljeća do jeseni.

Granulocitna anaplazmoza u pasa u većini slučajeva prolazi asimptomatski. Kod pasa kod kojih dođe do razvoja kliničke slike bolesti, prisutne su letargija i visoka temperatura. Ostali simptomi koji se mogu pojaviti su anoreksija, pojačana žeđ, suhi kašalj, povraćanje i proljev. Osim toga bolest se može očitovati i raznim neurološkim poremećajima kao što su ataksije i poremećaji proprioceptije.

Granulocitna anaplazmoza u mačaka se vrlo rijetko javlja, a to se može povezati s činjenicom da se mačke često ližu i uređuju što može doprinijeti bržem skidanju krpelja. Sama klinička slika bolesti očituje se blagim simptomima koji nakon početka terapije vrlo brzo nestanu. Najčešći klinički simptomi su anoreksija, povišena tjelesna temperatura i letargija, a kod nekih je zabilježeno i ubrzano disanje.

Krpeljna groznica preživača se očituje visokom temperaturom, koja u prosjeku traje jedan do dva tjedna. Na pojavu i duljinu trajanja visoke temperature utjecat će virulencija određenog soja bakterije *A. phagocytophilum*, vrsta i dob životinje te njen imunostatus. Za razliku od goveda i koza gdje je prisutno postupno povišenje temperature, kod ovaca se odmah na početku bolesti javlja njen nagli porast. Jedan od prvih simptoma bolesti često je pad mliječnosti, a gravidne životinje mogu pobačiti. Mlađe životinje će razviti blaži oblik bolesti samo s prolaznom, blago povišenom temperaturom. Kod inficiranih životinja često dolazi do razvoja sekundarnih infekcija koje mogu završiti letalno.

Granulocitna anaplazmoza u konja može imati subklinički ili akutni tijek. Klinički znakovi ovise o dobi konja i tijeku bolesti. Akutni tijek s izraženijom kliničkom slikom javlja se u konja starijih od 4 godine, dok se u mlađih uglavnom javljaju isti, ali slabije izraženi klinički znakovi. Klinički znakovi koji prate bolest su visoka temperatura, depresija, anoreksija, edem distalnih dijelova ekstremiteta, otežano kretanje, petehijalna krvarenja po mukoznim membranama, žutica te jake ataksije s posljedičnim prijelomima. Povišena temperatura, bez prisustva drugih kliničkih znakova, većinom se javlja kod konja mlađih od jedne godine. Ova bolest se smatra samolimitirajućom te ukoliko se ne liječi spontano prolazi kroz 3 do 16 dana. Konji koji su preboljeli bolest otporni na reinfekciju oko 20 mjeseci.

Druga bakterija iz roda *Anaplasma* koja je opisana kao uzročnik bolesti je *A. platys*. U Europi je zastupljenija u mediteranskim zemljama kao što su Italija, Francuska, Španjolska, Portugal, Turska i Grčka. Bakterija uzrokuje bolest u pasa pod imenom ciklička trombocitopenija. Njenim se glavnim vektorom smatra krpelj *Rhipicephalus sanguineus*, no osim navedene vrste kao mogući vektori spominju se i krpelji vrste *Dermacentor auratus*, *Hyalomma truncatum*, *Haemaphysalis longicornis* i *Ixodes persulcatus*. Nakon ulaska u krvotok *A. platys* inficira trombocite, njene ciljne stanice. Kod pasa ciklička trombocitopenija se uglavnom javlja u subkliničkom obliku, a samo ponekad se može uočiti blago povišena temperatura i hematohezija. Rjeđe, kod infekcija uzrokovanih s virulentnijim sojevima mogu se javiti različiti nespecifični simptomi kao što su upala srednje ovojnice oka, blijede sluznice,

petehijalna krvarenja po koži i sluznicama usne šupljine, visoka temperatura, letargija, smanjen apetit i gubitak težine.

A. marginale predstavlja prvu otkrivenu bakteriju iz roda *Anaplasma*. Navedena bakterija uzrokuje bolest pod imenom anaplazmoza goveda, a može uzrokovati ekonomske i gospodarske štete u govedarskoj proizvodnji. Najzastupljenija je u tropskim područjima, ali u zadnje vrijeme je sve češće prisutna u Europskim zemljama poput Sicilije, Mađarske i Španjolske. Osim toga, utvrđena je i u Australiji i Sjevernoj Africi. Bakterija *A. marginale* se može prenositi na tri načina, biološki, mehanički i dijaplacentalno. Njen prijenos se najčešće veže za krpelje iz rodova *Boophilus*, *Dermacentor*, *Rhipicephalus* i *Ixodes*. Ciljne stanice *A. marginale* su eritrociti koje inficira nakon ulaska u krv domaćina. Težina kliničke slike ovisit će o starosti životinje. Anaplazmoza u goveda se češće javlja kod životinja starijih od 6 mjeseci te što su životinje starije, razviti će se teži oblik bolesti. Važno je napomenuti da jednom inficirano govedo ostaje perzistentno inficirano tijekom cijelog života.

Patoanatomske i patohistološke promjene uzrokovane bakterijama iz roda *Anaplasma* nisu specifične, te je samo na temelju njih teško postaviti sumnju na bolest. Budući da je infekcija uzrokovana bakterijom *A. phagocytophilum* vrlo često blagog tijeka u pasa i mačaka, patološke promjene nisu opisane. Međutim, kod infekcije navedenom bakterijom kod konja vidljiva su petehijalna krvarenja i edemi stražnjih ekstremiteta, kao i vaskulitis u skeletnom mišićju i tetivama koji se može proširiti na testise i ovarije. Kod preživača infekcija *A. phagocytophilum* uzrokuje promjene kao što su povećana slezena čija je pulpa na prerezu tamnocrvene boje, krvarenja duž probavnog sustava i kongestija bubrega. Kod infekcije psa s bakterijom *A. platys* koji je eutanaziran u početnom stadiju bolesti opisane su limfoidna hiperplazija i plazmocitoza u limfnim čvorovima i slezeni, perifolikularna krvarenja u slezeni i multifokalna hiperplazija Kupfferovih stanica u jetri. Kod anaplazmoze goveda tijekom razudbe mogu biti prisutni želatinozni edemi na vratu i plečkama. Krv je vodenasta, a može biti prisutna i jaka žutica, povećani limfni čvorovi, splenomegalija, kongestija bubrega, degenerirani srčani mišić i povećan žučni mjehur ispunjen čvrstom žuči.

Dijagnostika anaplazmoza temelji se na anamnezi, epizootiološkim podacima, kliničkoj slici bolesti karakterističnoj za pojedine životinjske vrste, serološkim i molekularnim metodama dijagnostike te mikroskopskim nalazom tipičnih inkluzija (morula). Uspješnost nalaska morula unutar inficiranih stanica varira s obzirom na vrstu bakterije iz roda *Anaplasma*,

životinjsku vrstu te fazu bolesti. Osim toga treba imati u vidu da se morule mogu naći i kod infekcija s bakterijskim vrstama iz roda Ehrlicha. Zbog svega navedenog, u većini slučajeva nalaz morula u mikroskopskom preparatu, bez korištenja seroloških i molekularnih metoda, nije dovoljan za postavljanje konačne dijagnoze. Od seroloških metoda za dokaz protutijela najčešće se koriste ELISA, IFA i RVK. Međutim, često se mogu javljati unakrižne reakcije unutar roda Anaplasma i između rodova Anaplasma i Ehrlichia. Stoga je sve serološke nalaze potrebno tumačiti u skladu s kliničkom slikom, anamnezom i epizootiološkim podacima. Za sigurnu dijagnozu bolesti najčešće se koristi PCR.

Diferencijalno dijagnostički kod pasa oboljelih od anaplazmoze potrebno je isključiti ostale krpeljno prenosive bolesti poput erlihioze, borelioze i babezioze. Kod mačaka diferencijalno dijagnostički treba razlikovati imunosnu hemolitičku anemiju i mikoplazmozu od granulocitne anaplazmoze. Kod krpeljne groznice preživača treba isključiti govedu petehijalnu groznicu, dok kod konja treba razlikovati ovu bolest od infekciozne anemije kopitara, virusnog arteritisa konja i encefalitisa različite etiologije. Diferencijalno dijagnostički bolesti koje dolaze u obzir kod goveđe anaplazmoze su babezioza te infekcije s bakterijama *Borrelia theileri*, *Haemobartonella* sp. i *Eperythrozoon* sp.

Anaplazmoze se najčešće liječe tetraciklinima. Poboljšanje općeg stanja životinje se može uočiti vrlo brzo nakon liječenja, a doza antibiotika i duljina terapije ovisi o vrsti bakterije i bolesne životinje. Budući da se bakterije iz roda Anaplasma prenose krpeljima, profilaksu treba usmjeriti na kontrolu krpelja. Infekcija se može spriječiti izbjegavanjem izloženosti krpeljima, detaljnim pregledom životinje i uklanjanjem krpelja te korištenjem ektoparazitika. Za bolesti uzrokovane s bakterijama *A. phagocytophilum* i *A. platys* ne postoje cjepiva, dok se za govedu anaplazmozu mogu koristiti inaktivirana i atenuirana cjepiva.

4. LITERATURA

AUBRY P., D. W. GEALE (2011): A Review of Bovine Anaplasmosis. *Transbound. Emerg. Dis.* 58, 1-30.

BACON, R. M., K. J. KUGELER, P. S. MEAD (2008): Surveillance for Lyme disease - United States. *MMWR Surveill. Summ.* 57, 1-9.

BAKKEN, J. S., S. DUMLER (2008): Human granulocytic anaplasmosis. *Infect. Dis. Clin. North Am.* 22, 443-448.

BAUERFEIND, R., A. VON GRAEVENITZ, P. KIMMIG, H. G. SCHIEFER, T. SCHWARZ (2016): *Zoonoses: Infectious Diseases Transmissible from Animals to Humans*, 4th ed. ASM Press, Washington, DC, str. 202-206.

BEAUFILS, J. P., H. INOKUMA, J. MARTIN-GRANEL, PH. JUMELLE, M. BARBAULT-JUMELLE, P. BROUQUI (2002): *Anaplasma platys* (*Ehrlichia platys*) infection in a dog in France: description of the case, and characterization of the agent. *Revue. Méd. Vét.* 153, 85-90.

BJOERSDORFF, A., L. SVENDENIUS, J. OWENS J, R. MASSUNG (1999): Feline granulocytic ehrlichiosis - a report of a new clinical entity and characterisation of the infectious agent. *J. Small. Anim. Pract.* 40, 20-24.

BLAGBURN, B., J. SPENCER, S. BILLETER, N. DRAZENOVICH, J. BUTLER, T. LAND, C. DYKSTRA, K. STAFFORD, M. POUGH, S. LEVY, D. BLEDSOE (2004): Use of imidacloprid-permethrin to prevent transmission of *Anaplasma phagocytophilum* from naturally infected *Ixodes scapularis* ticks to dogs. *Vet. Ther.* 5, 212-217.

BRAYTON, K. A., P. F. MEEUS, A. F. BARBET, G. H. PALMER (2003): Simultaneous variation of the immunodominant outer membrane proteins, MSP2 and MSP3, during *Anaplasma marginale* persistence in vivo. *Infect. Immun.* 71, 6627-6632.

BRAYTON, K., D. KNOWLES, T. MCGUIRE, G. PALMER (2001): Efficient use of a small genome to generate antigenic diversity in tick-borne ehrlichial pathogens. *Proc. Natl. Acad. Sci.* 98, 4130-4135.

CARRADE, D. D., J. E. FOLEY, D. L. BORJESSON, J. E. SYKES (2009): Canine granulocytic anaplasmosis: a review. *J. Vet. Intern. Med.* 23, 1129-1141.

CVETNIĆ, Z. (2008): Krpeljna vrućica. U: Bakterijske i gljivične bolesti životinja. Medicinska naklada, Zagreb, str. 397-399

CVETNIĆ, Ž. (2013): Infekcije vrstama iz roda Ehrlichia i Anaplasma. U: Bakterijske i gljivične zoonoze. Medicinska naklada, Zagreb, Hrvatski veterinarski institut, str. 91-94.

DE LA FUENTE, J., A. TORINA, V. NARANJO, S. NICOSIA, A. ALONGI, F. LA MANTIA, K. M. KOCAN (2006): Molecular characterization of *Anaplasma platys* strains from dogs in Sicily, Italy. *BMC Vet. Res.* 2, 24.

DE LA FUENTE, J., J. C. GARCIA-GARCIA, E. F. BLOUIN, B. R. MCEWEN, D. CLAWSON, K. M. KOCAN (2001): Major surface protein 1a effects tick infection and transmission of *Anaplasma marginale*. *Int. J. Parasitol.* 31, 1705-1714.

DEEPAK, D., P. PREENA, S. YADAV, MONIKA, R. MUKHERJEE, S. K. DIXIT (2017): *Anaplasma bovis* (*Ehrlichia bovis*) infection in a Buffalo . *Int. J. livestock Res.* 7, 130-133.

DES VIGNES, F., J. PIESMAN, R. HEFFERNAN, T. SCHULZE, K. STAFFORD, D. FISH (2001): Effect of tick removal on transmission of *Borrelia burgdorferi* and *Ehrlichia phagocytophila* by *Ixodes scapularis* nymphs. *J. Infect. Dis.* 183, 773-778.

DUMLER, J. S. , A. F. BARBET, C. P. BEKKER, G. A. DASCH, G. H. PALMER, S. C. RAY., Y. RIKIHISA, F. R. RURANGIRWA (2001): Reorganization of genera in the families *Rickettsiaceae* and *Anaplasmataceae* in the order Rickettsiales; unification of some species of *Ehrlichia* with *Anaplasma*, *Cowdria* with *Ehrlichia* and *Ehrlichia* with *Neorickettsia*, descriptions of six new species combinations and designation of *Ehrlichia equi* and “HGE

agent” as subjective synonyms of *Ehrlichia phagocytophila*. Int. J. Syst. Evol. Microbiol. 51, 2145-2165.

DYACHENKO, V., N. PANTCHEV, H. J. BALZER, A. MEYERSEN, R. K. STRAUBINGER (2012): First case of *Anaplasma platys* infection in a dog from Croatia. Parasit. Vectors 5, 49.

DZIĘGIEL, B., Ł. ADASZEK, M. KALINOWSKI, S. WINIARCZYK (2013): Equine granulocytic anaplasmosis. Res. Vet. Sci. 95, 316-320.

ĐAKOVIĆ RODE, O. (2015): Humana granulocitna anaplazmoza u Republici Hrvatskoj i nove spoznaje o anaplazmama i erlihijama. Infektološki glasnik, 35, 5-15.

FERREIRA, R. F. , A. M. F. CERQUEIRA, A. M. PEREIRA, C. M. GUIMARÃES, A. GARCIA DE SÁ, F. S. ABREU, C. L. MASSARD, N. R. P. ALMOSNY (2007): *Anaplasma platys* diagnosis in dogs: Comparison between morphological and molecular tests. Int. J. Appl. Res. Vet. Med. 5, 113-119.

FOGGIE, A. (1951): Studies on the infectious agent of tick-borne fever in sheep. J. Pathol. Bacteriol., 63, 1-15.

FOIL, L. D., (1989): Tabanids as vectors of disease agents. Parasitol. Today, 5, 88-96.

FRENCH, T. W., J. W. HARVEY (1983): Serologic diagnosis of infectious cyclic thrombocytopenia in dogs using an indirect fluorescent antibody test. Am. J. Vet. Res. 44, 2407-2411.

FRENCH, D. M., W. C. BROWN, G. H. PALMER (1999): Emergence of *Anaplasma marginale* antigenic variants during persistent rickettsemia. Infect. Immun. 67, 5834-5840.

GORNA, M., L. ADASZEK, K. POLICHT, M. SKRZYPCZAK, S. WINIARCZYK (2013): Detection of *Anaplasma phagocytophilum* in a cat. Vet. Med. 58, 39-43.

GREENE, C. E. (2012): Infectious disease of the dog and cat, 4th ed.. Saunders Elseviers, Philadelphia, St.Louis, USA, str. 254-256.

GREIG, B., K. M. ASANOVICH, P. J. ARMSTRONG, J. S. DUMLER (1996): Geographic, clinical, serologic, and molecular evidence of granulocytic ehrlichiosis, a likely zoonotic disease, in Minnesota and Wisconsin dogs. *J. Clin. Microbiol.* 34, 44-48.

GRIBBLE, D. H. (1969): *Equine ehrlichiosis*. *J. Am. Vet. Med. Assoc.* 155, 462-469.

HAN, R., J. YANG, Z. LIU, S. GAO, Q. NIU, M. A. HASSAN, J. LUO, H. YIN (2017): Characterization of *Anaplasma ovis* strains using the major surface protein 1a repeat sequences. *Parasit. Vectors.* 10, 447.

HARVEY, J.W., C. F. SIMPSON, J. M. GASKIN (1978): Cyclic thrombocytopenia induced by a rickettsia-like agent in dogs. *J. Infect. Dis.* 137, 182-188.

HAWKINS, J. A., J. N. LOVE, R. J. HIDALGO (1982): Mechanical transmission of anaplasmosis by tabanids (Diptera: *Tabanidae*). *Am. J. Vet. Res.* 43, 732-734.

HEIKKILA, H., A. BONDARENKO, A. MIHALKOV, K. PFISTER, T. SPILLMANN (2010): *Anaplasma phagocytophilum* infection in a domestic cat in Finland: Case report. *Acta. Vet. Scand.* 52, 62-66.

JONSSON, N. N., S.W.J.REID (2000): Global climate change and vector borne diseases. *Vet. J.* 160, 87-89

JUKIĆ, B. (2003): Anaplazmoze. U: Tropske zarazne bolesti životinja. Veterinarski fakultet Sveučilišta u Zagrebu, Zagreb, str. 246-260.

KATAVOLOS, P., P. M. ARMSTRONG, J. E. DAWSON, S. R. TELFORD (1998): Duration of tick attachment required for transmission of granulocytic ehrlichiosis. *J. Infect. Dis.* 177, 1422-1425.

KEUKELEIRE, M., S. O. VANWAMBEKE, C. COCHEZ, P. HEYMAN, D. FRETIN, V. DENEYS, V. LUYASU, B. KABAMBA, A. ROBERT (2016): Seroprevalence of *Borrelia burgdorferi*, *Anaplasma phagocytophilum*, and *Francisella tularensis* Infections in Belgium: Results of Three Population-Based Samples. *Vector Borne Zoonotic Dis.* 17, 108-115.

KOCAN, K. M., J. DE LA FUENTE, A. A. GUGLIELMONE, R. D. MELEN (2003): Antigen and alternatives for control of *Anaplasma marginale* infection in cattle. Clin. Microbiol. Rev. 16, 698-712.

KOCAN, K. M., J. DE LA FUENTE, E. F. BLOUIN, J. C. GARCIA-GARCIA (2004): *Anaplasma marginale* (Rickettsiales: Anaplasmataceae): recent advances in defining host-pathogen adaptations of a tick-borne rickettsia. Parasitology, 129, 285-300.

KOHN, B., D. GALKE, P. BEELITZ, K. PFISTER (2008): Clinical Features of Canine Granulocytic Anaplasmosis in 18 Naturally Infected Dogs. J. Vet. Intern. Med. 22, 1289-1295.

LAPPIN, M., E. BREITSCHWERDT, W. JENSEN, B. DUNNIGAN, J. RHA, C. WILLIAMS, M. BREWER, M. FALL (2004): Molecular and serologic evidence of *Anaplasma phagocytophilum* infection in cats in North America. J. Am. Vet. Med. Assoc. 225, 893-896.

LEWIS, G., D. HUXSOLL, M. RISTIC, A. JOHNSON (1975): Experimentally induced infection of dogs, cats, and nonhuman primates with *Ehrlichia equi*, etiologic agent of equine ehrlichiosis. Am. J. Vet. Res. 36, 85-88.

LINDGREN, E., T. G. T. JAENSON (2006): Lyme borreliosis in Europe: Influences of climate and climate change, epidemiology, ecology and adaptation measures. WHO.

MACLEOD, J., W. GORDON (1933): Studies in tick-borne fever of sheep. I. transmission by the tick, *Ixodes ricinus*, with a description of the disease produced. Parasitology, 25, 273-283.

MADEWELL, B. R., D. H. GRIBBLE (1982): Infection in two dogs with an agent resembling *Ehrlichia equi*. J. Am. Vet. Med. Assoc. 180, 512-514.

MADIGAN, J. E., D. GRIBBLE (1987): *Equine ehrlichiosis* in northern California: 49 cases (1968-1981). J. Am. Vet. Med. Assoc. 190, 445-448.

MAGNARELLI, L. A., J. W. IJDO, A. E. VAN ANDEL, C. WU, E. FIKRIG (2001): Evaluation of a polyvalent enzyme-linked immunosorbent assay incorporating a recombinant p44 antigen for diagnosis of granulocytic ehrlichiosis in dogs and horses. *Am. J. Vet. Res.* 62, 29-32.

NAGLIĆ, T., D. HAJSIG, J. MADIĆ, LJ. PINTER (2005): Rod *Anaplasma*. U: Veterinarska mikrobiologija. Veterinarski fakultet Sveučilišta u Zagrebu. Hrvatsko mikrobiološko društvo, Zagreb, str. 15-17.

NELSON, R. W., C. G. COUTO (2009): *Small Animal Internal Medicine*, 4th ed.. Elsevier, St. Louis, Missouri, USA, str. 1324-1325.

NORTON, J. H., R. J. PARKER, J. C. FORBES-FAULKNER (1983): Neonatal anaplasmosis in a calf. *Aust. Vet. J.* 60, 348.

PAROLA, P., D. RAOULT, (2001): Tick-borne bacterial diseases emerging in Europe. *Clin. Microb. Inf.* 7, 80-83.

POTGIETER, F. T., B. SUTHERLAND, H. C. BIGGS (1981): Attempts to transmit *Anaplasma marginale* with *Hippobosca rufipes* and *Stomoxys calcitrans*. *Onderstepoort J. Vet. Res.* 48, 119-122.

PRUNEAU, L., A. MOUMÈNE, D. F. MEYER, I. MARCELINO, T. LEFRANÇOIS, N. VACHIÉRY (2014): Understanding Anaplasmataceae pathogenesis using “Omics” approaches. *Front Cell Infect. Microbiol.* 4, 1-7.

PUSTERLA, N., J. E. MADIGAN (2013): Equine Granulocytic Anaplasmosis. *J. Equine Vet. Sci.* 33, 493-496.

PUSTERLA, N., U. BRAUN, C. WOLFENSBERGER, H. LUTZ (1997): Intrauterine infection with *Ehrlichia phagocytophila* in a cow. *Vet. Rec.* 141, 101-102.

RANDOLPH, S.E. (2004): Evidence that climate change has caused ‘emergence’ of tick-borne diseases in Europe. *Int. J. Med. Microbiol.* 293, 37, 5-15

REPPERT, E., R. GALINDO, M. BRESHEARS, K. KOCAN, E. BLOUIN, J. DE LA FUENTE (2013): Demonstration of transplacental transmission of a human isolate of *Anaplasma phagocytophilum* in an experimentally infected sheep. *Transbound. Emerg. Dis.* 60, 93-96.

RIKIHISA, Y. (2010): *Anaplasma phagocytophilum* and *Ehrlichia chaffeensis*: subversive manipulators of host cells. *Nat. Rev. Microbiol.* 8, 328-339.

RIKIHISA, Y. (2011): Mechanisms of obligatory intracellular infection with *Anaplasma phagocytophilum*. *Clin. Microbiol. Rev.* 24, 469-489.

RYMASZEWSKA, A. (2011): PCR for detection of tick-borne *Anaplasma phagocytophilum* pathogens: a review. *Vet. Med.* 56, 529-536.

RYMASZEWSKA, A., S. GREDA (2008): Bacteria of the genus *Anaplasma* - characteristics of *Anaplasma* and their vectors: a review. *Vet. Med.* 53, 573-584.

OGDEN, N., K. BOWN, B. HORROCKS, Z. WOLDEHIWET, M. BENNETT (1998): Granulocytic Ehrlichia infection in Ixodid ticks and mammals in woodlands and uplands of the U. K. *Med. Vet. Entomol.* 12, 423-429.

TARELLO, W. (2005): Microscopic and Clinical evidence for *Anaplasma (Ehrlichia) phagocytophilum* infection in Italian cats. *Vet. Rec.* 156, 772-774.

TATE, C. M., E. W. HOWERTH, D. G. MEAD, V. G. DUGAN, M. P. LUTTRELL, A. I. SAHORA, U. G. MUNDERLOH, W. R. DAVIDSON, M. J. YABSLEYA (2014): *Anaplasma odocoilei* sp. nov. (family Anaplasmataceae) from white-tailed deer (*Odocoileus virginianus*). *Ticks Tick Borne Dis.* 4, 110-119.

DANTAS-TORRES, F. (2010): Biology and ecology of the brown dog tick, *Rhipicephalus sanguineus*. *Parasit. Vectors* 3, 26.

SAINZ, A., I. AMUSATEGUI, M. A. TESOURO (1999): *Ehrlichia platys* infection and disease in dogs in Spain. J. Vet. Diagn. Invest. 11, 382-384.

SAINZ, Á., X. ROURA, G. MIRÓ, A. ESTRADA-PEÑA, B. KOHN, S. HARRUS, L. SOLANO-GALLEGO (2015): Guideline for veterinary practitioners on canine ehrlichiosis and anaplasmosis in Europe. Paras. Vect. 8, 75.

SAVIDGE, C., P. EWING, J. ANDREWS, D. AUCOIN, M. R. LAPPIN, S. MOROFF (2016): *Anaplasma phagocytophilum* infection of domestic cats: 16 cases from the northeastern USA. J Feline Med Surg. 18, 85-91.

SCHAARSCHMIDT-KIENER, D., F. GRAF, F. VON LOEWENICH, W. MULLER (2009): *Anaplasma phagocytophilum* infection in a cat in Switzerland. Schweiz. Arch. Tierheilkd. 151, 336-341.

SIMPSON, R. M., S. D. GAUNT, J. A. HAIR, K. M. KOCAN, W. G. HENK, H. W. CASEY (1991): Evaluation of *Rhipicephalus sanguineus* as a potential biologic vector of *Ehrlichia platys*. Am. J. Vet. Res. 52, 1537-1541.

STAŃCZAK, J., R.M. GABRE, W. KRUMINIS-ŁOZOWSKA, M. RACEWICZ, B. KUBICA-BIERNAT (2004): *Ixodes ricinus* as a vector of *Borrelia burgdorferi* sensu lato, *Anaplasma phagocytophilum* and *Babesia microti* in urban and suburban forests. Ann. Agric. Environ. Med. 11, 109-114.

STUEN, S., (2003): *Anaplasma phagocytophilum* (formerly *Ehrlichia phagocytophila*) infection in sheep and wild ruminants in Norway. A study on clinical manifestation, distribution and persistence. In. Department of Sheep and Goat Research, Norwegian School of Veterinary Science, Sandnes, Norway.

STUEN, S. (2007): *Anaplasma phagocytophilum* - the most widespread tick-borne infection in animals in Europe. Vet. Res. Commun., 31, 79-84

STUEN, S. (2016): Tick-borne fever (*Anaplasma phagocytophilum* infection) in sheep - a review. J. Vet. Med. Res. 3, 1062

STUEN, S., E. G. GRANQUIST, C. SILAGHI (2013): *Anaplasma phagocytophilum* - a widespread multi-host pathogen with highly adaptive strategies. *Front. Cell. Infect. Microbiol.* 3, 31-71.

SYKES, J. E., J. E. FOLEY (2013): *Canine and Feline Infectious Diseases*. 1st ed., Elsevier, Philadelphia, USA, str. 290-299.

TUOMI, J. (1966): Studies in epidemiology of bovine tick-borne fever in Finland and a clinical description of field cases. *Ann. Med. Exp. Biol. Fenn.* 44, 1-62.

UEHLINGER, F. D., N. P. CLANCEY, J. LOFSTEDT (2011): Granulocytic anaplasmosis in a horse from Nova Scotia caused by infection with *Anaplasma phagocytophilum*. *Can. Vet. J.* 52, 537-540.

VANDENESCH, A., C. TURBELIN, E. COUTURIER, C. ARENA, B. JAULHAC, E. FERQUEL, V. CHOUMET, C. SAUGEON, E. COFFINIERES, T. BLANCHON, V. VAILLANT, T. HANSLIK (2014): Incidence and hospitalisation rates of Lyme borreliosis, France, 2004 to 2012. *Euro. Surveill.* 19.

WOLDEHIWET, Z. (2006): *Anaplasma phagocytophilum* in ruminants in Europe. *Ann. N. Y. Acad. Sci.* 1078, 446-460.

WOLDEHIWET, Z. (2010): The natural history of *Anaplasma phagocytophilum*. *Vet. Parasitol.* 167, 108-122.

5. SAŽETAK

Anaplazmoze u domaćih životinja

Anaplazmoza je skupni naziv za krpeljno prenosive bolesti koje uzrokuju bakterije iz roda *Anaplasma*. Navedeni rod zajedno s rodovima *Ehrlichia*, *Neorickettsia*, *Neoehrlichia*, *Wolbachia*, *Aegyptianelae* i *Xenohalictis* pripada porodici *Anaplasmataceae*. U zadnja dva desetljeća zabilježen je značajan porast pojave krpeljno prenosivih bolesti kako u ljudi tako i u životinja. Navedeno se može povezati s globalnim zatopljenjem i posljedičnim porastom temperature i vlage koji su pridonijeli širenju populacije vektora i rezervoara ove bolesti. Osim toga, sve je veća izloženost ljudi krpeljima, što je povezano s njihovim učestalijim boravkom u prirodi. Zbog svega navedenoga, ova skupina bolesti postaje sve veći problem u veterinarskoj, ali i humanoj medicini. U anaplazmoze ubrajamo granulocitnu anaplazmozu pasa, mačaka i konja te krpeljnu groznicu preživača koje uzrokuje vrsta *A. phagocytophilum*, zatim cikličku trombocitopeniju pasa koju uzrokuje *A. platys* i anaplazmozu goveda čiji je uzročnik *A. marginale*. Osim navedenih bolesti u domaćih životinja, bakterija *A. phagocytophilum* uzrokuje i bolest u ljudi pod imenom humana granulocitna anaplazmoza. Bakterije iz roda *Anaplasma* su pleomorfne, obligatne unutarstanične bakterije koje parazitiraju u različitim krvnim stanicama sisavaca. U njima se umnažaju binarnom diobom te unutar njih stvaraju tipične inkluzije, morule. Životinja se najčešće zarazi ugrizom zaraženog krpelja. Klinička slika ovisi o vrsti bakterije koja uzrokuje bolest, ali i o vrsti životinje kod koje dolazi do njenog razvoja. Anaplazmoze su uglavnom bolesti blagog tijeka koje se očituju nespecifičnim simptomima i rijetkim uginućem. Dijagnostika se temelji na anamnezi, epizootiološkim podacima, kliničkoj slici bolesti te serološkim i molekularnim metodama dijagnostike zajedno s mikroskopskim nalazom morula. Uspješnost dijagnostike će varirati ovisno o izabranoj metodi, vrsti životinje i stadiju bolesti. Najpouzdanijom metodom se smatra lančana reakcija polimerazom. Izbor lijeka za liječenje anaplazmoza su tetraciklini, a poboljšanje nastupa vrlo brzo nakon započetog liječenja. Budući da anaplazmoze pripadaju skupini krpeljno prenosivih bolesti, profilaksu treba usmjeriti na kontrolu krpelja. Za bolesti uzrokovane bakterijama *A. phagocytophilum* i *A. platys* ne postoje cjepiva, dok se u profilaksi anaplazmoze goveda mogu koristiti inaktivirana i atenuirana cjepiva.

6. SUMMARY

Anaplasmoses in Domestic Animals

Anaplasmosis is a name for all tick-borne diseases caused by the bacteria of the *Anaplasma* genus. The genus, together with the *Ehrlichia*, *Neorickettsia*, *Neoehrlichia*, *Wolbachia*, *Aegyptianelae* and *Xenohalictis* genera, belongs to the *Anaplasmataceae* family. In the last two decades, there has been a significant increase in tick-borne diseases both in humans and in animals. The increase is linked to global warming and the resultant increase in temperature and humidity, which contributed to the spread of the vectors that transmit *Anaplasma* and disease reservoirs of *Anaplasma*. Apart from that, there has also been an increase in human exposure to ticks due to more frequent trips into the countryside. This group of diseases is becoming a growing problem in veterinary and human medicine. Anaplasmoses include granulocytic anaplasmosis in cats and dogs, anaplasmosis in horses, and tick fever in cattle caused by the *A. phagocytophilum* species, cyclic thrombocytopenia in dogs caused by *A. platys*, as well as anaplasmosis in cattle caused by *A. marginale*. In addition to the aforementioned diseases in domestic animals, *A. phagocytophilum* is responsible for a disease in humans called human granulocytic anaplasmosis. Bacteria of the *Anaplasma* genus are pleomorphic obligate intercellular bacteria which parasitize different blood cells in mammals. There they reproduce using binary fission, and form typical inclusions called morulas within blood cells. A bite from an infected tick is the predominant cause of animal infection. The clinical picture depends on the type of bacteria causing the disease, but also on the type of the affected animal. Anaplasmoses are generally slow-course diseases characterized by non-specific symptoms and rarely animal deaths. Diagnosis is based on medical history, epizootiological data, and the clinical manifestation of the disease, as well as serological and molecular diagnostic methods coupled with microscopic findings of morulae. The diagnostic success varies depending on the choice of method, type of animal, and stage of disease. However, polymerase chain reaction is considered to be the most reliable diagnostic method. The medicines of choice for the treatment of anaplasmosis is tetracycline antibiotics, and improvement is visible shortly after beginning treatment. Since anaplasmoses are tick-borne diseases, prophylaxis should be directed at tick control. Vaccines for diseases caused by *A. phagocytophilum* and *A. platys* bacteria do not exist, while inactivated and attenuated vaccines may be used in cattle anaplasmosis prophylaxis.

7. ŽIVOTOPIS

Rođena sam 31.10.1993. u Zagrebu. Nakon završene zagrebačke IV. gimnazije, 2012. godine, upisujem Veterinarski fakultet Sveučilišta u Zagrebu. Sudjelovala sam na raznim seminarima i kongresima te sam bila uključena u projekt Instituta Ruđer Bošković. Uz usavršavanje engleskog jezika u Bostonu, kroz školovanje sam stekla znanje iz španjolskog i njemačkog jezika.