

# Stupnjevanje hromosti u mliječnih krava

---

**Tomšić, Petar**

**Master's thesis / Diplomski rad**

**2018**

*Degree Grantor / Ustanova koja je dodijelila akademski / stručni stupanj:* **University of Zagreb, Faculty of Veterinary Medicine / Sveučilište u Zagrebu, Veterinarski fakultet**

*Permanent link / Trajna poveznica:* <https://um.nsk.hr/um:nbn:hr:178:904947>

*Rights / Prava:* [In copyright](#)/[Zaštićeno autorskim pravom.](#)

*Download date / Datum preuzimanja:* **2024-07-11**



*Repository / Repozitorij:*

[Repository of Faculty of Veterinary Medicine -  
Repository of PHD, master's thesis](#)



**SVEUČILIŠTE U ZAGREBU**  
**VETERINARSKI FAKULTET**

**PETAR TOMŠIĆ**

**STUPNJEVANJE HROMOSTI U MLIJEČNIH KRAVA**

**Diplomski rad**

Zagreb, 2018.

Ovaj rad izrađen je na Klinici za kirurgiju, ortopediju i oftalmologiju Veterinarskog fakulteta Sveučilišta u Zagrebu, pod stručnim vodstvom doc.dr.sc Ozrena Smoleca dr.vet.med

**Predstojnik : doc.dr.sc. Marko Stejskal**

**Mentor : doc.dr.sc. Ozren Smolec**

**Članovi Povjerenstva za obranu diplomskog rada :**

**1.dr.sc Marko Pećin**

**2.prof.dr.sc. Mario Kreszinger**

**3.doc.dr.sc. Ozren Smolec**

**4.doc.dr.sc. Nika Brkljača Bottegaro (zamjena)**

## POPIS PRILOGA

### SLIKE

**Slika 1.** Koštana osnova goveđeg stopala

**Slika 2.** Prikaz dijelova epidermisa te tranzicije stanica od mitotičkih stanica na *Stratum basale* do keratiniziranih stanica bez jezgre na *Stratum corneum*.

**Slika 3.** Prikaz dijelova papka s njegove donje strane

**Slika 4.** Prikaz arteriovenskog šanta

**Slika 5.** Usporedba ljudske ruke s goveđim stopalom

**Slika 6.** Prikaz petnog jastučića

**Slika 7.** Prikaz impakcije kamenčića u područje bijele linije

**Slika 8.** Prikaz erozije petnog dijela rožine

**Slika 9.** Horizontalna fisura

**Slika 10.** Vertikalna fisura

### TABLICE

**Tablica 1.** Manson&Leaver-ova skala hromosti, modificirana po Rik van der Toll (2006)

**Tablica 2.** DairyCo mobility score, opis sustava dijagnostike, ponašanja krava i preporučena akcija

**Tablica 3.** Opis bodovnog sustava dijagnostike hromosti kod krava (SPRECHER, 1997).

## SADRŽAJ:

1. UVOD .....	1
2. DEFINICIJA HROMOSTI.....	2
3. ANATOMIJA GOVEĐEG STOPALA .....	4
3.1. Koštana osnova goveđeg stopala.....	4
3.2. Papak (ungula).....	5
3.2.1. Modificirana koža papka .....	6
3.2.2 Segmenti papka .....	8
3.2.3 Bijela linija .....	11
3.2.4. Aparat za učvršćivanje i strukture za oslonac .....	12
3.2.4.1. Solarni korijum.....	12
3.2.4.2. Suspenzorni aparat prsta.....	12
3.2.4.3. Jastučić prsta.....	12
3.2.5 Mikrovaskularizacija dermisa papka.....	13
4. UOBIČAJENE BOLESTI POVEZANE S LAMINITISOM .....	16
4.1. Bolest bijele linije.....	16
4.2. Erozija petnog dijela rožine.....	17
4.3. Pododermatitis circumscripta (Rusterholzov čir).....	18
4.4. Horizontalni žljebovi i fisure.....	20
4.5. Vertikalne fisure .....	21
4.6. Laminitis.....	22
5. BOLESTI KOJE SU POVEZANE S INFEKCIJOM.....	25
5.1. Interdigitalna flegmona .....	25
5.2. Interdigitalni dermatitis .....	26
5.3. Digitalni dermatitis.....	26
6. PRAKSA PRAVILNE KOREKCIJE PAPAKA.....	28
7. KORIŠTENJE BAZENA S KUPKAMA ZA DEZINFEKCIJU PAPAKA .....	29
8. ODREĐIVANJE STUPNJA HROMOSTI .....	30
8.1. Dijagnostika hromosti .....	30
8.1.2. Inspekcija u mirovanju i kretanju .....	30
8.1.3. Bodovni sustavi za određivanje stupnja i dijagnoze hromosti .....	31
8.1.3.1 Manson i Leaver-ova skala dijagnostike hromosti.....	31
8.1.3.2 DairyCo mobility score .....	32
8.1.3.3 Sprecher-ova skala dijagnostike hromosti.....	34
8.1.3.4. Dijagnostika hromosti u veznom načinu držanj .....	35
8.1.3.5. Automatizirani sustavi za detekciju hromosti .....	35
8.2. Organizacija protokola hromosti .....	36
8.3. Evidencija hromosti i bolesti papaka.....	37

9.ČIMBENICI KOJI POGODUJU NASTANKU HROMOSTI.....	38
9.1.Hranidba .....	38
9.2.Način držanja goveda .....	38
9.3.Genetska i pasminska predispozicija.....	39
10.EKONOMSKE ŠTETE UZROKOVANE HROMOŠĆU.....	40
11.ZAKLJUČAK.....	41
12.POPIS LITERATURE .....	42
12.SAŽETAK.....	45
13. SUMMARY .....	46
14.ŽIVOTOPIS .....	47

## 1.UVOD

Jedan od većih problema koji prolazi neprimjećen na farmama mliječnih goveda su hromosti. Definitivno postoji problem hromosti na većini mliječnih farmi. Bez pravilne njege distalnih dijelova ekstremiteta, goveda ne bi bila u mogućnosti ići dva do tri puta dnevno na mužu. Većina farmera odabire goveda koja posjeduju vrhunsku genetiku koja je usmjerena na proizvodnju mlijeka, stoga, bez pravilne njege, postoje opasnosti, kao što su skraćivanje laktacije, reproduktivni poremećaji, skraćivanje životnog vijeka goveda.

Najčešće patološka stanja koja dovode do pojave hromosti su bolesti povezane s laminitisom i infektivne bolesti papaka. Životinji koja ima neku od ovih bolesti, važno je pomoći u samom početku razvijanja patološkog procesa da bi liječenje bilo što uspješnije. Zbog toga je bitna rana dijagnostika. Postoje različiti bodovni sustavi kojima procjenjujemo stupanj hromosti i samu dijagnozu. Ovim sustavima vrlo rano možemo ustanoviti hromost, na koju nogu životinja hramlje i na koji način životinji adekvatno pomoći. U ovom radu su obrađeni slijedeći sustavi: Manson i Leaver-ova skala dijagnostike hromosti, DairyCo mobility score, Sprecher-ova skala dijagnostike hromosti.

Da bi imali što dužu laktaciju i životni vijek, potrebno je životinjama osigurati pravilan smještaj, redovitu njegu i korekciju distalnih dijelova ekstremiteta (papaka), pravilnu hranidbu te što manje stresa. Kada zadovoljimo ova četiri čimbenika, pojavnost hromosti gotovo je nikakva. Pravilan smještaj osiguravamo slobodnim držanjem životinja, da u staji postoji ležište za svaku životinju koje mora biti suho, te redovito čišćenje i ispiranje blatnjaka. U smislu njege i korekcije papaka podrazumjevamo redovito obrezivanje istih, koje provodimo u mliječnih goveda, genetski vrijednih životinja te u junica koje se pripremaju za porod i prvu laktaciju. U području prehrane, vlasnici životinja trebaju dobro balansirati obrok, da ne bi došlo do pretjeranog rožine papaka ili do biokemijskih procesa koji će očitovati bol u samom papku. Mliječna goveda također su podložna stresu, poglavito onome uzrokovanom klimatskim prilikama. Stoga je od presudnog značaja da za vrijeme ljetnih mjeseci osiguramo dobro provjetravanje staje, a za vrijeme zimskih mjeseci, osiguramo životinjama prostor gdje će se skloniti od propuha, kiše, snijega.

## 2. DEFINICIJA HROMOSTI

Hromost (*Claudicatio*) ili šepanje se definira kao disfunkcionalna upotreba ekstremiteta ili kao nemogućnost funkcionalne upotrebe ekstremiteta. Ovaj problem je čest u svih preživaca, ali najviše se očituju u intenzivnom mliječnom govedarstvu zbog neprirodnog načina života i specifičnih uvjeta držanja u intenzivnoj mliječnoj proizvodnji. Smatra se da su hromosti uz mastitise i sterilitet najznačajniji problem ova grane stočarstva. Samo mastitisi i sterilitet uzrokuju veće ekonomske gubitke u intenzivnoj proizvodnji mlijeka. Gubici uzrokovani hromošću su rezultat: pada mliječnosti, gubitka težine životinje, neplodnosti i prolongiranog telidbenog razdoblja, veterinarskih troškova liječenja, porasta prisilnih klanja te troškova remonta stada. Od navedinih problema, najznačajniji nam je pad mliječnosti. Pad mliječnosti uzrokovan hromošću rezultat je smanjenog apetita. Životinja se zbog boli nevoljko kreće, više leži da što manje opterećuje bolan ekstremitet, stoga sve rijeđe dolazi do hranidbenog stola. Također, gubitak mliječnosti može biti u vidu antibiotske terapije i propisane karence za određeni antibiotik. Pojava hromosti tjedan dana prije telenja i u prva tri mjeseca nakon telenja, može uzrokovati veliki ekonomski gubitak jer je tada produkcija mlijeka najveća, a zbog antibiotske terapije u tom razdoblju mlijeko nije za ljudsku upotrebu. Sterilitet uzrokovan hromošću rezultat je neotkrivanja estrusa. Životinje koje se drže slobodno, zbog boli neće naskakivati na druge životinje, što nam može otežati otkrivanje estrusa. Zbog loše kondicije životinje (energetski disbalans), životinje ne ulaze u spolni ciklus. Veterinarski troškovi rasta zbog liječenja. Također, hromosti kako predstavljaju gospodarski problem, isto tako predstavljaju zdravstveni problem životinje i narušavaju dobrobit same životinje. Nastanak hromosti je multikauzalne etiologije, tako da hromosti mogu uzrokovati infekcije, greške u hranidbi, način držanja životinje, same genetske predispozicije životinje, nemarnost vlasnika.

Problem hromosti mliječnih krava gotovo se može izjednačiti s problemom bolesti papaka. Ova teza nije slučajna jer upravo bolesti papaka jesu najznačajniji problem koji očituju hromosti. Poznato je da 95% hromosti su hromosti mliječnih pasmina goveda, 80% hromosti nastaje zbog patologije prsta (papka), 80% hromosti uzrokovanih patologijom prsta su hromosti stražnjih nogu. 50% otpada na hromosti uzrokovanih patologijom rožnatog dijela prsta (papka), a 50% na kožni dio prsta, najčešće u obliku digitalnog dermatitisa. 70% lezija rožine prsta, događa se na vanjskom prstu prednjih nogu, odnosno na unutarnjem prstu stražnjih nogu (prsti opterećenja).



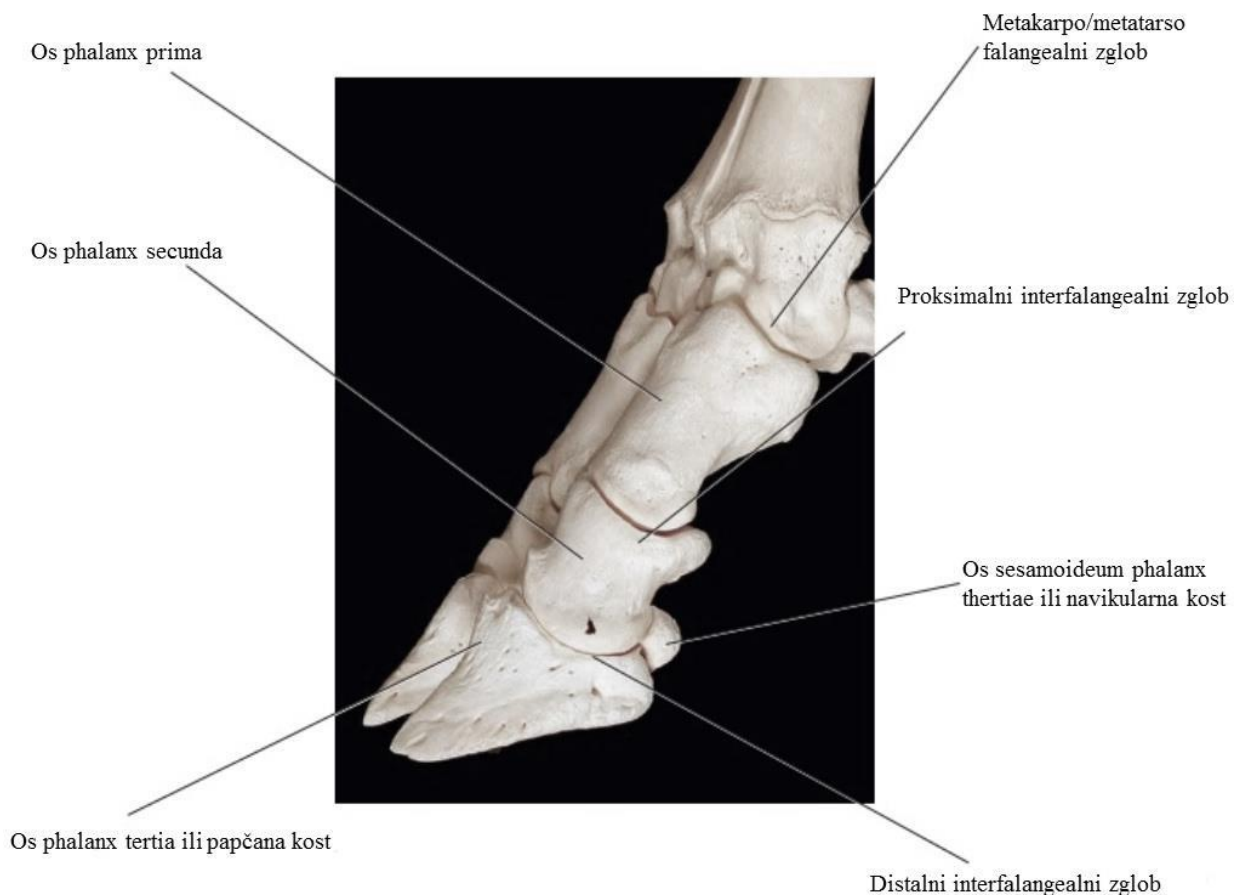
Ključ u suzbijanju hromosti je u prevenciji, kao što je gore navedeno, životinjama treba osigurati pravilan smještaj, redovitu korekciju papaka, pravilnu hranidbu te životinje lišiti stresa. Ako se hromost pojavi, potrebno je što prije ustanoviti uzrok hromosti, terapijati i osloboditi životinju boli.

### 3. ANATOMIJA GOVEĐEG STOPALA

Da bi smo mogli pravilno postupiti i doći do dijagnoze kod životinje koja očituje hromost, potrebno je poznavati morfološko - anatomske odnose unutar goveđeg stopala.

#### 3.1. Koštana osnova goveđeg stopala

Goveđe stopalo za razliku od konjskog nije jedinstveno, ono se sastoji od dva prsta, od kojih je svaki papak obrastao rožnatim tkivom. Svaki prst ima četiri kosti : p1 (*Os phalanx prima*), p2(*Os phalanx secunda*), p3(*Os phalanx tertia*) i navikularna kost(*os sesamoideum phalanx thertiae*). Također, ima dva zgloba: proksimalni i distalni interfalangealni zglob.P3 ili treća falanga još se naziva i papčana kost, potpuno je okružena rožinom papka.



Slika 1: Koštana osnova goveđeg stopala, izvor:Paul Greenough (2007): Bovine Laminitis and Lameness

Na njenom kaudalnom dijelu nalazi se izraslina *tuberositas flexoria* koja služi kao hvatište duboke fleksorne tetive. Navikularna kost (*os sesamoideum phalanx thertiae*), zajedno s

trećom i drugom falangom čini papčani zglob, koji je cijeli unutar papčane čahure. Drugi proksimalni zglob je između druge i prve falange. Prva falanga se uzglobljuje u metakarpo/metatarso falangealni zglob, kojeg još čini treća ili četvrta metakarpalna/metatrasalna kost i proksimalna sesamoidna kost.

### 3.2. Papak (ungula)

Papci su potpuno razvijeni na III i IV. Prstu (prsti na koje se goveda oslanjaju). Izduženog su i polukružnog oblika, te obuhvaćaju koštane i meke strukture distalnog dijela prsta u jednu kompaktnu cijelinu. Također, postoje i dva rudimentirana papka (rudimenti II. i V. prsta) koji su povezani ligamentima za distalni dio noge, bez zglobne veze. Građeni su kao i pravi papci, a obično se satoje od jedne i to distalne falange. U normalnim uvjetima ovi rudimentirani papci ne dodiruju tlo.

U papčanoj čahuri kao što je navedeno nalaze se meke i tvrde strukture. Od tvrdih struktura, to su papčana kost ili treća falanga (*os phalanx tertia*), navikularna kost (*os sesamoideum phalanx tertiae*), zadnja trećina druge falange (*os phalanx secunda*), te distalni interfalangealni zglob. Meke strukture su zajednička ekstenzorna tetiva prsta, tetiva dubokog fleksora, navikularna burza te krvne žile i živci.

Papci su građeni od modificirane kože s debelom, snažnom orožnjalom epidermom. Kao i svako dermalno tkivo, tako se i koža papka sastoji od tri sloja, *Subcutis*, *Dermis* i *Epidermis*. Ova tri sloja dermalnog tkiva, modificirana su na različitim dijelovima papka i tvore pet segmenata: *limbus unguulae*, *corona unguulae*, *paries unguulae*, *solea unguulae*, *torus unguulae*. Vanjski dio papka je rožni zid, na kojemu se razlikuje vanjski rub ili abaksijalni rub i unutarnji ili aksijalni rub. Ova dva ruba se susreću na dorzalnoj površini papaka i omeđuju je. Distalni dio abaksijalnog zida se prostire kaudalno sve do petnog dijela te se naglo prekida. Ovaj dio se naziva abaksijalni žlijeb. Distalni dio abaksijalnog zida te petni dio papka podnose najveće opterećenje prilikom stajanja i kretanja životinje. Distalni dio aksijalnog zida je za pola manji od odgovarajućeg abaksijalnog zida i on u svom kaudalnom dijelu prelazi u aksijalni žlijeb. U ovoj točki se spaja rožina zida, rožina pete i rožina tabana. Aksijalni zid je tanji od abaksijalnog zida, a posebno je tanak u najnižem predjelu aksijalne strane krune gdje se nalaze papčani zglob i *bursa podotrochlearis*. Noseću površinu papka čine petni i distalni dijelovi abaksijalnog i aksijalnog zida. Distalni dio papka čine noseća površina, bijela linija i

taban. Noseća površina uglavnom cijelo opterećenje prima na petnom dijelu. također veće opterećenje prihvaćaju stražnji papci muznih krava, dok prednji papci kod bikova.

### 3.2.1. Modificirana koža papka

*Subcutis* ili potkožje, nedostaje u dva segmenta. Nema ga u zidu i tabanu papka, ali zato u ostalim segmentima tvori čvrste, nepokretne vezivnotkivne strukture, prožete masnim tkivom. Takve strukture nazivamo jastučići. Jastučići su izrazito razvijeni u petnom dijelu papka te tvore jastučić prsta. On apsorbira udarce o papak prilikom kretanja životinje.

*Dermis* ili korijum, sastoji se od dva sloja. Dublji mrežastog sloja i superficijalnog papilarnog sloja. Papilarni sloj građen je od mnoštva papila koje zalaze u unutarnji sloj epidermisa. Dublji mrežasti sloj dermisa, građen je od lamela ili listića koje se spajaju s lamelama epidermisa. Taj spoj između lamela dermisa i epidermisa s tabanske strane se vidi kao bijela linija (*linea alba*).

*Epidermis* prema lokalizaciju na papku, označava se kao epidermis ruba, krune, zida, tabana i pete. Epidermalna kapsula je sastavljena od unutrašnjeg sloja živih stanica i vanjskog sloja mrtvih orožnjalih stanica koje grade rožinu. Epidermis se može podijeliti na nekoliko slojeva. Najdublji sloj epidermisa je lamelarne strukture i naliježe na bazalnu membranu, ispod koje se nalazi korijum. Lamele su prisutne samo u parijetalnom dijelu epidermisa, dok bulbarna i tabanska rožina ne posjeduju lamele. Poslije lamelnog sloja, nalazi se unutrašnji sloj bez tubula. Idući prema površini potom dolazi sloj sa okruglim, a zatim i sa spljoštenim tubulama (FRANCK, 2006). Zahvaljujući ovakvom načinu organizacije keratina u vidu tubula, rožina papka posjeduje izuzetnu čvrstoću, što osigurava zaštitu ostalih tkiva. Gustoća tubula je i jedan od parametara kvalitete rožine.

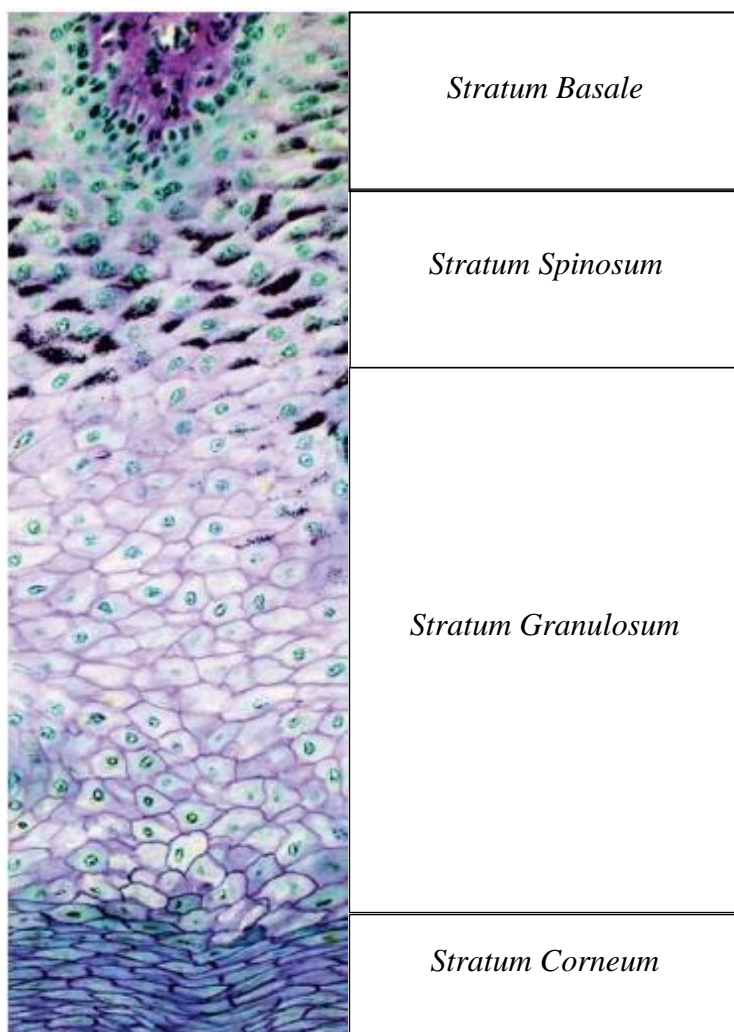
Sam epidermis izgrađen je od nekoliko slojeva:

1. *Stratum basale*
2. *Stratum spinosum*
3. *Stratum granulosum*
4. *Stratum corneum*

(LIEBICH, 2004).

Stratum basale epidermisa kao živi sloj naliježe na bazalnu membranu, preko koje ostvaruje kontakt sa korijumom. Ovaj sloj epidermisa pokazuje izuzetnu mitotičku aktivnost. Sljedeći sloj je stratum spinosum. U citoplazmi ovih stanica se odvija intenzivna sinteza keratina.

Keratin se može uočiti u vidu filamenata. Filamenti keratina prave unutrašnji trodimenzionalni citoskelet, koji održava mehaničku snagu i povezan je sa dezmosomima tj., mjestima na kojima se ove stanice međusobno spajaju. Ove stanice međusobno čvrsto povezane i međustaničnom vezivnom tvari (eng. Intercellular cementing substance) koja je bogata lipidima. Za razliku od bazalnih stanica, stanice ovog sloja postaju veće, poligonalnog oblika, i nešto spljoštenije. Stanice ovog sloja ulaze u proces programirane smrti, apoptoze, čime završavaju proces keratinizacije i kornifikacije. Stratum granulosum, kao treći sloj postoji samo u predjelima papka gdje se nalazi meka rožina kao što je krunsko područje i peta. Sinteza keratina tj. obnavljanje rožine je proces koji zahtjeva značajnu razmjenu tvari između korijuma i bazalnog sloja epidermisa. Kako bi transport hranljivih tvari bio intenzivniji i izdašniji epidermis i korijum grade međusobno komplementarne lamine (POLLIT, 2004). Na taj način se kontaktna površina između korijuma i epitela značajno povećava. Kontakt epidermisa i korijuma se odvija preko tzv. bazalne membrane. Bazalna membrana ima važnu ulogu u rastu i proliferaciji stanica epidermisa. Izgrađena je od kolagena i glikoproteina. Osnovni gradivni protein rožnate kapsule papka je keratin. Keratini su fibrilarni proteini koji se teško hidroliziraju, a od životinjskih enzima razlažu ih samo probavni enzimi moljaca.



Slika 2: Prikaz dijelova epidermisa te tranzicije stanica od mitotičkih stanica na *Stratum Basale* do keratiniziranih stanica bez jezgre na *Stratum Corneum*. Izvor: Paul Greenough (2007): Bovine Laminitis and Lameness

### 3.2.2 Segmenti papka

Proksimalno na papku se nalazi rub papka ili *limbus ungulae*, distalnije od ruba se nalaze kruna ili *coronea ungulae* i zid papka ili *paries ungulae*. Površinu kojom životinja dodiruje tlo čine taban papka ili *solea ungulae* i pete papka ili *torus ungulae*.

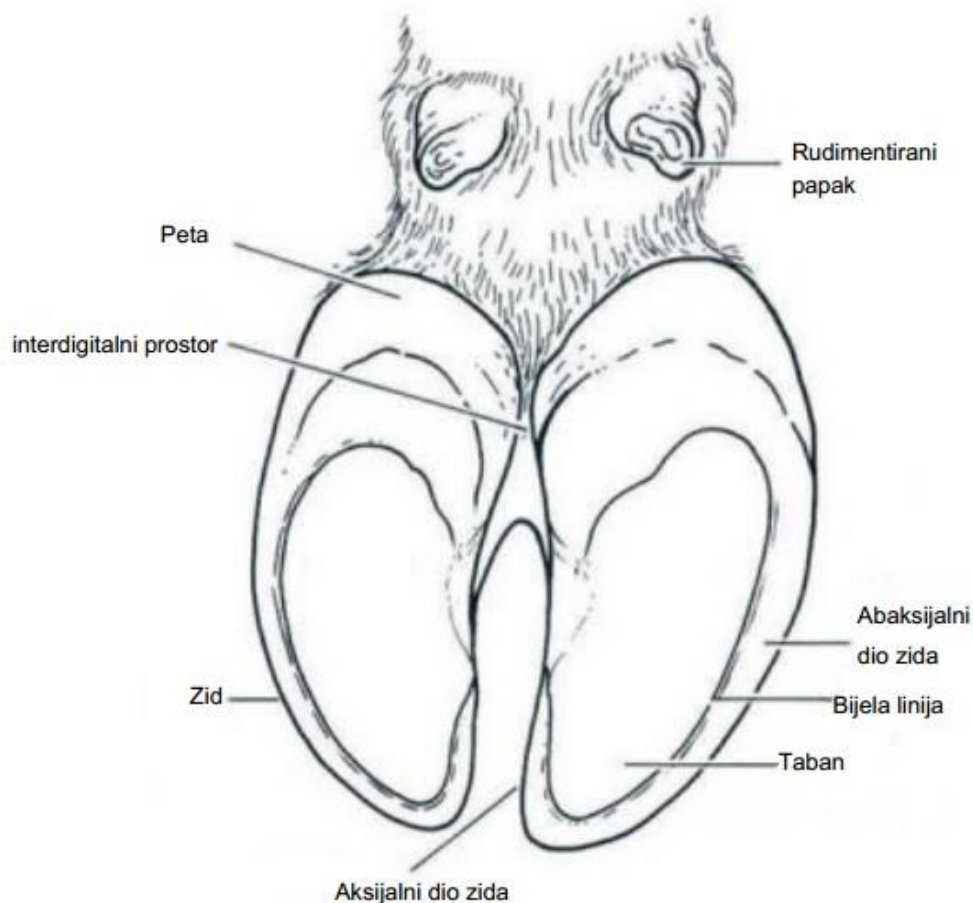
- ***Limbus ungulae*** –je oko 1 cm širine. *Subcutis* s dorzalne i abaksijalne strane tvori dorzalni jastučić ruba, koji je odsutan na aksijalnoj strani. *Dermis* koji prekriva *subcutis* u sebi sadrži nježne papile koje su usmjerene distalno, oko 2 mm su duge i relativno su rijetke. *Epidermis* s tubulima naliježe na papile dermisa. Rožina epidermisa nije toliko čvrsta u ovom dijelu, pa se nemože ni spustiti distalnije. Vrlo lako se ljušti, posebice uz prisutnost vlage.

- ***Corona ungulae*** – kruna se nalazi ispod ruba i proteže se distalno negdje do polovice papka. Subkutis u ovom dijelu formira jastučić krune, koji je blago konveksnog oblika. Dermis krune sadrži konične papile koje su blago na krajevima zavijene. Epidermis formira tubule koji su u korespondenciji s papilama dermisa i sačinjavaju srednji sloj zida.
- ***Paries ungulae*** – zid se nalazi distalno od krune. Subkutis je odsutan u ovom segmentu. Parietalni dermis nosi proksimalno – distalno usmjerene dermalne lamele. Koje su glatke, za razliku od konja nema ni sekundarnih listića. Epidermis zida sadrži epidermalne lamele koje se spajaju s dermalnim lamelama i time čine jaku vezu. Termin zid se odnosi na rožinu koja se nalazi ispod krune papka. Prosječna dužina dorzalne strane zida papka kod odrasle krave iznosi oko 7,5 cm. Mjesečni rast dorzalnog zida papka iznosi oko 5mm mjesečno i intenzivniji je tokom ljetnih mjeseci i kod mlađih životinja (HAHN, 1986). Zid papka je izgrađen od rožine organizirane u tubule koje se prostiru paralelno sa dorzalnim rubom zida papka. Ove rožnate tubule su u proksimalnom djelu povezane svojom bazom sa papilama dermisa. Smatra se da je gustoća tubula jedan od osnovnih pokazatelja kvaliteta rožine (FRANCK, 2006). U vanjskim slojevima rožine broj tubula je znatno veći nego u slojevima rožine koji su bliže dermisu (REILLY, 1996). Tubule imaju važnu ulogu u distribuciji pritiska prilikom oslanjanja noge na tlo. Rast rožine papka se odvija u predjelu krunskog ruba papka, odnosno iz bazalnog dijela tubula koje naliježu na dermalne papile. Za sintezu kvalitetne rožine neophodna je intenzivna perfuzija krvlju dermalnih papila koronarnog ruba. Svi faktori koji ugrožavaju cirkulaciju, dovode do usporavanja sinteze rožine (stvaranja brazda), odnosno do sinteze rožine loše kvalitete (trošna rožina sklona pucanju).
- ***Solea ungulae*** -i u ovom segmentu je odsutan subkutis. Dermalni sloj ovog segmenta građen je od transferzalnih dijelova ispunjenih dermalnim papilama. Epidermis soleae sadrži rožne tubule. Taban predstavlja dio papka koji ostvaruje kontakt sa podlogom prilikom stajanja i kretanja. Ovaj kontakt se ostvaruje preko kontaktne površine, koja se nalazi na postranim stranama i apikalno. Veći dio površine tabana u normalnim uvjetima ne sudjeluje u kontaktu sa podlogom. Zbog toga je rožina u tim dijelovima znatno slabije mehaničke čvrstoće od rožine nosećeg ruba. Ovo je važan moment u razumijevanju nastanka ulceracija tabanske površine. Naime, prilikom prerastanja rožine papka dolazi do pomjeranja točke oslonca ka petnom dijelu tabanske površine papka, pa u nošenju tjelesne mase sudjeluju i dijelovi tabanske površine papka koji

normalno ne trpe toliki pritisak. Pošto je njihova rožina mnogo mekša, dolazi do intenziviranja pritiska na korijum. Taj pritisak se prenosi na krvne žile korijuma, pa se javlja ishemija bazalnog sloja epidermisa. Kako je za sintezu rožine neophodna intenzivna perfuzija korijuma krvlju, proces stvaranja rožine je otežan. Zbog toga dolazi do smanjene funkcije u sintezi rožine i posljedične ishemične nekroze, sa stvaranjem ulcera (VAARST, 1998). Ovo je jedan od mehanizama nastanka ulceracija tabanske površine. Debljina tabanske rožine je različita u različitim dijelovima papka (BECVAR, 2006). Tako u odrasle krave debljina tabanske rožine u apikalnom dijelu iznosi 5-7 mm, dok u središnjem dijelu papka iznosi 15 mm.

- ***Torus unguiae*** –peta leži na palmarno/plantarnoj strani do *solea unguiae* te se proteže sve do dijela kože koji je obrastao dlakom. Potkožje (*Subcutis*) formira digitalni jastučić koji odjeljuje petu od tabana (*Solea unguiae*). Dermis sadrži dermalne papile i prekriva digitalni jastučić. Preko dermisa prostire se epidermis, koji je građen od rožnih tubula.





Slika 3: Prikaz dijelova papka s njegove donje strane, izvor: Roger Blowey (1998): Cattle lameness and hoofcare, Ipswich, United kingdom

### 3.2.3 Bijela linija

*Linea alba* ili bijela linija, ranjiv je i nestabilan spoj između zida rožine (*paries ungulae*) i tabana (*solea ungulae*). Djeluje poput zgloba između ove dvije strukture koje su različitog podrijetla i biomehaničkih karakteristika. Bijela linija je načinjena od veoma mekih rožnatih stanica, koje imaju samo 20% čvrstine stanica rožine zida (VERMUNT I GREENOUGH, 1995; GARBARINO, 2004). Rožina je podrijetla zida papka te se sastoji od vanjskog, srednjeg i unutarnjeg dijela. Bijela linija ima aksijalni i abaksijalni rub, koji se nalaze između većinom nepigmentirane rožine zida i tabana.

### **3.2.4. Aparat za učvršćivanje i strukture za oslonac**

Treća falanga je učvršćena u kapsuli rožnatog tkiva papka laminarnim koriumom i nizom snopova kolagenih vlakana koji se protežu od zone njihovog postavljanja na površinu i od papačne kosti do bazalne membrane epidermisa.

Primarne strukture u aparatima za učvršćenje govedeg papka su:

- solarni korijum,
- kolagena vlakna (suspensorni aparat prsta)
- jastučić prsta (*pulvinus subcutaneus seu limbi digitalis*)

#### **3.2.4.1. Solarni korijum**

Lamine i lamele papaka su strukture koje se formiraju iz dva različita tipa tkiva – dermisa i epidermisa, a razdvaja ih bazalna membrana. Zid je sačinjen od interdigitalnih dermalnih lamina i eridermalnih lamela, koje su prekrivene koronarnom rožinom. Na tabanu papaka ovaj segment je u vidu bijele linije (linea alba). Epidermalne lamele su dvoslojne strukture i sastoje se od površnog sloja – stratum papilarae seu lamelatum i unutrašnjeg sloja – stratum reticulare. Lamine dermisa su prožetokrvinim žilama i završecima živaca. Lamine povećavaju površinu za koju je pričvršćen suspensorni aparat prsta što osigurava bolju opskrbu krvlju cijele ove regije i predstavlja dobru mehaničku potporu dermo-epidermalnoj vezi.

#### **3.2.4.2. Suspensorni aparat prsta**

Suspensorni aparat prsta čine kolagena vlakna koja se s jedne strane umeću u papčanu kost, a s druge strane su pričvršćena za bazalnu membranu lamela dermisa. Ovaj sustav je osjetljiv na prenošenje sile (težine tijela životinje) s papčane kosti na rožinu papaka. Vlakna koja se prostiru put kranijalno od papčane kosti vrše njenu suspenziju, dok vlakna koja su usmjerena put kaudalno trpe vučnu silu za vrijeme hoda životinje.

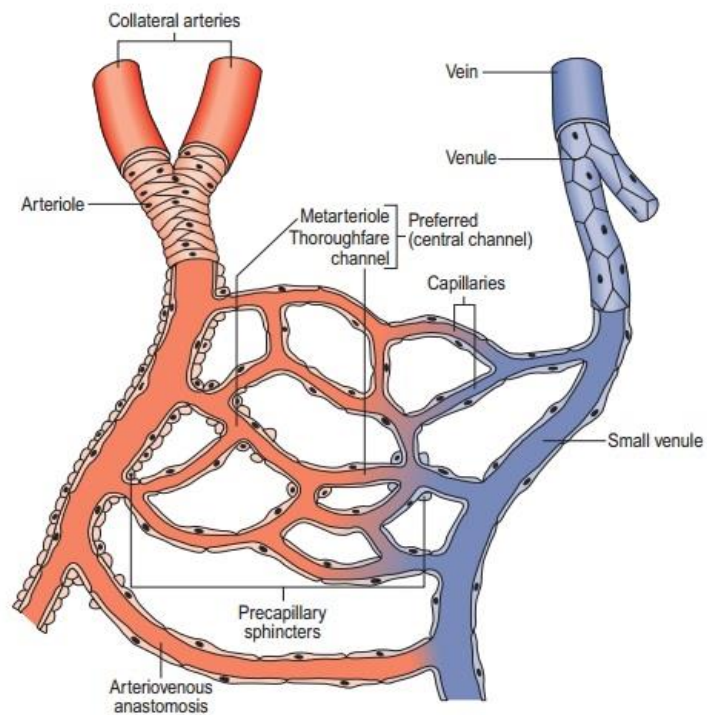
#### **3.2.4.3. Jastučić prsta**

Jastučić prsta leži iza papčanog zgloba i *os naviculare*, jednim dijelom se proteže naprijed ka koštanoj osnovi papka. Sastavljen je od 3 paralelna cilindrična tijela, od kojih je svako okruženo vezivnotkivnom kapsulom i ispunjeno mekanim masnim tkivom. Smatra se da se razvoj digitalnog jastučića ne završava prije treće godine života. Struktura jastučića je bogata venskom mrežom, čiji zalisci usmeravaju krv iz papka direktno u sistemsku cirkulaciju. Dok

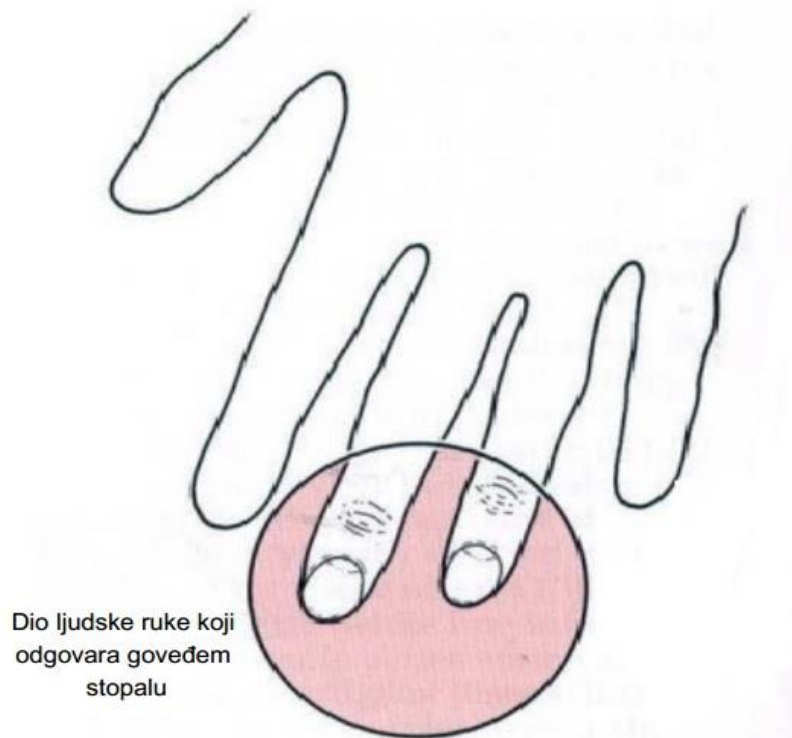
životinja hoda, jastučić biva „iscjeđen” od strane koštane osnove papka koja ga gura prema zidu, pa se na taj način olakšava perfuzija krvi kroz prste i njen povratak u sistemsku cirkulaciju. U kravljem stopalu ovi jastučići su nešto poput apsorbentata udara u papku, štiteći korijum i omogućavajući ograničen pokret papačne kosti u predjelu pete.

### **3.2.5 Mikrovaskularizacija dermisa papka**

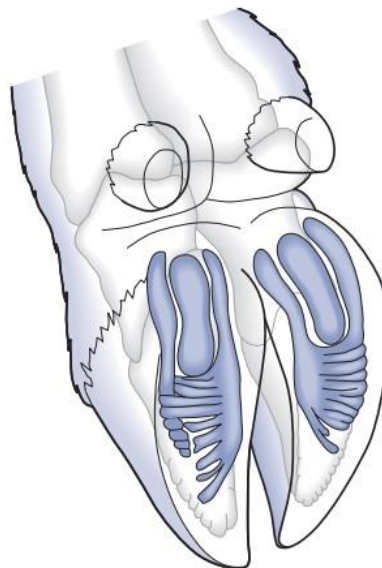
Dermis papka je bogat arterio-venskim anastomozama koje imaju veliki značaj u termoregulaciji i prehrani papaka. Broj anastomoza u dermisu se može mijenjati ovisno od trenutnih funkcionalnih potreba. Ova komunikacija između krvnih puteva predstavlja u stvari šantove između arteriola, koje dopremaju krv u kapilarno korito i venula, koje iz njega odvođe krv. Glatki mišići krvnih žila su povezani s živčanim vlaknima, što omogućava otvaranje i zatvaranje anastomoza i reguliranje perfuzije krvi u kapilarno korito dermisa. Izrazito se veliki značaj ovog krožnog sustava očituje u dopremanju hranjivih tvari čime se omogućava stvaranje kvalitetne i čvrste rožine papka. Značaj je veći i samim time da epidermis ne posjeduje krvne žile, a odgovoran je za produkciju rožnatog tkiva. Zbog toga su promjene u mikrocirkulaciji značajne u patogenezi mnogih promena na papcima (npr. laminitisa).



Slika 4: Prikaz arteriovenskog šanta, izvor:Paul Greenough (2007): Bovine Laminitis and Lameness



Slika 5: Usporedba ljudske ruke s goveđim stopalom, izvor: Roger Blowey (1998): Cattle lameness and hoofcare, Ipswich, United kingdom.



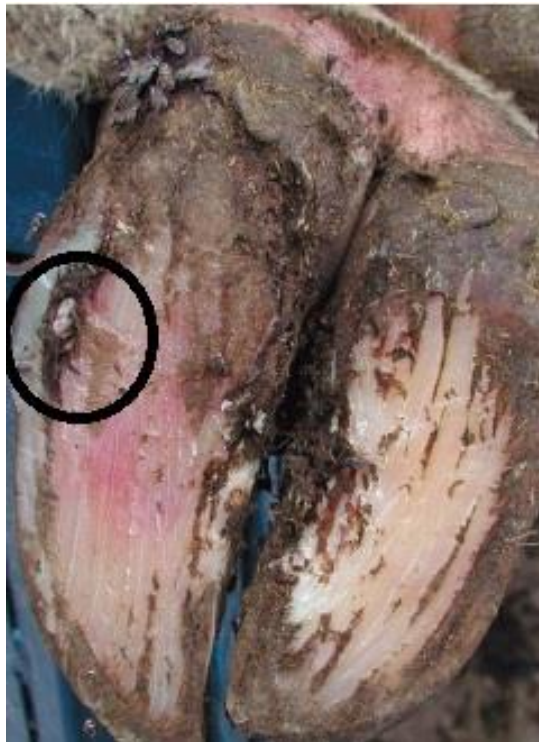Slika 6: Prikaz petnog jastučića, izvor: Paul Greenough (2007): Bovine Laminitis and Lameness

#### 4. UOBIČAJENE BOLESTI POVEZANE S LAMINITISOM

Česte bolesti koje uzrokuju hromosti su : bolest bijele linije, erozija petnog dijela rožine, Rusterholzov čir, horizontalni žljebovi i fisure, vertikalna fisura i laminitis.

##### 4.1. Bolest bijele linije

Ova bolest karakterizirana je razdvajanjem vezivnotkive veze između tabana i zida papka u bijeloj liniji. Kako životinje stoje na tvrdj podlozi, te zbog loših zoohigijenskih uvjeta imaju mekanu rožinu, često dolazi do uguravanja raznih materijala (kamenčića, stelje) u područje bijele linije, što dovodi do pritiska na korijum, a rezultat je hromost zbog boli. Ukoliko takva strana tijela prodru dublje može doći do septičkog laminitisa, što dovodi do nakupljanja gnoja i jakog pritiska unutar papčane čahure, a hromost se još intezivnije očituje. Ako dođe do povećanja apscesa može doći do odvajanja tabana od postranog dijela čahure papka. Ovom bolešću su zahvaćeni najčešće stražnje noge i to vanjski papci (papci opterećenja). Bolest se dijagnosticira kliničkim pregledom, a točno lociranje patološkog procesa otkrivamo dijagnostičkim kliještima, tako da odredimo mjesto najveće bolnosti. Liječenje uključuje otvaranje mjesta patološkog procesa ljevkastim otvorom i korekcijom papaka. Na bolesni papak stavljamo zaštitni povoj, a na zdravi drveni blok da bi rasteretili bolesni papak.

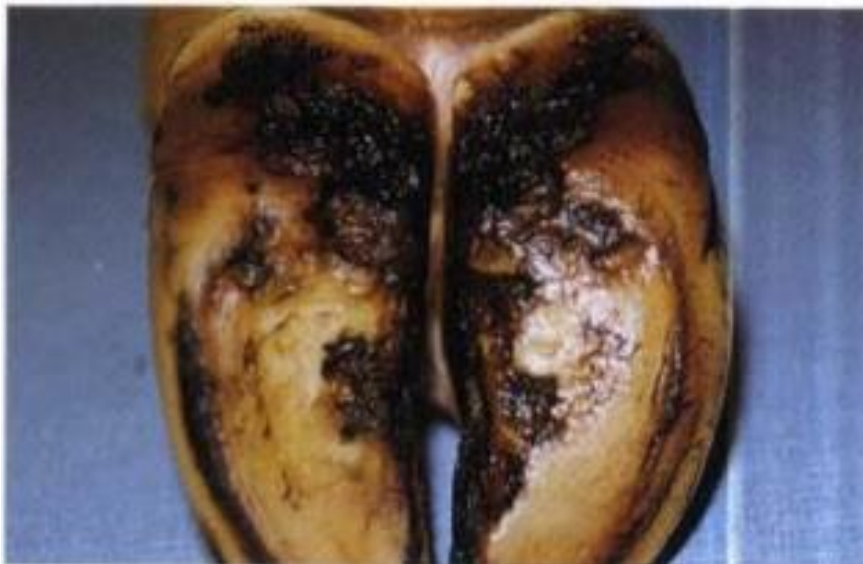

Slika 7: Prikaz impakcije kamenčića u područje bijele linije, izvor:Paul Greenough (2007):

Bovine Laminitis and Lameness

#### 4.2. Erozija petnog dijela rožine

Ova bolest se očituje nepravilnim gubitkom bulbarnog dijela rožine u obliku različitih udubljenja. Često takva udubljenja imaju oblik slova V. Krave koje su držane samo u štali, koje dugo stoje u mokraći i balegi (nehigijenski uvjeti držanja), kod takvih životinja dolazi do korozivnog djelovanja mokraće i balege na intaktni sloj petnog dijela rožine koji postaje erodiran, te do prihvaćanja bakterije *Bacteroides nodosus*. Ova bakterija lučenjem proteaza, oštećuje okolno rožnato tkivo. Kod ne komplikiranih erozija goveda neće pokazivati hromost. Kod teških erozija pete, dolazi do potpunog odvajanja rožnatog sloja stanica od korijuma. U ovakvim teškim slučajevima može doći do nekrotičnog laminitisa. Poslije destrukcije petnog dijela rožine dolazi do kompezatorne proliferacije nokatnog dijela rožine. Budući da je prisutan pritisak na korij dolazi do pojave hromosti (CLARKSON i sur. 1993). Takva govedasu nestabilna i nepravilnog stava. Bolest ako nije klinički manifestna dijagnosticira se tako da se podigne noga i pregleda papak. Tijekom pregleda uočavaju se plići žljebovi ili duboki kanali. Erozija pete se najčešće pojavljuje na stražnim nogama i to na vanjskim papcima (papci opterećenja), iako je moguće da se javi i na svim nogama. Bolest se liječi korekcijom bolesnog papka, tretiranjem adstrigensom ili antibiotikom. Životinju treba nekoliko dana držati na mekom terenu, paziti na higijenu i smanjiti vlažnost. Korekciju papaka je potrebno vršiti dva puta godišnje, također uputno u zimskim mjesecima primjenjivati toaletu papaka s 3 – 5 % otopinom formalina. Ovime se postiže bolja tvrdoća i čvrstina rožine, te se ograničava napredovanje erozije.



Slika 8: Prikaz erozije petnog dijela rožine, izvor: Roger Blowey (1998): Cattle lameness and hoofcare, Ipswich, United kingdom.

### 4.3. Pododermatitis circumscripta (Rusterholzov čir)

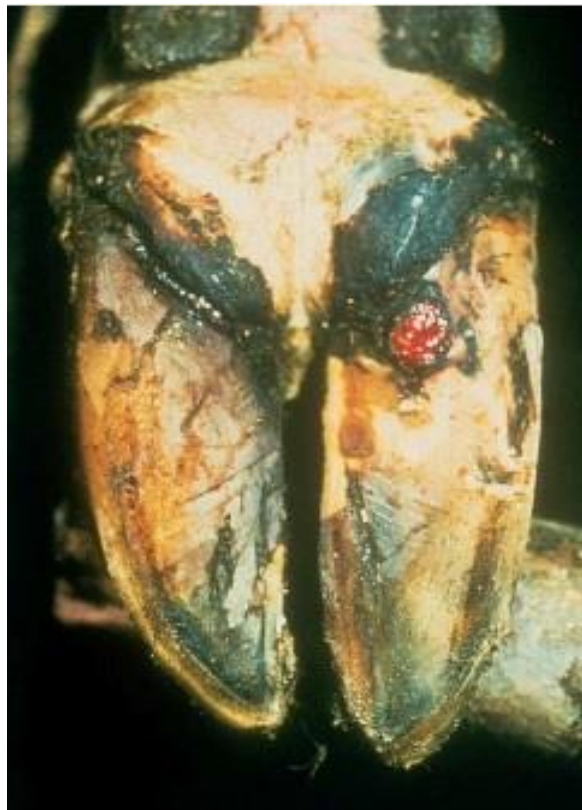Čir nastaje zbog nekroze korijuma na prijelazu solee u tabanski dio mekušića i to više aksijalno. U početnoj fazi bolest je aseptična, a kasnije zbog komplikacija s bakterijskom infekcijom poprima formu gnojno nekrotičnog pododermatitisa. Od ove bolesti najčešće oboljevaju starija, dobro uhranjena goveda te gravidne krave koje su stajski držane i hrane se obiljem visokoenergetske hrane. Za razliku od mliječnih tipova goveda u simentalnih pasmina upalni proces rijetko prelazi u dublje slojeve papaka, pa su i rezultati liječenja u simentalaca dobri, a krave ostaju u redovitoj proizvodnji (COLLIC 1996). Postoji više čimbenika koji pogoduju nastanku ove bolesti: nepravilni oblici papaka, način držanja i smještaja goveda, nekorrigirani štalski papci, genetske predispozicije, neizbalansirana hranidba. Postoji više teorija o nastanku ove bolesti, a najdominantnija je Rusterholzova. Ova teorija govori da anatomske čimbenik najvažniji za nastanak ove bolesti. Krave koje stalno stoje ili se jako malo kreću trajno opterećuju petne dijelove papaka uz hiperstenziju papčanog zgloba. Zbog neredovite korekcije papaka dolazi do narušavanja statičkih odnosa, zbog čega rožina u nekom dijelu pretjerano raste i produžuje se prema naprijed, a taban se ispući. Dolazi do promjene točke težišta koje se pomiče sa sredine na petu papka koja postaje nosioc cijele težine. Kod ovakvog stanja s vremenom se formira medvjedi i sabljasti stav nogu, posljedično tome dolazi do hiperstenzije papčanog zgloba i duboke fleksorne tetive. Na hvatištu ove tetive (*tuberositas flexoria*) dolazi do trajne iritacije periosta s posljedičnim nastankom osificirajućeg periosta i koštanih izraslina osteofita. Zbog toga dolazi do prekida ili slabljenja cirkulacije u korijumu. Potom dolazi do stvaranja ograničene nekroze korijuma, stvara se eksudat koji macerira rožinu i otvara put nastanku čira. Na traumatiziranom dijelu korijuma nema produkcije rožine, a stara se polagano troši, da bi na kraju potpuno nestal. Ovime su otvorena vrata infekciji, čime je omogućen prodor mikroorganizama (bakterija). Prodor bakterija uzrokovat će nastanak gnojno nekrotičnog pododermatitisa. Pored ove, postoje i druge teorije o nastanku čira papka. GÜNTER (1947) kaže da je uzrok nastanka čira u samom korijumu zbog tromboemboličnih procesa u digitalnim žilama. Prema BOUCKEARTU (1974) nekroza korijuma je rezultat stvaranja embolija u anastomozama između lateralne i medijalne digitalne arterije.

Sve teorije su danas napuštene te se intenzivno istražuju uzroci nastanka specifičnog čira papka.

Klinički se bolest očituje od samog početka jakim bolnošću, što za posljedicu ima hromost. Od ove bolesti oboljevaju mliječna goveda, a mogu i tovnata. Smatra se da pada mliječnost za 5-20%, a prirast se smanjuje za 10-15 kg mjesečno. Najčešće oboljevaju papci stražnjih



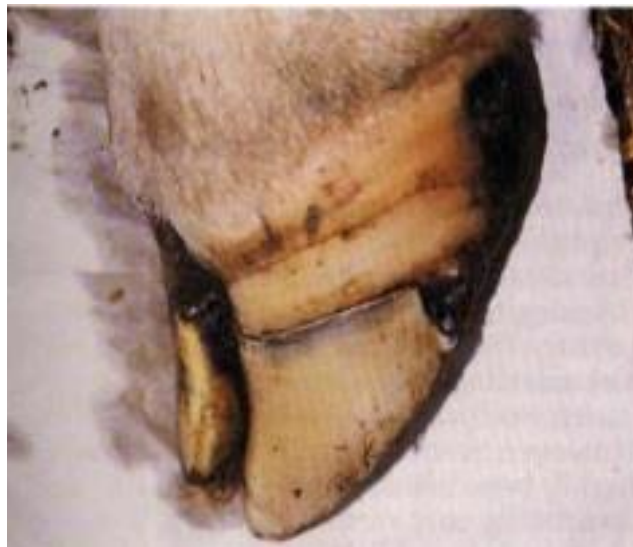nogu, i to vanjski (papci opterećenja). Na početku bolesti, stalna iritacija izaziva krvarenje tako da je mjestu potencijalnog čira vidljiva je intaktna rožina imbibirana krvlju crvenkaste do plavkaste boje. Palpacijom dijagnostičkim kliještama životinja reagira bolno. Digitalna palpacija odaje gumastu konzistenciju. Krava u mjestu tapka, a zbog boli oprezno hoda po tvrdome tlu. Kako bolest napreduje, na prijelazu tabana u petni dio pojavljuje se čir s kraterastim udubljenjem u sredini prekriven sivkasto-žučkastim sadržajem. Dijagnozu postavljamo prema specifičnoj kliničkoj slici koju možemo nadopuniti rengenološkim nalazom. Kod intaktne rožine liječenju se pristupa korekcijom papka i premazivanja papka katranom. Da bi rasteretili bolesni papak, korigiramo i zdravi. Treba naglasiti da prilikom korekcije štedimo pete. Pojava vidljivog čira papka zahtjeva kirurški zahvat kojim se uklanja nekrotični dio korijuma s granulacijskim tkivom. U slučaju komplikacija u obzir dolazi operacija prema Breueru kojom se postiže artrodeza papčanog zgloba.



Slika 8: Tipičan prikaz čira tabana, izvor:Paul Greenough (2007): Bovine Laminitis and Lameness

#### 4.4. Horizontalni žljebovi i fisure

Horizontalni žljebovi su ulegnuća papcima paralelna s krunom koja se mogu pružati aksijalno i abaksijalno na zidu rožine papka. Horizontalne fisure su pucanja rožine papka na istim mjestima gdje se nalaze i žljebovi. Horizontalni žlijeb na papku goveda patognomoničan je znak stresnog stanja, primjerice transporta, obavljene dekornuacije ili cijepljenja. Najčešće ovu bolest ne prati hromost jer nema ni boli. Najčešći uzrok nastanka fisure je promjena u hranidbi. U tovne junadi dorzalna stjenka zida papka raste oko 2,5 mm mjesečno, osim u zimskim uvjetima i pri intenzivnoj hranidbi kada je rast ubrzan. Kod mliječnih goveda rast rožine na petnom dijelu iznosi 5-6 mm mjesečno. Ti podaci daju dobru osnovu za izračun kada je došlo do pojave stresa jer tada se pojave horizontalni žljebovi. Horizontalne fisure relativno su rijetke i uglavnom su posljedica neke ozbiljne sistemske bolesti. Tako je redovito zapažena u slučajevima slinavke i šapa, kada su zahvaćeni svi papci oboljele životinje. Kako se radi o potpuno pucanju rožine papka i korij je izložen velikom pritisku, pa to može rezultirati izrazitom bolnošću i hromošću. Liječenje se svodi na uklanjanje rožine distalno od mjesta fisure te kompletnu zaštitu papčanog korija antibiotičkom terapijom i zaštitnim adstrigentnim zavojima, međutim ako je lezija velika, i pojavljuje se na više papaka istovremeno, postavlja se pitanje ekonomske isplativosti takovog liječenja, ali i dobrobiti određene životinje, budući da ovo stanje uzrokuje izrazitu bolnost.



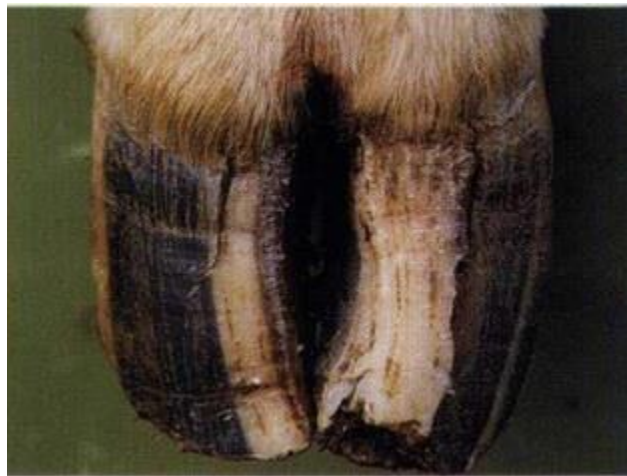Slika 9: Horizontalna fisura, izvor: Roger Blowey (1998): Cattle lameness and hoofcare, Ipswich, United Kingdom.

#### 4.5. Vertikalne fisure

Vertikalne fisure predstavljaju pukotine odnosno odvajanje rožine papka u smjeru rožnih cjevčica, i to od krunskog ruba pa se distalno do nosilnog ruba. Bolest je zabilježena i u mliječnih i tovnih goveda, iako je češća u tovnih. Nastanku ove bolesti pogoduju različiti čimbenici kako što su traume, dehidracija (isušivanje) papka, laminitis te nedostatak mikroelemenata u hranidbi. Ove pukotine češće nastaju na vanjskom prednjem papku nego na ostalim papcima, pa neki autori smatraju da je u nastanku bolesti bitna anatomska komponenta jer upravo prednji ekstremiteti nose više od polovice težine životinje, a vanjski je papak u tabanskom dijelu veće površine od unutarnjeg. Tako je i kontaktna površina s podlogom veća na vanjskom papku, a nešto strmiji stavovi putica utječu na promjenu statičkih odnosa te tako uzrokuju bolest (CLARKSON i sur. 1993). Vertikalna fisura ili pukotina obično nastaje na dorzalnog dijelu papka, i to iznad *processus extensorius* papčane kosti. Razlikuju se četiri tipa fisure:

- Ograničena na krunski rub
- Od spoja krune i rožine do polovine papka
- Od spoja krune i rožine do nosilnog ruba
- Od sredine nokatnog dijela rožine do distalnog ruba

Ako dođe do sekundarnih bakterijskih infekcija, potrebna je parenteralna primjena antibiotika, uklanjanje inficiranog dijela papka te postavljanje povoja pod pritiskom da se izbjegne hipergranulacija korijuma. Preporuča se davanje biotina jer povoljno djeluje na obnavljanje rožine.



Slika 10: Vertikalna fisura, izvor: Roger Blowey (1998): Cattle lameness and hoofcare, Ipswich, United kingdom.

#### 4.6. Laminitis

Laminitis je akutna, subakutan ili kronična difuzna aseptična upala nokatnog i postranog papčanog korijuma (Pododermatitis aseptica diffusa). Od akutnog oblika laminitisa obolijevaju najčešće mlađa goveda u dobi 2-3 godine, a starija goveda obolijevaju uglavnom od kroničnog, ali vrlo često i recidivirajućeg oblika bolesti (Murray i sur.,1996). Kod akutnog laminitisa nastaju promjene na medijalnom papku prednjih nogu, a rjeđe na vanjskom papku stražnjih nogu. Zbog bolova se pojavljuje sapeti hod i pogrbljenost leđa. Govedo se nerado kreće, a korak je maksimalno skraćen. U težim slučajevima moguće su abdukcija i adukcija ekstremiteta. Ako su zahvaćeni prednji udovi, govedo zauzima specifičan stav, pružajući prednje ekstremitete naprijed kao bi opterećenje palo na petni dio bolesnog papka, jer je patološki proces u nokatnom dijelu papka. Osim toga, stražnje ekstremitete podvlači pod tijelo kako bi još više rasteretio bolesne prednje noge. Ako su zahvaćeni papci stražnjih ekstremiteta, tipično je podvlačenje obaju ekstremiteta pod trup, opterećujući samo petne dijelove papka. Na papku inspekcijom nisu vidljive nikakve promjene, a palpacijom se zapaža temperiranost, pulsacija digitalnih arterija je pojačana, pri palpaciji kliještama životinja izrazito bolno reagirana nokatni zahvat i može nastati zadebljanje u području krune papka. Subakutni tijek bolesti nekoliko tjedana prati pojava crvenkastih ili žućkastih mrlja na tabanu papka. Kod kroničnog oblika laminitisa mijenja se oblik papka pri čemu je deformacija papka takva da se papak proširi, taban postane ravan, dorzalna se nokatna stjenka udubi te postane konkavna i poprimi oblik papuče, tj. mijenja se oblik papka koji determiniramo kao štalski papak papučasta izgleda. Takav oblik papka i kroničnost često se vežu uz pojavu ulkusa u području pete papka. Lezije na tabanu papka, kao posljedica laminitisa, uglavnom se opisuje kao krvarenje u rožinu tabanu papka, dvostruki taban, ulkus središnjeg i nokatnog dijela tabana te odvajanje bijele linije s posljedicom pojave cijelog spuštenog tabana. Uz navedene oblike laminitisa opisan je i subklinički oblik koji ne uzrokuje izravnu hromost. Subklinički oblik obilježava mekani drobljivi žućkasti taban te imbibicija u tabanu i duž bijele linije (KOS, 2003). Pretjerana hranidba ugljikohidratima potiče pojavu velikih količina nižih masnih kiselina te zbog toga dolazi do smanjenja pH predželudaca i acidoze buraga. Tako nastala acidoza odgovorna je za povećanu aktivnost dekarboksilaza nižih masnih kiselina i aminokiselina, što rezultira koncentracijom amina, posebice histamina koji nastaje dekarboksilacijom aminokiseline histadina. Povećan histamin cirkulacijom se spušta do korijuma papka, gdje izazove dilataciju areteriola, a time i njihovu propusnost. Sve to rezultira infiltracijom serofibrinoznog eksudata između lamelarnog dijela rožine i lamelarnog

dijela korijuma, a to čini pritisak na osjetilne živce te izaziva bol, a posljedično tome i hromost.

Laminitis goveda može imati i alergijsku osnovu. Tako je primijećeno da se bolest pojavljuje kod goveda koja se obilno hrane zrnjem žitarica, posebno ako se tada jave probavne tegobe. U tom slučaju povećava se propusnost stjenke probavnoga trakta za neke alergene polipeptide i bjelančevine, a organizam na to reagira stvaranjem antitijela. Tada nastaje reakcija alergeno-protutijelo pa taj kompleks cirkulacijom dospijeva u kapilare od kojih je građen papčani korijum. Na toj razini kapilara reagiraju granulociti s ciljem fagocitoze što uzrokuje oslobađanje histamina iz njihovih granula, ali i drugih medijatora upale.

Osim toga, poznato je da papčana kočina može biti i traumatskog podrijetla, a nastaje nakon pretjeranog hoda po tvrdom terenu, dugotrajnog transporta, pretjerano dugog stajanja u ograničenom prostoru, pri abnormalnom opterećenju jedne noge te zbog nepravilne korekcije papaka.

Patogeneza bolesti odvija se u tri faze:

**Prva faza** – zbog mehaničkih čimbenika lokalni pritisak na korijum uzrokuje promjene statičko – dinamičkih odnosa, koje su nastale promjenom obila papka (štalski papci-nepravilna i neredovita korekcija). Ovo sve rezultira slabijom perfuzijom korijuma krvlju. Istodobno, etiološki čimbenici uzrokuju otpuštanje vazoaktivnih tvari u cirkulaciju. Oni dospijevaju do korijuma te mogu izazvati paralizu arterio-venskog šanta u korijumu krunskog zgloba, zbog čega krv ne dolazi u korijum, nego se vraća venskom cirkulacijom, te upalu korijuma, uz istodobno zbivanje obaju procesa. Zbog otvaranja atrio-venskog šanta korijum ostaje bez krvi, pa kapilare postaju podložne hipoksiji. Nadalje, zbog toksina i upalnih proizvoda stijenke kapilara postaju paralizirane te nastaje vazodilatacija. Prisutna je i vaskularna kongestija korijuma. Pojavljuje se hemoragija u području vrha papčane kosti, a kasije zbog propusnosti kapilara slijedi eksudacija koja uzrokuje edem korijuma. Zbog toga dolazi do tromboziranja, a posljedično i nekroze korijuma.

**Druga faza** - utonuće papčane kosti i kompresija korijuma u tabanu i petama. Tako je na već ishemični korijum dodatno stalno prisutan pritisak težine tijela, pa se papčana kost, spojena preko stratuma periostale na korijum, počinje spuštati, te kažemo da počinje njezino utonuće. Zatim nastaju daljnja kapilarna oštećenja, hemoragije i tromboze, upalne stanične reakcije te ishemična nekroza. Ta su nekrotična područja uglavnom fokalna. U ranoj fazi nema hromosti, no kasnije promjene u takvoj već kroničnoj fazi uzrokuju jake bolove i izrazitu hromost. Specifični znakovi kroničnog tijeka su promjena položaja papčane kosti i pojava

žlijeba koji nastaje neposredno iznad utonule kosti pomaknute nekoliko milimetara distalno na nižu razinu.

**Treća faza** - karakterizirana razvojem lezija u rožini papka. Danas se smatra da je subklinički laminitis primarni, a kronični laminitis direktni uzročnik meke žute mrvljive rožine tabana papka, imbibicije rožine tabana, pojave i stvaranja duplog tabana i pete, čira tabana i papka, odvajanja u bijeloj liniji pa i uzročnik vertikalnih fisura.

Iz navedenoga se može zaključiti da novija istraživanja o laminitisu potvrđuju da je to sistemska bolest koja se primarno pojavljuje na papku zbog njegove morfologije. Anatomske studije upućuju na tri kritične točke u građi: sustav vezivnog tkiva u suspenzornom aparatu, krvožilni sustav papka i diferencirane epidermalne stanice.

Kao i kod većine bolesti, liječenje se temelji na što ranijem otkrivanju laminitisa i otklanjanju rizičnih čimbenika za nastanak bolesti. Treba se držati svih načela o korekciji papaka i provoditi ih prema određenim pravilima. Hranidba s dodatkom biotina i minerala u tragovima doprinosi izlječenju i prevenciji bolesti. Lijekovi za ublažavanje boli i fizikalna terapija hladnim oblozima dobro djeluju u akutnim slučajevima. Mogu se ordinirati parenteralno ili oralno analgetici, kao što su protuupalni ili opioidni lijekovi: acetilsalicilna kiselina, no uz diskutabilan učinak, a u teškim i bolnim slučajevima morfij svakih 4 do 6 sati ili butorfanol. Učinak tih lijekova može se pojačati ako se kombiniraju s protuupalnim lijekovima kao što je flunixin. U kroničnim slučajevima bitna je korekcija papaka, a kako je tada već vrlo često prisutan čir papka ili bolest bijele linije, laminitis se liječi kao te bolesti.

## 5. BOLESTI KOJE SU POVEZANE S INFEKCIJOM

Pod infektivne bolesti papaka spadaju interdigitalna flegmona, interdigitalni dermatitis i digitalni dermatitis.

### 5.1. Interdigitalna flegmona

Intradigitalna flegmona je akutna ili subakutna nekrotična infekcija koja počinje lezijama kože među papcima. Iz lezija je moguće izolirati obligatnu bakteriju *Fusobacterium necrophorum*. Zaraza se brzo širi na meka tkiva, a komplikacije mogu dovesti do digitalnog arteritisa i tendovaginitisa (BERG, 1982). Bolesti su najčešće zahvaćeni papci stražnjih ekstremiteta. Kod mliječnih krava obično oboli jedan papak iako se kod teladi može naći i više istodobno oboljelih papaka. Kao prvi znak bolesti, uočava se crvenilo i oteklina u međupapčanom prostoru i krunskome dijelu kože, a upala se može proširiti i na puticu. Papci su razdvojeni, a upalni edem ravnomjerno je raspoređen. Bolest se pojavljuje brzo, a snažni bolovi izazivaju progresivnu hromost. Tjelesna temperatura raste, a apetit pada. Ako se bolest ne liječi životinja gubi na težini i pada joj mliječnost. Nastale lezije se mogu inficirati i sa sekundarcima, pa se može pojaviti upala papčanog zgloba. Ukoliko je upalom zahvaćena navikularna burza, tendovagina fleksorne tetive, distalni ligament i tetive, može doći do stvaranja retroartikularnog apscesa. To rezultira osteomijelitisom ili artritisom. Teški digitalni celulitis ponekad može završiti septikemijom ili toksemijom (MCLENANN, 1988).

Kada pristupamo dijagnostici trebamo prvo otkloniti druge uzroke hromosti. Prvo radimo detaljnu inspekciju, zatim pranje i sušenje međupapčanog prostora, nakon čega se može uočiti iznenadna hromost, povišena tjelesna temperatura, otečeno međupapčano područje i razdvojeni papci te tipična lezija međupapčane kože. Spontano zalječenje je moguće u blažim slučajevima uz tretman s lokalnim dezinficijensom ili antibioticima. Dobre rezultate daje intramuskularna aplikacija *penicilina* G tijekom 3 dana. Intravenska aplikacija sulfadimidina ili trimrtoprima tijekom tri dana dva puta dnevno, može biti odličan izbor. Jednokratna aplikacija lakviloprim-sulfadimidina bolusomproduljenog djelovanja pokazala se dobrom kod teladi. Ako se s ovim preparatima ne postigne željeni cilj onda se može posegnuti za amoksicilinom, ampicilinom, cefaloridinom, klindamicinom, eritromicinom, gentamicinom, linkomicinom, streptomycinom ili tilozinom (HORVAT, 2005.).

## 5.2. Interdigitalni dermatitis

Interdigitalni dermatitis je upala interdigitalnog epidermalnog sloja, a uzrokovana je infekcijom *Dichlobacter nodosus*. To je najčešće izolirani uzročnik iz lezije. Bolest je najčešće akutnog toka, površne upale i bez kliničkih znakova. U kroničnim slučajevima zahvaćena je rožina papka i može izazvati eroziju rožine pete što rezultira s hromošću (FRANKEN i sur. 1992). Bolest uzrokuje mješovita infekcija s bakterijom *Dichlobacter nodosus*. To je anaerobna gram-negativna bakterija. Dobro je izražen sinergizam s drugim uzročnicima a posebno s *F. Necrophorum*. Bolest je povezana sa visokim postotkom vlage, toplom klimom i lošim higijenskim uvjetima. U blažim oblicima ili na početku bolesti međupapčana koža, uključujući i palmarnu stranu, postaje hiperemična, a površinske erozije i ulceracije pojavljuju se zajedno sa seroznim ili sivkastim eksudatom. Tako se razvija upalni edem koji u kroničnom tijeku poprima značajke hiperkeratoze, što može rezultirati interdigitalnom hiperplazijom. Nalaz karakterističnih lezija međupapčanog prostora je karakterističan nalaz za bolest. Bolest potvrđujemo i izolacijom *Dichlobacter nodosusa*. Bolest se liječi lokalno, čišćenjem sa suhim tamponom, aplikacijom lokalnih bakteriostatika, kao što je 50%-tna mješavina praška sulfametazina i suhog bakrovog sulfata. Kupke se preporučuju kao preventivne mjere protiv širenja bolesti. Obično do opravka životinje dolazi kad se poprave zootehnički i higijenski uvjeti (HORVAT 2005.)

## 5.3. Digitalni dermatitis

Digitalni dermatitis je zarazna površinska upala epiderme proksimalno od krunskog ruba i međupapčanog prostora. Razlikujemo dvije vrste lezija i to: kružno erozivnu reakciju i proliferativno bradavičastu tvorbu. Oba oblika uzrokuju hromost. Morbidited zahvaćenog stada doseže i 90%. Primljive su sve dobne kategorije i pasmine goveda, ali najčešće obolijevaju junice nakon ulaska u stado ili se zaraze izmetom zaraženih životinja. Uglavnom su zahvaćeni stražnji ekstremiteti, a češće se javlja kod slobodno držanih životinja nego kod onih na vezu. Nehigijenski uvjeti pogoduju nastanku i širenju bolesti, iako je uočena i kod uredno držanih životinja. U koliko se pojavi u štali, uzima maha u kasnu jesen i zimu, a zahvaćenost stada opada izlaskom na pašu. U zemaljskom uzgoju moguće je bolest prenijeti i prividno zdravim životinjama (BRIZZI, 1993, READ I WALKER, 1994). bolest uzrokuju spirohete u mješovitoj infekciji s drugim bakterijama i/ili virusima. U početku se bolest klinički očituje kao lezija veličine 1-4 cm, vidljiva na spoju palmarne/plantarne strane kože prsta na petu, ili rjeđe na proksimalnom dijelu međupapčanog prostora. U blagom obliku digitalnog dermatitisa koža je hiperemična uz seroznu eksudaciju. Na početku je dlaka



zahvaćenog područja nakostriješena, a kasnije opada. Postoje dva klinička oblike bolesti: erozivni i proliferativni.

**Erozivni oblik:** koža je pokrivena gnojnim eksudatom prodornog smrada. Čišćenjem se otkriva crvenkasta granulacija konkavnog profila. Područje je ograničeno bijelom epitelizacijom. Lezija lagano prokrvari, ali okolne meke česti nisu otečene. Životinja koja je zahvaćena erozivnim oblikom digitalnog dermatitisa često šepa.

**Proliferativni oblik:** može se razviti u papilomatozu, s masom tvrdih, nježnih ogranaka dugih nekoliko centimetara, rasprostranjenih po većem području. Te proliferacije mogu lagano krvariti.

Komplikacije nisu česte. Lezije koje priliježu na područje rasta petne rožine mogu uzrokovati eroziju petnog dijela rožine. Bolest može uzrokovat nastanak čira tabana i vertikalnu fisuru rožnog zida.

Liječenje je uglavnom lokalno s korekcijom papka i uklanjanjem nekrotičnog tkiva. Nakon što se lezija očisti tretiramo je s aerosolom koji sadrži otopinu oksitetraciklin hidroklorida, pri čemu nije nužno staviti zavoj. Preporuča se lokalna aplikacija antibiotika. Lokalnu terapiju dobro je ponoviti, a hromost bi trebala nestati u roku 24 sata, dok se životinja vraća u fiziološko stanje u roku 2-3 dana (BLOWEY 1994).

Nakon što je bolest izbila cijelo stado tretiramo kupkama s oksitetraciklinom ili lincospectinom. Kupke je dobro ponoviti kroz 4-6 tjedana.

## **6.PRAKSA PRAVILNE KOREKCIJE PAPAKA**

Redovitom i pravilnom korekcijom papaka kod mliječnih krava možemo sprejiti poteškoće koje mogu izazvati hromost, također redovitom korekcijom osiguravamo pravilno raspoređivanje težine životinje, unutar i između papaka. Kada je životinja uravnotežena, jednako raspoređuje svoju težinu (SHEARER i sur, 2000). Na mliječnom gospodarstvu važno je provoditi redovitu korekciju i njegu papaka jer tako postizemo duži životni i proizvodni vijek životinje. Valja napomenuti da se uvijek uklanjaju manje količine rožine papka, kako i sami ne bi izazvali hromost. Papak kod goveda raste relativno sporo, odprilike 5mm mjesečno na nokatnom dijelu, a 2,5 mm na petnom dijelu mjesečno (SHEARER i sur, 2000). Također, važno je koristiti ispravan instrumentarij prilikom korekcije, da nebi došlo do ozljede životinje i operatera.

## **7.KORIŠTENJE BAZENA S KUPKAMA ZA DEZINFEKCIJU PAPAKA**

Jedna od preporuka svim ozbiljnim stočarima mliječnog govedarstva je korištenje kupki za dezinfekciju papaka. Ovi bazeni u koje se stavljaju dezinfekcijske kupke bi trebali biti dužine oko 1,83 m (EDEN PRAIRE, 2007.). Same kupke neće izlječiti većinu bolesti, ali pridonose redukciji broja bakterija i sprječavaju njihovo daljnje razmnožavanje, time su odličan izbor u preventivi nastanka infektivnih bolesti najdistalnijeg dijela ekstremiteta, a time i nastanka hromosti. Dezinfekcijske kupke vrlo je važno koristiti za vrijeme vlažnog vremena, kada životinje stoje u vlažnom mediju te posljedično tome su izložene bakterijskoj kontaminaciji. Najučinkovitije su kada životinje prolaze kroz njih 2 – 3 puta tjedno i kada se radi zamjena dezinfekcijuskog sredstva za svakih 200 krava (EDEN PRAIRE, 2007). Da bi se postigao dobar učinak dezinfekcije, potrebno je da životinja nakon prolaza kroz dezinfekcijsko sredstvo dolazi u suh i čist prostor (GREENOUGH i sur, 2000). Kada govorimo o bazenima s dezinfekcijskom kupkom kroz koje prolaze životinje oni mogu biti stacionarni i prijenosni. Prema Zinpro (GREENOUGH i sur, 2000) dimenzije stacionarnog bazena moraju biti dužine 2,70 m – 3m, širine 0,9 m – 1,2 m i dubine 15 – 23 cm. Povremeni odnosno prijenosni bazeni obično su konstruirani od polistirena s posebnim oblogama. Na dnu takvog bazena nalazi se spužvasti materijal koji sadržava dezinfekcijsku otopinu te je ravnomjerno raspoređuje po cijelom distalnom dijelu ekstremiteta prilikom nagaza životinje. Za svakih 25 krava koje prođu kroz ovakvu kupku potrebno je dodati novih 3,8 l otopine.

Dezinfekcijske kupeljne otopine obično se sastoje od više djelatnih tvari. Najčešće su to otopine kombinacije bakrovog i zinkovog sulfata. Također, kupke mogu biti i antibiotske. One se primjenjuju kod masovnih oboljenja infektivne prirode, u suprotnom se ne primjenjuju a i njihovo primjenjivanje za farmera je dosta skupo. Postoji i otopina formaldehida koja se koristi kao dezinfekcijska kupka. Prema Zinpro (GREENOUGH i sur, 2000) preporučena količina formaldehida je 11 – 18 l 36% otopine formaldehida na 378 l dezinfekcijske kupke. Primjeni ove otopine treba se pažljivo pristupiti, jer kako može biti toksična za ljude opasna je i za same životinje. Bazeni s ovakvom dezinfekcijskom kupkom trebaju biti napravljeni van staje da bi se onemogućilo onečišćenje zatvorenog prostora u kojem borave životinje. Važno je napomenuti da se kupke s otopinom formaldehida nasmiju upotrebljavati kod životinja s otvorenim lezijama na ekstremitetima.

## **8. ODREĐIVANJE STUPNJA HROMOSTI**

### **8.1. Dijagnostika hromosti**

Za uspješnu dijagnostiku hromosti potrebno je poznavati normalan način kretanja kod goveda. Svaki korak kod krave se sastoji iz tri faze. *Protrakciona faza* podrazumijeva podizanje noge i predvođenje koraka do faze oslanjanja. *Faza oslanjanja* započinje kontaktom papka sa tlom. U kontakt sa tlom najprije dolazi petni dio papka, zatim abaksijalni dio nosećeg ruba i konačno prednji dio nosećeg ruba. *Retrakciona faza* podrazumijeva odupiranje nogom i guranje tijela u pravcu kretanja. Krava korača tako da postavlja papke zadnjih nogu na skoro ista mjesta na kojima su bili papci prednjih nogu (GREENOUGH, 2007).

Dijagnostika hromosti se sastoji najčešće iz promatranju mirovanju i promatranja u kretanju. U pojedinim slučajevima u dijagnostici hromosti kod goveda upotrebljava se i RTG dijagnostika i ostale "imaging" tehnike, izolacija uzročnika, provodne blok anestezije i dr.(AMSTEL, 2006).

#### **8.1.2. Inspekcija u mirovanju i kretanju**

U ovoj fazi pregleda nastojimo uočiti sve one promjene koje odstupaju od normalne građe kao i stav ekstremiteta. Kako su najčešći uzrok hromosti upravo bolesti papaka, naročitu pozornost treba obratiti na promjene u tom predjelu, kao što su otekline, povrede i sl. Procjena stava je također važna u dijagnostici hromosti. Neki stavovi ukazuju na hromost pa čak i na lokalizaciju uzroka hromosti. Tako npr. kod akutnog laminitisa, često se primjeti podvlačenje nogu pod tijelo. Kada je lokalizacija bolnog procesa u petama zadnjih nogu, krava izbacuje noge prema nazad . Ukoliko je bolnim procesom zahvaćen lateralni papak, krava će nastojati rasteretiti taj papak, većim dijelom se oslanjati na medijalni papak, na taj način što će prilikom kretanja izbacivati nogu u stranu. Križanje nogu je također znak boli (Morton, 1985). Intenzivnije njihanje glave prilikom kretanja je također jedan od znakova koji mogu pomoći detekciji hromosti kod krava. Tako se glava pomjera na gore pri doticanjutla lediranom nogom. Ove kretnje glave svakako postoje i kod zdravihgoveda, ali su kod hromosti intezivne. Na kaudalnimekstremitetima se hromost očituje u pomjeranju glutealne muskulature, koje je uvijek veće na alteriranoj nozi (MOTNON, 1985).

### 8.1.3. Bodovni sustavi za određivanje stupnja i dijagnoze hromosti

Zbog velikog broja životinja u stadu koje je potrebno pregledati i izvršiti dijagnostiku hromosti, došlo je do potrebe za stvaranjem sustava dijagnostike koji će biti brz, pouzdan i efikasan. Opisano ih je nekoliko za ranu detekciju hromosti (THOMSEN, 2008).

#### 8.1.3.1 Manson i Leaver-ova skala dijagnostike hromosti



Ovaj sustav dijagnostike hromosti razvijen je sa ciljem da se unaprijedi kontrola bolesti papaka. Sustav se zasniva na praćenju ponašanja krava prilikom kretanja, stajanja i ustajanja. Detaljan opis ovog sustava dijagnostike hromosti, modificiran je po Rik van der Toll (2006), prikazan je u tablici 1.

KARAKTERISTIKE KRETANJA	Ocjena kretanja	INTERPRETACIJA
MINIMALNA ABDUKCIJA/ADDUKCIJA, RAVNOMJERAN HOD	1	BEZ HROMOSTI
BLAGA ABDUKCIJA/ADDUKCIJA, RAVNOMJERAN HOD	1,5	BEZ HROMOSZI
ABDUKCIJA/ADDUKCIJA PRISUTNA, NERAVNOMJERAN HOD	2	BEZ HROMOSTI
ABDUKCIJA/ADDUKCIJA PRISUTNA, NERAVNOMJERAN HOD, NJEŽNO OPTEREĆENJE BOLESNOG EKSTREMITETA	2,5	NEZNATNA HROMOST
BLAGA HROMOST, NE UTJEČE NA PONAŠANJE ŽIVOTINJE	3	NBLAGA HROMOST
OČIGLEDNA HROMOST, POTEŠKOĆE U KRETANJU LIJEVO I DESNO, NE UTJEČE NA PONAŠANJE ŽIVOTINJE	3,5	BLAGA HROMOST
IZRAZITA HROMOST, POTEŠKOĆE U MJENJANJU PRAVCA PRILIKOM KRETANJA, PONAŠANJE JE PROMJENJENO	4	JAKA HROMOST
OTEŽANO USTAJANJE, OTEŽANO HODANJE, PONAŠANJE PROMJENJENO	4,5	JAKA HROMOST
USTAJANJE IZRAZITO OTEŽANO, OTEŽANO HODANJE, PONAŠANJE PROMJENJENO	5	IZRAZITO JAKA HROMOST

Tablica 1: Manson&Leaver-ova skala hromosti, modificirana po Rik van der Toll (2006)

### 8.1.3.2 DairyCo mobility score

Kao rezultat projekta "The healthy feet" u Velikoj Britaniji je razvijen sustav dijagnostike hromosti s naglaskom da i farmer nakon kratke obuke i upoznavanja vrlo efikasno može uočiti hromost u svom stadu. U tablici 2 prikazane su glavne smjernice za dijagnostiku hromosti kao i preporuke za aktivnosti koje treba poduzeti u cilju liječenja prema Leach-u (2004).

Kategorija	Bodovi	Opis ponašanja krave	Preporučena akcija
Pravilno kretanje			
	0	Životinja hoda s ravnomjerno raspoređenom težinom po ekstremitetima, ima pravilan ritam koraka na sve četiri noge s ravnom leđnom linijom. Koraci su veliki.	Nije potreban tretman. Redovita korekcija rožine i dijagnostika hromosti po redovitom rasporedu.
Nepravilno kretanje			
	1	Neravnomjeran korak i neravnomjerno raspoređivanje težine po ekstremitetima. Dužina koraka skraćena. Nije jednostavno ustanoviti koja je noga pogođena hromošću.	Po potrebi napraviti korekciju rožine papka i odrediti terapiju ovisno o trenutnom stanju. Češća opservacija i praćenje stanja.

---

### Narušen ritam kretanja



2

Neravnomjerno oslanjanje na nogu. Moguće je odmah utvrditi na koju nogu krava hramlje. Korak je skraćen a leđa su pogrbljena.

Tretman poduzet u ovom stadiju ima najveću šansu za uspjeh

---

### Ozbiljno narušen ritam kretanja



3

Životinja pokazuje znakove izrazite hromosti. Ne opterećuje nogu i zaostaje za stadom

Intezivna terapija. Izdvajanje krave, smještanje na meku prostirku, terapijska korekcija papaka s odgovarajućim terapijskim protokolom, često i kirurškim zahvatom

---

Tablica 2: DairyCo mobility score, opis sustava dijagnostike, ponašanja krava i preporučena akcija, Izvor: <http://www.cattle-lameness.org.uk/Tools-needed-for-Mobility-Scoring.php>

### 8.1.3.3. Sprecher-ova skala dijagnostike hromosti

Ovaj način dijagnostike hromosti se temelji na promatranju izgleda leđne linije dok krava stoji i dok hoda kao i očitavanju hromosti na pojedinim ekstremitetima. Naime, za goveda je odavno kao jedan od karakterističnih znakova laminitisa tj. bola u papcima primjećeno savijanje leđne linije na gore. Ovaj sustav dijagnostike se sastoji od ocjenjivanja na skali od 1 do 5, pri čemu se ocjene 1 i 2 smatraju normalnim načinom kretanja, a ocjene 3, 4 i 5 s klinički manje ili više izraženom hromošću (Sprecher, 1997).

Ocjena hromosti	Opis
1. Normalan korak	Krava se normalno kreće. U većini slučajeva leđna linija je ravna i kad životinja stoji i kada se kreće.
2. Neravnomjeran korak	Krava se normalno kreće. Leđna linija je ravna kada životinja stoji. Međutim, kada se kreće linija leđa se iskrivi konveksno.
3. Umjerena hromost	Nepravilan korak s kraćim iskorakom jedne ili više nogu. Linija leđa je savijena i kad životinja stoji i kad se kreće. U većini slučajeva nije moguće procijeniti na koju nogu životinja hramlje
4. Izražena hromost	Krava hramlje na jednu ili više nogu i u većini slučajeva je moguće utvrditi nakoju. Linija leđa je savinuta i prilikom stajanja i prilikom kretanja životinje. Prilikom kretanja životinja intezivno kreće glavom gore – dolje.
5. Izrazito izražena hromost	Krava hramlje na jednu ili više nogu, pri čemu nije u mogućnosti opteretiti bolesnu nogu. Leđna linija je savijena i u mirovanju i u hodu. Krava prilikom kretanja njiše glavu gore – dolje.

Tablica 3: Opis bodovnog sustava dijagnostike hromosti kod krava (SPRECHER, 1997).



#### **8.1.3.4. Dijagnostika hromosti u veznom načinu držanj**

Kada se krave drže na vezu, kratanje je svedeno na minimum i svodi se na pokrete prilikom ustajanja i lijeganja i korak naprijed – nazad. Zbog ovako umanjene mogućnosti kretanja, dijagnostika hromosti kao osnovnog znaka oboljenja papaka je znatno otežana. Zbog toga se posebna pozornost predaje inspekciji ekstremiteta u mirovanju, kao i uočavanju za hromost karakterističnih indikatora kod krava dok stoje. Neki od tih indikatora su:

- učestalo tapkanje tj. prebacivanje težine sa jedne noge na drugu;
- odmaranje noge;
- rotacija noge;
- stajanje na rubu papka;

#### **8.1.3.5 Automatizirani sustavi za detekciju hromosti**

Automatizacija u proizvodnji je odavno uspostavljena i smatra se kao imperativ u ostvarivanju visoke produktivnosti. U govedarstvu se to vidi u uvođenju automatskih hranilica, pojilica, automatiziranog izdubavanja, mužnje i dr. U velikim stadima, redovne kontrole zdravstvenog stanja (kvaliteta mlijeka, praćenje estrusa) oduzimaju značajno vrijeme i zahtjevaju znatno angažiranje stručnog osoblja. Nastoji se stoga uvesti automatizacija i u područja kontrole zdravstvenog stanja krava na farmi. Već odavno su u upotrebi kontrolni računalni sustavi, koji određuju količinu i kvalitetu mlijeka kod krava prilikom mužnje, bežični pedometri koji pomažu u identifikaciji životinja u estrusu i dr. Budući, da dijagnostika hromosti predstavlja izrazito važan segment zdravstvenog menadžmenta na farmi krava, a istovremeno i naporan posao, u posljednje vrijeme razvijeni su sustavi koji automatski prepoznaju hromost kod goveda. Princip njihovog rada uglavnom se temelji na određivanju tjelesne mase krave, kao i distribuciji te mase po ekstremitetima, prilikom oslanjanja istih na tlo, pri čemu je od naročitog značaja vrijeme kontakta noge s podlogom (RAJKONDAWAR, 2002). Na ovom principu su zasnovani i neki komercijalni sustavi koji se koriste u suvremenom uzgoju krava. Primjer ovakvog sustava je Soft Separator™. Ovaj sustav za ranu detekciju hromosti se sastoji iz boksa, koji se postavlja na put za prolaz krava. Pod ovoga boksa je posebno konstruiran, tako da je u mogućnosti da razdvoji opterećenje tjelesne mase za svaku nogu posebno. Senzori mjere intezitet, vrijeme i vremensku distribuciju opterećenja (TASCH, 2004). Upoređujući dobiveni rezultat sa softverskim modelom za normalno kretanje, uspoređuju se dobiveni parametri i određuje, da li je kod krave prisutna hromost ili ne. Neki od tih sustava su posebno razvijeni i namjenjeni za upotrebu u sistemu sa robot mužnjom gdje je podloga boksa izmuzišta napravljena od specijalne na pritisak osjetljive gume, koja je povezana sa centralnom kompjuterskom jedinicom.

## 8.2. Organizacija protokola hromosti

Na farmama mliječnih krava potrebno je uspostaviti protokol koji će definirati na koji način, kada, ko i kako se vrše pojedine operacije vezene za kontrolu hromosti (korekcija papaka, dezinfekcija papaka, dijagnostika hromosti). Potrebno je uspostaviti preciznu evidenciju koja je u novije vrijeme sve češće elektronska, s ciljem da se u svakom trenutku može dobiti podatak o izvršenim radnjama i trenutnim stanjem u pogledu hromosti i sl. Centralno mjesto tog protokola zauzima dijagnostika hromosti. Dijagnostiku hromosti po pravilu vrši stručno lice (veterinar) ili lice koje je prošlo specifičnu obuku za to. Važno je napomenuti da različite osobe često mogu različito ocijeniti hromost kod pojedinih kliničkih slučajeva hromosti pa treba raditi na usklađivanju sustava dijagnostike ukoliko je planirano da je vrši više lica na farmi i sl. Dijagnostika hromosti se vrši zapravo u svakom trenutku i svi zaposleni na farmi su na neki način obavezni javiti odgovornom licu sve uočene zdravstvene probleme uključujući i ovaj. Dijagnostiku hromosti treba strogo definirati prostorno i vremenski. Dijagnostika se vrši po jednom od dijagnostičkih bodovnih sustava. Sada se međutim postavlja pitanje, šta uraditi sa kravom kod koje se dijagnosticira hromost. Kao što je prikazano u dijagnostičkom sustavu po Sprecheru, krave koje u postupku dijagnostike hromosti dobiju ocjenu 1 i 2 ne zahtjevaju nikakav tretman. Međutim krave koje su ocijenjene ocjenom 3 i više potrebno je nakon mužnje izdvojiti, fiksirati i izvršiti odgovarajući tretman na papcima koji se ovisno od slučaja može sastojati od aplikacije antibiotika, terapijske korekcije papaka i sl. Svakako da ove krave treba i dalje nadgledati tj. Vršiti evaluaciju uspješnosti terapije koju smo izveli. Također, ukoliko se znakovi hromosti povuku u roku od 30 dana kravu smatramo izliječenom i ne pratimo je dalje intenzivno. Međutim ukoliko hromost perzistira i nakon 90 dana, kravu u tom slučaju proglašavamo Kronično hromom, a slučaj neizlječivim. Ukoliko je takva krava u dobroj kondiciji, bređa i sl. i dalje je zadržavamo u proizvodnji uz redovite kontrole. Međutim, ukoliko je kod krave prisutna visoka hromost, trpi intenzivnu bol, loše je kondicije, takvu kravu treba isključiti iz proizvodnje. Slijedeći važan parametar u kontroli bolesti papaka i hromosti je korekcija papaka. Po pravilu funkcionalna korekcija papaka se obavlja dva puta godišnje. Potrebno je odrediti odgovarajući trenutak u proizvodnom ciklusu za korekciju papaka. Tu treba prije svega imati na umu da se u danima neposredno nakon korekcije papaka kod krava koje su u laktaciji javlja pad u produkciji mlijeka koji može potrajati i nekoliko dana, zbog pretrpljenog stresa, usljed privikavanja na novi sistem oslonca i sl. Zbog toga se jedna korekcija papaka obavlja po pravilu kada je krava u zasušenju, a druga u kasnoj fazi laktacije kada će i pad produkcije mlijeka biti manji. Ipak treba naglasiti i mogućnost torzije materice i drugih

problema koji mogu nastati kod fiksiranja visokogravidnih krava. Međutim dizajn suvremenih uređaja za fiksaciju krava u stojećem položaju je tu mogućnost sveo na najmanju mjeru.

### **8.3. Evidencija hromosti i bolesti papaka**

Kao i u svim drugim segmentima zdravstvene zaštite goveda (reprodukcija, mastitisi i sl.) tako je i u kontroli i liječenju hromosti potrebno uspostaviti sustav evidencije podataka. Ovaj sustav mora biti takav da je jednostavan za upotrebu i unošenje, da je usporediv s ostalim farmama tj. da je općeprihvaćen, kao i da omogućava precizno praćenje stanja hromosti i bolesti papaka u stadu ali i kod svakog grla pojedinačno. Sve što se uradi potrebno je zapisati i arhivirati na odgovarajući način. Postoje tzv. Kartoni hromosti (eng. Lameness sheet) u koje se upisuje datum izvođenja korekcije papaka, provedene dijagnostike, terapija i sl. Ovaj karton u zaglavlju sadrži osnovne podatke o grlu (starost, identifikacijski broj i sl.). U radnom dijelu papira upisuje se datum korekcije papaka, kao i bilo koje druge intervencije iz domene hromosti. Potrebno je i upisati nalaz na papcima prilikom korekcije papaka. U tu svrhu u kartonima hromosti se već nalaze šifreza određene bolesti (obično skraćenice) koje je potrebno zaokružiti. Također je potrebno ucrtati i lokalizaciju lezije. U tu svrhu je u kartonima hromosti često dan shematski prikaz gazne površine papka, gdje se onda olovkom označava lokalizacija lezije. Gazna površina je podjeljena u zone kako bi se lakšemogla vršiti evidencija i usporedba s prethodnim rezultatima kao i da se rezultati lakše statistički uspoređuju i koriste u znanstvene svrhe. Pored evidencije precizne dijagnostike, u karton hromosti je potrebno upisati i ocjenu hromosti pomoću određene skale hromosti. U SAD-u je najčešće u upotrebi tzv. "abc" sustav za evidenciju hromosti. U ovom sustavu bolesti papaka se obilježavaju slovima i to redom a,b,c..., a zatim se odgovarjuća šifra bolesti upisuje u kvadrate koji označavaju ekstremitete.

U upotrebi su i hardverski sustavi koji se sastoje od malog prijenosnog računala s ekranom osjetljivim na dodir (PIJL, 2002). Prilikom korekcije papaka postoji potreba za identifikacijom krave, da bi se dobile informacije o njenom prethodnom stanju u pogledu hromosti i bolesti papaka, te da se unesu trenutni podaci. Računalo očitava responder i automatski se na ekranu prikazuje prethodni status krave. Nakon toga se otvara prozor za unos novih podataka iz domena dijagnostike i terapije bolesti papaka. Nakon završenog posla, podaci prikupljeni na ovaj način se jednostavno prenose i arhiviraju u centralnu računalni sustav.

## **9. ČIMBENICI KOJI POGODUJU NASTANKU HROMOSTI**

Čimbenici koji pogoduju nastanku hromosti su: hranidba, način držanja goveda te genetska i pasmiska predispozicija. U nastavku rada ćemo pobliže objasniti ove čimbenike.

### **9.1. Hranidba**

Pravilna hranidba krava je od velike važnosti za očuvanje kvalitete i zdravlja papaka, a samim time i pojave hromosti kao posljedice. Utvrđeno je da hranidba goveda hranom koja je prebogata proteinima i ugljikohidratima dovodi do direktnih posljedica na papcima (LIVESEY i sur. 1998. WEBSTER, 2001). Posljedica takvog hranjenja dovodi do promjene pH u predželucima, što posljedično dovodi do oslobađanja endotoksina i do promjene pH cijeloga organizma. Promjena pH nije kobna za cijeli organizam, ali je dovoljna da na korijumu papka uz pojavu endotoksina izazove patološke promjene koje nazivamo upalom korijuma ili laminitisom. Najnovija istraživanja povezuju mehanizam hranidbe, pojavu acidoze i endotoksina, otvaranje atriovenskih šantova, te pojavu subkliničkog laminitisa s pojavom niza bolesti papaka kao što su nama znani specifični čir papka po Rusterholzu, kao i čitav niz bolesti bijele linije i bolesti peta papka. Sve ovo postavlja hranidbu u gotovo centralni položaj kada govorimo o bolestima papaka. Stoga valja imati na umu da u hranidbi goveda mora biti zastupljena dovoljna količina suhe tvari ili vlaknine, koja će dovesti do kvalitetnijeg preživljanja, a time i prokvašenosti slinom koja ima puferske sposobnosti, te će onemogućiti nastanak acidoze.

### **9.2. Način držanja goveda**

Mnogi radovi ističu kako smještaj goveda ima utjecaja na pojavnost bolesti papaka. No ipak je jako malo eksperimentalnih izvješća o tom samom utjecaju na pojavnost bolesti papaka zbog načina držanja. Kod načina držanja treba obratiti pozornost na vrstu poda, izgled boksa za slobodno držanje, kao i mjesto za ležište, ili izgleda ležišta i poda pri držanju goveda na vezu. Kvaliteta poda bitno utječe na pojavnost hromosti i oblik samog papka ( CHOQUETTE i sur., 1985, CLARKSON i sur. 1993). Do nastajanja štalskih papaka, kao i mogućnosti pretjeranog trošenja i nastanka lezija dovodi držanje goveda na abrazivnim površinama. Pri slobodnom načinu držanja, boks mora izgledati tako da omogući normalno kretanje goveda, rubnjak ne smije biti veći od 16 cm. Goveda držana na vezu zahtijevaju pravilno određivanje duljine i širine stajanke (GRENOUGH i WEAVER, 1996). Bez obzira kako će se goveda

držati, ležišta moraju biti dobro nasteljena i govedima treba osigurati kretanje. Na pojavnost bolesti papaka također mogu utjecati i putevi kretanja goveda, odnosno njihova kvaliteta i materijal od kojih su izgrađeni. Sama ležišta, putevi ili boksovi moraju biti brižljivo održavani jer pretjerana količina vlage, gnoja, tvrdih i oštih predmeta mogu biti uzrok pojave hromosti.

### **9.3. Genetska i pasminska predispozicija**

Iako je dokazano da kćeri pojedinih bikova češće imaju neke bolesti papaka nego kćeri drugih rasplodnjaka (BAUMGARTNER i DISTL, 1990, HUNG i sur. 1993), još uvijek nema pouzdanih pokazatelja o genetskoj predispoziciji za nastanak bolesti papaka, međutim genetski su uvjetovani stavovi nogu i oblici papaka koji su predisponirani za nastanak određene bolesti. Puno je češća pasminska predispozicija koja je i dokazana u radovima stručnjaka na holštajnskim pasminama, gdje se zbog promjena stojnih kutova mijenja opterećenje papka, što rezultira promjenom oblika papka koji predstavlja mogućnost pojave hromosti.

## **10.EKONOMSKE ŠTETE UZROKOVANE HROMOŠĆU**

U većini slučajeva prosječni trošak obrade krave koja očituje hromost, bilo da se radi o samom tretmanu, trošku radne snage, primjeni raznih lijekova ili o padu mliječnosti koju je uzrokovala hromost se kreće između 125 \$ do 150 \$ (RODRIGUEZ I SUR, 2008.). Prema tome mliječno gospodarstvo koje ima 1000 muznih krava i pojavnost hromosti od 10%, imati će ukupni dodatni trošak između 12 000 \$ i 15 000 % (RODRIGUEZ I SUR, 2008.). Zinpro je proveo studiju o gubicima u odnosu na stupanj hromosti. Krava kojoj je bila dodjeljena ocjena jedan, nije imala gubitke. Krava koja je bila drugog stupnja hromosti imala je pad mliječnosti za 2%. Životinja koja je trećeg stupnja ima pad mliječnosti za 4% . Ona s ocjenom četiri ima pad od 9%, i konačno životinja s petim stupnjem hromosti ima pad mliječnosti od 15% (RODRIGUEZ i sur, 2008). S nižom mliječnosti dolazi i do pada reproduktivnosti. Gubitak u mlijeku i dodatni naporipotrebn i za liječenje hrome životinje čine najveći dio gospodarskih gubitaka na mliječnom gospodarstvu (SHEARER i sur, 2000). Istraživanja su 88% svih hromosti otpada na bolesti papaka, da većina tih slučajeva je na stražnjim nogama i to na vanjskim papcima (MASON i sur, 2007). Svaki ozbiljni proizvođač mlijeka treba postavi program kontrole hromosti, da bi iste otkrio u samim počecima bolesti, a time i sprječio daljnje gubitke. To uključuje praćenje incidencije uzroka hromosti, redovita i pravilna njega i korekcija papaka, primjena bazena s dezinfekcijskim kupkama, brz postupak u liječenju hromih krava, čisti i suhi prostori u kojima životinje borave (MASON i sur, 2007).

## **11.ZAKLJUČAK**

Hromosti su veliki problem uzgoja mliječnih goveda. Zajedno uz pad mliječnosti i reproduktivne poremećaje čine najveće ekonomske štete na farmama mliječnih krava. Da bi spriječili, odnosno smanjili njihovu pojavnost, potrebno je životinjama osigurati kvalitetne zootehničke uvjete i to u pogledu kvalitetne hranidbe, dobrih zoohigijenskih uvjete, osiguranja pravilne njege i korekcije papaka (minimalno dva puta godišnje). Spominuli smo još jedno rješenje koje bi stočari svakako trebali primjenjivati, a to su dezinfekcijske kupke, koje kako je opisano služe u prevenciji nastajanja hromosti. Upotrebom sustava za ocjenjivanje stupnja hromosti, stočari već u početnim fazama bolesti mogu se obratiti na pravu adresu za pomoć. Hromost je problem koji pogađa svakog uzgajivača mliječnih goveda u većoj ili manjoj mjeri. Pravilnim provođenjem protokola dijagnostike hromosti, ne samo da možemo smanjiti problem hromosti, već možemo dovesti do toga da hromosti postanu prošlost. Možemo reći da će problem hromosti i dalje biti problem ako se navedena rješenja ne primjenjuju te ako ih ne primjenjuju educirane i stručne osobe.

## 12. POPIS LITERATURE

1. BERRY, Dr. STEVEN, Dr. JAN SHEARER. "Lameness on the Dairy." Hoofprints 2006: 2-7. Print.
2. BAUMGARTNER, C., O. DISTL (1990.): Correlation between sires and daughters and selection for improved structural claw soundness. Proceeding. 6<sup>th</sup> International Symposium on the Diseases of the Ruminant Digits.
3. BERG, J.N., J.P. MAAS, J.A. PETERSON (1984.): Efficiency Veterinary Therapy. Food. Animal. Practice. W.B. Saunders Philadelphia.
4. BERRY, S.L., WALKWER, R.L., READ, D.H., HIRD, D.W., ERTZE, R.A. (2004.): The current state of knowledge on digital dermatitis in dairy cattle: with particular reference to control. IN: Proceeding of 13<sup>th</sup> International Symposium on Lameness Ruminants, Maribor, Slovenija.
5. BLOWLEY, R. (1993): Cattle lameness and footcare. Farming Press. Ipswich. UK.
6. BRIZI, A. (1993.): Bovine digital dermatitis. Proceedings. 26<sup>th</sup> Annual Conference of the American Association of Bovine Practitioners. Albuquerque.
7. CHOQUETTE-LEVY, L., J. BARIL, M. LEVY (1985.): A study of foot diseases of dairy cattle in Quebec. Can. Vet. J.
8. CLARKSON, M.J., D.T. DOWNHAM, W.B. FAULL (1993.): An epidemiological study to determine the risk factors of lameness in dairy cows. University of Liverpool Veterinary Faculty CSA 1370, Final report.
9. COLLICK, D.W. (1996.): Pododermatitis circumscripta, U: GREENOUGH, P.R., A.D. WEAVER (1996.) Lameness in cattle. 3<sup>rd</sup> edition. W.B. Saunders. Philadelphia.
10. EGERTON, J.R. (1989.): Footrot of cattle, goats and deer. U: Egerton, J.R., W.K. Yong, G.G. RIFFKIN (1989.): Footrot and Abscess of Ruminants. Boca Raton. CRC Press.
11. FRANKENA, K., K.A.S., VAN KEULEN (1992.): A cross-sectional study into prevalence and risk indicators of digital hemorrhages in female dairy calves. Prev. Vet. Med
12. GREENOUGH, PAUL (2007): Bovine Laminitis and Lameness.
13. GREENOUGH, P.R., A.D. WEAVER (1996.): Lameness in cattle. 3<sup>rd</sup> edition. W.B. Saunders. Philadelphia.
14. GREENOUGH, P.R., J.J. VERMINT, J.J. MCKINNON (1991.): Laminitis like changes in the claws of feedlot cattle. Can. Vet. J.



15. GÜNTHER, M. (1974.): Klauenkrankheite. Veb Gustav Fischer. Jena.
16. HORVAT, I. (2005.): Bolesti papaka krava na području Veterinarske stanice Zaprešić, Magistarski stručni rad, Sveučilište u Zagrebu, Veterinarski fakultet Zagreb
17. HUANG, Y., R. SHANKS (1993.): Within herd estimates of heritabilities of hoof characteristics. J. Dairy. Sci.
18. ISHLER, V.A., D.R. WOLFGANG (2009.): Prevention and Control of Foot Problems in Dairy Cows. Penn State College of Agricultural Sciences.
19. KOS, J. (1997.): Kirurške bolesti u: Govedarstvo u obiteljskim gospodarstvima, Zbornik radova Veterinarski dani '97 Cavtat
20. KOS, J. (1998.): Kirurške bolesti U: Hadžiosmanović, M., Karadjole, I.: Unapređenje higijene i kakvoće mlijeka tijekom proizvodnje na obiteljskim gospodarstvima. Sveučilište u Zagrebu, Veterinarski fakultet Zagreb
21. KOS, J. (2003.): Hromosti goveda kao uzrok smanjene proizvodnje mlijeka. Pozvano predavanje Veterinarski dani 2003., Šibenik
22. LIVESEY, C.T., T. HARRINGTON, A.M. JOHNSTON, S.A. MAY, J.A. METCALFE (1998.): The effects of diet and housing on the development of sole HEMORRHAGES, WHITE LINE HEMORRHAGES AND HEEL EROSION IN HOLSTEIN HEIFERS. ANIM. SCI.
23. MASON, COLIN, JILL OFFER (2007.): Preventing Lameness in Dairy Cows: Hoof Lesions; their identification, treatment, management and prevention.
24. MCLENNAN, M.W. (1988.): Incidence of lameness requiring veterinary treatment in Queensland. Aus. Vet. J.
25. POPESKO, P. (1990.): Atlas topografske anatomije domaćih životinja, Zagreb.
26. READ, D.H., R.L. WALKER (1994.): Papillomatous digital dermatitis of dairy cattle in California: Clinical characteristics. Proceedings of the VIII International Symposium on Disorders of the Ruminant Digit. Banff, Canada.
27. RODRIGUEZ, LUIS (2008.): Lameness Evaluation, Hoof Trimming and Responses to Organic Trace Minerals Supplementation.
28. ROENFELDT, SHIRLEY (2000.): How to Judge a Hoof Trim. Dairy Herd Management.
29. ROENFELDT, SHIRLEY (2005): Reduce Lameness Losses. Dairy Herd Management.
30. SHEARER, J.K., S. VAN AMSTEL (2000.): Lameness in Dairy Cattle. Kentucky Dairy Conference.

31. STOKKA, GERALD, JOHN F. SMITH, JAMES R. DUNHAM, TRAVIS VAN ANNE (2008.): Lameness in Dairy Cattle. Extension
32. SINGH, S.S., WARD, K., LAUTENBACH, R.D. MURAY (1993.): Behaviour and lame and normal dairy cows in cubicles and in a straw yard. Vet.Rec.
33. SPRECHER, D.J., D.E. HOSTETLER, J.B. KANEENE (1997.): Locomotion scoring of dairy cattle. Theriogenology.
34. STANEK, C. (1996.): Examination of the locomotor system, U: Greenough, P.R., A.D. WEAVER (1996.) Lameness in cattle 3<sup>rd</sup> edition. W.B. Saunders. Philadelphia.
35. TOHOLJ, B., STEVANČEVIĆ, M. (2013.): Hromost kod goveda, Novi Sad, Srbija.
36. WHAY, H.R. (2002.): A review of current pain management in ruminants. 12<sup>th</sup> Int. Symp. Lameness in Ruminants Florida USA. Proceedings.
37. WEBSTER, A.J.F. (2001.): Effects of housing and two forage diets on the development of claw horn lesions in dairy cows at first calving and in first lactation. Vet.J.
38. ZINPRO (2002.): Locomotion Scoring Good 'Early Warning' System for Potential Hoof (Claw) Disorders.

## 12.SAŽETAK

Kao što navedeno u tekstu, hromosti predstavljaju treći najveći zdravstveni problem goveda na mliječnim farmama diljem svijeta. Važno je skrenuti stočarima pozornost na adekvatnu provedbu zoohigijenskih mjera i kvalitetan način držanja životinja da bi se smanjila pojavnost patologije papaka, a samim time i smanjila pojavnost hromosti. Treba naglasiti provedbu protokola za ocjenjivanje stupnja hromosti, koji ukoliko provodimo prema pravilima, hromost možemo detektirati u samim počecima patološkog procesa, te isto tako pravodobno reagirati. Kako je opisano u tekstu postoje različiti bodovni sustavi za detekciju hromosti, svaki od njih nam može biti od velike pomoći u ranom otkrivanju hromosti i bolesti papaka, pa u konačnici i u samoj uspješnosti liječenja. Preporuka je na redovitoj njezi korekciji papaka i ako je moguće upotreba dezinfekcijskih kupki. Ukoliko stočarima problem hromosti uspijemo prikazati kroz izgubljenu dobit, a znantsvenim tezama to i potvrdimo, te stalnom edukacijom stočara pa i veterinarara podižemo razinu svijesti o važnosti prevencije i liječenja hromosti goveda.

## **13. SUMMARY**

### **LOCOMOTION SCORING IN DAIRY COWS**

As noted in the text, lameness are the third largest health problem of dairy cattle around the world. It is important to turn farmer's attention to the proper implementation of zoohygienic measures and the quality of keeping animals in order to reduce the occurrence of cloven hoof pathology and thus reduce the appearance of lameness. It should be emphasized the proper implementation of the protocol for the evaluation of locomotion scoring, which if implemented according to the rules, pathological process on the hoofs can be detected at the early stage, and also timely reaction. It is a recommendation on regular claw trimming and on the hoof baths. If we can show the problem of lameness to the dairyman through the economic losses, and with the scientific researches we confirm this, and with the constant education of dairyman and the veterinarians we raise the level of awareness about the importance of preventing and treating of lameness.

## **14.ŽIVOTOPIS**

Petar Tomšić rođen je 27.02.1990. u Vinkovcima. Prva četiri razreda osnovne škole završava u Štitaru pokraj Vinkovaca kada se s obitelji seli u Split gdje završava osnovnu školu i upisuje srednju školu, smjer Veterinarski tehničar. Maturirao je 2008. Godine. Iste godine upisuje Veterinarski fakultet Sveučilišta u Zagrebu. Za vrijeme srednje škole prisustvovao dva puta na Državnom natjecanju iz biologije (2007. I 2008.). Osvaja prvo mjesto na spomenutom natjecanju 2008. Godine. Za vrijeme studija radi razne studentske poslove. Provodio slobodno vrijeme u raznim sportskim aktivnostima.