

Tumori srca u pasa

Markanović, Robert

Master's thesis / Diplomski rad

2018

Degree Grantor / Ustanova koja je dodijelila akademski / stručni stupanj: **University of Zagreb, Faculty of Veterinary Medicine / Sveučilište u Zagrebu, Veterinarski fakultet**

Permanent link / Trajna poveznica: <https://um.nsk.hr/um:nbn:hr:178:654793>

Rights / Prava: [In copyright](#)/[Zaštićeno autorskim pravom.](#)

Download date / Datum preuzimanja: **2024-07-24**



Repository / Repozitorij:

[Repository of Faculty of Veterinary Medicine -
Repository of PHD, master's thesis](#)



SVEUČILIŠTE U ZAGREBU

VETERINARSKI FAKULTET

Robert Markanović

Tumori srca u pasa

Diplomski rad

Zagreb, 2018.

Diplomski rad izrađen je na Zavodu za veterinarsku patologiju Veterinarskog fakulteta Sveučilišta u Zagrebu.

Predstojnik Zavoda za veterinarsku patologiju: Izv. prof. dr. sc. Marko Hohšteter

Mentori:

Izv. prof. dr. sc. Marko Hohšteter

Prof. dr. sc. Branka Artuković

Članovi povjerenstva za obranu diplomskog rada:

Prof. dr. sc. Željko Grabarević

Prof. dr. sc. Branka Artuković

Izv. prof. dr. sc. Marko Hohšteter

ZAHVALA

Zahvaljujem mentorima prof. dr. sc. Branki Artuković i izv. prof. dr. sc. Marku Hohšteteru na vodstvu, pomoći, neizmjernom strpljenju, pažnji i uloženom trudu pri izradi ovog diplomskog rada. Također zahvaljujem svim djelatnicima Zavoda za veterinarsku patologiju za pomoć prilikom izrade ovog rada.

Posebno hvala svim prijateljima i kolegama na pokazanoj ljubavi, strpljenju, potpori, razumijevanju i pomoći tijekom studiranja.

Najveća zahvala ide mojim roditeljima bez kojih ovo sve ne bi bilo moguće.

POPIS PRILOGA

TABLICE

Tablica 1: Zastupljenost tumora srca (103 pasa).....	31
Tablica 2: Zastupljenost pasmina pasa sa tumorom srca (103 pasa).....	32
Tablica 3: Zastupljenost pasmina pasa sa hemangiosarkomom(54) i kemodektomom (29 pasa).....	33
Tablica 4: Zastupljenost spolova pasa sa tumorom srca (103 pasa).....	34
Tablica 5: Dob pasa sa tumorom srca (103 pasa).....	36
Tablica 6: Dob pasa sa hemangiosarkomom srca (54 pasa) i kemodektomom (29 pasa).....	37
Tablica 7: Lokalizacija hemangiosarkoma (54 pasa) i kemodektoma (29 pasa) u srcu.....	39

GRAFIKONI

Grafikon 1: Zastupljenost tumora srca u 105 uzorka (103 pasa).....	28
Grafikon 2 : Zastupljenost spolova pasa sa hemangiosarkomom (54 pasa).....	35
Grafikon 3: Zastupljenost spolova pasa sa kemodektomima (29 pasa).....	36
Grafikon 4: Zastupljenost dobnih skupina pasa sa tumorom srca, hemangiosarkomom srca i kemodektomom.....	38

SLIKE

Slika 1: Pas, srce, presjek stijenke desne strane, hemangiosarkom.....	29
Slika 2: Pas, srce, hemangiosarkom. HE, x10.....	29
Slika 3: Pas, srce, hemangiosarkom. HE, x40.....	30
Slika 4: Pas, srce, stijenka aorte, kemodektom.....	30
Slika 5: Pas, stijenka aorte, kemodektom. HE, x20.....	31

SADRŽAJ

1. UVOD	6
2. PREGLED LITERATURE	7
3. CILJEVI	26
4. MATERIJALI I METODE	27
5. REZULTATI	28
6. RASPRAVA	39
7. ZAKLJUČCI	43
8. REFERENCE	44
9. SAŽETAK	59
10. SUMMARY	60
11. ŽIVOTOPIS.....	61

1. UVOD

Tumori su, uz teške traume, najčešći uzrok smrti u pasa. Pojava tumora srca općenito nije česta u domaćih životinja osim u pasa. Češće se javljaju u srednje starih i starih jedinki uz iznimku limfoma koji može pogoditi i mlađe pse. Tumori srca se mogu podijeliti na primarne i sekundarne odnosno benigne i maligne. Hemangiosarkom je zbog svoje relativno visoke učestalosti i visokog mortaliteta najznačajniji tumor u pasa, a slijedi ga kemodetom i ostali razni tumori. U većini slučajeva životinja ne ispoljava skoro nikakve ili vrlo nespecifične, uglavnom kratkotrajne kliničke znakove pa stoga vlasnici s nevjericom prihvaćaju spoznaju da je njihova životinja bolovala od maligne bolesti koja je naglo završila uginućem. Iz navedenih razloga glavni interes istraživanja će biti hemangiosarkomi i kemodetomi.

Kako se većina lešina i tkiva s tumorima iz područja Republike Hrvatske dostavlja na Zavod za veterinarsku patologiju na histopatološku dijagnostiku, obdukciju, citološku i imunohistokemijske pretragu, cilj nam je da u ovom diplomskom radu analiziramo primarno hemangiosarkome i kemodetome s kliničkim i patološkoanatomskim nalazima iz arhiva Zavoda za veterinarsku patologiju za razdoblje od 1.1.2009 do 31.1.2017. Utvrditi će se učestalost tumora srca, njihova lokalizacija na srcu, povezanost s pasminom, spolom i starosti te podaci vezani za eventualno metastaziranje i sekundarne patološke promjene koje su posljedica tumora. Dobiveni podaci će se obraditi te koristiti u svrhu poboljšanja dijagnostike, postavljanja točnije prognoze, bolje edukacije vlasnika te eventualno pravovremene terapije oboljelih životinja.

2. PREGLED LITERATURE

Grada i funkcija srca

Kada govorimo o građi i funkciji srca ono je središnji organ krvožnog sustava. Ono je uglavnom građeno od srčanog mišića (lat. myocardium) koji oblikuje šupljinu podijeljenu u četiri prostora: desnu pretkljetku, desnu kljetku, lijevu pretkljetku i lijevu kljetku. Srce je smješteno u osrčju (lat. pericardium), a zajedno s njim (između dvije pleuralne vreće) u medijastinalnom prostoru (lat. spatium mediastinale) (KÖNIG i sur., 2008.).

Osrčje ili perikard je vezivno serozna vreća koja usko priliježe uz srce i u kojoj je smješteno srce. Osrčje je u osnovi duboka invaginacija koja čini šupljinu (lat. cavum pericardii). U njoj se nalazi mala količina serozne tekućine (lat. liquor pericardii) koja sprečava trenje i olakšava pokrete srca u osrčju. Osrčje je samo djelomično rastezljivo i može se neznatno proširiti za vrijeme ritmičkih pulsacija srca. Nakupljanje velike količine likvora u šupljini perikarda vrši pritisak na srce i slabi srčanu funkciju (srčanu tamponada) (KÖNIG i sur., 2008.).

Srce je smješteno u srednjem medijastinalnom prostoru zajedno s osrčjem i to većim dijelom (60%) leži lijevo od medijalne ravnine. Ono leži od trećeg do šestog rebra, a kod mačke i psa do sedmog rebra. Srce ima oblik stošca s bazom okrenutom dorzalno i s vrhom usmjerenim ventralno do blizu ošita. Baza srca leži u visini horizontalne ravnine koja prolazi sredinom prsnog koša. Kod psa i kod mačke os srca je tako usmjerena da je baza više kraniodorzalno, a vrh srca kaudoventralno. Veći dio površine srca je prekriven plućima ispunjenim zrakom, osim u području srčanog usjeka pluća (lat. incisura cardiaca). U srčanom usjeku pluća leži srce u uskom dodiru s lateralnom stijenkom prsnog koša, od koje je odvojeno samo osrčjem i pleurom mediastinalis (KÖNIG i sur., 2008.).

Srce se sastoji od lijeve arterijske i desne venske polovice, a svaka od njih se sastoji od klijetke (lat. *ventriculus cordis*) i pretklijetke (lat. *atrium cordis*). Desna i lijeva srčana polovina potpuno su odvojene jedna od druge srčanim pregradama (lat. *septum interventriculare* i *septum interatriale*) (KÖNIG i sur., 2008.).

Pretklijetke leže na bazi srca i obuhvaćaju svojim lijevo usmjerenim uškama (lat. *auricula cordis*) početni dio aorte i plućnog debla (lat. *truncus pulmonalis*). Kranijalni rub srca (lat. *margo ventricularis dexter*) je kod mlađih životinja neposredno do timusa, a kaudalni rub (lat. *margo ventricularis sinister*) naliježe na ošit. Kranijalni rub srca je neznatno konveksan, a kaudalni rub je gotovo ravan jer je stijenka desne klijetke tanja od stijenke lijeve klijetke. Koronarni žlijeb (lat. *sulcus coronarius*) označava granicu između pretklijetki i klijetki. U koronarnom žlijebu kao i u uzdužnim žlijebovima nalaze se koronarne krve žile djelomično ili sasvim okružene subepikardijalnim masnim tkivom. Srce je podijeljeno unutarnjim uzdužnim pregradama između klijetki (lat. *septum interventriculare*) i između pretklijetki (lat. *septum interatriale*) na lijevu i desnu polovinu. One su poprečnom pregradom nepotpuno podijeljene u pretklijetke srca (lat. *atrium cordis*), u koje dotječe krv, i u klijetke srca (lat. *ventriculus cordis*), iz kojih se istiskuje krv (KÖNIG i sur., 2008.).

U desnu preklijetku ulijevaju se kranijalna i kaudalna šplja vena i koronarni sinus (lat. *sinus coronarius*) koji skuplja vensku krv iz najvećeg dijela srca. Pretklijetka je podijeljena na glani sinusni dio (lat. *sinus venarum cavarum*) i slijep dio, desnu ušku (lat. *auricula dextra*). Između ušća kranijalne i kaudalne šuplje vene nalazi se poprečna mišićna izbočina (lat. *tuberculum intervenosum*) koja usmjeruje tok krvi kroz artioventikularni otvor (lat. *ostium atrioventriculare dextrum*) i sprečava vrtloženje krvi. Kaudalno od *tuberculum intervenosum* u blizini ušća kaudalne šuplje vene na septumu interatrijale nalaz se ovalno udubljenje *fossa ovalis*, koja je ostatak fetalnog foramena ovale, spoja između lijeve i desne pretklijetke (KÖNIG i sur., 2008.).

Lijeva pretkljetka oblikuje lijevi dorzokaudalni dio baze srca. Ona prima arterijsku krv iz plućnih vena i otvara se u lijevu kljetku preko lijevog atrioventriklarnog otvora. Kljetke srca čine njegov najveći dio. One su odvojene od pretkljetki s poprečnom nepotpunom pregradom koja je smještena u visini koronarnog žlijeba. Desna kljetka je polumjesečastog oblika na poprečnom presjeku i daje stožasti izgled površini lijeve kljetke. Ona ne dopire do vrha srca koji redovito čini lijeva kljetka. Desna kljetka prima vensku krv iz desne pretkljetke, a istiskuje ju kroz ljevkašti izlazni dio *conus arteriosus* u plućno deblo (lat. *truncus pulmonalis*), i kroz njega u pluća. Desni atrioventrikularni otvor (lat. *ostium atrioventriculare dextrum*) zatvara desni trodijelnim atrioventrikularni zalistak. Zalistak se sastoji od tri jedra (lat. *cuspis*) koji se svojim vanjskim rubom prihvaćaju za rub vezivnog prstena koji je dio srčanog skeleta (lat. *skeleton cordis*), a ugrađen je u stijenku atrioventrikularnog otvora. Zalistak je srastao na svome hvatištu, a otvara se prema središtu otvora. Za slobodni rub svakog zaliska se prihvaćaju vezivni trakovi (lat. *chordae tendineae*). *Chordae tendineae* prihvaćaju se za mišićne tvorbe oblika bradavice (lat. *mm. papillares*), a završavaju na slobodnom rubu i ventrikularnoj površini trikuspidalnog zaliska. *Chordae tendineae* su tako raspoređene da povezuju svaki mišić s dva jedra na zalisku i svako jedro zaliska za dva papilarna mišića. Ovakav raspored sprečava izvrtanje zalistaka u pretkljetku za vrijeme sistole kljetke. Trikuspidalni zalistak ima ulogu povratnog ventila. On sprečava povrat krvi iz desne kljetke u desnu pretkljetku za vrijeme sistole. Za vrijeme dijastole koja slijedi nakon sistole, sprečava se povrat krvi iz plućnog debla u desnu kljetku pomoću trodijelnih zalistaka nalik džepu (lat. *valva trunci pulmonalis*). Ovi zalisci smješteni su na otvoru plućnog debla, a čine ih tri polumjesečasta zaliska (lat. *valvulae semilunares*) koji su usmjereni prema plućnom deblu (KÖNIG i sur., 2008.).

Lijeva srčana kljetka spojena je s lijevom pretkljetkom preko lijevog atrioventrikularnog otvora (lat. *ostium atrioventriculare sinistrum*). Iz pluća plućnim venama

dolazi oksigenirana krv u lijevu pretkljetku, a iz nje u lijevu kljetku i potom aortom po čitavom tijelu. Lijeva srčana kljetka ima oblik stošca čiji vrh oblikuje vrh srca. Stijenka lijeve kljetke je deblja nego stijenka desne kljetke, doke je volumen obje kljetke jednak. Lijevi atrioventrukularni otvor (lat. ostium atrioventricularre sinistrum) zatvoren je lijevim atrioventrikluarnim zaliskom (lat. valva atrioventricularis sinistra seu valva bicuspidalis seu mitralis). Njegova građa je jednaka kao i građa desnog atrioventrikluarnog zaliska, ali se on sastoji od dva dijela. Otvor aorte (lat. ostium aortae) je otvor lijeve kljetke kroz koji krv idu u uzlazni dio aorte (lat. aorta ascendens). Za vrijeme dijastole on je zatvoren zaliscima aorte (lat. valva aortae). Zalisci su polumjesečastog oblika, slične građe sa zaliscima trunkusa pulmonalis, ali su vezivnotkivni čvorići (lat. noduli valvularum semilunarium) smješteni na rubu zaliska aorte uvijek jače istaknuti. Neposredno uz semilunarne zaliske stijenka aorte je proširena u bulbus aortae (KÖNIG i sur., 2008.).

Stijenka srca građena je od tri sloja: endokard, miokard i epikard. Endokard je tanki, glatki sloj koji oblaže unutrašnju stijenkku srca, pokriva srčane zaliske s obje strane i nastavlja se kao intima u stijenkku krvnih žila. Miokard ili srčani mišić čini najveći dio stijenske srca. Građen je od srčane poprečnoprugaste muskulature čija vlakna imaju jezgru u sredini. Mišićna vlakna se međusobno spajaju i tako čine mrežastu strukturu sa spojnim prugama (lat. disci intercalares) koje označavaju spojeve između vlakana. Za razliku od poprečnoprugastog skeletnog mišićja srčana muskulatura se ne zamara i njen rad je pod utjecajem autonomnog žičanog sustava. Odgovor na podražaj stanica srčane muskulature podliježe zakonu sve ili ništa. Miokard pretkljetke je tanak, a na ušću šupljih vena i plućnih vena mišićni snopovi su raspoređeni kružno i oblikuju prstenaste omče koje drže lumen vena stalno otvorenim dok se one prazne u pretkljetku. Muskulatura pretkljetki je vezana za vezivnotkivni srčani skelet. Miokard kljetki slični mišićnoj stijenci drugih šupljih organa, podijeljen je u duboki podužni, srednji kružni i površinski podužni sloj (KÖNIG i sur., 2008.).

Tumori srca

Primarni tumori srca u ljudi prvi put su prepoznati još u 16. stoljeću, a prva dijagnoza zabilježena je tijekom obdukcije 1930-ih godina (COLUCCI i BRAUNWALD, 1992). Razvitkom tehnologije nastale su nove metode dijagnostike kao što su angiokardiografija, ultrazvuk srca i dr. koje su poboljšale detekciju tumora srca u ljudi i životinja. (COLUCCI i BRAUNWALD, 1992.; THOMAS i sur., 1984.; ATKINS i sur., 1984.; SWARTOUT i sur., 1987.; KROTJE i sur., 1990.; WARE i sur., 1994.).

Tumori srca i perikarda su rijetki u populaciji pasa. Manje studije su pokazale učestalost između 0,12% (DETWEILER i PATTERSON, 1965.) i 4,33% (PRANGE i sur., 1988.) dok je jedna veća studija (ukupnog uzorka od 729 265 pasa) pokazala učestalost 0,19% (WARE i HOPPER, 1999.). Tumori se najčešće javljaju u srednje starih do starih pasa, uz iznimku limfoma koji može pogoditi mlade jedinke (WARE i HOPPER, 1999.). Tumore srca dijelimo na benigne i maligne odnosno primarne i sekundarne (AUPPERLE i sur., 2007.; KISSEBERTH, 2013.). Rezultati istraživanja u pogledu odnosa primarnih naspram sekundarnih tumora su različiti. Ware i Hopper su 1999. identificirali 84% primarnih i samo 16% sekundarnih tumora srca, dok su Aupperle i suradnici pregledali nalaze obdukcije sa histopatološkom analizom i utvrdili 31% primarnih i 69% sekundarnih tumora srca (AUPPERLE i sur., 2007.).

Gledajući lokalizaciju, primarni tumori srca najčešće se javljaju na mjestu desne srčane predklijetke i uške desne srčane predklijetke (63%), zatim na bazi srca (18%) te lijevoj srčanoj klijetki (9%) (AUPPERLE i sur., 2007.). Većina tumora desne srčane pretklijetke i uške desne srčane pretklijetke su hemangiosarkomi koji pokazuju sklonost metastaziranju bez obzira na pojavu izljeva u perikard. Suprotno njima, tumori baze srca kao što su kemodektomi često prikazuju benigno ponašanje sa niskom pojavom metastaziranja i perikardijalih izljeva (OGBUN, 1993.; OWEN i sur., 1996.). Za razliku od primarnih,

sekundarni tumori srca najčešće se javljaju u slobodnoj stijenci lijeve klijetke, intraventrikularnom septumu ili oboje. Samo 25% sekundarnih tumora srca javlja se u desnoj predklijetki, stijenci desne klijetke ili oboje (AUPPERLE i sur., 2007.; AUPPERLE i ELLENBERGER, 2012.).

Pasmine kod kojih se češće javljaju tumori srca su: njemački ovčar, zlatni retriever, bokseri, buldozi, bostonski terijeri, škotski terijeri, engleski seteri, afganistanski hrtovi, francuski buldozi i perzijski hrtovi (WARE i HOPPER, 1999.). Pasmine izložene posebnom riziku nastanka hemangiosarkoma srca (kao i hemangiosarkoma slezene) su njemački ovčar i zlatni retriever (WARE i HOPPER, 1999.; WALTER i RUDOLPH, 1996.). Brahiocefalične pasmine su prediponirane nastanku kemodektoma, posebno bokseri jer se mislilo da kronična hipoksija posebno stimulira kemoreceptore (HAYES, 1975.; HAYES i SASS, 1988.), ali ta hipoteza nije dokazana stoga se prednost daje genetičkoj komponenti. Sekundarni tumori srca mogu zadesiti bilo koju pasminu.

Najčešća vrsta tumora srca je hemangiosarkom (69%) (WARE i HOPPER, 1999.; WALTER i RUDOLPH, 1996.), a zatim ga slijede tumori aortalnog tjelešca (kemodektomi) (WALTER i RUDOLPH, 1996.; SZCZECH i sur., 1973.) limfomi (MACGREGOR i sur., 2005.) i karcinomi ektopičnog tkiva štitnjače (WARE i HOPPER, 1999.; WALTER i RUDOLPH, 1996.; AUPPERLE i sur., 2007.; BRACHA i sur., 2009.) Rjeđe se javljaju preostale vrste tumora kao što su: adenom štitnjače (WALTER i RUDOLPH, 1996.), melanom, blastom (DI PALMAI sur., 2010.), mezoteliom (IKEDE i sur., 1980.; BALLI i sur., 1980.; BROWER i sur., 2006.; YAMAMOTO i sur., 2013.), miksom (ROBERTS, 1959.; DARKE i GORDON, 1974.; MACHIDA i sur., 2003.; AKKOC i sur., 2007.; FERNANDEZ-DEL PALACIO i sur., 2011.), neidentificirani sarkom (GRIECO i sur., 2008.), fibrom (LOMBARD i GOLDSCHMIDT, 1980.), fibrosarkom (MADARME i sur., 2004.; SPELTZ i sur., 2007.; VICINI i sur., 1986.), rabdomiom (MANSFIELD i sur., 2000.), rabdomiosarkom

(KROTJE i sur., 1990.), lejomiom (GALLAY i sur., 2011.), lejomiosarkom, hondrom (FEWS i sur., 2008.), hondrosarkom (DUPUY-MATEOS i sur., 2003.; MELLANBY i sur., 2003.), osteosarkom (RAMOO, 2013.; SATO i sur., 2004.; SCHELLING i MOSES, 1994.), lipom (BRAMBILLA i sur., 2006.; KOLM i sur., 2002.; DIMPSON i sur., 1999.) i dr.

Kako su hemangiosarkomi i kemodektomi glavni interes ovog rada biti će detaljnije obrađeni u daljnjem tekstu.

Hemangiosarkom

Hemangiosarkomi (maligni hemangioendoteliom, angiosarkom) su maligni tumori vaskularnog endotela. Ovi tumori su opisani i u mačaka, ovaca, konja i krava, no najčešći su u pasa (PRIESTER i MCKAY, 1980.; SPANGLER i CULBERTSON, 1992.). Procjenjuje se tako da ovaj tumor čini čak do 5 – 7 % svih neoplazija pasa (MODIANO i sur., 2007.), dok istraživanja na psima iz Hrvatske pokazuju da je taj postotak nešto niži te iznosi oko 3% (ŠOŠTARIĆ-ZUCKERMANN i sur., 2013.). Procjenjuje se da zastupaju oko 5% svih nekutanih primarnih malignih tumora i 12-21% svih meznehimalnih tumora u pasa (BASITANELLO, 1983.; MACVEAN i sur., 1978.). Hemangiosarkomi čine 2.3% do 3,4% ukupnog broja kožnih tumora i 45% do 51% tumora slezene u pasa. (SPANGLER i CULBERTSON, 1992.; DAY i sur., 1995.; SPANGLER i KASS, 1997.). Zahvaća uglavnom srednje stare i stare pse iako postoje izvještaji i o psima mlađima od 3 godine oboljelih od ovog tumora. (DAY i sur., 1995.; PATNAIK i LIU, 1977.; SCHULTHEISS, 2004.; OKSANEN, 1978.; ARP i GRIER, 1984.; BROWN i sur. 1985.). Najčešće zahvaćene pasmine pasa su njemački ovčar, zlatni retriever i labrador retriever (MODIANO i sur., 2007.; GRANT MAXIE i ROBINSON, 2007.) Postoji mala predispozicija u muških jedinki. (SCHULTHEISS, 2004.; OKSANEN, 1978.; BROWN i sur. 1985.; SREBRENİK i

APPLEBY, 1991.; GAMLEM i sur., 2008.). Iako je etiologija nejasna postoje studije na ljudima koja su pokazala povezanost sa hemangiosarkomima i izlaganju tiaziju dioksidu, arsenu, vinil kloridu i androgenima (FALK i sur., 1981.).

Zabilježen je povećan razvoj hemangiosarkoma u pasa koji su bili izloženi ionizirajućem zračenju prenatalno ili postnatalno (BENJAMIN i sur., 1998.). Kožni hemangiosarkomi su puno češći u pasa koji imaju manje pigmenta i tanji dlačni pokrov (HARGIS i sur., 1992.). Postoji sve veći broj dokaza da je molekularni poremećaj u regulaciji angiogeneze važan u patogenezi hemangiosarkoma. Trenutačno je jedan fokus istraživanja na receptorima tirozin kinaze kao što su β -receptor faktora rasta porijeklom iz trombocita (eng. platelet-derived growth factor), Src, CD117(c-Kit) i faktor rasta vaskularnog endotela 3 (eng. vascular endothelial growth factor-3) koji su jako eksprimirani kod hemangiosarkoma. To upućuje na važnost faktora rasta u regulaciji i stvaranju ovih tumora (ROBINSON i ROBINSON, 2016.).

Studije na ljudima demonstrirale su obilnu ekspresiju angiogenih faktora rasta kao što su: faktor rasta vaskularnog endotela (VEGF), faktor rasta osnovnog fibroblasta (bFGF) i angiopoetini 1 i 2 (Ang-1 i -2) u stanicama hemangiosarkoma (CLIFFORD i sur., 2001.; DUDA i SORENMO, 1997.; AMO i sur., 2004.; BROWN i sur., 1996.; HASHIMOTO i sur., 1995.; YAMAMOTO i sur., 1999.) Takvi rezultati nam sugeriraju autokrine stimulacije jednog ili više navedenih receptora što dovodi do poremećaja proliferacije i preživljavanja. Najčešće primarno mjesto nastanka hemangiosarkoma u pasa je slezena (PRIESTER i sur., 1980.; SCULUTHEISS, 2004.; OKSANEN, 1978.; BROWN i sur., 1985.; SREBRENİK i APPLEBY, 1991.). Ostala česta mjesta nastanka su desna pretkljetka, koža i potkožje te jetra (SCULUTHEISS, 2004.; BROWN i sur., 1985.; HARGIS i sur., 1992.). Pojava hemangiosarkoma zabilježena je rjeđe u plućima, bubrezima, usnoj šupljini, mišićima,

kostima, mokračnom mjehuru, lijevoj klijetki i dr. (OKSANEN, 1978.; BROWN i sur., 1985.; ERDEM i PEAD, 2000.; LIPTAK i sur., 2004.)

Makroskopski variraju u veličini, mekane ili želatinozne konzistencije su, često ispunjeni sa krvi te imaju područja nekroze na površini. Slabo su ograničeni, nisu kapsulirani te često se drže za susjedna tkiva. Boja im varira od blijedo sive do tamno crvene i ljubičaste. Izrazito su krhki te posljedično tome lako krvare. Histološki, hemangiosarkomi se sastoje od nezrelih, pleomorfnih endotelnih stanica koje formiraju strukture krvnih žila nepravilne građe i toka. U takvim je tumorskim krvnim žilama povećana sklonost nastanka tromboze (PULLEY i STANNARD, 1990.; GAMLEM i NORDSTOGA, 2008.)

Psi sa hemangiosarkomom srca u većini slučajeva ne prikazuju skoro nikakve ili vrlo nespecifične, obično kratkotrajne simptome. Klinički znakovi kao što su letargija, kolaps, netolerancija fizičke aktivnosti, dispnea te kašalj, povezani su sa perikardijalnim izljevom, tamponadom srca i zatajenjem desne strane srca (BERG i WINGFIELD, 1984.; DUNNING i sur., 1998.; THAMM, 2007.; TOBIAS i MCNIEL, 2008.; WEISSE i sur., 2005.). Česte abnormalnosti koje se mogu zabilježiti prilikom kliničkog pregleda su prigušeni srčani ton, slabi femoralni puls, abdominalna tekućina i povećani napor za disanjem (BERG i WINGFIELD, 1984.; THAMM, 2007.; TOBIAS i MCNIEL, 2008.; WEISSE i sur., 2005.).

Kompletna dijagnostika pacijenta sumnjivog na hemangiosarkom uključuje hematološku i biokemijsku pretragu, pretragu koagulacija, snimanje toraksa i abdomena, abdominocentezu i ultrazvučnu pretragu srca. Često je prisutna anemija uz pojavu šistocita i akantocita. Anemija može biti regenerativna ili neregenerativna ovisno o tijeku bolesti. Dodatno, može biti prisutna neutofilija (SCAVELLI i sur., 2006.; PINTAR i sur., 2003.).

Uočena je blaga do jaka trombocitopenija u 75% do 97 % slučajeva (PINTAR i sur., 2003.; HAMMOND i PESILLO- CROSBY, 2008.; HAMMER i sur., 1991.; HARGIS i FELDMAN, 1991.). Biokemijska pretraga seruma je nespecifična i uključuje hipoalbuminemiju, hipoglobulinemiju i blago povećanje jetrenih enzima (PINTAR i sur., 2003.; CULP i sur., 2008.). Nalaz koagulacija vrlo je koristan u životinja sa sumnjom na hemangiosarkomom. Promjene u kasakadi koagulacije (protrombinsko vrijeme [PT], aktivirano parcijalno trombotičko vrijeme [APTT], broj trombocita, aktivirano vrijeme grušanja, koncentracija fibrinogena, produkti fibrina) vidljive su u većine pacijenata te približno 50% životinja imaju poremećaje koagulacije koji zadovoljavaju kriterije diseminirane intravaskularne koagulopatije (DIC) (HAMMER i sur., 1991.; MARUYAMA i sur., 2004.).

U mnogim slučajevima citološka i histološka potvrda tumora srca nije dobivena tijekom života pacijenta, međutim FNA i biopsija tkiva trebala bi biti učinjena kada je to indicirano i tehnički moguće. Što se tiče EKG-a životinja sa tumorom srca, on može biti normalan ili pun raznih aritmija koje mogu biti povezane sa položajem primarnog odnosno sekundarnog tumora ili ishemije i hipoksije miokarda. Kod perikardijalnih izljeva moguće je uočiti nizak QRS kompleks i električni alterans (BONAGURA, 1981.). Sinusna tahikadija je uobičajena kod tamponade srca. Abnormalnosti u provođenju impulsa i ritmu srca može biti povezano sa infiltracijom tumora u miokard. Rendgenogram toraksa može nam otkriti povećanje srca ili izljev povezan sa tamponadom srca. Velike lezije, ako su vidljive, uglavnom su vezane za područja kao što su desna pretklijetka i baza srca. Također mogu biti vidljive metastaze u plućima.

Važna dijagnostička metoda otkrivanja tumora srca jest ultrazvučna pretraga (GIDLEWSKI i PETRIE, 2003.; THOMAS i sur., 1984.; FRUCHTER i sur., 1992.). U jednom istraživanju u kojem je sudjelovalo 107 pasa sa perikardijalnim izljevom, osjetljivost

i specifičnost ultrazvučne pretrage za otkrivanje tumora srca bila je 82% i 100%, odnosno za otkrivanje tumora desne pretklijetke 82% i 99%, odnosno za otkrivanje tumora baze srca 74% i 98% (MACDONALD i sur., 2009.). U 65% do 90 % slučajeva moguće je lako uočiti tumorsku masu na pretklijetki (THOMAS i sur., 1984.; FRUCHTER i sur., 1992.), međutim neki psi mogu posjedovati kvni ugrušak unutar perikarda koji može stvarati privid tumorske mase. Kako odsutnost tumorske mase ne isključuje hemangiosarkom tako ni njezina prisutnost ne potvrđuje 100% dijagnozu. Dijagnostika mezotelioma ultrazvučnom pretragom može biti otežana i dati lažni negativni nalaz osim ako postoji diskretna masa tumora povezana sa perikardom. Napredne dijagnostičke pretrage kao magnetna rezonanca i CT mogu biti korisne u posebnim slučajevima (DE RYCKE i sur., 2005.; MAI i sur., 2010.; HANSEN i sur., 2011.; NAUDE i MULLER, 2006.). Citološka pretraga i procjena pH perikardijalne tekućine nisu od posebnog značaja u razlučivanju tumorskih i netumorskih uzroka perikardijalnih izljeva (SISSON i sur., 1984.; FINE i sur., 2003.; DE LAFORCADE i sur., 2005.). Srčani troponin I (cTnI) se čini jako korisnim u dijagnostici hemangiosarkoma srca u pasa. Srčani troponin I i T (cTnT) su osjetljivi i specifični markeri za ishemiju i nekrozu miokarda. U jednom istraživanju psi sa perikardijalnim izljevom imali su povišenu koncentraciju cTnI u serumu, ali ne i cTnT u odnosu na zdrave pse. Osim toga psi sa hemangiosarkomom srca imali su značajno povišenu koncentraciju cTnI, nego psi sa idiopatskim perikardijalnim izljevom. U drugom istraživanju srednja koncentracija cTnI u serumu bila je viša u pasa sa hemangiosarkomom srca, nego u pasa sa hemangiosarkomom na drugim mjestima, drugim tumorima i perikardijalnim izljevima neprouzročnim hemangiosarkomom. Osim toga, psi sa koncentracijom cTnI većom od 2.45 ng/mL u serumu vrlo vjerovatno boluju od hemangiosarkoma srca (SHAW i sur., 2004.; CHUN i sur. 2010.)

Što se tiče terapije pacijenata sa tumorom srca ono se sastoji od liječenja postojećih aritmija i kliničkih znakova zatajenja srca, ako su pristuni. Nažalost, bez efikasne terapije tumora, hemodinamske posljedice često se teško drže pod kontrolom. Kirurška resekcija može biti indicirana u nekih primarnih tumora srca, posebno onih na mjestu uške desne pretkljetke (AROSOHN, 1985.; WEISSE i sur., 2005.; WARE i sur., 1994.; WYKES i sur., 1986.; RIOJA i sur., 2009.). Međutim, resekcija hemangiosarkoma uške desne pretkljetke mora se smatrati palijativnom metodom zbog visoke vjerojatnosti metastaziranja. Također perikardiotomija može ublažiti kliničke znakove. Psi sa tumorima baze srca općenito imaju velike koristi od perikardiotomije bez obzira na postojanje ili izostanak perikardijalnog izljeva tijekom zahvata (VICARI i sur., 2001.; EHRHART i sur., 2002.). Pokazalo se da je torakoskopija bolja opcija nego otvorena torakotomija za biopsiju i perikardiotomiju jer gotovo svi tumori aortalnog tjelešca i blizu 50 % tumora uške desne pretkljetke nisu operabilni (CRUMBAKER i sur., 2010.; WALSH i sur., 1999.; JACKSON i sur., 1999.; KOVAK i sur., 2002.). Protokoli kemoterapije bazirani na doksorubicinu (DOX) uključuju: zasebno DOX, kombinaciju DOX-a i ciklofosfamida i kombinaciju DOX- a , ciklofosfamida i vinkristina. Ti protokoli su korišteni zasebno (DE MADRON i sur., 1987.; CLIFFORD i sur., 2000.) ili u kombinaciji sa operacijom (WEISSE i sur., 2005.) za liječenje hemangiosarkoma srca.

Općenito prognoza pacijenta sa primarnim tumorom srca je loša. Većina objavljenih slučajeva je slabo odregiralo na medicinsku pomoć. Srednje vrijeme preživljavanja pasa sa hemangiosarkomom srca, nad kojima je vršena operacija, je između 46 dana i 5 mjeseci. U slučajevima gdje je korištena kombinacija kirurške resekcije i kemoterapije, vrijeme preživljavanja je značajno produženo za 164 dana operacijom (WEISSE i sur., 2005.) Kompletna resekcija tumora aortalnog tjelešca uobičajeno nije moguća, međutim psi koji su

podvrgnuti perikardiektomiji živjeli su duže (srednje vrijeme preživljavanja 730 dana) od onih koji nisu bili podvrgnuti istom zahvatu (srednje vrijeme preživljavanja 42 dana) (EHRHART i sur., 2002.).

Tumori baze srca

Tumori baze srca su primarne neoplazme ekstrakardijačnog tkiva u pasa, ali započinju svoj rast na bazi srca i mogu uzrokovati vaskularnu opstrukciju i zatajivanje rada srca. Najčešća neoplazma na ovoj lokaciji je tumor aortalnog tjelešca ili kemodektom (paragangliom), ali ponekad uzrok neoplazmi ovoga područja može biti i ektopično tireoidno ili paratireoidno tkivo (VANVLEET i FERRANS, 2007.).

Kemoreceptorski organi su osjetljivi na promijene koncentracije ugljikovog dioksida, promijene pH-a i promijene zasićenosti krvi kisikom te sudjeluju u regulaciji cirkulacije i disanja. Karotidna i aortalna tjelešca mogu pokrenuti povećanje dubine, frekvencije i minutnog volumena disanja putem parasimpatičkih živaca, što uzrokuje povećanje srčane frekvencije i krvnog tlaka putem simpatičkih živaca. Oni su izgrađeni od parenhimskih stanica i zvjezdastih sustentakularnih stanica podupriete finom mrežom kolagenih i retikulinskih vlakana. Živčani završetci sa sinaptičkim vezikulama i živčanim vlaknima su prisutni u neposrednoj blizini kemoreceptorskih stanica. Kemoreceptorski organi nastaju od perivaskularnih mezodermalnih stanica u koje su usađene stanice neuroektodermalnog porijekla. Kemoreceptorske stanice su srodne stanicama srži nadbubrežne žlijezde, ali su kromafin negativne. Produkti sekrecije kao što su vazoaktivni faktori, dopamin, noradrenalin, enkefalin peptidi i adrenomedulin skladišteni su unutar granula citoplazme. Kemoreceptorsko tkivo javlja se na nekoliko mjesta u tijelu uključujući karotidno tijelo, aortalno tijelo, nodule ganglija vagusnog živca, cilijarni ganglij u orbiti, gušteraču, tjelešca unutarnje jugularne vene

ispod srednjeg uha i jugularni glomus povratne grane glosopraingalnog živca (ROSOL i MEUTEN, 2017.).

Iako je kemoreceptorsko tkivo široko rasprostranjeno u tijelu domaćih životinja, tumori istog se uglavnom razvijaju u području aortalnog i karotidnog tjelešca. Tumori aortalnog tjelešca su učestaliji nego tumori karotidnog tjelešca (HAYES i FRAUMENI, 1974).

Kemodektom

Kemodektom i nekromafin paragangliom su sinonimi koji se često koriste kako bi se opisale tvorbe koje nastaju iz kemoreceptorskih organa. Ovi tumori se razvijaju prvenstveno u pasa dok su kod mačaka i goveda rijetki (HARDCASTLE i sur., 2013.; PATNAIK i sur., 1975.). Brahiocefalične pasmine pasa, kao što su bokseri i bostonski terijeri, su predisponirane za razvoj tumora aortalnog i karotidnog tjelešca. Stariji psi (osam i više godina) te muški psi imaju veću šansu oboljevanja od kemodektoma. Multicentrična neoplastična transformacija kemoreceptorskog tkiva pojavljuje se često u brahiocefaličnih pasmina pasa. Približno 2/3 pasa sa tumorom karotidnog tjelešca imalo je također tumor aortalnog tjeleša (DEAN i STRAFUSS, 1975.).

Klinički znakovi povezani sa većim adenomima i karcinomima aortalnog tjelešca uglavnom se manifestiraju kao dekompenzacija srca uslijed pritiska na atrij, vene kave ili oboje (AUPPERLE i sur., 2007.). Mogu se pojaviti dispnea, kašalj, povraćanje, cijanoza, hidrotoraks, hidroperikard, ascites, lokalni edem, edem potkožnog tkiva glave, vrata i prednjih nogu te pasivna kongestija jetre. Akumulacija serozne ili krvlju obojane tekućine u perikardijalnu vreću posljedica je invazije tumorskih stanica u limfatični sustav u području baze srca ili kompresije malih perikardijalnih vena. Psi sa tumorom karotidnog tjelešca uglavnom imaju opipljivu, slabo rastuću masu u anterolateralnom području vrata blizu kuta

mandibule. Veće neoplazme vrše pritisak na jednjak te tako ometaju akt gutanja te isto tako pritiskom na veće vene vrata ometaju cirkulaciju tog područja. Kod iste životinje mogu se javiti drugi klinički znakovi povezani sa prisustvom tumora aortalnog tjelešca (ROSOL i MEUTEN, 2017.).

Tumori aortalnog tjelešca pojavljuju se najčešće kao solitarne mase ili povremeno kao multipli čvorovi unutar perikardijalne vreće blizu baze srca. Znatno variraju veličinom od 0,5 do 12 cm ili više, a karcinomi su veći od adenoma. Solitarni mali adenomi su prihvaćeni za adveticiju pulmonarne arterije i uzlazne aorte ili su ugrađeni u masno vezivno tkivo između glavnih krvnih žila. Imaju glatku vanjsku površinu i na presjeku su bijeli prošarani crveno-smeđim područjima. Veći adenomi mogu utisnuti atrij ili pomaknuti dušnik. Njihova površina je grubo nodularna i prisutna su veća područja krvarenja ili nekroze. Veći aortalni adenomi su multilobularni i djelomično okružuju velike krvne žile na bazi srca. Iako krvne žile mogu biti kompletno okružene neoplastičnim tkivom, jako malo je slučajeva vaskularne konstrikcije (ROSOL i MEUTEN, 2017.).

Tumori aortalnog tjelešca u životinja su češće benigni u odnosu na tumore karotidnog tjelešca. Oni rastu sporo i ekspanzivno i vrše pritisak na venu cavu i atrij. Maligni tumori aortalnog tjelešca rjeđe se javljaju u pasa nego adenomi. Karcinomi aortalnog tjelešca često ulaze u stijenku atrija, perikarda i okolnih velikih krvnih žila tankih stijenki. Karcinomi mogu prodrijeti kroz stijenku pulmonarne arterije i formirati papilarne izdanke unutar lumena žile ili ući u lumen atrija. Vrlo često može se naći veliki tromb koji je prihvaćen za tkivo tumora te se tako još više proteže u lumen atrija. Iako stanice tumora često invadiraju krvne žile, metastaze u pluća, jetru ili kosti su rijetke u pasa sa tumorima aortalnog tjelešca (GILATTO i sur., 1987.; KIM i sur., 2005.).

Tumori karotidnog tjelešca javljaju se blizu bifurkacije zajedničke karotidne arterije (lat. a. carotis communis) u kranijalnom vratnom području. Oni su obično unilateralni, rijetko bilateralni i sporo rastu. Adenomi variraju u veličini od 1 do 4 cm u promjeru, dobro su kapsulirani i imaju glatku vanjsku površinu. Bifurkacija karotidne arterije pripojena je u masu i stanice tumora su čvrsto vezane za adventiciju. Adenomi su čvrsti i bijeli sa rasutim područjima krvarenja te vrlo dobro vaskularizirani. Biopsija i kompletna kirurška ekscizija često su problematični zbog visokog stupnja prokrvljenosti i bliske veze tumora sa glavnim krvnim žilama vrata (ROSOL i MEUTEN, 2017.).

Tumori karotidnog tjelešca su češće maligni nego tumori aortalnog tjelešca. Maligni tumori karotidnog tjelešca su veći (do 12 cm u promjeru), hrapavi i multinodularni. Prisutna su mnoga područja krvarenja i cistične degeneracije unutar tumora. Iako se čini da su karcinomi inkapsulirani, njihove tumorske stanice invadiraju vlastitu kapsulu i stijenku susjednih krvnih i limfnih žila. Vanjska jugularna vena i nekoliko kranijalnih živaca te bifurkacija karotidne arterije mogu biti pripojeni neoplazmi. Veći tumori mogu rezultirati opširnijoj dorzolateralnoj devijaciji dušnika. Metastaze karcinoma aortalnog tjelešca pojavljuju se u oko 30 % slučajeva (DEAN i STRAFUSS, 1975.; OBRADOVICH i sur., 1992.) i pronađene su u plućima, traheobronhijalnim i mediastinalnim limfnim čvorovima, jetri, gušterači i bubrezima. Ponekad metastaze u parenhimatoznim organima, poput bubrega, mogu biti opsežne i gotovo obliterirati zahvaćeni organ. Prisutnost krvnožilnog ili limfatičnog embolusa tijekom biopsije primarnog kemodektoma ne upućuje na metastaze u udaljenim organima (ROSOL i MEUTEN, 2017.).

Histološke karakteristike kemodektoma u osnovi su slične bez obzira na to nastaju li iz aortalnog ili karotidnog tjelešca. Tumorske stanice kemoreceptora su podijeljene na režnjice s dobro izraženim razgranatim trabekulama vezivnog tkiva koje potječe od fibrozne kapsule. Finim septama, građenim od kolagenskih ili retikulinskih vlakana i malih kapilara, podijeljeni su u manja gnijezda.. Stanice tumora često su smještene duž i oko kapilara. Često je prisutna žarišna akumulacija limfocita i makrofaga sa hemosiderinom u kapsuli i glavnim trabekulama vezivnog tkiva (ROSOL i MEUTEN, 2017.).

Tumorske stanice kemodektoma su okrugle do poliedrične i raspoređene u pojedine paketiće. Citoplazma je lagano eozinofilna, fino granulirana i često vakuolizirana. Stanice koje tvore kemodektome često podliježu autolizi. Granice stanica postaju nejasne i citoplazma se čini praznom ako je produljeno vrijeme od uginuća do uzorkovanja tkiva za histopatološku pretragu. Jezgre su okrugle do ovalne i uglavnom centralno smještene. U velikih adenoma ili karcinoma aortalnih tjelešca postoje raštrkana područja gdje su tumorske stanice veće i više pleomorfne. Divovske mononuklearne tumorske stanice sa tamno bazofilnom, multilobarnom jezgrom čudnog oblika izmješane su sa kuboidalnim tumorskim stanicama. Iako su divovske tumorske stanice više prisutne u karcinomima one nisu potvrdni kriterij malignosti. Mali, dobro diferencirani kemodektomi ponekad imaju priličan broj divovskih tumorskih stanica. Tumori karotidnog i aortalnog tjelešca su dobro prokrvljeni i imaju brojne arteriole, velike vene tankih stijenki i obilnu mrežu kapilara u septama vezivnog tkiva. Dosljedan nalaz u kemodektoma su područja krvarenja nastala prekidom tankih stijenki krvnih žila i područja koagulacijske nekroze. Pukotine kolesterola i žarišta mineralizacije su često prisutni u područjima nekroze. Tumorske stanice često invadiraju krvne i limfne žile i stvaraju emboluse. Karcinomi pokazuju učestalost prodiranja tumorskih stanica kroz kapsulu i stijenku velikih krvnih žila i susjednih struktura (npr. stijenka atrijske, bifurkacije dušnika i

perikarda). Invazivne tumorske stanice su pleomorfne i hiperkromatske sa brojnim mitozoma. Precizno odvajanje benignih od malignih oblika nije uvijek moguće. Dva glavna kriterija za malignost su: zabilježene metastaze i mikroskopske ili makroskopske invazije. U odsustvu glavnih kriterija možemo se poslužiti manje pouzdanim kriterijima kao što su: brojne mitoze, celularni i nuklearni pleomorfizam i divovske stanice. Tumori aortalnog tjelešca moraju se razlikovati od adenoma i karcinoma koji su podrijetlom ektopičnog tkiva štitnjače. Oni često pritišću ili invadiraju strukture u prednjem medijastinumu blizu baze srca (ROSOL i MEUTEN, 2017.).

Histološki teško je raspoznati tumor ektopičnog tkiva štitnjače sa kompaktnim celularnim uzorkom od tumora aortalnog tjelešca. Općenito, stanice tumora ektopičnog tkiva štitnjače su manje i imaju više hiperkromatsku jezgru i eozinofilnu citoplazmu nego stanice tumora aortalnog tjelešca. Neoplastične stanice nisu ujednačeno podijeljene u manje paketiće finim nitima vezivnog tkiva i retikulinskim vlaknima. Divovske tumorske stanice su rijetke u tumorima ektopičnog tkiva štitnjače i stroma je manje istaknuta. Dva glavna načina kako ih razlikovati jest prisutnost folikula štitnjače i imunohistokemijska pretraga. Višestruki presjeci uglavnom otkrivaju strukture primitivnog folikula ili folikula sa koloidom iz neoplastičnih stanicama. Imunocitokemijska lokalizacija tireoglobulina u tumoroznim folikulima štitnjače ili ultrastukturalna indentifikacija neurosekretornih granula u kemodektomima su korisne metode razlikovanja ova dva tipa tumora. Povremeno kod pasa mogu se pojaviti karcinomi u kranijalnom medijastinumu. Ovi tumori mogu biti karcinomi stanica folikula štitnjače ili manje uobičajeno nediferencirani neuroendokrini karcinomi, ektopični C –stanični karcinomi, anaplastični karcinomi ili karcinomi pločastog orožnjalog epitela (LIPTAK i sur., 1992.; ROSOL i MEUTEN, 2017.).

Stanice tumora aortalnog i karotidnog tjelešca kod pasa nalikuju normalnim stanicama kemoreceptornog tkiva, ali im nedostaje normalni odnos sa sustentakularnim, živčanim i

vaskularnim elementima (CHEVILLE, 1972.). Velike poliedrične kemoreceptorske ili parenhimske stanice su raspoređene u manje grupe. Gustoća citoplazme neoplatskih stanica varira od svijetle do tamne ovisno o razvoju sekretornih organela i broju skladištenih granula. Elektronski guste, membranama obavijene sekretorne granule koje su prisutne u tumorskim stanicama mogu biti važan dokaz za postavljanje dijagnoze tumora aortalnog tjelešca (ROSOL i MEUTEN, 2017.).

Općenito, sekretorne granule su brojnije u stanicama adenoma nego karcinoma. Zvijezdaste ili sustentakularne stanice često pružaju duge citoplazmatske izdanke okolo i između stanica tumora i smatra se da imaju više strukturalnu nego sekretornu funkciju. Sustentakularne stanice su vidljivije kod adenoma za razliku od malignih kemodektoma. Kromafinske granule se ne mogu vidjeti u citoplazmi stanica koje formiraju kemodektome kao što se vide u feokromocitoma srži nadbubrežne žlijezde, ali kod tumoroznih stanica se mogu imunohistokemijski bojati proteini sekretornih granula ili specifični metabolički enzimi. Citoplazma i sekretorne granule tumorskih stanica mogu se pozitivno bojati na tirozin hidroksilazu, ali ne očekuje se pozitivno bojanje svih tumorskih stanica (Karasawa i sur., 1982.). Imunohistokemija na kromogranin A, neuron specifičnu enolazu, sinaptofisin i S100 se mogu koristiti za bojanje tumorskih stanica, ali markeri neće biti pozitivni u svim slučajevima te nisu svi markeri specifični na kemodektome (BROWN i sur., 2003.; ROSOL i MEUTEN, 2017.).

Kromogranin A je pohranjen unutar sekretornih granula. Broj granula u malignim kemodektomima je uglavnom smanjen pa stoga imunohistokemijsko bojanje na kromogranin A i ostale proteine može biti slabije vidljivo kod malignih tumora (ARESU i sur., 2006.). Kemodektomi će biti negativni na tiroglobulin i kalcitonin što nam može koristiti u razlikovanju njih od C staničnih tumora i tumora stanica folikula štitnjače (ROSOL i MEUTEN, 2017.).

3. CILJEVI

Glavni cilj ovog diplomskog rada je analiza primarno hemangiosarkoma i kemodektoma s kliničkim i patološkoanatomskim nalazima iz arhive Zavoda za veterinarsku patologiju za razdoblje od 1.1.2009 do 31.1.2017. Utvrditi će se učestalost tumora srca, njihova lokalizacija na srcu, povezanost s pasminom, spolom i starosti te podaci vezani za eventualno metastaziranje i sekundarne patološke promjene koje su posljedica tumora.

Dobiveni podaci istraživanja će se obraditi, usporediti s podacima iz literature te koristiti u svrhu poboljšanja dijagnostike, postavljanja točnije prognoze te eventualno pravovremene terapije oboljelih životinja.

4. MATERIJALI I METODE

Pri izradi ovog diplomskog rada korišteni su podaci iz arhive Zavoda za veterinarsku patologiju Veterinarskog fakulteta Sveučilišta u Zagrebu. Provedenim istraživanjem je obavljena analiza računalne baze podataka ISSA Zavoda za veterinarsku patologiju u koju se upisuju patoanatomski, histopatološki, citološki nalazi i nalazi dodatnih laboratorijskih pretraga (mikrobiološka, parazitološka, imunohistokemijska i dr.) svih pacijenata koji su obrađivani na Zavodu za veterinarsku patologiju.

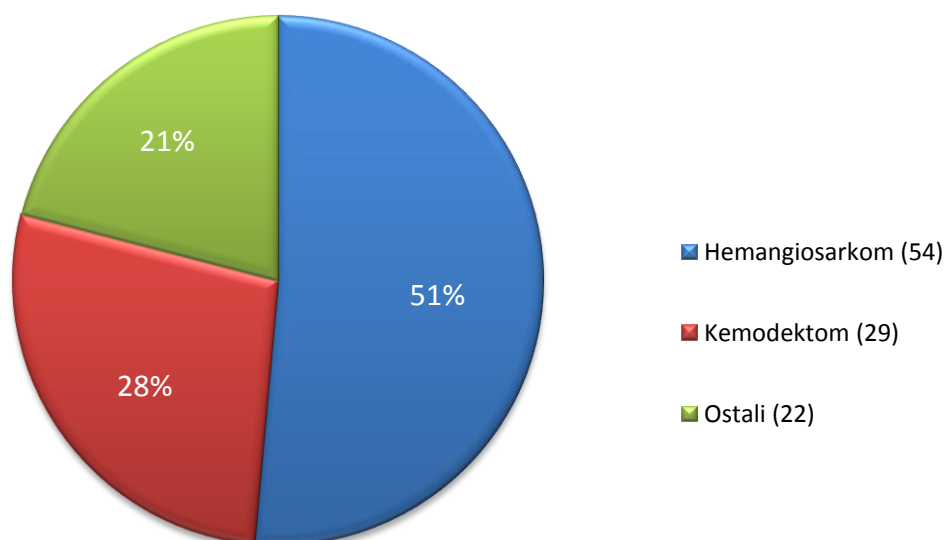
Analiza podataka je obuhvatila razdoblje od osam godina (1.1.2009 do 31.1.2017.), te su analizirani podaci koji su obuhvaćali sve pse kojima je bilo kojom metodom pretrage dijagnosticiran tumor srca.

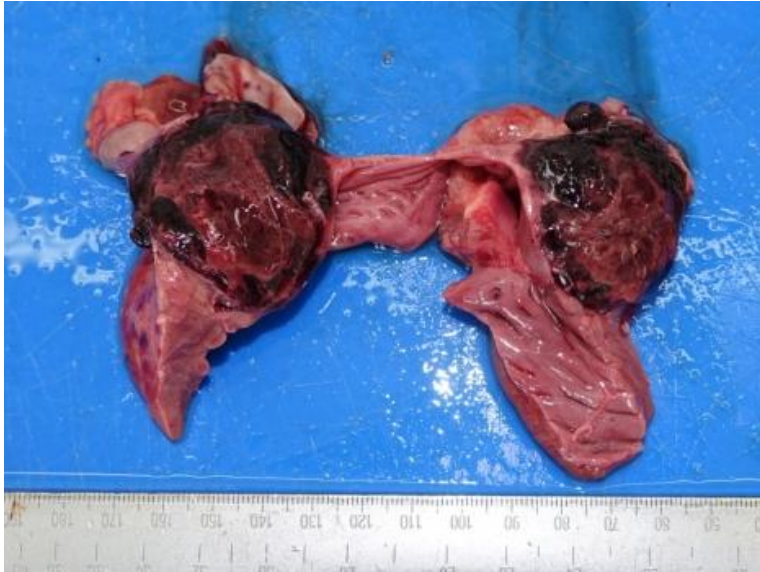Određivan je ukupni broj životinja, pasminski sastav, dob i spol životinja, te vrsta tumora i njihova lokalizacija. Analizirani su rezultati obdukcije, histopatološke, citološke i imunohistokemijske pretrage. Dobiveni podaci su upisani u Excell kompjuterski program, te je obavljena deskriptivna statistika i utvrđeni postotni udjeli za svaki pojedini parametar, te su dobiveni rezultati prikazani u obliku grafikona.

5. REZULTATI

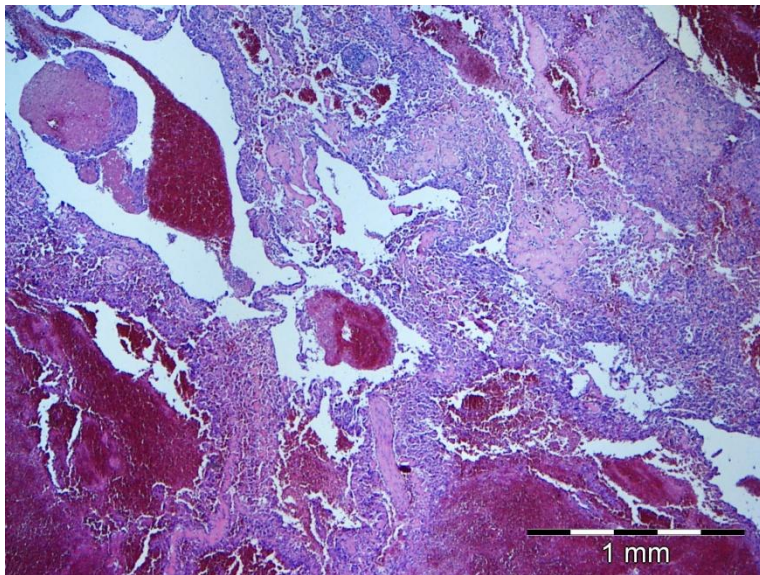
U grafikonu 1 prikazana je zastupljenost hemangiosarkoma, kemodektoma i drugih tumora srca u ukupnom dobivenom uzorku od 105 tumora srca odnosno u 103 pasa.

Grafikon 1: Zastupljenost pojedinih tumora srca (105 uzoraka, 103 pasa)

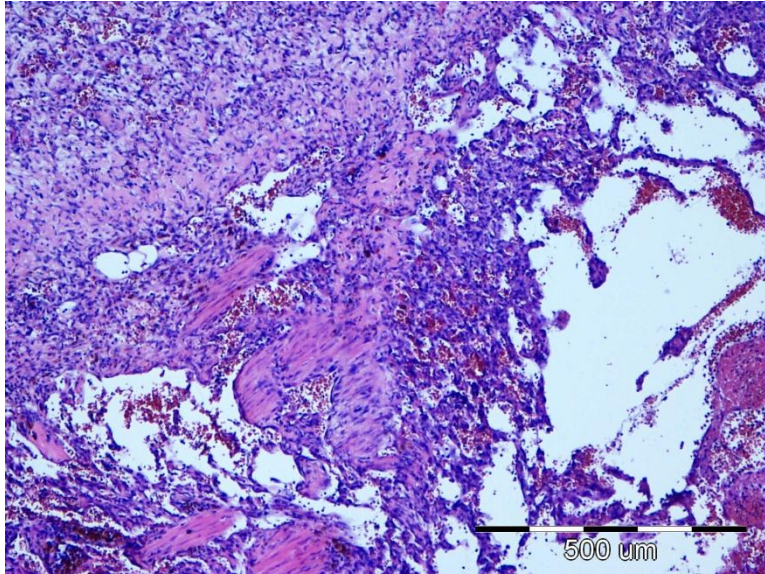




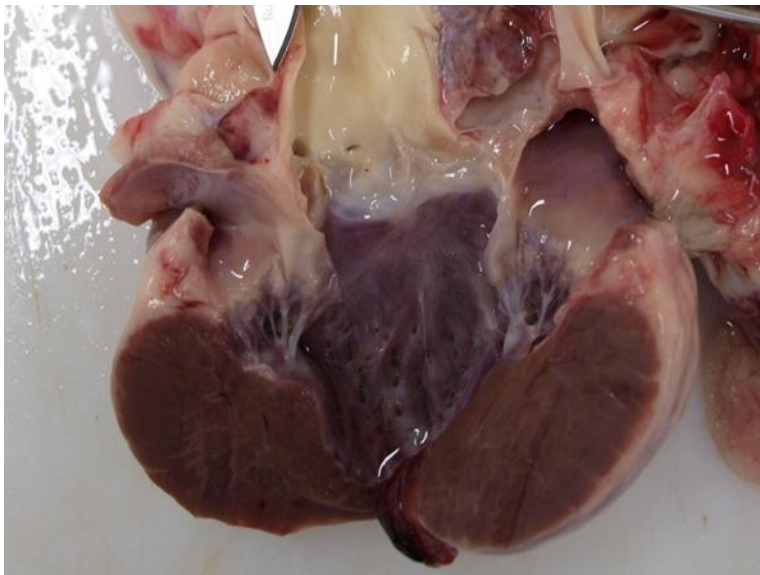
Slika 1. Pas, srce, presjek stijenke desne strane, hemangiosarkom



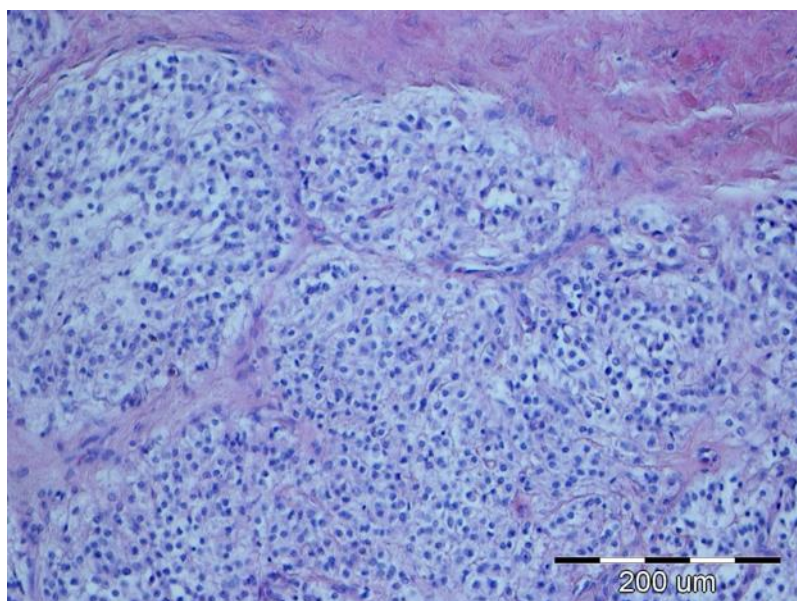
Slika 2. Pas, srce, hemangiosarkom. HE, x10



Slika 3. Pas, srce, hemangiosarkom. HE, x40



Slika 4. Pas, srce, stijenka aorte, kemodektom



Slika 5. Pas, stijenka aorte, kemodektom. HE, x20

U tablici 1 prikazano je 22 ostalih tumora srca (21%), njihov ukupan broj i udio u ukupnom uzorku od 105 tumora srca u 103 životinje.

Tablica 1: Zastupljenost ostalih tumora srca (103 pasa)

Vrsta tumora	Broj	Postotak
Tumor mliječne žlijezde	4	3,8%
Mezoteliom	3	2,85%
Karcinom prostate	2	1,9%
Karcinom	2	1,9%
Bronhioalveolarni karcinom	2	1,9%
Tumor ovojnice perifernih živaca	1	0,95%
Angiolipom	1	0,95%
Nediferencirani blastom	1	0,95%
Maligni nediferencirani sarkom	1	0,95%
Limfosarkom	1	0,95%
Osteoblastični osteosarkom	1	0,95%
Tubularni karcinom	1	0,95%
Hemangiom	1	0,95%
Slabo diferencirani tumor mezenhimalnog podrijetla	1	0,95%
Ukupno	22	21%

Tablica 2: Zastupljenost pasmina pasa sa tumorima srca (103 pasa)

Pasmina	Broj	Postotak
Križana	30	29,12%
Njemački ovčar	18	17,47%
Njemački bokser	6	5,82%
Labrador	5	4,85%
Zlatni retriver	5	4,85%
Američki stafordski terijer	4	3,88%
Pudl	3	2,91%
Rotvajler	3	2,91%
Francuski buldog	3	2,91%
Švicarski planinski	2	1,94%
Tornjak	2	1,94%
Jorkširski terijer	1	0,97%
Irski seter	1	0,97%
Bordoška doga	1	0,97%
Bostonski terijer	1	0,97%
Šarplaninac	1	0,97%
Sibirski haski	1	0,97%
Aljaški malamut	1	0,97%
Bigl	1	0,97%
Pekinški pas	1	0,97%
Engleski buldog	1	0,97%
Maltezer	1	0,97%
Engleski koker španijel	1	0,97%
Jazavčar	1	0,97%
Ruski hrt	1	0,97%
Cane Corso	1	0,97%
Rodezijski gonić	1	0,97%
Irski mekodlaki pšenični terijer	1	0,97%
Doberman	1	0,97%
Njemački ptičar	1	0,97%
Jack Russell terijer	1	0,97%
Bul terijer	1	0,97%
Nepoznato	1	0,97%
Ukupno	103	100%

U tablici 3 prikazane su sve pasmine pasa sa dijagnosticiranim hemangiosarkomom srca, njihov ukupan broj te postotak u ukupnom uzroku od 54 životinja. Također prikazane su pasmine pasa sa kemodektomom, njihov ukupan broj i postotak u ukupnom uzorku od 29 životinja.

Tablica 3: Zastupljenost pasmina pasa sa hemangiosarkomom srca (54 pasa) i kemodektomom (29 pasa)

Pasmina	Hemangiosarkom		Kemodektom	
	Broj	Postotak	Broj	Postotak
Križana	17	31,5%	9	31%
Njemački ovčar	17	31,5%	/	/
Njemački bokser	4	7,4%	3	10,34%
Labrador	3	5,55%	/	/
Zlatni retriever	3	5,55%	1	3,45%
Američki stafordski terijer	2	3,7%	1	3,45%
Pudl	/	/	1	3,45%
Rotvajler	2	3,7%	/	/
Francuski buldog	1	1,85%	2	6,9%
Tornjak	/	/	2	6,9%
Jorkširski terijer	1	1,85%	/	/
Irski seter	/	/	1	3,45%
Bordoška doga	/	/	1	3,45%
Bostonski terijer	/	/	1	3,45%
Aljaški malamut	/	/	1	3,45%
Pekinški pas	/	/	1	3,45%
Engleski buldog	/	/	1	3,45%
Maltezer	/	/	1	3,45%
Jazavčar	1	1,85%	/	/
Ruski hrt	/	/	1	3,45%
Rodezijski gonić	1	1,85%	/	/
Irski mekodlaki pšenični terijer	1	1,85%	/	/
Doberman	/	/	1	3,45%
Bul terijer	/	/	1	3,45%
Nepoznato	1	1,85%	/	/
Ukupno	54	100%	29	100%

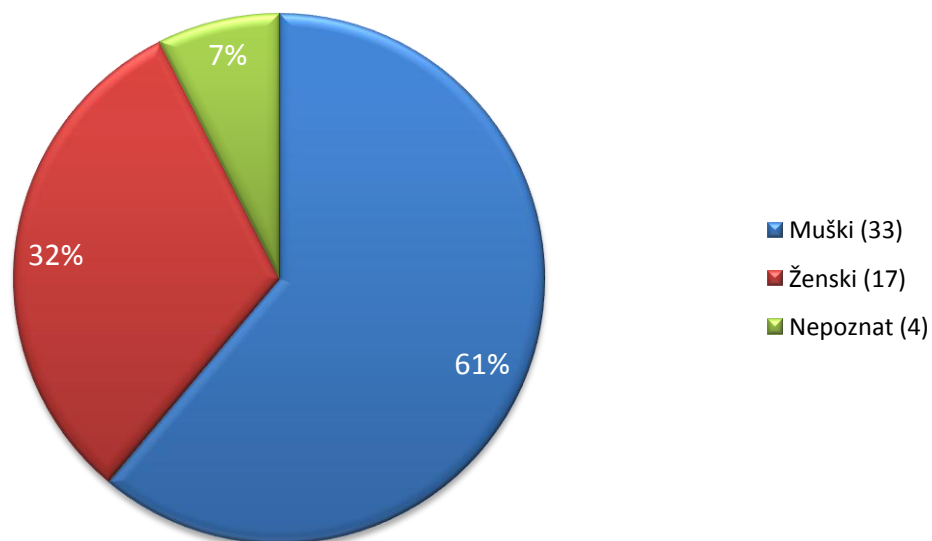
U tablici 4 prikazana je zastupljenost spolova u ukupnom uzorku od 103 pasa sa tumorom srca.

Tablica 4: Zastupljenost spolova pasa sa tumorom srca (103 pasa)

Spol	Broj	Postotak
Muški	57	55,4%
Ženski	39	37,8%
Nepoznat	7	6,8%
Ukupno	103	100%

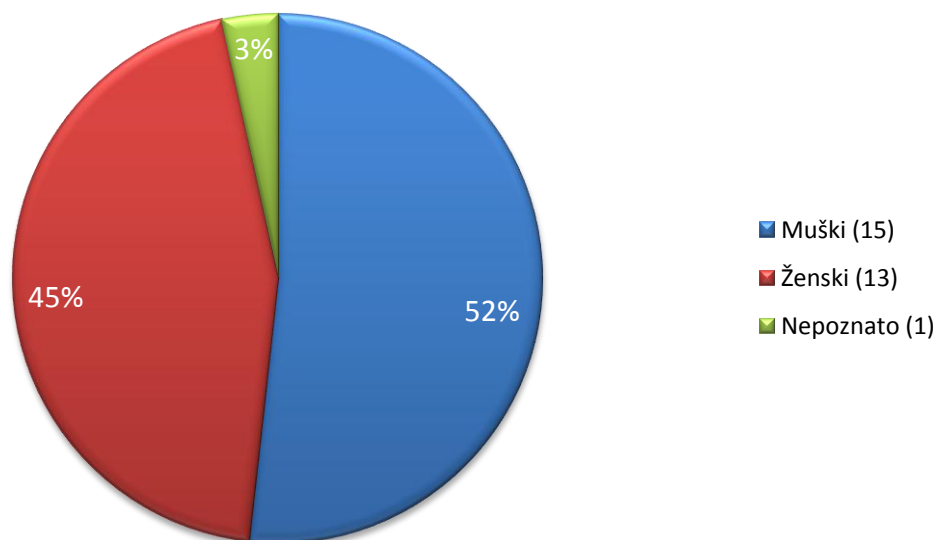
Grafikon 2 prikazuje zastupljenost spolova pasa sa hemangiosarkomom srca u ukupnom uzorku od 54 pasa.

Grafikon 2: Zastupljenost spolova pasa sa hemngiosarkomom (54 pasa)



Grafikon 3 prikazuje zastupljenost spolova pasa sa kemodektomom srca u ukupnom uzorku od 29 pasa.

Grafikon 3: Zastupljenost spolova pasa sa kemodektomima (29 pasa)



U tablici 5 prikazan je ukupan uzorak od 103 pasa sa tumorom srca koji je razvrstani po starosti životinje. Zastupljenost pojedine dobi izražena je ukupnim brojem i postotkom.

Tablica 5: Dob pasa sa tumorom srca (103 pasa)

Dob (godine)	Broj	Postotak
15	8	7,76%
14	2	1,95%
13	15	14,56%
12	13	12,62%
11	13	12,62%
10	11	10,67%
9	11	10,67%
8	10	9,7%
7	7	6,8%
6	4	3,9%
4	1	0,9%
3	1	0,9%
Nepoznato	7	6,8%
Ukupno	103	100%

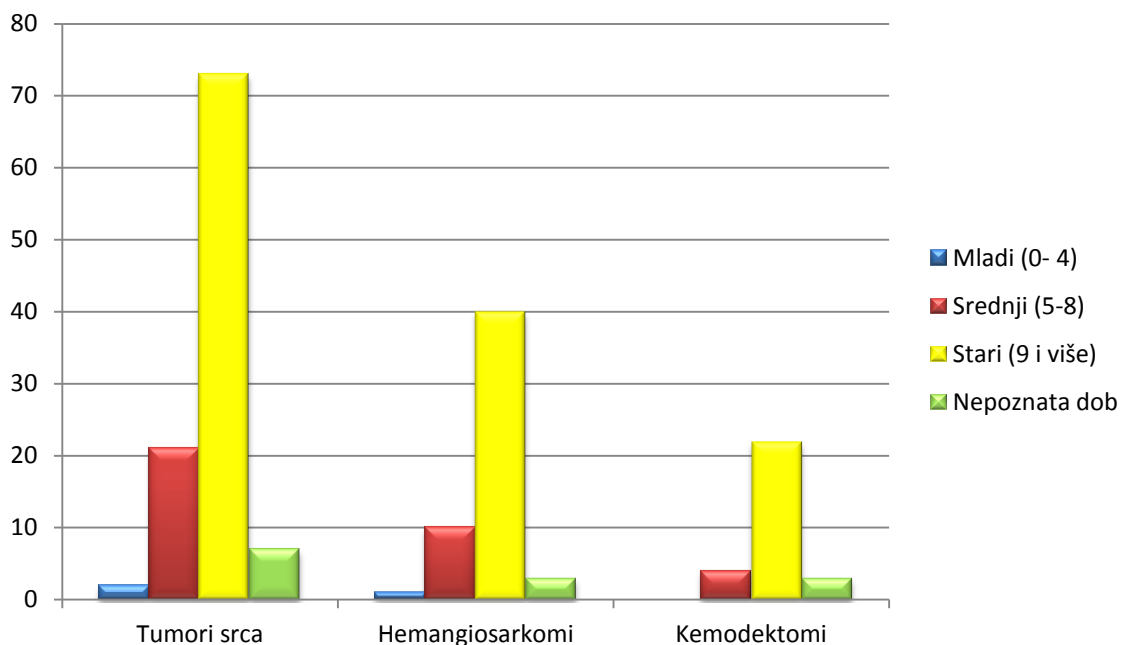
U tablici 6 prikazan je ukupan uzorak od 54 pasa sa hemangiosarkomom srca koji je razvrstani po starosti životinje. Također prikazan je i ukupan uzorak od 29 pasa sa kemodektomom koji je razvrstan po starosti životinje. Zastupljenost pojedine dobi izražena je ukupnim brojem i postotkom.

Tablica 6: Dob pasa sa hemangiosarkomom srca (54 pasa) i kemodektomom (29 pasa)

Dob (godine)	HEMANGIOSARKOM		KEMODEKTOM	
	Broj	Postotak	Broj	Postotak
15	2	3,7%	5	17,24%
14	1	1,85%	/	/
13	9	16,7%	4	13,8%
12	4	7,4%	6	20,69%
11	7	12,97%	3	10,35%
10	7	12,97%	3	10,35%
9	10	18,52%	1	3,44%
8	6	11,11%	2	6,9%
7	3	5,5%	2	6,9%
6	1	1,85%	/	/
4	/	/	/	/
3	1	1,85%	/	/
Nepoznato	3	5,5%	3	10,35%
Ukupno	54	100%	29	100%

Grafikon 4 prikazuje zastupljenost pojedine dobne skupine pasa kojima je dijagnosticiran tumor srca, odnosno hemangiosarkom srca i kemodektom srca. Dobne skupine su podijeljene obzirom na starost životinje u 4 grupe (mladi, srednji, stari i nepoznata dob). Mladi psi su oni sa starošću do 4 godine, srednji od 5 do 8 godina starosti, a stari od 9 godina. Životinje kojima nije bila poznata dob svrstane su u posljednju grupu.

Grafikon 4: zastupljenost dobnih skupina pasa sa tumorom srca, hemangiosarkomom srca i kemodektomom



U tablici 7 prikazane su anatomske strukture srca u pasa sa dijagnosticiranim hemangiosarkomom i kemodektomom. Zastupljenost pojedinih anatomskih struktura srca sa hemangiosarkomom izražena je ukupnim brojem i postotkom u odnosu na ukupan uzorak od 54 životinje. Također prikazana je i zastupljenost pojedinih anatomskih struktura srca sa kemodektomom koja je izražena ukupnim brojem i postotkom u odnosu na ukupan uzorak od 29 životinja.

Tablica 7: Lokalizacija hemangiosarkoma (54 pasa) i kemodektoma (29 pasa) u srcu

Lokalizacija	Hemangiosarkom		Kemodektom	
	Broj	Postotak	Broj	Postotak
Uška desne pretkljetke	35	64,81%	1	3,4%
Desna pretkljetka	9	16,7%	/	/
Perikard	2	3,7%	/	/
Uška lijeve pretkljetke	4	7,4%	2	6,9%
Nepoznato	4	7,4%	1	3,4%
Baza srca	/	/	16	55,17%
Plućna arterija	/	/	3	10,35%
Baza aorte	/	/	2	6,9%
Luk aorte	/	/	4	13,8%
Ukupno	54	100%	29	100%

6. RASPRAVA

U istraživanom razdoblju od 1.1.2009 do 31.1.2017 godine patohistološkom pretragom i obdukcijom dijagnosticirano je 105 tumora srca u ukupno 103 pasa. Obzirom na vrstu tumora srca, hemangiosarkom je utvrđen u 54/105 (51%), a kemodektom u 29/105 (28%) slučajeva. Ovi podaci su slični onima iz literature (WARE i HOPPER, 1999.) gdje su hemangiosarkomi srca bili prisutni u 69%, a kemodektomi u 8 % slučajeva. U našem radu preostale vrste tumora srca utvrđene su u 22/105 (21%) slučajeva. Od drugih tipova dijagnosticirani su dominantno metastatski tumori. Utvrđeni su: tumor mliječne žlijezde 4/105 (3,8%), mezoteliom 3/105 (2,85%), karcinom prostate 2/105 (1,9%), bronhioalveolarni karcinom 2/105 (1,9%), ostali karcinom 2/105 (1,9%), tumor ovojnica perifernih živaca 1/105 (0,95%), angioliplom 1/105 (0,95%), nediferencirani blastom 1/105 (0,95%), maligni nediferencirani sarkom 1/105 (0,95%), ostoblastični osteosarkom 1/105 (0,95%), hemangiom 1/105 (0,95%), slabo diferencirani tumor mezenhimalnog podrijetla 1/105 (0,95%), limfosarkom 1/105 (0,95%) i tubularni karcinom 1/105 (0,95%) (TREGGIARI i sur., 2015.).

Ukupno su kod 32 pasmine pasa utvrđeni tumori srca, a najzastupljenije redom bile su križana pasmina 30/103 (29,12%), njemački ovčar 18/103 (17,47%), njemački bokser 6/103 (5,82%), labrador 5/103 (4,85%) te zlatni retriver 5/103 (4,85%) dok jednoj životinji nije utvrđena pasmina. Što se tiče pasminske distribucije pasa sa hemangiosarkomom, od ukupno 12 pasmina najzastupljenije redom bile su križana pasmina 17/54 (31,5%), njemački ovčar 17/54 (31,5%), njemački bokser 4/54 (7,4%), labrador 3/54 (5,55%) te zlatni retriver 3/54 (5,55%) dok jednoj životinji nije utvrđena pasmina. Ovi podaci su slični onima iz literature koji navode njemačkog ovčara i zlatnog retrivera kao najučestalije pasmine sa hemangiosarkomom (ARONSOHN, 1985.; BERG i WINGFIELD, 1984.; BROWN i sur.,

1985.; HOLT i sur., 1992.; KLEINE i sur., 1970.; PEARSON i HEAD, 1976.; SREBERNIK i APPLEBY, 1991.; TOBIAS i sur., 2008.). Razlog najveće zastupljenosti križane pasmine pasa sa hemangiosarkomom srca vjerojatno leži tu tome što su i brojčano najviše zastupljene na području Republike Hrvatske.

Kada govorimo o pasminskoj distribuciji pasa sa kemodektomom, od ukupno 17 pasmina najzastupljenije redom bile su križana pasmina 9/29 (31%), njemački bokser 3/29 (10,34%), francuski buldog 2/29 (6,9%) te tornjak 2/29 (6,9%). Rezultati dobiveni poklapaju se sa onima iz literature (CAPPEN, 1978.; HAYES, 1975.; HAYES i FRAUMENI, 1974.; JOHNSON, 1968.; KURTZ i FINCO, 1969.; PATNAIK i sur., 1975.). Rezultati nisu pružili nikakve informacije o etiologiji, osim potvrde pasminske predispozicije u boksera i francuskih buldoga. HAYES i FRAUMENI (1974) su imali hipotezu kronične hipoksije, koja se javlja u brahiocefaličnih pasa zbog suženih dišnih puteva i povećanog mekog nepca te tako uzrokuje povećani napor kod udisanja. Takvi anatomske nedostatci bi uzrokovali hiperplaziju te potom neoplaziju kemoreceptora. Pošto su kemodektomi rijetki u brahiocefaličnih pasmina pasa, kao mopsovi i pekinški psi, vjerojatno postoji genetska predispozicija za razvoj kemodektoma u boksera, bostonskih terijara i francuskih buldoga. Razlog najveće zastupljenosti križane pasmine pasa sa kemodektomima vjerojatno leži tu tome što su i brojčano najviše zastupljene na području Republike Hrvatske. Naravno mora se uzeti u obzir i malen ukupni uzorak životinja.

Obzirom na spol, tumori srca su kod muških životinja utvrđeni u 57/103 (55,4%), a kod ženskih životinja u 39/103 (37,8%) slučajeva dok je spol životinja ostao nepoznat u 7/103 slučajeva (6,8%). Slično je bilo i u skupini pasa sa hemangiosarkomom srca u kojoj je 33/54 (61%) životinja bilo muškog spola i 17/54 (32%) ženskog spola. Kod 4 psa nije bio utvrđen spol (7%). U skupini pasa sa kemodektomom ukupno je bilo 15/29 (52%) životinja muškog spola i 13/29 (45%) ženskog spola. Kod jednog psa nije bio utvrđen spol (3%). Drugi autori

navode da nema spolne predispozicije ili da su muški psi nešto skloniji tumorima srca (ARONSOHN, 1985.; TOBIAS i MCNIEL, 2008.; DEAN I STRAFUS, 1975.; HAYES, 1975.; HAYES i FRAUMENI, 1974.; JOHNSON, 1968.; PATNAIK i sur., 1975.).

Prosječna dob svih životinja sa tumorom srca bila je 11 godina s rasponom od 3 do 15 godina. Obzirom na dob pasa sa hemangiosarkomom srca, najzastupljeniji bili su psi sa 13 (16,7%), 11 (12,97%), 10 (12,97%) i 9 (18,52%) godina starosti. Dok psi sa kemodektomom najčešće su bili 15 (17,24%), 13 (13,8%) i 12 (20,69%) godina stari. Navedeni podaci se poklapaju sa onima iz literature (HIRAKAWA i sur., 2013.; CAPEN, 1978.; DEAN i STRAFUSS, 1975.; HAYES i FRAUMENI, 1974.; JOHNSON, 1968.; RICHARDS i MAWDESLEY-THOMAS, 1969.).

Najzastupljenija dobna skupina pasa sa tumorom srca bila je ona starih pasa (9 i više godina). Ukupno 73 životinje pripadalo je toj skupini (70,9%), zatim slijedi srednja dobna skupina (5-8 godina) sa 21 životinjom (20,4%), potom u 7 životinja nije bila poznata dob (6,8%) i na kraju je mlada skupina (0-4 godina) sa 2 životinje (1,9%). U slučaju pasa sa hemangiosarkomom srca, također najzastupljenija dobna skupina bila je stara sa ukupno 40 životinja (74%), slijedi ju srednja dobna skupina od 10 životinja (18,5%), zatim u 3 životinje nije bila poznata dob (5,6%) i na kraju je mlada skupina sa 1 životinjom (1,85%). Kod pasa sa kemodektomom, najzastupljenija dobna skupina bila je također stara sa 22 životinje (75,86%), slijedi ju srednja skupina sa 4 životinje (13,8%) i na kraju su preostale 3 životinje kojima nije određena dob (10,34%). WARE i HOPPER (1999) su također podijelili pse u dobne skupine (do 4 godine starosti, od 4 do 7 godina starosti, od 7 do 10 godina starosti, od 10 do 15 godina starosti i od 15 godina) te dobili rezultate koji ukazuju na povećanu pojavnost tumora srca, hemangiosarkoma srca i kemodektoma u skupinama od 7 do 10 i 10 do 15 godina starosti što se poklapa s rezultatima našeg rada.

Najzastuljenija lokalizacija hemangiosarkoma je uška desne prekljetke (64,82%), a kemodektoma baza srca (55,17%). Ovi podaci su u suglasju s podacima iz literature (ARONSOHN, 1985.; BERG i WINGFIELD, 1984.; FERNANDEZ- DEL PALACIO i sur., 2006.; GIRARD i sur., 1999.; KLEINE i sur., 1970.; PEARSON i HEAD, 1976.; THOMAS i sur., 1984.; HAYES, 1975.).

7. ZAKLJUČCI

1. Tumori srca se rijetko javljaju u pasa. Kada govorimo o učestalosti, hemangiosarkom je najčešći tumor srca u pasa, a zatim ga slijedi kemodektom.
2. Kod hemangiosarkoma srca i kemodektoma najveća učestalost oboljevanja zabilježena je u skupini pasa starije dobi (9 i više godina).
3. Pasmine pasa koje češće oboljevaju od hemangiosarkoma srca su njemački ovčar, zlatni retriever i mješana pasmina.
4. Pasmine pasa koje češće oboljevaju od kemodektoma su njemački bokser, francuski buldog i miješana pasmina.
5. U skupini pasa oboljeloj od hemangiosarkoma srca više su bili zahvaćeni psi muškog spola, dok u skupini pasa oboljeloj od kemodektoma nije bilo spolne predispozicije.
6. Najčešće mjesto zahvaćeno hemangiosarkomom srca bilo je uška desne pretkljetke, dok u slučaju kemodektoma to je bilo područje baze srca.
7. Od ostalih tumora srca dominiraju metastatski tumori od kojih su najčešće metastaze karcinoma.

8. REFERENCE

AKKOC , A., M. O. OZYIGIT, I. T. CANGUL (2007): Valvular cardiac myxoma in a dog. *Journal of Veterinary Medicine. A, Physiology, Pathology, Clinical Medicine.* 54, 356-358.

AMO, Y., M. MASUZAWA, Y. HAMADA ET AL. (2004): Observations on angiotensin II in patients with angiosarcoma. *Br. J. Dermatol.* 150, 1028-1029.

ARESU, L., M. TURSI, S. IUSSICH ET AL. (2006): Use of S-100 and chromogranin A antibodies as immunohistochemical markers on detection of malignancy in aortic body tumors in dog. *J. Vet. Med. Sci.* 68, 1229-1233.

ARIAS-STELLA, J., F. BUSTOS (1976): Chronic hypoxia and chemodectomas in bovines at high altitudes. *Arch. Pathol. Lab. Med.* 100, 636-639.

AROSOHN, M. (1985): Cardiac hemangiosarcoma in the dog: A review of 38 cases. *J. Am. Vet. Med. Assoc.* 187, 922-926.

ARP, L. H., R. L. GRIER (1984): Disseminated cutaneous hemangiosarcoma in a young dog. *J. Am. Vet. Med. Assoc.* 185, 671-673.

ATKINS, C. E., R. P. BADERTSCHER, P. GREENLEE ET AL. (1984): Diagnosis of an intracardiac fibrosarcoma using two-dimensional echocardiography. *J. Am. Anim. Hosp. Assoc.* 20, 131-137.

AUPPERLE, H., C. ELLENBERGER, I. MÄRZ (2012): Metastasen im Herzen bei Hund und Katze. *Kleintierpraxis.* 57, 357-364.

AUPPERLE, H., I. MARZ, C. ELLENBERGER, S. BUSCHATZ, A. REISCHAUER, H. A. SCHOON (2007): Primary and secondary heart tumours in dogs and cats. *Journal of Comparative Pathology.* 136, 18-26.

BALLI, A., M. LACHAT, B. GERBER, C. BAUMGARTNER, T. GLAUS (2003): Cardiac tamponade due to pericardial mesothelioma in an 11-year-old dog: diagnosis, medical and interventional treatments. *Schweizer Archiv für Tierheilkunde*. 145, 82-87.

BASTIANELLO, S. S. (1983): A survey on neoplasia in domestic species over a 40-year period from 1935 to 1974 in the republic of South Africa. VI. Tumors occurring in dogs, Onderspoort J. Vet. Res. 50, 199-220.

BENJAMIN, S. A., A. C. LEE, G. M. ANGLETON ET AL. (1998): Mortality in beagles irradiated during prenatal and postnatal development. II. Contribution of benign and malignant neoplasia. *Radiat. Res.* 150, 330-348.

BERG, R. J., W. WINGFIELD (1984): Pericardial effusion in the dog: A review of 42 cases. *J. Am. Anim. Hosp. Assoc.* 20, 721-730.

BONAGURA, J. D. (1981): Electrical alternans associated with pericardial effusion in the dog. *J. Am. Vet. Med. Assoc.* 178, 574-579.

BRAMBILLA, P. G., P. ROCCABIANCA, C. LOCATELLI, M. DI GIANCAMILLO, M. DI MARCELLO, M. PITTORRU (2006): Primary cardiac lipoma in a dog. *Journal of Veterinary Internal Medicine*. 20, 691-693.

Brower, A., L. V. Herold, B. M. Kirby (2006): Canine cardiac mesothelioma with granular cell morphology. *Veterinary Pathology*. 43, 384-387.

BROWN, L. F., K. TOGNAZZI, H. F. DVORAK ET AL. (1996): Strong expression of kinase insert domain-containing receptor, a vascular permeability factor/vascular endothelial growth factor receptor in AIDS-associated Kaposi's sarcoma and cutaneous angiosarcoma. *Am. J. Pathol.* 148, 1065-1074.

BROWN, N.O, A. K. PATNAIK, E.G. MACEWEN (1985): Canine hemangiosarcoma: retrospective analysis of 104 cases. *J. Am. Vet. Med. Assoc.* 186, 56-58.

BROWN, P.J., A. REMA, F.GARTNER (2003): Immunohistochemical characteristics of canine aortic and carotid body tumours. *J. Vet. Med. A Physiol. Pathol. Clin. Med.* 50, 140-144.

CAPEN, C.C. (1978): Tumors of the chemoreceptor organs. In *Tumors in Domestic Animals*. 2nd Ed. (Moulton, J.E. and Berkeley, E.). University of California Press. California. str. 414-420.

CHEVILLE, N.F. (1972): Ultrastructure of canine carotid body and aortic body tumors. Comparison with tissues of thyroid and parathyroid origin. *Vet. Pathol.* 9, 166-189.

CHUN, R., H. B. KELLIHAN, R. A. HENIK ET AL. (2010): Comparison of plasma cardiac troponin I concentrations among dogs with cardiac hemangiosarcoma, noncardiac hemangiosarcoma, other neoplasms, and pericardial effusion of nonhemangiosarcoma origin. *J. Am. Vet. Med. Assoc.* 237, 806–811.

CLIFFORD, C. A., A. J. MACKIN, C. J. HENRY (2000): Treatment of canine hemangiosarcoma: 2000 and beyond. *J. Vet. Intern. Med.* 14, 479-485.

CLIFFORD, C. A., D. HUGHES, M. W. BEAL ET AL. (2001): Plasma vascular endothelial growth factor concentrations in healthy dogs and dogs with hemangiosarcoma. *J. Vet. Intern. Med.* 15, 131-135.

COLUCCI, W. S., E. BRAUNWALD (1992): Primary tumors of the heart. U: *Heart Disease: A Textbook of Cardiovascular Medicine*. 4th ed. (BRAUNWALD, E.).WB Saunders. Philadelphia. str. 1451–1464.

CRUMBAKER, D. M., M. B. ROONEY, J. B. CASE (2010): Thoracoscopic subtotal pericardiectomy and right atrial mass resection in a dog. *J. Am. Vet. Med. Assoc.* 237, 551-554.

CULP, W. T., K. J. DROBATZ, M. M. GLASSMAN ET AL. (2008): Feline visceral hemangiosarcoma. *J. Vet. Intern. Med.* 22, 148-152.

DARKE, P. G., L. R. GORDON (1974): Cardiac myxoma in a dog. *Veterinary Record*. 95, 565-567.

DAY, M. J., V. M. LUCKE, H. PEARSON (1995): A review of pathological diagnoses made from 87 canine splenic biopsies. *J. Small Anim. Pract.* 36, 426-433.

DE LAFORCADE, A. M., L. M. FREEMAN, E. A. ROZANSKI ET AL. (2005): Biochemical analysis of pericardial fluid and whole blood in dogs with pericardial effusion. *J. Vet. Intern. Med.* 19, 833-836.

DE MADRON, E., S. C. HELFAND, K. E. STEBBINS (1987): Use of chemotherapy for treatment of cardiac hemangiosarcoma in a dog. *J. Am. Vet. Med. Assoc.* 190, 887-891.

DE RYCKE, L. M., I. M. GIELEN, P. J. SIMOENS ET AL. (2005): Computed tomography and cross-sectional anatomy of the thorax in clinically normal dogs. *Am. J. Vet. Res.* 66, 512-524.

DEAN, M. J., A. C. STRAFUSS (1975): Carotid body tumors in the dog: a review and report of four cases. *J. Am. Vet. Med. Assoc.* 166, 1003-1006.

DETWEILER, D. K., D. F. PATTERSON (1965): The prevalence and types of cardiovascular disease in dogs. *Annals of the New York Academy of Sciences.* 127, 481-516.

DI PALMA, S., C. LOMBARD, A. KAPPELER, H. POSTHAUS, J. MICLARD (2010): Intracardiac ectopic thyroid adenoma in a dog. *Veterinary Record*. 167, 709-710.

DUDA, L. E., K. U. SORENMO (1997): Urine basic fibroblast growth factor in canine hemangiosarcoma. In *Proceedings of the Veterinary Cancer Society Annual Conference*. 73, Chicago.

DUNNING, D., E. MONNET, E. C. ORTON, M. D. SALMAN (1998): Analysis of prognostic indicators for dogs with pericardial effusion: 46 cases (1985–1996). *J. Am. Vet. Med. Assoc.* 212, 1276–1280.

DUPUY-MATEOS, A., P.R. WOTTON, A. S. BLUNDEN, R. N. WHITE (2008): Primary cardiac chondrosarcoma in a paced dog. *Veterinary Record*. 163, 272-273.

EHRHART, N., E. J. EHRHART, J. WILLIS ET AL. (2002): Analysis of factors affecting survival in dogs with aortic body tumors. *Vet. Surg.* 31, 44-48.

ERDEM, V., J. PEAD (2000): Haemangiosarcoma of the scapula in three dogs, *J. Small Anim. Pract.* 41, 461-464.

FALK, H., J. HERBERT, S. CROWLEY ET AL. (1981): Epidemiology of hepatic angiosarcoma in the United States: 1964-1974. *Environ Health Perspect.* 41, 107-113.

FERNANDEZ-DEL PALACIO, M. J., J. SANCHEZ, J. TALAVERA, C. MARTINEZ (2011): Left ventricular inflow tract obstruction secondary to a myxoma in a dog. *Journal of the American Animal Hospital Association* . 47, 217-223.

FERNÁNDEZ-DEL PALACIO, M. J., J. T. LOPEZ, A. BAYON DEL RIO, J. SEVA ALCARAZ, F. J. PALLARÉS, C. M. MARTINEZ (2006): Left ventricular outflow obstruction secondary to hemangiosarcoma in a dog. *J. Vet. Intern. Med.* 20, 687-690.

FEWS, D., T. J. SCASE, I. A. BATTERSBY (2008): Leiomyosarcoma of the pericardium, with epicardial metastases and peripheral eosinophilia in a dog. *Journal of Comparative Pathology.* 138, 224-228.

FINE, D. M., A. H. TOBIAS, K. A. JACOB (2003): Use of pericardial fluid pH to distinguish between idiopathic and neoplastic effusions. *J. Vet. Intern. Med.* 17, 525-529.

FRUCHTER, A. M., C. W. MILLER, M. R. O'GRADY (1992): Echocardiographic results and clinical considerations in dogs with right atrial/auricular masses. *Can. Vet. J.* 33, 171-174.

GALLAY, J., M. C. BELANGER, P. HELIE, E. COTE, T. O. JOHNSON, M. E. PETERS (2011): Cardiac leiomyoma associated with advanced atrioventricular block in a young dog. *Journal of Veterinary Cardiology.* 13, 71-77.

GAMLEM, H., K. NORDSTOGA (2008): Canine vascular neoplasia—histologic classification and immunohistochemical analysis of 221 tumours and tumour-like lesions. *APMIS Suppl*, 19–40.

GAMLEM, H., K. NORDSTOGA, K. ARNESEN (2008): Canine vascular neoplasia—a population-based clinicopathologic study of 439 tumours and tumour-like lesions in 420 dogs. *APMIS Suppl*, 41–54.

GIDLEWSKI, J., J. P. PETRIE (2003): Pericardiocentesis and principles of echocardiographic imaging in the patient with cardiac neoplasia, *Clin. Tech. Small Anim. Pract.* 18, 131-134.

GIRARD, C., P. HELIE, M. ODIN (1999): Intrapericardial neoplasia in dogs. *J. Vet. Diagn. Invest.* 11, 73-78.

GLIATTO, J. M., M. A. CRAWFORD, T. G. 3RD. SNIDER ET AL. (1987): Multiple organ metastasis of an aortic body tumor in a boxer. *J. Am. Vet. Med. Assoc.* 191, 1110-1112.

GRIECO, V., C. LOCATELLI, E. RICCARDI, P. BRAMBILLA (2008): A case of two different tumors in the heart of a dog. *Journal of Veterinary Diagnostic Investigation.* 20, 365-368.

HAMMER, A. S., C. G. COUTO, C. SWARDSON ET AL. (1991): Hemostatic abnormalities in dogs with hemangiosarcoma. *J. Vet. Intern. Med.* 5, 11-14.

HAMMOND, T. N., S. A. PESILLO-CROSBY (2008): Prevalence of hemangiosarcoma in anemic dogs with a splenic mass and hemoperitoneum requiring a transfusion: 71 cases (2003-2005). *J. Am. Vet. Med. Assoc.* 232, 553-558.

HANSEN, A. E., F. MCEVOY, S. A. ENGELHOLM ET AL. (2011): FDG PET/CT imaging in canine cancer patients. *Vet. Radiol. Ultrasound.* 52, 201-206.

HARDCASTLE, M. R., J. MEYER, K. D. MCSPORRAN (2013): Pathology in practice. Carotid and aortic body carcinomas (chemodectomas) in a dog. *J. Am. Vet. Med. Assoc.* 242, 175-177.

HARGIS, A. M., P. J. IHRKE, W. L. SPANGLER ET AL. (1992): A retrospective clinicopathologic study of 212 dogs with cutaneous hemangiomas and hemangiosarcomas. *Vet. Pathol.* 29, 316-328.

HARGIS, A. M., B. F. FELDMAN (1991): Evaluation of hemostatic defects secondary to vascular tumors in dogs: 11 cases. *J. Am. Vet. Med. Assoc.* 198, 891-894.

HASHIMOTO, M., N. OSHAWA, A. OHNISHI ET AL. (1995): Expression of vascular endothelial growth factor and its receptor mRNA in angiosarcoma. *Lab. Invest.* 73, 859-863.

HAYES, H. M. (1975): An hypothesis for the aetiology of canine chemoreceptor system neoplasms, based upon an epidemiological study of 73 cases among hospital patients. *J. Small Anim. Pract.* 16, 337-343.

HAYES, H. M. JR., J. F. JR. FRAUMENI (1974): Chemodectomas in dogs: epidemiologic comparisons with man. *J. Natl. Cancer Inst.* 52, 1455-1458.

HAYES, H. M., B. SASS (1988): Chemoreceptor neoplasia: a study of the epidemiological features of 357 canine cases. *Zentralblatt für Veterinärmedizin. Reihe A.* 35, 401-408.

HOLT, D., T. VAN WINKLE, C. SCHELLING, C. PRYMAK (1992): Correlation between thoracic radiographs and postmortem findings in dogs with hemangiosarcoma: 77 cases (1984–1989). *J. Am. Vet. Med. Assoc.* 200, 1535-1539.

IKEDE, B. O., A. ZUBAIDY, C. W. GILL (1980): Pericardial mesothelioma with cardiac tamponade in a dog. *Veterinary Pathology.* 17, 496-500.

JACKSON, C. (1936): The incidence and pathology of tumours of domesticated animals in South Africa: a study of the Onderstepoort collection of neoplasms with special reference to their histopathology. *Onderstepoort. J. vet. Sci. Anim. Ind.* 6, 1-460.

JACKSON, J., K. P. RICHTER, D. P. LAUNER (1999): Thoracoscopic partial pericardiectomy in 13 dogs. *J. Vet. Intern. Med.* 13, 529-533.

JOHNSON, K.H. (1968): Aortic body tumors in the dog. *J. Am. vet. med. Ass.* 152, 154-160.

JUBB, K. V. F., P. C. KENNEDY (1957): Tumors of the nonchromaffin paraganglia in dogs. *Cancer* 10, 89-99.

KARASAWA, N., Y. KONDO, L. NAGATSU (1982): Immunohistochemical and immunofluorescent localization of catecholamine-synthesizing enzymes in the carotid body of the bat and dog. *Arch. Histol. Jpn.* 45, 429-435.

KIM, S. K., C. B. HYUN, K. O. CHO (2005): Unusual metastasis of malignant aortic body tumor to multiple bones in a dog. *J. Vet. Med. Sci.* 67, 625-627.

KISSEBERTH, W. (2013): Neoplasia of the heart. U: *Small Animal Clinical Oncology*. 5th ed. (WITHROW, S. J., D. M. VAIL, R.L PAGE). Elsevier Saunders. St. Louis. str. 700-706.

KLEINE, L. J., B. ZOOK, T. O. MUNSON (1970): Primary cardiac hemangiosarcomas in dogs. *J. Am. Vet. Med. Assoc.* 157, 326-337.

KOLM, U. S., M. KLEITER, A. KOSZTOLICH, S. HOGLER, K. M. HITTMAIR (2002): Benign intrapericardial lipoma in a dog. *Journal of Veterinary Cardiology*. 4, 25-29.

KÖNIG, H. E., J. RUBERTE, H.-G. LIEBICH (2008): Krvožilni sustav. U: *Anatomija domaćih sisavca* (KÖNIG, H. E., H.-G. LIEBICH). Slap. Jastrebarsko. str. 453-488.

KOVAK, J. R., L. L. LUDWIG, P. J. BERGMAN ET AL. (2002): Use of thoracoscopy to determine the etiology of pleural effusion in dogs and cats: 18 cases (1998-2001). *J. Am. Vet. Med. Assoc.* 221, 990-994.

KROTJE, L. J., W. A. WARE, Y. NIYO (1990): Intracardiac rhabdomyosarcoma in a dog. *J. Am. Vet. Med. Assoc.* 197, 368-371.

KURTZ, H. F., D. R. FINCO (1969): Carotid body and aortic body tumors in a dog - a case report. *Am. J. vet. Res.* 30, 1247-1251.

LA PELCE, K., C. C. CAPEN (2007): Endokrini sustav. U: *Specijalna veterinarska patologija, prema četvrtom američkom izdanju* (McGAVIN, M. D., J. F. ZACHARY). Stanek. Varaždin. str. 439-441.

LIPTAK, J. M., D. A. KAMSTOCK, W. S. DERNELL ET AL. (2008): Cranial mediastinal carcinomas in nine dogs. *Vet. Comp. Oncol.* 6, 19-30.

LIPTAK, J. M., W. S. DERNELL, E. J. EHRHART ET AL (2004): Retroperitoneal sarcomas in dogs: 14 cases (1992-2002). *J. Am. Vet. Med. Assoc.* 224, 1471-1477.

LOMBARD, C. W., M. H. GOLDSCHMIDT (1980): Primary fibroma in the right atrium of a dog. *Journal of Small Animal Practice.* 21, 439-448.

MACDONALD, K. A., O. CAGNEY, M. L. MAGNE (2009): Echocardiographic and clinicopathologic characterization of pericardial effusion in dogs: 107 cases (1985-2006). *J. Am. Vet. Med. Assoc.* 235, 1456-1461.

MACGREGOR, J. M., M. L. FARIA, A. S. MOORE, A. H. TOBIAS, D. J. BROWN, H. S. DE MORAIS (2005): Cardiac lymphoma and pericardial effusion in dogs: 12 cases (1994–2004). *Journal of the American Veterinary Medical Association.* 227, 1449-1453.

MACHIDA, N., K. HOSHI, M. KOBAYASHI, S. KATSUDA, Y. YAMANE (2003): Cardiac myxoma of the tricuspid valve in a dog. *Journal of Comparative Pathology.* 129, 320-324.

MACVEAN, D. W., A. W. MONLUX, P. S. ANDERSON ET AL (1978): Frequency of canine and feline tumors in a defined population. *Vet. Pathol.* 145, 700-715.

MADARAME, H., K. SATO, K. OGIHARA, T. ISHIBASHI, Y. FUJII, Y. WAKAO (2004): Primary cardiac fibrosarcoma in a dog. *Journal of Veterinary Medical Science* 2004; 66: 979–982.

MAI, W., C. WEISSE , M. M. SLEEPER (2010): Cardiac magnetic resonance imaging in normal dogs and two dogs with heart base tumor. *Vet. Radiol. Ultrasound.* 51, 428-435.

MANSFIELD, C. S., J. J. CALLANAN, H. MCALLISTER (2000): Intra-atrial rhabdomyoma causing chylopericardium and right-sided congestive heart failure in a dog. *Veterinary Record.* 147, 264-267.

MARUYAMA, H., T. MIURA, M. SAKAI ET AL (2004): The incidence of disseminated intravascular coagulation in dogs with malignant tumor. *J. Vet. Med. Sci.* 66, 573-575.

MELLANBY, R. J., A. HOLLOWAY , N. WOODGER, E. BAINES, J. RISTIC, M. E. HERRTAGE (2003): Primary chondrosarcoma in the pulmonary artery of a dog. *Veterinary Radiology & Ultrasound.* 44, 315-321.

MODIANO, J. F., M. G. RITT, M. BREEN, T. BREEN (2007): Canine Hemangiosarcoma – the Road from Despair to Hope. *Courier.* 35, 48-51.

NAUDÉ, S. H., D. B. MILLER (2006): Magnetic resonance imaging findings of a metastatic chemodectoma in a dog. *J. S. Afr. Vet. Assoc.* 77, 155-159.

OBRADOVICH, J. E., S. J. WITHROW, B. E. POWERS ET AL. (1992): Carotid body tumors in the dog. Eleven cases (1978–1988). *J. Vet. Intern. Med.* 6, 96-101.

OGBURN, P. (1993): Cardiovascular system. U: *Textbook of Small Animal Surgery* (SLATTER , D.). Saunders. Philadelphia. str. 2106-2111.

OKSANEN, A. (1978.): Haemangiosarcoma in dogs. *J. Comp. Pathol.* 88, 585-595.

OWEN, T. J., D. BRUVETTE, C. E. LAYTON (1996): Chemodectoma in dogs. *Compendium on Continuing Education for the Practising Veterinarian.* 18, 253-265.

PATNAIK, A. K., P. F. LORD, S. K. LIU (1974): Chemodectoma of the urinary bladder in a dog. *J. Am. vet. med. Ass.* 164, 797-800.

PATNAIK, A. K., S. K. LIU (1977): Angiosarcoma in cats. *J. Small Anim. Pract.* 18, 191-198.

PATNAIK, A. K., S. K. LIU, A. I. HURVITZ A. J. McCELLAND. (1975): Canine chemodectoma (extra adrenal paragangliomas) - a comparative study. *J. small Anim. Pract.* 16, 785-801.

PEARSON, G. R., K. W. HEAD (1976): Malignant hemangioendothelioma (angiosarcoma) in the dog. *J. Small Anim. Pract.* 17, 737-745.

PINTAR, J., E. B. BREITSCHWERDT, E. M. HARDIE ET AL (2003): Acute nontraumatic hemoabdomen in the dog: a retrospective analysis of 39 cases (1987-2001). *J. Am. Anim. Hosp. Assoc.* 39, 518-522.

PRANGE, H., G. FALK-JUNGE, D. KATENKAMP, E. SCHNEIDER, M. ZIEGER (1988): The distribution, epizootiology and x-ray diagnosis of intrathoracic tumors in the dog. *Archiv für Experimentelle Veterinärmedizin.* 42, 637-649.

PRIESTER, W., F. MCKAY (1980): The occurrence of tumors in domestic animals. Washington, DC. National Cancer Institute Monograph.

PULLEY, L. T., A. A. STANNARD (1990): Tumors of the skin and subcutaneous tissues. U Tumors in domestic animals, ed 3(MOULTON , J. E.). Berkeley. University of California Press.

RAMOO, S. (2013): Hypertrophic osteopathy associated with two pulmonary tumours and myocardial metastases in a dog: a case report. *New Zealand Veterinary Journal.* 61, 45-48.

RICHARDS, M. A., L. E. MAWDESLEYTHOMAS (1969):Aortic body tumours in a Boxer dog with a review of the literature. *J. Path.* 98, 283-288.

RIOJA, E., K. BEAULIEU, D. L. HOLMBERG (2009): Anesthetic management of an off-pump open-heart surgery in a dog. *Vet. Anaesth. Analg.* 36, 361-368.

ROBERTS, S. R. (1959): Myxoma of the heart in a dog. *Journal of the American Veterinary Medical Association*. 134, 185-188.

ROBINSON W. F., N. A. ROBINSON (2016): Cardiovascular system. U: *Pathology of domestic animals*, sixth edition (JUBB, K. V. F., P. C. KENNEDY, N. C. PALMER). Elsevier, Inc., Missouri, str. 99-101.

ROSOLL, T. J., MEUTEN D. J. (2017): Tumors of the endocrine glands. U: *Tumors in domestic animals* (MEUTEN, D. J.). John Wiley & Sons, Inc., North Carolina, str.828-833.

SATO, T., H. KOIE, H. SHIBUYA, K. SUZUKI (2004): Extraskeletal osteosarcoma in the pericardium of a dog. *Veterinary Record*. 155, 780-781.

SCAVELLI, T. D., A. K. PATNAIK, C. J. MEHLHAFF ET AL (1985): Hemangiosarcoma in the cat: retrospective evaluation of 31 surgical cases. *J. Am. Vet. Med. Assoc.* 187, 817-819.

SHELLING, S. H., B. L. MOSES (1994): Primary intracardiac osteosarcoma in a dog. *Journal of Veterinary Diagnostic Investigation*. 6, 396-398.

SCHULTHEISS, P. C. (2004): A retrospective study of visceral and nonvisceral hemangiosarcoma and hemangiomas in domestic animals. *J. Vet. Diagn. Invest.* 16, 522-526.

SHAW, S. P., E. A. ROZANSKI, J. E. RUSH (2004): Cardiac troponin I and T in dogs with pericardial effusion. *J. Vet. Intern. Med.* 18, 322-324.

SIMPSON, D. J., G. B. HUNT, D. B. CHURCH, J. A. BECK (1999): Benign masses in the pericardium of two dogs. *Australian Veterinary Journal*. 77, 225-229.

SISSON, D., W. P. THOMAS, W. W. RUEHL ET AL (1984): Diagnostic value of pericardial fluid analysis in the dog. *J. Am. Vet. Med. Assoc.* 184, 51-55.

SPANGLER, W. L., M. R. CULBERTSON (1992): Prevalence, type, and importance of splenic diseases in dogs: 1,480 cases (1985-1989). *J. Am. Vet. Med. Assoc.* 200, 829-834.

SPANGLER, W. L., P. H. KASS (1997): Pathologic factors affecting postsplenectomy survival in dogs. *J. Vet. Intern. Med.* 11, 166-171.

SPELTZ, M. C., J. C. MANIVEL, A. H. TOBIAS, D. W. HAYDEN (2007): Primary cardiac fibrosarcoma with pulmonary metastasis in a Labrador Retriever. *Veterinary Pathology*. 44, 403-407.

SREBERNIK, N., E. C. APPLEBY (1991): Breed prevalence and sites of haemangioma and haemangiosarcoma in dogs. *Vet. Rec.* 129, 408-409.

SWARTOUT, M. S., W. A. WARE, J. D. BONAGURA (1987): Intracardiac tumors in two dogs. *J. Am. Anim. Hosp. Assoc.* 23, 533-538.

ŠOŠTARIĆ-ZUCKERMANN, I.C., K. SEVERIN, M. HOHŠTETER, B. ARTUKOVIĆ, A. BECK, A. GUDAN KURILJ, R. SABOČANEC, P. DŽAJA, Ž. GRABAREVIĆ (2013): Incidence and types of canine tumours in Croatia. *Veterinarski arhiv*. 83 (1), 31-45.

THAMM, D. H. (2013): Miscellaneous tumors. U: *Small animal clinical oncology* (WITHROW, S. J., E. G. MACEWER). Elsevier Inc. St. Louis. str. 679-688.

THAMM, D. M. (2007): Miscellaneous tumors. U: *Small Animal Clinical Oncology*, 4th ed. (WITHROW, S. J., D. M. EDS. VAIL). Saunders. St. Louis. str. 785-795.

THOMAS, W. P., D. SISSON, T. G. BAUER ET AL. (1984): Detection of cardiac masses in dogs by two dimensional echocardiography. *Vet. Radiol.* 25, 65-72.

TOBIAS, A. H., E. A. MCNIEL (2008): Pericardial disorders and cardiac tumors. U: *Manual of Canine and Feline Cardiology*, 4th ed. (TILLEY, L. P., F. W. K. JR. SMITH, M. A. OYAMA, M. M. EDS. SLEEPER). Saunders Elsevier. Philadelphia. str. 200-214.

TREGGIARI, E., B. PEDRO, J. DUKES-MCEWAN, A. R. GELZER, L. BLACKWOOD (2015): A descriptive review of cardiac tumours in dogs and cats. *Veterinary and comparative oncology*. 15 (2), 273 - 288.

VANVLEET, J. F., V. J. FERRANS (2007): Kardiovaskularni sustav. U: *Specijalna veterinarska patologija, prema četvrtom američkom izdanju* (McGAVIN, M. D., J. F. ZACHARY). Stanek. Varaždin. str. 293-311.

VICARI, E. D., D. C. BROWN, D. E. HOLT ET AL (2001): Survival times of and prognostic indicators for dogs with heart base masses: 25 cases (1986-1999). J. Am. Vet. Med. Assoc. 219, 485-487.

VICINI, D. S., P. J. DIDIER, G. K. OGILVIE (1986): Cardiac fibrosarcoma in a dog. Journal of the American Veterinary Medical Association. 189, 1486-1488.

WALSH, P. J., A. M. REMEDIOS, J. F. FERGUSON ET AL (1999): Thoracoscopic versus open partial pericardectomy in dogs: comparison of postoperative pain and morbidity. Vet. Surg. 28, 472-479.

WALTER, J. H., R. RUDOLPH (1996): Systemic, metastatic, eu- and heterotope tumours of the heart in necropsied dogs. Zentralblatt für Veterinärmedizin. Reihe A. 43, 31-45.

WALTER, J. H., R. RUDOLPH (1996): Systemic, metastatic, eu- and heterotope tumours of the heart in necropsied dogs. Zentralblatt für Veterinärmedizin. Reihe A. 43, 31-45.

WARE, W. A., D. F. MERKLEY, D. H. RIEDESEL (1994): Intracardiac thyroid tumor in a dog: diagnosis and surgical removal. J. Am. Anim. Hosp. Assoc. 30, 20-23.

WARE, W. A., D. L. HOPPER (1999): Cardiac tumors in dogs 1982–1995. Journal of Veterinary Internal Medicine. 13, 95-103.

WEISSE, C., N. SOARES, M. W. BEAL, M. A. STEFFEY, K. J. DROBATZ, C. J. HENRY (2005): Survival times in dogs with right atrial HS treated by means of surgical resection with or without adjuvant chemotherapy: 23 cases (1986–2000). J. Am. Vet. Med. Assoc. 226, 575-579.

WILLIAM C. KISSEBERTH (2013): Miscellaneous tumors. U: Small animal clinical oncology (WITHROW, S. J., E. G. MACEWER). Elsevier Inc. St. Louis. str. 700-706.

WYKES, P. M., G. P. ROUSE, C. ORTON (1986): Removal of five canine cardiac tumors using a stapling instrument. Vet. Surg. 15, 103-106.

YAMAMOTO, S., R. FUKUSHIMA, M. KOBAYASHI, N. MACHIDA (2013): Mixed form of pericardial mesothelioma with osseous differentiation in a dog. *Journal of Comparative Pathology*. 149, 229-232.

YAMAMOTO T., T. UMEDA, H. YOKOZEKI ET AL (1999): Expression of basic fibroblast growth factor and its receptor in angiosarcoma. *J. Am. Acad. Dermatol.* 41, 127-129.

9. SAŽETAK

Tumori srca u pasa

Pojava tumora srca općenito nije česta u domaćih životinja osim u pasa. Tumori srca se mogu podijeliti na primarne i sekundarne odnosno benigne i maligne. Hemangiosarkom je zbog svoje relativno visoke učestalosti i visokog mortaliteta najznačajniji tumor u pasa, a slijedi ga kemodektom i ostali razni tumori srca. Hemangiosarkomi su maligni tumori vaskularnog endotela. Kemodektom i nekromafin paragangliom su sinonimi koji se često koriste kako bi se opisale tvorbe koje nastaju iz kemoreceptorskih organa.

U radu je istraživana pojavnost tumora srca u pasa ovisno o dobi, pasmini, spolu i lokalizaciji u osmogodišnjem razdoblju (od 1.1.2009 do 31.1.2017. godine). Tumori i lešine životinja dostavljeni su na obdukciju i histopatološku dijagnostiku na Zavod za veterinarsku patologiju Veterinarskog fakulteta u Zagrebu. Dijagnosticirano je ukupno 105 tumora srca u 103 životinje. U skupini od 103 pasa, tumori srca bili su najčešći u križanaca, njemačkog ovčara, njemačkog boksera, labradora i zlatnog retrivera. Prosječna dob svih životinja sa tumorom srca bila je 11 godina s rasponom od 3 do 15 godina. Pojavnost hemangiosarkoma srca bila je češća u muških pasa (61%), a za kemodektome nije utvrđena razlika u spolnoj incidenciji. Najzastuljenija lokalizacija hemangiosarkoma je uška desne prekljetke (64,82%), a kemodektoma baza srca (55,17%).

Ključne riječi: hemangiosarkom, kemodektom, srce, pas

10. SUMMARY

Cardiac tumors in dogs

The Appearance of cardiac tumors in domestic animals generally is not often, except in the dogs. Cardiac tumours can be either primary or secondary and benign or malignant. Because of its relatively high frequency and high mortality rate, cardiac hemangiosarcoma is the most important neoplasia in the dogs. In addition to cardiac hemangiosarcoma, the second commonly reported heart tumours are aortic body tumours (chemodectoma and paraganglioma) and many others. Hemangiosarcoma is a malignant neoplasm of vascular endothelial origin. Chemodectoma and non-chormaffin paragangiloma are synonyms which are used to describe neoplasms which arise from chemoreceptor organs.

In this study, incidence of cardiac tumors in dogs and its connection with age, breed, sex and locatization in eight year period (1st of January 2009 - 31st of December 2017.) was investigated. Tumors and animal carcasses were analyzed at the Department of veterinary pathology in Zagreb where 105 cardiac tumors from 103 dogs were diagnosed. In group of 103 dogs, most commonly affected breeds with cardiac tumors were mongrels, german shepherd, german boxer, labrador retriever and golden retriever. Average age of dogs affected by cardiac tumor was 11 years with range from 3 to 15 years. Male dogs were more frequent to cardiac hemangiosarcoma (61%) and for chemodectoma, there was no difference in incidency of tumors regarding sex. The most common site of cardiac hemangiosarcoma was right atrial appendage (64,82%), and in chemodectoma was base of the heart (55,17%)

Key words: hemangiosarcoma, chemodectoma, heart, dog

11. ŽIVOTOPIS

Rođen sam 14. prosinca 1990. godine u Zagrebu. Pohađao sam osnovnu školu Petra Preradovića u Zagrebu, a maturirao sam 2009. godine u VII. gimnaziji, smjer opća gimnazija. Integrirani preddiplomski i diplomski studij veterinarske medicine na Veterinarskom fakultetu, Sveučilišta u Zagrebu upisao sam 2009. godine. Zbog interesa za male kućne ljubimce, na petoj godini opredjelilo sam se za smjer „Kućni ljubimci“. Sudjelovao sam u radu studentske udruge Equus i bio uključen u organizaciju i realizaciju edukativne izložbe egzotičnih životinja „Reptilomanija +“ na Veterinarskom fakultetu. Dvije godine sam volontirao na Klinici za unutarnje bolesti Veterinarskog fakulteta i pola godine u veterinarskoj ambulanti u Zagrebu.