

Bolesti kolona u pasa

Kolarić, Karolina

Master's thesis / Diplomski rad

2018

Degree Grantor / Ustanova koja je dodijelila akademski / stručni stupanj: **University of Zagreb, Faculty of Veterinary Medicine / Sveučilište u Zagrebu, Veterinarski fakultet**

Permanent link / Trajna poveznica: <https://um.nsk.hr/um:nbn:hr:178:892500>

Rights / Prava: [In copyright](#)/[Zaštićeno autorskim pravom.](#)

Download date / Datum preuzimanja: **2024-07-27**



Repository / Repozitorij:

[Repository of Faculty of Veterinary Medicine -
Repository of PHD, master's thesis](#)



SVEUČILIŠTE U ZAGREBU
VETERINARSKI FAKULTET

Karolina Kolarić

BOLESTI KOLONA U PASA

Diplomski rad

Zagreb, 2018.

KLINIKA ZA UNUTARNJE BOLESTI

Predstojnica: Izv. prof. dr. sc. Ivana Kiš

Mentor: Doc. dr. sc. Martina Crnogaj

Komentor: Dr. sc. Jelena Gotić

Članovi povjerenstva za obranu diplomskog rada:

1. Prof. dr. sc. Dalibor Potočnjak
2. Dr. sc. Jelena Gotić
3. Doc. dr. sc. Martina Crnogaj
4. Doc. dr. sc. Mirna Brkljačić, zamjena

Veliku zahvalnost prije svega dugujem svojoj pokojnoj majci, koja mi je bila podrška da upišem ovaj fakultet.

Također želim se zahvaliti na ogromnom strpljenju i vjeri u mene, i u najtežim trenucima mogega života, mojoj porodici, teti i tetku te prijateljima posebno Ani Tutunović.

Zahvaljujem se svojim mentorima, Doc. dr. sc. Martini Crnogaj i Dr. sc. Jeleni Gotić na stručnoj i profesionalnoj pomoći i savjetima tijekom izrade ovog diplomskog rada.

Popis priloga:

| | |
|---|----|
| Algoritam 1. Dijagnostički pristup proljevima porijeklom iz debelog crijeva | 7 |
| Algoritam 2. Dijagnostički pristup hematoheziji | 8 |
| Algoritam 3. Dijagnostički pristup konstipaciji..... | 9 |
| | |
| Tablica 1. Osnovne razlike proljeva karakterističnog za tanko i proljeva karakterističnog za debelo crijevo..... | 11 |
| Tablica 2. Medikamentozna terapija upalne bolesti crijeva..... | 19 |

SADRŽAJ

| | |
|---|----|
| 1. UVOD | 1 |
| 2. STRUKTURA I FUNKCIJA DEBELOG CRIJEVA | 2 |
| 2.1. STRUKTURA | 2 |
| 2.2. FUNKCIJA | 2 |
| 2.2.1. SEKRECIJA SLUZI | 3 |
| 2.2.2. MOTILITET(PERISTALTIKA) | 3 |
| 2.2.3. APSORPCIJA VODE I TRANSPORT ELEKTROLITA | 4 |
| 2.2.4. IMUNOST | 4 |
| 2.2.5. BAKTERIJSKA FERMENTACIJA | 5 |
| 3. DIJAGNOSTIKA | 7 |
| 3.1. ANAMNEZA I KLINIČKI PREGLED | 9 |
| 3.1.1. KOLITIS | 9 |
| 3.1.2. KONSTIPACIJA | 10 |
| 3.2. LABORATORIJSKE PRETRAGE | 10 |
| 3.3. PRETRAGA STOLICE: Koprološka pretraga i bakteriološka pretraga | 12 |
| 3.4. CITOLOŠKA PRETRAGA | 12 |
| 3.5. RENTGENTSKA SNIMANJA I UZV PREGLED | 12 |
| 3.6. KOLONOSKOPIJA | 13 |
| 4. KLINIČKI ZNAČAJNE BOLESTI KOLONA U PASA | 14 |
| 4.1. UPALNE BOLESTI KOLONA..... | 14 |
| 4.1.1. AKUTNI KOLITIS | 14 |
| 4.1.2. UPALNA BOLEST CRIJEVA | 15 |
| 4.1.3. GRANULOMATOZNI KOLITIS (Histiocitni-ulcerativni kolitis) | 21 |

| | |
|--|-----------|
| 4.2. INFEKCIJE | 24 |
| 4.2.1. PARAZITI | 24 |
| 4.2.1.1. <i>Trichuris vulpis</i> | 24 |
| 4.2.2. BAKTERIJE | 25 |
| 4.2.2.1. <i>Campylobacter</i> | 25 |
| 4.2.2.2. <i>Clostridium difficile</i> | 26 |
| 4.2.2.3. <i>Clostridium perfringens</i> | 27 |
| 4.2.2.4. <i>Enterohemoragična Escherichia coli</i> | 28 |
| 4.2.2.5. <i>Enteropatogena Escherichia coli</i> | 29 |
| 4.2.2.6. <i>Salmonella</i> | 30 |
| 4.3. OPSTRUKCIJA | 31 |
| 4.3.1. INTUSUSCEPCIJA | 31 |
| 4.3.2. STRIKTURE I STRANO TIJELO..... | 33 |
| 4.4. DISMOTILITET | 34 |
| 4.4.1. SINDROM IRITABILNOG CRIJEVA | 34 |
| 4.5. NEOPLAZIJE | 36 |
| 5. LITERATURA | 39 |
| 6. SAŽETAK | 46 |
| 7. SUMMARY | 47 |
| 8. ŽIVOTOPIS | 48 |

1. UVOD

Najučestaliji problemi zbog kojih vlasnici dovode životinje na pregled u veterinarskoj praksi su probavni simptomi. Postoji veliki broj bolesti koje mogu prouzročiti simptome akutne ili kronične upale probavnog sustava, od jednostavne infekcije raznim uzročnicima, preko upalnih bolesti pa sve do neoplazija. Prilikom dijagnostike potrebno je isključiti i moguće sistemske uzroke proljeva (poremećaji funkcije jetre, gušterače, hipoadrenokortizam, zatajenje bubrega i dr.).

Klinička slika bolesti probavnog sustava ovisi od pacijenta do pacijenta, ali i o tome koji je dio probavnog sustava zahvaćen. Tako bolesti kolona rezultiraju karakterističnim simptomima koji nas upućuju da je daj dio probavnog trakta zahvaćen: povećana učestalost defekacije s smanjenim volumenom fecesa, koji je od mekanog do vodenastog po konzistenciji, te je često obavijen fekalnom sluzi sa ili bez hematohezije te tenezam, dok je kod nekih bolesti glavni simptom opstipacija.

Svaki poremećaj probavnog sustava narušava njegovo pravilno funkcioniranje što posljedično može utjecati i na ostale organske sustave životinjskog organizma. Važno je što prije dijagnosticirati bolest, te procijeniti samu ozbiljnost i intenzitet bolesti, da bi se moglo što prije započeti sa terapijom, da ne bi došlo do pogoršanja zdravstvenog stanja životinje i posljedično tome do uginuća (Jergens i sur. 1992.).

Ovaj je rad pregled klinički najznačajnijih bolesti kolona u pasa (akutne i kronične upalne bolesti, infektivne bolesti, neoplazije i bolesti koje uzrokuju opstrukciju). Njihova etiologija, klinički pregled i anamneza, dijagnostika i mogućnosti liječenja detaljno su prikazani.

Bolesti kolona pasa često su tema istraživanja u veterinarskoj medicini u potrazi za što primjerenijem pristupu dijagnostici i liječenju svakog pojedinog pacijenta s ciljem kako bi se poboljšala prognoza i vrijeme preživljavanja. Tako se npr. granulomatozni kolitis nekad poznat pod nazivom histiocitni ulcerativni kolitis puno godina smatrao oblikom idiopatske UBC-a. Danas je poznato da je uzrok ove bolesti povezan sa intrastaničnom infekcijom s *Escherichiom coli* zbog čega je pristup terapiji potpuno drugačiji, a to je dovelo do većeg postotka preživljavanja (Craven i sur., 2010.; Craven i sur., 2011.).

Metode dijagnostike i liječenja mijenjaju se s novim istraživanjima zbog čega je cilj ovog diplomskog rada na sustavan način dati uvid u najnovije spoznaje u dijagnostici i liječenju najznačajnijih bolesti kolona u pasa.

2. STRUKTURA I FUNKCIJA DEBELOG CRIJEVA

2.1 STRUKTURA

Debelo crijevo (lat. *Intestinum crassum*) je dio probavnog sustava koji se nastavlja na tanko crijevo, počinje na ileokoličnom otvoru, a završava na anusu. Sastoji se od tri dijela (Kararli, 1995.; Baum i sur., 2007.):

- slijepo crijevo (lat. *intestinum caecum*): divertikulum u početnom dijelu kolona
- pravo crijevo (lat. *intestinum colon*): srednji i najveći dio debelog crijeva. Sastoji se od uzlaznog (*colon ascendens*), poprečnog (*colon transversum*) i silaznog kolona (*colon descendens*) i
- ravno crijevo (lat. *intestinum rectum*)

Prosječna duljina debelog crijeva je između 28 i 90cm, što čini oko 20-25% ukupne duljine crijeva. (Leib i Matz, 1995.).

2.2 FUNKCIJA

U debelom crijevu završavaju ostaci probavljene hrane, iz kojih je u tankom crijevu resorbirana većina hranjivih tvari. Glavne funkcije debelog crijeva su resorpcija vode i elektrolita (uzlazni i poprečni kolon), skladištenje izmeta te kontrola defekacije (silazni kolon). Osim toga, bakterijska fermentacija organske tvari koja zaobiđe probavu i apsorpciju u tankom crijevu također se odvija u debelom crijevu. Aposortivni procesi i metabolizam mikroorganizama odvija se u proksimalnom kolonu, dok se pohrana i eliminacija fecesa odvija u distalnom kolonu. Poremećaj u bilo kojoj od navedenih funkcija dovest će do raznih poremećaja debelog crijeva što će se klinički manifestirati kao proljev, začep ili opći upalni sindrom (Leib i Matz, 1997.).

2.2.1. SEKRECIJA SLUZI

Sluz je glavni sekretorni produkt debelog crijeva. Sastoji se od odljuštenih epitelnih stanica, glikoproteina i mucina. Luče je vrčaste stanice, a njenu regulaciju primarno vrši direktna taktilna stimulacija vrčastih stanica s crijevnim sadržajem kao i intramuralni refleksi. Sluz služi i djeluje kao lubrikant, olakšava prolaz sadržaja iz debelog crijeva te štiti sluznicu od mehaničkih i kemijskih ozljeda. Osim toga njeni glikoproteini stvaraju barijeru koja sprečava bakterijsku translokaciju. U slučaju iritacije ili pojave upalnog procesa debelo crijevo će kao obrambeni mehanizam početi izlučivati veće količine sluzi, vode i elektrolita što će dovesti do razrjeđenja sadržaja koji je doveo do upale i posljedično tome do brže evakuacije tog sadržaja iz organizma (Forstner i Forstner, 1994.).

2.2.2. MOTILITET (PERISTALTIKA)

Kako bi kolon nesmetano obavljao svoje funkcije potrebna je koordinacija u peristaltici pojedinih dijelova crijeva (Karus i Sarna, 1987.; Sethi i Sarna, 1995.). Spontanu i fiziološku kontraktilnost glatkog mišićja kolona omogućava živčani sustav probavnog sustava i različiti neurotransmiteri poput kolecistokinina, neurotenzina, somatostatina, serotoninina, acetilkolina i adrenalina/noradrenalina. U suprotnosti s tim inhibiciju motilnosti kolona primarno čini živčani sustav simpatikusa koji opušta glatku muskulaturu crijeva i kontrahira muskulaturu sfinktera, te također smanjuje sekreciju vode i elektrolita u lumen kolona, čime omogućava odgađanje defekacije i pohranu fecesa u descendentnom kolonu. Postoje razlike u peristaltici na uzlaznom, transverzalnom i silaznom kolonu ovisno o tome koja se funkcija točno obavlja. Tako se u proksimalnom dijelu kolona odvijaju ritmične fazične kontrakcije (engl. rhythmic phasic contractions; sporija frekvencija; miješanje sadržaja u lumenu crijeva što omogućava apsorpciju vode i elektrolita). U transverzalnom kolonu započinju retrogradne masivne kontrakcije, a vraćaju se do cekuma (engl. retrograde giant contractions; antiperistaltika; pomaže apsorpciju vode i elektrolita). U distalnom dijelu kolona odvijaju se masivne migratorne kontrakcije (engl. giant migrating contractions; pomiču fekalnu masu prema rektumu te pomažu u izbacivanju iste) (Guilford, 1990.).

2.2.3. APSORPCIJA VODE I TRANSPORT ELEKTROLITA

U tanko crijevo zdravog psa od 20 kg svaki dan dospije oko 2,7 l tekućine, gdje jejunum apsorbira oko 1,3 l, ileum oko 1 l i kolon oko 315 ml tekućine te u fecesu preostane oko 35 ml tekućine (Burrows i sur., 1983.). To znači da jejunum apsorbira 50%, ileum 75% a kolon 90% tekućine koja je do tamo dospjela (Leib i Matz, 1995.). Iz navedenog je vidljivo da debelo crijevo apsorbira manju količinu tekućine, ali je apsorpcija u ovom dijelu crijeva puno intenzivnija. Apсорpcija vode u debelom crijevu se odvija pasivno, putem osmotskog gradiјenta uzrokovanog aktivnom apсорpcijom natrija. Ukoliko crijevni sadržaj iz tankog crijeva premašuje resorptivni kapacitet debelog crijeva ili ukoliko je resorptivna sposobnost kolona smanjena može doći do pojave proljeva. Stoga upravo resorptivna sposobnost vode u kolonu određuje da li će proljev biti prisutan uz bolesti tankog crijeva (Leib i Matz, 1995.).

Kapacitet apсорpcije vode ovisi o bazalnim elektrolitima i antagonistima kao što su glukokortikoidi i aldosteron koji stimuliraju apсорpciju natrija i sekreciju kalija u distalnom kolonu te tako utječu na kolonsko kretanje povećavajući propusnost apikalne membrane za natrij i kalij, te povećavaju aktivnost Na^+/K^+ ATP pumpe. Eitelne stanice kolona također izlučuju bikarbonate koji neutraliziraju kiseline nastale bakterijskom fermentacijom (Leib i Matz, 1995.). Apсорpcija u kolonu će prevenirati poremećaje u formiranju fecesa bez obzira na promjene u tankom crijevu dokle god je ileocekalni protok normalan. Međutim ako u kolonu dođe do patoloških promjena, doći će i do smanjenja apсорpcije i povećanog izlučivanja vode što će rezultirati proljevom (Jergens, 2002.).

2.2.4. IMUNOST

Imunosna funkcija kolona je iznimno kompleksna, a njene glavne zadaće su tolerancija na oralno unesene antigene, lokalni zaštitni odgovor te sistemska i lokalna diseminacija stimuliranih B i T limfocita (Leib, Cave, Jergens).

Prirodni mehanizmi crijevne obrane čine mehanički i imunološki čimbenici, koji su važni zbog unosa i probave potencijalno patogenih organizama i stranih supstanci. Važni mehanički čimbenici uključuju epitelnu barijeru mukoze, pokretljivost crijeva, proizvodnju sluzi te normalnu bakterijsku floru. Debelo crijevo sadrži različite upalne stanice poput T i B limfocita, neutrofilnih i eozinofilnih granulocita, mastocita, makrofaga, dendritičnih i plazma stanica (Spinato i sur., 1990; German i sur., 1999.). Upalne stanice se nalaze u epitelu, lamini propriji

i submukozi kolona, a njihovo je međudjelovanje nužno za postizanje odgovarajućeg upalnog odgovora.

Limfoidno tkivo u crijevima (eng. GALT- gut-associated lymphoid tissue) sastoji se od aferentnog i eferentnog dijela. Aferentni se dio sastoji od limfoidnih folikula sluznice, Peyerovih ploča i mezenterijalnih limfnih čvorova. Zadaća limfoidnih folikula je zaustavljanje i procesuiranje antigena kako bi se potaknuo odgovarajući imunološki odgovor (Jergens, 2002.).

Nakon prolaska antigena kroz sluzničku barijeru imunoglobulini IgM, IgG i IgE se uključuju u humoralni imuni odgovor procesima opsonizacije, fiksacije komplementa i promocije upalnog odgovora. IgE je također važan posrednik neposredne preosjetljivosti. Kada se antigen poveže na IgE molekulu vezanu na mastocitom, dolazi do degranulacije mastocita koji otpuštaju upalne medijatore (histamine, serotonin, leukotriene i dr.). Otpuštanje medijatora upale putem mastocita može biti značajno kod obrane od parazita (Leib i Matz, 1995.).

Imunološka tolerancija važno je svojstvo imunosti probavnog sustava a posljedica je indukcije IgA, izbacivanja T stanica, anergije i imunosupresije (Cave, 2003.). Većina intraluminalnih antigena procesuiranih putem M-stanica potiču toleranciju. Oboje, IL-10 i TGF- β su citokini koji pomažu poticanju tolerancije (Jergens). Međutim, potencijalno štetni antigeni koji prodiru barijeru sluznice, stimuliraju limfocite na produkciju IgM, IgE, IgG i proupalnih citokina poput IFN- γ , IL-12 i IL-6 (Cave, 2003.). Tolerancija je potrebna za prevenciju sistemskih i sluzničkih ozljeda kao posljedica trajnih upalnih odgovora na benigne, perzistentne intraluminalne antigene. Izostanak tolerancije povezan je s patogeneom upalne bolesti crijeva (UBC).

2.2.5. BAKTERIJSKA FERMENTACIJA

Debelo crijevo sadrži najveću količinu bakterija u probavnom sustavu, te se u jednom gramu fecesa nalazi otprilike 10^{11} mikroorganizama (Leib i Matz, 1997.) koji čine oko 50% suhe tvari fecesa. Mikroflora svake životinje ovisi o dobi, pasmini, geografskoj lokaciji, načinu držanja, koprofagiji te načinu ishrane. Te bakterije omogućavaju sintezu aminokiselina i vitamina, osiguravaju energiju kolonocitima i imaju ključnu ulogu u obrambenim mehanizmima kolona (Leib i Matz, 1997.).

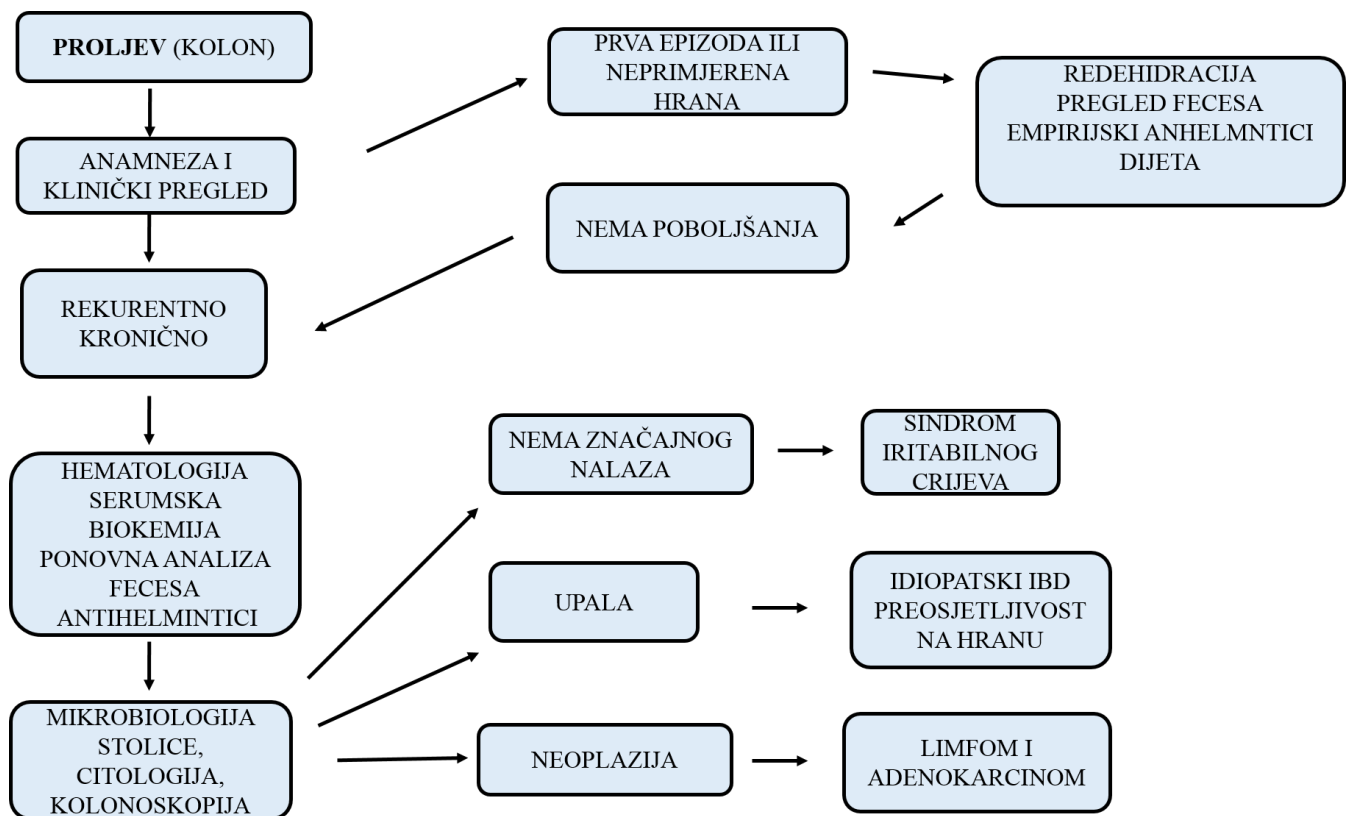
Anaerobne bakterije *Bacteroides* spp., *Bifidobacterium* spp., *Clostridium* spp. i *Lactobacillus* spp. čine 90% mikroflore kolona u pasa. Od aerobnih bakterija prevladavaju enterobakterije i streptokoki (Sparkes, 1998).

Mikroflora kolona ima važnu ulogu u prehrani životinja, primarno zbog proizvodnje kratkolančanih masnih kiselina (Stevens, 1978). Uz fiziološke učinke, kratkolančane masne kiseline promiču diferencijaciju i rast kolonocita (LeDuc, 1994), potiču apsorpciju vode i elektrolita (Roediger, 1982), omogućuju organizmu 7 do 10 % ukupno potrošene energije (Bergmann, 1990) te utječu na motilitet probavnog trakta (McManus, 2002). Prehrana i primjena antimikrobnih pripravaka uzrokuju najveće promjene fiziološke mikroflore debelog crijeva. Fiziološka mikroflora debelog crijeva sprječava rast ostalih potencijalno patogenih mikroorganizama proizvodnjom metaboličkih produkata koji inhibiraju rast ostalih bakterija.

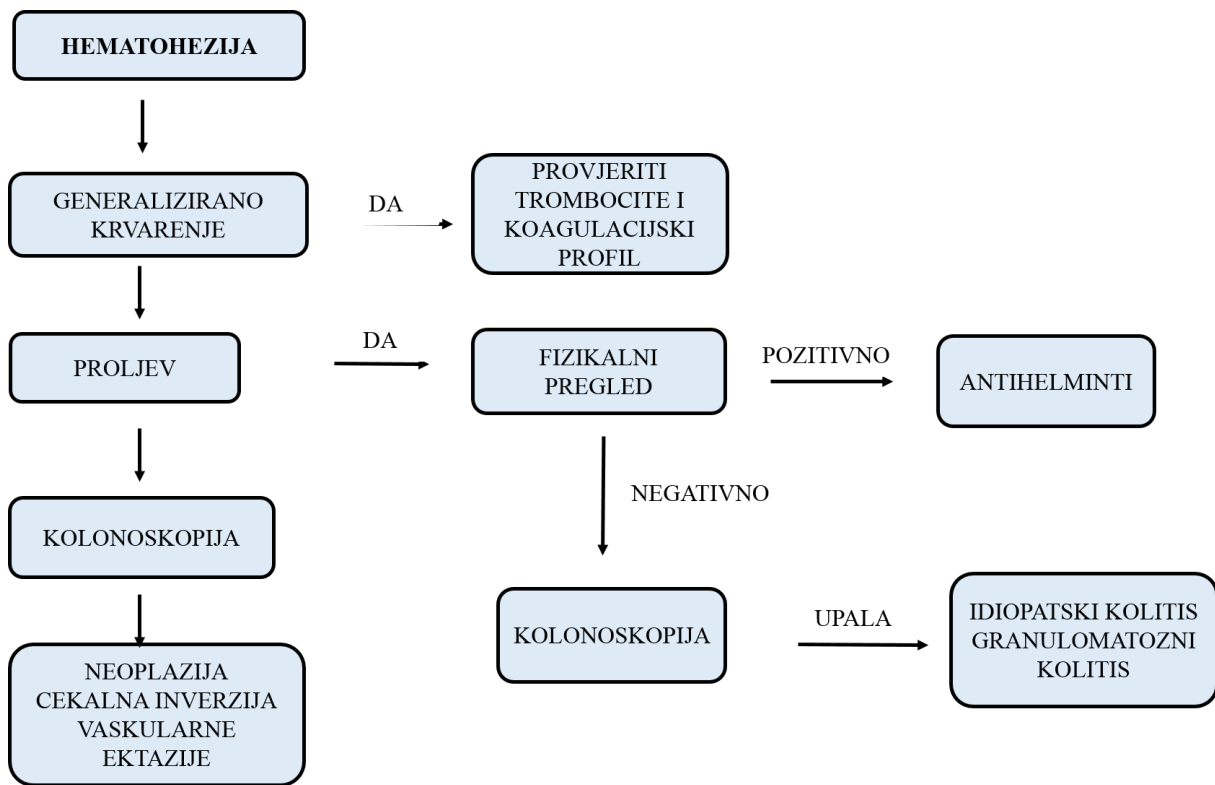
Bakterije u debelom crijevu metaboliziraju ugljikohidrate, proteine i lipide. Ugljikohidrate pretvaraju u kratkolančane masne kiseline (acetat, propionat i butirat) i plinove (vodik, metan i ugljični dioksid). Kolonociti metaboliziraju masne kiseline koje su važan izvor energije za epitel debelog crijeva, uz navedeno one potiču proliferaciju i diferencijaciju kolonocita, stimuliraju apsorpciju vode i elektrolita i modificiraju motilitet kolona (Bergmann, 1990). Butirat može potaknuti lučenje protuupalnih citokina poput interleukina-10 (Stevens, 1978). Bikarbonati u lumenu neutraliziraju većinu kiselina te nastaju ugljični dioksid i voda. Apsorbirane masne kiseline se metaboliziraju ili u epitelu debelog crijeva pa nastaje butirat ili se prenose do ostalih tkiva gdje se kao acetat, propionat ili butirat koriste kao izvori energije. Dokazano je da su kronična upalna stanja crijeva povezana s promjenama u sastavu bakterijske populacije te da prehrana koja ne sadržava dovoljno vlaknina može uzrokovati kolitis (Leib i Matz, 1997.).

3. DIJAGNOSTIKA

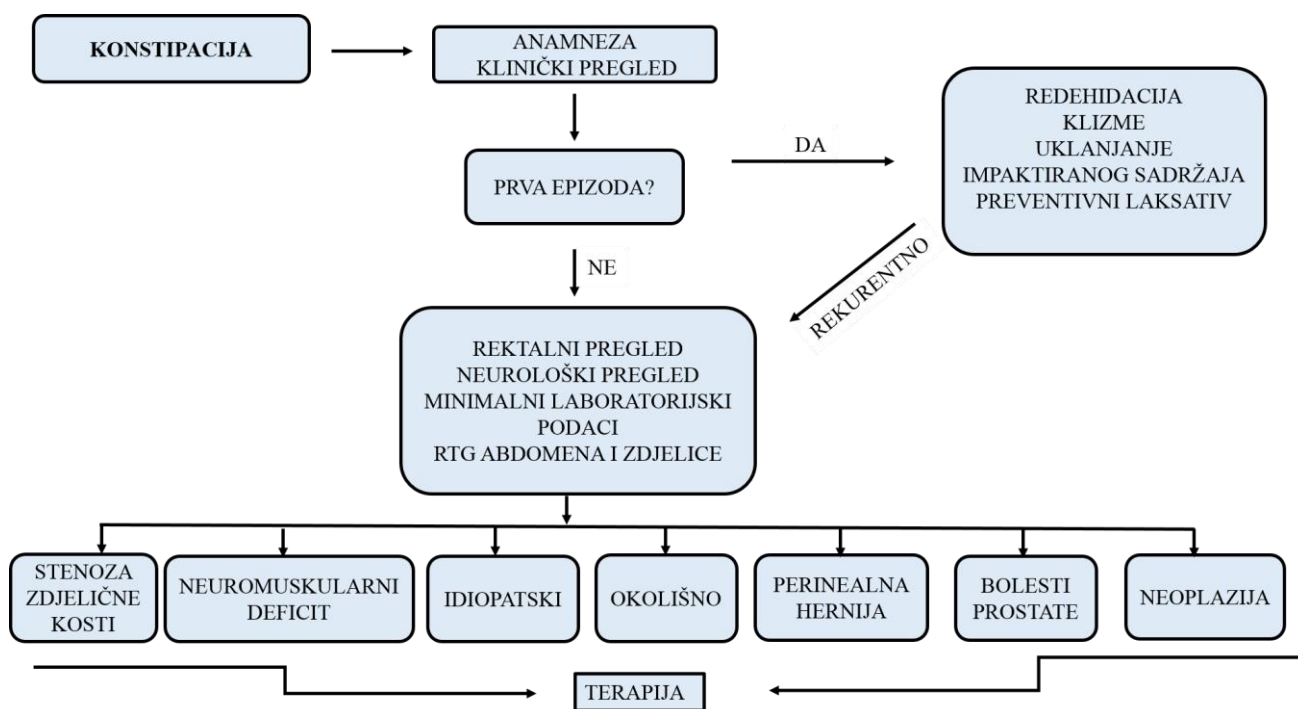
Kao i kod svake bolesti dijagnostika bolesti kolona počiva na osnovi podataka iz anamneze, kliničke pretrage, isključivanjem sistemskih bolesti. Koliko će opsežna dijagnostika biti ovisi o tome da li se radi o akutnom ili kroničnom stanju te o samo kliničkom stanju pacijenta. Prema potrebi dijagnostika će se proširiti na laboratorijske pretrage, citologiju, RTG i ultrazvučnu pretragu i kolonoskopiju (Christense i sur. 1992.). Pristup dijagnostici različit je upravo ovisno o manifestaciji simptoma, a prikazan je uz pomoć algoritama (Algoritmi 1., 2., i 3.).



Algoritam 1. Dijagnostički pristup proljevima porijeklom iz debelog crijeva (modificirano iz Ettinger i sur., 2017.)



Algoritam 2. Dijagnostički pristup hematoheziji (modificirano iz Ettinger i sur., 2017.)



Algoritam 3. Dijagnostički pristup konstipaciji (modificirano iz Ettinger i sur., 2017.)

3.1. ANAMNEZA I KLINIČKI PREGLED

Poremećaji normalne funkcija debelog crijeva manifestirat će se proljevom sa ili bez prisustva krvi ili začepom.

3.1.1. KOLITIS (anamneza i klinički pregled)

Pojam kolitis odnosi se na akutnu i kroničnu upalu kolona. Obično rezultira proljevom čija su obilježja specifična za debelo crijevo. U tablici 1. su prikazane osnovne razlike proljeva karakterističnog za tanko i proljeva karakterističnog za debelo crijevo (Marks, 2013.). Znakovi kolitisa uključuju višak feklane sluzi, hematoheziju, tenezam, povećanu učestalost defekacije i smanjen volumen izmeta po defekaciji. Mogu se javiti i povraćanje, anoreksija, dehidracija i bolovi u trbuhu (Ewing i Gomez, 1973.). Klinički pregled je često nespecifičan, prilikom palpacije abdomena može biti prisutna bolnost, zbog upale ili perforacije. U sklopu kliničkog pregleda potrebno je provesti i rektalnu pretragu. Prilikom dijagnostike upalne bolesti crijeva potrebno je primijeniti i klinički sustav bodovanja koji procjenjuje ishod bolesti prema kliničkim znakovima.

3.1.2. KONSTIPACIJA (anamneza i klinički pregled)

Konstipacija je drugo najvažnije patofiziološko stanje crijeva. Očituje se usporenim motilitetom, bolnim defeciranjem (ili pokušajem defeciranja), smanjenom količinom stolice pa sve do potpunog izostanka stolice. Navedeni klinički znakovi mogu trajati nekoliko dana do nekoliko tjedana (Jergens i sur. 1992.). Prilikom dijagnostike potrebno je isključiti neoplaziju, stana tijela u kolonu, parezu leđa, zdjelične frakture i perianalne kile.

3.2. LABORATORIJSKE PRETRAGE

Kod obrade kronične bolesti kolona potrebno je napraviti kompletnu krvnu sliku, biokemijske testove i analizu urina, međutim ukoliko se radi o blagoj i akutnoj bolesti mogu se kratkotrajno i odgoditi navedene pretrage (Lappin, 2011.). Često nema nekih većih promjena u nalazima no prisutne promjene mogu usmjeriti prema postavljanju konačne dijagnoze (npr. eozinofilija koja se može javiti kod parazitoza, hipoadrenokortizma, mastocitoma, hipereozinofilnog sindroma te paraneoplastičnog sindroma; hipoalbuminemija kod krvarenja, negativne reakcije akutne faze, konkurentne enteropatije s gubitkom proteina; hiperglobulinemija kod FIP-a, upale crijeva, neoplazija i sl.).

| RAZLIKE | TANKO CRIJEVO | DEBELO CRIJEVO |
|--------------------------------|--|----------------------------|
| SLUZ | RIJETKO | UČESTALA |
| SVJEŽA KRV | ODSUTNA | UČESTALA |
| VOLUMEN STOLICE | POVEĆANI | NORMALAN DO SMANJEN |
| KONZISTENCIJA FECESA | VODENASTA, KAŠASTA, MEKOFORMIRANA, PONEKAD S ELEMENTIMA NEPROBAVLJENE HRANE | UGLAVNOM FORMIRANA |
| STEATOREJA | PRISUTNA PRI MALDIGESTIJI/MALABSORPCIJI | ODSUTNA |
| MELENA | PONEKAD PRISUTNA | ODSUTNA |
| BOJA FECESA | OD VRLO SVIJETLE DO CRNE | UGLAVNOM SMEĐA |
| UČESTALOST DEFEKACIJE | UGLAVNOM 2-4X/24H | 3-10X/24H |
| TENEZAM | ODSUTAN | UČESTAO |
| GUBITAK TJELESNE TEŽINE | PRISUTAN U KRONIČNOM TIJEKU | ODSUTAN |
| POVRAĆANJE | PONEKAD PRISUTNO | PONEKAD PRISUTNO |
| FLATULENCIJA | PONEKAD PRISUTNA | ODSUTNA |
| APETIT | UGLAVNOM SMANJEN | UREDAN |

Tablica 1. Osnovne razlike proljeva karakterističnog za tanko i proljeva karakterističnog za debelo crijevo (modificirano iz Marks, 2013.)

3.3. PRETRAGA STOLICE: KOPROLOŠKA PRETRAGA I BAKTERIOLOŠKA PRETRAGA

Parazitarne pretrage stolice uključuju direktni razmaz kako bi se stolica pretražila na helminte, protozoe (*Giardia*, *Trichomonas*,) i neke bakterije (*Campylobacter*) te metoda flotacije s cink sulfatom (puno osjetljivija za *Giardiu* i *Trichomonas*). Ove pretrage obavezno treba napraviti prije kolonoskopije (Lappin, 1995.). Također, zbog intermitentnog izlučivanja jajašaca hemlinta, kao i trofozoita i cista *Giardie* prije kolonoskopije preporučljivo je terapiirati životinje s antiparaziticima i antiprotozoicima.

Rezultate bakteriološke pretrage potrebno je promatrati u skladu sa kliničkim znakovima pošto se mnoge bakterije (*Campylobacter spp.*, *Clostridium perfringens* i *C. Difficile*, *Salmonella spp.* te *Yersinia spp.*) nalaze i u stolici zdravih životinja. Molekularne pretrage lančane reakcije polimeraze (eng. Polymerase Chain Reaction - PCR) i reverzne transkripcije polimeraze (eng. Reverse transcription polymerase chain reaction – RT PCR) puno su osjetljivije te postaju standard u dijagnostici infektivnih bolesti i razvijene su za dijagnostiku mnogih uzročnika (*Trichomonas foetus*, *Pythium insidiosum*, *Campylobacter jejuni*, *C. perfringens*, *C. difficile*, *E.coli*, *Salmonella spp.* i dr.) (Marks i sur. 2011.).

3.4. CITOLOŠKA PRETRAGA

Uzorak za citološku pretragu može se dobiti na više načina: otisak s rukavice nakon rektalne pretrage, aplikatorom sa pamučnim vrhom ili endoskopskom pretragom korištenjem citološke četkice. U nalazu dominiraju stanice debrisa i bakterija, međutim ponekad će nas ova pretraga približiti dijagnozi tako što će se citološki naći elemente gljivica, neoplastične stanice te upalne stanice (limfocite, eozinofile i neutrofile). Korelacija između citologije i biopsije može biti vrlo dobra međutim potrebno je provesti još istraživanja kako bi se potvrdila vrijednost testa (Jergens i sur. 1998.).

3.5. RENTGENSKA SNIMANJA (RTG) I ULTRAZVUČNI PREGLED (UZV)

RTG pretraga kod kolitisa je nespecifična, ali potrebna je kako bi se isključila moguća opstrukcija (kod sumnje obavezno aplicirati kontrast), strana tijela, megakolon, začep, neoplazije u trbušnoj šupljini te limfadenopatija.

UZV je pokazao bolje rezultate i smatra se nešto specifičnijom pretragom kolona. Distendirani normalan kolon ima 3 sloja te debljina slojeva $\leq 2\text{mm}$. Kod kolitisa najčešće nema većih, a ponekad niti vidljivih promjena. U nalazu se mogu javiti zadebljanje sluznice, fokalne infiltracije i intramuralne mase koje mogu sugerirati neoplastične promjene (Penninck, 1989.).

3.6. KOLONOSKOPIJA

Indikacije za kolonoskopiju su kronični proljevi tipični za kolon, koji nisu odgovorili na početnu terapiju (promjenu hrane, antiparazitike i dr.), hematohezija, sumnja na neoplazije, sumnja na strikture te ponekad kronični zatvor. Rigidni endoskop može se koristiti za pregled rektuma i descedentnog kolona. Fleksibilna endoskopija omogućuje vizualizaciju cijelog kolona te ileocekalne valvule, cekuma te početnog dijela ileuma. Nadalje omogućava nam uzimanje uzoraka biopsijom za patohistološku pretragu koja je nužna za postavljenje krajnje dijagnoze (Willard i sur. 2001.). Kako bi mogli vizualizirati sluznicu prilikom kolonoskopije potrebno je životinju adekvatno pripremiti. To se postiže postom u trajanju od 36 do 48 sati te primjenom klizmi običnom toplom vodom prema protokolu. Kod životinja koje se zbog izrazite boli opiru klizmanju preporuča se primijeniti oralne lavažne otopine.

Sluznica kolona kod zdravih životinja je glatka, sjajna, ružičaste boje s jasno vidljivim krvnim žilama submukoze. Gubitak vizualizacije submukoznih krvnih žila sugerira da je sluznica infiltrirana i zadebljana, međutim da bi to potvrdili potrebno je sluznicu pregledati patohistološki. Uzorci za biopsije uzimaju se u promijenjenom, tranzicijskom i nepromijenjenom području. U slučaju da vizualno sluznica cijelog kolona izgleda fiziološki i dalje je potrebno uzeti uzorke (minimalno 6-8 uzoraka) počevši od ascendentnog kolona pa sve do descedentnog kolona.

4. KLINIČKI ZNAČAJNE BOLESTI KOLONA U PASA

4.1. UPALNE BOLESTI KOLONA

Kolitis se javlja kao akutna i kronična upala kolona, koja najčešće rezultira proljevom karakterističnim za debelo crijevo kod pasa (Jergens, 1992.). Akutni kolitis koji ne prođe na terapiju prelazi u kronični oblik bolesti tj. kronični kolitis.

4.1.1. AKUTNI KOLITIS

Akutni kolitis nastaje naglo te je najčešće samolimitirajući. Očituje se eksplozivnim proljevima karakterističnim za debelo crijevo (prisutstvo sluzi, hematohezije, tenezma, povećana učestalost defekacije i smanjen volumen pri defekaciji). Uzrok ove bolesti se rijetko otkrije, ali najčešće nastaje zbog ingestije toksina iz pokvarene hrane kao i infekcije različitim uzrocima (paraziti, protozoe i bakterije). Uzrok može biti i trauma sluznice uzrokovana stranim tijelima (kosti, oštri predmeti i dr.). Terapija akutnog kolitisa je simptomatska. Ako za to postoji potreba koristi se rehidracija, a prema potrebi uvedi se i dijetna hrana na kraći period (lako-probavljiva hrana s niskim postotkom masti). Umjesto antibiotika preporučljivo je dati probiotike, međutim ukoliko smatramo da je antibiotik potreban može se empirijski primjeniti metronidazol premda ne postoje kontrolirane studije koje bi opravdale korištenje istog. Također se mogu koristiti i lijekovi protiv proljeva bazirani na kaolinu koji na sebe veže bakterijske toksine. Antiparazitike dajemo ovisno o rezultatu koprološke pretrage (Sethi i Sarna, 1991.; Tobacman, 2001.).

4.1.2. UPALNA BOLEST CRIJEVA (UBC)

Upalna bolest crijeva (UBC) je zapravo zajednički naziv koji se koristi u gastroenterologiji pasa i mačaka za opis pacijenata sa kroničnim znakovima gastrointestinalnog sustava, a za koje postoji histološki dokaz upalnih infiltrativnih promjena u sluznici želuca i crijeva (Hall i German,2011.). Bolest se klasificira prema regiji probavnog sustava koja je zahvaćena (gastro-entero-kolitis) te prema kliničkim i histopatološkim kriterijima (infiltracija limfocitima, plazma stanicama, eozinofilima, makrofagima ili kombinacijom navedenih stanica (Hart i sur., 1994.; Zentek i sur.,2007.). Kada je zahvaćen samo kolon klinički znakovi će se javiti u vidu proljeva (sa ili bez sluzi i hematohezije) te tenezmom. Na temelju patohistološkog nalaza UBC u području kolona javlja se u više oblika:

- limfocitni-plazmocitni kolitis,
- eozinofilni kolitis, neutrofilni ili gnojni kolitis,
- granulomatozni kolitis te
- kombinacija navedenog sa dominacijom određenog tipa stanica (Hall i German,2011.).

Etiopatogeneza

Bez obzira na brojna istraživanja etiologija UBC je i dalje nepoznata. Istraživanja kod ljudi koji boluju od UBC-a kao i pokusi na miševima doveli su do hipoteze da gubitak imunotolerancije na luminalne bakterije i/ili prehrambeni antigen dovode do upalnog odgovora. Istraživanja na psima i mačkama došli su do slične hipoteze prema kojoj se smatra da su za nastanak UBC-a potrebna 3 faktora: prisutnost bakterije u crijevnom lumenu sa potencijalnom disbiozom, poremećena sluznička barijera koja omogućava kontakt mikroorganizma ili alergena iz hrane sa imunološkim stanicama u lamini propriji te nenormalni odgovor imunskih stanica prirođenog i stečenog imunološkog sustava na antigene (npr. hrana, bakterije, alergije, zarazni i parazitarne uzročnici, psihosomatski poremećaji te utjecaj lijekova) (Sartor, 2006.; Chichlowski i Hale, 2008.).

Limfatično tkivo crijeva sadrži više imunskih stanica od bilo kojeg organskog sustava, svaka blaga ozljeda sluznice aktivira limfatično tkivo crijeva. Podraživanje imunskog odgovora jakog inteziteta dovodi do nakupljanja upalnih stanica i oštećenja crijevne sluznice. Propusnost

sluznice se povećava , dolazi do apsorpcije medijatora upale te nakupljanja upalnih stanica i to sve rezultira zatvorenim krugom daljnje upale (Potočnjak i sur., 2010.).

Kod pasa nije zabilježena spolna predispozicija, međutim postoji pasminska sklonost (češća pojavnost u njemačkih ovčara i shar pei-a). Najčešće je zastupljena u pasa srednje dobi (6,5 godina) (Jergens i sur., 2003.; Allenspach i sur., 2007.).

Dijagnostika

Bilo koja bolest koja uzrokuje upalu, staničnu infiltraciju, kongestiju ili krvarenje u gastrointestinalni trakt može uzrokovati simptome slične simptomima upalne bolesti crijeva. Zato je potrebno provesti opsežnu dijagnostiku kako bi isključili druge uzroke bolesti poput parazitarne invazije, infekcija gljivicama i bakterijama, poput histiocitnog ulcerativnog kolitisa, limfoma, drugih neoplazija te cecalnih intususcepcija.

Klinička slika

Simptomi upalne bolesti crijeva debelog crijeva uključuju proljev (krv i sluz mogu i ne moraju biti prisutni), tenezme, učestalu defekaciju i povremeno povraćanje. (Wortinger, 2011.). Pri kliničkom pregledu životinje su najčešće dobrog gojnog stanja, a na abdominalnu palpaciju ne reagiraju bolno. U teže oboljelih mogu se pojaviti abdominalna bol, gubitak tjelesne težine, anoreksija i letargija, posebno ako su istodobno zahvaćeni i želudac i tanka crijeva. Kako bi se mogla procijeniti težina bolesti kao i odgovor na terapiju trebalo bi koristiti klinički sustav bodovanja. Do danas su razvijena dva klinička sustava bodovanja za životinje koje boluju od kroničnih enteropatija: CIBDAI sustav bodovanja (engl. Canine inflammatory bowel disease activity index) i CCECAI sustav bodovanja (engl. canine chronic enteropathy activity index). CIBDAI sustav bodovanja (odnosi se na procjenu intenziteta upalnih promjena pri upalnoj bolesti crijeva, a sastavljen je od šest osnovnih pokazatelja: aktivnost životinje, apetit, povraćanje, konzistencija stolice, učestalost stolice i gubitak tjelesne težine (Jergens i sur., 2003.). CCECAI odnosi se na sve kronične enteropatije pasa i osim upalne bolesti crijeva obuhvaća i bolesti prouzročene reakcijama na hranu te proljev koji nastaje kao posljedica reakcije na antibiotike. Taj sustav bodovanja uz aktivnost životinje, apetit, povraćanje, konzistenciju stolice, učestalost stolice i gubitak tjelesne težine obuhvaća još i eventualnu

pojavu i gradaciju koncentracije albumina u serumu, pojavu ascitesa i edema i pojavu i gradaciju pruritusa (Allenspach i sur., 2007.).

U laboratorijskim nalazima kompletne krvne slike, biokemijskim pretragama krvi i analizi mokraće nema većih promjena osim ukoliko nisu zahvaćena i tanka crijeva. U tim slučajevima mogu se javiti leukocitoza s neutrofilijom i skretanjem u lijevo, hipoproteinemija, hypoalbuminemija te srednje povišeni jetreni enzimi. RTG i UZV pretraga nisu od pomoći osim kako bi se isključile fokalne mase i lezije. Kako bi isključili parazitaru invaziju kao uzrok kolitisa potrebno je napraviti koprološku pretragu, međutim ponekad je preporučljivo i empirijsko liječenje fenbendazolom (50 mg/kg peroralno, 3 uzastopna dana) kako bi se eliminirala većina helminta i protozoa iz probavnog trakta. Kultura bakterijskih patogena kao što su *Salmonella spp.*, *Campylobacter spp.* ili *Clostridium spp.* je problematična, jer se ti organizmi mogu nalaziti u stolici zdravih životinja, i njihova prisutnost u pacijenata s UBC ne mora biti uzrok bolesti.

Kada rezultati pretraga i dalje upućuju na moguću dijagnozu UBC-a potrebno je učiniti kolonoskopiju sa uzimanjem uzoraka sluznice biopsijom za patohistološku pretragu. Glavni problem kod patohistoloških dijagnoza je što ne postoji suglasnost između patologa u interpretaciji histopatološkog nalaza. Uzrok tome mogu biti subjektivna interpretacija, različita kvaliteta uzorka, mrljaste upale ili prisutnost edema koji otežava procjenu gustoće stanica (Day i sur., 2008.). Gastrointestinalna standardizacijska grupa sponzorirana s WSAVA-om (World Small Animal Veterinary Association) izdala je smjernice koje bi trebale pomoći patolozima da prilikom opisivanja uzorka promjene svrstaju u istu kategoriju no još uvijek ne postoji sustav bodovanja. Iz tog razloga također je vrlo bitna suradnja internista i patologa zbog interpretacije rezultata patohistološke pretrage uzorka uzetog biopsijom (Potočnjak, 2010.). Kao što je već rečeno na temelju patohistološkog nalaza UBC u području kolona javlja se u više oblika: limfocitni-plazmocitni kolitis, eozinofilni kolitis, neutrofilni ili gnojni kolitis, granulomatozni kolitis te kombinacija navedenog sa dominacijom određenog tipa stanica. Najčešće se javlja limfoplazmocitni oblik a nakon toga eozinofilni kolitis (Day i sur., 2008.).

Liječenje

Terapija upalne bolesti crijeva sastoji se od promjene hrane, uporabe antibakterijskih i imunosupresivnih lijekova. Preporuča se postupni pristup terapiji, osim kod onih životinja koje boluju od teškog oblika UBC-a tada treba što prije započeti terapiju imunosupresivnim lijekovima.

Prehrana

Psima s UBC potrebno je promijeniti prehranu. Preporuča se hrana koja je lako probavljiva te ujedno i ekskluzijska (prehrana koja sadrži hidrolizirane proteine ili bazirana na jednom novom izvoru proteina i ugljikohidrata). Ovakva hrana smanjuje antigensko opterećenje crijeva te na taj način smanjuje upalu sluznice, ona također isključuje i alergijsku reakciju na hranu kao mogući uzrok kolitisa. U hranu se mogu dodati i netopljiva vlakna poput psylliuma, frukto-oligosaharida, inulina i manonoligosaharida. Također frukto-oligosaharidi, inulin i manonoligosaharidi su i prebiotici te i na taj način mogu prouzročiti pozitivne promjene u crijevnoj flori. Netopljiva vlakna su se pokazala efikasnim u liječenju kroničnog idiopatskog kolitisa u pasa.

Probiotici

Probiotici su živi mikroorganizmi (tzv. dobre bakterije) koje mogu direktno antagonizirati patogene bakterije, moduliraju imunosni odgovor sluznice crijeva djelujući na lokalnu imunost, fagocitnu aktivnost ili specifičnu imunost sekrecijom IgA protutijela (Mitsuyama i sur., 2002.). Pretpostavlja se da bi probiotici mogli biti korisni u prevenciji i liječenju gastrointestinalnih bolesti. Međutim potrebno je još studija koje bi to pokazale jer niti jedno kliničko istraživanje nije uvjerljivo dokazalo njihovu djelotvornost kao što još nije poznato koje bakterijske kulture bi bilo najbolje primjenjivati (Mitsuyama i sur., 2002.; Allenspach i sur., 2007.; Gionchetti i sur. 2006.).

Medikamentozno liječenje

Kada promjena hrane i probiotika ne daje rezultate ili kod težih oblika bolesti pristupamo medikamentoznoj terapiji. Sve doze lijekova navedene su u tablici 2.

Od antimikrobnih lijekovi koji se mogu koristiti u liječenju UBC-a metronidazol se smatra lijekom izbora (Jergens i sur., 2010.). Osim antimikrobnog djelovanja on ima i imunomodulacijski učinak na staničnu imunost. Slične karakteristike imaju i oksitetraciklin te tilozin koje također možemo koristiti u terapiji UBC-a.

Mesalazin, 5-aminosalicilna kiselina je nesteroidni protuupalni lijek koji se pokazao djelotvoran u liječenju ulceroznog kolitisa kod ljudi. Izvorna molekula je potencijalno nefrotoksična pa se kod životinja koriste tzv. "pro-drugs", inaktivirane tvari koje se metaboliziranjem aktiviraju u tijelu (sulfasalazin, olsalazin) (Desreumaux i Ghosh, 2006.).

| KATEGORIJA I NAZIV LIJEKA | PREPORUKA DOZIRANJA | INDIKACIJE |
|---------------------------------|--|--|
| Antimikrobni lijekovi | | |
| Enrofloxacin | 5 mg/kg PO svaka 24 h kroz 4-8 tjedana; prije početka liječenja preporučena kultura i osjetljivost za <i>Escherichia coli</i> | Granulomatozni kolitis |
| Metronidazol | 10-15 mg/kg PO svakih 12 h do 8 h Za metronidazol benzoate, povećati dozu za približno 50% | Akutni i kronični kolitis |
| Protuupalni lijekovi | | |
| Sulfasalazin | 10-30 mg/kg PO svakih 8 h kroz 4-6 tjedana, max 1 g ukupne doze Davanje s hranom. Postepeno se smanjuje doza kroz 10-14 dana do svakih 12 h, te nakon toga pola doze svakih 12 h, zatim jednom dnevno. Redovito mjeriti proizvodnju suza. | Upalna bolest crijeva otporna na dijetu i metronidazol |
| Olsalazin | 5-15 mg/kg PO svakih 8 h kroz 4-6 tjedana, max 1 g ukupne doze | |
| Imunosupresivni lijekovi | | |
| Prednizon (Prednizolon) | 1-2 mg/kg PO svakih 12 h kroz 10-14 dana, zatim se polako smanjuje tijekom nekoliko tjedana | Upalna bolest crijeva otporna na dijetu i antibiotike |
| Azatioprin | Početna doza: 2 mg/kg PO svaka 24 h kroz 2 tjedna, zatim 2 mg /kg svaki drugi dan kroz 2-4 tjedna, zatim 1 mg/kg PO svaki drugi dan Može trajati 2-4 tjedna da bi postiglo puni učinak | Upalna bolest crijeva refraktorna na steroide |
| Ciklosporin | 5 mg/kg PO svaka 24 h kroz 10 tjedana | Upalna bolest crijeva refraktorna na steroide |

Tablica 2. Medikamentozna terapija upalne bolesti crijeva (modificirano iz Ettinger i sur., 2017.)

Imunosupresivna terapija je opravdana kada drugi oblici liječenja nisu dali nikakve rezultate. Od imunosupresivnih lijekova prvi lijek izbora su glukokortikoidi (prednizolon). Obzirom na nuspojave koje mogu uzrokovati u terapiju ih se uvodi tek nakon što je kolitis patohistološki potvrđen te nakon što su svi drugi mogući uzroci bolesti isključeni (Jergens i sur., 2010.). U slučajevima kada glukokortikoidi ne daju rezultate ili je potrebno što prije smanjiti njihovu

dozu radi izrazitih nuspojava mogu se primijeniti drugi imunosupresivni lijekovi kao što su azatrioprin i ciklosporin (Sandborn, 1996.; Allenspach i sur., 2006.).

Prognoza

Prognoza bolesti je teško predvidljiva, ona ovisi o težini bolesti pri prijemu pacijenta te o odgovoru na liječenje. Vrlo je bitna suradnja veterinara i vlasnika psa zbog dobrog provođenja same terapije i kontrolirane prehrane. U životinja koje dobro odgovore već na samu promjenu hrane imaju dobru prognozu bolesti. Međutim, one životinje koje odmah trebaju imunosupresivnu terapiju imaju puno lošiju prognozu bolesti (Allenspach i sur., 2007.).

4.1.3. GRANULOMATOZNI KOLITIS (HISTIOCITNI – ULCERATIVNI KOLITIS)

Granulomatozni kolitis (GC) nekada se zvao histiocitni ulcerativni kolitis te se smatrao oblikom idiopatske UBC-a. Danas je poznato da je uzrok ove bolesti povezan sa intrastaničnom infekcijom s *Escherichiom coli* (Craven i sur., 2010.; Craven i sur., 2011.). To je teška upalna bolest koja se tipično javlja u mladih boksera pa je poznata i pod nazivom granulomatozni kolitis boksera. Sve je češća njena pojavnost kod francuskih buldoga što je najvjerojatnije povezano sa sve većom popularnošću, a posljedično i sve većim brojem pasa ove pasmine. Granulomatozni kolitis je zabilježen sporadično i kod mastifa, aljaških malamuta i engleskih buldoga (Gahschen i Allenspach, 2013.).

Etiopatogeneza

Dugo vremena je uzrok GC bio predmet rasprave u veterinarskoj medicini. Uspjeh liječenja enrofloksacinom ponovno je otvorilo pitanje infektivne etiologije. Koristeći fluorescentnu in situ hibridizaciju (FISH), u sluznici debelog crijeva boksera oboljelih od GC pronađen je veliki broj kokobacila. Ista pretraga u sluznici boksera s drugim uzrocima kolitisa je bila negativna (Simpson i sur., 2006.; Mansfield i sur., 2009.; Manchester i sur., 2013.). U daljnjim istraživanjima identificirane su bakterije *E. coli* lokalizirane u intracelularnom odjeljku PAS (eng. Periodic - Acid - Schiff) -pozitivnih makrofaga, kod kojih su, kada su ko-kultivirani s epitelnim stanicama i makrofazima, otkrili specifična adhezivna i invazivna svojstva (adherent and invasive *E.coli*; AIEC). Takva AIEC je već izolirana kod kroničnih infekcija mokraćnog sustava kod žena i endometritisa goveda (Sheldon i sur., 2010.). Sličan uzročnik se također povezuje i sa Crohn-ovom bolesti kod ljudi koji imaju sličan patohistološki granulomatozni izgled.

AIEC se repliciraju unutar fagolizosoma makrofaga, izazivajući granulomatoznu leziju umjesto da budu uklonjeni. Razlog tome je defekt u urođenoj imunosti (defekt u proteinu iz neutrofila) koji je utvrđen kod boksera sa GC što podupire hipotezu o genetskoj predispoziciji za ovu bolest (Marks i sur., 2011.)

Dijagnostika

Pristup dijagnostici je isti kao i kod idiopatske upalne bolesti crijeva. Dijagnostika treba biti sustavna i temeljita. U početku je važno izuzeti sve druge bolesti koje mogu pokazivati slične znakove kroničnog kolitisa. Potrebno je uzeti detaljnu anamnezu, napraviti klinički pregled, laboratorijske pretrage, koprološku pretragu, RTG, ultrazvuk i na kraju kao zlatni standard učiniti kolonoskopiju s biopsijom.

Anamneza i klinička slika

Pojavnost bolesti je najčešća kod životinja ispod 2 godine starosti. Vlasnici prijavljuju simptome tipične za izrazitu, kroničnu upalu kolona: učestala frekvencija defekacije, proljevi s puno sluzi, hematohezija te tenezam. Klinički nalaz je najčešće uredan osim u težim slučajevima kada se javlja inapetencija i gubitak težine. Rektalna pretraga otkriva nepravilnu i zadebljalu sluznicu te krv i sluz na rukavici (Ettinger i sur.,2017.).

Kolonoskopija s biopsijom

Fleksibilna endoskopija omogućava nam vizualizaciju mjesta krvarenja i ulceracija. Potrebno je uzeti što više biopsija (10-15) i to sa promijenjenog, nepromijenjenog i prijelaznog dijela sluznice. Rane lezije mogu se sastojati od mješovitog upalnog infiltrata u lamini propriji (LP) neposredno ispod degenerativnog epitela. Kako bolest progredira dolazi do stvaranja ulcera što je patohistološki vidljivo kao gubitak epitelne površine i vrčastih stanica. Ispod, dolazi do teške infiltracije lamine proprije i submukoze neutrofilima, makrofazima, limfocitima, plazma stanicama i mastocitima što predstavlja miješani upalni odgovor, možda reflektirajući sekundarnu invaziju luminalnih bakterija. Akumulacija velikih PAS-pozitivnih makrofaga praktički je patognomonična za granulomatozni kolitis. Fluorescentna *in situ* hibridizacija (FISH) izvedena na biopsijatima pokazuje prisutnost *E. coli* unutar tkiva. PAS-bojanje i FISH ostaju najbolji načini za potvrđivanje dijagnoze i razlikovanje granulomatoznog kolitisa od idiopatskog limfoplazmacitnog kolitisa koji se češće javlja pa i u boksera (Ettinger i sur., 2017.).

Liječenje

U prošlosti je ova bolest liječena po protokolu za liječenje idiopatske upalne bolesti crijeva (promjena prehrane, protuupalni i imunosupresivni lijekovi), međutim rezultati su bili loši i većinom je ova bolest dovela do eutanazije pacijenta. Zbog novih otkrića u etiopatogenezi ove bolesti u terapiju je uveden enrofloksacin što je potpuno promijenilo prognozu i kod nekih

pacijenata dovelo do potpunog izlječenja (Davies i sur., 2004.; Hostutler i sur., 2004.). Psi liječeni enrofloksacinom pokazivali su znakove poboljšanja kliničkih simptoma već nakon 3-12 dana terapije. Terapiju je potrebno provoditi dovoljno dugo kako ne bi došlo do relapsa simptoma (4-6 tjedana, ponekad i duže) (Hostutler i sur., 2004.).

Zbog prekomjerne upotrebe enrofloksacina kod boksera s bilo kojim znakovima bolesti debelog crijeva bez obzira na uzrok došlo je do pojave rezistencije na ovaj antibiotik (Craven i sur., 2010.). Neke AIEC izolirane iz biopsata u pasa sa ovom bolesti osjetljive su još samo na amikacin. To dovodi do zaključka da je obavezno biopsat poslati na bakteriološku pretragu sa antibiogramom prije početka liječenja kako bi se terapija provodila ciljano (Ettinger i sur., 2017.).

4.2. INFEKCIJE

4.2.1. PARAZITI

4.2.1.1. *Trichuris vulpis*

Etiologija i patofiziologija

Trichuris vulpis je jedan od najčešćih uzročnika kroničnog proljeva debelog crijeva. To je oblič dužine 30 do 50 mm, tankog prednjeg kraja, i značajno debljeg stražnjeg kraja. Širi se fekalno oralnim putem. Ingestijom jajašaca prelaze u ličinke koje se hvataju za epitelne kripe tankog crijeva. Periodično migriraju u debelo crijevo gdje se razvijaju u odrasle parazite koji se nastanjuju u mukozi i tamo se hrane krvlju i epitelnim stanicama. Teže infekcije mogu dovesti do tiflitis i kolitisa (Hendrix i sur. 1987.). Slijepo crijevo rijetko bude zahvaćeno. Čimbenici koji utječu na kliničku manifestaciju bolesti su količina i smještaj odraslih parazita, proširenost upale, anemija ili hipoproteinemija te prisustvo drugih gastrointestinalnih parazita i mikroorganizama (Cambell, 1991.).

Klinička slika

Mnoge infekcije su asimptomatske, dok se neke očituju proljevom, tenezmom i hematohezijom. Karakteristični klinički znaci potječu od strane debelog crijeva u obliku tenezma i hematohezije. Tok bolesti može biti akutni, kronični ili intermitetni. Infekciju može pratiti eozinofilija, anemija i hipoproteinemija. Rijetko može doći i do elektrolitskih abnormalnosti poput hiponatrijemije i hiperkalemije koja odgovara hipoadrenokortizmu, ali takvi psi normalno reagiraju na adenokortikotropnu hormonsku stimulaciju (Graves i sur. 1994.).

Dijagnoza

Dijagnoza se postavlja tehnikom flotacije fecesa u kojem se preražuju jajašca parazita.

Terapija

U liječenju se koriste fenbendazol i febantel. Razvojni ciklus ovog parazita traje 3 mjeseca pa stoga liječenje treba ponoviti za 3 tjedna te ponovo za 3 mjeseca. Feces je nužno skupljati i otklanjati. Prognoza bolesti je izvrsna (Blagburn i sur. 1992.).

4.2.2. BAKTERIJE

4.2.2.1. *Campylobacter*

Etiologija i patofiziologija

Uzročnik je *Campylobacter jejuni*, pokretan i mikroaerofilan gram- negativan bacil. Može se naći u 90% normalnih pasa, osobito u mladim pasa koji borave u gustoj populaciji, a može se naći i u fecesu zdravih životinja. Zaraza se širi feko–oralnim putem zaraženom hranom ili vodom. Bakterije naseljavaju lumen probavnog sustava i razmnožavaju se a infekciju karakterizira odumiranje epitelnih stanica, smanjenje broja vrčastih stanica, gubitak mikrovila i infiltracija kripti neutrofila (Hackett i sur. 2003.). Poremećena mikroflora, imunokomprimiranost, drugi patogeni i loša higijena čine predispozicije za infekciju.

Klinička slika

Kod mladih životinja javlja se vodenasti, sluzav, krvavi proljev s povraćanjem, a mogu se javiti i povišena temperatura i leukocitoza. Drugi patogeni mikroorganizmi mogu imati sinergističku ulogu.

Dijagnoza

Dijagnoza se postavlja na temelju epizootioloških podataka, kliničke slike i laboratorijskih nalaza. Uzorak svježe stolice se nakon bakteriološke pretrage pregledava fazno – kontrastnim mikroskopom u tamnom polju gdje se dokazuje strelovita pokretljivost. Uzorak je stabilan minimalno 3 dana po uzimanju, pa je stoga prikladan za slanje u udaljene laboratorije. Dostupni su i PCR kitovi za dokazivanje patogenog uzročnika *C. jejuni* (Wieland i sur. 2005.).

Terapija

Infekcija *C. jejuni* se terapira antibiotikom – eritromicinom, dozom od 20 mg/kg tjelesne mase (Monfort, 1990.). Terapija zdravih pasa nosioca *C. jejuni* zasada se smatra kontroverznom.

4.2.2.2. *Clostridium difficile*

Etiologija i patofiziologija

Clostridium difficile je sporogeni gram – pozitivni bacil. Može se pronaći u 40% zdravih pasa i većina izolata je toksogeno. Postoje dva toksina, A i B koji imaju ulogu u nastanku bolesti, a uzrokuju proljev u pasa (Borriello, 1983.).

Klinička slika

Prema nekim istraživanjima proljev nije učestao kod infekcije klostridijama, a kod životinja kod kojih se javi proljev promjene nastaju u tankom i debelom crijevu a ponekad se može javiti gastroenteritis.

Dijagnoza

Proljev se ne mora manifestirati kod infekcije, pa je tako 94% mladih pasa kolonizirano s klostridijama, a da ne pokazuju znakove upale. Pomoću ELISA-a testa dokazuju se toksin A i B u stolici (Weese, 2003.).

Liječenje

Metronidazol je lijek izbora za liječenje klostridija, u dozi od 8-10 mg/kg. Također se može provesti potpornu i tekućinsku terapiju (Marks, 2003.).

4.2.2.3. *Clostridium perfringens*

Etiologija i patofiziologija

Clostridium perfringens je anaerobni, gram – pozitivni bacil koji formira spore. Na temelju proizvodnje jednog od četiri glavna toksina razlikuje se pet toksigenih tipova. Vegetativni oblik *Clostridium perfringens* je normalni stanovnik debelog crijeva. Enterotoksin je proizvod sporulacije i uzrokuje gomilanje crijevne tekućine, upale sluznice, promijene u uskim vezama sluznice, povećanje paracelularne sluzničke propustljivosti. Enterotoksin ima svoje najveće učinke u tankom crijevu. Sami podražaji za sporulaciju i proizvodnju enterotoksina nisu poznati (Twedt, 1992.).

Klinička slika

Akutni i kronični proljev obično se javljaju kod enterotoksikoze uzrokovane s *Clostridium perfringens*. Rijetko se javljaju i povraćanje, gubitak težine i nadutost te bolovi u trbuhu. Sindrom akutnog hemoragičnog proljeva kod pasa je snažno povezan s prisutnošću enterotoksina *C. perfringens* i *C. difficile* u izmetu. Sindrom koji je opisan u tom slučaju bio je karakteriziran akutnim hemoragičnim proljevom, hematemezom, teškom dehidracijom i nekrotizirajućim hemoragičnim enteritisom i limfadenopatijom (Cave, 2002.).

Dijagnoza

Dijagnoza se potvrđuje identifikacijom enterotoksina u izmetu psa s tipičnim kliničkim znakovima. Jedina trenutno dijagnostička pretraga je ELISA test. Kod životinja s povremenim kliničkim znakovima, uzorci fecesa trebaju se sakupljati kada je prisutan proljev, jer se enterotoksin ne može naći tijekom asimptomatskih razdoblja (Marks i sur. 2002.).

Terapija

Klinički znakovi u akutnim slučajevima mogu se spontano riješiti. Zaražene životinje reagiraju na antibiotsku terapiju u roku od 3-5 dana. Metronidazol u dozi od 6 mg/kg p.o. svakih 8-12 h, ampicilin 22 mg/kg p.o. svakih 8 h ili amoksicilin 11-22 mg/kg P.O. svakih 8-12 h tijekom 7-10 dana su učinkoviti. Životinje koje razviju rekurentne kliničke znakove nakon terapije mogu zahtijevati ponovnu terapiju ili dugotrajnu terapiju s tilozinom 3 – 6 mjeseci. Neki kronični rekurentni slučajevi imaju koristi od prehrane s visokim udjelom vlakana (Twedt, 1992.).

4.2.2.4. *Enterohemoragična Escherichia coli*

Etiologija i patofiziologija

Prvi serotip EHEC (enterohemoragične *Escherichie coli*) čija uloga je potvrđena u ljudskoj bolesti bio je O157: H7, nazvan tako prema specifičnoj ekspresiji somatskog i flagelarnog antigena. Do infekcije ovom bakterijom najčešće dolazi unosom kontaminirane hrane ili vode ili kontaktom sa kontaminiranom površinom. Radi se o jako virulentnom serotipu kod kojeg je za razvoj infekcije dovoljno između 10 i 100 kolonija, što je neusporedivo s drugim patogenim oblicima *E.coli* gdje je potrebno barem milijun kolonija (Beutin, 1993.).

EHEC otpušta jedan ili više toksina poznatih pod nazivom «Shiga-sličan» toksin. Tako su nazvani jer su funkcionalno indentični toksinima bakterije *Shigella dysenteriae* (uzročnika bacilarne dizenterije), a djeluju tako da usmrćuju endotelne stanice malih krvnih žila sprječavanjem sinteze bjelančevina. To oštećuje ovojnicu krvnih žila te se zbog toga kao prva manifestacija najčešće javlja krvavi proljev, dok do težih komplikacija dolazi kada bude zahvaćen bubreg (Raife, 2014.).

Klinička slika

Kod pasa se javlja krvavi proljev, anoreksija, povraćanje i hemoragični proljev. U nekim slučajevima javlja se zatajenje bubrega, mikroangiopatska hemolitička anemija i trombocitopenija.

Dijagnoza

Za dijagnozu EHEC koristi se ELISA ili PCR pomoću kojih dokazujemo «Shiga – sličan» toksin. Za PCR se uzima uzorak stolice ili kultura *E.coli*.

Liječenje i prognoza

Za liječenje EHEC koristi se specifičan antibiotik koji se određuje prema antibiogramu. Prognoza je povoljna samo u slučaju hemoragičnog proljeva (Abaas, 1989.).

4.2.2.5. *Enteropatogena Escherichia coli*

Etiologija i patofiziologija

Enteropatogena *Escherichia coli* ima sposobnost vezanja na epitelne stanice crijeva i strukture koje joj omogućuju ubacivanje svojih enzima u stanicu za koju prijanja, te tako potiče unutar stanične signalne putove i izaziva proljev.

EPEC adheriraju uz pomoć adhezina intimina koji je kodiran plazmidom, oni imaju otok patogenosti koji kodira sekretorni sustav tip 3. Tako dolazi do reorganizacije citoskeleta i uništenja epitela. Dolazi do hipersekrecije elektrolita i proljeva te malapsorpcije kao i sluznične upale zbog citokina iz endotela.

Klinička slika

Kod pasa mlađih od jedne godine javlja se akutni do kronični proljev koji može biti hemoragičan. Uz ovu infekciju može se nalaziti i neka druga infekcija sa virusom ili parazitom (Drolet, 1994.).

Dijagnoza

Dijagnoza se postavlja na temelju histoloških lezija na stijenci te odsutnosti STX molekule koja je važna jer neki sojevi bakterija mogu stvarati prijanjajuće i izražene lezije koje su karakterizirane nakupljanjem F aktina ispod adherirane bakterije što se može dokazati elektronskom mikroskopijom bojenjem F aktina feloidinom.

Terapija i prognoza

Terapija se sastoji od potporne terapije i antibiotika (amoksicilin-klavucin, enroflokacin). Prognoza ovisi o samom uzroku i težini infekcije (Wales, 2005.).

4.2.2.6. *Salmonella*

Etiologija i patofiziologija

Salmonella je pokretan, nesporogen, gram – negativan bacil. Najčešće izolirana iz ljudi i životinja je *Salmonella typhimurium*. Postoje i druge patogene bakterije roda *Salmonella*, *S. enteritidis*, *S. choleraesuis*. Psi se *S. typhimurium* zaraze direktno ili indirektno, peroralno sa zagađenom hranom ili vodom. Osamdeset posto *Salmonella spp.* izolirano je iz sirove hrane, kostiju i jaja (Chengappa, 1993.).

Nakon ingestije *Salmonella* se pomoću fimbrija hvata za epitelne stanice i M- stanice te pomoću sekrecijskog sustava tipa 3 ubacuje u proteinske stanice koje pomaću ulasku same bakterije u stanicu. Bakterija je zatim fagocitirana makrofazima te dolazi do prolaska neutrofila kroz staničnu barijeru, nakon čega se makrofagi diseminiraju sistemski. Nastaje upala sluznice i odbacivanje mrtvih epitelnih stanica. Predispozicije za tu bakteriju su mlade životinje, nutritivski nedostaci, loš obrambeni mehanizam, poremećena flora te neke druge infekcije.

Klinička slika

Klinički znakovi najčešće se javljaju kod pasa mlađih od godinu dana, te kod starijih pasa. Javlja se proljev koji može biti sluzav ili vodenast, ponekad hemoragičan. Može se javiti anoreksija, vrućica, povraćanje i abdominalna bol. Ponekad se uz salmoneloznu infekciju može razviti i parvovirusna infekcija, pa ih je teško razlikovati.

Dijagnoza

Dijagnoza se potvrđuje izolacijom bakterije iz fecesa, tjelesnih tekućina (krv, likvor, urin) oboljelih životinja. Također se može koristiti i PCR-a metoda.

Liječenje i prognoza

Sama terapija ovisi o težini bolesti. Ukoliko se razvio samo akutni gastroenteritis koristi se samo potporna terapija, a hemoragijski proljev liječiti će se antibioticima (amoksicilin, enrofloksacin). Prognoza je uglavnom dobra, ukoliko nije došlo do diseminacije i razvoja kliconoša (Kurowski i sur. 2002.).

4.3. OPSTRUKCIJA

4.3.1. INTUSUSCEPCIJA

Etiologija i patofiziologija

Intususcepcija je invaginacija jednog dijela gastrointestinalnog trakta u lumen susjednog segmenta. Invaginacije se mogu pojaviti u antegradnom ili retrogradnom smjeru ali najčešće su javljaju u smjeru antegrade. Bilo koji dio probavnog trakta može biti zahvaćen ali enterokolička intususcepcija čini gotovo dvije trećine objavljenih slučajeva kod pasa. Enterokolička intususcepcija može se dalje podijeliti na tri tipa: cekokoličnu (cekalna inverzija), sa uvrnutim cekumom koji formira apeks; ileokolična s ileumom koji tvori apeks i vrlo rijetku ileocekalnu s ileocekalnim spojem koji tvori vrh. Ileokolična intususcepcija se javlja najčešće te najvjerojatnije uzrokuje obstrukciju. Predisponirajući faktori uključuju crijevne parazite, virusne enteritise, strana tijela i mase te mogu uslijediti faze akutnog proljeva.

Uzroci nastanka ovog patološkog stanja najčešće su: enteritisi (upala crijeva) uzrokovani virusom ili bakterijskom infekcijom, endoparazitarnim invazijama, stranim tijelom, novotvorevinom, pa čak i naglom promjenom hrane. Međutim, mnoge ileokoličke intususcepcije koje se javljaju kod mladih životinja su idiopatske. U starijih životinja intususcepcije se najčešće javljaju oko lezija kao što su tumori ili perforacije. Najčešće je opisana kod mladih pasmina pasa, pasmine njemački ovčar (Wilson i Burt, 1974.).

Teško je odrediti sam početak intususcepcije, ali sve intususcepcije imaju tri glavna obilježja:

- Nehomogenost u crijevnom segmentu (razlike u promjeru segmenata, npr. ileocekalno ušće)
- Mehanička veza ili nepričvršćeni segmenti koji mogu biti intramuralni ili ekstramularni (strana tijela, paraziti)
- Peristaltika

Invaginacija počinje kao rezultat peristaltičke kontrakcije. Jednom kada je invaginacija započela napredak može biti brz te zahvatiti čak nekoliko centimetara intestinalnog trakta u samo nekoliko sati. Stupanj distenzije ovisi o zahvaćenosti i trajanju obstrukcije, volumenu izlučene tekućine, stupnju vaskularne prokrvljenosti i proizvodnji plina nastalog bakterijskom fermentacijom. U intususcepciju su uključene i mezenterijalne krvne žile što dovodi do

kompromiranosti opskrbe te do intramuralne hemoragije, edema, ishemije i nekroze (Lewis i Ellison, 1987.).

Klinička slika

Najvažniji klinički znakovi su intermitentno povraćanje, krvavo – sluzavi proljev, progresivni gubitak apetita, , te palpabilna cilindrična masa u kranijalnom dijelu abdomena, dok bol u abdomenu nije konstantan nalaz. Većina slučajeva je akutnog oblika ali moguća je i pojava kronične intususcepcije te tada životinje podlegnu posljedicama izgladnjelosti ili gubitka krvi.

Dijagnoza

Metode dijagnostike intususcepcije su: radiografija, pretraga probavnog sustava kontrastnim sredstvom, ultrazvučna pretraga i kompjuterizirana tomografija (CT) (Patsikas i sur. 2003.).

Radiografija abdomena je često nedovoljna za dijagnostiku, ali može otkriti proširenje i opstrukciju u blizini intususcepcije. Ultrazvuk abdomena je najpoželjniji način dijagnoze. Pojava tvorbe koja se sastoji od dva ili više hiperehogenih i hipoehogenih koncentričnih prstenova u poprečnom presjeku ili pojava višestrukih hiperehogenih i hipoehogenih paralelnih linija u uzdužnom presjeku u pravilu dijagnosticira intususcepciju. Ultrazvukom se također može identificirati masa vezana sa intususcepcijom. U slučajevima sumnje na neoplaziju preporuča se endoskopija.

U nekim slučajevima ileokoličnih intususcepcija dolazi do prolabiranja crijeva što je nužno razlikovati od prolapsa rektuma. Ona se može ispitati pomoću tupe probe kojom se prolazi između protrudiranog segmenta i analnog sfinktera, mogućnost prolaska potvrđuje nalaz intususcepcije.

Terapija i prognoza

Kirurško liječenje ileokoličnih intususcepcija podrazumijeva redukciju ili resekciju te anastomozu ili oboje. Ako je moguće, ileo-ceko-količnu regiju treba sačuvati kako bi se reducirao refleks i fekalna kontaminacija ileuma. Nakon sanacije opstrukcije može doći do razvoja obilnog proljeva, te takve životinje zahtijevaju konstantnu kristaloidnu i koloidnu terapiju. Kirurško odstranjivanje cekokoličnih intususcepcija je većinom učinkovito. Najčešće komplikacije nakon liječenja intususcepcije su recidivi, ileus, crijevna opstrukcija, peritonitis i crijevna obstrukcija. Recidivi se javljaju kod 11 do 20% pasa a posebice ako se u području anastomoze pojavi cijeđenje tekućine, što uzrokuje nastanak peritonitisa (Applewhite i sur. 2001.).

4.3.2. STRIKTURE I STRANO TIJELO

Etiologija striktura debelog crijeva uključuje strana tijela, postoperativne komplikacije, upalne bolesti crijeva (IBD) i neoplazije. Postoperativne komplikacije vjerojatno su najčešći uzrok striktura debelog crijeva i kod pasa su rijetke (Webb i sur. 2007.). Strano tijelo većinom obstruira tanko crijevo jer je lumen crijeva uži, rijetko zahvaća debelo crijevo. Također strano tijelo može izazvati hematoma i ulceraciju što može dovesti do posljedične fibroze. Konstipacija nastaje proksimalno od strikture (Banz i sur. 2008.).

4.4. DISMOTILITET

4.4.1. SINDROM IRITABILNOG CRIJEVA (IBS)

Etiologija i patofiziologija

Sindrom iritabilnog crijeva (IBS) je kronično stanje probavnog trakta koje karakteriziraju bolovi u trbuhu i poremećaj u stolici (Leib i sur. 1997.). Ostali nazivi koji se koriste za opisivanje ovog sindroma uključuju spastično debelo crijevo, živčani kolitis i sluzavi kolitis (Tams i sur. 1992). Procjenjuje se da 10-15% pasa s kroničnim proljevom ima IBS (Burrowsce i sur. 1986.). IBS je definiran kao disfunkcija debelog crijeva u odsutnosti strukturnih, biokemijskih ili mikrobioloških abnormalnosti (Horwitz i sur. 2001.).

Nije poznato kako IBS nastaje kod pasa, dok istraživanja na ljudima dokazuju da je nastanak IBS-a povezan s prehranom s malo vlaknina, alergijama ili intolerancijom na hranu, abnormalno pokretljivosti crijeva, boli i visceralnom percepcijom, psihosocijalnim čimbenicima i neravnotežom gastrointestinalnog neurotransmitera (Horwitz i sur. 2001.). Abnormalno mioelektrično djelovanje dovodi do poremećene pokretljivosti crijeva, što je vjerojatno krajnji uzrok kliničkih znakova (Tams i sur. 1992.).

Klinički znakovi

Najčešći klinički znakovi IBS-a kod pasa su povremeni proljev s viškom fekalne sluzi, tenezmom, hitnošću za defekacijom i povećanom učestalosti defekacije (Tams i sur. 1992.). Može se pojaviti povremena nadutost, mučnina, povraćanje i bolovi u trbuhu, ali hematohezija je neuobičajena. Često izlaganje stresu može biti povezano s razvojem cikličnih kliničkih znakova (Burrows i sur. 1986.).

Dijagnoza

Potvrda dijagnoze IBS-a moguća je tek nakon isključenja ostalih diferencijalnih dijagnoza. Fekalna ispitivanja moraju biti negativna na invazije parazitima (nematodama), a laboratorijski nalazi krvi trebali bi eliminirati mogućnost bilo kakvog sistemskog oboljenja. Potrebno je provesti dijetetsko ispitivanje s visoko probavljivom prehranom s malim udjelom masnoća. Kolonoskopija i biopsija sluzice moraju biti normalne.

U nekim slučajevima IBS-a može doći do grčenja stijenke debelog crijeva nakon dodira sa endoskopom.

Terapija i prognoza

Prije nego se postigne kontrola kliničkih znakova IBS-a potrebno je provesti višestruku terapiju. Preporučeno je provođenje dijeta sa lako probaljivom hranom. Može se terapijati lijekovima koji smanjuju pojavu proljeva, a to može biti loperamid ili difeonoksilat. Ti lijekovi smanjuju proljev povećavajući segmentaciju kolona. Često se mogu koristiti samo nekoliko dana, te se ukidaju kada proljev prestane. Bolovi se također mogu smanjiti antispazmaličkim agensima, a stres se može terapijati sedativima. Antikolinergici mogu smanjiti ili spriječiti gastrointestinalnu pokretljivost koja može pogoršati proljev.

Bolesni psi mogu imati neujednačene kliničke znakove godinama. Ekološka, dijetna te farmakološka terapija često rezultiraju smanjenjem ili kontrolom kliničkih znakova. Psi koji dobro odgovore na suplementaciju vlakana imaju dobru prognozu za smanjenje ili čak i eliminaciju kliničkih znakova IBS-a (Tams, 1992.).

HEMATOHEZIJA

Prisutnost svježe krvi u stolici upućuje na probleme u području debelog crijeva. Krvarenje uz proljev, sluz te tenezme najčešće upućuje na postojanje kolitisa. U slučaju da se krvarenje javlja bez gore navedenih simptoma najčešće se radi o fokalnoj leziji ukoliko su isključeni problemi sa grušanjem krvi (Burrows i sur. 1986.).

4.5. NEOPLAZIJE

Etiologija i patofiziologija

Tumori debelog crijeva puno su češći nego tumori tankih crijeva i želuca, a javljaju se kod pasa srednje do starije dobi, između 7 i 11 godine života (Valerius i sur. 1997.). Pojavnost malignih tumora je puno češća od benignih. Od malignih tumora najčešće se javljaju adenokarcinomi (43%) te limfosarkomi (19%) i gastrointestinalni stromalni tumori (19%). Ovi tumori rijetko metastaziraju, predilekciona mjesta su silazni kolon i rektum, a postoji i pasminska predispozicija (njemački ovčar, koli, zapadno škotski terijer). Od rjeđe zabilježenih malignih tumora mogu se javiti leomiosarkomi (predilekciono mjesto je cekum), neurofibrosarkomi, fibrosarkomi, plazmocitomi i ganglioneuromi (Birchard i sur. 1986.). Benigni tumori poput adenoma i leiomioma, puno se rjeđe javljaju od malignih tumora za razliku od adenomatoznih polipa koji su relativno česti (17%). Također je potrebno istaknuti da su maligne transformacije adenomatoznih polipa u karcinom *in situ* i u invazivni adenokarcinom opisani i u ljudi i u pasa (Slawienski i sur. 1997.). Svi navedeni tumori izazivaju znakove upale i opstrukcije.

Klinička slika

U većine pasa sa tumorom javljaju se hematohezija, stolica obavijena s puno sluzi, tenezmi i dishezija koja na kraju može dovesti do konstipacije. Djelomična opstrukcija uzrokovana tumorom može promijeniti izgled odnosno veličinu i debljinu stolice. Povremeno se mogu javiti i spontana krvarenja koja nisu povezana sa defekacijom. Proljevi se pojavljuju samo u slučajevima kada tumor uzrokuje upalu, sekreciju tekućine ili malapsorpciju vode i elektrolita. Devitalizacija i nekroza tumora može dovesti do spontane perforacije crijeva i posljedičnog peritonitisa pri čemu životinja pokazuje znakove «akutnog abdomena» koje prati povišena temperatura, letargija, anoreksija, povraćanje i šok. Klinička slika varira ovisno o tipu tumora i lokaciji te može biti akutna i kronična. Tako leomiomi i leomiosarkomi rijetko uzrokuju hematoheziju jer ne zahvaćaju sluznicu, no zato mogu uzrokovati opstrukciju i posljedične simptome. Limfosarkomi koji su multifokalni i difuzni tumori mogu uzrokovati povraćanje, malapsorpciju i kaheksiju. Stromalni tumori (pogotovo leomiomi) povezani su sa hipoglikemijom te mišićnom slabosti i epileptoidnim napadima (Beaudry i sur. 1995.).

Funkcionalni plazmocitomi luče imunoglobulin koji kod oboljelih životinja mogu dovesti do hiperviskoznog sindroma (npr. retinalno krvarenje i epistaksa).

Dijagnoza

Dijagnoza se postavlja na temelju kliničkog pregleda s nezaobilaznom rektalnom pretragom, RTG i UZV pretragom abdomena te kolonoskopijom uz uzimanje uzoraka biopsijom. Kliničkom i rektalnom pretragom može se dijagnosticirati oko 60-80% rektalnih adenokarcinoma, a također možemo palpirati i adenatozne polipe (pomični su i drže se na peteljci), međutim za sve ostale tumore potrebno je koristiti gore navedene pretrage. Nativni i kontrastni RTG kao i UZV pretraga sljedeći su korak u dijagnostici, međutim njihova uspješnost u postavljanju dijagnoze varira. Kod nativnog RTG-a može se zamijetiti proširenje crijeva proksimalno od tumora, dok kontrastno sredstvo točnije može ocrtati suženje crijeva u području tumora. Ultrazvuk abdomena je uspješnija metoda dijagnostike od RTG-a. Ultrazvučnim pregledom na mjestu tumora vidljivo je zadebljanje stijenke sa gubitkom slojeva, nakupljanje tekućine proksimalno leziji te smanjen motilitet u tom području (Paoloni i sur. 2002.). Ultrazvukom se uočavaju i promjene u abdomenu koje su povezane s tumorima poput limfadenopatije, slobodne tekućine i peritonitisa. Uz pomoć ultrazvuka i igle možemo uzeti uzorke za citološku analizu slobodne tekućine ili limfnog čvora (sen. fine needle aspiration - FNA).

Zlatni standard za postavljanje dijagnoze je kolonoskopija s uzimanjem biopsata za patohistološku analizu (potrebno je uzeti više uzoraka i to sa promijenjenog, izgledom zdravog i prijelaznog područja). Osim očigledne tumorske mase, mogu se vidjeti i erozije, krvarenja, ulceri, suženje lumena i dr.

Terapija i prognoza

Terapija ovisi o tipu tumora, anatomskej lokaciji i prisutnosti i proširenosti metastaza. Izrazito je važno stupnjevati tumore pri čemu moramo utvrditi da li se radi o lokalnoj ili sistemskej bolesti. Za to je potrebno napraviti RTG grudnog koša i UZV abdomena kako bi isključili metastaze. Zatim FNA ilijačnih limfnih čvorova ukoliko su povećani te kolonoskopiju.

Kirurška ekscizija je metoda izbora za većinu tumora debelog crijeva (fokalne adenokarcinome, cecalne leomiosarkome i opstruktivne limfome). Kod limfoma se koriste razni protokoli za kemoterapija (multiagentni).

Kod terapije plazmacitoma prvo se primjenjuje kemoterapija koju zatim prati kirurška ekscizija. Smatra se da bi povišenje ciklooksigenaze (COX)-2 moglo doprinjeti karakteristikama rasta nekih tumora debelog crijeva, zbog čega bi u terapiji mogli biti korisni selektivni inhibitori COX-2 poput piroksikama i meloksikama (Slawienski i sur. 1997.). U slučajevima rekurencije preporuča se radijacijska terapija.

Prognoza ovisi o tipu tumora i njegovoj lokaciji te o prisutnosti metastaza. Prognoza za adenomatozne polipe, leiomiome i fibrome je dobra, dok je kod malignih tumora najčešće upitna. Tako kolorektalni adenokarcinomi imaju izrazito lošu prognozu (prosječno vrijeme preživljavanja 1,6 mjeseci) (Anderson i sur. 2002.).

5. LITERATURA

1. Allenspach K., Rufenacht S., Sauter S., Grone A., Steffan J., Strehlau G., Gaschen F. (2006): Pharmacokinetics and clinical efficacy of cyclosporine treatment of dogs with steroid-refractory inflammatory bowel disease. *Journal of veterinary internal medicine* 20(2), 239-244.
2. Allenspach K., Wieland B., Grone A., Gaschen F. (2007): Chronic enteropathies in dogs: evaluation of risk factors for negative outcome. *Journal of veterinary internal medicine* 21(4), 700 – 708.
3. Applewhite AA., Hawthorne JC., Cornell KK (2001): Complications of enteroplication for the prevention of intussusception recurrence in dogs. *J Am Vet Med Assoc.*, 219, 1415.
4. Anderson, C. R., E. A. McNiel, E. L. Gillette, et al. (2002): Late complications of pelvis irradiation in 16 dogs. *Vet. Radiol. Ultrasound.* 43., 187.
5. Baum B., Meneses F., Kleinschmidt S., Nolte I., Hewicker-Trautwein M. (2007): Age-related histomorphologic changes in the canine gastrointestinal tract: a histologic and immunohistologic study. *World journal of gastroenterology* 13(1), 152 - 157.
6. Banz WJ., Jackson J., Richert KP, et al (2008): Transrectal stapling for colonic resection and anastomosis. *J Am Anim Hosp Assoc* 44., 198.
7. Beaudry D., D. W. Knapp, T. Montgomery, et al. (1995): Hypoglycemia in four dogs with smooth muscle tumors. *J. Vet. Intern. Med.* 9., 415.
8. Benson, R. Evans (2003): A scoring index for disease activity in canine inflammatory bowel disease. *Journal of veterinary internal medicine* 17(3), 291-297.
9. Bergman, E. N. (1990): Energy contributions of volatile fatty acids from the gastrointestinal tract in various species. *Physiol Rev* 70, 567.
10. Birchard S. J., C. G. Couto, S. Johnson (1986): Nonlymphoid intestinal neoplasia in 32 dogs and 14 cats. *J. Am. Anim. Hosp. Assoc.* 22., 533.
11. Buddington, R. K. (2003): Postnatal changes in bacterial populations in the gastrointestinal tract of dogs. *Am. J. Vet. Res.* 64, 646.
12. Buddington, R. K., E. Weiher E. (1999): The application of ecological principles and fermentable fibers to manage the gastrointestinal tract ecosystem. *J. Nutr.* 6., 129 - 144.
13. Burrows C. F. (1983): Chronic diarrhea in the dog. *Vet. Clin. North. Am. Small. Anim. Pract.* 13., 514.

14. Burrows CF. (1986): Canine and Feline Gastroenterology. Medical diseases of the colon. Philadelphia, WB Saunders., 221-256.
15. Cave, N. (2003): Chronic inflammatory disorders of the gastrointestinal tract of companion animals. NZ Vet J 51, str. 262 - 274.
16. Chichlowski M., Hale L. P. (2008): Bacterial-mucosal interactions in inflammatory bowel disease: an alliance gone bad. American journal of physiology. Gastrointestinal and liver physiology 295(6), G1139 - 1149.
17. Craven M., Dogan B., Schukken A., Volkman M., Chandler A., McDonough P. L., Simpson K. W. (2010): Antimicrobial resistance impacts clinical outcome of granulomatous colitis in boxer dogs. Journal of veterinary internal medicine 24(4), 819 - 824.
18. Craven M., Mansfield C. S., Simpson K. W. (2011): Granulomatous colitis of boxer dogs. The Veterinary clinics of North America. Small animal practice 41(2), 433 - 445.
19. Christensen J, Rock G. A, Lowe L. S. (1992): Distributions of intestinal cells of Cajal in stomach and colon of cat, dog, ferret, opossum, rat, guinea and rabbit. J. Auton. Nerv. Syst., 37 - 47.
20. Day M. J., Bilzer T., Mansell J., Wilcock B., Hall E. J., Jergens A., Minami T., Willard M., Washabau R., G. World Small Animal Veterinary Association Gastrointestinal Standardization (2008): Histopathological standards for the diagnosis of gastrointestinal inflammation in endoscopic biopsy samples from the dog and cat: a report from the World Small Animal Veterinary Association Gastrointestinal Standardization Group. Journal of comparative pathology 138 Suppl 1, S1-43.
21. Davies D. R., O'hara A. J., Irwin P. J., Guilford W. G. (2004): Successful management of histiocytic ulcerative colitis with enrofloxacin in two Boxer dogs. Australian veterinary journal 82(1-2), 58 - 61.
22. Desreumaux P., Ghos S. (2006): Review article: mode of action and delivery of 5-aminosalicylic acid - new evidence. Alimentary pharmacology & therapeutics 24 Suppl 1, 2-9.
23. Ettinger S. J., E. C. Feldman, E. Côté (2017): Diseases of the Large Intestine: Inflammatory Diseases. U: Textbook of Veterinary Internal Medicine, 8th ed. (Ettinger S. J., E. C. Feldman, E. Côté). Elsevier Saunders. St. Lewis, Missouri. str. 1575 - 1582.

24. Ewing G. O., Gomez J. A. (1973): Canine ulcerative colitis. *J. Am. Anim. Hosp. Assoc.*, 223 - 224.
25. Forstner JF., Forstner GG. (1994): *Gastrointestinal mucus. Physiology of the Gastrointestinal Tract.* New York. 1255.
26. Gahschen F.P., K. Allenspach (2013): *Diseases of Gastrointestinal Tract: Inflammation. U: Canine and Feline Gastroenterology* (Washabu R. J., M.J. Day). Elsevier Saunders. St. Louis, Missouri, 736-745.
27. Gionchetti P., F. Rizzello, K. M. Lammers, et al. (2006): Antibiotics and probiotics in treatment of inflammatory bowel disease. *World J. Gastroenterol.* 12., 3306-3313.
28. Guilford, W. G. (1990): The enteric nervous system: function, dysfunction, and pharmacological manipulation. *Seminars in veterinary medicine and surgery* 5(1), 46-56.
29. Hackett, T., M. R. Lappin (2003): Prevalence of enteric pathogens in dogs of north-central Colorado. *J. Am. Anim. Hosp. Assoc.* 39, 52–56.
30. Hall EJ, German AJ (2011): Inflammatory bowel disease: Etiology, pathogenesis, clinical. *Prakt. Tierarzt.* 92., 3-8.
31. Hart JR, Shaker E, Patnaik AK, et al. (1994): Lymphocytic-plasmacytic enterocolitis in cats: 60 cases (1988-1990). *J. Am Anim. Hosp. Assoc.* 30., 505-514.
32. Horwitz B., Fisher R. (2001): The irritable bowel syndrome. *N Engl J Med.* 344, 1846-1850.
33. Hostutler R. A., Luria B. J., Johnson S. E., Weisbrode S. E., Sherding R G., Jaeger J. Q., Guilford W. G. (2004): Antibiotic-responsive histiocytic ulcerative colitis in 9 dogs. *Journal of veterinary internal medicine* 18(4), 499-504.
34. Jergens, A. (2002): Understanding gastrointestinal inflammation – implications for therapy. *J. Feline Med. Surg.* 4., 179–182.
35. Jergens A. E., Andreasen C.B., Hagemoser W. A., et al (1998): Cytologic examination of exfoliative specimens obtained during endoscopy for diagnosis of gastrointestinal disease in dogs and cats. *J. Am. Vet. Med. Assoc.*, 734-735.
36. Jergens A. E., Crandell J., Morrison J. A., Deitz K., Pressel M., Ackermann M., Suchodolski J. S., Steiner J. M., Evans R. (2010): Comparison of oral prednisone and prednisone combined with metronidazole for induction therapy of canine inflammatory

- bowel disease: a randomized-controlled trial. *Journal of veterinary internal medicine* 24(2), 269-277.
37. Jergens, A., F. M. Moore, J. S. Haynes, K. G. Miles (1992): Idiopathic inflammatory bowel disease in dogs and cats. *J. Am. Vet. Med. Assoc.*, 223-224.
 38. Jergens, A., F. M. Moore, J. S. Haynes, K. G. Miles (2003): Understanding gastrointestinal inflammation-implications for therapy. *J. Am. Vet. Med. Assoc.*, 179-182.
 39. Jergens, A. E., C. A. Schreiner, D. E. Frank, Y. Niyo, F. E. Ahrens, P. D. Eckersall, T. J. Benson, R. Evans (2003): A scoring index for disease activity in canine inflammatory bowel disease. *Journal of veterinary internal medicine* 17(3), 291-297.
 40. Kararli, T. T. (1995): Comparison of the gastrointestinal anatomy, physiology, and biochemistry of humans and commonly used laboratory animals. *Biopharmaceutics & drug disposition* 16(5), 351-380.
 41. Lappin M. R. (1995): Opportunistic infections associated with retroviral infections in cats. *Semin. Vet. Med. Surg. (Small Anim)*, 733-734.
 42. Leib, M., M. E. Matz (1997): Diseases of the intestines. U: Leib M, Monroe W (eds.), *Practical Small Animal Internal Medicine*. W. B. Saunders, Philadelphia, 685-760.
 43. Leib, M. S., M. E. Matz (1995): Diseases of the large intestine. In: Ettinger S. J., Feldman E. C. (eds.), *Textbook of Veterinary Internal Medicine*. W. B. Saunders, Philadelphia, 1232-1260.
 44. Leib, M. S., M. E. Matz (1995): Diseases of the large intestine. In: Ettinger S. J., Feldman E. C. (eds.), *Textbook of Veterinary Internal Medicine*. W. B. Saunders, Philadelphia, 217-218.
 45. LeDuc, L. E., J. A. McRoberts Jr., A. Vidrich (1994): Eicosanoid production by a differentiated canine colonic epithelial cell line. *Gastroenterology* 106, 297.
 46. Lewis DD., Ellison GW., (1987): Intussusception in dogs and cats. *Compend Contin Educ Pract Vet* 9., 523.
 47. Manchester, A. C., S. Hill, B. Sabatino, R. Armentano, M. Carroll, B. Kessler, M. Miller, B. Dogan, S. P. McDonough, K. W. Simpson (2013): Association between granulomatous colitis in French Bulldogs and invasive *Escherichia coli* and response to fluoroquinolone antimicrobials. *Journal of veterinary internal medicine* 27(1), 56-61.
 48. Mansfield, C. S., F. E. James, M. Craven, D. R. Davies, A. J. O'hara, P. K. Nicholls, B. Dogan, S. P. Macdonough, K. W. Simpson (2009): Remission of histiocytic ulcerative

- colitis in Boxer dogs correlates with eradication of invasive intramucosal *Escherichia coli*. *Journal of veterinary internal medicine* 23(5), 964-969.
49. Marks, S. L. (2013): Diarrhea. U: *Canine and Feline Gastroenterology*. (Ur.). Saunders, St. Louis, 99-108.
 50. Marks, S. L. (2013.): Diarrhea. U: *Canine and Feline Gastroenterology*. (R. Washabau, M. Day, Ur.). Saunders, St. Louis, 99-108.
 51. Marks S. L., S. C. Rankin, B. A. Byrne, et al. (2011): Enteropathogenic bacteria and dogs and cats. *J. Vet. Intern. Med.* 25., 734.
 52. Marks, S. L., S. C. Rankin, B. A. Byrne, J. S. Weese (2011): Enteropathogenic bacteria in dogs and cats: diagnosis, epidemiology, treatment, and control. *Journal of veterinary internal medicine* 25(6), 1195-1208.
 53. McManus, C. M., K. E. Michel, D. M. Simon, R. J. Washabau (2002): Effect of short-chain fatty acids on contraction of smooth muscle in the canine colon. *Am. J. Vet. Res.* 63., str. 295.
 54. Mitsuyama, K., A. Toyonaga, M. Sata (2002): Intestinal microflora as a therapeutic target in inflammatory bowel disease. *Journal of gastroenterology* 37 Suppl 14., 73-77.
 55. Potočnjak D., Stanin D., Turk N. (2010): Bolesti probavnog sustava pasa i mačaka. *Medicinska naklada*. Zagreb., 23-43.
 56. Paoloni M. C., D. G. Penninck, A. S. Moore (2002): Ultrasonographic and clinicopathologic findings in 21 dogs with intestinal adenocarcinoma. *Vet. Radiol. Ultrasound.* 43., 562.
 57. Patsikas MN., Jakovljević S., Moustardas N., et al (2003): Ultrasonographic sings of intestinal intussusception associated with acure acute enteritis or gastroenteritis in 19 young dogs. *J Am Anim Hosp Assoc.*, 39:57.
 58. Penninck D. (1989): Ultrasonography of the normal canine gastrointestinal tract. *Vet. Radiol. Ultrasound* 30., 227-279.
 59. Roediger, W. E. W., D. A. Rae (1982): Trophic effect of short-chain fatty acids on mucosal handling of ions by the canine colon. *Br. J. Surg.* 69., 23.
 60. Sandborn, W. J. (1996): A review of immune modifier therapy for inflammatory bowel disease: azathioprine, 6-mercaptopurine, cyclosporine, and methotrexate. *The American journal of gastroenterology* 91(3), 423-433.

61. Sartor, R. B. (2006): Mechanisms of disease: pathogenesis of Crohn's disease and ulcerative colitis. *Nature clinical practice. Gastroenterology & hepatology* 3(7), 390-407.
62. Sethi, A. K., S. K. Sarna (1991): Colonic motor activity in acute colitis in conscious dogs. *Gastroenterology* 100(4), 954-963.
63. Sheldon, I. M., A. N. Rycroft, B. Dogan, M. Craven, J. J. Bromfield, A. Chandler, M. H. Roberts, S. B. Price, R. O. Gilbert, K. W. Simpson (2010): Specific strains of *Escherichia coli* are pathogenic for the endometrium of cattle and cause pelvic inflammatory disease in cattle and mice. *PloS one* 5(2), e9192.
64. Simpson, K. W., B. Dogan, M. Rishniw, R. E. Goldstein, S. Klaessig, P. L. Mcdonough, A. J. German, R. M. Yates, D. G. Russell, S. E. Johnson, D. E. Berg, J. Harel, G. Bruant, S. P. Mcdonough, Y. H. Schukken (2006): Adherent and invasive *Escherichia coli* is associated with granulomatous colitis in boxer dogs. *Infection and immunity* 74(8), 4778-4792.
65. Slawienski, M. J., G. E. Mauldin, G. N. Mauldin, et al. (1997): Malignant colonic neoplasia in cats. *J. Am. Vet. Med. Assoc.* 211., 878.
66. Sparkes, A. H., K. Pappasouliotis, G. Sunvold, G. Werrett, E. A. Gruffydd-Jones, K. Egan, T. J. Gruffydd-Jones, G. Reinhart (1998): Effect of dietary supplementation with fructooligosaccharides on fecal flora of healthy cats. *Am. J. Vet. Res.* 59., 436.
67. Stevens, C. E. (1978): Physiological implications of microbial digestion in the large intestine of mammals: relation to dietary factors. *Am. J. Clin. Nutr.* 31., 161.
68. Swanson K.S., C. M. Grieshop, E. A. Flickinger, L. L. Bauer, H. P. Healy, K. A. Dawson, N. R. Merchen, G. C. Fahey (2002): Supplemental fructooligosaccharides and mannanoligosaccharides influence immune function, ileal and total tract nutrient digestibilities, microbial populations and concentrations of protein catabolites in the large bowel of dogs. *J. Nutr.* 132., 980.
69. Tams TR. (1992): Irritable syndrome. *Current Veterinary Therapy XI.* WB Saunders., 221-256.
70. Tobacman, J. K. (2001): Review of harmful gastrointestinal effects of carrageenan in animal experiments. *Environmental health perspectives* 109(10), 983-994.
71. Valerius, K. D., B. E. Powers, M. A. McPherron, et al. (1997): Adenomatous polyps and carcinoma in situ of the canine colon and rectum: 34 cases (1982-1994). *J. Am. Anim. Hosp. Assoc.* 33(2), 156.

72. Washabau R. J., A. Hasler (1997): Constipation, obstipation, and mefacolon. In: August JR editor: Consultations in Feline Internal Medicine, ed 3., Saunders, Philadelphia, 104.
73. Webb CB., McCord KW, Twedt DC. (2007): Rectal strictures in 19 dogs. J Am Anim Hosp Assc., 43:332.
74. Willard M. D., R. B. Simpson, N. D. Cohen ND, J. S. Clancy (2000): Effects of dietary fructooligosaccharide on selected bacterial populations in feces of dogs. Am. J. Vet. Res. 61., 820.
75. Wilson GP., Burt JK. (1974): Intussusception in the dog and cat, a review of 45 cases. J Am Vet Med Assoc., 164:515.
76. Wieland, B., G. Regula, J. Danuser, M. Wittwer, A. P. Burnens, T. M. Wassenaar, K. D. Stärk (2005): *Campylobacter* spp. in dogs and cats in Switzerland: risk factor analysis and molecular characterization with AFLP. J. Vet. Med. B. 52., 183–189.
77. Wortinger A. (2011): Onflammatory Bowel Disease. In: Western Veterinary Conference, Sanford-Brown College. Dearborn. MI. USA., 1-7.
78. Zentek, J. (1995): Influence of diet composition on the microbial activity in the gastrointestinal tract of dogs. I. Effects of varying protein intake on the composition of the ileum chyme and the faeces. J. Anim. Physiol. Anim. Nutr. (Berl) 74., 43.
79. Zentek J., P. Hellweg, A. Khol-Parisini, et al. (2007): Inflammatory bowel disease in dogs and cats. Kleintierpraxis. 52., 356.

6. SAŽETAK

U ovom radu obrađene su klinički najznačajnije bolesti kolona u pasa: akutne i kronične upalne bolesti, infektivne bolesti, neoplazije i bolesti koje uzrokuju opstrukciju. Njihova etiologija, klinički pregled i anamneza, dijagnostika i mogućnosti liječenja detaljno su prikazani. Većina ovih poremećaja obično se može uspješno liječiti.

Prilikom uzimanja anamneze vrlo je važno od vlasnika dobiti detaljne podatke koji će nam pomoći da razlikujemo da li je proljev porijeklom iz debelog ili tankog crijeva. To je važno jer se razlikuju dijagnostički postupci kao i terapija između bolesti tankog crijeva i debelog crijeva. Kod pasa koji imaju znakove kroničnog kolitisa obično se javlja povećana učestalost defekacije s smanjenim volumenom fecesa, koji je od mekanog do vodenastog po konzistenciji, te je često obavijen fekalnom sluzi sa ili bez hematohezije te tenezam.

U blagim slučajevima dijagnoza se temelji na parazitarnoj pretrazi stolice, pozitivnom odgovoru na empirijsko liječenje s antiparaziticima, odgovoru na promjenu hrane (vlaknasta hrana, eliminacijska dijeta) ili odgovoru na empirijsko liječenje akutnog kolitisa. U teškim ili kroničnim slučajevima kolitisa dijagnostički testovi uključuju: sve pretrage navedene za blage slučajeve, bakteriološku i citološku pretraga fecesa, RTG i ultrazvuk abdomena (korisne za isključivanje neoplazija) te kao zlatni standard patohistološku pretraga biopsija debelog crijeva (biopsije dobivene kolonoskopijom ili kirurški).

Izbor i način liječenja ovisi o osnovnoj bolesti debelog crijeva. Simptomatska terapija za akutni nekomplikirani proljev uključuje odmor crijeva i promjenu hrane, a u nekim slučajevima i probiotike. No, u teškom ili kroničnom kolitisu terapija može uključivati od samo promjene hrane i empirijskog liječenja antiparaziticima, preko antibiotika i antifugalnih lijekova za razne infekcije pa do protuupalnih lijekova kao i imunosupresivnih lijekova koji se primjenjuju kod pasa sa dijagnosticiranom upalnom bolesti crijeva. U slučaju neoplazija terapija će se temeljiti na kirurškom zahvatu i citostatskom protokolu.

Prognoza za većinu akutnih i neke kronične bolesti debelog crijeva je izvrsna, dok je za teže kronične bolesti nepredvidljiva do loša, osobito kad su dijagnosticirani teški slučajevi upalne bolesti crijeva ili neoplazije.

7. SUMMARY

Diseases of the colon in dogs

This thesis deals with clinically most important diseases of the colon in a dog: acute and chronic inflammatory diseases, infection diseases, neoplasia and diseases causing obstruction. Their etiology, clinical examination and history, diagnostics and treatment options are presented in detail. Most disorders can usually be managed very successfully.

Differentiating large bowel diarrhea from small bowel diarrhea is very important when taking disease history from the owner. This is important because diagnostic tests as well as therapy vary significantly between diseases of small and large intestine. Dogs presenting with signs of chronic colitis usually have more frequent defecation of small volumes of soft to watery stool, often mixed with mucus and/or fresh blood, and straining.

In mild cases the diagnosis is often established based on fecal parasite examination, positive response to empirical treatment for difficult-to-diagnose parasite problems, response to dietary trials (fiber augmented diet, elimination diets) or response to empirical treatment for acute colitis. In the case of severe or chronic colitis diagnostic tests include all tests for mild cases, fecal cytology and culture, radiographs and ultrasound (useful for ruling out neoplasia), and as a gold standard histology of colon biopsy samples (collected by colonoscopy or surgery).

Treatment options vary dependent on the underlying disease of the colon. Symptomatic therapy for acute non-complicated diarrhea includes bowel rest and dietary manipulation, and in some cases probiotics. But in severe or chronic colitis it can include only dietary manipulation and specific anthelmintic therapy for parasite infections, antibacterial drugs or antifungal agents for infectious disorders, and anti-inflammatory therapy as well as immunosuppressive drugs for large intestinal inflammatory bowel disease. In cases of neoplasms therapy will be surgery and cytostatic protocols when needed.

Prognosis for most acute and some chronic diseases of large intestine is excellent but for chronic severe diseases it is guarded to poor, especially when severe cases of inflammatory bowel disease or neoplasms are diagnosed.

8. ŽIVOTOPIS

Karolina Kolarić rođena je 23. ožujka 1989. godine u Zaboku. Osnovnu školu pohađala je u „Osnovna škola Rovišće“, a srednju školu pohađala je u „Medicinska škola Bjelovar“ smjerdentalni tehničar u Bjelovaru. Studentica je integriranog preddiplomskog i diplomskog studija Veterinarske medicine smjer Veterinarsko javno zdravstvo i sigurnost hrane. Tijekom studija radila je u trgovini za kućne ljubimce.