

Uspješnost radioloških metoda dijagnostike patologija vratne kralježnice u pasa

Vukelić, Leo

Master's thesis / Diplomski rad

2019

Degree Grantor / Ustanova koja je dodijelila akademski / stručni stupanj: **University of Zagreb, Faculty of Veterinary Medicine / Sveučilište u Zagrebu, Veterinarski fakultet**

Permanent link / Trajna poveznica: <https://um.nsk.hr/um:nbn:hr:178:061008>

Rights / Prava: [In copyright](#) / [Zaštićeno autorskim pravom.](#)

Download date / Datum preuzimanja: **2024-07-25**



Repository / Repozitorij:

[Repository of Faculty of Veterinary Medicine -
Repository of PHD, master's thesis](#)



SVEUČILIŠTE U ZAGREBU
VETERINARSKI FAKULTET

LEO VUKELIĆ

**Uspješnost radioloških metoda dijagnostike patologija
vratne kralježnice u pasa**

Diplomski rad

Zagreb, 2019.

Zavod za rendgenologiju, ultrazvučnu dijagnostiku i fizikalnu terapiju

Predstojnik Zavoda za rendgenologiju, ultrazvučnu dijagnostiku i fizikalnu terapiju:

prof. dr. sc. Damir Stanin

Mentor: doc. dr. sc. Hrvoje Capak

Članovi povjerenstva za obranu diplomskog rada:

1. prof. dr. sc. Damir Stanin
2. doc. dr. sc. Ozren Smolec
3. doc. dr. sc. Hrvoje Capak
4. prof. dr. sc. Darko Capak (zamjena)

ZAHVALA

Zahvaljujem mentoru doc. dr. sc. Hrvoju Capaku na stručnom vodstvu, velikoj pomoći, strpljenju i podršci tijekom pisanja ovog rada.

Zahvaljujem i cijelokupnom znanstveno – nastavnom osoblju Zavoda za rendgenologiju, ultrazvučnu dijagnostiku i fizikalnu terapiju na pomoći u vidu osiguravanja materijala i literature potrebnih mi u pisanju ovog rada.

Zahvaljujem roditeljima i bratu koji su mi uvijek bili najveća potpora, pomoć i oslonac u svim životnim prilikama.

Zahvaljujem svojoj djevojci i prijateljima koji su me nadahnjivali, poticali i ohrabivali u svim mojim namjerama.

SADRŽAJ

SADRŽAJ	4
1. UVOD	1
2. FUNKCIONALNA ANATOMIJA VRATNE KRALJEŽNICE.....	2
2.1. VRATNI KRALJEŠCI (vertebrae cervicales).....	2
2.2. ŽIVČANO TKIVO.....	2
2.2.1. KRALJEŽNIČKA MOŽDINA	2
2.2.2. ODNOS SEGMENTA KRALJEŽNIČKE MOŽDINE I KRALJEŽAKA	3
2.2.3. MOZGOVNE OVOJNICE.....	3
2.3. DIFERENCIJALNA DIJAGNOSTIKA	4
2.3.1. Segment kralježnice C1 – C5.....	4
2.3.2. Segment kralježnice C6 – T2.....	4
3. OSNOVE SLIKOVNE DIJAGNOSTIKE	6
3.1. MIJELOGRAFIJA	6
3.1.1. MIJELOGRAFIJA VRATNE KRALJEŽNICE.....	7
3.1.1.2. INTERPRETACIJA MIJELOGRAMA	8
3.1.1.3. KOMPLIKACIJE MIJELOGRAFIJE	8
3.2. NAPREDNE TEHNIKE SLIKOVE DIJAGNOSTIKE	10
3.2.1. KOMPJUTORIZIRANA TOMOGRAFIJA (CT)	10
3.2.2. MAGNETSKA REZONANCIJA (MRI).....	13
4. BOLESTI VRATNOG SEGMENTA KRALJEŽNICE U PASA	18
4.1. BOLEST MEĐUKRALJEŽNOG DISKA	18
4.1.1. KLINIČKI ZNAKOVI.....	18
4.1.2. DIJAGNOSTIKA	19
4.1.3. PROGNOZA.....	20
4.2. ATLANTOAKSIJALNA SUBLUKSACIJA	21
4.2.1. KLINIČKI ZNAKOVI.....	22
4.2.2. DIJAGNOSTIKA	22
4.2.3. PROGNOZA.....	24
4.3. CERVICALNA SPONDILOMIJELOPATIJA („Wobblers sindrom“).....	25
4.3.1. KLINIČKI ZNAKOVI.....	25
4.3.2. DIJAGNOSTIKA	26
4.3.3. PROGNOZA.....	29
4.4. NEOPLAZIJE	30
4.4.1. DIJAGNOZA	30
4.4.2. PROGNOZA.....	32

4.5. OZLJEDE VRATNE KRALJEŽNICE.....	33
4.6. OSTALA STANJA	34
4.6.1. Sinovijalna cista	34
4.6.2. Diseminirana idiopatska skeletna hiperostoza (DISH)	34
4.6.3. Fibrinozno – hrskavični embolizam (FCE)	34
6. ZAKLJUČAK.....	36
7. LITERATURA	39
8. SAŽETAK.....	47
9. SUMMARY.....	48
10. ŽIVOTOPIS.....	50

1. UVOD

Komjutorizirana tomografija (CT) i magnetska rezonancija (MRI) metode su koje se danas rutinski koriste u dijagnostici bolesti kralježnice.

Obje metode imaju značajne prednosti nad klasičnom rendgenografijom i mijelografijom. Za razliku od brojnih i detaljnih istraživanja o prednostima CT i MRI dijagnostike nad mijelografijom u humanoj medicini, u veterinarskoj medicini takvih je istraživanja još uvijek premalo. Nekoliko komparativnih istraživanja u veterinarskoj medicini potvrdilo je nalaze utvrđene kod ljudi. Cjelokupna dijagnostička osjetljivost MRI veća od CT-a te se može koristiti za dijagnostiku većine promjena na kralježnici, uz nekoliko iznimaka (npr. spinalna trauma uzrokovana vatrenim oružjem). Rutinski pregledni rendgenogrami uvijek su preporuka prije dijagnostike naprednim metodama u svrhu preciznijeg lokaliziranja segmenta koji se snima i posljedično, smanjivanja ukupnog vremena snimanja. Nadalje, neke koštane lezije kao što su diskospondilitis ili hemivertebrata, mogu se pouzdano prepoznati bez potrebe za naprednom dijagnostikom. Ponekad, s obzirom na klinički status i plan liječenja, napredne metode dijagnostike su neophodne.

U ovom radu prikazane su osnove CT i MRI dijagnostike, tehnički aspekti obiju metoda te njihove mogućnosti pri oslikavanju najčešćih bolesti vratne kralježnice u pasa. Pritom je jasno naglašeno mjesto klasične rendgenografije i mijelografskih pretraga pri primarnoj procijeni pacijenta, posebice kao povijesno vrlo široko raširenih metoda slikovne dijagnostike.

2. FUNKCIONALNA ANATOMIJA VRATNE KRALJEŽNICE

2.1. VRATNI KRALJEŠCI (vertebrae cervicales)

U većine sisavaca postoji 7 vratnih kralježaka. Prva dva su znakovita: atlas (C1) i aksis (C2). Tijelo atlasa je vrlo malo, glavnina samog kralješka se sastoji od lateralnih masivnih struktura. Kaudalno na tijelu C1 nalaze se dva zglobna izdanka koji se uzglobljuju sa C2. Između C1 i C2 ne postoji međukralježnični disk. Na kaudoventralnom dijelu C1 nalazi se prominentni ventralni tuberkul koji s obzirom na svoju poziciju neposredno kranijalno od intervertebralnog prostora služi kao bitan orijentir prilikom operacija. U poprečnim izdancima postoje poprečni otvori kroz koje prolaze vertebralne arterije. Dens se nalazi kranijalno na tijelu C2 usmjeren u atlas. Sa strogo embriološkog stajališta, dens je bio dio C1. Ima zonu rasta na mjestu prihvata s tijelom C2 koja se prilikom traume može odvojiti. Pri rođenju atlas ima 3 osifikacijska centra, a aksis 4, te još 2 ili 3 koja se razviju nakon rođenja (Cook i Oliver, 1981). Ostali cervikalni kralješci morfološki su slični. Veliki poprečni izdanci C6 usmjereni su ventralno i služe kao bitan operacijski orijentir. Intervertebralni disk C5/6 smjestio se između kranijalnih rubova tih izdanka. Vaskularni kanal prolazi središtem ovih kralježaka i može značajno doprinijeti krvarenju i ostalim komplikacijama.

2.2. ŽIVČANO TKIVO

2.2.1. KRALJEŽNIČKA MOŽDINA

Kralježnička moždina leži unutar vertebralnog kanala, tijesno prilježući kroz torakolumbarni dio kanala dok u cervikalnom dijelu ima nešto više prostora. Prazni prostor u tom dijelu ispunjen je epiduralnim masnim tkivom. Moždina se prostire od kaudalnog kraja moždanog debla na foramen magnumu do kaudalnih lumbalnih kralježaka, završavajući u području L6 u većine pasa te L7 u mačaka, s ponekim specifičnostima.

Kralježnička moždina podijeljena je u segmente:

- Vratna (cervikalna) C1 – C8
- Grudna (torakalna) T1 – T13

- Slabinska (lumbalna) L1 – L7
- Križna (sakralna) S1 – S3
- Repna (kaudalna) varijabilni broj

Moždina je šira na cervikalnoj i lumbalnoj intumescenciji (segmenti C6 – T2 i L4 – S3 najvećim dijelom) odakle proizlaze donji motorni neuroni (DMN) prema torakalnim i zdjeličnim udovima. Ovi segmenti sadržavaju tijela stanica samih DMN, nazvanih još i stanicama ventralnog roga, što objašnjava veću debljinu moždine na tim dijelovima. Moždina se sastoji od centralno smještene sive tvari i periferno smještene bijele tvari. Dorzalni sulkus i ventralna fisura, omeđeni pijom mater, dijele kralježničku moždinu u dva dijela. Dorzalni i ventralni korijeni živaca izlaze iz moždine na svakom segmentu i udružuju se u kralježničke živce pojedinih segmenata. Što se tiče cervikalne kralježnice, ona se sastoji od 8 segmenata, iako ima 7 kralježaka. C1 kralježnički živci izlaze kroz lateralne otvore C1 kralješka. Ostatak cervikalnih kralježničkih živaca napušta vertebralni kanal u segmentima kranijalno od pripadajućih kralježaka na isti način, osim C8 živaca koji izlaze između C7 i T1 kralješka. Torakalni i lumbalni kralježnički živci izlaze kaudalno od istoimenih kralježaka. Korijeni živaca su djelomično uklopljeni u moždane ovojnice.

2.2.2. ODNOS SEGMENTA KRALJEŽNIČKE MOŽDINE I KRALJEŽAKA

Neurološka lokalizacija lezije odnosi se na segmente kralježničke moždine. Stoga je od iznimne važnosti dobro razumijevanje odnosa kralježaka i segmenata moždine. Iako su regionalni živci brahijalnog i lumbosakralnog spleta relativno konstantni što se tiče anatomske distribucije, porijeklo im može znatno varirati. Spletovi otpočinju u C6 – T1 i L5 – S3 segmentima u većine životinja. Ipak, u 20% pasa brahijalni plexus potiče iz segmenata C5 – T1 dok u drugih 20% između C6 – T2 (Evans, 1993). Slično, lumbosakralni splet potiče u oko 20% pasa iz L3 – S1 segmenata te u drugih 20% između L6 – S3 (Fletcher, 1970). Ova zapažanja mogu biti od velikog značaja prilikom lokalizacija neuroloških lezija.

2.2.3. MOZGOVNE OVOJNICE

Mozgovne ovojnice ili meninge obavijaju središnji živčani sustav (SŽS). Arahnoidea i pija mater se zajedno nazivaju leptomeningama. Između arahnoideje i pije mater nalazi se

subarahnoidalni prostor, koji je ispunjen cerebrospinalnom tekućinom. Arahnoidalni trabekul takoreći zadire u subarahnoidalni prostor i podupire moždinu u cerebrospinalnoj tekućini. Meninge kaudalno od conus medullaris tvore filum terminale koji se širi u sakralne i repne kralješke. Meningealna vreća ocrta se mijelografijom ili MRI. Kaudalna granica do koje se širi varira između životinja, a može završiti bilo gdje između L7 i repnih kralježaka, no najčešće završava u području sakruma.

2.3. DIFERENCIJALNA DIJAGNOSTIKA

2.3.1. Segment kralježnice C1 – C5

U odraslih pasa, bolesti međukralježničkog diska su najčešća stanja koje se javljaju u ovom segmentu. Kod pasa mlađih od 2 godine diferencijalne dijagnoze su različite. U ovom području najčešće govorimo o atlantoaksijalnoj subluksaciji, diskospondilitisu, traumi ili nekom upalnom stanju SŽS-a kao najčešćim problemima ovog segmenta kralježnice. Spinalni tumori se mogu javiti u pasa neovisno o dobi. Najčešći tumori cervikalnog dijela kralježnice su meningiomi i tumori živčane ovojnice, oba češće u starijih pasa. Neki psi sa cervikalnom spondilomijelopatijom (CSM) pokazuju neurološke znakove specifične za disfunkciju C1 – C5 segmenta iako se lezija često nalazi kaudalnije na vratnoj kralježnici. Akutni, bezbolni, neprogresivni deficiti najčešće rezultiraju kao posljedica ishemične mijelopatije zbog fibroznohrskavične embolije (FCE). Znakovi su najčešće intenzivni i asimetrični.

Diferencijalno dijagnostički, komparativno, u mačaka se bolest diska sa kliničkim znakovima rijetko javlja u području vrata. Vjerojatnije dijagnoze su trauma, neoplazija (limfom) te upalne bolesti, pretežno mačji infektivni peritonitis (FIP). Atlantoaksijalna subluksacija je rijetka u mačaka.

2.3.2. Segment kralježnice C6 – T2

Većina dijagnoza koje uzrokuju promjene u C1 – C5 segmentu uzima se u razmatranje i kod ovog segmenta kralježnice, osim atlantoaksijalne subluksacije. Bolest intervertebralnog diska se rjeđe javlja u kaudalnijim dijelovima cervikalne kralježnice iako nije u potpunosti isključeno te se ponekad javi u segmentu C7 – T1. Najčešća bolest kaudalne vratne

kralježnice je cervikalna spondilomijelopatija i to u dobermana i njemačkih doga. Može se pojaviti i ishemična mijelopatija.

Stres rendgenogrami cervikalne kralježnice često nisu od prevelikog značaja i pomoći u dijagnostici osim u slučaju procjene atlantoaksijalnog zgloba, kada se koriste iste projekcije kao i za ostatak cervikalne kralježnice s pravilno usmjerenim snopom. Kod lateralne projekcije može se primijeniti blagi stupanj fleksije za utvrđivanje subluksacije, ali treba postupati iznimno oprezno. Rendgenogrami s otvorenim ustima za oslikavanje densa se ne preporučuju jer upravo fleksija vrata može biti opasna u tom slučaju. Ventrodorzalna projekcija je prikladna iz razloga što cervikalna ekstenzija ublažuje pritisak na moždinu. Razne spinalne devijacije prisutne u mnogih pacijenata sa atlantoaksijalnom subluksacijom pozicioniranje može dodatno otežati. Najčešća pogreška je pokušaj procjenjivanja stanja atlantoaksijalnog zgloba na loše pozicioniranim rendgenogramima oslikanih na svjesnim pacijentima sa područjem od interesa na rubu slike. Točna interpretacija pritom je često nemoguća.

3. OSNOVE SLIKOVNE DIJAGNOSTIKE

3. 1. MIJELOGRAFIJA

Pri mijelografiji kralježnička se moždina ocrta pozitivnim kontrastnim sredstvom apliciranim u subarahnoidalni prostor. Indikacije za mijelografiju su:

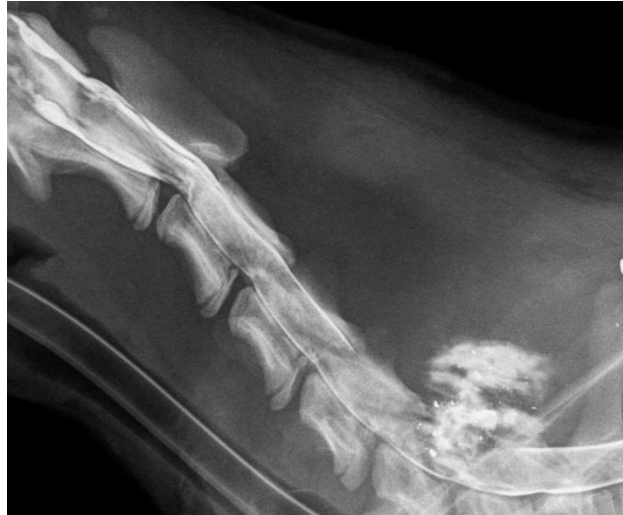- spinalne lezije na koje ukazuje neurološki pregled, ali se ne vide na preglednim rendgenogramima
- određivanje značajnosti i intenziteta višestrukih lezija utvrđenih na preglednim rendgenogramima
- određivanje prisutnosti kompresije kralježničke moždine te procjena dinamičkih lezija
- pomoć pri odluci o potrebi operativnog zahvata i vrsti zahvata.

Mijelografija je kontraindicirana ukoliko je opća anestezija ili punkcija moždine opasna za pacijenta te ako je prisutna upalna reakcija SŽS-a. Prisutnost blage pleocitoze cerebrospinalne tekućine nije kontraindikacija za mijelografiju kao takva, s obzirom da je prisutna u mnogih kompresijskih bolesti moždine uključujući i herniju diska (Thomson i sur., 1990). Izbor kontrastnog sredstva je vrlo važan uzevši u obzir da mnoga od njih iritiraju živčano tkivo. Hiperosmolarni ili hipertonični otopine treba izbjegavati. Iohexol (Omnipaque), neinoizirano, u vodi topivo kontrastno sredstvo je najbolji izbor (Wheeler and Davis, 1985). Najčešće se koriste koncentracije od 240 – 300 mg joda/ml. Kontrastno sredstvo treba biti zagrijano na tjelesnu temperaturu prije primjene (Lamb, 1994). Učinak mijelografije ne isključuje upotrebu preglednih rendgenograma visoke kvalitete. Ponekad se bitne lezije mogu dobiti upravo običnim rendgenogramom dok ih mijelografija može prikriti. Područje interesa se određuje neurološkim pregledom, imajući uvijek na umu da ponekad lezija DMN može prekriti leziju GMN (gornjih motornih neurona). Mijelografija se provodi na pacijentu pod općom anestezijom. Kontrast se aplicira ili u cisternu magnu (CMC) ili u lumbalni subarahnoidalni prostor. Kontrast se aplicira nakon uzimanja uzorka cerebrospinalne tekućine.

3.1.1. MIJELOGRAFIJA VRATNE KRALJEŽNICE

Zamišljena linija povuče se između krila atlasa. Idealno mjesto je medijalna linija pacijenta, na pola puta između okcipitalne protuberancije i linije koja spaja krila atlasa. Neposredno iza okcipitalne protuberancije nalazi se mjesto blage depresije u mišićima. Mjesto penetracije iglom je neposredno kranijalno od te depresije. Igla se ubada okomito na kožu u središnjoj liniji. Ako je moguće, poželjno je nagnuti stol za 5 – 10° prilikom aplikacije. Žlijeb na vrhu igle treba biti usmjeren kaudalno. Poželjno je da se ubrizgavanje kontrasta izvodi na način da se brizgalica koja je unaprijed napunjena kontrastom spoji na spinalnu iglu pomoću fleksibilnog crijeva. Iznimno je važno da se iglom ne penetrira sama moždina a upotreba gumenog crijeva za produžetak može spriječiti pomicanje igle prilikom ubrizgavanja kontrasta.

Nakon aplikacije igla se uklanja, a glava pacijenta se podiže. Noge i maksila pacijenta privezani su za rub stola. Trenutno se glava pacijenta naginje dorzalno za 30° i snima se prvi rendgenogram, a ostali slijede ovisno o napredovanju distribucije kontrasta. Ako se rendgenska cijev može postaviti paralelno sa stolom, preporuča se snimiti nekoliko rendgenograma u toj poziciji. Stupanj nagiba se mora povećati na 45 ili više stupnjeva i rendgenogrami se moraju snimati dok se lezija ne identificira ili kontrast prestane teći. Kada se lezija prepoznaje i ocrta, područje treba snimiti u ventrodorzalnoj i iskošenoj projekciji. Ako naginjanje stola nije opcija, pacijent se mora držati za prednje udove prema gore s glavom iznad tijela. To može biti prilično zahtjevno s velikim psima i stoga se preporuča naginjajući stol. U zdravih pasa kontrast će doseći lumbosakralnu regiju u roku od maksimalno 10 minuta s pravilnim nagibom stola. Ponekad, kontrast stane na neočekivanoj poziciji, često u donjem cervikalnom segmentu što se ne smije uzimati dijagnostički, dok ne protekne više vremena.



Slika 1. Mijelogramski prikazan segment vratne kralježnice psa (C1 do T1).

Arhiva Zavoda za rendgenologiju, ultrazvučnu dijagnostiku i fizikalnu terapiju.

3.1.1.2. INTERPRETACIJA MIJELOGRAMA

Mijelogrami većinom daju dobar uvid u lokaciju lezije u odnosu na moždinu. Treba imati na umu da lezije na svim lokacijama mogu dati predodžbu proširene ili otečene moždine ako se primjeni projekcija usmjerena prema leziji. Iz tog razloga vrlo je bitno napraviti i okomite projekcije (lateralna i ventrodorzalna). Interpretacija je prilično jasna ako postoje promjene u koštanim strukturama na mjestu mijelogramski očitane promjene, kao npr. kod hernije diska ili vertebralne neoplazije.

3.1.1.3. KOMPLIKACIJE MIJELOGRAFIJE

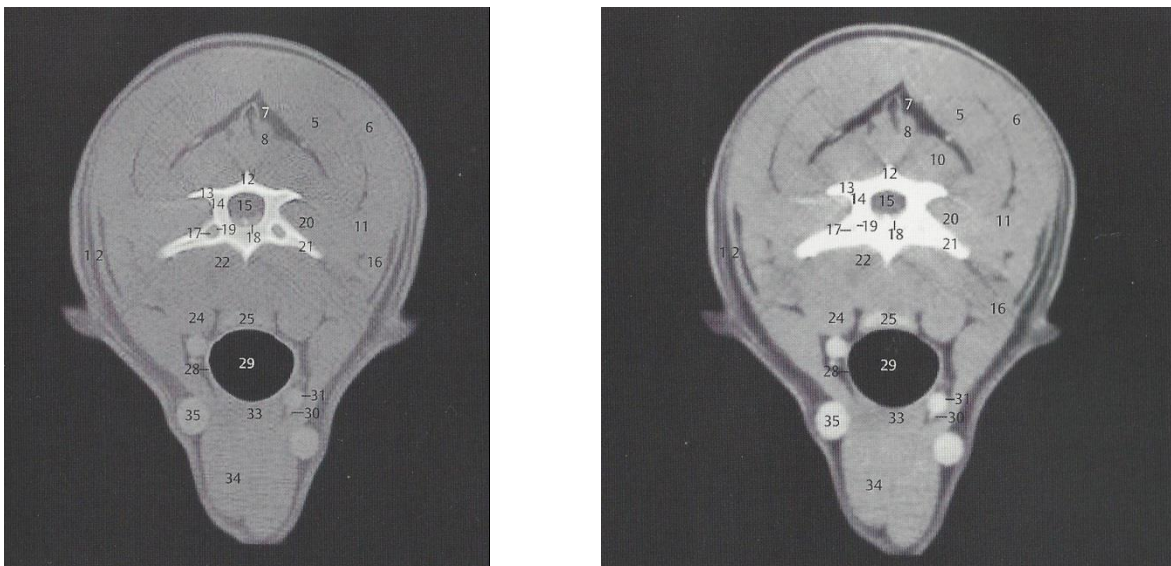
Neke od najčešćih komplikacija nakon cervikalne aplikacije kontrastnog sredstva su ulazak kontrasta u subduralni prostor, pomak igle unutar vertebralnog kanala, višak kontrasta koji ulazi u područje kraniuma ili kontrast koji nije dosegao ili je promašio mjesto lezije (Lamb, 1994; Pendries i sur., 1999). Epiduralno isticanje tekućine može subarahnoidalni kontrast učiniti nejasnim. Srećom, epiduralno apliciran kontrast se apsorbira brže negoli je to slučaj sa kontrastnim sredstvom subarahnoidalno i stoga se rezolucija može popraviti već za 10 – 20 min. Sljedeći potencijalni problem je nepažljiva aplikacija u subduralni prostor umjesto u subarahnoidalni. Subduralni kontrast je najčešće ograničen u dorzalnoj regiji iz razloga što ventralni tok vjerojatno ograničavaju ligamenti (Lamb, 1994, 1997; Scrivani i sur.,

1997; Pendries i sur., 1999; Scrivani, 2000). Kontrast u subarahnoidalnom prostoru ponekad treba repositionirati manipulacijom položajem životinje. Pozicioniranje životinje u sternalni položaj s blago podignutom glavom može uzrokovati nakupljanje kontrasta u kaudalnom cervikalnom prostoru za dorzoventralni prikaz, a analogna tehnika se može koristiti za lumbalnu kralježnicu. Posljednji mogući problem je da se lezija vidi samo kad pojedine pozicije životinje, a ne i na ostalima. U nekih životinja može doći do pogoršanja neuroloških simptoma nakon mijelografije. Najčešće su time pogođeni psi velikih pasmina za značajnim lezijama moždine, psi sa kroničnom kompresijom moždine, meningitisom ili ekstraduralnim tumorima te degenerativnim mijelopatijama. Srećom, to pogoršanje je prolazno i većina pacijenata se vrati u stanje prije mijelografije kroz nekoliko dana. Pogrešna aplikacija kontrasta u centralni kanal može se dogoditi prilikom cisternalne mijelografije, iako posljedice za pacijenta variraju svojim intenzitetom, najčešće su ozbiljne. Često se uočavaju kardiovaskularni problemi te pogoršanje već postojećih neuroloških simptoma. Manipulacije životinjom potrebne za održavanje fleksije, ekstenzije i drugih položaja prilikom mijelografije mogu također dovesti do pogoršanja neuroloških simptoma i nije uputno zadržavati pacijenta duže vremena u tim pozicijama, pogotovo ako se pregledava cervikalni segment kralježnice. Napadaji se ponekad pojavljuju nakon oporavka od anestezije primjenjene u svrhu obavljanja mijelografije (Wheeler i Davies, 1985), pri čemu mjesto aplikacije kontrasta ne utječe na sam intenzitet napadaja.

3.2. NAPREDNE TEHNIKE SLIKOVE DIJAGNOSTIKE

3.2.1. KOMPJUTORIZIRANA TOMOGRAFIJA (CT)

Dok konvencionalna rendgenografija stvara sumirane slike pojedinog objekta, CT skeneri se rotiraju oko objekta kako bi ga podijelili, a potom organizirali u prostorno uzastopne, paralelne slikovne presjeka. Detektori postavljeni iza pacijenta, nasuprot izvoru zračenja odnosno rendgenskoj cijevi, mjere atenuaciju rendgenskih zraka. CT računalo sakuplja vrijednosti atenuacije, pohranjuje ih, a potom ih obrađuje i stvara matricu vrijednosti, prikazanu u različitim nijansama sive skale. Glavna prednost CT-a nad konvencionalnom radiografijom je povećana prostorna rezolucija.



Slika 2. Anatomski poprečni CT presjek u visini trupa C4 kralježka psa, (a) koštani prozor, (b) prozor mekih dijelova. 1. M. cutaneus colli, 2. M. cleidocervicalis, 3. M. rhomboideus cervicis, 4. M. rhomboideus capitis, 5. M. biventer cervicis, 6. M. splenius, 7. Lig. nuchae, 8. M. spinalis cervicis, 9. M. complexus, 10. Mm. multifidi, 11. M. longissimus capitis et M. longissimus cervicis, 12. Processus spinosus C4, 13. Processus articularis caudalis C4, 14. Vertebra cervicalis IV, 15. Medulla spinalis, 16. M. serratus ventralis cervicis; 17. V. vertebralis, Foramen transversarium C4, 18. Cavum epidurale, 19. A. vertebralis, Foramen transversarium C4, 20. Mm. intertransversarii, 21. Processus transversus C4, 22. M. longus colli, 23. M. scalenus, 24. M. longus capitis, 25. Esophagus, 26. V. jugularis externa sinistra, 27. Truncus vagosympathicus, 28. Cartilago trachealis, 29. Trachea, 30. V. jugularis interna dextra, 31. A. carotis communis dextra, 32. M. sternothyroideus, 33. M. sternohyoideus, 34. M. sternocephalicus, 35. V. jugularis.

Kod konvencionalnog CT-a poznatog još kao jednoslojni spiralni CT (*single-slice*), pacijent se vremenski skenira po jednom sloju. Podaci o atenuaciji rendgenskih zraka skupljaju se na „sloj po sloj“ principu, odnosno, CT stol se pomiče po prethodno određenim distancama nakon snimanja svakog pojedinog sloja. Takvi se uređaji više ne proizvode, ali se još uvijek mogu naći u nekim veterinarskim klinikama.

Kod spiralnih (*helical*) CT skenera, volumen tkiva skenira se stalnim pomicanjem pacijenta kroz otvor skenera, a rendgenska cijev i detektori konstantno se rotiraju. Prednost ove tehnologije je u tome što značajno smanjuje vrijeme skeniranja. Tehnologija s višestrukim detektorima omogućuje CT skeneru snimanje više presjeka odnosno sekcija odjednom čime uvelike povećava dobivanje CT slike. Još jedna karakteristika spiralnih sistema sa višestrukim detektorima jest snimanje vrlo tankih presjeka, debljine ispod milimetra.

Kompjutorizirana tomografija (CT) kralježnice je vrlo korisna pretraga u nekim okolnostima, posebno kod pacijenata s mineraliziranim ekstruzijama diska, vertebralnim tumorima ili cervikalnom spondilomijelopatijom. Za poboljšanje slike kontrastom potrebna je znatno niža doza kontrastnog sredstva za CT mijelografiju nego što je to kod konvencionalne mijelografije. Planira li se samo CT pretraga, doza kontrastnog sredstva smanjuje se na otprilike četvrtinu doze za konvencionalnu mijelografiju. Ako se CT pretraga radi odmah nakon konvencionalne mijelografije, prirodno razrjeđivanje i apsorpcija kontrasta su ponekad dovoljne da smanje koncentraciju kontrasta u nekih životinja ili se može samim pozicioniranjem pacijenta postići da kontrast otječe od lezije (treba paziti da kontrast ne otječe u glavu). Životinje se najčešće pozicioniraju u dorzalni položaj. Životinje u ventralnom položaju znaju se nagnuti u jednu stranu, pogotovo one sa uskim prsnim košem, međutim kod nekih fraktura ova pozicija može biti najstabilnija. Generalno, CT slike se dobivaju snimajući objekt pod pravim kutem. Kod nemineraliziranih ekstruzija diska potrebne su ili CT mijelografija ili intravensko kontrastno CT pojačavanje kako bi se lezija vizualizirala (Sharp i sur., 1995). Upotreba kontrastnog sredstva je najčešće nepotrebna kod hondrodistrofičnih pasmina i često će zamaskirati neke od suptilnijih karakteristika bolesti diska. Sama pretraga je neinvazivna i vrlo brza (5 – 10 min ovisno o skeneru). Iako su CT skenovi uobičajeno skuplji od mijelograma, smanjeno trajanje anestezije kod CT znači da su krajnji troškovi zapravo podjednaki. U pasa kod kojih je lezija lokalizirana između T3 – L3 segmenta, snima se područje od kaudalnog dijela T2 kralješka do kranijalnog dijela L4. Područje od kaudalnog dijela L3 do sredine sakruma skenira se kod pasa kod kojih je lezija lokalizirana u segmentu L4 – S3. Presjeci od 3 mm obično su dovoljni, a kroz područje od interesa se mogu snimiti i

dodatni presjeci od 1 mm (Olby i sur., 2000). CT sken je značajno korisniji od mijelografije za kirurško planiranje i uz to se može koristiti za uspješno razgraničavanje kranijalnog i kaudalnog materijala diska (Olby i sur., 1999). Pregledni rendgenogrami preporučuju se uz CT sken kao dodatna pomoć kirurgu u identifikaciji mogućih anatomskih anomalija. Skenovi se inicijalno pregledavaju koristeći parametre mekih tkiva, a nakon toga koristeći parametre koštanog tkiva. Normalna kralježnička moždina na transverzalnim slikama ima srednju atenuaciju, podjednaku onoj kao što je ima meko tkivo susjednog bubrega. Kralježnička moždina stvara više atenuacije negoli epiduralno masno tkivo, što je inače najbolje vidljivo u razini prostora diska, posebno u okolini intervertebralnog prostora. Uklanjanje epiduralnog masnog tkiva u tom području ili povećanje atenuacije epiduralne masti su korisni pokazatelji, indikatori ekstruzije diska. Sljedeća vrlo česta odlika ekstruzije diska je prisutnost fokalne, heterogene, hiperatenuacijske mase mineraliziranog materijala diska u epiduralnom prostoru. Rjeđa pojava je situacija kada se materijal diska i krv prošire difuzno uzduž kralježničke moždine. U takvim slučajevima epiduralna masa je relativno malena u individualnim transverzalnim slikama te je tek blago jače atenuacije negoli kralježnička moždina. Ipak, i dalje uzrokuje više atenuacije negoli epiduralno masno tkivo koje ili nedostaje ili je infiltrirano u okolnu krv i materijal diska. Kod nekih životinja vijenac pojačane atenuacije je vidljiv oko kralježničke moždine što gotovo sigurno predstavlja epiduralno ili subduralno krvarenje (Pendries i sur., 1999; Olby i sur., 2000; Tidwell i sur., 2002). Izgled samog krvarenja može varirati s obzirom na starost i stupanj razgradnje hemoglobina (Tidwell i sur., 1994). Susjedne kronične lezije diska koje su čest slučaj nalaz u pasa s akutnim ekstruzijama, prepoznaju se zbog njihove ekstremne hiperatenuacije koja se čak može usporediti s atenuacijom kortikalne kosti. Stupanj atenuacije se može kvantificirati određivanjem Hounsfieldovih jedinica (CT brojevi) kroz definiranu regiju od interesa. U pasa sa suspektnom cervikalnom ekstruzijom diska sken treba obuhvatiti cijelo područje od sredine atlasa (korisno da se isključi atlantoaksijalna nestabilnost u slučaju da se dens prikazuje normalno) do kranijalnog dijela T1. Atenuacijske karakteristike cervikalne ekstruzije diska u hondrodistrofičnih pasmina slične su onima koje se vide u torakolumbalnom segmentu osim što se materijal ekstrudiranog diska rijetko proteže kroz područje veće od jednog kralješka te je difuzno, subduralno krvarenje rijetko. Rekonstrukcijske tehnike mogu se koristiti kako bi dodatno pojačala dijagnostička vrijednost CT pretrage.

3.2.2. MAGNETSKA REZONANCIJA (MRI)

Svaka jezgra s neparnim brojem protona i/ili neparnim brojem neutrona nalazi se u svojevrsnom stupnju rotacije. Iz razloga što protoni nose električni naboj, rotacija stvara magnetsko polje koje ima svoj smjer i ograničenu snagu. U tijelu su „magnetski momenti“ protona usmjereni u mnogo smjerova i poništavaju jedni druge. Kada se tijelo nađe u jakom magnetnom polju, magnetskih momenti protona naći će se paralelno sa usmjerenjem polja (Z-os).

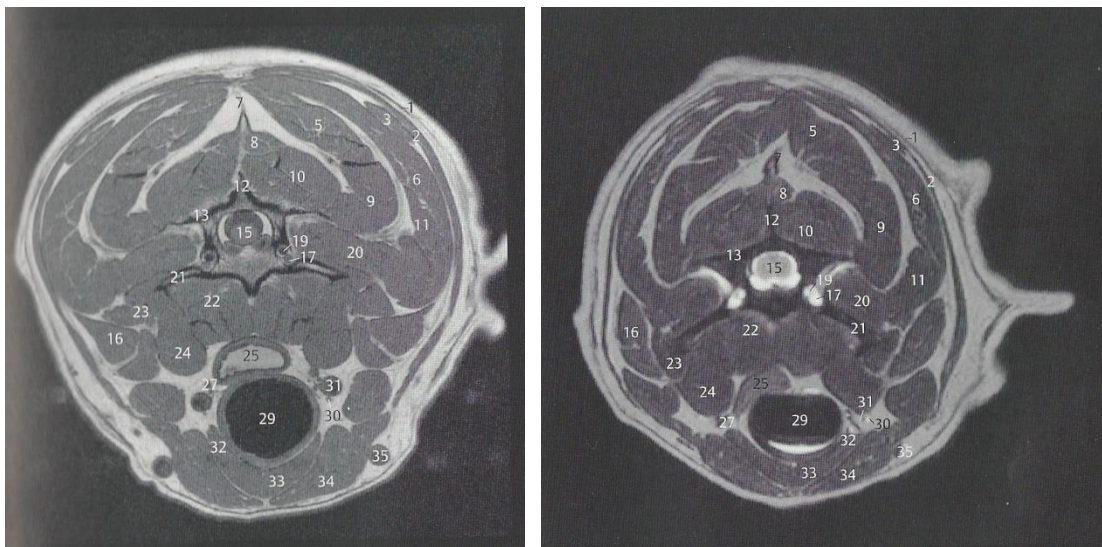
Takvo poravnanje, odnosno magnetizacija potom je poremećena radiofrekventnim impulsima. Kako jezgre ponovno uspostavljaju svoje poravnanje, one stvaraju radio signale koji su proporcionalni jakosti primarnog poravnanja. Kontrast tkiva (razlike u signalu) stvara se kao rezultat različitih stupnjeva pod kojima se jezgra poravnava u magnetskom polju.

Položaji jezgara tijekom ovog procesa određuju se primjenom prostorno ovisnih magnetskih polja koja se nazivaju gradijenti. Signal se potom očitava nakon što prođe predodređeni vremenski period od primarne radiofrekventne eksitacije. Signal se pomoću računala pretvara u sliku koristeći matematički proces poznat kao *Fourierova transformacija*.

Jakost polja varira između MR kliničkih jedinica te se kreće u rasponu od 0.2 do 7.0 Tesle. Generalno, što je jakost polja veća to je veći i odnos signala i zvuka (*signal to noise ratio*; SNR) i brže je vrijeme snimanja. Sustavi sa jačinom polja većom od 0.7 Tesla zahtijevaju pojačanu zaštitu protiv ometanja vanjskom radiofrekvencijom. Održavanje ovakvih jedinica je stavka koju treba ranije uzeti u obzir.

Magnetska rezonancija (MRI) ima važnu ulogu u oslikavanju spinalnih bolesti, posebno lumbosakralnog segmenta i parenhimalnih lezija kraljezničke moždine (De Haan, 1993; Kippenes i sur., 1999). Područje od interesa koje treba obuhvatiti skeniranjem određeno je neurološkom lokalizacijom lezije, imajući na umu da ponekad lezija DMN može zamaskirati leziju GMN. Životinja se uobičajeno pozicionira u dorzalni položaj bi se artefakti pokreta disanja sveli na minimum te sagitalno koristeći T1 i T2 relaksaciju da bi se identificirala lezija. T2 – relaksirani skenovi ističu tekućinu te su posebno korisni jer puno lezija ima prateći edem moždine, koja se jasno ističe. Potom se rade transverzalni skenovi područja interesa. Intravenski kontrast (gadolinij ili gadoteridol; oba u dozi 0.1 – 0.2 mmol/kg) koristi se po potrebi, popraćen daljnjim serijama sagitalnih i transverzalnih T1 skenova. Dodatne sekvence se isto tako može dodati po potrebi (Kippenes i sur., 1999). MRI

karakteristike cervikalnih lezija diska u pasa slične su onima kod ljudi. Gubitak intenziteta signala nucleus pulposusa na T2 – relaksiranim slikama je čest nalaz, ali nedovoljno specifičan. Puno pouzdanije svojstvo je pomak epiduralnog masnog tkiva ekstrudiranim materijalom diska što se vidi u transverzalnim i sagitalnim presjecima. Ekstrudirani materijal diska stvara signal niskog intenziteta i može izmijeniti oblik kralježničke moždine u transverzalnom presjeku (Levitski i sur., 1999; Yamada i sur., 2001). Kod akutni torakolumbalnih ekstruzija diska često se uočava krvarenje na mjestu ekstruzije kao sekundarna posljedica ruptуре venoznog plexusa (Sether i sur., 1990; Olby i sur., 2000). Mineralizirani materijal diska može se uočiti kao slabljenje signala (hipointenzitet), a ekstraduralna kompresija moždine je najčešće uzrokovana kombinacijom materijala diska i hematoma. Hematom je prvotno hipointenzivnog signala na T1 i T2 - relaksiranim slikama, ali za 2 do 7 dana signal postaje više hiperintenziteta kako se deoksihemoglobin pretvara u methemoglobin (Tidwell i sur., 2002). Često postoji samo mala razlika i pojačanje kontrasta između materijala diska i hematoma, ali to daje mogućnost utvrđivanja koja je od lezija primarnog nastanka (Sether i sur., 1990; Tidwell i Jones, 1999).



Slika 3. Anatomski poprečni MRI presjek u visini trupa C4 kralješka psa, (a) T1 mjerena slika, (b) T2 mjerena slika. 1. M. cutaneus colli, 2. M. cleidocervicalis, 3. M. rhomboideus cervicis, 4. M. rhomboideus capitis, 5. M. biventer cervicis, 6. M. splenius, 7. Lig. nuchae, 8. M. spinalis cervicis, 9. M. complexus, 10. Mm. multifidi, 11. M. longissimus capitis et M. longissimus cervicis, 12. Processus spinosus C4, 13. Processus articularis caudalis C4, 14. Vertebra cervicalis IV, 15. Medulla spinalis, 16. M. serratus ventralis cervicis; 17. V. vertebralis, Foramen transversarium C4, 18. Cavum epidurale, 19. A. vertebralis, Foramen transversarium C4, 20. Mm. intertransversarii, 21. Processus transversus C4, 22. M. longus colli, 23. M.

scalenus, 24. M. longus capitis, 25. Esophagus, 26. V. jugularis externa sinistra, 27. Truncus vagosympathicus, 28. Cartilago trachealis, 29. Trachea, 30. V. jugularis interna dextra, 31. A. carotis communis dextra, 32. M. sternothyroideus, 33. M. sternohyoideus, 34. M. sternocephalicus, 35. V. jugularis.

Dio terminologije kojom se opisuju lezije diska uključuje:

- Hernijacija je termin koji opisuje nespecifični tip abnormalnosti diska i ne smije se koristiti kako bi se ukazalo na kliničku značajnost.
- Ekstruzija opisuje materijal diska koji je jasno izašao iz svojih fizioloških granica i obično je klinički značajna.
- Termini izbočenja i protruzija su također nespecifični te je poželjan morfološki opis promjene i pomaka diska.

Treba imati na umu da su neke hernijacije diska slučajni nalazi povezani s dobi životinje te nisu odgovorne za kliničke znakove (Jensen i sur., 1994; Milette i sur., 1999; Jones i Inzana, 2000). MRI pretraga obavljena na ljudima bez ikakvih bolova u leđima pokazala je da 50% ispitanika ima barem jednu hernijaciju diska a čak 25% dvije (Jensen i sur., 1994). Indikatori koju ukazuju na kliničku relevantnost u pasa uključuju posturalne promjene ili dokaz boli u obliku spontane vokalizacije ili neugodnosti pri palpaciji lokalnih paralumbalnih mišića (Chrisman, 1975; Nardin i sur., 1999). Sveobuhvatno, MRI odlično prikazuje anatomske detalje za visokom osjetljivošću, ali niskom specifičnošću što rezultira visokim stupnjem lažno pozitivnih rezultata. Za razliku od MRI, elektromijelografija ima visoku specifičnost i stoga je korisna za utvrđivanje koje su lezije fiziološki značajne (Nardin i sur., 1999; Robinson, 1999). Slikovne karakteristike lezije diska koje upućuju na fiziološku relevantnost su edem u koštanoj srži u okolini diska (Sether i sur., 1990; Morrison i sur., 2000); edem kralježničke moždine preko prostora zahvaćenog diska; stupnjevanje kontrasta, koje pokazuje veliku korelaciju s rupturom anulusa (Vroomen i sur., 1998; Saifuddin i sur., 1999); te promjene unutar samog diska (Jenkins i sur., 1985; Milette i sur., 1999).

Disk može imati normalne karakteristike na MRI, ali i dalje pokazivati simptome nekog poremećaja (Milette i sur., 1999). Smatra se da su promjene u signalu intenziteta diska na T2 – mjerenim slikama korisne kod pasa i mačaka kod kojih lezija ne uključuje jasnu ekstruziju materijala diska, ali ta pretpostavka još nije dokazana. Lokalizacija tumorske mase počinje snimanjem sagitalnih T2 – relaksiranih slika. Identifikacija obujma samog tumora i njegov odnos sa okolnim tkivom najbolje se postiže T1 – mjerenim snimkama po aplikaciji kontrasta.

Ekstraduralni tumori se najčešće lako identificiraju iako njihove karakteristike signala i kontrasta nisu konzistentne. Pojačanje kontrasta vertebralnih tumora ponekad je od manjeg značaja u odnosu na tumore na drugim lokacijama. Procjena koštane infiltracije čini se korištenjem dodatnih sekvenci kao što su supresija signala masti ili T2 – relaksirani gradijent eho, koji opisuju tumorske karakteristike hiperintenzivnog signala. Određivanje intraduralnog – ekstramedularnog dijela nije uvijek jednostavno te nije neuobičajeno da su ove klasifikacije i procjene neprecizne i netočne iako većina tumora pokazuje jasne razlike kontrasta. MR mijelografija može unaprijediti anatomsku klasifikaciju (Kippens i sur., 1999). Ostale indikacije za MRI uključuju degenerativne (Levitski i sur., 1999; Lipsitz i sur., 2001; Webb i sur., 2001), anomaljske, upalne (Kraft i sur., 1998), traumatske i vaskularne lezije (Gopal i Jeffrey, 2001).

Pozicioniranje

- Generalno, primjenjuju se isti principi opisani za CT snimanje; no ipak, ispružena i ravno položena kralježnica bitna je i poželjna stavka za MR snimanje kako bi se omogućila direktna usporedba više strana na sagitalnim projekcijama. Segmenti kralježnice koji se snimaju moraju biti u direktnom kontaktu sa radiofrekvencijskom zavojnicom za zadovoljavajući SNR. Kako se u većini slučajeva koriste zavojnice ugrađene u stol za snimanje, pacijenti se postavljaju u dorzalni položaj.

Ravnina snimanja

- Sagitalna – često se koristi kod eksploracijskih serija snimanja kako bi se uopće utvrdio dio kralježnice na kojem se nalazi patologija jer dopušta snimanje velikog segmenta. T2 – relaksirani slijed preferira se za primarnu procjenu bolesti intervertebralnog diska, infekcije ili neoplazije
- Dorzalna
- Transverzalna – često je ograničena na specifičnu lokaciju patologije iz razloga što je snimanje većih segmenata kralježnice u ovoj ravnini vremenski neprihvatljivo.

Sekvence slike i presjeka

- T2 – relaksacija: tekućine, kao što je cerebrospinalna tekućina (CSF) ili edem će prikazati hiperintenzivno

- T1 – relaksacija: tekućine, kao što je cerebrospinalna tekućina ili edem će prikazati hipointenzivno

4. BOLESTI VRATNOG SEGMENTA KRALJEŽNICE U PASA

4.1. BOLEST MEĐUKRALJEŽNOG DISKA

Bolesti diska cervikalne kralježnice su učestala promjena kod pasa. Iako se ova stanja pojavljuju kod svih pasmina, najčešće obolijevaju mali psi, pogotovo oni hondrodistrofičnih karakteristika (Gage, 1975; Dallman i sur., 1992.). Cervikalna bolest diska najčešće pogađa jazavčare, bigle, pudle, španijele, shi-tzue, pekinezere i čiuau. No i velike pasmine pasa često obolijevaju od cervikalne bolesti diska, obično kao sindroma cervikalne spondilomijelopatije. Kod većine malih pasa znakovi se pojavljuju nakon dvije godine starosti, a značajniji znakovi u šestoj godini života (Goggin i sur., 1970; Gage, 1975).

4.1.1. KLINIČKI ZNAKOVI

Predominantan klinički znak je jaka bol u vratu koja može biti akutna ili kronična (Fry i sur., 1991; Smith i sur., 1997). Pri postavljanju dijagnoze, bolje je palpirati kralježnicu i mišiće vrata nego li činiti fleksiju i ekstenziju vrata da bi se potvrdila bolnost. Ovo je jedan od nekoliko načina koji uzrokuju spontani cvilež pasa zbog bolnog stanja. Bol je često ustrajna i ne nestaje uzimanjem lijekova iako psi koji imaju neurološki deficit imaju slabije bolove. Psi s ovakvom dijagnozom često odbijaju hranu, a jesti će samo ukoliko je hrana podignuta od poda na višu poziciju.

Upala korijena živca (radiculitis) je drugi česti klinički znak (Seim i Prata, 1982; Morgan i sur., 1993). Očituje se ortopedski kao šepavost a bol korijena živca može se odrediti palpacijom vrata ili ekstenzijom udova. Ovaj pokazatelj upućuje na to da je zahvaćeno više diskova, a može se vidjeti na C2/3 diskovima (Morgan i sur., 1993). Neurološki deficit može se suziti na jedan torakalni ud ili pas može pokazivati znakove hemipareze, tetrapareze i čak tetraplegije s hipoventilacijom. Neurološki deficiti su također učestali kod lezija na C4/5 i C6/7 dok je bol u vratnome dijelu češća kod lezija na C2/3 i C3/4 (Lemarie i sur., 2000). To se može odraziti na povećano proširenje u kranijalnom vertebralnom kanalu nego li kaudalnom.

Većina pasa ima Hansen tip I ekstruzije dok se Hansen tip II hernije češće javljaju kod većih pasmina pasa. C 2/3 disk je najčešće mjesto pojavnosti a učestalost pojave se smanjuje

prema kaudalno (Seim i Prata, 1982; Fry i sur., 1991). Najrjeđe su lezije na C 6/7 osim kod većih pasmina s cervikalnom spondilomijelopatijom i kod pasmine pekinški psić. Ponekad se javljaju i hernije diska na C7/T1. Intrakranijalne lezije mogu uzrokovati bol u vratnome dijelu i zahtijevaju diferencijalnu dijagnostiku (Coates i Dewey, 1998).

4.1.2. DIJAGNOSTIKA

Radiografija

Dijagnoza se postavlja prema već spomenutim kliničkim znakovima. Radiografski prikaz kronične bolesti diska je uobičajen metoda kod starijih pasa. Sužavanje međukralježničnog prostora ili dorzalni pomak mineraliziranog diska ukazuje na ekstruziju diska (Morgan i sur., 1993). Diskografija može biti korisna za nemineralizirane lateralne ekstruzije (Felts i Prata, 1983; Wrigley i Reuter, 1984). Mijelografija i druge napredne tehnologije snimanja svakako su potrebne za postavljanje konačne dijagnoze (Somerville i sur., 2001).

Analiza cerebrospinalne tekućine

Analiza cerebrospinalne tekućine je vrlo korisna metoda kojom se isključuje upalna bolest središnjeg živčanog sustava (CNS). Rezultati analize cerebrospinalne tekućine mogu biti abnormalni kod bolesti diska no povećane razine proteina i stanica su obično umjerene (Thomson i sur., 1989). Osim bolesti diska javljaju se i druge bolesti i stanja kod pasa mlađih od dvije godine ili pak kod starijih pasa.

Mijelografija

Mijelografija je nužna za potvrđivanje dijagnoze zbog mogućnosti da je zahvaćeno više diskova. Kod nekih lateralnih ili intraforaminalnih ekstruzija mijelogram može biti uredan i jedino iskošena snimka može otkriti nepravilnost diska (Felts i Prata, 1983). Iskošena snimka je korisna u određivanju strane na kojoj se nalazi asimetrična ekstruzija no ipak je za takvu dijagnozu bolje koristiti MRI ili CT snimanje.

CT i MRI

Ovisno o skeneru, CT snimanje je obično značajno brža metoda i puno preciznija metoda od mijelografije prije kirurškog zahvata (Olby i sur., 1999). Kada je moguće, CT je puno bolji izbor snimanja kod hondrodistrofičnih pasa kod kojih postoji sumnja na cervikalnu bolest diska. Sagitalno snimanje pomaže kirurgu odrediti ventralni prorez a korisno je i za određivanje lateralnih i foraminalnih lezija (Hara i sur., 1994; Bagley i sur., 1996). Skener se također može koristiti za određivanje točne lokacije i razmjera materijala diska. Heterogena, jače razrijeđena ekstraduralna masa bez epiduralne masnoće je karakteristično obilježje ekstruzije mineraliziranog diska (Olby i sur., 2000). Ukoliko CT nije dovoljan kao dijagnostička metoda može se učiniti CT mijelogram (Hara i sur., 1994). MRI snimanje može biti učinkovitije od CT-a osobito kod nemineraliziranih diskova no vrijeme snimanja je dulje a troškovi su veći (Levitski i sur., 1999).

4.1.3. PROGNOZA

Prognoze za pse s bolovima ili umjerenim neurološkim deficitima su uglavnom dobre nakon ventralne dekompresije. Prognoze kod pasa koji ne mogu hodati su složenije. Potpuni oporavak prisutan je u 55-60% takvih pasa, ostalih 15-20% oporavlja se s rezidualnim deficitom dok 20-25% pasa ugiba ili su eutanazirani. Psi koji ne uspiju prohodati unutar 2 tjedna i dalje imaju rezidualne deficite (Waters, 1989; Smith et al., 1997).

Ishod nakon dekompresije ventralnog otvora kod malih pasmina pasa je bolji kod pasa s kranijalnim cervikalnim lezijama nego li kod onih s kaudalnim cervikalnim lezijama (uključujući C4/5-C6/7). Dugoročno poboljšanje nakon dekompresije ventralnog otvora vidljivo je kod 31 od 47 pasa s kranijalnim lezijama (66%) u usporedbi sa samo 10 od 48 pasa s kaudalnim lezijama (21%) (Fitch i sur., 2000).

Jedan od glavnih razloga slabog poboljšanja stanja i napretka, ili ponovnog pojavljivanja kliničkih znakova nakon dekompresije ventralnog otvora je postoperativna nestabilnost ili subluksacija. Ovi problemi zabilježeni su samo kod pasa s kaudalnim lezijama (Seim i Prata, 1982; Wheeler i Sharp, 1994; Smith i sur., 1997; Fitch i sur., 2000; Lemarie i sur., 2000). Jedan od čimbenika koji značajno povećava rizik je širina otvora. Kod pasa sa subluksacijom, otvor je obično preširok (Fitch i sur., 2000; Lemarie i sur., 2000). Subluksacija je, čini se, glavni faktor rizika pri širenju otvora kod kaudalnih lezija, no nije jasno je li ista

situacija i kod malih pasmina pasa kada je širina otvora ograničena na jednu trećinu širine tijela kralježka (Lemarie i sur., 2000).

4.2. ATLANTOAKSIJALNA SUBLUKSACIJA

Atlantoaksijalni zglob omogućuje rotaciju glave; C1 kralježak se okreće oko densa C2, zglob dozvoljava blagu fleksiju. Između C1 i C2 nema intervertebralnih diskova i povezanost ovih dvaju diskova uspostavljena je ligamentima. Iako se klinički znakovi urođene atlantoaksijalne subluksacije mogu uočiti u svakoj dobi, najčešće se primijete kod mladih i nezrelih pacijenata. Poremećaj je najčešći kod malih pasmina pasa, osobito jorkširskih terijera, čivava i minijaturnih pudla (Denny i sur., 1988; Thomas i sur., 1991; McCarthy i sur., 1995; Beaver i sur., 2000). Poremećaj je rijedak kod mačaka i velikih pasmina pasa. Opisani su slučajevi kliničke slike atlantoaksijalne subluksacije kod pasmina rotvajler (Wheeler, 1992; Rochat i Shores, 1999), doberman (Huibregtse i sur., 1992; LeCouteur i Child, 1995), engleski baset (Hurov, 1979), standardni pudl (Knipe i sur., 2002), vajmarski ptičar i njemački ovčar (Read i sur., 1987).

Brojni patološki procesi mogu dovesti do atlantoaksijalne subluksacije:

- Nedostatak densa C2
- Fraktura ili separacija densa C2
- Slabost ligamenata zbog malformacije ili rupture

Većina pasa s kongenitalnim lezijama ima ili nedostatak ili hipoplaziju densa (46%), 30% ima malformaciju densa, a 24% ima normalno razvijeni dens (Beaver i sur., 2000). Kod pasa s normalnim densom ili malformacijom densa, abnormalnost transverzalnog ligamenta atlasa može dovesti do subluksacije (Watson i sur., 1989), što predstavlja ozbiljan problem budući da dens često izbija dorzalno u leđnu moždinu. Može se pojaviti i okcipito-atlantoaksijalna malformacija (Read i sur., 1987).

Kod većine pacijenata uočava se kongenitalna abnormalnost, no i trauma može dovesti do nedostatka fizioloških struktura u tom području. Manja trauma može stimulirati akutno stanje kod pasa koji imaju kongenitalnu abnormalnost, ali prethodno ne pokazuju nikakve kliničke znakove (Thomas i sur., 1991; Beaver i sur., 2000).

4.2.1. KLINIČKI ZNAKOVI

Bolnost u vratu uočava se kod većine pasa nakon traumatskih lezija i kod 30 do 60% pasa s kongenitalnim lezijama (Thomas i sur., 1991; Beaver i sur., 2000). Neurološki znakovi reflektiraju se kompresijom cervikalnog dijela leđne moždine. U blažim slučajevima zamjećuju se samo deficiti propriocepcije, dok tetrapareza ukazuje na značajnu kompresiju leđne moždine. Može se pojaviti asimetrija kliničkih znakova, ili pak refleksija na prsne ili zdjelične udove. Tetraplegija se rijetko pojavljuje no ukoliko se pojavi pas se mora pregledati zbog mogućnosti respiratornih problema (Beaver i sur., 2000). Mogu se pojaviti i klinički znakovi koji upućuju na uključenost mozga i tada se stanje posebno pažljivo evaluira. Zabilježen je hidrocefalus kod pasa s atlantoaksijalnom subluksacijom, a mogu biti prisutni problemi kod životinja koje pokazuju znakove u prednjem mozgu (Chambers i sur., 1977; Denny i sur., 1988). Uz hidrocefalus može se pojaviti i siringohidromijelija. Drugo objašnjenje znakova bolesti u prednjem mozgu kod pasa s atlantoaksijalnom subluksacijom je hepatična encefalopatija koja je široko raširena kod uzgojenih pasmina pasa i uočava su kod dva od šest pasa podvrgnutih operativnom zahvatu zbog atlantoaksijalne subluksacije (Schulz i sur., 1997). Znakovi dezorijentacije i promjene u ponašanju, kao i vestibularni deficit, povezuju se s kompresijom arterije koju uzrokuje dens. Klinički znakovi su se u potpunosti povukli nakon operativnog zahvata (Jaggy i sur., 1991). Opisan je i tortikolis s atlantoaksijalnim lezijama zbog siringohidromijelije ili vestibularnog problema može biti sekundaran kod značajnih cervikalnih lezija (Johnson i Hulse, 1989; Gibson i sur., 1995; Mayhew, 1999).

4.2.2. DIJAGNOSTIKA

Atlantoaksijalnu subluksaciju treba uzeti u obzir pri pregledu kod svih mladih pasa malih pasmina ukoliko postoje opisani klinički znakovi. Neurološki pregled pokazuje leziju između C1 i C5, a palpacijom vratnog dijela može se često lokalizirati i utvrditi mjesto gdje nastaje bol sve do C1-C2 područja. Nije dobro nasilno činiti fleksiju vrata kod pacijenta kod kojega se sumnja na atlantoaksijalnu subluksaciju jer to može značajno pogoršati situaciju.

Diferencijalno dijagnostički upalna bolest CNS je najizglednija kod još nezrelih i mladih pasa. Cervikalna bolest diska je izglednija kod starijih pasa, a rijetka kod pasa mlađih

od dvije godine. Diskospondilitis ili frakture mogu se pojaviti u bilo kojoj starosnoj dobi. Atlantoaksijalna subluksacija vrlo se rijetko pojavljuje kod mačaka.

Radiografija

Radiografija u većini slučajeva omogućava postavljanje dijagnoze. Potrebna je opća anestezija no treba vrlo pažljivo pristupiti intubiranju pacijenta. Ukoliko se pristupa neoperativnoj obradi pacijenta nakon traume vrijedi pokušati dobiti dijagnostičke slike i bez korištenja anestezije. Ipak, za precizne dijagnostičke slike kranijalne vratne regije, često je to nemoguće postići kod svjesnog i budnog pacijenta, osobito pri jakoj bolnosti vrata. Česte su pogreške pri dijagnostici kongenitalne atlantoaksijalne subluksacije radiografski kod budnih i svjesnih pasa, jer je pozicioniranje psa neadekvatno i ne dobiva se prava slika. Fluoroskopska opservacija pri laganoj fleksiji vrata kod budne životinje je mnogo brža i točnija metoda dijagnostike koja otkriva dinamiku lezije a istovremeno dozvoljava životinji da zadrži mišićni tonus.

Lateralna projekcija je najučinkovitija i najkorisnija. Umjerena fleksija kranijalne regije vrata biti će korisna za ustanovljavanje određenih odstupanja, no postupak mora biti maksimalno neivazivan. Ventrodorzalna slika bolje će pokazati dens, pa psa valja staviti u dorzalni položaj tako da je vrat ispružen pri ventrodorzalnoj projekciji, ukoliko je moguće otvorenih usta. Iskošene radiografske snimke također omogućuju izvrsne slike densa.

Mijelografija

Mijelografija nije potrebna za postavljanje dijagnoze atlantoaksijalne subluksacije i svaki postmijelografski napadaj može biti koban za životinju. Cerebralno-medularna punkcija ciste za mijelografiju ili uzorkovanje cerebrospinalne tekućine ne smije se izvoditi na psima koji imaju atlantoaksijalnu subluksaciju. Preferira se lumbalna punkcija.

CT i MRI

Iako postoje značajno jednostavnije metode i tehnike za utvrđivanje atlantoaksijalne stabilnosti, napredne tehnike snimanja mogu biti vrlo korisne i važne kod preoperativnog planiranja. CT snimanje omogućuje izvrsne snimke kostiju koje značajno pomažu u planiranju operativnog zahvata (Johnson i Hulse, 1989). Također, može otkriti abnormalnosti densa koje su zabilježene kod 70% pasa (Denny i sur., 1988; Beaver i sur., 2000). MRI snimanjem može se prognozirati ekstenzivna spinalna malacija, a prikazat će se i siringohidromijelija (Sanders i sur., 2000).

4.2.3. PROGNOZA

Prognoza kod pasa s kongenitalnim oštećenjem je dobra ako životinja preživi perioperacijski period. Najbolji znak uspješnoga ishoda jest ukoliko se pojava kliničkih znakova uoči prije druge godine starosti životinje. Konačni ishod može biti dobar i ukoliko klinički znakovi ne traju dulje od 10 mjeseci, ako pas i dalje hoda i ukoliko je redukcija nakon operacije dobra (Beaver i sur., 2000). Bol u vratu i dalje je prisutna kod 10% pasa a rezidualna ataksija kod 20% pasa nakon transartikularne fiksacije pinovima. Stopa rezidualne ataksije je dva do tri puta veća nakon dorzalne fiksacije žicom vjerojatno iz razloga što fibroza na operativnome mjestu omogućuje slabiju stabilnost nego li koštana ili fibroznohrskavična fuzija ventralno.

Rezultati mnogih istraživanja ukazuju na to da su najbolje tehnike one koje uključuju višestruke ventralne implante i koštani cement. Psi koji trebaju drugu operaciju ne pokazuju lošije rezultate od pasa operiranih jednom (Beaver i sur., 2000).

4.3. CERVICALNA SPONDILOMIJELOPATIJA („Wobblersov sindrom“)

Cervikalna spondilomijelopatija (CSM) ili „Wobblersov“ sindrom je dominantno sindrom velikih i gigantskih pasmina pasa, pretežno dobermana i njemačkih doga. Uzrok ovog poremećaja je multikauzalan. Bitni faktori koji pridonose razvoju CSM su:

- Malformacija kralježničnog kanala, stenoza ili oboje
- Vertebralna nestabilnost
- Hipertrofija ligamenta
- Proliferacija zglobne kapsule ili cistična formacija
- Produkcija osteofita
- Hernijacije diska

Vertebralna malformacija i stenoza kanala u dobermana mogu biti prisutne već pri rođenju, sugerirajući pritom da je riječ o kongenitalnom ili nasljednom poremećaju (Burbidge, 2001; Drost i sur., 2002). Rani nastup kliničkih znakova vrlo je česta pojava u divovskih pasmina pasa. Kod većine ostalih pasmina pasa klinički se znakovi razvijaju od srednje životne dobi pa nadalje. Oni se pretežno razvijaju zbog stečenog mekog tkiva i koštanih oštećenja koja su vjerojatno posljedica nestabilnosti. Kompresija se većinom nalazi na C5/6 i C6/7 u dobermana, ali u drugih pasmina lezija najčešće zahvaća kranijalnije kralješke. Na obje lokacije (C5/6, C6/7) postoji veliki rizik od uzrokovanja kompresije kralježničke moždine. U trenutku inicijalne dijagnoze kod 20% pasa prisutne su lezije na oba mjesta. Nadalje, ako se ijedan od ova dva međukralježnična prostora spoji, na drugom raste vjerojatnost uzrokovanja kompresije (Bruecker i sur., 1989a).

4.3.1. KLINIČKI ZNAKOVI

CMS se najčešće očituje poremećenim hodom odnosno stavom koji je najuočljiviji na stražnjim ekstremitetima i kreće se u rasponu od blage ataksije do pareze i dismetrije. Mogu se uočiti cervikalna hiperestezija, spuštanje vrata, bol pri manipulaciji prominentnim transverzalnim izdancima C6. Hromost i atrofija muskulature ramenog pojasa jednog ili oba prednja uda te bol pri ekstenziji udova ukazuju na kompresiju korijena živca. Neurološki deficiti lokaliziraju se ili na C1 – C5 regiju ili na kranijalni dio C6 – T2 regije. Psi sa C1 – C5 znakovima često očituju plivajući hod prednjim udom zajedno s tetraparezom i dismetrijom

(Baum i sur., 1992). Psi sa C6 – T2 znakovima očituju hod kratkim koracima prednjih ekstremiteta. Posljedica je da prsni i zdjelični udovi ne iskoračuju sinkrono što se očituje karakterističnim nepovezanim hodom. Kratki koraci prsnim ekstremiteta mogu biti posljedica povećanog tonusa mišića prsnog uda, što ima efekt na lakat i ekstenzorne mišiće karpusa (Seim i Withrow, 1982). Često postoji i povezana slabost DMN fleksora lakta što rezultira slabijim refleksom povlačenja. Mišićni tonus i refleksi zdjeličnog uda su normalni ili pretjerano izraženi. Tetraplegija nije česta, ali kad je prisutna pas se mora pregledati na hipoventilaciju.

4.3.2. DIJAGNOSTIKA

Iako je karakterističan promijenjen hod često dovoljan da se posumnja na CSM, detaljna anamneza i detaljni klinički te neurološki pregled su bitni kako bi se isključile diferencijalne dijagnoze. kliničar uvijek treba uzeti u obzir mogućnost torakolumalne lezije u pasa sa znakovima ograničenim na zdjelične udove. Lezije moždanog debla također mogu zamaskirati lezije cervikalne kralježničke moždine. Lezije diska mogu se u nekih velikih pasmina pasa pojaviti kao slučajan nalaz. Prije anestezije, treba isključiti nekoliko potencijalno komplicirajućih stanja:

- aktivni kronični hepatitis, kardiomiopatije, česte kod mnogih velikih i gigantskih pasmina, hipotireoidizam i poremećaje zgrušavanja krvi.

Radiografija

Korisna je za isključivanje potencijalnih diferencijalnih dijagnoza koje ne pripadaju CSM. Izrazite promjene na zglobnim plohama ili malformacija tijela kralješka pobuđuju sumnju da se radi o „Woblerovom sindromu“, pogotovo u gigantskih pasmina pasa.

Mijelografija

Ova pretraga je zlatni standard za popostavljanje dijagnoze CSM i njena prednost je da se lezija identificira u raznim položajima kralježnice. Kontrast prvo treba koncentrirati na mjestu lezije pozicioniranjem mjesta od interesa u najnižu točku kralježnice kroz nekoliko minuta

(McKee i sur., 2000). Lateralna, ventrodorzalna (za kranijalne cervikalne kralješke), dorzoventralna (za kaudalne cervikalne kralješke) te projekcije u fleksiji i ekstenziji vrata trebaju sve biti snimljene da se ništa ne bi izostavilo (Rendano i Smith, 1981; Lamb, 1995). Prikaz same lezije može se mijenjati kako se mijenja pozicija među kralježcima. Ranije, lezije su se kategorizirale na osnovu promjene kompresije u „stres“ pozicijama odnosno fleksiji i ekstenziji. Lezije koje se pritom nisu poboljšale su se nazivale statičkim, a one koje jesu, dinamičkim (Seim i Withrow, 1982). Dinamičke lezije se dalje mogu podijeliti s obzirom reagiraju li ili ne na razvlačenje (reagiraju na razvlačenje i ne reagiraju na razvlačenje) te s obzirom na to mijenjaju li se tijekom fleksije i ekstenzije (pozicijske). Ovakva subpodjela tipova lezija pomaže kirurgu operateru pri odluci za prikladan zahvat. Iako može doći do raznim preklapanja, lezije se mogu primarno svrstati u jednu od 3 osnovne kategorije:

- **LEZIJE KOJE REAGIRAJU NA RAVLAČENJE** – Kompresijske lezije koje se poboljšaju sa razvlačenjem nazivaju se lezije responsivne na razvlačenje (McKee i Sharp, 2003). Razvlačenje obično smanjuje kompresiju kralježničke moždine uzrokovanu anulusom fibrosusom ili ligamentoznim tkivom, odnosno poveća sam promjer kanala (Rusbridge i sur., 1998). Takve se lezije obično dobro rješavaju distrakcijsko – stabilizacijskom kirurgijom. Još se nazivaju i „dinamičke“ lezije (Seim i Withrow, 1982; Wheeler i Sharp, 1994)
- **LEZIJE KOJE NE REAGIRAJU NA RAZVLAČENJE** – Neke se kompresijske lezije ne poboljšaju prilikom razvlačenja. One su najčešće uzrokovane formiranjem nove kosti ili ekstruzijom nucleus pulposusa. Najbolje reagiraju na ventralnu ili dorzalnu dekompresiju. Takve se lezije nazivaju i „statičkim“ (Seim i Withrow, 1982; Wheeler i Sharp, 1994). Svojom pojavnošću su nešto rjeđe od responsivnih lezija (Seim i Withrow, 1982)

Diferenciranje između ova dva tipa lezija može ponekad biti subjektivno, ali ovo je i dalje najlogičniji i najpraktičniji način za odluku o idealnom tipu kirurškog zahvata (Rusbridge i sur., 1998). Neke će lezije dodatno imati i pozicijsku komponentu što će otežati prosudbu koja će tada biti usmjerena na najznačajniju komponentu lezije.

- **POZICIJSKE LEZIJE** – Kod nekih pasa je u neutralnom položaju vrata kompresija moždine minimalna te oni stoga neće pokazati bitan pomak prilikom razvlačenja. Ipak, mogu pokazati značajnu kompresiju u različitim položajima vrata. U takvih pasa stupanj kompresije se specifično mijenja s obzirom je li vrat u fleksiji,

ekstenziji ili u neutralnom položaju (Dueland i sur., 1973; McKee i Sharp, 2003). Ovi tipovi dinamičkih lezija se nazivaju „pozicijskim“ jer se pogoršavaju mijenjanjem pozicije vrata pokretima koji se smatraju fiziološkim. U pasa s pozicijskim lezijama kralježnička moždina vrlo vjerojatno trpi stalne mikro traume tijekom svakodnevnog života. Stanje ovih pasa može se popraviti stabilizacijskim postupkom koji će spriječiti ovakve ponavljajuće ozljede moždine. Pozicijska pretraživanja nose sa sobom i nezanemariv rizik. Snimanje u ekstenziji može uzrokovati teško pogoršanje kompresije moždine te se treba provoditi uz izniman oprez, poželjno pod fluoroskopom. Ako to nije moguće, psa treba pozicionirati u blagu ekstenziju kroz najkraće moguće vrijeme potrebno za pretragu. Ako životinja diše samostalno, treba učestalo provjeravati disanje jer u ovoj poziciji može doći do respiratornog aresta (Seim i Withrow, 1982). Pretragu u ekstenziji vrata treba čim manje koristiti pri suspektnoj pozicijskoj leziji. Za identificiranje subkliničkih lezija preferiraju se napredne tehnike snimanja.

CT – Mijelografija

Idealno bi nakon svake konvencionalne mijelografije za CSM trebao slijediti CT sken. CT pruža odlično oslikavanje kosti, a kada se koristi s kontrastom daje i odličan transverzalni prikaz kralježničke moždine. Ta informacija može olakšati i poboljšati kirurško planiranje te pruža prognostičke informacije utvrđivanjem atrofije moždine (Sharp i sur., 1995). Sagitalna i 3D rekonstrukcija također su se pokazale vrlo korisnim. Na kraju, postoperativno snimanje služi za procijenu efikasnosti kirurškog zahvata.

CT se može koristiti za procjenu pozicijskih lezija, ali držanje vrata u ekstenziji za vrijeme cijelog snimanja može prouzročiti ozbiljne ozljede.

MRI

MRI je metoda izbora za oslikavanje kod ljudi s degenerativnim bolestima cervikalne kralježnice. Neinvazivna je i pruža bolju rezoluciju mekog tkiva u odnosu na CT – mijelografiju (Lipsitz i sur., 2001). Nedostatci su općenito slaba raspoloživost uređaja u ambulantomama te ovisno o uređaju, vrijeme potrebno da se napravi pretraga. Dinamičke pretrage su moguće, ali zahtijevaju da se pacijent tokom pretrage repositionira te zatim ponovno snima. Ali, dinamičke pretrage i nisu toliko važne ako će se koristiti distrakcijsko

stabilizacijska tehnika s cementnim čepom iz razloga što se ovaj zahvat može koristiti kod gotovo svih tipova lezija. Tada je bitno da se MRI pretragom diferencira ekstruzija diska od ostalih tipova lezija. Privremeno pogoršanje neuroloških deficita može se pojaviti nakon snimanja pasa sa CSM, naročito nakon upotrebe subarahnoidalnog kontrasta. Snimanje bi idealno trebalo učiniti oko 48h prije kirurškog zahvata kako bi se pacijentu dalo vremena za oporavak. U tom periodu treba detaljno razmotriti sve opcije, s njima upoznati vlasnika te napraviti kompletan preanesteziološki pregled.

4.3.3. PROGNOZA

Ozbiljnost ovog stanja najbolje je opisana činjenicom da je četvrtina pasa s CSM u jednom istraživanju bila eutanazirana kroz 6 tjedana nakon operacije posljedično neurološkim problemima (Seim i sur., 1986). Generalno, dugoročna stopa smrtnosti za CSM varira između 19 – 43 % (Seim i sur., 1986; Dixon i sur., 1996; Rusbridge i sur., 1998; McKee i sur., 1999; de Risio i sur., 2002). Psi s više od jedne lezije općenito imaju lošiju prognozu od onih sa samo jednom lezijom, a psima sa kroničnom tetraparezom treba dati suzdržanu prognozu. Najjače tetraparetični psi koji će se oporaviti, napraviti će to kroz 6 tjedana. U nekih pasa, operacija će samo usporiti progresiju bolesti (VanGundy, 1988), najvjerojatnije iz razloga što na mjestu lezije postoji značajan gubitak živčanog tkiva (Read i sur., 1983; Sharp i sur., 1995). Vjerojatnije je da će rezultat biti bolji što je zahvat napravljen ranije, odnosno u početku bolesti (VanGundy, 1988; McKee i sur., 1990).

Općenita Seimova (1986) prognoza je i dalje korisna za predviđanje vjerojatnog ishoda nakon operacije za CSM. Što se tiče pasa sa jednom lezijom, oko 80% onih koji su se kretali prije samog zahvata imati će povoljan ishod (Seim, 1986). Postotak uspjeha u literaturi varira od 70 – 90%, ali ti brojevi ne uključuju pse koji su naknadno eutanazirani iz razloga povezanih s CSM, najčešće povrata simptoma (Chambers i sur., 1986; de Risio i sur., 2002). Razlike u stupnju uspjeha različitih tehnika nisu statistički značajne (Jeffery i McKee, 2001). Postoje konfliktni rezultati iz pojedinih istraživanja glede zaključka da psi koji prije operacije nisu mogli hodati imaju lošiju prognozu, što može biti čak i suprotno (Seim i sur., 1986; Dixon i sur., 1996; Jeffery i McKee, 2001; de Risio i sur., 2002). Generalni cilj tretiranja CSM je prvotno smanjiti stopu smrtnosti pasa te smanjiti rizik rekurentne kompresije kralježničke moždine.

4.4. NEOPLAZIJE

4.4.1. DIJAGNOZA

Dijagnostika tumora je inače prilično jednostavna i jasna, no degenerativna stanja kao što je bolest diska i degenerativna mijelopatija, kongenitalne anomalije sa zakašnjelim nastupom kao što su arahnoidna cista, infektivne upalne bolesti uključujući diskospondilitis i fokalni granulomatozni meningoencefalomijelitis (GME), ili vaskularne bolesti kao što je ishemična neuropatija u pasa i mačaka, opravdavaju detaljnije razmatranje dijagnoze. Koštani tumori mogu prelaziti preko prostora diska, što je rijetko, ali pomaže u razlikovanju od diskospondilitisa (Moore i sur., 2000).

Radiografija

Spinalne tumore je inače jednostavno dijagnosticirati koristeći standardne tehnike i metode. Nakon općeg kliničkog i neurološkog pregleda, napravi se rutinska analiza krvi i urina. Radiografija je često tehnika sa najvećim dijagnostičkim doprinosom. Pregledni rendgenogrami kralježnice nisu od velike koristi u dijagnosticiranju tumora mekih tkiva, ali njihova značajnost i vrijednost leži u isključivanju pojedinih destruktivnih lezija ili diferencijalnih dijagnoza kao što je diskospondilitis. Na osovinskom i privjesnom kosturu trebao bi biti isključen tumor plazma stanica kako bi se kategoriziralo tumor kao solitarni ili diseminirani (Rusbridge i sur., 1999). Koštane promjene vidjeti će se najčešće kod tumora kralježaka, ali i ostali tumori kao što su meningiomi i tumori živčanih ovojnica mogu uzrokovati mineralizaciju ili remodelaciju kosti. Spinalni tumori ne metastaziraju često u područje grudnog koša, ali rendgenogrami toraksa (tri projekcije – lijeva i desna lateralna sa ventrodorzalnom ili dorzoventralnom projekcijom) moraju uvijek biti snimljeni. Nakon toga slijedi ultrazvuk abdomena. Pojedini tumori mogu zapravo biti metastatske lezije (Bentley i sur., 1990; Jeffery, 1991).

Ultrazvučni pregled abdomena indiciran je za identifikaciju ostalih neoplastičnih žarišta odnosno otkrivanju pravog izvora bolesti (Platt i sur., 1995). Ultrazvuk može također biti koristan kod otkrivanja nekih tumora živčanih ovojnica (Platt i sur., 1999; Niels i sur.,

2001) te može čak biti osjetljiviji od MRI u tom pogledu (Donner i sur., 1994; Simonovsky, 1997; Platt i sur., 1999).

Mijelografija

Mijelografija pruža korisne informacije o lokalizaciji tumora i njegovoj poziciji unutar vertebralnog kanala u odnosu na duru mater i moždinu. Za to je bitno napraviti dvije projekcije (lateralna i ventrodorzalna). Iako će uvijek biti važan dodatak kod dijagnostičkog oslikavanja, mijelografija je invazivna, a kvaliteta slike može varirati s obzirom na tehničke probleme kao što je istjecanje kontrasta ili loša popunjenost subarahnoidalnog prostora. Također, mogu sedobiti lažno negativni rezultati, posebno kod tumora živčanih ovojnica (Charmichael i Griffiths, 1981; Bradley i sur., 1982; McCarthy i sur., 1993). Mijelografijom tako može promaknuti čak do 42% intramedularnih tumora (Grem i sur., 1985; Waters i Hayden, 1990). Snimanje transverzalnih snimaka CT ili MRI pretragom općenito omogućava ranije otkrivanje problema i bolje kirurško planiranje nego kod mijelografije (Waters i Hayden, 1990; Brehm i sur., 1995)

CT

Kompjutorizirana tomografija prednjači u oslikavanju tumora koji uništavaju kortikalnu kost (Dernell i sur., 2000; Moore i sur., 2000). Primjena intravenskog kontrastnog sredstva može poboljšati moć detekcije, pogotovo kod tumora ovojnice živaca (McCarthy i sur., 1993; Niels i sur., 2001). Lažno negativni rezultati koji se kod nekih životinja mogu pojaviti pokazuju zadebljanje korijena živaca na CT mijelografiji što upućuje na tumor. To zadebljanje može biti posljedica edema, a ne nužno neoplastičnih lezija. MRI je vjerojatno bolja od CT pretrage u diferencijaciji tumora od edema (Simpson i sur., 1999).

MRI

MRI se smatra se zlatnim standardom dijagnostičkog oslikavanja u humanoj onkološkoj kirurgiji (Gilson, 2003). Bolje i preciznije od CT oslikava metastaze te mijelome skrivene unutar medularne kosti (Rusbridge i sur., 1999; Moore i sur., 2000). Sagitalne snimke s T2 – mjerenom slikom pružaju odličnu lokalizaciju lezije detektiranjem peritumornog edema. Iznimka su tumori živčanih ovojnica jer oni ne pokazuju uvijek

abnormalnosti na T2 – mjerenim snimkama iako se često kontrastno pojačavaju (Kippenes i sur., 1999). Kako su tumori živčanih ovojnica često odmaknuti od medijane linije, pretraga mora biti usmjerena tako da uključi i meka tkiva na zahvaćenoj strani (Kippenes i sur., 1999; Levitski i sur., 1999; Platte i sur., 1999). Za većinu tipova tumora, preferiraju se T1 – relaksirane snimke nakon kontrasta kako bi se odredio volumen tumora te odnos tumora i okolnog tkiva. Procjena infiltracije u koštano srž zahtijeva dodatne sekvence kao što je masna supresija. Glavno ograničenje MRI – a je što neki magneti slabije jačine polja nemaju mogućnost stvaranja dovoljno tankih presjeka tkiva da bi se dobila čim preciznija anatomska rezolucija (Kippenes i sur., 1999).

4.4.2. PROGNOZA

U nekim slučajevima kada tumor nije dostupan liječenju ili se zna da ne bi odgovarao na liječenje zbog svoje lokacije ili jer je došlo do patološke frakture, indicirana je eutanazija. Alternativno, palijativna terapija zračenjem uz analgeziju dolazi u obzir. Liječenje može postići samo kratkotrajnu remisiju kod nekih pacijenata, ali je kvaliteta života kroz to vrijeme zadovoljavajuća pod uvjetom da se bol adekvatno kontrolira. Remisija se kod nekih pacijenata može postići kod limfoma SŽS – a. Vrijeme preživljavanja, ipak, varira od nekoliko dana do nekoliko mjeseci (Couto i sur. 1984). Rezultati se mogu popraviti korištenjem terapije zračenjem (LeCouteur, 2001).

Ekstraduralni tumori, s iznimkom tumora plazma stanica i limfoma, imaju lošu prognozu (Dernell i sur., 2000; Gilson, 2003). Za intraduralne/ekstramedularne tumore prognoza je vrlo varijabilna i uvelike ovisi o tipu tumora (Siegel i sur., 1996). Resekcija intramedularnih tumora opisana je u samo tri psa. Dva psa su imala ependiome i oba su išli na kirurški zahvat i prateću terapiju zračenjem (Jeffery i Phillips, 1995; Siegel i sur., 1996). Prvi pas se u potpunosti oporavio i preživio 70 mjeseci (Siegel i sur., 1996). Tumor drugog psa bio je slabo diferenciran; mogao je normalno hodati 3 mjeseca nakon operacije, ali je eutanaziran zbog inkontinencije (Jeffery i Phillips, 1995). Treći pas je imao paragangliom koji je uklonjen, a pas je bio živ i 10 mjeseci nakon zahvata.

4.5. OZLJEDE VRATNE KRALJEŽNICE

Ova regija kralježnice ima najveći omjer kad se govori o odnosu kralježničke moždine i vertebralnog kanala. Kavez s vanjskom potporom je prvi izbor kao metoda fiksacije kod fraktura s pomakom i nestabilnih fraktura te kod većine cervikalnih fraktura, osim ako se neurološko stanje životinje ne pogoršava. Stopa smrtnosti može doseći čak 35 – 40 % unatoč kirurškom zahvatu (Hawthorne i sur., 1999). Jako intraoperativno krvarenje može se javiti kod fraktura C2 te redukcija može biti otežana (Boudrieau, 1997; Schulz i sur., 1997). Ovo nije idealno mjesto za postavljanje udlage, ali ipak postoje razni materijali i improvizirane metode kako se ipak mogu postaviti. Operativni zahvat može smanjiti vrijeme oporavka, ali je najprije indiciran kod životinja koje:

- Su tetraparetične ili imaju funkciju problema s disanjem
- Pokazuju neurološko pogoršanje unatoč adekvatnom ograničavanju i vanjskoj fiksaciji
- Su u velikim bolovima i nakon prvotnih 48 – 72 h.

Najkorisnija kirurška tehnika za cervikalne ozljede je ventralno postavljanje pinova ili vijaka s koštanim cementom (Rouse, 1979; Schulz i sur., 1997). Glavni nedostatak ove tehnike je u tome što cijela konstrukcija može propasti ako se napravi premoštenje više od jednog intervertebralnog prostora, što može biti problem ukoliko je tijelo kralješka uništeno. U tom bi slučaju trebalo postaviti minimalno tri implantata sa svake strane frakture te Steinmannov čavao da pojača cementnu konstrukciju. Ukoliko je potrebna dorzalna fiksacija, kao što je kod luksacije faceta, vijci se mogu postaviti popreko zglobni faceta (Basinger i sur., 1986).

4.6. OSTALA STANJA

4.6.1. Sinovijalna cista

Sinovijalne se ciste izdižu iz sinovijalnih zglobova između zglobnih izdanaka. Često, zahvaćeni zglob pokazuje i degenerativne promjene na rendgenogramu. Cista se najčešće pojavljuju u cervikalnoj regiji kralježnice i to u gigantskih pasmina pasa, ali se može javiti i u torako – lumbalnom segmentu (Dickinson i sur., 2001) a zabilježene su i kod njemačkih ovčara sa boli u lumbosakralnom području (Webb i sur., 2001). Smatra se da su sinovijalne ciste u ljudi poddijagnosticirani problem u starijoj populaciji, a u pasa bi se taj problem mogao izbjeći koristeći razne metode dijagnostike, pogotovo MRI (Charest i Kenny, 2000). CT mijelografija i MRI otkrivaju diskretne, okrugle cistične strukture (Levitski i sur., 1999b; Lipsitz i sur., 2001). Mijelografija obično pokaže dorzolateralnu kompresiju kraljezničke moždine mekim tkivom prije nego kosti. Ciste u kaudalnom dijelu vrata mogu biti lokalizirane više lateralno ili čak ventrolateralno unutar vertebralnog kanala. Može se napraviti dorzalna laminektomija i uklanjanje ciste ili distrakcijsko stabilizacijski zahvat. Prognoza je vrlo dobra u prosjeku sljedećih 17 mjeseci iako se ne zna kako mladi psi napreduju i žive kroz dulji vremenski period (Dickinson i sur., 2001).

4.6.2. Diseminirana idiopatska skeletna hiperostoza (DISH)

Smatra se da je ova prekomjerna proliferacija kosti posljedica konstantnog minornog stresa, što rezultira prekomjernim osifikacijama po cijelom tijelu. Karakteristična značajka kralježnice je „tekući uzorak“ ventrolateralne nove kosti koja se širi preko barem četiriju susjednih kralježaka. Klinički znakovi obično samo reflektiraju mehanička ograničenja u kretanju (Morgan i Stavenborn, 1991; Dewey i sur., 2003).

4.6.3. Fibrinozno – hrskavični embolizam (FCE)

FCE je sindrom teške, akutne neurološke disfunkcije u pasa. Važna je diferencijalna dijagnoza kod svih bolesti diska, traume i ostalih akutnih stanja kralježnice (Cauzinille i Kornegay, 1996). Embolus je fibroznohrskavičnog materijala, identičnom onome unutar nucleusa pulposusa. U postmortalnim istraživanjima FCE, embolusi su pronađeni u krvnim

žilama moždine ili korijena živaca. Točan mehanizam kojim su dospjeli na ta mjesta nije poznat. Najčešće su zahvaćene velike i gigantske pasmine pasa, uz minijaturne šnaucere, ali ovo stanje može zahvatiti bilo koju pasminu. FCE se može javiti u starosti od već 8 tjedana, ali se ipak najčešće dijagnosticira u pasa između 3 i 7 godina starosti (Cauzinille i Kornegay, 1996; Junker i sur., 2000; Hawthorne i sur., 2001). Perakutno, prisutni su teški neurološki poremećaji, koji se javljaju nakon intenzivnog treninga ili traume. Vlasnici mogu primjetiti pogoršavanje znakova kroz period od par sati, obično od početne slabosti do eventualne paralize. Ipak, pogoršanje unutar 24 sata nije učestalo i to pomaže u diferenciranju ovog stanja od ostalih mijelopatija. Spinalna hiperestezija nije obično prisutna prilikom kliničkog pregleda, ali ponekad se može javiti jaka neugoda tijekom razvoja ovog stanja i može trajati i nekoliko sati nakon nastupanja (Cauzinille i Kornegay, 1996). Bilo koji segment kraljezničke moždine može biti zahvaćen. Potvrda dijagnoze radi se eliminacijom ostalih potencijalnih uzroka. Trebaju se napraviti mijelografija ili MRI kako bi se isključile kompresijske lezije moždine. Općenito, mijelogram je normalan, ali u nekim slučajevima FCE-a pokazivati će uzorak intramedularnog oteknuća moždine. MRI otkriva edem moždine i otečenje u akutnoj fazi. Promjene u CSF često su nespecifične, ali ksantohroman likvor upućuje na FCE. Prognoza je varijabilna i u velikom broju slučajeva ovisi o veličini zahvaćenog područja koje je podleglo nekrozi. Diskretne lezije gornjih motornih neurona se često poprave, ali gubitak nocicepcije i teži deficiti donjih motornih neurona nose lošu prognozu (Cauzinille i Kornegay, 1996). Psi koji se i oporave mogu ostati sa rezidualnim neurološkim deficitima osim ako lezija nije premalena (Hawthorne i sur., 2001).

6. ZAKLJUČAK

Tablica 1. Komparativni prikaz uspješnosti slikovnih dijagnostičkih metoda kod pojedinih promjena vratne kralježnice (- neprimjenjiva, do +++ strogo preporučena).

	Radiografija	Mijelografija	CT	MRI
Bolest međukralježnog diska	0	+	+++ k	+++
Atlantoaksijalna subluksacija	++	-	++ (preop)	++ (preop)
Cervikalna spondilomijelopatija	0	+++	+++ k	++
Neoplazije*	0	0	++	+++
Traume**	+	+	++	++
Sinovijalne ciste	-	+	++ k	++
DISH	++	0	0	0
Fibrohrskavični embolizam	-	+	+	++

*ovisno o tipu neoplazije (koštana/ mekotkivna), ** ovisno o tkivnoj lokalizaciji traume, k – uz upotrebu kontrastnog sredstva

Općenito gledajući kompjuterizirana tomografija (CT) omogućuje bolju prostornu rezoluciju i prikladnija je za oslikavanje koštanog tkiva. Gotovo svaki CT uređaj danas omogućuje snimanje slojeva vrlo tankih slojeva, čak do 1 ili 1,5 mm debljine. Noviji uređaji sa višestrukim detektorima omogućuju izradu i tanjih slojeva. To je jedna od velikih prednosti CT dijagnostike nad MRI iz razloga što se smanjivanjem debljine presjeka smanjuje i SNR i upravo zato izrada tako tankih presjeka nije moguća pri MRI. Unatoč tome što povećanje NEX povećava SNR, ono uz to povećava i vrijeme skeniranja. Neke od ostalih prednosti CT nad MRI su niži troškovi, smanjene potrebe za održavanjem i brzina skeniranja pacijenta.

Snimanje pacijenata u sedaciji, dakle bez potrebe za općom anestezijom sada je također moguće s nekim od novijih CT skenera zbog njihovog kratkog vremena snimanja.

Kada se u obzir uzme cijena same opreme i općenito kraće vrijeme snimanja po pacijentu, troškovi klijenata su osjetno niži kod CT pretrage u odnosu na MRI. CT se može koristiti za precizno navođenje igle kod aspiracija ili biopsija jednom kada se utvrdi lokacija lezije, dok se to kod MRI ne radi zbog potrebnog dužeg vremena snimanja i nemogućnosti uporabe metala za uzorkovanje tkiva.

MRI pruža boju kontrastnu rezoluciju i prikladniji je za oslikavanje mekih tkiva, kao što su kralježnička moždina, korijeni živaca i intervertebralni diskovi. Slika se može dobiti u više ravnina za razliku od CT snimaka koje dolaze samo u jednoj (transverzalnoj) ravnini. Iako se CT slike mogu reformatirati u bilo koju ravninu, uključujući i 3D prikaz, kvaliteta slike se smanjuje u usporedbi s originalom. Kvaliteta i uočljivost reformatirane slike faktori su akvizicije debljine presjeka. Što je tanji presjek, to su detalji na reformatiranoj slici jasniji. Dok se mijelografija i dalje često koristi kao pomoć pri CT oslikavanju kralježnice, to kod MR nije potrebno zbog mogućnosti razlikovanja tkivnog kontrasta primjenom različitih sekvenci akvizicije. Dakle, rizik smrtnosti koja je često povezan s mijelografijom se u potpunosti izbjegava.

Mnogo se različitih vrsta artefakta povezuje s oba modaliteta te je njihovo detaljnije pojašnjavanje potrebno puno više prostora. Oba su modaliteta iznimno osjetljiva na artefakte pokreta, MR nešto više nego CT. Mnogi se potencijalni artefakti pokreta u CTu mogu uspješno izbjeći zahvaljujući brzini snimanja. Artefakti koji se povezuju s metalnim implantatima ili stranim tijelima također su česti u oba modaliteta dijagnostike. MRI može biti posebno opasan za pacijente s pacemakerom ili malim metalnim strugotinama. Zaostaci i mali fragmenti metala mogu se kretati kroz tkivo sa velikom potencijalnom opasnošću da penetriraju kralježničku moždinu.

Usporedba CT i MRI kod ljudi pokazala je da svaka pretraga ima svoje prednosti i nedostatke. CT je superioran kod utvrđivanja (cervikalnih) fraktura dok je MRI bolji za određivanje lezija mekih tkiva (Cirillo i sur., 1988; Kent i sur., 1992; Klein i sur., 1999). MRI preciznije pokazuje opseg uključenosti medularne kosti u osteosarkomima (O'Flanagan i sur., 1991) te je superioran u odnosu na mijelografiju i CT mijelografiju kod cervikalnih mijelopatija (Masaryk i sur., 1986). Nadalje, MRI je precizna isto kao CT mijelografija, a možda i preciznija kada se radi o identifikaciji bolesti diska te diferencijaciji ožiljkastog tkiva od rekurentnog diska (Modic i sur., 1984; Sotriopoulos i sur., 1989; Yousem i sur., 1992). MRI je bolja u odnosu na CT u identifikaciji epiduralnih apscesa (Angtuaco i sur., 1987). CT mijelografija je superiorna u odnosu na MRI u detekciji multiplih mijeloma (Mahnken i sur.,

2002) te u razgraničavanju meningealnih karcinomatoza (Krol i sur., 1988). CT mijelografija je ekvivalentna MRI za dijagnostiku avulzije korijena živca kod ozljede brahijalnog pleksusa (Doi i sur., 2002) te za identifikaciju cervikalne hernijacije diska (Houser i sur., 1995). CT obično daje bolju prostornu rezoluciju od MRI što može biti presudno kod identifikacije spondiloze i lateralno pružanje materijala ekstrudiranog diska (Karnaze i sur., 1998; Jones i sur., 2000).

7. LITERATURA

1. Angtuaco, E.J., McConnell, J.R., Chaddock, W.M., Flanigan, S. (1987): MR imaging of spinal epidural sepsis. *American Journal of Roentgenology* 149, 1249–1253.
2. Bagley, R.S., Tucker, R., Harrington, M.L. (1996): Lateral and foraminal disk extrusion in dogs. *Compendium on Continuing Education for the Practicing Veterinarian* 18, 795–804.
3. Baum, F., de Lahunta, A., Trotter, E.J. (1992): Cervical fibrotic stenosis in a young Rottweiler. *Journal of the American Veterinary Medical Association* 201, 1222–1224.
4. Beaver, D.P., Ellison, G.W., Lewis, D.D., Goring, R.L., Kubilis, P.S., Barchard, C. (2000): Risk factors affecting the outcome of surgery for atlantoaxial subluxation in dogs: 46 cases (1978–1998). *Journal of the American Veterinary Medical Association* 216, 1104–1109.
5. Bentley, J.F., Simpson, S.T., Hathcock, J.T., Brawner, W.R., Powers, R.D. (1990): Metastatic thyroid solid-follicular carcinoma in the cervical portion of the spine of a dog. *Journal of the American Veterinary Medical Association* 197, 1498–1500.
6. Boudrieau, R.J. (1997): Distraction-stabilization using the Scoville–Haverfield self-retaining laminectomy retractors for repair of 2nd cervical vertebral fractures in 3 dogs. *Veterinary and Comparative Orthopaedics and Traumatology* 10, 71.
7. Brehm, D.M., Vite, C.H., Steinberg, H.S., Haviland, J., Van Winkle, T. (1995): A retrospective evaluation of 51 cases of peripheral nerve sheath tumors in the dog. *Journal of the American Animal Hospital Association* 31, 349–359.
8. Bradley, R.L., Withrow, S.J., Snyder, S.P. (1982): Nerve sheath tumors in the dog. *Journal of the American Animal Hospital Association* 18, 915–921.
9. Burbidge, H.M. (2001): Caudal Cervical Vertebral Malformation in the Doberman Pinscher, 121–135. PhD thesis. Massey University, New Zealand
10. Cauzinille, L., Kornegay, N. (1996): Fibrocartilagenous embolism of the spinal cord in dogs: review of 36 histologically confirmed cases and retrospective study of 26 suspected cases. *Journal of Veterinary Internal Medicine* 10, 241–245.
11. Charest, D.R., Kenny, B.G. (2000): Radicular pain caused by synovial cyst: an underdiagnosed entity in the elderly? *Journal of Neurosurgery* 92 (1 Suppl), 57–60.
12. Carmichael, S., Griffiths, I.R. (1981): Tumours involving the brachial plexus in seven dogs. *Veterinary Record* 108, 435–437.
13. Chrisman, C.L. (1975): Electromyography in the localization of spinal cord and nerve root neoplasia in dogs and cats. *Journal of the American Veterinary Medical Association* 166, 1074–1079.
14. Cirillo, S., Simonetti, L., La Tessa, G., Elefante, R., Smaltino, F. (1988): MR vs CT: which is the diagnostic advantage in neuroradiology. *Radiologia Medica (Torino)* 76, 390–398.
15. Coates, J.R., Dewey, C.W. (1998): Cervical spinal hyperesthesia as a clinical sign of intracranial disease. *Compendium on Continuing Education for the Practicing Veterinarian* 20, 1025–1037
16. Cook, J.R., Oliver, J.E. (1981): Atlantoaxial luxation in the dog. *Compendium on Continuing Education for the Practicing Veterinarian* 3, 242–250.
17. Da Costa, F. Samii, (2010): *Advanced Imaging of the Spine in Small Animals*

18. Dallman, M.J., Palettas, P., Bojrab, M.J. (1992): Characteristics of dogs admitted for treatment of cervical intervertebral disk disease: 105 cases (1972–1982). *Journal of the American Veterinary Medical Association* 200, 2009–2011.
19. De Haan, J.J., Shelton, S.B., Ackerman, N. (1993): Magnetic resonance imaging in the diagnosis of degenerative lumbosacral stenosis in four dogs. *Veterinary Surgery* 22, 1–4.
20. De Risio, L., Munana, K., Murray, M., Olby, N., Sharp, N.J., Cuddon, P. (2002): Dorsal laminectomy for caudal cervical spondylomyelopathy: postoperative recovery and long-term follow-up in 20 dogs. *Veterinary Surgery* 31, 418–427.
21. Dernell, W., Van, V.B., Straw, R., LaRue, S., Powers, B., Withrow, S. (2000): Outcome following treatment of vertebral tumors in 20 dogs (1986–1995). *Journal of the American Animal Hospital Association* 36, 245–251.
22. Dewey, C.W., Hoffman, A., Coates, J.R. (2003): Miscellaneous spinal conditions. In: D. Slatter (ed.) *Textbook of Small Animal Surgery*, 3rd ed., 1148–1162. Philadelphia: Elsevier Science.
23. Dickinson, P.J., Sturges, B.K., Berry, W.L., Vernau, K.M., Koblik, P.D., LeCouteur, R.A. (2001): Extradural spinal synovial cysts in nine dogs. *Journal of Small Animal Practice* 42, 502–509.
24. Dixon, B.C., Tomlinson, J.L., Kraus, K.H. (1996): Modified distractionstabilization technique using an interbody polymethyl methacrylate plug in dogs with caudal cervical spondylomyelopathy. *Journal of the American Veterinary Medical Association* 208, 61–68.
25. Doi, K., Otsuka, K., Okamoto, Y., Fujii, H., Hattori, Y., Baliarsing, A.S. (2002): Cervical nerve root avulsion in brachial plexus injuries: magnetic resonance imaging classification and comparison with myelography and computerized tomography myelography. *Journal of Neurosurgery* 96, 277–284.
26. Donner, T.R., Voorhies, R.M., Kline, D.G. (1994): Neural sheath tumors of major nerves. *Journal of Neurosurgery* 81, 362–373.
27. Drost, W.T., Lehenbauer, T.W., Reeves, J. (2002): Mensuration of cervical vertebral ratios in Doberman pinschers and Great Danes. *Veterinary Radiology and Ultrasound* 43, 124–131.
28. Dueland, R., Furneaux, R.W., Kaye, M.M. (1973): Spinal fusion and dorsal laminectomy for midcervical spondylolisthesis in a dog. *Journal of the American Veterinary Medical Association* 162, 366–369.
29. Evans, H.E. (1993): *Miller's Anatomy of the Dog*, 3rd edn. Philadelphia: WB Saunders.
30. Felts, J.F., Prata, R.G. (1983): Cervical disk disease in the dog: intraforaminal and lateral extrusions. *Journal of the American Animal Hospital Association* 19, 755–760.
31. Fitch, R.B., Kerwin, S.C., Hosgood, G. (2000): Caudal cervical intervertebral disk disease in the small dog: role of distraction and stabilization in ventral slot decompression. *Journal of the American Animal Hospital Association* 36, 68–74.
32. Fletcher, T.F. (1970): Lumbosacral plexus and pelvic limb myotomes of the dog. *American Journal of Veterinary Research* 31, 35–41.
33. Gage, E.D. (1975): Incidence of clinical disc disease in the dog. *Journal of the American Animal Hospital Association* 11, 167–174.
34. Gibson, K.L., Ihle, S.L., Hogan, P.M. (1995): Severe spinal cord compression caused by a dorsally angulated dens. *Progress in Veterinary Neurology* 6, 55–57.

35. Gilson, S.D. (2003): Neuro-oncologic surgery In: D. Slatter (ed.), *Textbook of Small Animal Surgery*, 3rd ed., 1277–1286. Philadelphia: Elsevier Science.
36. Goggin, J.E., Li, A., Franti, C.E. (1970): Canine intervertebral disk disease: Characterization by age, breed, sex and anatomic site of involvement. *American Journal of Veterinary Research* 31, 1687.
37. Gopal, M.S., Jeffery, N.D. (2001): Magnetic resonance imaging in the diagnosis and treatment of a canine spinal cord injury. *Journal of Small Animal Practice* 42, 29–31.
38. Grem, J.L., Burgess, J., Trump, D.L. (1985): Clinical features and natural history of intramedullary spinal cord metastasis. *Cancer* 56, 2305–2314.
39. Hara, Y., Tagawa, M., Ejima, H., Orima, H., Fujita, M. (1994): Usefulness of computed tomography after myelography for surgery on dogs with cervical intervertebral disc protrusion. *Journal of Veterinary Medical Science* 56, 791–794.
40. Hawthorne, J.C., Blevins, W.E., Wallace, L.J., Glickman, N., Waters, D.J. (1999): Cervical vertebral fractures in 56 dogs: a retrospective study. *Journal of the American Animal Hospital Association* 35, 135–146.
41. Houser, O.W., Onofrio, B.M., Miller, G.M., Folger, W.N., Smith, P.L. (1995): Cervical disk prolapse. *Mayo Clinic Proceedings* 70, 939–945.
42. Huibregtse, B.A., Smith, C.W., Fagin, B.D. (1992): Atlantoaxial luxation in a Doberman Pinscher. *Canine Practice* 17, 7–10.
43. Hurov, L. (1979): Congenital atlantoaxial malformation and acute subluxation in a mature Basset Hound—surgical treatment by wire stabilization. *Journal of the American Animal Hospital Association* 15, 177–180.
44. Jaggy, A., Hutto, V.L., Roberts, R.E., Oliver, J.E. (1991): Occipitoatlantoaxial malformation with atlantoaxial subluxation in a cat. *Journal of Small Animal Practice* 32, 366–372.
45. Jeffery, N.D. (1991): Treatment of epidural haemangiosarcoma in a dog. *Journal of Small Animal Practice* 32, 359–362.
46. Jeffery, N.D., McKee, W.M. (2001): Surgery for disc-associated wobbler syndrome in the dog—an examination of the controversy. *Journal of Small Animal Practice* 42, 574–581.
47. Jeffery, N.D., Phillips, S.M. (1995): Surgical treatment of intramedullary spinal cord neoplasia in two dogs. *Journal of Small Animal Practice* 36, 553–557.
48. Jensen, M., Brant, Z.M., Obuchowski, N., Modic, M., Malkasian, D., Ross, J. (1994): Magnetic resonance imaging of the lumbar spine in people without back pain. *New England Journal of Medicine* 331, 69–73.
49. Jones, J.C., Inzana, K.D. (2000): Subclinical CT abnormalities in the lumbosacral spine of older large-breed dogs. *Veterinary Radiology and Ultrasound* 41, 19–26.
50. Johnson, S.G., Hulse, D.A. (1989): Odontoid dysplasia with atlantoaxial instability in a dog. *Journal of the American Animal Hospital Association* 25, 400–408.
51. Karnaze, M.G., Gado, M.H., Sartor, K.J., Hodges, F.J., 3rd (1988): Comparison of MR and CT myelography in imaging the cervical and thoracic spine. *American Journal of Roentgenology* 150, 397–403.
52. Kent, D.L., Haynor, D.R., Larson, E.B., Deyo, R.A. (1992): Diagnosis of lumbar spinal stenosis in adults: a metaanalysis of the accuracy of CT, MR, and myelography. *American Journal of Roentgenology* 158, 1135–1144.

53. Kippenes, H., Gavin, P.R., Bagley, R.S., Silver, G.M., Tucker, R.L., Sande, R.D. (1999): Magnetic resonance imaging features of tumors of the spine and spinal cord in dogs. *Veterinary Radiology and Ultrasound* 40, 627–633.
54. Klein, G.R., Vaccaro, A.R., Albert, T.J., Schweitzer, M., Deely, D., Karasick, D., Cotler, J.M. (1999): Efficacy of magnetic resonance imaging in the evaluation of posterior cervical spine fractures. *Spine* 24, 771–774.
55. Kraft, S.L., Mussman, J.M., Smith, T., Biller, D.S., Hoskinson, J.J. (1998): Magnetic resonance imaging of presumptive lumbosacral discospondylitis in a dog. *Veterinary Radiology and Ultrasound* 39, 9–13.
56. Krol, G., Sze, G., Malkin, M., Walker, R. (1988): MR of cranial and spinal meningeal carcinomatosis: comparison with CT and myelography. *American Journal of Roentgenology* 151, 583–588.
57. Lamb, C.R. (1994): Common difficulties with myelographic diagnosis of acute intervertebral disc prolapse in the dog. *Journal of Small Animal Practice* 35, 549–558.
58. Lamb, C.R. (1997): Subdural collection of contrast medium during cervical myelography. *Veterinary Radiology and Ultrasound* 38, 479–481.
59. LeCouteur, R.A. (2001): Tumors of the nervous system. In: S.J. Withrow and E.G. MacEwan (eds) *Small Animal Clinical Oncology*, 3rd edn, 514–531. Philadelphia: WB Saunders.
60. LeCouteur, R.A., Child, G. (1995): Diseases of the spinal cord. In: S.J. Ettinger (ed.), *Textbook of Veterinary Internal Medicine*, 629–695. Philadelphia: WB Saunders.
61. Lemarie, R.J., Kerwin, S.C., Partington, B.P., Hosgood, G. (2000): Vertebral subluxation following ventral cervical decompression in the dog. *Journal of the American Animal Hospital Association* 36, 348–358.
62. Levitski, R.E., Lipsitz, D., Chauvet, A.E. (1999): Magnetic resonance imaging of the cervical spine in 27 dogs. *Veterinary Radiology and Ultrasound* 40, 332–341.
63. Lipsitz, D., Levitski, R.E., Chauvet, A.E., Berry, W.L. (2001): Magnetic resonance imaging features of cervical stenotic myelopathy in 21 dogs. *Veterinary Radiology and Ultrasound* 42, 20–27
64. Mahnken, A.H., Wildberger, J.E., Gehbauer, G., Schmitz-Rode, T., Blaum, M., Fabry, U., Gunther, R.W. (2002): Multidetector CT of the spine in multiple myeloma: comparison with MR imaging and radiography. *American Journal of Roentgenology* 178, 1429–1436.
65. Masaryk, T.J., Modic, M.T., Geisinger, M.A., Standefer, J., Hardy, R.W., Boumphrey, F., Duchesneau, P.M. (1986): Cervical myelopathy: a comparison of magnetic resonance and myelography. *Journal of Computer Assisted Tomography* 10, 184–194.
66. Mayhew, I.G. (1999): The healthy spinal cord. *American Association of Equine Practitioners*; 56–66.
67. McCarthy, R.J., Lewis, D.D., Hosgood, G. (1995): Atlantoaxial subluxation in dogs. *Compendium on Continuing Education for the Practicing Veterinarian* 17, 215–226.
68. McKee, M., Sharp, N. (2003): Cervical spondylopathy. In: D. Slatter (ed.), *Small Animal Surgery*, 3rd edn, 1180–1192. Philadelphia: WB Saunders.
69. McKee, W., Penderis, J., Dennis, R. (2000): Radiology corner: obstruction of contrast medium flow during cervical myelography. *Veterinary Radiology and Ultrasound* 41, 342–343.
70. Milette, P.C., Fontaine, S., Lepanto, L., Cardinal, E., Breton, G. (1999): Differentiating lumbar disc protrusions, disc bulges, and discs with normal contour but

- abnormal signal intensity. Magnetic resonance imaging with discographic correlations. *Spine* 24, 44–53.
71. Modic, M.T., Pavlicek, W., Weinstein, M.A., Boumphrey, F., Ngo, F., Hardy, R., Duchesneau, P.M. (1984): Magnetic resonance imaging of intervertebral disk disease. Clinical and pulse sequence considerations. *Radiology* 152, 103–111.
 72. Moore, G., Mathey, W., Eggers, J., Estep, J. (2000): Osteosarcoma in adjacent lumbar vertebrae in a dog. *Journal of the American Veterinary Medical Association* 217, 1038–1040.
 73. Morgan, J.P., Stavenborn, M. (1991): Disseminated idiopathic skeletal hyperostosis (DISH) in a dog. *Veterinary Radiology* 32, 65–70.
 74. Morgan, P.W., Parent, J., Holmberg, D.L. (1993): Cervical pain secondary to intervertebral disc disease in dogs; radiographic findings and surgical implications. *Progress in Veterinary Neurology* 4, 76–80.
 75. Morrison, J.L., Kaplan, P.A., Dussault, R.G., Anderson, M.W. (2000): Pedicle marrow signal intensity changes in the lumbar spine: a manifestation of facet degenerative joint disease. *Skeletal Radiology* 29, 703–707.
 76. Nardin, R.A., Patel, M.R., Gudas, T.F., Rutkove, S.B., Raynor, E.M. (1999): Electromyography and magnetic resonance imaging in the evaluation of radiculopathy. *Muscle Nerve* 22, 151–155.
 77. Niles, J.D., Dyce, J., Mattoon, J.S. (2001): Computed tomography for the diagnosis of a lumbosacral nerve sheath tumour and management by hemipelvectomy. *Journal of Small Animal Practice* 42, 248–252.
 78. Olby, N.J., Munana, K.R., Sharp, N.J.H., Flegel, T., Van Camp, S., Berry, C.R., Thrall, D.G. (1999): A comparison of computed tomography and myelography in the diagnosis of acute intervertebral disc disease in dogs. *Journal of Veterinary Internal Medicine* 13, 239.
 79. Olby, N.J., Munana, K.R., Sharp, N.J.H., Thrall, D.E. (2000): The computed tomographic appearance of acute thoracolumbar intervertebral disc herniations in dogs. *Veterinary Radiology and Ultrasound* 41, 396–402.
 80. Penderis, J., Sullivan, M., Schwarz, T., Griffiths, I.R. (1999): Subdural injection of contrast medium as a complication of myelography. *Journal of Small Animal Practice* 40, 173–176.
 81. Platt, S.R., Graham, J., Chrisman, C.L., Collins, K., Sundeep, C., Sirninger, J., Newell, S.M., Chandra, S. (1999): Magnetic resonance imaging and ultrasonography in the diagnosis of a malignant peripheral nerve sheath tumor in a dog. *Veterinary Radiology and Ultrasound* 40, 367–371.
 82. Ramirez, O., III, Thrall, D.E. (1998): A review of imaging techniques for canine cauda equina syndrome. *Veterinary Radiology and Ultrasound* 39, 283–296.
 83. Read, R.A., Robins, G.M., Carlisle, C.H. (1983): Caudal cervical spondylomyelopathy (wobbler syndrome) in the dog: a review of thirty cases. *Journal of Small Animal Practice* 24, 605–621.
 84. Read, R., Brett, S., Cahill, J. (1987): Surgical treatment of occipitoatlantoaxial malformation in the dog. *Australian Veterinary Practitioner* 17, 184–189.
 85. Rendano, V.T., Jr, Smith, L.L. (1981): Cervical vertebral malformationmalarticulation (wobbler syndrome)—the value of the ventrodorsal view in defining lateral spinal cord compression in the dog. *Journal of the American Animal Hospital Association* 17, 627–634.

86. Robinson, L.R. (1999): Electromyography, magnetic resonance imaging, and radiculopathy: it's time to focus on specificity. *Muscle Nerve* 22, 149–150.
87. Rochat, M.C., Shores, A. (1999): Fixation of an atlantoaxial subluxation by use of cannulated screws. *Veterinary and Comparative Orthopaedics and Traumatology* 12, 43–46.
88. Rouse, G.P. (1979): Cervical spinal stabilization with methylmethacrylate. *Veterinary Surgery* 8, 1.
89. Rusbridge, C., Wheeler, S.J., Torrington, A.M., Pead, M.J., Carmichael, S. (1998): Comparison of two surgical techniques for the management of cervical spondylomyelopathy in Dobermanns. *Journal of Small Animal Practice* 39, 425–431
90. Rusbridge, C., Wheeler, S.J., Lamb, C.R., Page, R.L., Carmichael, S., Brearley, M.J., Bjornson, A.P. (1999): Vertebral plasma cell tumors in 8 dogs. *Journal of Veterinary Internal Medicine* 13, 126–133.
91. Saifuddin, A., Mitchell, R., Taylor, B.A. (1999): Extradural inflammation associated with annular tears: demonstration with gadolinium-enhanced lumbar spine MRI. *European Spine Journal* 8, 34–39.
92. Sanders, S.G., Bagley, R.S., Silver, G.M. (2000): Complications associated with ventral screws, pins and polymethylmethacrylate for the treatment of atlantoaxial instability in 8 dogs. *Journal of Veterinary Internal Medicine* 14, 339.
93. Sandman, K.M., Smith, C.W., Harari, J., Manfra Maretta, S., Pijanowski, G.J. (2001): Comparison of pull-out resistance of Kirschner wires and Imex miniature interface fixation pins in polyurethane foam. *Veterinary and Comparative Orthopaedics and Traumatology* 15, 18–22.
94. Schulz, K.S., Waldron, D.R., Fahie, M. (1997): Application of ventral pins and polymethylmethacrylate for the management of atlantoaxial instability: results in nine dogs. *Veterinary Surgery* 26, 317–325.
95. Scrivani, P.V. (2000): Myelographic artifacts. *Veterinary Clinics of North America, Small Animal Practice* 30, 303–314, vi.
96. Scrivani, P.V., Barthez, P.Y., Leveille, R., Schrader, S.C., Reed, S.M. (1997): Subdural injection of contrast medium during cervical myelography. *Veterinary Radiology and Ultrasound* 38, 267–271.
97. Seim, H.B. (1986): Caudocervical spondylomyelopathy. *14th Annual Veterinary Surgical Forum* 1986; 72–78.
98. Seim, H.B., Prata, R.G. (1982): Ventral decompression for the treatment of cervical disk disease in the dog: a review of 54 cases. *Journal of the American Animal Hospital Association* 18, 233–240.
99. Seim, H.B., Withrow, S.J. (1982): Pathophysiology and diagnosis of caudal cervical spondylo-myelopathy with emphasis on the Doberman Pinscher. *Journal of the American Animal Hospital Association* 18, 241–251.
100. Sether, L.A., Nguyen, C., Yu, S.N., Haughton, V.M., Ho, K.C., Biller, D.S., Strandt, J.A., Eurell, J.C. (1990): Canine intervertebral disks: correlation of anatomy and MR imaging. *Radiology* 175, 207–211.
101. Sharp, N.J.H., Wheeler, S.J., Cofone, M. (1992): Radiological evaluation of 'wobbler' syndrome—caudal cervical spondylomyelopathy. *Journal of Small Animal Practice* 33, 491–499.
102. Sharp, N.J.H., Cofone, M., Robertson, I.D., DeCarlo, A., Smith, G.K., Thrall, D.E. (1995): Computed tomography in the evaluation of caudal cervical

- spondylomyelopathy of the Doberman Pinscher. *Veterinary Radiology and Ultrasound* 36, 100–108.
103. Siegel, S., Kornegay, J.N., Thrall, D.E. (1996): Postoperative irradiation of spinal cord tumors in 9 dogs. *Veterinary Radiology and Ultrasound* 37, 150–153.
 104. Simonovsky, V. (1997): Peripheral nerve schwannoma preoperatively diagnosed by sonography: report of three cases and discussion. *European Journal of Radiology* 25, 47–51.
 105. Smith, B.A., Hosgood, G., Kerwin, S.C. (1997): Ventral slot decompression for cervical intervertebral disc disease in 112 dogs. *Australian Veterinary Practitioner* 27, 58–64.
 106. Somerville, M.E., Anderson, S.M., Gill, P.J. (2001): Accuracy of localization of cervical intervertebral disk extrusion or protrusion using survey radiography in dogs. *Journal of the American Animal Hospital Association* 37, 563–572
 107. Sotiropoulos, S., Chafetz, N.I., Lang, P., Winkler, M., Morris, J.M., Weinstein, P.R., Genant, H.K. (1989): Differentiation between postoperative scar and recurrent disk herniation: prospective comparison of MR, CT, and contrastenhanced CT. *American Journal of Neuroradiology* 10, 639–643.
 108. Thomas, W.B., Sorjonen, D.C., Simpson, S.T. (1991): Surgical management of atlantoaxial subluxation in 23 dogs. *Veterinary Surgery* 20, 409–412.
 109. Thomson, C.E., Kornegay, J.N., Stevens, J.B. (1990): Analysis of cerebrospinal fluid from the cerebellomedullary and lumbar cisterns of dogs with focal neurologic disease: 145 cases (1985–1987). *Journal of the American Veterinary Medical Association* 196, 1841–1844.
 110. Tidwell, A.S., Mahony, O.M., Moore, R.P., Fitzmaurice, S.N. (1994): Computed tomography of an acute hemorrhagic cerebral infarct in a dog. *Veterinary Radiology and Ultrasound* 35, 290–296.
 111. Tidwell, A.S., Specht, A., Blaeser, L., Kent, M. (2002): Magnetic resonance imaging features of extradural hematomas associated with intervertebral disc herniation in a dog. *Veterinary Radiology and Ultrasound* 43, 319–324.
 112. Vroomen, P.C., Van Hapert, S.J., Van Acker, R.E., Beuls, E.A., Kessels, A.G., Wilmlink, J.T. (1998): The clinical significance of gadolinium enhancement of lumbar disc herniations and nerve roots on preoperative MRI. *Neuroradiology* 40, 800–806.
 113. VanGundy, T.E. (1988): Disc-associated wobbler syndrome in the Doberman Pinscher. *Veterinary Clinics of North America, Small Animal Practice* 18, 667–696.
 114. Waters, D., Hayden, D. (1990): Intramedullary spinal cord metastasis in the dog. *Journal of Veterinary Internal Medicine* 4, 207–215.
 115. Watson, A.G., de Lahunta, A. (1989): Atlantoaxial subluxation and absence of transverse ligament of the atlas in a dog. *Journal of the American Veterinary Medical Association* 195, 235–237.
 116. Webb, A.A., Pharr, J.W., Lew, L.J., Tryon, K.A. (2001): MR imaging findings in a dog with lumbar ganglion cysts. *Veterinary Radiology and Ultrasound* 42, 9–13.
 117. Wheeler, S.J., Davies, J.V. (1985): Iohexol myelography in the dog and cat: a series of one hundred cases, and a comparison with metrizamide and iopamidol. *Journal of Small Animal Practice* 26, 247–256.
 118. Wheeler, S.J. (1992): Atlantoaxial subluxation with absence of the dens in a Rottweiler. *Journal of Small Animal Practice* 33, 90–93.

119. Wheeler, S.J., Sharp, N.J.H. (1994): *Small Animal Spinal Disorders: Diagnosis and Surgery*, 1st ed. St Louis: Mosby, 82.
120. Wheeler, S.J., Sharp, N.J.H. (2004) *Small Animal Spinal Disorders: Diagnosis and Surgery*, 2nd ed. St Louis: Mosby.
121. Wrigley, R.H., Reuter, R.E. (1984): Canine cervical discography. *Veterinary Radiology* 25, 274–279.
122. Yamada, K., Nakagawa, M., Kato, T., Shigeno, S., Hirose, T., Miyahara, K., Sato, M. (2001): Application of short-time magnetic resonance examination for intervertebral disc diseases in dogs. *Journal of Veterinary Medical Science* 63, 51–54.
123. Yousem, D.M., Atlas, S.W., Hackney, D.B. (1992): Cervical spine disk herniation: comparison of CT and 3DFT gradient echo MR scans. *Journal of Computer Assisted Tomography* 16, 345–351.

8. SAŽETAK

Uspješnost radioloških metoda dijagnostike patologija vratne kralježnice u pasa

Kompjutorizirana tomografija (CT) i magnetska rezonancija (MRI) danas se rutinski koriste u dijagnostici raznih bolesti kralježnice. Obje pretrage imaju značajne prednosti nad preglednim rendgenogramima i mijelografijom. Dijagnostička osjetljivost MR-a veća je u odnosu na CT i stoga se MRI može koristiti za dijagnostiku većine bolesti kralježnice s nekoliko iznimki (npr. spinalna trauma uzrokovana vatrenim oružjem). Rutinski pregledni rendgenogrami se i dalje preporučuju prije odlučivanja za metodu napredne dijagnostike iz razloga što će preciznije lokalizirati područje od interesa i time smanjiti samo vrijeme skeniranja, a neke teške koštane lezije kralježaka, kao što su hemivertebrala ili diskospondilitis mogu se identificirati bez potrebe za naprednim metodama dijagnostike. Općenito, CT omogućava bolju prostornu rezoluciju i prikladniji je za oslikavanje kostiju. Gotovo svaki CT uređaj danas ima opciju snimanja prereza tankih čak do 1 – 1,5 mm, a neki noviji i submilimetarske. Iz tog razloga CT ima značajnu prednost nad MRI gdje tako tanki prerezi nisu mogući jer se smanjivanjem debljine presjeka smanjuje i SNR (*signal to noise ratio*). Ostale prednosti CT nad MRI su niži troškovi same pretrage, manje zahtjevno održavanje uređaja te općenito brža pretraga. Danas je zahvaljujući vrlo brzim uređajima i bitno skraćenim vremenom skeniranja, moguće obaviti pretragu i u sedaciji. CT se može koristiti i za navođenje igle pri biopsiji ili aspiraciji jednom kada je lezija točno lokalizirana, dok to kod MRI nije moguće zbog produljenog vremena snimanja i nemogućnosti korištenja bilo kakvih metala za uzorkovanje tkiva. MRI pruža bolju kontrastnu rezoluciju i prikladnija je za oslikavanje mekih tkiva kao što su sama kralježnička moždina, korijeni živaca i intervertebralni diskovi. Skenovi se mogu dobiti u nekoliko ravnina dok to kod CT nije slučaj te se snimke pretežno dobivaju u jednoj (transverzalnoj) ravnini. Iako se CT skenovi mogu reformatirati u bilo koju poželjnu ravninu, uključujući i 3D, kvaliteta reformatiranih skenova je niža u odnosu na original. Upravo je debljina presjeka faktor bolje uočljivosti i rezolucije na reformatiranim slikama; što je presjek tanji, to je rezolucija bolja. Dok se mijelografija i dalje koristi zajedno s CT odnosno kao njegova nadopuna, kod MRI to nije potrebno zbog mogućnosti razlikovanja kontrasta tkiva upotrebom različitih sekvenci snimanja. Time se ujedno smanjuje i rizik mortaliteta povezan s mijelografijom.

9. SUMMARY

Leo Vukelić:

The efficacy of diagnostic imaging methods in canine cervical spine disorders

Computed tomography (CT) and magnetic resonance imaging (MRI) are now routinely used in the diagnostic investigation of spinal diseases. Both CT and MRI offer significant advantages over survey radiographs and myelography. The overall diagnostic sensitivity of MRI is superior to CT, and as such MRI can be used to image the vast majority of spinal disorders, with few exceptions (eg. spinal trauma caused by gunshot). Routine survey radiographs are always recommended before proceeding with advanced imaging because the area of interest may be more specifically localized, thus reducing scanning time, and severe spinal/ osseous lesions, such as hemivertebrae or discospondylitis, may be identified without the need of advanced imaging studies. In general, CT provides superior spatial resolution and is better suited for imaging bone. Slice thicknesses as thin as 1 to 1.5 mm are possible in almost all available CT units. Thinner slice acquisitions (submillimeter) are possible with newer, multidetector systems. For CT this is a distinct advantage over MRI, for which such thin slice acquisitions are not currently possible because of decreases in SNR as slice thicknesses decrease. Other advantages of CT over MRI are decreased cost, fewer maintenance requirements and associated expense, and rapidity of imaging. Imaging patients under sedation is now possible with some of the newer scanners because of their rapid scan times. CT can be used to successfully guide needle aspirations or biopsies once a lesion is localized, but this is not generally done with MRI guidance because of prolonged imaging times and the inability to use metal implements for tissue sampling. MR provides superior contrast resolution and is better suited for imaging soft tissues, such as the spinal cord, nerve roots, and intervertebral discs. Images can be acquired in multiple planes whereas CT images can only be acquired in one plane (typically transverse). Although CT images can be reformatted into any plane desirable, including 3-dimensional, the image detail is slightly reduced on reformatted as compared with acquired images. The quality and conspicuity of the reformatted images is a factor of acquisition slice thickness; the thinner the slices acquired, the better the detail on reformatted images. Whereas myelography is still often used in conjunction with CT of the spine, this is not necessary with MRI because of the ability to alter

tissue contrast by applying different acquisition sequences. Thus, the associated morbidity risk often accompanying myelography is avoided.

10. ŽIVOTOPIS

Rođen sam 23.10.1993. u Rijeci gdje sam završio osnovnu školu i Prvu riječku hrvatsku gimnaziju. Nakon mature 2012. godine, upisao sam Veterinarski fakultet, a zbog dugogodišnjeg profesionalnog bavljenja alpskim skijanjem, akademske godine 2012./2013. uz kategorizaciju sportaša Olimpijskog odbora, fakultetske obveze mi miruju. Studij aktivno započinjem od sljedeće godine te svaku od 6 godina studija završavam u roku.

Tijekom studiranja sudjelovao sam na nekoliko stručnih kongresa kao što su 4. Hrvatski kongres veterinarara male prakse 2017. god, EERVC 2019 te BSAVA Birmingham Congress 2019. Uz to, kroz cijeli studij volontirao sam u Veterinarskoj Stanici Rijeka d.o.o.