

# Liječenje pasa s grudno-slabinskim sindromom

---

Mamić, Marija

Master's thesis / Diplomski rad

2018

Degree Grantor / Ustanova koja je dodijelila akademski / stručni stupanj: **University of Zagreb, Faculty of Veterinary Medicine / Sveučilište u Zagrebu, Veterinarski fakultet**

Permanent link / Trajna poveznica: <https://um.nsk.hr/um:nbn:hr:178:027847>

Rights / Prava: [In copyright](#)/[Zaštićeno autorskim pravom.](#)

Download date / Datum preuzimanja: **2025-01-16**



Repository / Repozitorij:

[Repository of Faculty of Veterinary Medicine -  
Repository of PHD, master's thesis](#)



**Sveučilište u Zagrebu**

**Veterinarski fakultet**

**MARIJA MAMIĆ**

**LIJEČENJE PASA S GRUDNO-SLABINSKIM SINDROMOM**

**Diplomski rad**

**Zagreb, 2018.**

Ovaj rad izrađen je na Klinici za kirurgiju, ortopediju i oftalmologiju Veterinarskog fakulteta Sveučilišta u Zagrebu.

Predstojnik: doc. dr. sc. Marko Stejskal, DACVS-SA, DECVS

Mentori: prof. dr. sc. Boris Pirkić

doc. dr. sc. Marko Stejskal, DACVS-SA, DECVS

Članovi povjerenstva za obranu diplomskog rada:

1. prof. dr. sc. Tomislav Babić
2. doc. dr. sc. Marko Stejskal, DACVS-SA, DECVS
3. prof. dr. sc. Boris Pirkić
4. dr. sc. Marko Pećin (zamjena)

## **Zahvala**

*Veliku zahvalnost dugujem svojim mentorima prof. dr. sc. Borisu Pirkiću i doc. dr. sc. Marku Stejskalu, DACVS-SA, DECVS na bezuvjetnoj podršci, savjetima i motivaciji pri pisanju ovog rada te tijekom volontiranja na Klinici.*

*Posebnu zahvalu dugujem asistentu Ivanu Vlaheku dr. med. vet na savjetima prilikom analize podataka te asistentu Ivanu Butkoviću dr. med. vet, Eriki Gamulin dr. med. vet i dr. sc. Vesni Špac na pomoći prilikom uređivanja rada.*

*Željela bih se od srca zahvaliti svim zaposlenicima Klinike za kirurgiju, ortopediju i oftalmologiju Veterinarskog fakulteta koji su me prihvatili kao volonterku i tijekom više od tri godine sudjelovali u mom obrazovanju i sazrijevanju.*

*Najveću zahvalnost izražavam svojoj obitelji na ljubavi, podršci, izuzetnom strpljenju i razumijevanju za vrijeme koje sam im uskratila boraveći na Klinici.*

*Veliko hvala i mojim prijateljima koji su godine studiranja učinili zabavnim i nezaboravnim.*

## **Popis kratica**

**H-** hondrodistrofični tip pasmine psa

**NH-** nehondrodistrofični tip pasmine psa

**GS-** grudno- slabinski

**LM-** leđna moždina

**NSPUL-** skupina pasa kod kojih su korišteni nesteroidni protuupalni lijekovi

**KORTIKO-** skupina pasa kod koje su korišteni steroidni protuupalni lijekovi

## **Popis slika**

**Slika 1.** Grafički prikaz pasmina unutar skupine H. .... 14

**Slika 2.** Grafički prikaz pasmina unutar skupine NH ..... 15

**Slika 3.** Grafički prikaz trajanja bolničkog liječenja (dani) u skupini NSPUL i KORTIKO). 20

**Slika 4.** Grafički prikaz trajanja oporavka između skupine H i NH ..... 21

## **Popis tablica**

**Tablica 1.** Spol životinja unutar skupina H i NH. .... 13

**Tablica 2.** Broj akutnih i kroničnih slučajeva u H i NH skupini ..... 16

**Tablica 3.** Stupanj neurološkog deficita unutar skupina H i NH..... 16

**Tablica 4.** Najčešći međukralježnični prostor u skupini H i NH..... 17

**Tablica 5.** Operacijski nalaz u skupini H i NH ovisno o broju pacijenata i strani  
međukralježničnog prostora ..... 18

**Tablica 6.** Korišteni protuupalni lijekovi u H i NH skupini ..... 19

## SADRŽAJ

Zahvala .....	3
Popis kratica .....	4
Popis slika .....	4
Popis tablica .....	4
1. UVOD .....	3
2. PREGLED DOSADAŠNJIH ISTRAŽIVANJA .....	4
2.1. Anatomske karakteristike međukralježničnog diska .....	4
2.2. Degenerativne promjene međukralježničnog diska .....	4
2.3. Klinička slika kod pasa sa degenerativnim promjenama međukralježničnog diska 6	
2.4. Metode dijagnostike bolesti međukralježničnog diska .....	7
2.5. Liječenje bolesti međukralježničnog diska .....	8
2.5.1. Konzervativno liječenje .....	8
2.5.2. Operacijsko liječenje bolesti međukralježničnog diska .....	8
3. HIPOTEZA I CILJEVI .....	10
4. MATERIJAL I METODE .....	11
4.6. Ustroj studije .....	11
4.7. Predmet istraživanja .....	11
4.8. Metode .....	11
4.9. Statističke metode .....	12
5. REZULTATI .....	13
5.1. Ukupan broj životinja u istraživanju .....	13
5.2. Spol pasa sa grudno-slabinskim sindromom .....	13
5.3. Dob pasa sa grudno- slabinskim sindromom .....	14
5.4. Pasma pasa sa grudno- slabinskim sindromom .....	14
5.5. Tjelesna težina pasa sa grudno- slabinskim sindromom .....	15
5.6. Trajanje bolesti .....	15
5.7. Stupanj deficita u pacijenata sa grudno-slabinskim sindromom .....	16
5.8. Kontrola mokrenja kod pasa s grudno- slabinskim sindromom .....	16
5.9. Najčešća lokalizacija ekstruzije i proturzije diska .....	17
5.10. Operacijski nalaz .....	18
5.11. Trajanje bolničkog liječenja .....	18
5.12. Korišteni protuupalni lijekovi kod pasa s grudno- slabinskim sindromom .....	19
5.13. Usporedba korištenih protuupalnih lijekova i trajanja bolničkog liječenja .....	19

5.14. Ishod operacijskog liječenja .....	20
5.15. Trajanje oporavka nakon operacijskog liječenja .....	20
6. RASPRAVA .....	22
7. ZAKLJUČCI.....	26
8. SAŽETAK .....	27
9. SUMMARY.....	28
10. LITERATURA .....	29
11. ŽIVOTOPIS.....	34

## 1. UVOD

Degeneracija diska i protruzija ili ekstruzija materijala diska u kralježnični kanal najčešći su uzroci neurološkog sindroma u pasa. (SLATTER, 2003.). U 66-83% slučajeva problem se javlja u grudno-slabinskom segmentu kralježnice (GAGE, 1975.). Međukralježnični disk (intervertebralni disk) anatomski je struktura koju nalazimo u svakom međukralježničnom prostoru od drugog vratnog kralješka do križne kosti (HANSEN, 1952.). Disk povezuje segmente kralježnične moždine te umanjuje i apsorbira sudaranje susjednih kralježaka i pritom omogućuje normalne pokrete kralježnice (HOERLEIN, 1987.). Protruzija diska definira se kao parcijalna ruptura fibroznog prstena uz hernijaciju jezgre u napuknuti dio prstena. Ekstruzija diska opisana je kao ruptura fibroznog prstena i ulazak jezgre diska u kralježnični kanal (HANSEN, 1952.). Takva stanja mogu dovesti do kompresije i kontuzije leđne moždine te sekundarno do njene ozljede (OLBY, 1999.). Stupanj neurološkog deficita koji se pritom javlja je promjenjiv i u mnogome utječe na prognozu. Klinički znakovi variraju od spinalne hiperestezije do paraplegije sa ili bez percepcije boli (HOERLEIN, 1956.). Degenerativne promjene brže se odvijaju kod hondrodistrofičnih pasmina (pekinezer, jazavčar, francuski buldog, koker španijel). Tipovi dislokacije intervertebralnog diska opisuju se kroz podjelu od tri tipa (HANSEN, 1952.). Bolest diska grudno-slabinske kralježnice najčešće se liječi operacijski, a temelji se na dekompresiji leđne moždine i uklanjanju materijala diska. Najzastupljenije tehnike su hemilaminektomija i mini-hemilaminektomija. Uspješnost oporavka nakon operacije je 83-100% kod pacijenata s očuvanom dubokom boli, dok je kod pacijenata kod kojih duboka bol izostaje 50% (OLBY i sur., 2004.).



## 2. PREGLED DOSADAŠNJIH ISTRAŽIVANJA

### 2.1. Anatomske karakteristike međukralježničnog diska

Međukralježnični disk je složena struktura koju nalazimo između parova kralježaka dužinom cijele kralježnice, osim u području alanto-aksijalnog zgloba (EVANS, 1979.). Sastoji se od tri glavne strukture: vanjskog čvrstog dijela (hrskavične završne ploče), želatinoznog dijela pulpozne jezgre (*nucleus pulposus*) smještenog u središtu diska te periferno smještenog fibroznog prstena (*annulus fibrosus*). Hrkavična završna ploča se nalazi na površinama međukralježnog diska uz gornji i donji koštani dio kralješka. Kod mladih životinja površina ploče obložena je mekanim materijalom koji histološki nalikuje hijalinoj hrskavici. Glavna uloga ploče je prijenos i opskrba diska hranjivim tvarima (CROCK, 1984.; URBAN i sur., 1977.). *Nucleus pulposus*, želatinozna je masa koja čini jezgru diska. Embrionalni je ostatak notokorda, strukture koja je osnova primitivnog osovinskog kostura (COVENTRY, 1969.). Sastoji se od proteoglikana i vode povezane nepravilnom mrežom kolagena tipa 2 i elastina (COVENTRY i sur., 1945.). Kemijska građa proteoglikana im omogućuje da privlače i vežu na sebe molekule vode te na taj način imaju važnu ulogu samoj strukturi i funkciji diska (EYRING, 1969.). Fizikalno se jezgra ponaša kao vodeni jastuk i prilikom opterećenja ravnomjerno prenosi pritisak na hrskavične pločice, a i na prsten. *Anulus fibrosus* fibrozna je košara koja okružuje jezgru diska. Građen je od vezivne hrskavice i kolagenih vlakana koja su organizirana na način da tvore niz slojeva lamela koja su gušće raspoređena u ventralnom dijelu, a nešto rjeđe u dorzalnom dijelu fibroznog prstena (INOUE, 1981.). Broj slojeva lamela i njihova debljina kod pasa nije poznata dok kod čovjeka, fibrozni prstenovi lumbalnih diskova sadrže 15-38 slojeva lamela (MARCHAND i AHMED, 1990.).

### 2.2. Degenerativne promjene međukralježničnog diska

Kao i ligamenti i hrskavične pokrovne ploče kralježaka i međukralježnični diskovi hrane se difuzijom iz okoline zbog čega su izloženi degenerativnim procesima, osobito povezanim sa starenjem i ponavljanim mikrotraumama (MAROUDAS, 1988.). Međukralježnični disk prolazi kroz najintenzivnije degenerativne promjene od svih mišićno-koštanih struktura u ljudskom tijelu, a te promjene nastupaju kronološki ranije od drugih degenerativnih promjena (TAYLOR i TWOWEY, 1992.). Permeabilnost završnih ploča i kapilarna mreža se tijekom starenja smanjuju što dovodi do poremećenog metabolizma (GILLET i sur., 1988.). Količina proteoglikana

se smanjuje, osobito u *nucleus pulposus*. Dolazi do porasta udjela kolagena tipa 1 koji zamjenjuje kolagen tipa 2 (GHOSH i sur., 1976.). Ova promjena u kemijskom sastavu dovodi do poremećaja građe anulusa fibrosusa čiji se koncentrični krugovi sljepljuju i gube snagu. Smanjenjem udjela vode, dolazi do gubitka jasne granice između *nucleus pulposus*a i *anulusa fibrosus*a (YU i sur., 1989.). Posljedično dolazi do smanjenja visine međukralježničkog diska te do gubitka organizacije lamela *anulusa fibrosus*a čime se povećava vjerojatnost njegovog pucaanja (OSTI i sur., 1990.; YASUMA i sur., 1990.). HANSEN (1952.) je degenerativne promjene na disku tijekom starenja opisao kod hondrodistribičnih (H) i nehondrodistribičnih (NH) pasmina pasa. Njegovi histološki opisi razlikuju *fibrozu metaplaziju diska* koja se javlja kod NH pasa nasuprot *hondroidnoj metaplaziji* diska koja je karakterističnija za H pse. Postoje bitne razlike degeneracije diska između H i NH pasa. Kod H pasmina pasa (pekinezer, jazavčar, francuski buldog, koker španijel) (GOGGIN i FRANTI, 1970.) već u starosti od godinu dana želatinozna jezgra u potpunosti je zamijenjena hrskavičnim tkivom (HANSEN, 1952.). Hondrifikacija uključuje pad u koncentraciji glikozaminoglikana i povećanje u koncentraciji kolagena, tako da se udio kolagena poveća na 30-40% (GHOSH i sur., 1976.). Promjene se najčešće odvijaju u području grudno-slabinske kralježnice (HOERLEIN, 1953.).

Pulpozna jezgra u međukralježničnom disku NH pasmina očuvana je tijekom većeg dijela života. Starošću, dolazi do gubitka vode i mukopolisaharida te smanjenja koncentracije hijaluronske kiseline, posebno u području same jezgre (HENDRY, 1958.). Gubitak vode događa se paralelno s progresivnim padom u sastavu glikozaminoglikana jezgre i prstena (TAYLOR i AKESON, 1971.). Tendencija procesa fragmentacije lamela prisutna je u 50% sedmogodišnjih NH pasa kod koji su gotovo uvijek prisutne radijalne i koncentrične fisure u području fibroznog prstena, tako da lamele posljedično postaju neuniformno organizirane (TAYLOR i AKESON, 1971.).

Prema HOERLEINU (1987.), 2% svih dijagnosticiranih bolesti kod pasa je bolest međukralježničkog diska. U svim dosadašnjim istraživanjima, promjene se najčešće javljaju u grudno-slabinskom području. Međukralježnični prostori T12-T13 te L13- L1 navode se kao najčešća lokalizacija promjena s postotkom od 65,6 (GAGE, 1975.). Kod nehondrodistribičnih pasmina pasa mjesto koje je najčešće zahvaćeno lezijom je međukralježnični prostor L1-L2 (GAGE, 1975.).

Dislokacije međukralježničkog diska opisuju kroz podjelu od tri tipa (HANSEN, 1952.):

- *Ekstruzija diska (Hansen tip I)* degenerativni je proces u kojem dolazi do potpune rupture fibroznog prstena pri čemu masa diska, prvenstveno pulpozna jezgra, ulazi u područje vertebralnog kanala i vrši pritisak na kralježničku moždinu. Ekstruzije diska povezane su s hondroidnom metaplazijom i karakteristične su za hondrodistrofične pasmine. Ekstruzija diska može dovesti do pritiska na moždinu i spinalne arterije što posljedično rezultira ishemijom moždine i mijelopatijom.
- *Protruzija diska (Hansen tip II)* uzrokovana je puknućem unutrašnjih slojeva fibroznog prstena te parcijalnim pomakom jezgre u oštećeni dio prstena uz hipertrofiju prstena. Protruzija najčešće dovodi do kroničnog pritiska na leđnu moždinu. Ovakav tip degeneracije karakterističan je za nehondrodistrofične pasmine, a poglavito za velike pasmine pasa.
- Treći tip (FUNQUIST) ili tzv. „gunshot“ klasificira se kao degenerativni proces međukralježničkog diska kod kojeg dolazi do ulaska malenog fragmenta nukleusa, velikom brzinom, u kralježnični kanal. Fragment nukleusa penetrira u leđnu moždinu. Posljedica ovakvog tipa degeneracije biti će pojava teške kliničke slike akutnog ili perakutnog toka, koja uključuje pojavu paralize i gubitka osjeta duboke boli. Iako je pritisak fragmenta diska na moždinu minimalan, dolazi do stvaranja opsežnog edema u području lezije uz pojavu fokalne hemoragične nekroze i mijelomalacije. Prognoza kod pasa sa ovakvim tipom degeneracije je loša (FINGEROTH, 1995.).

### **2.3. Klinička slika kod pasa sa degenerativnim promjenama međukralježničkog diska**

Paraspinalna hiperestezija, jedan je od prvih znakova bolesti diska u grudno-slabinskom dijelu kralježnice (FERREIRA i sur., 2002.). Gubitak propriocepcije praćen slabošću stražnjih ekstremiteta (parapareza) također su jedni od ranih znakova bolesti. Ovisno o trajanju bolesti, ti simptomi često progradiraju do gubitka pokretljivosti, urinarne i fekalne inkontinencije, paraplegije sa ili bez gubitka boli (OLBY i sur., 2003.; ANDERSON i sur., 1991.). Progresija bolesti često dovodi do preklapanja kliničkih simptoma. Disfunkciju leđne moždine određujemo procjenom stava i posturalnih reakcija, dok neuroanatomsku lokalizaciju određujemo procjenom spinalnih refleksa (COLTER i RUCKER, 1988.). Ozljeda moždine najjača je na mjestu dislokacije diska. Ozljede leđne moždine mogu biti akutne ili kronične, ovisno o trajanju procesa (HALL i WOLF, 1986.). Kod akutnih ozljeda, mehaničkim djelovanjem na leđnu moždinu nastaju primarne ozljede koje rezultiraju krvarenjima i promjenama sive tvari (BERGMAN i sur., 2000.). Sekundarne promjene nastaju kratko nakon primarnih, a karakterizira ih nekroza i apoptoza neurona (CROWE i sur., 1997.).

Kod 5-10% težih ozljeda leđne moždine, nekroza može prijeći u mijelomalaciju kod koje dolazi do rastapanja moždine (SUMMERS i sur., 1995.). Mijelomalacija u pasa s ozljedom u području T3-L3 segmenta moždine dovodi do hipotonije analnog i uretralnog sfinktera (DE LAHUNTA, 1983.). Kronične ozljede karakterizira demijelinizacija, gubitak stanica u sivoj tvari, vazogeni edem te gubitak aksona (KRAUS, 1996.).

#### **2.4. Metode dijagnostike bolesti međukralježničkog diska**

U dijagnostici vezanoj uz patologiju međukralježničkog diska koristi se nekoliko metoda. Prvenstveno je važno pravilno, pažljivo i detaljno izvesti klinički neurološki pregled. Kod svih pasa sa sumnjom na bolest diska potrebno je napraviti rendgen kralježnice kako bi se isključile druge bolesti poput diskospondilitisa, traume ili neoplazija. Prema nekim autorima, u 51-61% slučajeva rendgenogramom se može odrediti primarno mjesto protruzije ili ekstruzije diska (LAMB i sur., 2002.). Kod pasa kirurški liječenih na temelju nalaza rendgenograma lošiji je ishod liječenja (MURI i sur., 1995.). U veterinarskoj medicini često korištena metoda u dijagnostici bolesti diska je mijelografija (COATES, 2000.). U 85,7-98% slučajeva, nalaz mijelografije bio je u korelaciji s operacijskim nalazom (OLBY i sur., 1994.). Glavni nedostatak mijelografije je njena invazivnost i velik broj nuspojava koje se mogu javiti nakon aplikacije kontrasta (WIDMER i BELVINS, 1991.). Računalna tomografija ili CT (engl. computed tomography) koristi se u kombinaciji s mijelografijom. CT identificira velike strukturne promjene u disku poput mineralizacije, ali nije precizan u prikazu finijih struktura (MODIC i sur., 1988.). Magnetna rezonancija (engl. magnetic resonance imaging, MRI) smatra se optimalnom metodom u dijagnostici bolesti međukralježničkog diska. SETHER i sur. (1990.) zaključili su da je MRI najbolja dijagnostička metoda za rano prepoznavanje degeneracije diska u pasa. Prema jednom istraživanju MRI je 100% osjetljiv i 79% specifičan u otkrivanju degeneracije diska kod NHD pasa (SEILER i sur., 2003.).

## **2.5. Liječenje bolesti međukralježničnog diska**

### **2.5.1. Konzervativno liječenje**

Kod pasa sa grudno-slabinskim sindromom može se pristupiti kirurškom liječenju ili konzervativnoj terapiji. Konzervativna terapija se sastoji od strogo mirovanja, fizikalne terapije, analgetske i protuupalne terapije (steroidi ili nesteroidni protuupalni lijekovi) (SHARP i WHEELER, 2005.). Konzervativna terapija najčešće se primjenjuje kod pacijenata s akutnim tijekom bolesti uz očuvanu pokretljivost (COATES, 2000.). U veterinarskoj medicini, mirovanje je bitan faktor u konzervativnom liječenju. Preporučeno trajanje mirovanja prema nekim autorima je i do 6 tjedana (BAGLEY, 2005.). Najčešće NSPUL koji se koriste u protuupalnoj terapiji su karprofen i meloksikam u propisanim dozama. U literaturi postoje brojni protokoli koji se koriste u protuupalnoj terapiji steroidima. Većina autora naglasak stavlja na korištenje kratko djelujućih steroida u protuupalnim dozama. Iako terapija steroidima još uvijek izaziva brojne rasprave među kliničarima u veterinarskoj i humanoj medicini u dosadašnjim istraživanjima nije dokazana njihova neučinkovitost. Većina autora stoga zaključuje da se njihovom pravilnom primjenom može pomoći pacijentima (MANKIN i FORTERRE, 2015.).

### **2.5.2. Operacijsko liječenje bolesti međukralježničnog diska**

Dekompresija leđne moždine i uklanjanje ekstrudiranog materijala diska cilj je operacijskog liječenja bolesti diska (STURGES i DICKINSON, 2004.). Postoji više opisanih dekompresijskih tehnika koje se koriste u kirurškom liječenju grudno-slabinske kralježnice. Najčešće su hemilaminektomija i mini-hemilaminektomija koje se razlikuju prema pristupu u kralježnični kanal (COATES i sur., 2003.). Hemilaminektomija uključuje uklanjanje zglobnih površina, lamine i pedikula s jedne strane kralješka. Prednost hemilaminektomije je bolja vizualizacija i pristup materijalu diska (GAGE i HOERLEIN, 1968.). Jeffery je 1988. godine opisao mini-hemilaminektomiju kod koje zglobne površine ostaju očuvane zbog čega je ova tehnika manje invazivna. Kako bi se pristupilo kanalu, kod mini-hemilaminektomije, uklanjanju se samo pedikuli. Osim manje invazivnosti i traume okolnog tkiva, kreiranjem manjeg prozora u kralježnični kanal, smanjuje se biomehanička nestabilnost kralježnice i ubrzava se oporavak (BITETTO i THACHER, 1987.). SVENSSON i sur. (2017.) u svom istraživanju zaključuju da je kod mini-hemilaminektomije manji postotak rezidualnog materijala diska, najvjerojatnije zbog lateralnog pristupa koji omogućuje bolju vizualizaciju. Obostrani pristup kralježničnom kanalu

opisan je samo kod hemilaminektomije zbog nepristupačnosti materijalu diska s kontralateralne strane (SWAIM, 1976.).

### **3. HIPOTEZA I CILJEVI**

Ovim retrospektivnim istraživanjem želimo prikazati učestalost pojavljivanja životinja sa grudno-slabinskim sindromom na Klinici za kirurgiju, ortopediju i oftalmologiju s obzirom na spol, dob, pasminu, tjelesnu težinu životinja, trajanje kliničkih znakova do dolaska na kliniku, stupanj neurološkog deficita, trajanje hospitalizacije, najčešću lokalizaciju protruzije i ekstruzije diska te ishod operacijskog liječenja. Cilj nam je navedene parametre usporediti između dva tipa pasmine: hondrodistrofičnih i nehondrodistrofičnih pasa.

Konačni cilj ovog istraživanja je prikazati u kojem se postotku javlja obostrana ekstruzija materijala jezgre diska, kao preporuka za primjenu bilateralne minihemilaminektomije kao metode izbora pri operacijskom liječenju pacijenata sa sindromom grudno-slabinske kralježnice.

## **4. MATERIJAL I METODE**

### **4.1. Ustroj studije**

Istraživanje je ustrojeno kao retrospektivna studija.

### **4.2. Predmet istraživanja**

U istraživanje su uključeni pacijenti sa dijagnozom grudno-slabinskog sindroma koji su operacijski liječeni na Klinici za kirurgiju, ortopediju i oftalmologiju Veterinarskog fakulteta Sveučilišta u Zagrebu u razdoblju od 1. siječnja 2011. do 1. srpnja 2018. godine. Pacijenti kojima je na temelju anamnestičkih podataka, kliničkih znakova ili rendgenološkom pretragom postavljena sumnja na kompresiju leđne moždine (LM) u području grudno-slabinske kralježnice, a nisu operacijski liječeni, isključeni su iz istraživanja.

### **4.3. Metode**

Iz zdravstvenih kartona arhive Klinike za kirurgiju, ortopediju i oftalmologiju prikupljeni su podaci o pacijentima. Praćeni su sljedeći parametri: spol, dob, pasmina, tjelesna težina, trajanje bolesti, stupanj deficita i podaci o samostalnom mokrenju, lokalizacija procesa, trajanje bolničkog liječenja, korišteni protuupalni lijekovi, ishod operacijskog liječenja i trajanje oporavka.

U spomenutom vremenskom razdoblju obrađeni pacijenti podijeljeni su u 2 skupine, ovisno o pasmini. Prva skupina obuhvaća hondrodistrofične pasmine pasa (H), a druga skupina obuhvaća nehondrodistrofične pasmine pasa (NH). Psi križanih pasmina svrstani su u NH skupinu.

Svi psi zaprimljeni su na Kliniku za kirurgiju, ortopediju i oftalmologiju gdje su klinički pregledani te kirurški obrađeni i stacionirani. Prije operacijskog zahvata učinjen je neurološki pregled i određen neurološki status prema modificiranoj Frankel skali. Prema njoj smo pse podijelili u 5 kategorija: 1 stupanj= znakovi boli; 2 stupanj= deficit propriocepcije; 3 stupanj= parapareza; 4 stupanj= paraplegija uz osjet duboke boli; 5 stupanj= paraplegija uz izostanak osjeta duboke boli. Samostalno mokrenje procijenjeno je kao prisutno, izostaje ili nepoznato.



Sumnja na kompresiju LM potvrđena je mijelografijom (kontrastnom pretragom LM) i operacijskim zahvatom. Bilateralna minihemilaminektomija bila je metoda kirurškog liječenja kod svih pasa.

Kod svih životinja korišten je isti anesteziološki protokol. Mijelografija se izvodila u intravenoskoj anesteziji. U premedikaciji je korišten metadon kao opioidni analgetik, te midazolam kao sedativ i miorelaksans. U indukciji se rabio propofol. Nakon premedikacije i indukcije, životinja je intubirana. Ukoliko je nalaz mijelografije bio pozitivan te je operacijski zahvat bio indiciran životinje su stavljene na *CRI* (eng. constant rate infusion) fentanila. Prije toga su dobile inicijalnu dozu fentanila. Bilateralna minihemilaminektomija izvodila se u općoj inhalacijskoj anesteziji. Vitalne funkcije pacijenata praćene su preko monitora. Operacijski zahvat na svim životinjama uključenim u istraživanje izvodio je isti kirurg.

Operirani psi ostali su stacionirani na Klinici za kirurgiju, ortopediju i oftalmologiju najčešće 48 sati. Ukoliko je kod pojedinih pasa ranije započeta protuupalna terapija (steroidi ili nesteroidejni protuupalni lijekovi) ista terapija je nastavljena i nakon operacije. Ostatak postoperativne terapije uključivao je tekućinsku terapiju u dozi održavanja (2-4 ml/kg/h i.v.) uz nastavak analgetske terapije *CRI* fentanila (0,1-0,4 ug/kg/min i.v.) sve do početka djelovanja fentanilskog flastera (Durogesic flaster). Ukoliko je bilo potrebno, mokraćni mjehur pražnjen je manualno svakih 6-8 sati sve do pojave znakova samostalnog mokrenja.

Informacije o oporavku, retrospektivno smo sakupili iz medicinske dokumentacije. Ocijenili smo ga prema dva parametra, mogućnosti kretanja i samostalnog mokrenja životinje kao najbitnijim značajkama za vlasnika pacijenta.

#### **4.4. Statističke metode**

Statistička analiza obavljena je korištenjem statističkog programa Statistica for Windows v.13.3 (StatSoft Inc., 2017). Normalnost distribucije testirana je Kolmogorov-Smirnovljevim testom. Kod normalne distribucije numerički podaci izraženi su srednjom vrijednošću i standardnom devijacijom, dok su podaci kod kojih distribucija nije normalna izraženi medijanom i interkvartilnim rasponom. Kvalitativni (kategorijski) podatci prikazani su raspodjelom učestalosti po skupinama i udjelom. Za testiranje značajnosti razlika među skupinama, ovisno o normalnosti raspodjele podataka, korišten je Studentov T- test ili Mann Whitney-ev U test. Za provjeru razlika između kategorijskih podataka korišten je  $\chi^2$  test. Razina statističke značajnosti utvrđena je na razini  $p < 0,05$ .

## 5. REZULTATI

### 5.1. Ukupan broj životinja u istraživanju

Rezultati istraživanja odnose se na arhivske podatke pasa, pacijenata Klinike za kirurgiju, ortopediju i oftalmologiju Veterinarskog fakulteta Sveučilišta u Zagrebu, zaprimljenih u razdoblju od 1. siječnja 2011. do 1. srpnja 2018. godine. U navedenom periodu, ukupno 154 psa zaprimljena su i operacijski liječena zbog bolesti kralježnice. Od ukupnog broja operiranih pacijenata, njih 104 (67,53%) operacijski je liječeno zbog grudno- slabinskog sindroma. Broj pacijenata operiranih zbog grudno-slabinskog sindroma podijeljen je u dvije skupine od kojih su 49,04% (51/104) bili hondrodistrofične pasmine, a 50,96% (53/104) nehondrodistrofične pasmine.

### 5.2. Spol pasa sa grudno-slabinskim sindromom

Spol pasa sa grudno-slabinskim sindromom unutar H i NH skupine izražen je omjerom muških (M) i ženskih (Ž) životinja. Gledajući ukupnu populaciju od 104 psa uočeno je da ukupni omjer M:Ž iznosi 71,15%: 28,85%. Unutar skupine H uočeno je 27,45% (14/51) ženki, te 72,55% (37/51) pasa mužjaka. Unutar skupine NH uočeno je 30,19% (16/53) pasa ženskog spola i 69,81% (37/53) pasa muškog spola (Tablica 1.).

**Tablica 1.** Spol životinja unutar skupina H i NH.

Spol životinje	H ( n )	NH ( n )	Ukupan broj
Mužjaci	37	37	74
Ženke	14	16	30
<b>Ukupan broj</b>	<b>51</b>	<b>53</b>	<b>104</b>

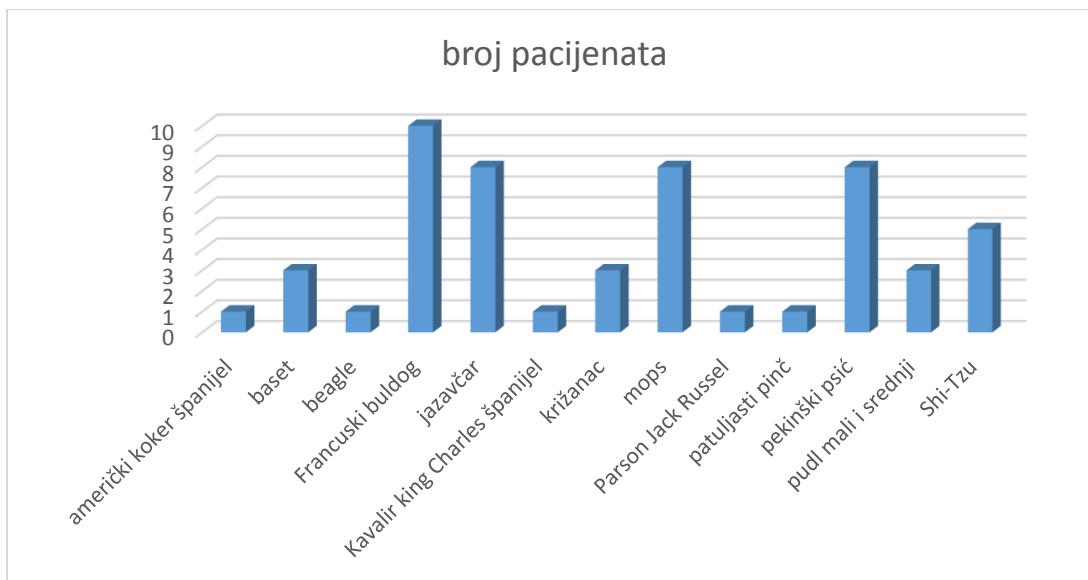
### 5.3. Dob pasa sa grudno- slabinskim sindromom

Psi uključeni u istraživanje bili su prosječne dobi  $5,96 \pm 2,42$  godina. Najmlađa životinja bila je dobi godinu dana, a najstarija 13 godina. Unutar skupine H prosječna dob pacijenta bila je  $5,82 \pm 2,43$  godina (2-13). Unutar skupine NH najmlađi pacijent imao je godinu dana, a najstariji 13 godina. Prosječna dob bila je  $6,06 \pm 2,44$  godina. Uspoređujući H i NH skupinu, nije nađena statistički značajna razlika u dobi između hondrodistrofičnih i nehondrodistrofičnih pasmina pasa ( $p = 0,49$ , Mann Whitney U test ).

### 5.4. Pasma pasa sa grudno- slabinskim sindromom

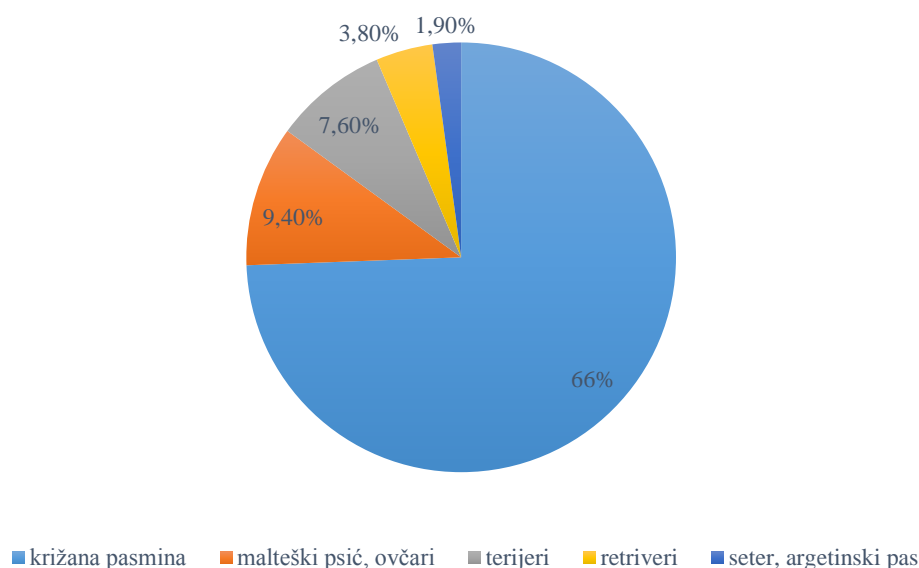
U ukupnoj populaciji od 104 pacijenta, zabilježeno je 26 različitih pasmina pasa, u obje skupine po 13 pasmina. U H skupini najviše je bilo francuskih buldoga 19,61% (10/51), a slijede ih jazavčari, pekinški psić i mops (Pug) sa 15,69% (8/51) te Shi-Tzu sa 11,76% (6/51). Od ostalih pasmina, u manjem broju javljali su se baset, pudl, španijeli (američki koker i Kavalir king Charles) te Jack Russell terijer i pinč.

**Slika 1.** Grafički prikaz pasmina unutar skupine H.



Unutar skupine NH, 66,04% (35/53) pacijenata bilo je križane pasmine dok su u preostalom postotku 9,43% (5/53) zabilježeni malteški psić i ovčari (njemački ovčar, hrvatski ovčar, škotski ovčar, švicarski bijeli ovčar), 7,55% (4/53) terijeri ( američki stafordski terijer, stafordski bulterijer, jorkširski terijer i njemački lovni terijer). Dva psa (3,77%) bila su pasmine zlatni retriever dok je po u jednom primjerku (1,89%) zabilježen seter i argetinski pas.

**Slika 2.** Grafički prikaz pasmina unutar skupine NH



### 5.5 Tjelesna težina pasa sa grudno- slabinskim sindromom

Prosječna tjelesna težina ukupnog broja pacijenata u istraživanju je  $13,55 \pm 8,72$  kilograma. U skupini H prosječna tjelesna težina iznosila je  $10,1 \pm 4,23$  kg. Minimalna tjelesna težina unutar te skupine iznosila je 3,6 kg, a maksimalna zabilježena 23,6 kg. U NH skupini prosječna tjelesna težina pacijenta je  $16,87 \pm 10,52$  kg. Najlakša životinja težila je 1,5 kg, a najteža 49 kg. Uspoređujući H i NH skupinu za svojstvo težine, uočena je statistički značajna razlika u težini među promatranim skupinama ( $p = 0,000044$ , Student T test ).

### 5.6. Trajanje bolesti

Trajanje bolesti, odnosno kliničkih simptoma definirano je periodom od trenutka kada je vlasnik uočio prve simptome do trenutka dolaska životinje na kliniku. Podijelili smo ga na akutno (24 – 72 sata) i kronično (> 3 tjedna). Iz anamnestičkih podataka, trajanje bolesti poznato je za 89,42% ( 93/ 104) pacijenata. U skupini H bilo je 48,39% (45/93) slučajeva, od toga 84,44% (38/45) akutnih i 15,6% (7/45) kroničnih. U skupini NH ukupno je bilo 51, 61% (48/93) slučajeva, od toga 85,42% (41/48 ) akutnih i 14,58% (7/48) kroničnih. Uspoređujući H i NH skupinu za svojstvo trajanja bolesti, nije uočena statistički značajna razlika (  $p = 0,9$ , Hi kvadrat test).

**Tablica 2.** Broj akutnih i kroničnih slučajeva u H i NH skupini

<b>TRAJANJE BOLESTI</b>	<b>H</b>	<b>NH</b>	<b>UKUPNO</b>
<b>AKUTNO (24-72 sata)</b>	38	41	<b>79</b>
<b>KRONIČNO ( &gt; 3tjedna)</b>	7	7	<b>14</b>
<b>UKUPNO</b>	<b>45</b>	<b>48</b>	<b>93</b>

### 5.7. Stupanj deficita u pacijenata sa grudno-slabinskim sindromom

Od ukupno 104 pacijenta, podaci o stupnju deficita postoje za 95 pacijenata. U skupini H medijan deficita pacijenata iznosio je 4 (interkvartilnog raspona 3 – 5). U skupini NH medijan deficita iznosio je 4 (interkvartilnog raspona 4 - 4). Uspoređujući H i NH skupinu, nije uočena statistički značajna razlika u stupnju deficita ( $p = 0,179$ , Mann Whitney U test).

**Tablica 3.** Stupanj neurološkog deficita unutar skupina H i NH

<b>STUPANJ</b>	<b>NEUROLOŠKI DEFICIT</b>	<b>N %/ (n)</b>	<b>HN %/ (n)</b>
<b>1</b>	bol	-	-
<b>2</b>	deficit propriocepcije	4,3 (2/46)	-
<b>3</b>	parapareza	26,1 (12/46)	10,2 (5/49)
<b>4</b>	paraplegija uz očuvan osjet duboke boli	56,5 (26/46)	79,6 (39/49)
<b>5</b>	Paraplegija uz gubitak osjeta duboke boli	13 (6/48)	10,2 (5/49)

### 5.8. Kontrola mokrenja kod pasa s grudno- slabinskim sindromom

Kontrola mokrenja jedan je od simptoma koji je bitan pri određivanju stupnja neurološkog deficita. Ovisno o anamnezi te kliničkom pregledu, pacijente smo podijelili u tri skupine prema mogućnosti samostalnog mokrenja: da, ne i nepoznato. U skupini H 13,73% (7/51) pacijenata kontroliralo je mokrenje dok 35,29% (18/51) pacijenata nije. Podaci o mokrenju nepoznati su za 50,98% pacijenata (26/51). U skupini NH 18,87% (10/53) pacijenata kontroliralo je mokrenje dok njih 43% (23/53) nije. Za 37,74% (20/53) pacijenata podatak je nepoznat. Usporedbom H i NH skupine za navedeno svojstvo nije uočena statistički značajna razlika ( $p = 0,39$ , Hi kvadart test).

Uspoređujući stupanj deficita s podacima o mogućnosti kontrole mokrenja, uočena je statistički značajna razlika između skupine pacijenata s očuvanom kontrolom mokrenja i pacijenata koji nisu kontrolirali mokrenje. Pacijenti koji su imali viši stupanj deficita nisu mogli samostalno mokriti ( $p = 0,0021$ , Mann Whitney U test).

### 5.9. Najčešća lokalizacija ekstruzije i proturzije diska

U skupini H, protruzija diska najčešće se javljala u međukralježničnim prostorima T12– T13 i T13–L1 u 26% ( 13/ 50) slučajeva. Podatak o mjestu protruzije nepoznat je u jednom slučaju. U dva slučaja, materijal diska nađen je u dva prostora (T11-T12; T12–T13 i T13–L1; L1–L2 ). U skupini NH u 24,5 % ( 13/ 53) disk je nađen u prostorima T12–T13 i T13–L1, dok je u 10 slučajeva disk nađen u dva ili više međukralježničnih prostora, najčešće (T12–T13; T13–L1 i L1–L2).

**Tablica 4.** Najčešći međukralježnični prostor u skupini H i NH

<b>LOKALIZACIJA ( međukralježnični prostor)</b>	<b>H ( n )</b>	<b>NH ( n )</b>	<b>UKUPNO ( n )</b>
<b>T10 – T11</b>	3	2	<b>5</b>
<b>T11 – T12</b>	10	4	<b>14</b>
<b>T12 – T13</b>	13	13	<b>26</b>
<b>T13 – L1</b>	13	13	<b>26</b>
<b>L1 – L2</b>	4	3	<b>7</b>
<b>L2 – L3</b>	5	8	<b>13</b>
<b>UKUPNO</b>	<b>48</b>	<b>43</b>	<b>91</b>

## 5.10. Operacijski nalaz

Podaci o operacijskom nalazu poznati su za 76,92% (80/104) pacijenata. Materijal diska nađen je kod 80% pacijenata (64/80) dok kod 13,75% (11/80) pacijenata disk nije nađen. Hematom u međukralježničnom prostoru nađen je kod 6,25% (5/80) pacijenata. U 30% (24/80) slučajeva, bilateralnom minihemilaminektomijom materijal diska nađen je na obje strane međukralježničnog prostora. U jednakom postotku, koji je iznosio 25% (20/80) materijal diska nalazio se u desnom i lijevom međukralježničnom prostoru.

**Tablica 5.** Operacijski nalaz u skupini H i NH ovisno o broju pacijenata i strani međukralježničnog prostora

SKUPINA	DESNA STRANA	LIJEVA STRANA	OBOSTRANO	HEMATOM	BEZ DISKA
H (n)	10	10	8	1	7
NH (n)	10	10	16	4	4
UKUPNO (n)	20	20	24	5	11

## 5.11. Trajanje bolničkog liječenja

Trajanje hospitalizacije obuhvaća vremenski period od dana primitka životinje na Kliniku za kirurgiju, ortopediju i oftalmologiju u svrhu liječenja, do dana otpusta životinje. U istraživanju, prosječno vrijeme hospitalizacije za ukupan broj pacijenata bilo je  $3,9 \pm 1,7$  dana. Najkraće trajanje hospitalizacije iznosilo je 2 dana, a najduže 11 dana. U skupini H prosječno trajanje bolničkog liječenja bilo je  $3,69 \pm 1,42$  dana, a najduža hospitalizacija bila je 8 dana. U skupini NH trajanje liječenja iznosilo je  $4,11 \pm 1,93$  dana uz najdužu zabilježenu hospitalizaciju u trajanju od 11 dana. Uspoređujući H i NH skupinu za svojstvo trajanja bolničkog liječenja nije utvrđena statistički značajna razlika ( $p = 0,42$ , Mann Whitney U test).

## 5.12. Korišteni protuupalni lijekovi kod pasa s grudno- slabinskim sindromom

Ovisno o ranije započetoj protuupalnoj terapiji kod pacijenata koji su operacijski liječeni, ista terapija nastavljena je i postoperativno. Korišteni lijekovi podijeljeni su u dvije skupine: NSPUL (nesteroidni protuupalni lijekovi) i steroidni protuupalni lijekovi. Podaci o korištenim lijekovima poznati su u 93,3% pacijenata (97/ 104). U skupini H u 65,96% pacijenata korišten je NSPUL, a kod 34,04% pacijenata neki od steroidnih lijekova. U skupini NH u 72% pacijenata korišten je NSPUL, a u 28% pacijenata steroidni protuupalni lijek.

**Tablica 6.** Korišteni protuupalni lijekovi u H i NH skupini

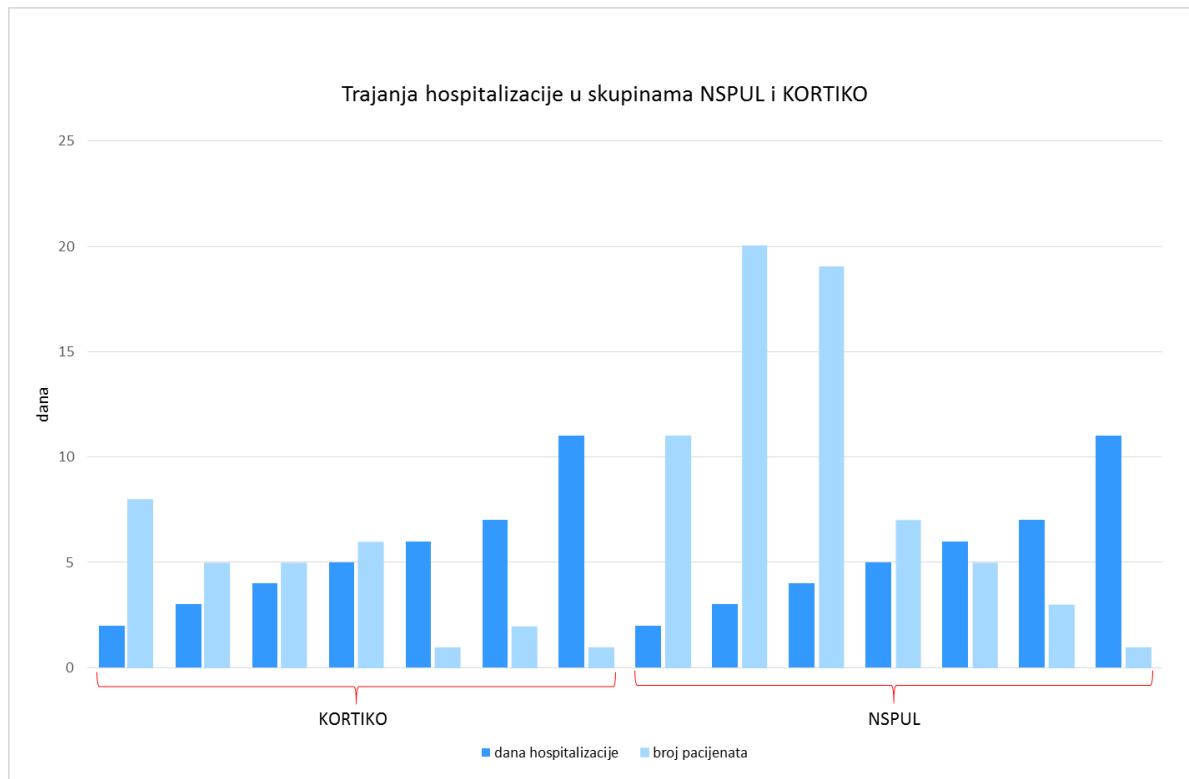
<b>VRSTA LIJEKA</b>	<b>H ( n )</b>	<b>NH ( n )</b>	<b>UKUPNO</b>
<b>NSPUL</b>	31	36	<b>67</b>
<b>STEROIDI</b>	16	14	<b>30</b>
<b>UKUPNO</b>	<b>47</b>	<b>50</b>	<b>97</b>

## 5.13. Usporedba korištenih protuupalnih lijekova i trajanja bolničkog liječenja

Podaci o trajanju bolničkog liječenja uspoređeni su ovisno o tome jesu li pacijenti primali NSPUL ili steroidne protuupalne lijekove. U grupi NSPUL prosječno trajanje liječenja je  $3,88 \pm 1,66$  dana dok je u grupi STEROIDI  $3,97 \pm 1,99$  dana. U obje skupine najkraće liječenje trajalo je 2 dana, a najduže 11 dana. Usporedbom skupine NSPUL i KORTIKO nije utvrđena statistički značajna razlika (  $p = 0,99$ , Mann Whitney U test).



**Slika 3.** Grafički prikaz trajanja bolničkog liječenja (dani) u skupini NSPUL i KORTIKO)



#### 5.14. Ishod operacijskog liječenja

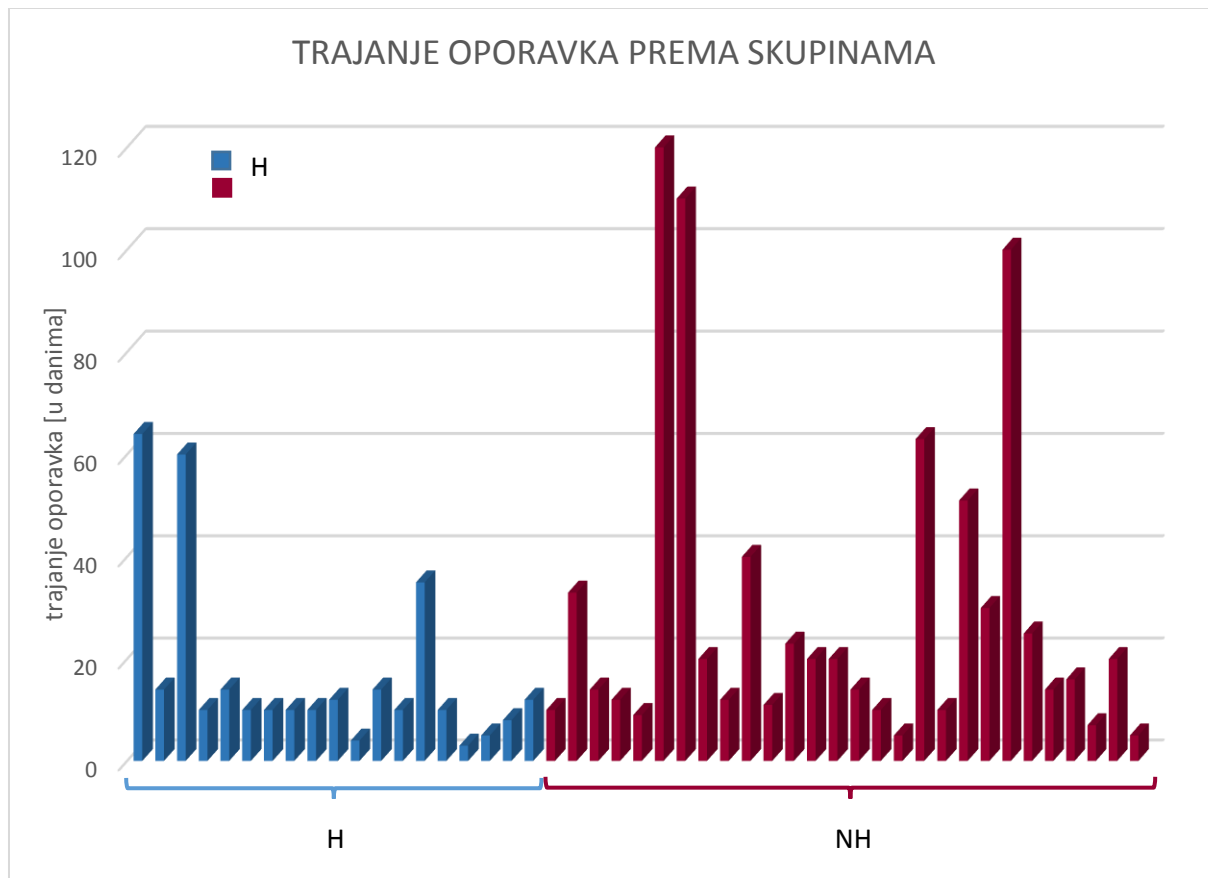
Ishod operacijskog liječenja ocijenjen je prema dva parametra značajna za vlasnika pacijenta: mogućnosti samostalnog mokrenja i kretanju. Podaci o ishodu operacijskog liječenja poznati su za 61,54% (64/ 104 ) pacijenata, dok su za 38,46% (40/ 104 ) pacijenata nepoznati. Unutar skupine H bilo je 75,86% (22/ 29 ) pacijenata s vidljivim znakovima oporavka i 24,14% (7/ 29 ) bez znakova oporavka. U skupini NH, kod njih 88,57% (31/ 35 ) zabilježeni su znakovi oporavka dok kod 11,43% (4/ 35 ) nisu. Usporedbom skupina H i NH, nije nađena statistički značajna razlika (  $p = 0,99$ , Hi kvadrat test ).

#### 5.15. Trajanje oporavka nakon operacijskog liječenja

Od ukupnog broja pacijenata, podaci o trajanju oporavka poznati su za 46% (48/ 104 ) pacijenata. U skupini H medijan trajanja oporavka pacijenata iznosio je 10 dana (interkvartilnog raspona 10–14). U skupini NH medijan oporavka iznosio je 18 dana (interkvartilnog raspona

10,5-31,5 ). Uspoređujući H i NH skupinu, uočena je statistički značajna razlika u trajanju o-poravka ( $p = 0,0329$ , Mann Whitney U test).

**Slika 4.** Grafički prikaz trajanja oporavka između skupine H i NH



## 6. RASPRAVA

Prema dosadašnjim spoznajama, grudno – slabinski sindrom (GS sindrom) širok je pojam koji obuhvaća degeneraciju međukralježničnog diska u T3-L3 segmentu kralježnice koja rezultira hernijacijom, a manifestira se različitim stupnjevima neurološkog deficita. U ovom istraživanju, od ukupno 154 psa zaprimljenih na Kliniku za kirurgiju, ortopediju i oftalmologiju i liječenih zbog bolesti kralježnice, 104 psa liječena su zbog GS sindroma. ROWENA i sur. (2013.) u svom istraživanju utvrdili su GS sindrom kod 79 pacijenata, od ukupno 129 na kojima je provedeno istraživanje. Uzimajući u obzir prethodno navedene podatke možemo pretpostaviti da je razlog većeg broja pacijenata s GS sindromom u našem istraživanju veći uzorak pacijenata.

Kada govorimo o spolnoj predispoziciji za GS sindrom, dosadašnja istraživanja ne pokazuju značajnu razliku u broju oboljevanja mužjaka naspram ženki. Međutim, analiza podataka u našem istraživanju pokazala je značajnu razliku u pojavnosti GS sindroma u muških jedinki naspram ženskih jedinki i to u omjeru 71,15% : 28,85%. Slične rezultate prikazao je i PRIESTER (1976.). On je uočio veću pojavnost bolesti diska kod mužjaka u odnosu na ženke, ali i kod kastiranih ženki u odnosu na ne kastirane. Dobivene rezultate objasnio je pozitivnom ulogom estrogena na očuvanje diska i pretpostavkom da se povećanjem tjelesne težine šanse za pojavu bolesti diska povećavaju. S obzirom na visok broj muških jedinki u našem istraživanju tu pretpostavku možemo primjeniti i na naš rezultat.

Prosječna dob pacijenata sa GS sindromom u našem istraživanju je  $5,96 \pm 2,42$  godina (1-13 godina) te nije utvrđena statistički značajna razlika u dobi između hondrodistrofičnih i nehondrodistrofičnih pasmina. Rezultat našeg istraživanja ne odgovara dosadašnjim podacima (BRISSON i sur., 2011.; NEČAS, 1999.; GRIFFIN i sur., 2007.) prema kojima se GS sindrom u ranijoj dobi javlja u hondrodistrofičnih pasmina. Većina njih navodi da se kod hondrodistrofičnih pasmina bolest javlja između treće i sedme godine, a kod nehondrodistrofičnih između šeste i osme godine. Različitost rezultata objašnjavamo činjenicom da se u našem istraživanju radi o dobi kada su psi dovedeni na operacijsko liječenje, a ne o dobi kada se javljaju prvi klinički simptomi bolesti koja se navodi u dosadašnjim istraživanjima.

Prema dosadašnjim istraživanjima, jazavčari su pasmina kod koje GS sindrom javlja u 45% do 70% slučajeva (BRISSON i sur., 2011.; HOERLEIN 1953.; PRIESTER 1976.). U našem istraživanju, pokazalo se da je najčešća hondrodistrofična pasmina kod koje se javlja GS

sindrom francuski buldog u 19,61% slučajeva, a slijede ju jazavčari, pekinški psići i mopsovi sa 15,69%. Viši postotak pojavnosti francuskih buldoga u odnosu na jazavčare objašnjavamo njihovom popularnošću prilikom izbora kućnog ljubimca u posljednjih 7 godina. MACIAS i sur. (2002.) navode njemačkog ovčara kao najčešću nehondrodistrofičnu pasminu kod koje se javlja GS sindrom. U njihovom istraživanju, javio se u 30% slučajeva. U našem istraživanju, uz križane pasmine pasa kojih je bilo 66,04%, njemački ovčar i malteški psić bili su najčešće čistokrvne pasmine u 9,43% slučajeva.

Hondrodistrofične pasmine pasa imale su statistički značajno manju tjelesnu težinu od nehondrodistrofičnih pasmina. Maksimalna tjelesna težina u hondrodistrofičnoj skupini iznosila je 23,6 kg, a u nehondrodistrofičnoj 49 kg. Ovakva razlika u težini između navedenih skupina je očekivana s obzirom da u hondrodistrofične pasmine pasa ubrajamo male pse (npr. jazavčar, pekinški psić, itd.) dok su nehondrodistorfični pasmine veliki psi (npr. njemački ovčar, zlatni retriever, itd.).

Trajanje bolesti, odnosno kliničkih simptoma, definirano je periodom od trenutka kada je vlasnik uočio prve simptome do trenutka dolaska životinje na kliniku. U našem istraživanju bilo je 75,96% akutnih slučajeva. BRISSON i sur. (2011.) u svom istraživanju utvrdili su 88,12% pacijenata s akutnom kliničkom slikom. Manji postotak u našem istraživanju objašnjavamo dužim vremenskim periodom od pojave simptoma do dolaska pacijenata na kliniku.

ROACH i sur. (2012.) navode da je u njihovom istraživanju najviše pasa (15/40) imalo četvrti stupanj neurološkog deficita koji uključuje paraplegiju uz očuvan osjet duboke boli. Rezultati tog istraživanja odgovaraju rezultatima našeg istraživanja u kojem je najveći broj pasa (65/104) također imalo četvrti stupanj deficita. Uspoređujući njihove rezultate o kontroli mokrenja pacijenata prema kojima je 10/40 pasa nije mokriilo s našim rezultatima gdje je ista pojava zabilježena kod 41/104 pacijenta možemo utvrditi da u oba istraživanja najveći broj pasa nije kontroliralo mokrenje. U našem istraživanju usporedbom stupnja deficita i nemogućnosti mokrenja uočeno da se nemogućnost kontrole mokrenja češće javlja kod višeg stupnja neurološkog deficita.

Većina istraživanja kao najčešću lokalizaciju u nehondrodistrofičnih pasmina pasa navodi L1-L2 međukralježnični prostor, a kod hondrodistrofičnih pasmina T12-T13 ili T13-L1 međukralježnični prostor (HUSKA i sur., 2014.; ROACH i sur., 2012.; MACIAS i sur., 2002.). U našem istraživanju najčešća lokalizacija i kod oba tipa pasmine pasa bila je T12-T13 i T13-L1. Razliku u lokalitetu kod nehondrodistrofičnih pasa U našem istraživanju s obzirom na druga

istraživanja objašnjavamo činjenicom da je u toj grupi bilo 66,04% pasa križane pasmine zbog čega je otežano procijeniti realno stanje.

Materijal diska kod 25% naših pacijenata nađen je na desnoj strani te u istom postotku na lijevoj strani, dok je na obje strane zabilježen u 30% pacijenata. BRISSON i sur. (2012.) navode da su u 8,2% svojih pacijenata izveli su bilateralni pristup kako bi došli do materijala diska. Obostrani pristup u kralježnični kanal opisao je jedino SWAIM (1976.) kod hemilaminektomije i to samo u slučajevima kada s kontralateralne strane nije moguće pristupiti materijalu diska. U dosadašnjim istraživanjima nije opisano obostrano otvaranje međukralježničnog kanala kao standardni postupak. Zbog visokog postotka pacijenata u našem istraživanju kod kojih je materijal diska nađen na obje strane, preporuka je razmotriti primjenu bilateralne hemilaminektomije kao metode izbora pri liječenju sindroma grudno- slabinske kralježnice.

Prosječno vrijeme bolničkog liječenja u našem istraživanju iznosilo je  $3,9 \pm 1,7$  (2-11) dana. Sličan rezultat utvrdili su BRISSON i sur. (2011.) kod kojih je prosječno trajanje bolničkog liječenja iznosilo 3,71 dan (1-32). Kraće trajanje bolničkog liječenja u našem istraživanju možemo objasniti činjenicom da je većina naših pacijenata unutar 48 sati otpuštena na kućno liječenje.

Levine i sur. (2007.) u svom istraživanju o protuupalnim lijekovima korištenim kod bolesti grudno- slabinske kralježnice utvrdili su da psi kod kojih su korišteni steroidni protuupalni lijekovi imaju manji stupanj oporavka te dulje trajanje bolničkog liječenja od onih kod kojih su korišteni NSPUL. Ovisno o ranije započetoj protuupalnoj terapiji kod pacijenata zaprimljeni na Kliniku za kirurgiju, ortopediju i oftalmologiju, koji su liječeni operacijski ista terapija je nastavljena i postoperativno što je našem istraživanju rezultiralo većom primjenom NSPUL-a. Uspoređujući primjenjene lijekove s duljinom trajanja bolničkog liječenja nije utvrđena statistički značajna razlika iz čega možemo zaključiti da odabir lijeka ne utječe na duljinu hospitalizacije.

Informacije o oporavku pacijenata retrospektivno smo sakupili iz medicinske dokumentacije arhive Klinike za kirurgiju, ortopediju i oftalmologiju. Od ukupnog broja pacijenata poznati su podaci za 64/104 pacijenta. Prema medicinskoj dokumentaciji 53/64 pacijenta na kontrolnim pregledima bili su pokretni te su samostalno mokrili. ROACH i sur. (2012.) napravili su istraživanje u kojem su retrospektivno iz medicinske dokumentacije i rezultata anketiranja vlasnika kod 39/40 pacijenata ustanovili jednak oporavak unutar 563 dana. Zbog neredovitih dolazaka na kontrolne preglede od strane vlasnika nismo bili u mogućnosti odrediti u kojem vremenskom periodu je oporavak postignut zbog čega su potrebna daljna istraživanja.

Trajanje oporavka definirali smo kao vremenski period od otpusta pacijenta s bolničkog liječenja do zadovoljavajućeg povratka funkcije ekstremiteta. U našem istraživanju potpune podatke imali smo za 46% pacijenata. Skupina H u našem istraživanju imala je statistički značajno kraći oporavak od skupine NH. Takav rezultat može biti zbog razlike u tjelesnoj težini H i NH skupine. Kao što smo već naveli u nehondrodistrofične pasmine pasa ubrajamo velike pse kod kojih su postoperativna njega i rehabilitacija znatno kompliciraniji radi teže manipulacije nego kod hondrodistrofičnih pasmina pasa.

## 7. ZAKLJUČCI

1. Kod 30% pacijenata, materijal diska nađen je na obje strane međukralježničnog prostora, neovisno o nalazu mijelografije zbog čega je preporuka učiniti bilateralnu mini-hemilaminektomiju pri liječenju GS sindroma.

2. Kod oba tipa pasmine, najčešća lokalizacija ekstruzije diska bili su T12-T13 i T13-L1 međukralježnični prostori, a materijal diska u jednakom broju nađen je na desnoj i lijevo strani međukralježničnog prostora.

3. Istraživanjem je, suprotno očekivanjima dokazano da postoji spolna predispozicija u pojavi GS sindroma te da se sindrom češće javlja kod mužjaka u odnosu na ženke.

4. Primjena vrste protupalnog lijeka u odnosu na trajanje bolničkog liječenja nije pokazala statistički značajnu razliku. Kod primjene NSPUL i steroidnih protuupalnih lijekova, trajanje bolničkog liječenja bilo je jednako.

5. GS sindrom češće se javlja u mladih pasa. Suprotno dosadašnjim istraživanjima, nije utvrđena značajna razlika u dobi između hondrodistrofične i nehondrodistrofične pasmine pasa.

6. Najčešći hondrodistrofični tip pasmine kod koje se javlja GS sindrom uz jazavčara je francuski buldog dok se kod nehondrodistrofičnog tipa sindrom najčešće javljao kod njemačkog ovčara.

7. Hondrodistrofični tip pasmine imao je značajno manju tjelesnu težinu i kraće trajanje oporavka od nehondrodistrofičnog tipa.

8. Najveći broj pacijenata u istraživanju imao je akutnu kliničku sliku uz visok stupanj neurološkog deficita (paraplegija) i nemogućnost kontrole mokrenja.

## 8. SAŽETAK

### LIJEČENJE PASA S GRUDNO-SLABINSKIM SINDROMOM

*MARIJA MAMIĆ*

Bolest međukralježničnog diska čest je uzrok ozljede leđne moždine i motorne disfunkcije te se najčešće javlja u grudno- slabinskom segmentu kralježnice. Retrospektivnim istraživanjem u razdoblju od sedam godina obuhvaćena su 104 slučaja pasa sa GS sindromom liječenih na Klinici za kirurgiju, ortopediju i oftalmologiju Veterinarskog fakulteta Sveučilišta u Zagrebu. Cilj ovog istraživanja bio je usporediti hondrodistrofične i nehondrodistrofične pse s obzirom na spol, dob, pasminu, tjelesnu težinu, stupanj neurološkog deficita i operacijski nalaz. Većina pasa imala je akutnu kliničku sliku sa visokim stupnjem neurološkog deficita. Francuski buldog bio je najčešći hondrodistrofični tip pasmine kod koje se javljao GS sindrom dok je njemački ovčar bio najbrojniji u nehondrodistrofičnom tipu pasmine. GS sindrom u većem broju javljao se kod muških jedinki. Ekstruzija diska u oba tipa pasmine javljala se u području T12-T13 i T13-L1 međukralježničnog prostora. Podaci o oporavku poznati su za 61,53% pacijenata od čega je 70,44% pacijenata postiglo zadovoljavajući oporavak. Na svim pacijentima u provedenom istraživanju kao operacijska tehnika koristila se bilateralna mini-hemilaminektomija izvedena od strane istog operatera. Kod 30% pacijenata neovisno o nalazu mijelografije, materijal diska uočen je s obje strane međukralježničnog prostora zbog čega je opravdano razmotriti primjenu bilateralne mini-hemilaminektomije kao metodu izbora pri liječenju pasa sa grudno- slabinskim sindromom. Ovi rezultati će koristiti u budućim istraživanjima grudno- slabinskog sindroma te će doprinijeti u njegovoj dijagnostici i liječenju.

Ključne riječi: grudno-slabinski sindrom, pas, bolest međukralježničnog diska, bilateralna mini-hemilaminektomija



## 9. SUMMARY

### **Treatment of dogs with thoracolumbar syndrome**

Marija Mamić

Degenerative intervertebral disc disease is the most common neurological disorder affecting the canine thoracolumbar spine. The clinical records of 104 dogs with thoracolumbar disc disease treated by decompressive surgery at the Clinic for Surgery, Orthopedics and Ophtalmology at The Faculty of Veterinary Medicine, University of Zagreb during a seven year period (January 2011 through July 2018) were reviewed. The aim of this study was to compare the chondrodystrophic and non-chondrodystrophic dogs according to breed, sex, age, body weight, extruded disc material site, neurological deficiency and operative findings. Most of the dogs had an acute clinical picture with high degree of neurological deficiency. French Bulldog was the most represented chondrodystrophic breed with thoracolumbar syndrome. German Sheperd was the most represented non-chondrodystrophic breed. In both groups thoracolumbar syndrome was more common in males. Disk extrusion in both types of breeds appeared at the T12-T13 and T13-L1 intervertebral space. Recovery data is known for 61.53% of patients, of which 70.44% of patients achieved successful recovery. All dogs were treated by bilateral mini-hemilaminectomy by the same surgeon. In 30% of patients, irrespective of the myelography findings, the disk material was observed on both sides of the intervertebral space, making it advisable to perform a bilateral mini-hemilaminectomy. These results may be helpful in future research of thoracolumbar syndrome and may also contribute to its diagnosis and treatment.

Key words: thoracolumbar syndrome, dogs, intervertebral disc disease, bilateral mini-hemilaminectomy

## 10. LITERATURA

1. ANDRESON, S. M., C. L. LIPPINCOTT, P. J. GILL (1991): Hemilaminectomy in dogs without deep pain perception. *Calif. Vet.* 45, 24-28.
2. BAGLEY, R. S. (2005): Basics of Treatment of Important Spinal Cord Diseases: Dogs and Cats, in *Veterinary Clinical Neurology*, Ames, IA, Blackwell.
3. BERGMAN, R., O. LANZ, L. SHELL (2000): Acute spinal cord trauma: mechanisms and clinical syndromes. *Vet. Med.* 95(11), 846-850.
4. BITETTO, W. V., C. THACHER (1987): A modified lateral decompressive technique for treatment of canine intervertebral disk disease. *J. Am. Anim. Hosp. Assoc.* 23, 409–413.
5. BRISSON, B.A., D. L. HOLMBERG, PARENT J., W. C. SEARS, S. E. WICK (2011): Comparison of the effect of single- site and multiple- site disk fenestration on the rate of recurrence of thoracolumbar intervertebral disk herniation in dogs. *J. Am. Vet. Med. Assoc.* 238, 1593-1600
6. COATES, J. R. (2000): Intervertebral disk disease. *Vet. Clin. North. Am. Small. Anim. Pract.* 30(1), 77-110.
7. COATES, J. R., A. G. HOFFMAN, C. W. DEWEY (2003): Surgical approaches to the central nervous system: Spine. In: *Textbook of Small Animal Surgery*. W. B. Saunders, Philadelphia, 1148–1163.
8. COLTER, S., N. C. RUCKER (1988): Acute injury to the central nervous system. *Vet. Clin. North. Am. Small. Anim. Pract.* 18, 545-563.
9. COVENTRY, M. B. (1969): Anatomy of the intervertebral disk. *Clin. Orthop.* 67, 9–15.
10. COVENTRY, M. B., R. K. GHORMLEY, J. W. KERNOHAN (1945): The intervertebral disk: Its microscopic anatomy and pathology: Part I: Anatomy, Development, and Physiology. *J. Bone Joint Surg.* 27, 105–12.
11. CROCK, H. V., M. GOLDWASSER (1984): Anatomic studies of the circulation in the region of the vertebral end-plate of adult greyhounds. *Spine*, 9, 702–6.
12. CROWE, M. J., J. C. BERSNAHAN, S. L. SHUMAN, J. N. MASTERS, M. S. BEATTIE (1997): Apoptosis and delayed degeneration after spinal cord injury in rats and monkeys. *Nat. Med.* 3(1), 73-76.

13. DAVIES, J. V., N. J. H. SHARP (1983): A comparison of conservative treatment and fenestration of thoracolumbar intervertebral disc disease in dog. *J. Small. Anim. Pract.* 24, 721-729.
14. DELAHUNTA, A. (1983): *Veterinary Neuroanatomy and Clinical Neurology*, 3rd edition, W. B. Saunders company, Philadelphia.
15. EVANS, H. E., G. C. CHRISTENSEN (1979): *Miller's anatomy of the dog*, 2nd edition, W. B. Saunders company, Philadelphia, 235–9.
16. EYRING, E. J. (1969): The biochemistry and physiology of the intervertebral disk. *Clin. Orthop.* 67, 16–28.
17. FERREIRA, A. J. A., J. H. D. CORREIA, A. JAGGY (2002): Thoracolumbar disc disease in 71 paraplegic dogs; influence of rate of onset and duration of clinical signs on treatment results. *J. Small. Anim. Pract.* 43(4), 158-163.
18. GAGE, E. D., B. F. HOERLEIN (1968): Hemilaminectomy and dorsal laminectomy for relieving compressions of the spinal cord in the dog. *J. Am. Vet. Med. Assoc.* 152, 351–359.
19. GAGE, E. D. (1975): Incidence of clinical disc disease in the dog. *J. Am. Anim. Hosp. Assoc.* 11, 135–138.
20. GOGGIN, J. E., A. LI, C. E. FRANTI (1970): Canine intervertebral disk disease. Characterization by age, sex, breed and anatomic site of involvement. *Am. J. Vet. Res.* 31, 1687–92.
21. GOSH, P., T. K. F. TAYLOR, K. G. BRAUND, L. H. LARSEN (1976): A comparative chemical and histochemical study of the chondrodystrophoid and nonchondrodystrophoid canine intervertebral disc. *Vet. Pathol.* 13, 414-427.
22. HALL, E. D., D. L. WOLF (1986): A pharmacological analysis of the pathophysiological mechanisms of posttraumatic spinal cord ischemia. *J. Neurosurg.* 64, 951-961.
23. HANSEN, H. J. (1952): A pathologic-anatomical study on disc degeneration in dog. *Acta Orthop. Scand. Suppl.* 11, 1-117.
24. HENDRY, N. G. C. (1958): The hydration of the nucleus pulposus and its relation to intervertebral disk derangement. *J. Bone. Joint. Surg.* 40, 132–43.
25. HOERLEIN, B. F. (1953): Intervertebral disk protrusions in the dog. Part III. Radiological diagnosis. *Am. J. Vet. Res.* 14, 275–83.

26. HOERLEIN, B. F. (1956): Further evaluation of the treatment of disc protrusion paraplegia in the dog. *J. Am. Vet. Med. Assoc.* 129, 495-502.
27. HOERLEIN, B. F. (1987): Intervertebral disc disease. *Veterinary Neurology*. W.B. Saunders, Philadelphia, 321-341.
28. HUSKA, J. L., L. GAITERO, B. A. BRISSON, S. NYKAMP, J. THOMASON, W. C. SEARS (2014): Presence of residual material following mini- hemilaminectomy in dogs with thoracolumbar intervertebral disc extrusion. *Can. Vet. J.* 55, 975-980.
29. INOUE, H. (1981): Three-dimensional architecture of lumbar intervertebral disks. *Spine*, 6, 139-46.
30. KRAUS, K. H. (1996): The pathophysiology of spinal cord injury and its clinical complications. *Semin. Vet. Med. Surg.* 11(4), 201-207.
31. LAMB, C. R., A. NICHOLLS, M. TARGET, P. MANNION (2002): Accuracy of survey radiographic diagnosis of intervertebral disc protrusion in dogs. *Vet. Radiol. Ultrasound.* 43(3), 222-228.
32. LEVINE, J., G. LEVINE, S. JOHNSON, S. KERWIN, B. HETTLICH and G. FOSGATE (2007): Evaluation of the success of medical management for presumptive thoracolumbar intervertebral disk herniation in dogs. *Vet. Surg.* 36(5), 482-491.
33. LEVINE, J., G. LEVINE, L. BOOZER, S. SCHATZBERG, S. PLATT, M. KENT, S. KERWIN and G. FOSGATE (2008): Adverse effects and outcome associated with dexamethasone administration in dogs with acute thoracolumbar intervertebral disk herniation: 161 cases (2000-2006). *J. Am. Vet. Med. Assoc.* 232(3), 411-417.
34. MACIAS, C., W. M. McKEE, C. MAY, J. F. INNES (2002): Thoracolumbar disc disease in large dogs: a study of 99 cases. *J. Small. Anim. Pract.* 43, 439-446.
35. MANKIN, J. M., F. FORTERRE (2015): Steroid use in intervertebral disc disease. In: *Advances in intervertebral disc disease in dogs and cats*. Wiley, Blackwell, 181-185.
36. MARCHAND, F., A. M. AHMED (1990): Investigation of the laminate structure of lumbar disk annulus fibrosus. *Spine*, 15, 402-10.
37. MAROUDAS, A. (1988): Nutrition and metabolism of the intervertebral disc. In Gosh P (ed) *The Biology of the intervertebral Disc II*. Boca Raton, FL, CRC Press, 1-37.
38. MODIC, M. T., T. J. MASARYK, J. S. ROSS, J. R. CARTER (1988): Imaging of degenerative disk disease. *Radiology*, 168(1), 177-186.
39. MURIR, P., K. A. JOHNSON, P. A. MANLEY, R. T. DUELAND (1995): Comparison of hemilaminectomy and dorsal laminectomy for thoracolumbar intervertebral disc extrusion in Dachshunds. *J. Small. Anim. Pract.* 36(8), 360-367.

40. NEČAS, A. (1999): Clinical aspects of surgical treatment of thoracolumbar disc disease in dogs, a retrospective study of 300 cases. *Acta Vet. Brno.*, 68, 121-130.
41. OLBY, N. J., J. DYCE, J. E. F. HOULTON (1994): Correlation of plain radiographic and lumbar myelographic findings with surgical findings in thoracolumbar disc disease. *J. Small. Anim. Pract.* 35, 345-350.
42. OLBY, N. (1999): Current concepts in the management of acute spinal cord injury. *J. Vet. Intern. Med.* 13, 399–407.
43. OLBY, N., J. LEVINE, T. HARRIS, K. MUNANA, T. SKEEN, N. SHARP (2003): Long-term functional outcome of dogs with severe injuries of the thoracolumbar spinal cord: 87 cases. *J. Am. Vet. Med. Assoc.* 222(6), 762-769.
44. OSTI, O. L., B. VERNON-ROBERTS, R. D. FRASER (1990): Annulus tears and intervertebral disc degeneration: an experimental study using an animal model. *Spine*, 15, 762-767.
45. PACKER, R. M. A., A. HENDRICKS, H. A. VOLK, N. K. SHIHAB, C. C. BURN (2013): How long and low can you go? Effect of conformation on the risk of thoracolumbar intervertebral disc extrusion in domestic dogs, *PLoS ONE* 8 (7)
46. PRIESTER, W. A. (1976): Canine intervertebral disc disease – occurrence by age, breed and sex among 8,117 cases. *Clinical Epidemiology Branch, National Cancer Institute.* Bethesda, Maryland
47. ROACH, W. J., M. THOMAS, J. M. WEH, J. BLEEDORN, K. WELLS (2012): Residual herniated disc material following hemilaminectomy in chondrodystrophic dogs with thoracolumbar intervertebral disc disease. *Vet. Comp. Orthop. Traumatol.* 25, 109-115.
48. SEILER, G., H. HANI, J. SCHEIDEGGER, A. BUSATO, J. LANG (2003): Staging of lumbar intervertebral disc degeneration in nonchondrodystrophic dogs using low-field magnetic resonance imaging. *Vet. Radiol. Ultrasound.* 44(2), 179-184.
49. SETHER, L. A., C. NGUYEN, S. N. YU, V. M. HAUGHTON, K. C. HO, D. S. BILLER, J. A. STRANDT, J. C. EURELL (1990): Canine intervertebral discs: Correlation of anatomy and MR imaging. *Radiology*, 175, 207-211.
50. SHARP, N. J. H., S. J. WHEELER (2005): *Thoracolumbar Disc Disease*, in *Small Animal Spinal Disorders*, 2nd edition, Edinburgh, Scotland, Elsevier, 121-159.
51. SLATTER, D. (2003): *Textbook of Small Animal Surgery*, 3rd edition, W. B. Saunders company, Philadelphia.

52. STURGES, B. K., P. J. DICKINSON (2004): Principles of Neurosurgery. In: BSAVA Manual of Canine and Feline Neurology. Gloucester, United Kingdom: British Small Animal Veterinary Association, 355–367.
53. SUMMERS, B. A., J. F. CUMMINGS, A. DELAHUNTA (1995): Veterinary Neuropathology. St. Louis, Mosby-Year Book.
54. SWAIM, S. F. (1976): Bilateral hemilaminectomy: A technique for extensive spinal decompression. Auburn. Vet. 32, 62.
55. TAYLOR, T. K., W. H. AKESON (1971): Intervertebral disc prolapse: A review of morphologic and biomechanical knowledge concerning the nature of prolapse. Clin. Orthop. 76, 57-79.
56. TAYLOR J. R., L. T. TWOMEY (1992): Human intervertebral disc acid glycosaminoglycans. J. Anat. 180, 137-141.
57. URBAN, J. P. G., S. HOLM, A. MAROUDAS, A. NACHEMSON (1977): Nutrition of the intervertebral disk. An in vivo study of solute transport. Clin. Orthop. 129, 101–14.
58. WIDMER, W. R., W. E. BELVINS (1991): Veterinary myelography: a review of contrast media, adverse effects, and technique. J. Am. Anim. Hosp. Assoc. 27, 163-177.
59. YU, S., V. M. HAUGHTON, L. A. SETHER, K-C. HO, M. WAGNER (1989): Criteria for classifying normal and degenerated lumbar intervertebral disks. Radiology, 170, 523-526.

## 11. ŽIVOTOPIS

Rođena sam 21. svibnja 1992. godine u Zagrebu. Osnovnu školu „Remete“ pohađala sam u rodnom gradu, a 2007. godine upisujem opću VII. gimnaziju u Zagrebu. Od 2011. godine studentica sam integriranog preddiplomskog i diplomskog studija na Veterinarskom fakultetu Sveučilišta u Zagrebu.

Tijekom cijelog studiranja sudjelovala sam u raznim studentskim aktivnostima. Svih 6 godina bila sam član Studentskog zbora Veterinarskog fakulteta, a tijekom 5 godina predstavnik svoje generacije te samim time i član Fakultetskog vijeća Veterinarskog fakulteta. U listopadu 2013. godine izabrana sam za tajnika studentske udruge „IVSA Croatia“ koja je ogranak međunarodnog udruženja studenata veterine. Zajedno s ostalim vodstvom udruge, sudjelovala sam u organizaciji brojnih studentskih razmjena. Od 2013.- 2016. godine demonstrator sam Knjižnice Veterinarskog fakulteta i član Odbora knjižnice. Kao član Akademskog pjevačkog zbora „Ab ovo“ u lipnju 2014. godine nagrađena sam Posebnom rektorovom nagradom. U siječnju 2015. priključujem se timu Klinike za kirurgiju, ortopediju i oftalmologiju Veterinarskog fakulteta gdje volontiram sve do rujna 2018. Tijekom volontiranja na Klinici, od siječnja 2016. do veljače 2018. bila sam demonstrator te pomagala tijekom održavanja kliničkih vježbi i rotacija. Tijekom studija, pohađala sam brojne stručne seminare, kongrese i radionice, a na nekima od njih samostalno sam izlagala.