

Izrada digitalnog anatomskog modela lubanje psa

Marić, Marija

Master's thesis / Diplomski rad

2020

Degree Grantor / Ustanova koja je dodijelila akademski / stručni stupanj: **University of Zagreb, Faculty of Veterinary Medicine / Sveučilište u Zagrebu, Veterinarski fakultet**

Permanent link / Trajna poveznica: <https://um.nsk.hr/um:nbn:hr:178:430017>

Rights / Prava: [In copyright](#)/[Zaštićeno autorskim pravom.](#)

Download date / Datum preuzimanja: **2024-07-24**



Repository / Repozitorij:

[Repository of Faculty of Veterinary Medicine -
Repository of PHD, master's thesis](#)



SVEUČILIŠTE U ZAGREBU
VETERINARSKI FAKULTET

Marija Marić

**IZRADA DIGITALNOG ANATOMSKOG MODELA
LUBANJE PSA**

Diplomski rad

Zagreb, 2019.

Zavod za anatomiju, histologiju i embriologiju

Predstojnica: izv. prof. dr. sc. Martina Đuras

Mentori: izv. prof. dr. sc. Martina Đuras

izv. prof. dr. sc. Tomislav Gomerčić

Članovi povjerenstva za obranu diplomskog rada:

1. Prof. dr. sc. Tajana Trbojević Vukičević
2. Izv. prof. dr. sc. Snježana Kužir
3. Izv. prof. dr. sc. Martina Đuras
4. Izv. prof. dr. sc. Tomislav Gomerčić (zamjena)
5. Prof. dr. sc. Jasna Aladrović (zamjena)

ZAHVALA

Prvenstveno zahvaljujem mentorima izv. prof. dr. sc. Martini Đuras i izv. prof. dr. sc. Tomislavu Gomerčiću na susretljivošću, potpori, pomoći i savjetima pri izradi ovog diplomskog rada, te asistenticama Kim Korpes, dr. med. vet. i Magdaleni Kolenc, dr. med. vet. koje su pomagale u izradi.

Posebno hvala mojim roditeljima i brojnoj rodbini na ogromnoj podršci i pomoći tijekom studija.

Hvala mom dečku Pavlu i prijateljicama Andrei, Matei i Petri, bez kojih proteklih šest godina ne bi prošlo ovako brzo, lagano i veselo.

SADRŽAJ

1. UVOD	1
2. PREGLED REZULTATA DOSADAŠNJIH ISTRAŽIVANJA	2
2.1. Primjeri digitalnih trodimenzionalnih anatomskih modela lubanje psa	3
<i>Labeled anatomy of the head and skull of the dog on CT imaging (bones of cranium, brain, face, paranasal sinus, muscles of head)</i>	3
<i>Canine skull</i>	4
<i>Dog jaw, dog (Canis familiaris) brachycephalic, dolichocephalic</i>	4
<i>Easy anatomy- canine 3D anatomy</i>	6
<i>Ivala learn – 3D veterinary anatomy</i>	7
3. MATERIJALI I METODE	8
4. REZULTATI	9
4.1. Obrada digitalnog modela u programu <i>Blender</i>	9
4.2. Obrada digitalnog modela u programu <i>SD SOM Pro</i>	11
4.3. Obrada digitalnog modela u programu <i>Final mesh</i>	14
5. RASPRAVA	18
6. ZAKLJUČCI	20
7. LITERATURA	21
8. SAŽETAK	23
9. <i>Summary</i>	24
10. ŽIVOTOPIS	25

1. UVOD

U posljednjih nekoliko godina studenti svih fakulteta, pa tako i veterinarskih, pribjegavaju raznim metodama učenja koje im olakšavaju svladavanje novog gradiva. Iako je pisana riječ i dalje neizbježna, a možda i najbolja opcija, bilo u obliku knjige ili dokumenta na računalu, tehnološki napredak donosi i nove metode, poput proučavanja videomaterijala, audiomaterijala, raznih digitalnih trodimenzionalnih (3D) modela te učenja kroz rad na praktičnim projektima. Naravno, kolegiji studijskih programa su različiti na svoj način, pa samim time i zahtijevaju različite pristupe učenju od drugih.

Nastava iz anatomije osnova je studija veterinarske medicine i njeno poznavanje bitan je temelj za naknadno usvajanje drugih kolegija koji dolaze u kasnijoj fazi kurikuluma. Niti jedna knjiga ili slika na računalu ne mogu zamijeniti doživljaj stvarne kosti ili organa kojeg držimo u ruci ili imamo pred sobom. U takvom, idealnom scenariju, imamo najbolje moguće uvjete za učenje. Kako je ta mogućnost ograničena uglavnom na vrijeme provedeno na nastavi iz anatomije, studenti često prilikom učenja kod kuće, odnosno čitanja iz knjiga i gledanja slika uče sporije, a često i vrlo teško uspijevaju u potpunosti shvatiti prezentirane činjenice.

Budući da nije moguće osigurati pristup pravim anatomskim modelima izvan vremena provedenog na fakultetu, u takvim slučajevima od velike su pomoći digitalni 3D anatomski modeli. Na mrežnim stranicama raznih ustanova i organizacija dostupne su različite verzije digitalnih modela koji su uglavnom nedovoljno precizno ili loše opisani ili ih je potrebno platiti kako bi se mogli koristiti.

Cilj ovog rada je pružiti učenicima, studentima i ostalim članovima akademske zajednice pomoć pri svladavanju gradiva iz *Anatomije s organogenezom domaćih životinja III*, izradom digitalnog 3D modela lubanje psa (*Canis familiaris*) s detaljnim anatomskim opisom koji će besplatno biti dostupan na mrežnim stranicama Veterinarskoga fakulteta Sveučilišta u Zagrebu.

2. PREGLED REZULTATA DOSADAŠNJIH ISTRAŽIVANJA

Anatomija lubanje psa prikazana je na nekoliko načina u anatomskim udžbenicima i atlasima. Neki anatomski udžbenici opisuju općenito kosti lubanje za sve domaće životinjske vrste, uz manje nadopune osobitosti za pojedinu vrstu u tekstu (SALOMON i sur., 2008). Anatomski udžbenik kojeg su napisali KÖNIG i LIEBICH (2009) opisuje lubanju na način da prikazuje svaku kost zasebno i pritom prikazuju najbitnije anatomske dijelove svake kosti glave. Nakon toga u poglavlju *Lubanja kao cjelina* posebno se osvrću na anatomske osobitosti lubanje mesojeda, uz odgovarajući prikaz na fotografijama.

Nešto precizniji prikaz anatomije lubanje psa daju ZIETZSCHMANN i sur. (1943), SISSON i GROSSMAN (1956), NICKEL i sur. (1986) te DYCE i sur. (2010). Nakon općenitog prikaza lubanje za sve domaće životinje, daju detaljan prikaz ilustracije za svaku vrstu. Udžbenik posvećen samo anatomiji psa objavili su MILLER i sur. (1964) koristeći isključivo ilustracije, pa tako i za lubanju.

Anatomski atlasi s prikazima samo jedne životinjske vrste detaljniji su od udžbenika. Tako atlas kojeg su izradili BUDRAS i sur. (1994) sadrži brojne anatomske ilustracije pa i ilustraciju lubanje. DONE i sur. (2009) izradili su anatomski atlas psa koji uz fotografiju lubanje sadrži i ilustraciju s označenim anatomskim dijelovima.

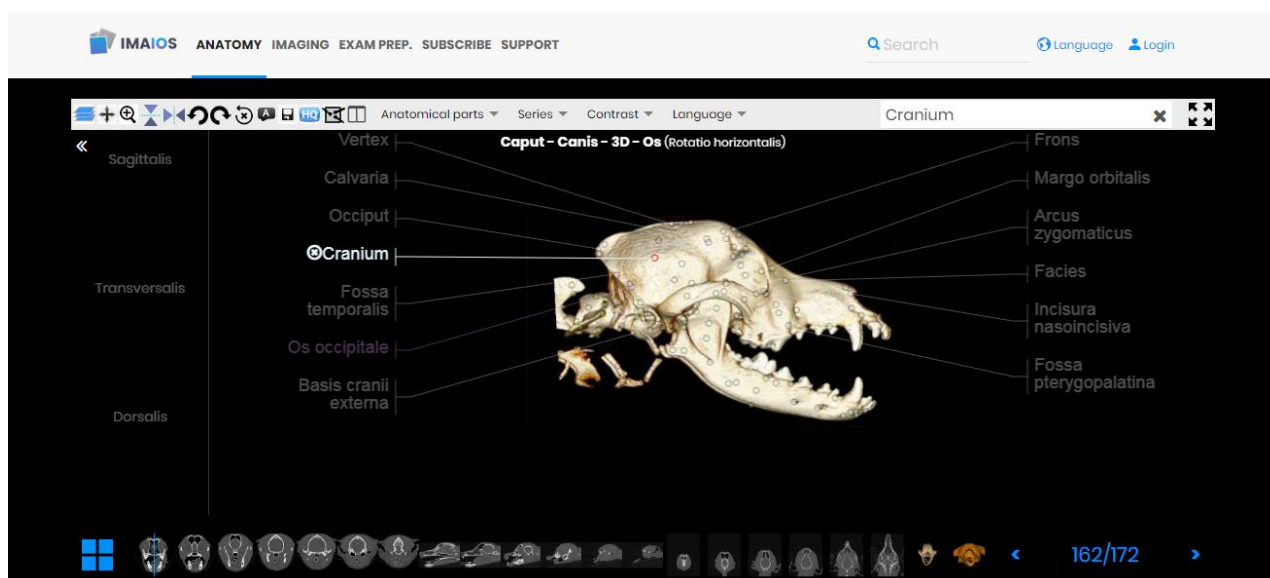
Na raznim mrežnim stranicama dostupne su različite verzije anatomskih modela lubanje psa. U daljnjem tekstu, dajem pregled najznačajnijih, trenutno dostupnih digitalnih modela. Istaknuti ću njihove nedostatke te time ukazati na potrebu za izradom cjelovitog, lako dostupnog trodimenzionalnog modela lubanje psa.

2.1. Primjeri digitalnih trodimenzionalnih anatomskih modela lubanje psa

Labeled anatomy of the head and skull of the dog on CT imaging (bones of cranium, brain, face, paranasal sinus, muscles of head)

[https://www.imaios.com/en/vet-Anatomy/Dog/Dog-Head-\)CT?structureID=423&frame=356](https://www.imaios.com/en/vet-Anatomy/Dog/Dog-Head-)CT?structureID=423&frame=356)

Ovaj model (Slika 1.) izrađen je na temelju CT slika, a može se pregledavati u tri ravnine: sagitalnoj, dorzalnoj i transverzalnoj. Osim modela koji prikazuje samo koštano tkivo, postoji i verzija koja prikazuje i meka tkiva. Prikazane su i CT snimke s pripadajućim anatomskim oznakama. Model dobro prikazuje osnovne dijelove kostiju glave, ali nije dovoljno detaljan. Također, CT snimke mogu biti zbunjujuće za studente koji u trenutku učenja anatomije nisu dovoljno upoznati s ovim načinom slikovne dijagnostike i njezinim rezultatima te im je iz njih teško shvatljivo gdje se pojedini dijelovi nalaze u tijelu.

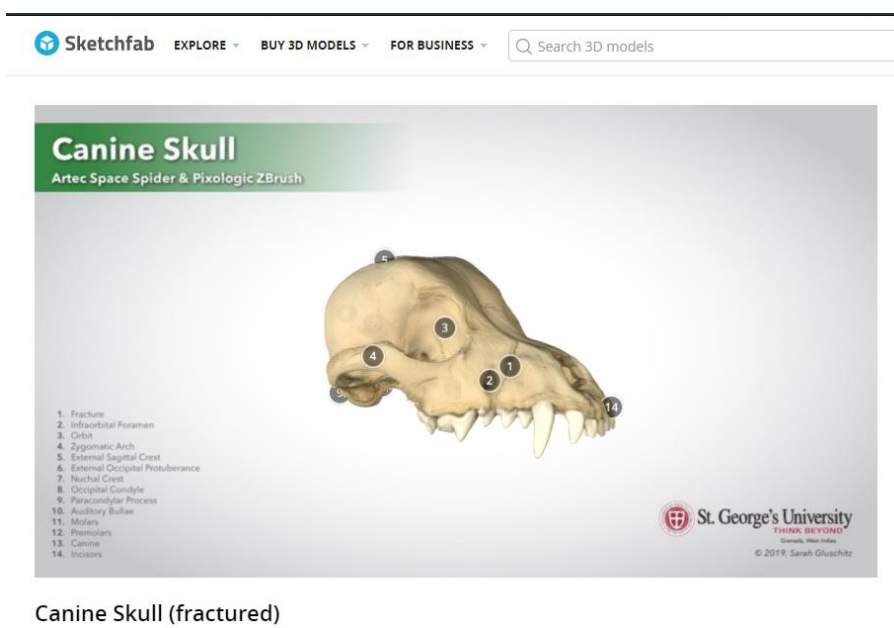


Slika 1. Prikaz sučelja mrežne stranice *Labeled anatomy of the head and skull of the dog on CT imaging*

Canine skull

<https://sketchfab.com/3d-models/canine-skull-fractured-2daa218918e34f49af8fffd1c3a9f0a2>

Canine skull je prilično skroman model u kojem je prikazana samo lubanja, bez donje čeljusti (Slika 2.). Dijelovi lubanje označeni su brojevima, bez ucrtanih rubova kostiju. Ovakav prikaz nije dovoljno precizan da bi se moglo zaključiti koje područje zapravo obuhvaća označeni dio. Nije dostupna mogućnost uvećavanja dijelova koje bi korisnik želio bolje vidjeti i proučiti.



Slika 2. Prikaz sučelja mrežne stranice *Canine skull*

Dog jaw, dog (Canis familiaris) brachycephalic, dolichcephalic

<https://sketchfab.com/3d-models/dog-jaw-test-cafe37ae3cef40ba845690084dfaedb1>

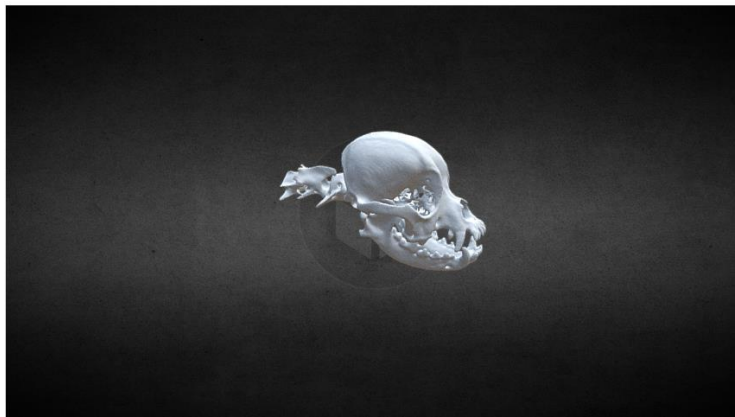<https://sketchfab.com/3d-models/dog-canis-familiaris-brachycephalic-610867e1995a48a5a80be342291e4520>

<https://sketchfab.com/3d-models/dog-canis-familiaris-dolichcephalic-5d8d86a270b64f05aab45c3d09f350a6>

Navedene stranice prikazuju tri digitalna modela donje čeljusti (Slika 3.) i lubanje psa (Slika 4. i 5.), koja se mogu rotirati oko svoje osi, ali nažalost bez ikakvih podataka, odnosno oznaka anatomskih dijelova.



Slika 3. Prikaz sučelja mrežne stranice *Dog jaw*



Slika 2. Prikaz sučelja mrežne stranice *Dog (Canis familiaris) brachycephalic*

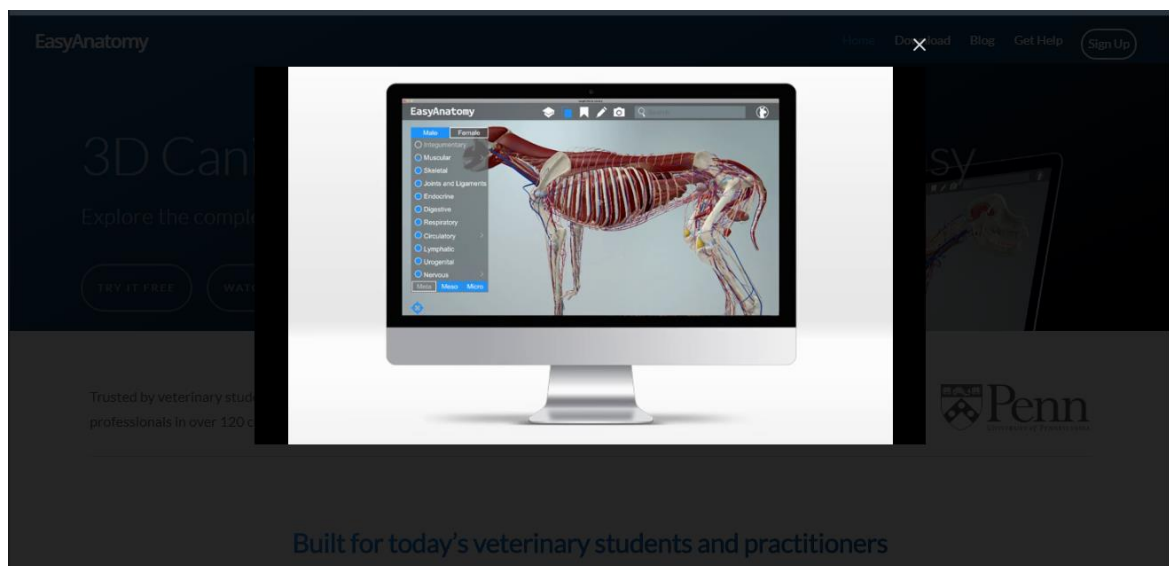


Slika 3. Prikaz sučelja mrežne stranice *Dog (Canis familiaris), dolichocephalic*

Easy anatomy- canine 3D anatomy

<https://easy-anatomy.com>

Mrežna stranica *Easy-anatomy.com* pruža model cijelog psa s vrlo detaljnim pregledom i opisom anatomije organskih sustava i pojedinih organa (Slika 6.). Kosti su posebno opisane uključujući i kosti glave. Pristup stranici je besplatan i model se u par koraka može preuzeti na računalo, mobitel ili tablet. No ipak, zahtjeva Windows 10 ili iOS operacijski sustav, što može predstavljati problem u radu s računalima koji nisu opremljeni odgovarajućim operacijskim sustavima.

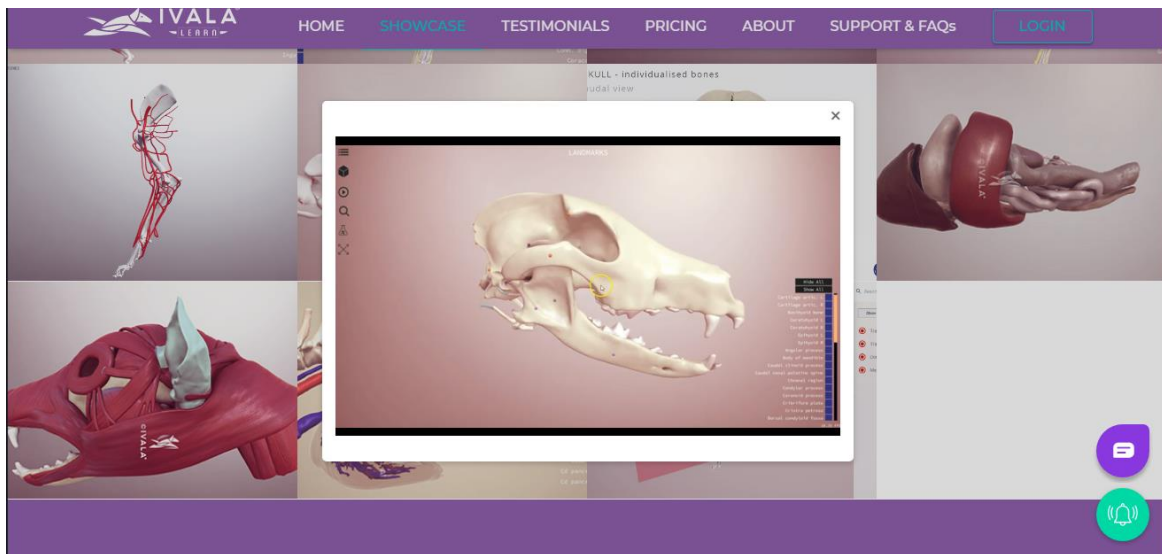


Slika 4. Prikaz sučelja mrežne stranice *Canine 3D anatomy*

Ivala learn – 3D veterinary anatomy

<https://www.ivalalearn.com>

Ivala learn je vizualno vrlo privlačna mrežna stranica s brojnim 3D modelima različitih vrsta životinja (Slika 7.). No, da bi se modeli mogli pobliže pogledati, odnosno preuzeti na računalo, potrebno se pretplatiti. Iako studenti veterinarskih fakulteta imaju besplatan pristup, potrebno je proći kroz sustav potvrde statusa studenta, koji je u mom slučaju zakazao.



Slika 5. Prikaz sučelja mrežne stranice *3D veterinary anatomy*

Iz gore navedenih primjera, jasno je vidljivo da naši studenti i ostali koje bi ovakvi sadržaji mogli zanimati nemaju baš jednostavan pristup digitalnim anatomskim modelima. Zato će naš model predstavljati veliku pomoć u izučavanju i učenju anatomije lubanje psa.

3. MATERIJALI I METODE

Za izradu digitalnog 3D modela korištena je lubanja psa (*Canis familiaris*) iz zbirke osteoloških preparata Zavoda za anatomiju, histologiju i embriologiju Veterinarskoga fakulteta Sveučilišta u Zagrebu. Lubanja je slikana CT uređajem marke Nikon, model XT H 225 u Laboratoriju za precizna mjerenja dužina Katedre za mjerenje i kontrolu Zavoda za kvalitetu Fakulteta strojarstva i brodogradnje Sveučilišta u Zagrebu. Ovim snimanjem dobiven je niz vrlo detaljnih 2D slika, iz kojih smo daljnjom računalnom obradom u programu *Volume Graphics - VG Studio Max*, dobili 3D model.

Model izrađen na temelju CT slika uređen je uz pomoć tri računalna programa. Za potrebe ispravljanja grešaka korišten je računalni program za 3D modeliranje – *Blender, The Blender Foundation*. Kako bi se dobio dojam koštane strukture na modelu, lubanja je fotografirana iz više različitih kutova te obrađena uz pomoć programa *SD SOM Pro, CDSL Limited, London*. Na kraju, anatomske elemente označeni su na digitalnom modelu lubanje pomoću programa *Final mesh, Pelikan Software Kft*.

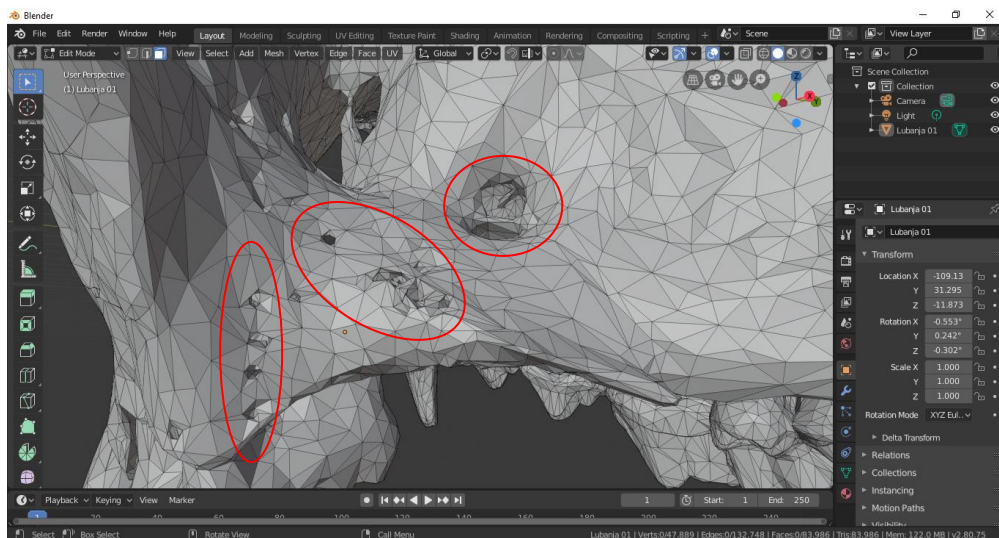
Svaki anatomske element je označen i imenovan prema službenom popisu anatomske pojmove navedenih u 6. izdanju *Nomina anatomica veterinaria* (ANONYMUS, 2017), a kao pomoć u određivanju pozicije pojedinih dijelova na kosti koristila sam ilustracije prikazane u *Illustrated veterinary anatomical nomenclature* (SCHALLER, 1992)

4. REZULTATI

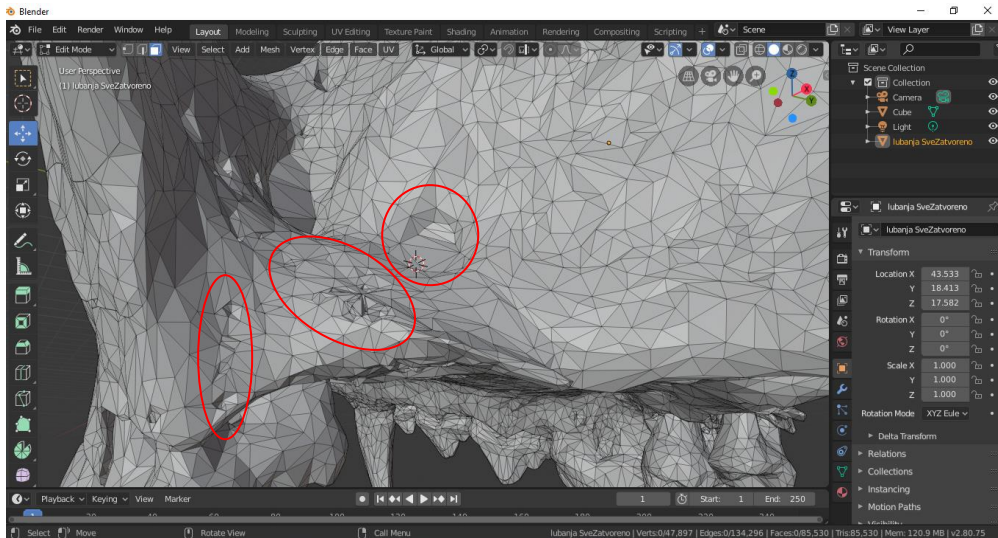
Lubanja psa snimljena je CT uređajem te smo kao rezultat dobili vrlo detaljan digitalni model. Usprkos velikoj preciznosti, nađeno je nekoliko grešaka u obliku praznina koje je trebalo popuniti.

4.1. Obrada digitalnog modela u programu *Blender*

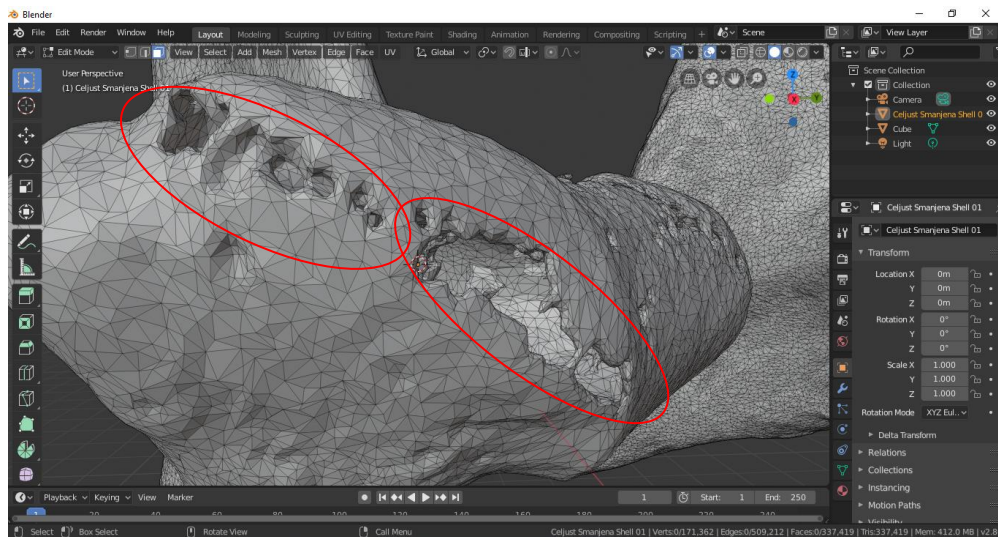
Digitalni model zbog svoje veličine i preciznosti ima greške u obliku praznih prostora koje je bilo potrebno ispraviti tj. popuniti. Praznine su ručno popunjene u programu, tako što su rubovi pažljivo označeni te se odabirom određenih funkcija u programu greška automatski popunila. Obrada je odrađena uz pomoć računalnog programa *Blender*. U nastavku je pomoću fotografija prikazano kako su određeni dijelovi modela izgledali prije (Slika 8. i 10.) i poslije obrade (Slika 9. i 11.).



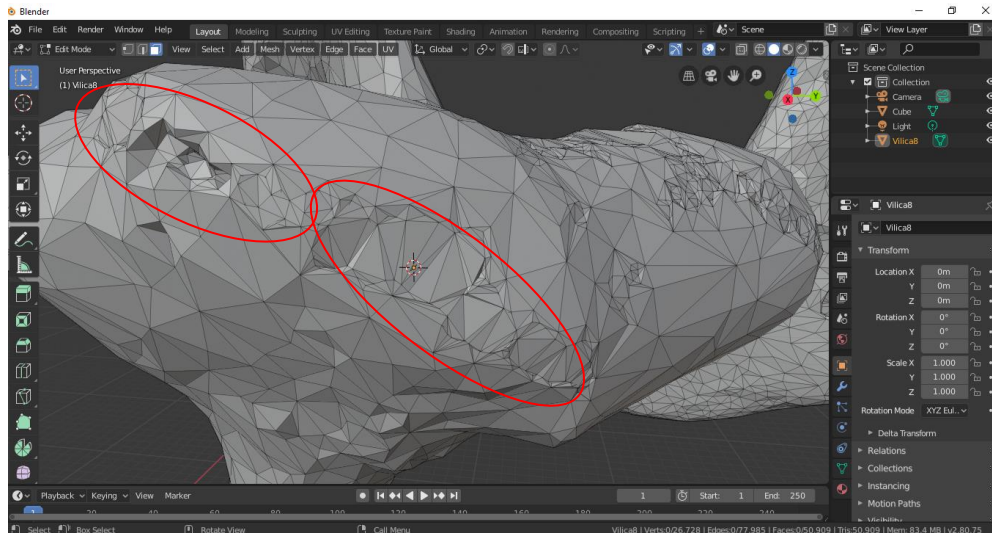
Slika 6. Uvećani prikaz modela gornje čeljusti u programu *Blender* s prikazanim primjerima grešaka (označeno crvenim krugom)



Slika 9. Uvećani prikaz modela gornje čeljusti u programu Blender s prikazanim primjerima ispravljenih grešaka (označeno crvenim krugom)



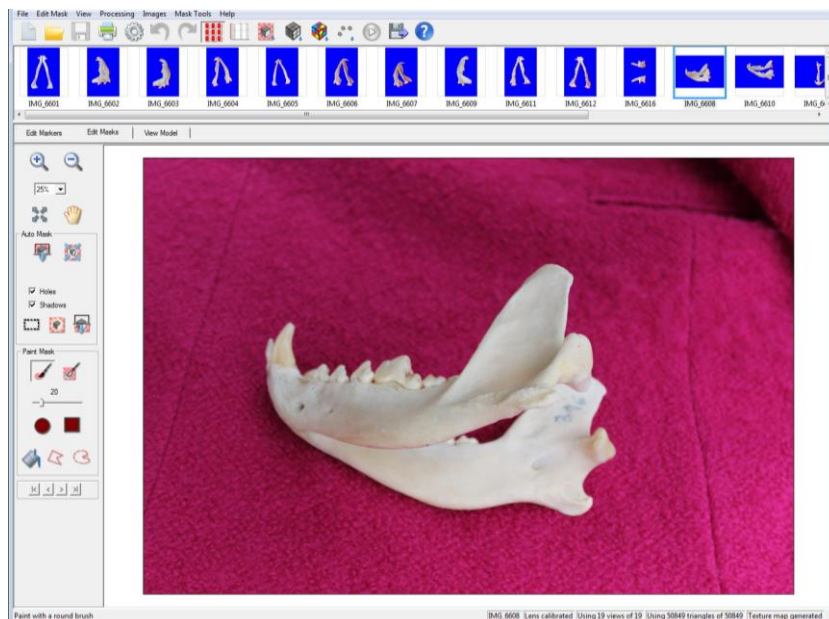
Slika 107. Uvećani prikaz modela donje čeljusti u programu *Blender* s prikazanim primjerima grešaka na *processus condylaris* (označeno crvenim krugom)



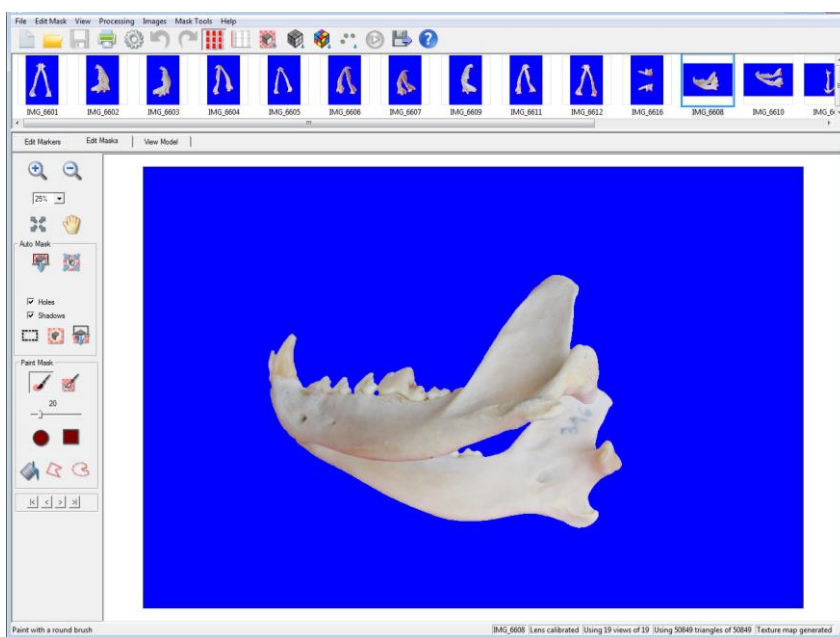
Slika 8. Uvećani prikaz modela donje čeljusti u programu *Blender*, s prikazanim primjerom ispravljenih grešaka na *processus condylaris* (označeno crvenim krugom)

4.2. Obrada digitalnog modela u programu *SD SOM Pro*

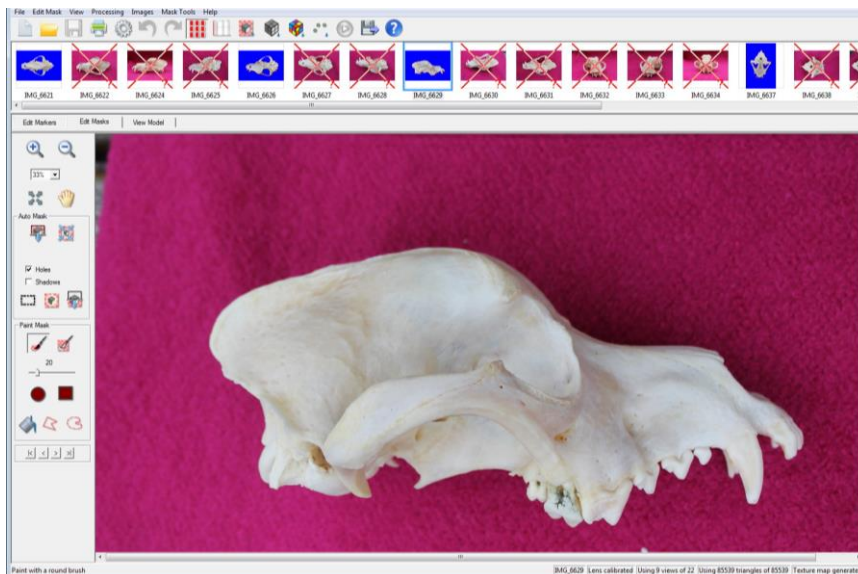
Digitalni model izrađen u programu *Blender* predstavlja 3D model čija površina nema teksturu prave kosti. Kako bi se postigao što stvarniji prikaz lubanje, kosti lubanje su fotografirane iz raznih kutova. Ukupno je izrađeno 30-ak fotografija koje su korištene za izradu teksture i obradu površine 3D modela. Na svakoj fotografiji obrisi kosti su automatski označeni, kako bi se kost odvojila od pozadine na kojoj je slikana. Potrebno je da se pozadina svojom bojom što više razlikuje od boje kosti kako bi program razlikovao kost i time ju što točnije označio. Na slikama 12. i 14. prikazano je kako fotografija lubanje izgleda s pozadinom, odnosno prije obrade, a na slikama 13. i 15. su fotografije nakon obrade.



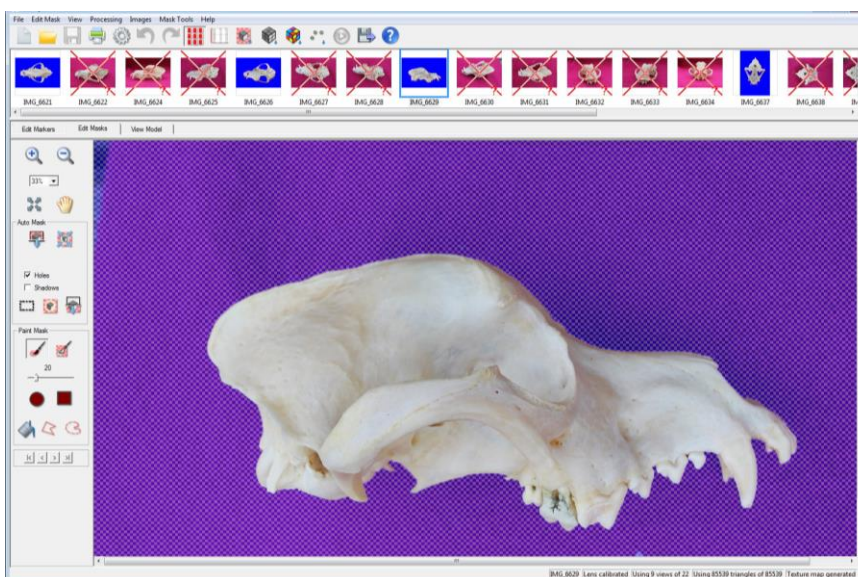
Slika 9. Fotografija donje čeljusti u programu *SD SOM Pro*, prije obrade



Slika 10. Fotografija donje čeljusti u programu *SD SOM Pro*, poslije obrade

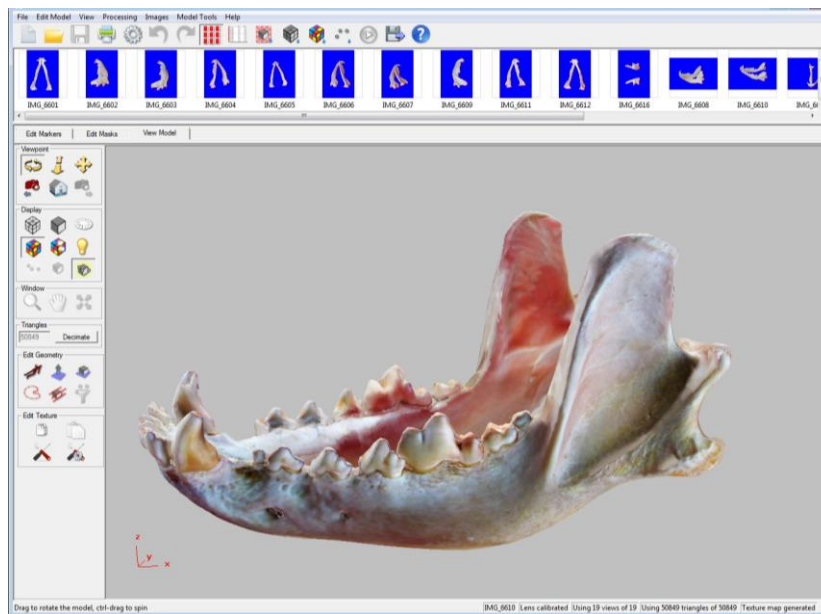


Slika 11. Fotografija lubanje u programu *SD SOM Pro*, prije obrade

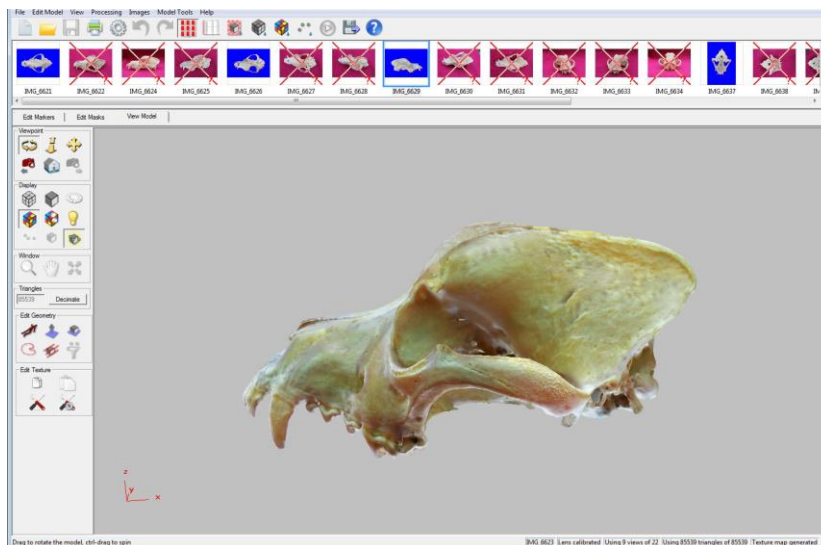


Slika 12. Fotografija lubanje u programu *SD SOM Pro*, poslije obrade

Obradene fotografije spojene su s digitalnim modelom u istom računalnom programu, odabirom slika, a zatim određenih programskih funkcija. Budući da su slikane iz različitih kutova na kraju smo dobili model koji je u cijelosti prekriven fotografijama, koje daju dojam prave kosti (tekstura) što je prikazano na slikama 16. i 17.



Slika 13. Model donje čeljusti s koštanom teksturom u programu *SD SOM Pro*



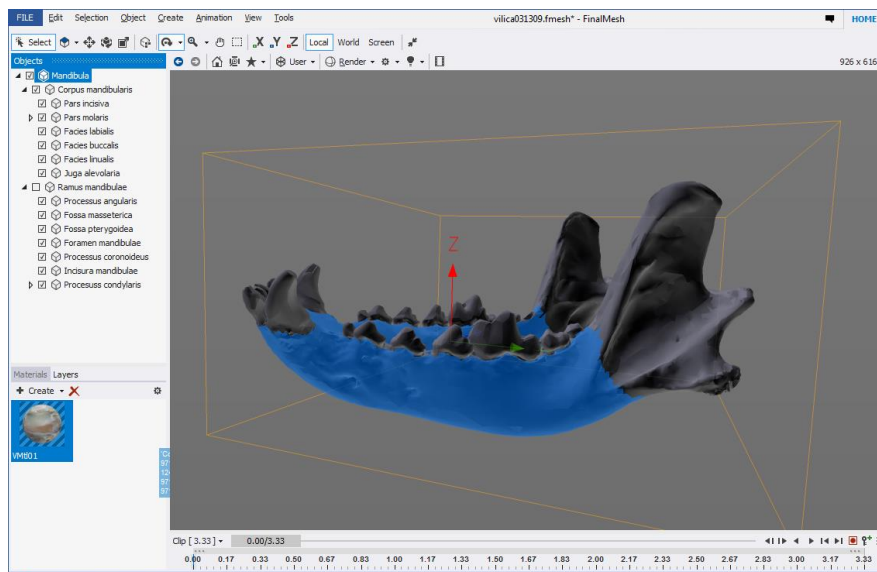
Slika 14. Model lubanje s koštanom teksturom u programu *SD SOM Pro*

4.3. Obrada digitalnog modela u programu *Final mesh*

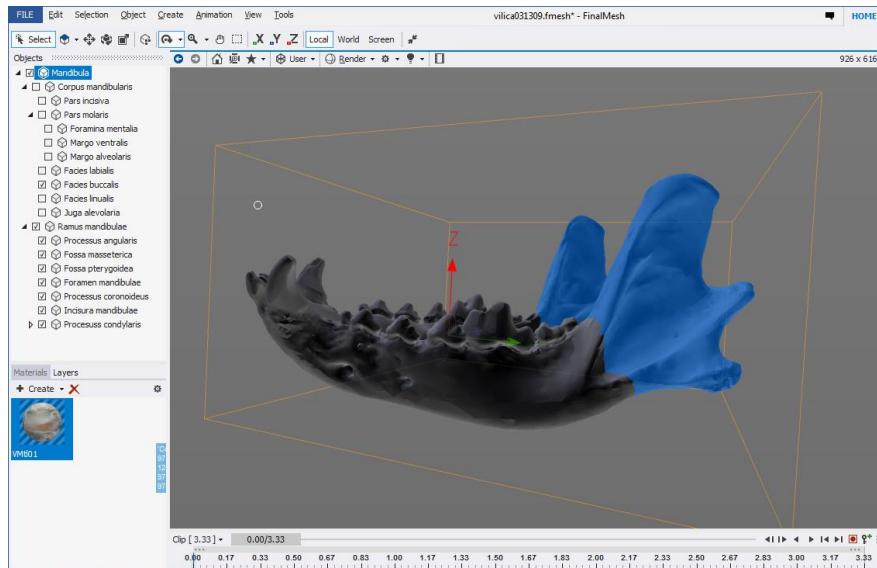
Na modelu s koštanom teksturom uz pomoć računalnog programa *Final mesh* označeni su anatomske dijelovi (Slika 18., 19., 20. i 21.). Od 36 anatomske pojmove koji su

navedeni za donju čeljust u *Nomina anatomica veterinaria* (ANONYMUS, 2017) vidljivo je na modelu dvadeset pojmova te ih je toliko i označeno. Na modelu lubanje od ukupno 406 vidljivo je i označeno 125 pojmova. Svi su pojmovi navedeni na latinskom jeziku.

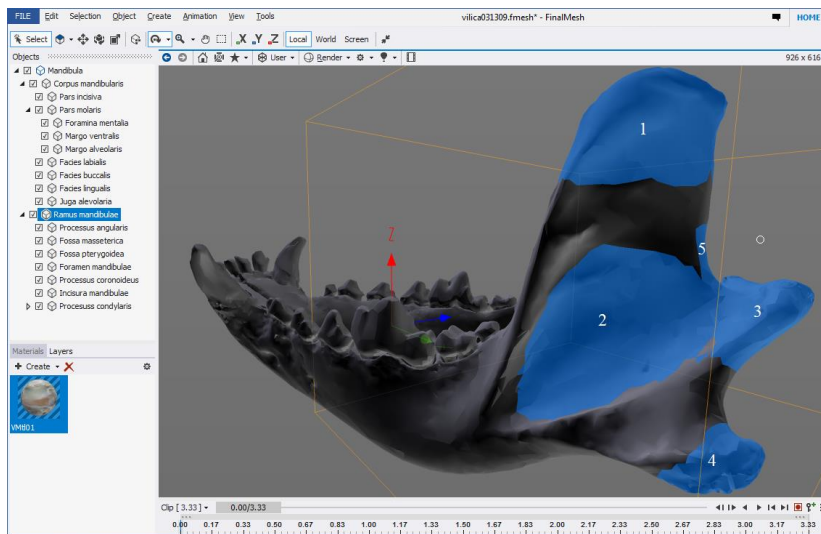
Pojedine dijelove digitalnog 3D modela lubanje psa moguće je uvećati i rotirati u željenom smjeru. Kako bi prikaz pojedinih dijelova bio jasniji, omogućena je opcija prikazivanja kostiju lubanje u različitim bojama. Odabirom jedne od četiri ravnine prikazuje se odabrana strana (lijeva, desna, dorzalna, ventralna, rostralna i kaudalna) čime se olakšava i ubrzava korištenje.



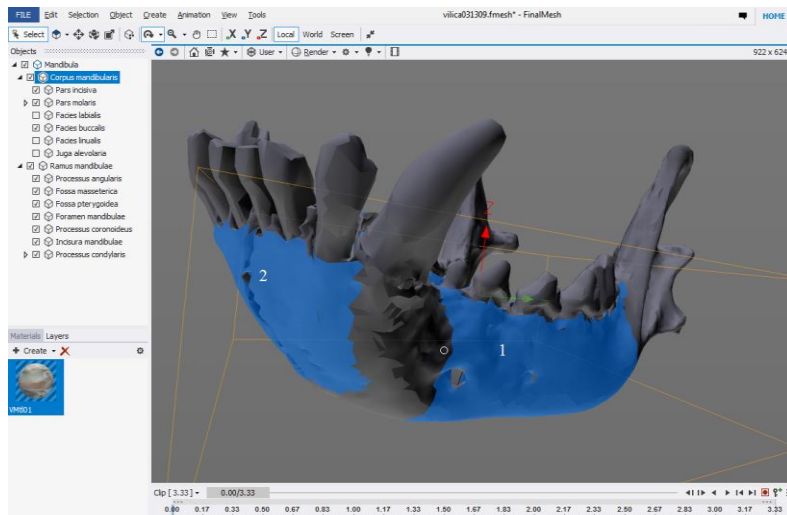
Slika 15. Model donje čeljusti u programu *Final Mesh* s prikazom lijeve strane s plavo označenim *corpus mandibulae*



Slika 16. Model donje čeljusti u programu *Final Mesh* s prikazom lijeve strane s plavo označenim *ramus mandibulae*



Slika 17. Model donje čeljusti u programu *Final Mesh*: uvećani prikaz lijeve strane, na *ramus mandibulae* plavo označeno pet dijelova: *processus coronoideus* (1), *fossa masseterica* (2), *processus condylaris* (3), *processus angularis* (4) i *incisura mandibulae* (5)



Slika 18. Model donje čeljusti u programu *Final Mesh*: uvećani prikaz rostralne strane s plavo označenim *pars molaris*(1) i *pars incisiva* (2)

Izrađeni digitalni 3D model lubanje psa s označenim anatomskim pojmovima bit će postavljen na mrežne stranice Veterinarskoga fakulteta, gdje će besplatno, u svega par koraka biti dostupan, studentima, znanstvenicima, stručnom osoblju i široj javnosti.

5. RASPRAVA

Malo udžbenika prikazuje detaljan opis anatomije lubanje pojedinih životinjskih vrsta, a za psa su to jedino ZIETZSCHMANN i sur. (1943), MILLER i sur. (1964), NICKEL i sur. (1986) te KÖNIG i LIEBICH (2009). Budući da je riječ o 2D prikazu pomoću fotografija i ilustracija, ipak slabo prikazuju neke dijelove lubanje. Atlasi poput BUDRAS i sur. (1994) te DONE i sur. (2009) daju nešto bolji prikaz anatomije lubanje psa. Osobito DONE i sur. (2009) daju dobar usporedni prikaz fotografije i odgovarajuće ilustracije, koji je studentu možda najprihvatljiviji, ali je nedostatak manjak detalja i različitih kutova gledanja. Koristeći boje za prikaz pojedine kosti, BUDRAS i sur. (1994) olakšavaju snalaženje na lubanji, ali također bez previše detalja.

Na izradu digitalnog 3D modela lubanje psa potaknuli su me nedostaci dostupnih modela od kojih niti jedan u cijelosti ne odgovara potrebama učenja anatomije lubanje koja se obrađuje u okviru predmeta *Anatomija s organogenezom domaćih životinja III* integriranog preddiplomskog i diplomskog studija veterinarske medicine na hrvatskom i engleskom jeziku Veterinarskoga fakulteta Sveučilišta u Zagrebu.

Jedan od glavnih nedostataka dostupnih modela bio je taj da je modele bilo teško pronaći pretraživanjem interneta. S obzirom na to da nastavni materijal mora biti lako dostupan i pristupačan, taj nedostatak riješili smo time što smo naš model postavili na mrežne stranice fakulteta. Tako je, u samo par koraka, dostupan ne samo studentima već je na raspolaganju svima koji se bave anatomijom lubanje psa. Također, ovaj model nije potrebno instalirati na računalo ili mobitel, niti izrađivati korisničke račune kako bi mu se moglo pristupiti, što je slučaj kod nekih modela (*Ivala learn – 3D veterinary anatomy, Easy anatomy- canine 3D anatomy*). Dovoljno je posjedovati bilo koji internetski preglednik i internetsku vezu.

Drugi po učestalosti nedostatak dostupnih digitalnih 3D modela lubanje psa je oskudno, nepotpuno ili nejasno označavanje anatomskih dijelova (*Dog (Canis familiaris) brachycephalic, dolichcephalic, Dog jaw*). Budući da je točnost označavanja anatomskih struktura ključan faktor za uspješno učenje, na modelu koji je izrađen ovim diplomskim radom označeno je što je više moguće njegovih dijelova. Osim toga, puno je vremena utrošeno kako bi anatomske strukture na modelu bile točno označene i jasno vidljive.

Pritiskom miša na određeni dio lubanje, on mijenja boju te je time jasno vidljiva njegova pozicija, veličina i njegove granice.

Dostupni digitalni modeli lubanje psa mogu se pregledavati samo u jednoj ili dvije ravnine čime ostaju otvorena pitanja o strukturama koje se nalaze sa suprotne strane. Nadalje, ne prikazuju jasne granice određenog dijela lubanje. Ponekad je potrebno uvećati određeni dio, kako bi ga jasnije proučili ili vidjeli, što također često nije moguće u dostupnim modelima (*Canine skull*). Za razliku od toga, korisnik može naš model rotirati u prostoru, u bilo kojem smjeru, kako bi vidio lubanju sa svih strana. Moguće je i uvećavanje, kako bi se vidjeli i najsitniji dijelovi.

Iako smo izradili kvalitetan model koji će biti od velike pomoći svim zainteresiranim, svjesni smo činjenice da on pokriva ipak samo jedan mali dio nastave iz anatomije. Anatomija se kao i veterina bavi brojnim životinjskim vrstama, a pas i njegova lubanja su samo jedan od dijelova. Ovaj model ima prvenstveno edukativnu svrhu, no nadamo se da će također potaknuti naše trenutne i buduće kolege za unaprjeđenjem ove metode učenja i da će u budućnosti biti raznih modela različitih životinjskih vrsta.

6. ZAKLJUČCI

1. Dosadašnji digitalni anatomske 3D modeli nisu dovoljno detaljno opisani i teško su dostupni.
2. Snimanjem lubanje psa CT uređajem dobiva se materijal pogodan za izradu digitalnog anatomske 3D modela.
3. Na površini modela izrađenog na temelju CT snimki moguće su manje nepravilnosti koje se mogu računalno ispraviti uz pomoć programa *Blender*.
4. Koštana tekstura 3D modela lubanje može se izraditi na temelju fotografija lubanje obrađenim u računalnom programu *SD SOM Pro*.
5. Označavanje anatomske dijelova lubanje mora se temeljiti na najnovijem izdanju službenog popisa anatomske pojmove *Nomina anatomica veterinaria*, a moguće je uz pomoć računalnog programa *Final mesh*.
6. Dostupnost digitalnog 3D anatomske modela lubanje psa postigla se postavljanjem na mrežne stranice Veterinarske fakulteta Sveučilišta u Zagrebu.

7. LITERATURA

- ANONYMUS: Easy anatomy- canine 3D anatomy. URL: <https://easy-anatomy.com>.
Pristupljeno 31.7.2019.
- ANONYMUS : Ivala learn – 3D veterinary anatomy. URL: <https://www.ivalallearn.com>.
Pristupljeno 31.7.2019.
- ANONYMUS (2017): Nomina anatomica veterinaria, 6. izdanje. International Committee on Veterinary Gross Anatomical Nomenclature. Hannover, Ghent, Columbia, MO, Rio de Janeiro.
- BUDRAS, K.-D., W. FRICKE (1994): Atlas der Anatomie des Hundes. Schlütersche, Hannover.
- DONE, S. H., P. C. GOODY, S. A. EVANS, N. C. STICKLAND (2009): Color atlas of veterinary anatomy: the dog and cat. Mosby Elsevier, Edinburgh, London, New York.
- DYCE, K. M., W. O. SACK, C. J. G. WENSING (2010): Textbook of veterinary anatomy. Saunders Elsevier, Philadelphia, Pennsylvania.
- GLUSCHITZ, S. (2019): Canine skull.
<https://sketchfab.com/3d-models/canine-skull-fractured-2daa218918e34f49af8fffd1c3a9f0a2>.
Pristupljeno 31.7.2019.
- KÖNIG, H. E., H.G. LIEBICH (2009): Anatomija domaćih sisavaca. Naklada Slap, Zagreb.
- MASSE UNIVERSITY, EDUCATIONAL TECHNOLOGY UNIT (2018): Dog jaw test.
URL:<https://sketchfab.com/3d-models/dog-jaw-test-cafe37ae3cef40ba845690084dfaedb1>.
Pristupljeno 31. 7. 2019.
- MICHEAU, A., D. HOA, S. BOROFKA (2019): Labeled anatomy of the head and skull of the dog on CT imaging (bones of cranium, brain, face, paranasal sinus, muscles of head).
URL: <https://www.imaios.com/en/vet-Anatomy/Dog/Dog-Head-CT?structureID=423&frame=356>.
Pristupljeno 30.7.2019.
- MILLER, M. E., G. C. CHRISTENSEN, H. E. EVANS (1964): Anatomy of the dog. W. B. Saunders Company, Philadelphia, London.
- NICKEL, R., A. SCHUMMER, E. SEIFERLE, J. FREWEIN, H. WILKENS, K.-H. WILLE (1986): The locomotor system of the domestic mammals. Volume 1., Verlag Paul Parey, Berlin, Hamburg.

SALOMON, F.-V., H. GEYER, U. GILLE (2008): Anatomie für die Tiermedizin. Enke Verlag, Stuttgart.

SCHALLER, O. (1992): Illustrated veterinary anatomical nomenclature. Ferdinand Enke Verlag, Stuttgart.

SISSON, S., J. D. GROSSMAN (1956): The anatomy of the domestic animals. W. B. Saunders Company, Philadelphia, London.

THE UNIVERSITY OF EDINBURGH. Dog (*Canis familiaris*) brachycephalic.

URL: <https://sketchfab.com/3d-models/dog-canis-familiaris-brachycephalic-610867e1995a48a5a80be342291e4520>.

Pristupljeno 31. 7. 2019.

THE UNIVERSITY OF EDINBURGH. Dog (*Canis familiaris*) dolichocephalic.

URL: <https://sketchfab.com/3d-models/dog-canis-familiaris-dolichocephalic-5d8d86a270b64f05aab45c3d09f350a6>.

Pristupljeno 31.7.2019.

ZIETSCHMANN, O., E. ACKERKNECHT, H. GRAU (1943): Ellenberger-Baum: Handbuch der vergleichenden Anatomie der Haustiere. Springer-Verlag, Berlin.

8. SAŽETAK

Izrada digitalnog anatomskeg modela lubanje psa

Marija Marić

Cilj ovog rada je staviti studentima na raspolaganje novo nastavno pomagalo, za svladavanje gradiva iz anatomije lubanje domaćih životinja. Riječ je o digitalnom trodimenzionalnom (3D) modelu lubanje psa koji bi studentima bio dodatna pomoć uz knjige i ostale literaturne izvore. Dostupni udžbenici pružaju samo dvodimenzionalni prikaz pomoću fotografija i ilustracija, često ne prikazuju cijelu kost i imaju manjkave opise. Trenutno dostupni anatomske modeli su nedostatni jer su nepotpuno označeni ili neki anatomske dijelovi uopće nisu istaknuti. Nadalje potrebno ih je platiti prije korištenja ili pak zahtjevaju određene operacijske sustave na računalima ili mobitelima. Digitalni anatomske 3D model lubanje psa izrađen je na temelju snimki pomoću CT uređaja. Prvotni model uređen je u računalnom programu *Blender*. Za izradu koštane teksture modela korišten je računalni program *SD Som Pro*, a za označavanje anatomske dijelova *Final mesh*. Anatomske dijelovi opisani su prema službenom popisu anatomske pojmove navedenih u *Nomina anatomica veterinaria*. Kako bi model ispunio svoju svrhu postavljen je na mrežne stranice Veterinarskog fakulteta Sveučilišta u Zagrebu i dostupan studentima i ostaloj zainteresiranoj javnosti.

Ključne riječi: 3D model, lubanja, pas, anatomija, digitalizacija

9. Summary

Design of a digital anatomical dog skull model

Marija Marić

The goal of this thesis is to provide students with a new teaching tool for the study of domestic animals' skull anatomy. A digital 3D model of a dog's skull was designed to serve as an additional help, alongside books and other resources of learning material. Available textbooks only provide a 2D view, using photos and illustrations and often they do not display the entire bone and have flawed descriptions. Currently available digital anatomical models are insufficient because they are incompletely marked or some anatomical parts are not visible at all. Furthermore, some of the available digital 3D models are not free of charge and must be paid before usage or they require a specific operating system on computers and mobile phones. The digital anatomical 3D dog skull model is made of recordings made by a CT device. The original model was edited in the computer program *Blender*. *SD Som Pro*, used to create bone texture and in *Final Mesh* the anatomical parts were labelled. Anatomical parts were described according to the official list of anatomical terms listed in *Nomina anatomica veterinaria*. To fulfill its purpose, the model has been uploaded on the website of the Faculty of Veterinary Medicine University of Zagreb and is available to students and the interested public.

Key words: 3D model, skull, dog, anatomy, digitalisation

10. ŽIVOTOPIS

Rođena sam u Zagrebu 12. siječnja 1995. Odrasla sam u Ličkom Osiku gdje nakon završetka Osnovne škole dr. Franje Tuđmana upisujem Opću gimnaziju u Gospiću. Nakon završetka gimnazije, 2013. upisujem Veterinarski fakultet Sveučilišta u Zagrebu. Stručnu praksu odradila sam u trajanju od dva mjeseca 2019. u sklopu Erasmus+ programa u *Peieterburen Zeehondencentrum*, Petieterburen, Nizozemska. Tečno govorim engleski jezik i posjedujem osnovna znanja iz njemačkog jezika.