

Tipovi limfoma i njihovo značenje kod pasa - pregledni rad

Klobučar, Sara

Master's thesis / Diplomski rad

2020

Degree Grantor / Ustanova koja je dodijelila akademski / stručni stupanj: **University of Zagreb, Faculty of Veterinary Medicine / Sveučilište u Zagrebu, Veterinarski fakultet**

Permanent link / Trajna poveznica: <https://um.nsk.hr/um:nbn:hr:178:849198>

Rights / Prava: [In copyright](#) / [Zaštićeno autorskim pravom.](#)

Download date / Datum preuzimanja: **2025-02-27**



Repository / Repozitorij:

[Repository of Faculty of Veterinary Medicine -
Repository of PHD, master's thesis](#)



**SVEUČILIŠTE U ZAGREBU
VETERINARSKI FAKULTET**

Klobučar Sara

**TIPOVI LIMFOMA I NJIHOVO ZNAČENJE
KOD PASA - PREGLEDNI RAD**

DIPLOMSKI RAD

Zagreb, 2020.

VETERINARSKI FAKULTET SVEUČILIŠTA U ZAGREBU
ZAVOD ZA VETERINARSKU PATOLOGIJU

Predstojnik: izv. prof. dr. sc. Marko Hohšteter

Mentor: izv. prof. dr. sc. Andrea Gudan Kurilj, DiplECVP

Članovi povjerenstva:

1. Izv. prof. dr. sc. Marko Hohšteter
2. Izv. prof. dr. sc. Andrea Gudan Kurilj
3. Prof. dr. sc. Branka Artuković
4. Dr. sc. Doroteja Huber (zamjena)

POPIS PRILOGA

SLIKE

Slika 1. Pas; povećani limfni čvorovi zahvaćeni limfomom.

Slika 2. Pas; povećan medijastinalni limfni čvor zahvaćen limfomom. Limfni čvor je homogene građe i sivkasto bijele boje.

Slika 3. Pas; limfom slezene: slezena difuzno, višestruko povećana sa bjeličastim područjima infiltracije neoplastičnih stanica.

Slika 4. Pas; limfom bubrega: multifokalna bjeličasta područja infiltracije tumorskih stanica.

Slika 5. Pas; crijevni (intestinalni) limfom. Difuzno zadebljanje stijenke sa poprečnim naborima sluznice.

Slika 6. Pas; limfom jetre. Jetra difuzno povećana sa multifokalnim bjeličastim područjima infiltrata tumorskih stanica.

Slika 7. (a i b). Pas; punktati limfnog čvora zahvaćenog limfomom pokazuju gustu populaciju relativno monomorfnih stanica koje dominiraju (više od 60%) nad ostalim stanicama.

Slika 8. (a i b). Pas; limfni čvor, limfom: a) difuzna infiltracija neoplastičnih limfocita zbog koje nestaje normalna arhitektura limfnog čvora. b) Limfom na velikom povećanju sa vidljivim karakteristikama jezgri i mitotskim figurama.

Slika 9. (a i b). Pas; limfni čvor, primjer B staničnog limfoma. Imunofenotipizacija pomoću imunohistokemije pokazuje pozitivnu reakciju u većini stanica (slika a) na CD79 protutijelo (B limfociti) te samo minimalno pozitivnu reakciju (slika b) na CD 3 protutijelo (T limfociti).

TABLICE

Tablica 1. Pasmine s povećanim i smanjenim rizikom za razvoj limfoma (TESKE i sur., 1994b; EDWARDS i sur., 2003.;VILLAMIL i sur., 2009.)

Tablica 2. Klinički stadiji multicentričnog limfoma pasa prema Svjetskoj zdravstvenoj organizaciji (OWEN, 1980.)

ZAHVALA

Zahvaljujem se prvenstveno svojoj mentorici, izv. prof. dr. sc. Andrei Gudan Kurilj, na velikoj pomoći i savjetima pri izradi ovog diplomskog rada. Veliko Vam hvala na svom strpljenju koje ste uložili kako bi ovaj rad i svoje školovanje privela kraju.

Također veliko hvala mojoj obitelji, koja je sve ove godine strpljivo čekala ovaj dan. Svoj diplomski rad posvećujem roditeljima koji su mi pružili najveću potporu tijekom cijelog studija. Hvala Vam na beskonačnom strpljenju, razumijevanju i ljubavi. Posebno hvala Baki koja je vjerovala u mene kad niti ja sama nisam.

Hvala svim prijateljima i kolegama koji su mi najljepše godine odrastanja učinili nezaboravnima.

Hvala Vam na zajedničkim trenucima, iskustvima i avanturama koji su od mene načinili osobu.

Posebno hvala Taniti, Perko, Luciji, Andreici, Kolačić, Lanici i mojoj Klobi jer uz svo znanje koje nosim s Veterinarskog fakulteta ostaju mi uspomene i prijatelji za cijeli život.

Nadam se da ću Vam se moći odužiti!

POPIS KRATICA

WHO- eng. World Health Organisation, Svjetska zdravstvena organizacija

GSE- enzim glutation-S-transferaza

GSTT1- glutation-S-transferaza theta 1

DNK- deoksiribonukleinska kiselina

EATL- eng. Enteropathy Associated T Lymphoma, T stanični limfom povezan s enteropatijom

ALP- alkalna fosfataza

DLBCL- eng. Diffuse Large B Cell Lymphoma, Difuzni limfom velikih B-limfocita

MZL- eng. Marginal Zone Lymphoma, Limfom marginalne zone

PTCL-NOS- eng. Peripheral T Cell Lymphoma – Not Other Specified, Periferni T stanični limfom koji nije drugačije specificiran

TZL- eng. T-Zone Lymphoma, Limfom T zone

T-LBL- eng. T-Cell Lymphoblastic Lymphoma, T stanični limfoblastični limfom

PCR- eng. Polymerase Chain Reaction, lančana reakcija polimerazom

PARR- eng. PCR assay for antigen receptor rearrangement,

TK1- eng. Thymidine kinase 1, Timidin kinaza 1

MCP-1- eng. Monocyte chemotactic protein – 1, Monocitni kemotaktični protein 1

VEGF- eng. Vascular Endothelial Growth Factor, vaskularnog endotelni factor rasta

MMP- eng. matrix-metalloproteinase, matriksna metaloproteinaza

CCNU- 1-[2-chloroethyl]3-cyclohexyl-1-nitrosurea)

CHOP protokol- akronim za terapiju ciklofosamidom, doksorubicinom, vinkristinom i prednizolonom a često i L- asparginazom (L-CHOP)

SADRŽAJ RADA

1.UVOD.....	1
2.PREGLED LITERATURE.....	3
2.1. EPIDEMIOLOGIJA.....	4
2.2. ETIOLOGIJA.....	5
2.3. KLINIČKA PREZENTACIJA I MORFOLOGIJA LIMFOMA.....	6
2.4. DIJAGNOSTIKA.....	13
2. 4. 1. Pretrage krvi i mokraće.....	13
2. 4. 2. Rendgenološka i ultrazvučna pretraga.....	14
2. 4. 3. Citologija, histologija, imunofenotipizacija.....	15
2. 4. 4. Histopatološke karakteristike najčešćih tipova limfoma kod pasa.....	17
2. 4. 5. Tehnike temeljene ne PCR-u (testiranje klonalnosti limfocita).....	19
2. 4. 6. Biomarkeri.....	19
2.5. TERAPIJA.....	20
2. 5. 1. Kemoterapija.....	20
2. 5. 2. Radioterapija.....	21
2. 5. 3. Imunoterapija.....	21
3.RASPRAVA.....	22
4.ZAKLJUČCI.....	25
5.POPIS LITERATURE.....	26
6.SAŽETAK.....	33
7. SUMMARY.....	34
8.ŽIVOTOPIS.....	35

1.UVOD

Limfomi (limfosarkomi, maligni limfomi) obuhvaćaju grupu novotvorenina koja se razvija iz limfoidnih tkiva izvan koštane srži, najčešće kod pasa srednje i starije dobi. Zbog mnogo različitih oblika, limfomi se mogu dijeliti na nekoliko načina, a najčešće anatomski (alimentarni, multicentrični i dr.), na osnovu imunofenotipa, stanične morfologije (veličina, udio mitozna), histološkog izgleda (difuzan, folikularan), biološkom ponašanju (stupanj agresivnosti) (ZACHARY i MCGAVIN, 2008.). Svrstavamo ih u jednu od najčešćih novotvorenina pasa s prosječnom incidencijom između 20 i 107 na 100 000 pasa, što je u postotku između 12 -18% od svih psećih tumora (DOBSON i sur., 2001.; SHIFFMAN i BRENN, 2015.).

U prošlosti su korišteni različiti načini klasifikacije ovih tumora, a trenutni standard predstavlja klasifikacija Svjetske zdravstvene organizacije (WHO, World Health Organisation, *engl.*) (BRUCH i sur., 2014.). Ova klasifikacija prilagođena je psu te je trenutno identificirano 30 različitih tipova limfoma (FOURNEL- FLEURY i sur., 2002.; VALLI i sur., 2011.)

Klinički, svaka organomegalija (npr. generalizirano povećanje limfnih čvorova) ili nenormalni nalaz ultrazvučnog pregleda (npr. zadebljanje crijeva nenormalne ehogenosti) često daje sumnju na limfom. Pretrage krvi i mokraće mogu ukazati na širok spektar nespecifičnih abnormalnosti te uvelike ovise o anatomske lokalizaciji samoga limfoma te isto kao i rendgenološka i ultrazvučna pretraga koriste se za postavljanje sumnje na limfom (ZANDVLIET, 2016.).

Konačna dijagnoza limfoma obično se bazira na aspiracijskoj citološkoj pretrazi, biopsiji i/ili histopatologiji. Histološki i citološki limfom karakteriziraju morfološki atipični limfociti te narušena normalna građa tkiva (ZACHARY i MCGAVIN, 2008.). Prema protutijelima možemo odrediti imunofenotip limfoma te ga svrstati u B ili T stanični limfom. Ukoliko je mikroskopska procjena otežana ili nemoguća, u razlikovanju reaktivne od neoplastične proliferacije limfocita može nam pomoći PARR test (PCR assay for antigen

receptor rearrangement, *engl.*) koji predstavlja najčešće korištenu PCR tehniku u dijagnostici limfoma.

Iako se samo mali dio pasa s limfomom doista izliječi, velika većina može se dugotrajno i uspješno držati pod kontrolom uz adekvatnu kemoterapiju (ZANDVLIET, 2016.). Najučinkovitija je terapija prema CHOP protokolu koji čini osnovu za većinu trenutnih protokola koji se koriste za liječenje limfoma. Iako radioterapija i imunoterapija imaju ograničenu ulogu u liječenju ponekad se ipak koriste kao pomoćna terapija.

Svrha ovog diplomskog rada je objediniti podatke dosadašnjih istraživanja o limfomima pasa. Posebno će biti naglašene dosadašnje spoznaje o kliničkoj manifestaciji i morfologiji limfoma te metode dijagnostike i terapije ovih tumora.

2.PREGLED LITERATURE

2.1. EPIDEMIOLOGIJA

Iako se pseći limfom često gleda kao pojedinačna bolest, ona zapravo obuhvaća brojne klinički i morfološki različite oblike neoplazije limfoidnih stanica. Tijekom proteklih desetljeća učestalost limfoma se povećala, a sličan trend zabilježen je i kod ljudi (CARTWRIGHT i sur., 1999.; HOWLADER i sur., 2012.) te se pretpostavlja da za obje vrste postoje zajednički (okolišni) faktori rizika. (PASTOR i sur., 2009).

Limfom se može pojaviti kod svih pasmina pasa, ali je najzastupljeniji kod srednje velikih i velikih pasmina pasa (tablica 1.). Najčešće su zabilježeni u pasmine bullmastiff, rottweiler i škotski terijer (ZANDVLIET, 2016.).

Tablica 1. Pasmine s povećanim i smanjenim rizikom za razvoj limfoma (ZANDVLIET, 2016.).

<i>Smanjeni rizik</i>	<i>Povećani rizik</i>
<i>Chihuahua, Jazavčar, Pomeranac, Pudlica, Jorkširski terijer</i>	<i>Basetski gonič, Bernski planinski pas, Flandrijski stočarski pas, Bokser, Buldog, Bulmastif, Koker španijel, Doberman, Pinč, Njemački ovčar, Zlatni retriever, Irski vukodlak, Labrador, Retriver, Bernardinac, Škotski terijer</i>

Limfom se može dijagnosticirati u bilo kojoj dobi, ali se najčešće pojavljuje kod pasa srednje dobi i starijih pasa. Nadalje, ne postoji značajna spolna predispozicija, ali se smatra da intaktne ženke imaju manji rizik za pojavu limfoma (VILLAMIL i sur., 2009.). Ovo opažanje moglo bi biti slično onome kod ljudi kod kojih žena u predmenopauzi ima najmanji rizik za razvoj limfoma (TESKE i sur., 1987.).

Najčešći oblik limfoma kod pasa je multicentrični limfom s generaliziranim povećanjem limfnih čvorova (80- 85% od ukupnog broja slučajeva), a većina od njih (oko

80%) su tumori srednjeg do visokog stupnja malignosti. Rijedi oblici limfoma pasa uključuju alimentarni, timički i kutani oblik te sporadične slučajeve koji se mogu pojaviti na bilo kojoj lokaciji.

Otprilike 70- 80% limfoma su podrijetla B limfocita. Premda su preostali slučajevi uglavnom T-limfocitnog podrijetla, mogu se javiti i "nulti" limfomi (non-B, non-T, najvjerojatnije podrijetlom od urođenih stanica ubojica ili NK stanica) (ZACHARY i MCGAVIN, 2008.).

2.2. ETIOLOGIJA

Iako točan uzrok nastanka limfoma kod pasa nije jasan, smatra se da život u industrijskim područjima i izloženost kemikalijama (GAVAZZA i sur., 2001.; TAKASHIMA - UEBELHOER i sur., 2012.), život u područjima u blizini spalionica otpada, radioaktivnih ili zagađenih mjesta (MARCONATO i sur., 2009.; PASTOR i sur., 2009.) i izloženost magnetskim zračenjima povećavaju rizik od razvoja limfoma. Nadalje, poznato je da vjerojatnu ulogu u kancerogenezi imaju i toksini iz okoliša na što ukazuje i činjenica da su defektni genotipovi enzima glutation-S-transferaze (GST), a posebno GST theta 1 (GSTT1) previše zastupljeni u humanim tumorima. Od 27 varijanti GSTT1 idnetificiranih u psa, utvrđeno je da je 1 genotip prisutan u 18% svih slučajeva limfoma (GINN i sur., 2014.).

Neuspjeh u popravljaju oštećenja deoksiribonukleinske kiseline (DNK), koje proizlazi npr., od oksidativnog stresa ili zračenja, povećava rizik od razvoja neoplastičnih bolesti. Otkriveno je da zlatni retrieveri s limfomom imaju niži kapacitet za popravak oštećenja DNK u usporedbi sa zlatnim retrieverima bez limfoma (THAMM i sur., 2013.)

Disfunkcionalni imunološki sustav također može imati ulogu u nastajanju limfoma. Iako za pse ima malo podataka koji podržavaju ovu teoriju, autoimune bolesti se češće javljaju kod pasa s limfomom (KELLER, 1992.) .

Etiologija kutanih limfoma također nije sasvim jasna, a u jednom istraživanju je uočen povećan rizik za razvoj kutanog limfoma kod pasa koji boluju od atopijskog dermatitisa (SANTORO i sur., 2007.)

2.3. KLINIČKA PREZENTACIJA I MORFOLOGIJA LIMFOMA

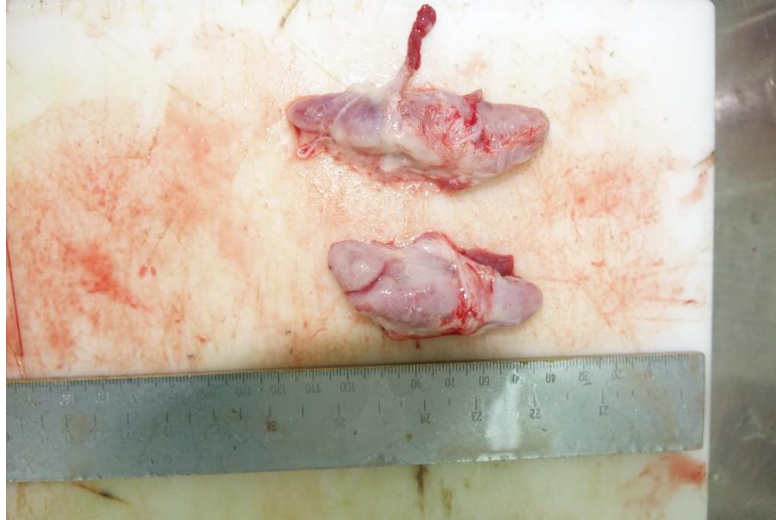Najčešći klinički oblik limfoma je multicentrični koji zahvaća periferne limfne čvorove, a postoji i ekstranodalni oblik koji uključuje medijastinalni, abdominalni (gastrointestinalni, limfomi jetre, slezene i bubrega), kutani, očni, limfomi središnjeg živčanog sustava i plućni. Klinički prikaz limfoma može se dodatno komplicirati prisutnošću paraneoplastičnog sindroma.

Multicentrični limfom

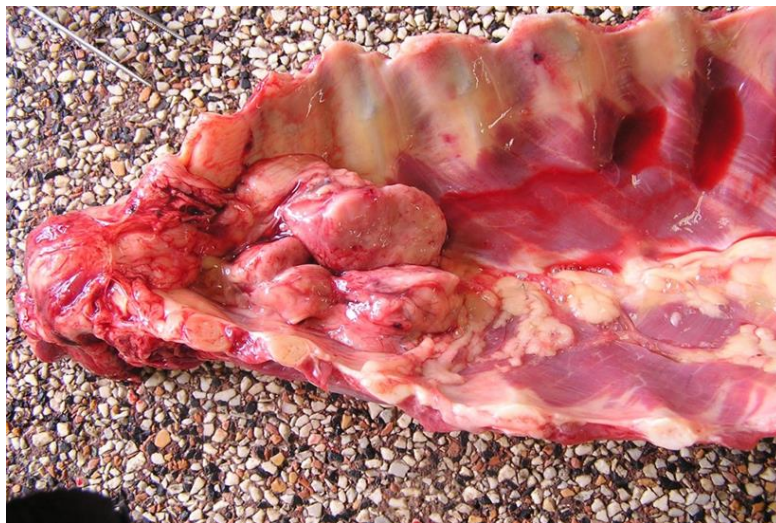Multicentrični limfom (slika 1., 2., 3. i 4.) čini oko 75% svih slučajeva psećih limfoma (PONCE i sur., 2010.), a prema kriterijima Svjetske zdravstvene organizacije postoji pet kliničkih stadija (OWEN, 1980.) (tablica 2.).

Tablica 2. Klinički stadiji multicentričnog limfoma pasa prema Svjetskoj zdravstvenoj organizaciji (OWEN, 1980.)

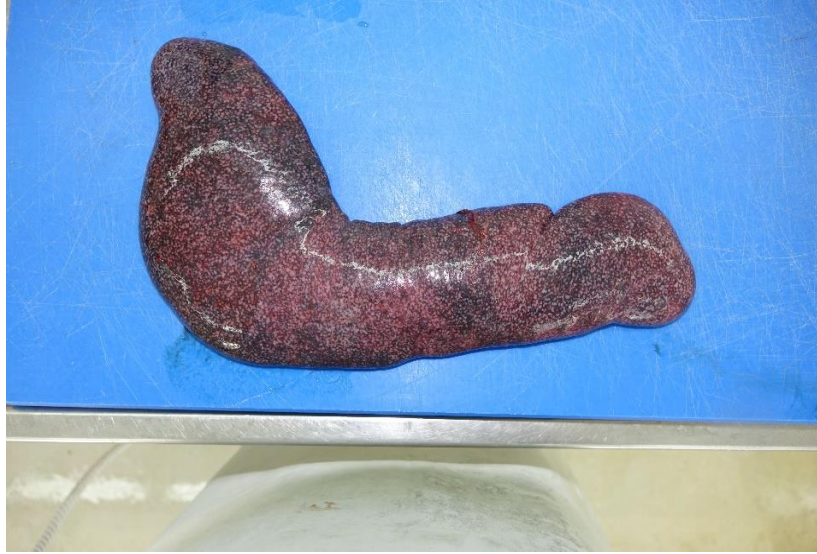<i>Stadij</i>	
<i>I</i>	Zahvaćen jedan limfni čvor ili limfoidno tkivo u jednom organu (osim koštane srži)
<i>II</i>	Regionalno je zahvaćeno više limfnih čvorova (sa/bez zahvaćenih tonzila)
<i>III</i>	Generalizirano zahvaćeni limfni čvorovi
<i>IV</i>	Od prvog do trećeg stadija sa zahvaćenom jetrom i/ili slezenom
<i>V</i>	Od prvog do četvrtog stadija sa zahvaćenom koštanom srži ili krvi
<i>podstadi</i>	
<i>j</i>	
<i>a</i>	Bez prisutnosti sistemskih znakova
<i>b</i>	Prisutnost sistemskih znakova (groznica, gubitak više od 10% tjelesne težine, hiperkalcemija)



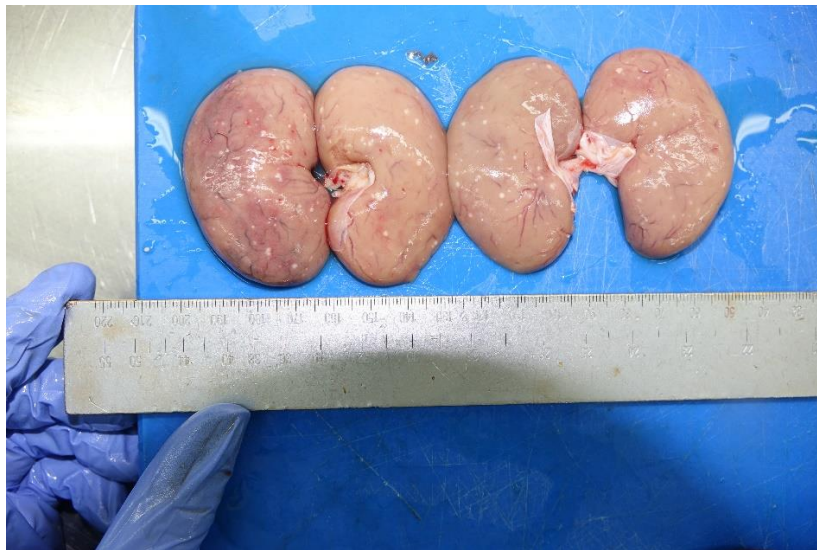Slika 1. Pas; povećani limfni čvorovi zahvaćeni limfomom. (Izvor: Zavod za veterinarsku patologiju).



Slika 2. Pas; povećan mediastinalni limfni čvor zahvaćen limfomom. Čvor je homogene građe i sivkasto bijele boje. (Izvor: Zavod za veterinarsku patologiju).



Slika 3. Pas; limfom slezene: slezena difuzno, višestruko pevećana sa bjeličastim područjima infiltracije neoplastičnih stanica. (Izvor: Zavod za veterinarsku patologiju).



Slika 4. Pas; limfom bubrega: multifokalna bjeličasta područja infiltracije tumorskih stanica. (Izvor: Zavod za veterinarsku patologiju).

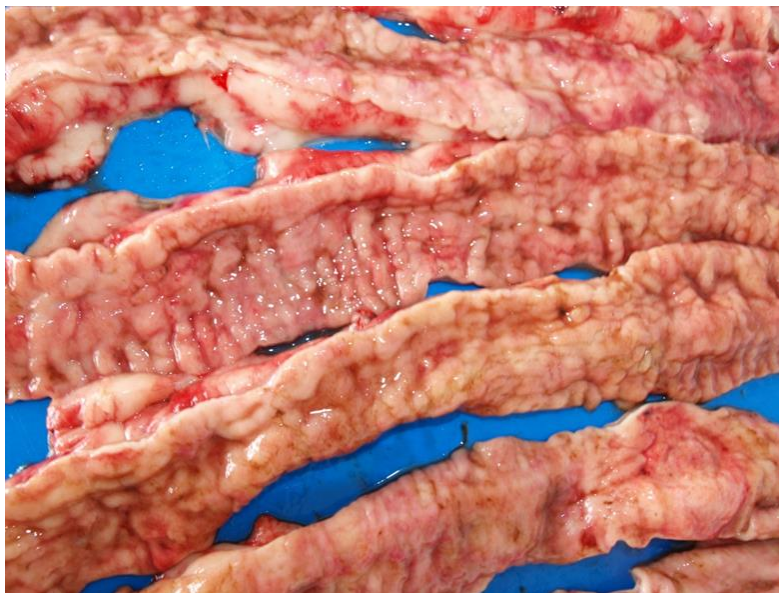Medijastinalni limfom

Timički ili kranijalni medijastinalni limfom češći je kod mlađih pasa (DAY, 1997.) i gotovo je uvijek T- staničnog porijekla. Klinički znakovi uključuju dispneju (zbog pritiska mase i/ili pleuralnog izljeva), poliuriju/ polidipsiju (zbog hiperkalcemije) ili sindrom vene cave cranialis. Ovaj sindrom karakterizira edem glave i vrata koji je rezultat velike

medijastinalne mase koja ograničava venski povratak krvi u srce (FOURNEL- FLEURY i sur., 2002.).

Gastrointestinalni limfom

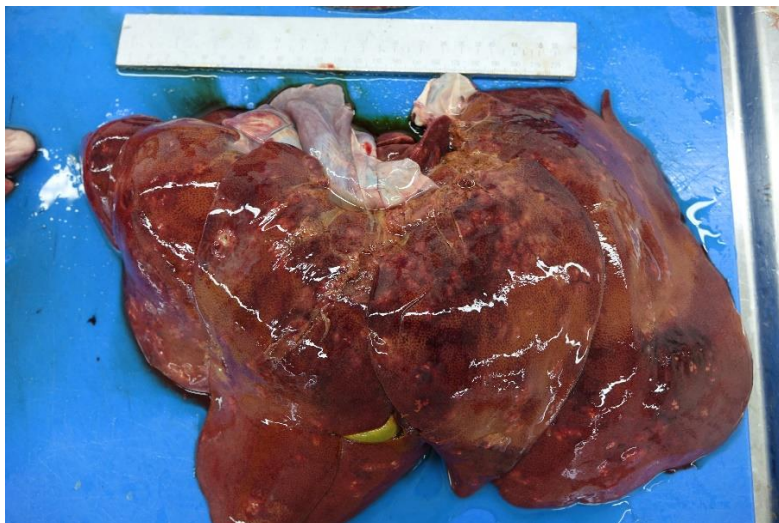
Gastrointestinalni limfom nema dobne, spolne ili pasminske predispozicije, ali bokseri i shar-pei su pasmine kod kojih se najčešće pojavljuje (COYLE i STEINBERG, 2004.). Njegovo pojavljivanje, kao primarni gastrointestinalni limfom, nije uobičajeno u ljudi kao ni u pasa te čini 10-15% i 5-7% od svih slučajeva limfoma (VALLI i sur., 2017.). Dok kod ljudi kao primarni limfom gastrointestinalnog sustava prevlada B- stanični limfom, kod pasa je većina slučajeva klasificirana kao T-stanični limfom povezan s enteropatijom (Enteropathy Associated T Lymphoma, EATL, *engl.*) tipa 1, kojeg karakteriziraju velike limfoidne stanice i često je povezan s nekrozom, transmuralnom infiltracijom i brzim kliničkim tijekom. Suprotno tome, EATL tip 2 je najčešći crijevni limfom kod mačaka, ali je neuobičajen kod pasa i obično pokazuje indolentnije ponašanje i rijetko izaziva nekrozu (LEE i sur., 2017.; VALLI, 2007.). Gubitak slojevitosti crijevne stijenke te u manjoj mjeri povećana debljina stijenke (slika 5.) i mezenterijalna limfadenopatija upućuju na neoplaziju (PENNICK i sur., 2003.), ali za postavljanje konačne dijagnoze potrebna je biopsija.



Slika 5. Pas; crijevni (intestinalni) limfom. Difuzno zadebljanje stijenke sa poprečnim naborima sluznice. (Izvor: Zavod za veterinarsku patologiju).

Limfom jetre

Primarni limfom (slika 6.) jetre je relativno rijedak i prognoza je loša u usporedbi s drugim anatomskim oblicima limfoma. Opisana su dva oblika primarnog jetrenog T-staničnog limfoma (hepatosplenični i hepatocitotropni) i oba su imala vrlo lošu prognozu s obzirom da su svi psi uginuli u roku od 24 dana nakon postavljanja dijagnoze (KELLER i sur., 2013.).



Slika 6. Pas; limfom jetre. Jetra difuzno povećana sa multifokalnim bjeličastim područjima infiltrata tumorskih stanica. (Izvor: Zavod za veterinarsku patologiju).

Kutani limfom

Kutani limfom je tipični limfom T- stanica i najčešće epiteliotropan (DAY, 1995.). Prema WHO klasifikaciji postoje tri oblika kutanih epiteliotropnih T- staničnih limfoma: mycosis fungoides, Sezary syndrome i pagetoidna retikuloza (MOORE i sur., 2009.). Mycosis fungoides je limfom podrijetla CD8+ T-stanica koji uglavnom pogađa starije pse (prosječna dob 11 godina) bez jasne pasminske predispozicije (MOORE i sur., 1994.c), ali neka istraživanja pokazuju relativno veći broj boksera i kovrčavih bišona oboljelih od ovog tipa limfoma (ZANDVLIET, 2016.).

Kožne lezije su različitog izgleda i uključuju difuzni eritem, ljuškanje kože, žarišnu hipopigmentaciju, plakove i kvržice (MAGNOL i sur., 1996.; FONTAINE i sur., 2010.). U

početku je bolest ograničena na kožu ali kasnije se mogu pojaviti limfadenopatija, leukemija i istodobna zahvaćenost unutarnjih organa, stadij koji se kod ljudi naziva Sezaryev sindrom (MAGNOL i sur., 1996.). Općenito, kod kutanih limfoma prognoza je loša, vrijeme preživljavanja od nekoliko mjeseci do 2 godine, a liječenje često ima slab učinak (FONTAINE i sur., 2010.).

Eksfolijativna eritroderma jedan je od kliničkih znakova koji se može javiti kod kutanog limfoma, a očituje se eritemom koji pokriva zahvaćeno područje kože i ponekad je povezana i sa pruritusom. Mogu se opaziti ljuskanja kože i erozije ili ulceracije, hipopigmentacija i alopecija. Lezije su obično generalizirane, ali glava i trup mogu biti teže pogođeni te se također može pojaviti primarna (neoplastična) ili sekundarna (reaktivna) limfadenopatija (GROSS i sur., 2005.). Eksfolijativna eritroderma napreduje do oblika plaka ili nodula kada vlasnici obično i primjete promjene na koži. Nodularni oblik je obično manje praćen pruritusom od plaka, osim ako se ne pojave sekundarne infekcije. Čvorići su promjera od nekoliko milimetara do nekoliko centimetara i u većini slučajeva nisu bolni (MORRISON, 2001.). U završnoj fazi javljaju se eritem, ljuskanje kože i ulceracija, a u središtu lezije može se primjetiti nekroza (GOLDSCHMIDT i SHOFER, 1992.).

Još jedan oblik limfoma koji se relativno često pojavljuje kod pasa je mukokutan oblik i koji se očituje pojavom eritema, difuzne infiltracije, alopecije, hipopigmentacije i erozije/ulceracije na mukokutanim spojevima kao što su usne, nos i kapci (GROSS i sur., 2005.).

Također, jedan od češćih oblika limfoma kod pasa je i oralni oblik, a u rijetkim slučajevima lezije su ograničene samo na oralnu sluznicu. Lezije su uzrokovane limfocitnom infiltracijom gingive, jezika ili nepca, a ulceracije se mogu očekivati i kasnije tijekom bolesti (GROSS i sur., 2005.).

Očni limfom

Primarni očni limfom je relativno rijedak oblik limfoma (manje od 0,5% svih slučajeva limfoma) i češće je povezan sa sekundarnim uveitisom (MASSA i sur., 2002.). Očni limfom uglavnom je B-staničnog porijekla, a može se manifestirati i kao intraokularna masa ili bolest konjunktiva (OTA- KUROKI i sur., 2014.; WIGGANS i sur., 2014.) ali

također može zahvaćati i ekstraokularne strukture poput palpebralne konjunktive i limfoidnog tkiva trećeg oćnog kapka (DONALDSON i DAY, 2000.; HONG i sur., 2011.).

Plućni limfom

Smatra se uobićajenom pojavom u psećim limfomima te se može pojaviti kao primarna ili sekundarna bolest uz bilo koji drugi oblik limfoma (YOHN i sur., 1994.). Respiratorni znakovi su rijetki, osim pri pojavi pleuralnog izljeva. Plućni limfom može rezultirati alveolarnim, bronhijalnim i/ili instersticijskim infiltratima, pleuralnim izljevom i limfadenopatijom (GEYER i sur. 2010.). Torakalna radiografija i trahealni ispirak su obićno manje uspješne metoda za postavljanje dijagnoze od bronhoalveolarne lavaže (HAWKINS i sur., 1993.).

Ostali oblici limfoma

Limfomi živćanog sustava su u pasa relativno rijetki, a mogu zahvaćati centralni i periferni živćani sustav. Na kraju, limfomi mogu zahvatiti bilo koji organ ili lokaciju u tijelu pa su tako opisani limfomi skeletne muskulature, sinovijalne membrane, prostate, mokraćnog mjehura i dr. (ZANDVLIET, 2016.).

2.4. DIJAGNOSTIKA

Kod svake organomegalije (npr. generalizirano povećanje limfnih čvorova) ili nenormalnog nalaza ultrazučnog pregleda (npr. zadebljanje crijeva nenormalne ehogenosti) često se posumnja i na limfom. Konačna dijagnoza obično se bazira na aspiracijskoj citološkoj pretrazi, biopsiji i/ili histopatologiji. Histološki i citološki limfom karakteriziraju morfološki atipični limfociti te narušena normalna građa tkiva (ZACHARY i MCGAVIN, 2008.).

2. 4. 1. Pretrage krvi i mokraće

Hematološka i biokemijska pretraga krvi rutinski se provodi kod većine pasa kojima je dijagnosticiran limfom i može pokazati širok spektar nespecifičnih abnormalnosti (GAVAZZA i sur., 2008.). Većina pasa imati će blagu do umjerenu neregenerativnu anemiju, ali anemija može nastati i zbog gubitka krvi (gastrointestinalni limfom) ili (sekundarne) imunološki posredovane hemolitičke anemije (DAY, 1996.). Povremeno se kod bubrežnog limfoma javlja porast broja eritrocita (policitemija) (DURNO i sur., 2011.) i smatra se da nastaje kao posljedica neprimjerenog izlučivanja eritropoetina.

Iako je broj leukocita obično normalan, opisani su i leukocitoza i leukopenija. U većini slučajeva, leukocitoza predstavlja upalni odgovor (neutrofilija), pri čemu leukemija čini otprilike 20% slučajeva leukocitoze (GAVAZZA i sur., 2008.). Blaga, asimptomatska trombocitopenija je česta, ali povremeno se primjećuje i trombocitoza (NEEL i sur., 2012.). Većina pasa sa limfomom pokazat će i blage abnormalnosti u svom hemostatskom profilu kao npr. hiperkoagulabilnost (KOL i sur., 2013.). Ukoliko limfom zahvati jetru može se povećati aktivnost alkalne fosfataze (ALP) (WIEDEMANN i sur., 2005.).

Hiperkalcemija se nalazi u otprilike 10 do 15% slučajeva limfoma kod pasa te je isključivo povezana s limfomom T-stanica. Od promjena u mokraći, proteinurija se navodi

kao uobičajeni nalaz kod pasa s multicentričnim limfomom. Obično je blaga, neovisna o stadiju limfoma i ne utječe na prognozu (ZANDVLIET, 2016.).

Koštana srž zahvaćena je kod otprilike 55% pasa sa limfomom , a zahvaćenost koštane srži se ne može precizno predvidjeti iz krvne slike (MARTINI i sur., 2013.). Budući da se biopsija koštane srži ili protočna citometrija uzoraka koštane srži ne provode rutinski u veterinarskoj medicini, citološki pregled aspirata koštane srži ostaje najčešće korištena tehnika koja se pokazala dovoljnom za utvrđivanje zahvaćenosti koštane srži (AUBRY i sur., 2014.). Budući da se biopsija koštane srži smatra invazivnim postupkom, a ishod ima ograničen učinak na prognozu ili liječenje, trenutno se ne preporučuje rutinsko obavljanje biopsije koštane srži (VAIL i sur., 2010.).

2. 4. 2. Rendgenološka i ultrazvučna pretraga

Rendgenska snimka grudnog koša i abdomena kod pasa sa multicentričnim limfomom može pokazati određene abnormalnosti, no nisu specifične i mogu samo sugerirati limfom kao jednu od mogućih diferencijalnih dijagnoza (BLACKWOOD i sur., 1997.). Rendgen grudnog koša će pokazati abnormalne nalaze u 70% slučajeva limfoma te će uključivati torakalnu limfadenopatiju, plućne infiltrate i prisutnost kranijalne medijastinalne mase (STARRAK i sur., 1997.).

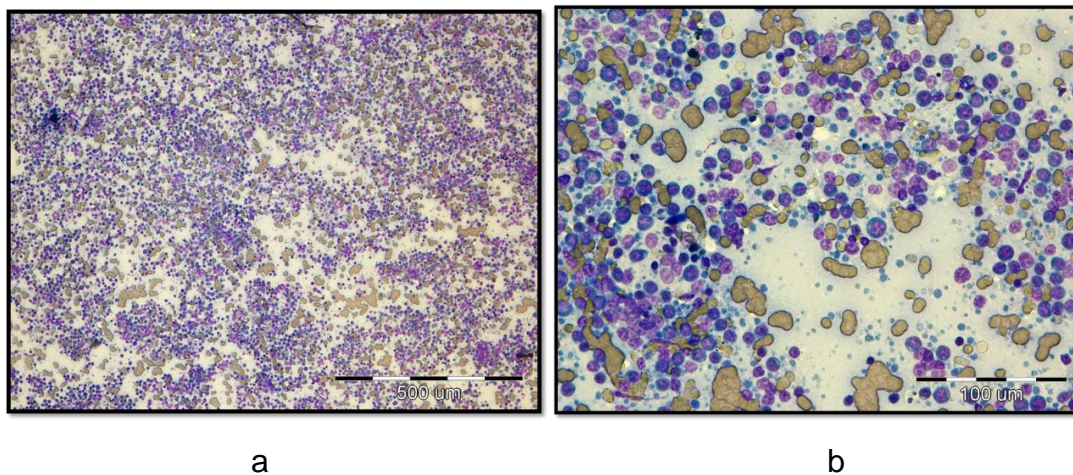
Ultrazvuk abdomena i (perifernih) limfnih čvorova pomaže za precizniju procjenu veličine i arhitekture limfnih čvorova (NYMAN i sur., 2006.), kao i kod procjene zahvaćenosti jetre i/ili slezene. Ultrazvuk abdomena nije prikladna metoda pregleda kod sumnje na gastrointestinalni limfom jer su nalazi ili nespecifični ili odsutni kod čak 25% pasa (FRANCES i sur., 2013.)

Kompjuterizirana tomografija daje izvrsne detalje i idealan je za procjenu stadija bolesti, ali nije dovoljan za postavljanje dijagnoze limfoma. Na primjer, u slučaju kranijalne medijastinalne mase, kompjuteriziranom tomografijom ne možemo vidjeti razliku između timoma i medijastinalnog limfoma (ZANDVLIET, 2016.).

Iskusni kliničari kod pojave kutanog limfoma već na osnovi same kliničke slike mogu posumnjati na ovu bolest. Dijagnostika kutanog limfoma može se izvesti citološkom pretragom, direktnim otiskom ulcerirane lezije ili citološkom punkcijom tankom iglom. Međutim, limfociti ne moraju uvijek biti promjenjeni te se konačna dijagnoza uvijek temelji na histopatološkoj pretrazi uzoraka kože. Biopsijom se uzimaju uzorci iz najreprezentativnijih lezija, stoga su najprikladniji uzorci na mjestu eritema i mjesta ljuskanja kože koja nisu inficirana niti ulcerirana te nemaju depigmentiranih dijelova, naslaga plaka niti inficiranih čvorića (GROSS i sur., 2005.; ZANDVLIET, 2016.).

2. 4. 3. Citologija, histologija, imunofenotipizacija

Citološki pregled aspirata iz neoplastičnog limfnog čvora (slika 7. a i b) je brza, osjetljiva i minimalno invazivna tehnika što ju čini metodom izbora u dijagnosticiranju limfoma. Međutim, citologija nije dostatna metoda dijagnostike u slučaju atipičnih limfoidnih proliferacija ili limfoma niskog stupnja malignosti (ZANDVLIET, 2016.).

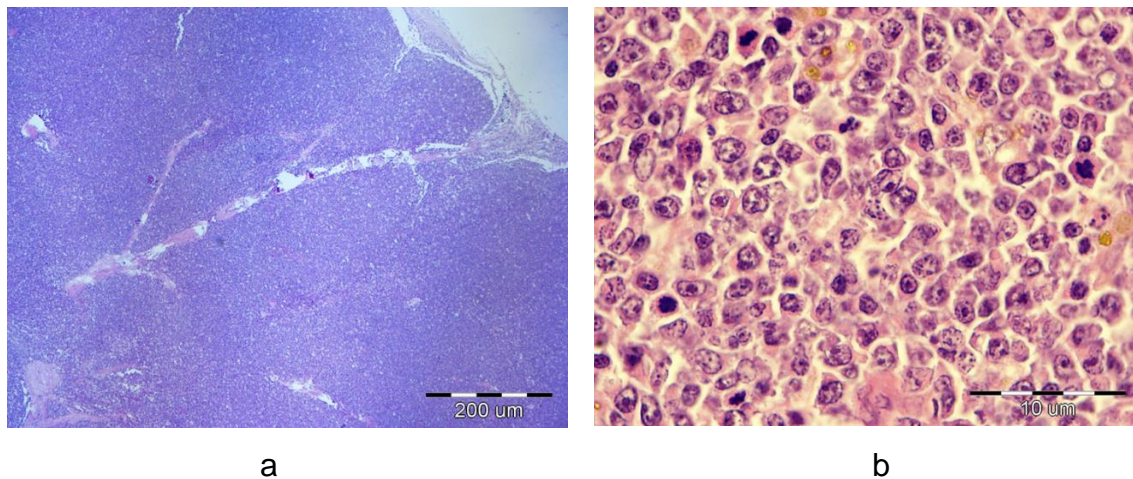


Slika 7. (a i b). Pas; punktati limfnog čvora zahvaćenog limfomom pokazuju gustu populaciju relativno monomorfnih stanica koje dominiraju (više od 60%) nad ostalim stanicama. (Izvor: Zavod za veterinarsku patologiju).

Ekscizijska biopsija (uklanjanje potpunog limfnog čvora) sa histopatološkom pretragom je najpoželjnija metoda dijagnostike limfoma, ali u mnogim je slučajevima

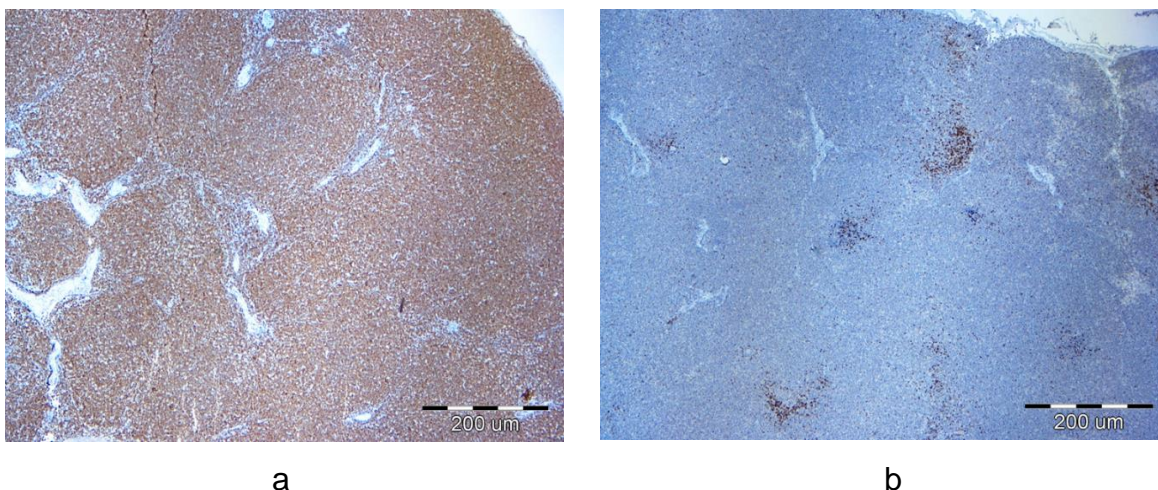
dostatna i samo incizijska ili true-cut biopsija. Potrebu za ekscizijskim biopsijama može umanjiti i protočinska citometrija aspirata limfnih čvorova (COMAZZI i GELAIN, 2011.).

Histološki, limfom se opisuje na temelju brojnih morfoloških kriterija, uključujući obrazac rasta, veličinu jezgri, morfologiju jezgre (izgled kromatina, broj i lokalizacija jezgrica), mitotski indeks (VALLI i sur., 2011.) (slika 8. a i b).



Slika 8. (a i b). Pas; limfni čvor, limfom: a) difuzna infiltracija neoplastičnih limfocita zbog koje nestaje normalna arhitektura limfnog čvora. b) Limfom na velikom povećanju sa vidljivim karakteristikama jezgri i mitotskim figurama. (Izvor: Zavod za veterinarsku patologiju).

Imunofenotipizacija limfoma se može provesti na citološkim i histološkim uzorcima ili upotrebom protočinske citometrije. Protutijela koja se najčešće koriste u svrhu imunofenotipizacije limfoma su CD20, CD21, CD79a (slika 9. a) i PAX5 za B-stanični limfom i CD3 (slika b), CD4 i CD8 za T-stanične limfome (ZANDVLIET, 2016.).



Slika 9. (a i b). Pas; limfni čvor, primjer B staničnog limfoma. Imunofenotipizacija pomoću imunohistokemije pokazuje pozitivnu reakciju u većini stanica (slika a) na CD79 protutijelo (B limfociti) te samo minimalno pozitivnu reakciju (slika b) na CD 3 protutijelo (T limfociti). (Izvor: Zavod za veterinarsku patologiju).

2. 4. 4. Histopatološke karakteristike najčešćih tipova limfoma kod pasa

Difuzni limfom velikih B-limfocita (Diffuse Large B Cell Lymphoma, DLBCL, engl.)

Glavne karakteristike ovog tipa limfoma su difuzno organizirane neoplastične B stanice i podjednako velike jezgre (> od 2 eritrocita u promjeru) te oskudna citoplazma. Jezgre su najčešće okrugloga oblika, rijetko uvučene površine. Broj mitozu je varijabilan ali mogu se odrediti na svim vidnim poljima pod povećanjem od 40 puta. Ovaj tip limfoma podjeljen je prema broju i lokaciji jezgrića. Velike B stanice s multiplim jezgrićima lokaliziranim na periferiji jezgre osisuju se kao centroblastične, dok se one s jednom, centralno položenom jezgrom, opisuju kao imunoblastične (VALLI i sur., 2011.).

Limfom marginalne zone (Marginal Zone Lymphoma, MZL, engl.)

Citološki je ovaj tumor karakteriziran jezgrom srednje veličine s jednom centralno položenom jezgrićom i obilnom svijetlo obojenom citoplazmom, bez mitozu (osim u nekim

nuznapredovalim slučajevima). Najčešći je limfom pasa karakteriziran neoplastičnom proliferacijom marginalnih limfocita koji okružuju germinalne centre, a može se usporediti s hiperplazijom marginalne zone, folikularnim limfomom i slabo nodularnim limfomom DLBCL (VALLI i sur., 2011.).

Periferni T stanični limfom - NOS (Peripheral T Cell Lymphoma – Not Other Specified, PTCL-NOS, engl.)

Ovaj tip limfoma uključuje sve limfome T- stanica koji ne mogu biti kategorizirani i diferencirani na temelju topografije i veličine stanica. Nodalni PTCL karakteriziran je difuznom proliferacijom neoplastičnih T-stanica sa varijacijom u morfologiji stanica i broju mitozu. Prisutstvo mješavine staničnih tipova, uključujući eozinofile i makrofage ukazuje na moguće postojanje PTCLa. Neoplastične stanice su obično velike, međutim postoji varijacija u veličini, te često posjeduju ovalnu ili podjeljenu jezgru. Broj i veličina jezgri te broj mitozu nisu konstantni. Ekstranodalni PTCL je manje učestao od nodalnog i može se pojaviti u potkožju. Postoje tipovi ovoga limfoma koje je teže prepoznati, a oni uključuju brzo progresivne bolesti u mladim pasa velikih pasmina koje se prezentiraju kao generalizirane kožne bolesti. Drugi rijetki tip PTCLa javlja se u starijih zdravih pasa koji se očituje kao pojedinačna potkožna masa, a može se protumačiti kao ubodna rana (VALLI i sur., 2011.).

Limfom T zone (T-Zone Lymphoma, TZL, engl.)

Definiran je kao nodalni limfom T- stanica u kojem neoplastične stanice infiltriraju parakorteks i medularne tračke, ali ne mijenjaju strukturu čvora. Neoplastične stanice su male ili srednje veličine, nedostaju im detalji unutar jezgre koju karakteriziraju plitka udubljenja površine. U početnoj fazi limfoma izostaju mitoze, ali u kasnijim stadijima su rijetke. Građa TZL je karakteristična. Kapsula limfnog čvora je fokalno tanka, a perinodalno tkivo nije zahvaćeno. U vanjskom dijelu kore nalaze se svjetliji atrofični germinalni centri koji su pritisnuti vanjskim (kortikalnim) sinusom zbog proliferacije neoplastičnih T- stanica (VALLI i sur., 2011.).

T stanični limfoblastični limfom (T-Cell Lymphoblastic Lymphoma, T-LBL, engl.)

T stanični limfoblastični limfom je neoplazma perifernog tkiva koja najčešće zahvaća limfne čvorove. Stanične značajke su karakterizirane ravnomjerno raspoređenim jezgrama srednje veličine s ravnomjerno raspršenim kromatinom koji prekriva detalje jezgre; mitotski indeks je visok. Arhitekturu zahvaćenog limfnog čvora karakterizira tanka kapsula s fokalnom perinodalnom kolonizacijom, difuzna infiltracija neoplastičnih Stanica u koru i srži te nedostatak "tingible body" makrofaga (VALLI i sur., 2011.).

2. 4. 5. Tehnike temeljene na PCR-u (testiranje klonalnosti limfocita)

Najčešće korištena PCR tehnika u dijagnostici limfoma je PARR test (PCR assay for antigen receptor rearrangement, *engl.*). Test klonalnosti procjenjuje raznolikost preuređenja gena antigenskih receptora na limfocitima i može pomoći u razlikovanju reaktivne od neoplastične proliferacije limfocita ako je mikroskopska procjena otežana ili nemoguća. Stoga se često koristi za procijeniti atipičnu, mješovitu ili zrelu limfoidnu proliferaciju u malim fragmentima tkiva bez tipične arhitekture limfoma; u razmascima stanica i u uzorcima tekućine poput cerebrospinalne tekućine. Testovi za određivanje klonalnosti limfocita se ne mogu koristiti samostalno za dijagnostiku limfoma, već kao korisni dodaci nakon kliničke, morfološke i imunofenotipske dijagnostike limfoma (KELLER i sur., 2016.).

2. 4. 6. Biomarkeri

Biomarkeri su proteini u serumu koji se mogu koristiti za dijagnosticiranje i / ili praćenje određene bolesti. U limfoma pasa do sada su istraživani proteini akutne faze, TK1 (thymidine kinase 1, *engl.*), MCP-1 (monocyte chemotactic protein – 1, *engl.*), VEGF (Vascular Endothelial Growth Factor, *engl.*), MMP (matrix-metalloproteinase, *engl.*) i endostatin. Istraživanja većine ovih biomarkera su pokazala da nemaju većeg

dijagnostičkog ili prognostičkog značenja, osim možda TK1 enzima koji je uključen u sintezu prekursora DNA. Utvrđeno je da je razina ovog enzima viša kod pasa sa limfomima u odnosu na zdrave pse i pse sa nehematopoietskim tumorima te da njegova razina kolerira sa kliničkim stupnjem limfoma i prognozom (VON EULER i sur., 2004.; ELLIOTT i sur., 2011.).

2.5. TERAPIJA

2. 5. 1. Kemoterapija

Kemoterapija se smatra terapijom izbora te je cilj postići maksimalan učinak uz što manju toksičnost lijeka (ZANDVLIET, 2016.).

Glukokortikoidi uzrokuju apoptozu limfocita i limfoblasta (SMITH i CIDLOWSKI, 2010.) i rutinski se koriste u liječenju limfoma. Većina pasa doživjet će dobar, djelomični i potpuni odgovor koji obično traje 60 do 90 dana (BELL i sur., 1984.).

Do sada je u terapiji limfoma kod pasa opisano nekoliko terapija jednim lijekom, a uključivale su monoterapiju s L- asparaginazom, doksorubicinom, mitoksantronom i CCNU-om (1-[2-chloroethyl]3-cyclohexyl-1-nitrosurea). Najučinkovitija je monoterapija doksorubicinom bilo kao kontinuirana ili isprekidana, ali još uvijek manje učinkovita od protokla s više lijekova (ZANDVLIET, 2016.).

Protokli terapije s više lijekova obično su injekcijski te kombiniraju ciklofosamid, doksorubicin, vinkristin, prednizolon (tzv. CHOP), a često i L- asparaginazu (L-CHOP). CHOP protokoli rezultiraju najvećom stopom i najduljim trajanjem odgovora i čine osnovu za većinu trenutnih protokola koji se koriste za liječenje limfoma (ZANDVLIET, 2016.).

2. 5. 2. Radioterapija

Iako su (neoplastične) limfoidne stanice radiosenzibilne, limfom se obično manifestira kao sistemska bolest te stoga radioterapija ima ograničenu ulogu u liječenju ove bolesti. No ona se ipak ponekad koristi kao pomoćna terapija uz sistemsku kemoterapiju i ponekad kirurško liječenje (ZANDVLIET, 2016.).

2. 5. 3. Imunoterapija

Iako imunoterapija igra veliku ulogu u liječenju mnogih neoplazija B- stanica u ljudi, njegova uloga kod limfoma pasa još uvijek je ograničena. U literaturi su opisane različite strategije vakcinacije u terapiji limfoma pasa kao npr. DNK vakcina protiv reverzne

transkriptaze pseće telomerase, zatim autologna vakcina sastavljena od hidroksiapatit keramičkog praha sa autognim proteinima toplinskog stresa, autologne CD40-aktivirane B-stanice sa ukupnom RNA iz autognih Stanica limfoma (ZANDVLIET, 2016.).

3.RASPRAVA

Kao što je vidljivo iz danog pregleda literature, limfomi predstavljaju jedne od najčešćih tumora pasa koji se istražuju vrlo intenzivno. Limfom obuhvaća brojne klinički i morfološki različite oblike neoplazije limfoidnih stanica. Može se pojaviti kod svih pasmina pasa, ali je najzastupljeniji kod srednje velikih i velikih. Prema istraživanjima (ZANDVLIET, 2016.) najčešće su zabilježeni u pasmine bullmastiff, rottweiler i škotski terijer, dok su pasmine sa smanjenim rizikom za nastanak limfoma pudlica, pomeranac, jazavčar, jorkširski terijer i chihuahua. Spolna predispozicija nije dokazana ali se smatra da intaktne ženke imaju smanjeni rizik za pojavu limfoma (VILLAMIL i sur., 2009.). Klasifikacija limfoma je kompleksna, a radne skupine su svakom novom klasifikacijom pokazale napredak. Ne postoji zlatni standard po kojem se limfomi mogu klasificirati, ali se u tu svrhu ipak najčešće pažnja obraća na topografiju, vrstu stanica, imunofenotip, citogenetiku i molekularnu analizu. Srećom, prva tri kriterija pružaju većinu informacija potrebnih za postavljanje točne dijagnoze limfoma u pasa. Najnovija WHO klasifikacija limfoma kod pasa pokriva sve aspekte važne za klasifikaciju ovih tumora. Nadalje, šest tipova limfoma opisanih u ovoj klasifikaciji čine gotovo 80% limfoma kod pasa, pa je ova klasifikacija naročito praktična za veterinarske patologe.

Najčešći oblik limfoma kod pasa je multicentrični oblik, srednjeg do visokog stupnja malignosti, dok rjeđe oblike predstavljaju alimentarni, timički i kutani. Multicentrični limfom čini oko 75% svih slučajeva psećih limfoma (PONCE i sur., 2010.), a prema kriterijima Svjetske zdravstvene organizacije postoji 5 kliničkih stadija ovisno o zahvaćenosti pojedinog tkiva te 2 podstadija.

Timički medijastinalni limfom češći je kod mlađih pasa, dok gastrointestinalni limfom nema dobne i spolne predispozicije. Kutani limfom je tipični limfom T- stanica najčešće epiteliotropan (DAY, 1995.) te se dijeli u tri oblika: mycosis fungoides, Sezary syndrome i pagetoidna retikuloza. Općenito, kod kutanih limfoma prognoza je loša, vrijeme preživljavanja je od nekoliko mjeseci do 2 godine, a liječenje često ima slab učinak (FONTAINE i sur., 2010.).

U relativno rijetke, ali ne manje bitne spadaju limfom jetre, očni i plućni limfom te ostali oblici limfoma (prostate, mokraćnog mjehura i dr.).

Dijagnostika limfoma je također složeni proces koji zahtjeva niz pretraga kako bi sa sigurnošću mogli potvrditi bolest. Sve metode, uključujući pretrage krvi i urina te rendgensku i ultrazvučnu pretragu, mogu nam pomoći u postavljanju sumnje, dok nam je za konačnu dijagnozu potrebna citološka i/ili histopatološka pretraga. Hematološke i biokemijske pretrage krvi mogu pokazati širok spektar nespecifičnih abnormalnosti kao što su neregenerativna anemija, policitemija, leukocitoza i leukopenija, hiperkalcemija te proteinurija koja se navodi kao uobičajeni nalaz kod pasa s multicentričnim limfomom. Iako je koštana srž zahvaćena kod otprilike 55% pasa sa limfomom ona se ne može precizno predvidjeti iz krvne slike (MARTINI i sur., 2013.). Rendgenska snimka može pokazati određene abnormalnosti no nije specifična te nam može samo sugerirati limfom kao jednu od mogućih diferencijalnih dijagnoza, dok nam ultrazvuk pomaže za precizniju procjenu veličine i arhitekture limfnih čvorova kao i kod procjene zahvaćenosti jetre/slezene. Ovu problematiku dodatno kompliciraju brojni klinički i morfološki oblici limfoma koji nas u samom početku dijagnosticiranja mogu navesti na krivi trag.

Iako je znanje o genetici, molekularnoj biologiji i dijagnostici limfoma znatno poraslo u posljednjih 25 godina to je imalo relativno malo utjecaja na liječenje tako da limfomi pasa imaju samo neznatno poboljšanu prognozu. Kemoterapija i dalje ostaje glavni temelj u liječenju limfoma te je cilj postići maksimalan učinak uz što manju toksičnost lijeka. Najučinkovitija monoterapija uključuje doksorubicin, ali je još uvijek manje učinkovita od protokola s više lijekova. CHOP protokoli rezultiraju najvećom stopom i najduljim trajanjem odgovora te čine osnovu za većinu trenutnih protokola koji se koriste za liječenje limfoma, a uključuju ciklofosamid, doksorubicin, vinkristin, prednizolon, a često i L- asparginazu (L- CHOP) (ZANDVLIET, 2016.). Iako imunoterapija igra veliku ulogu u liječenju mnogih neoplazija B- stanica u ljudi, njegova uloga kod limfoma pasa još uvijek je ograničena. Potencijalno veliki korak naprijed u liječenju limfoma kemoterapijom bio bi da se odgodi ili zaobiđe pojava otpornosti tumorskih stanica na lijekove.

Lokalna terapija limfoma, uključujući kirurgiju i radioterapiju, je ograničenog značenja. Detaljno razumijevanje molekularnih puteva koji su uključeni u limfomagenezu je nužno i zahtijeva dubinsko razumijevanje i karakterizaciju svakog specifičnog tipa limfoma.

4.ZAKLJUČCI

Temeljem dosadašnjih istraživanja i saznanja o limfomima pasa, mogu se donijeti sljedeći zaključci:

1. Limfomi predstavljaju skupinu novotvorenina koja nastaje iz limfoidnih tkiva izvan koštane srži.
2. Nedavna istraživanja ukazuju na povećanu učestalost pojave limfoma, a najčešće obolijevaju životinje srednje i starije dobi te ih svrstavamo u jedne od najčešćih novotvorenina u pasa.
3. Najčešći oblik limfoma kod pasa je multicentrični limfom s generaliziranim povećanjem limfnih čvorova od kojih su većina tumori srednjeg do visokog stupnja malignosti. Otprilike 70- 80% limfoma su podrijetla B limfocita.
4. Glavna metoda dijagnostike ove bolesti je citološki pregled aspirata iz neoplastičnog limfnog čvora. Predstavlja brzu, osjetljivu i minimalno invazivnu tehniku međutim nije uvijek dostatna metoda dijagnostike. Ekscizijska biopsija sa histopatološkom pretragom predstavlja najpoželjniju metodu dijagnostike limfoma, ali u mnogim je slučajevima dovoljna samo incizijska ili true- cut biopsija
5. Trenutni standard klasifikacije limfoma predstavlja klasifikacija Svjetske zdravstvene organizacije koja je prilagođena psu te je trenutno identificirano 30 različitih tipova limfoma.
6. Glavna metoda terapije je kemoterapija kod koje je u dosadašnjim istraživanjima dokazano da upotreba kombinacije više lijekova, nazvane CHOP protokol, ima veću učinkovitost od terapije jednim lijekom

5. POPIS LITERATURE

1. AUBRY, O. A.; E. A. SPANGLER; S. E. SCHLEIS; A. N. SMITH, (2014): Evaluation of bone marrow aspirates from multiple sites for staging of canine lymphoma and mast cell tumours. *Vet. Comp. Oncol.* 12: 58-66.
2. BELL, R., S. COTTER; A. LILLQUIST; S. SALLAN; R. MCCAFFREY, (1984): Characterization of glucocorticoid receptors in animal lymphoblastic disease: correlation with response to single-agent glucocorticoid treatment. *Blood.* 63: 380-383.
3. BLACKWOOD, L.; M. SULLIVAN; H. LAWSON, (1997): Radiographic abnormalities in canine multicentric lymphoma: a review of 84 cases. *J. Small Anim. Pract.* 38:62-69.
4. CARTWRIGHT, R.; H. BRINCKER; P. M. CARLI; D. CLAYDEN; J. W. COEBERGH; A. JACK; R. MCNALLY; G. MORGAN; S. DE SANJOSE; R. TUMINO, (1999): The rise in incidence of lymphomas in Europe 1985-1992. *Eur. J. Cancer.* 35: 627-633.
5. COMAZZI, S.; M. E. GELAIN, (2011): Use of flow cytometric immunophenotyping to refine the cytological diagnosis of canine lymphoma. *Vet. J.* 188: 149-155.
6. COYLE, K. A.; H. STEINBERG, (2004): Characterization of lymphocytes in canine gastrointestinal lymphoma. *Vet. Pathol.* 41: 141-146.
7. DAY, M. J., (1995): Immunophenotypic characterization of cutaneous lymphoid neoplasia in the dog and cat. *J. Comp. Pathol.* 112:79-96.
8. DAY, M. J., (1996): Serial monitoring of clinical, haematological and immunological parameters in canine autoimmune haemolytic anaemia. *J. Small Anim. Pract.* 37:523-534.
9. DAY, M. J., (1997): Review of thymic pathology in 30 cats and 36 dogs. *J. Small Anim. Pract.* 38:393-403.
10. DOBSON, J. M.; L. B. BLACKWOOD; E. F. MCINNES, (2001): Prognostic variables in canine multicentric lymphosarcoma. *J. Small Anim. Pract.* 42:377-384.

11. DONALDSON, D.; M. J. DAY, (2000): Epitheliotropic lymphoma (Mycosis fungoides) presenting as blepharoconjunctivitis in an Irish setter. *J. Small Anim. Pract.* 41: 317-320.
12. DORN, C.R.; D.O. TAYLOR; H.H. HIBBARD, (1967): Epizootiologic characteristics of canine and feline leukemia and lymphoma. *Am. J. Vet. Res.* 28:993-1001.
13. DURNO, A. S.; J. A. WEBB; M. J. GAUTHIER; D. BIENZLE, (2011): Polycythemia and inappropriate erythropoietin concentrations in two dogs with renal T-cell lymphoma. *J. Am. Anim. Hosp. Assoc.* 47:122-128.
14. ELLIOTT, J. W.; P. CRIPPS; L. BLACKWOOD, (2011): Thymidine kinase assay in canine lymphoma. *Vet. Comp. Oncol.*
15. FONTAINE, J.; M. HEIMANN; M. J. DAY, (2010): Canine cutaneous epitheliotropic T-cell lymphoma: a review of 30 cases. *Vet. Dermatol.* 21:267-275.
16. FOURNEL-FLEURY, C.; F. PONCE; P. FELMAN, (2002): Canine T-cell lymphomas: a morphological, immunological, and clinical study of 46 new cases. *Vet. Pathol.* 39:92-109.
17. FRANCES, M.; A. E. LANE; Z. M. LENARD, (2013): Sonographic features of gastrointestinal lymphoma in 15 dogs. *J. Small Anim. Pract.* 54:468-474.
18. GAVAZZA, A.; G. LUBAS; E. VALORI; B. GUGLIUCCI, (2008): Retrospective survey of malignant lymphoma cases in the dog: clinical, therapeutical and prognostic features. *Vet. Res. Commun.* 32:291-293.
19. GAVAZZA, A.; S. PRESCIUTTINI; R. BARALE; G. LUBAS; B. GUGLIUCCI, (2001): Association between canine malignant lymphoma, living in industrial areas, and use of chemicals by dog owners. *J. Vet. Intern. Med.* 15:190-195.
20. GINN, J.; J. SACCO; Y. Y. WONG; A. MOTSINGER-REIF; R. CHUN; L. A. TREPANIER, (2014): Positive association between a glutathione-S-transferase polymorphism and lymphoma in dogs. *Vet. Comp. Oncol.* 12:227-236.
21. GEYER, N. E.; J. K. REICHLE; A. VALDES-MARTINEZ; J. WILLIAMS; J. M. GOGGIN; L. LEACH; J. HANSON; S. HILL; T. AXAM, (2010): Radiographic

- appearance of confirmed pulmonary lymphoma in cats and dogs. *Vet. Radiol. Ultrasound.* 51:386-390.
22. GOLDSCHMIDT, M. H.; F. S. SHOFER (1992): *Skin Tumors of the Dog and Cat*, Oxford, Pergamon Press: 252 – 264 .
23. GROSS, T.L.; P. J. IHRKE; E. J. WALDER; V. K. AFFOLTER, (2005): *Skin Diseases of the Dog and Cat, Clinical and Histopathologic Diagnosis.* 2 nd edn ., Oxford, Blackwell Science, 876 – 888
24. HAWKINS, E. C.; W. B. MORRISON; D. B. DENICOLA; W. E. BLEVINS, (199.): Cytologic analysis of bronchoalveolar lavage fluid from 47 dogs with multicentric malignant lymphoma. *J. Am. Vet. Med. Assoc.* 203:1418-1425.
25. HONG, I. H.; S. H. BAE; S. G. LEE; J. K. PARK; A. R. JI; M. R. KI; S. Y. HAN; E. M. LEE; A. Y. KIM; S. Y. YOU, (2011): Mucosa-associated lymphoid tissue lymphoma of the third eyelid conjunctiva in a dog. *Vet. Ophthalmol.* 14:61-65.
26. HOWLADER, N.; A. M. NOONE; M. KRAPCHO; N. NEYMAN; R. AMINOU; W. WALDRON; S. F. ALTEKRUSE; C. L. KOSARY; J. RUHL; Z. TATALOVICH, (2012): *SEER cancer statistics review*, Bethesda, MD: National Cancer Institute.), 1975-2009.
27. KELLER, E.T., (1992): Immune-mediated disease as a risk factor for canine lymphoma. *Cancer.* 70:2334-2337.
28. KELLER, S. M; W. VERNAU; J. HODGES; P. H. KASS; J. G. VILCHES-MOURE; V. MCELLIOT; P. F. MOORE, (2013): Hepatosplenic and hepatocytotropic T-cell lymphoma: two distinct types of T-cell lymphoma in dogs. *Vet. Pathol.* 50:281-290.
29. KELLER, S. M.; W. VERNAU; P. F. MOORE, (2016): Clonality Testing in *Veterinary Medicine: A Review With Diagnostic Guidelines.* *Veterinary Pathology,* 711- 725.
30. KOL, A.; S. L. MARKS; K. A. SKORUPSKI; P. H. KASS; T. GUERRERO; R. C. GOSSELIN; D. L. BORJESSON, (2013): Serial haemostatic monitoring of dogs with multicentric lymphoma. *Vet. Comp. Oncol.*, 1111-2024.
31. LEE, Y. Y.; K. TAKATA; R. C. WANG, (2017): Primary gastrointestinal anaplastic large cell lymphoma. *Pathology.* 49(5):479–485.

32. MAGNOL, J. P.; I. GHERNATI; T. MARCHAL; L. CHABANNE; A. DELVERDIER; C. FOURNEL, (1996): Clinical, morphologic and immunophenotypic data based on 10 cases of canine muco-cutaneous epidermotropic T-lymphoma (analogous to mycosis fungoide). important of an animal model of spontaneous pathology. Bull. Acad. Natl. Med., 180:449-462.
33. MARCONATO, L.; C. LEO; R. GIRELLI; S. SALVI; F. ABRAMO; G. BETTINI; S. COMAZZI; P. NARDI; F. ALBANESE; E. ZINI, (2009): Association between waste management and cancer in companion animals. J. Vet. Intern. Med. 23:564-569.
34. MARTINI, V.; E. MELZI; S. COMAZZI; M. E. GELAIN, (2013): Peripheral blood abnormalities and bone marrow infiltration in canine large B-cell lymphoma. Vet. Comp. Oncol. :10.1111, 120-124.
35. MASSA, K. L.; B. C. GILGER; T. L. MILLER; M. G. DAVIDSON, (2002): Causes of uveitis in dogs: 102 cases (1989-2000). Vet. Ophthalmol. 5:93-98.
36. MOORE, P. F.; T. OLIVRY; D. NAYDAN, (1994): Canine cutaneous epitheliotropic lymphoma (mycosis fungoides) is a proliferative disorder of CD8C T cells. Am. J. Pathol. 144:421-429.
37. MOORE, P. F.; V. K. AFFOLTER; P. S. GRAHAM; B. HIRT, (2009): Canine epitheliotropic cutaneous T-cell lymphoma: an investigation of T-cell receptor immunophenotype, lesion topography and molecular clonality. Vet. Dermatol. 20:569-576.
38. MORRISON, W. B., (2001): Cancer in Dogs and Cats, Medical and Surgical Management. 2 nd edn ., Jackson, WY, Teton NewMedia, 641 – 670.
39. NEEL, J. A.; L. SNYDER; C. B. GRINDEM, (2012): Thrombocytosis: a retrospective study of 165 dogs. Vet. Clin. Pathol. 41:216-222.
40. NYMAN, H. T.; M. H. LEE; F. J. MCEVOY; O. L. NIELSEN; T. MARTINUSSEN; A. T. KRISTENSEN, (2006): Comparison of B-mode and Doppler ultrasonographic findings with histologic features of benign and malignant superficial lymph nodes in dogs. Am. J. Vet. Res. 67:978-984.

41. OTA-KUROKI, J.; J. M. RAGSDALE; B. BAWA; N. WAKAMATSU; K. KUROKI, (2014): Intraocular and periocular lymphoma in dogs and cats: a retrospective review of 21 cases (2001 -2012). *Vet Ophthalmol.* 17:389-396.
42. OWEN, L. N., (1980): *TNM classification of tumours in domestic animals.* 1st ed. Geneva: World Health Organization.
43. PASTOR, M.; K. CHALVET-MONFRAY; T. MARCHAL; G. KECK; J. P. MAGNOL; C. FOURNEL-FLEURY; F. PONCE, (2009): Genetic and environmental risk indicators in canine non-hodgkin's lymphomas: breed associations and geographic distribution of 608 cases diagnosed throughout France over 1 year. *J. Vet. Intern. Med.* 23:301-310.
44. PENNINCK, D.; B. SMYERS; C. R. WEBSTER; W. RAND; A. S. MOORE, (2003): Diagnostic value of ultrasonography in differentiating enteritis from intestinal neoplasia in dogs. *Vet. Radiol. Ultrasound.* 44:570-575.
45. PONCE, F.; T. MARCHAL; J. P. MAGNOL, (2010): A morphological study of 608 cases of canine malignant lymphoma in France with a focus on comparative similarities between canine and human lymphoma morphology. *Vet. Pathol.* 47:414-433.
46. SANTORO, D.; R. MARSALLA; J. HERNANDEZ, (2007): Investigation on the association between atopic dermatitis and the development of mycosis fungoides in dogs: a retrospective case-control study . *Veterinary Dermatology.* 18 : 101 – 106 .
47. SCHIFFMAN, J.D.; M. BREEN, (2015): Comparative oncology: what dogs and other species can teach us about humans with cancer. *Philos Trans R Soc Lond B Biol Sci.* 370:16-73.
48. SMITH, L. K.; J. A. CIDLOWSKI, (2010): Glucocorticoid-induced apoptosis of healthy and malignant lymphocytes. *Prog. Brain. Res.* 182-130.
49. STARRAK, G. S.; C. R. BERRY; R. L. PAGE; J. L. JOHNSON; D. E. THRALL, (1997): Correlation between thoracic radiographic changes and remission/survival duration in 270 dogs with lymphosarcoma. *Vet. Radiol. Ultrasound.* 38:411-418.

50. TAKASHIMA-UEBELHOER, B .B.; L. G. BARBER; S. E. ZAGARINS; E. PROCTER-GRAY; A. L. GOLLENBERG; A. S. MOORE; E. R. BERTONE-JOHNSON, (2012): Household chemical exposures and the risk of canine malignant lymphoma, a model for human non-Hodgkin's lymphoma. *Environ. Res.* 112:171-176.
51. TESKE, E.; C. M. BESSELINK; M. A. BLANKENSTEIN; G. R. RUTTEMAN; W. MISDORP, (1987): The occurrence of estrogen and progestin receptors and anti-estrogen binding sites (AEBS) in canine non-Hodgkin's lymphomas. *Anticancer Res.* 7:857-860.
52. THAMM, D. H.; K. K. GRUNERUD; B. J. ROSE; D. M. VAIL; S. M. BAILEY, (2013.): DNA repair deficiency as a susceptibility marker for spontaneous lymphoma in golden retriever dogs: a case-control study. *PLoS One.* 8: 69-192.
53. VAIL, D. M.; G. M. MICHELS; C. KHANNA; K. A. SELTING; C. A. LONDON, (2010): Veterinary Cooperative Oncology Group. Response evaluation criteria for peripheral nodal lymphoma in dogs (v1.0) a veterinary cooperative oncology group (VCOG) consensus document. *Vet. Comp. Oncol.* 8:28-37.
54. VALLI, V. E., (2007): T-cell and NK-cell neoplasms. In: *Veterinary Comparative Hematopathology*. Ames, IA: Blackwell; 339–345.
55. VALLI, V. E.; D. BIENZLE; D. J. MEUTEN, (2017): Tumors of the hemolymphatic system. In: *Tumors in Domestic Animals*. 5th ed. Ames, IA: John Wiley; 203–321.
56. VALLI, V. E.; M. SAN MYINT; A. BARTHEL, (2011): Classification of canine malignant lymphomas according to the world health organization criteria. *Vet. Pathol.* 48:198-211.
57. VILLAMIL, J. A.; C. J. HENRY; A. W. HAHN; J. N. BRYAN; J. W. TYLER; C. W. CALDWELL, (2009): Hormonal and sex impact on the epidemiology of canine lymphoma. *J Cancer Epidemiol.* 591-753.
58. VON, EULER H.; R. EINARSSON; U. OLSSON; A. S. LAGERSTEDT; S. ERIKSSON, (2004): Serum thymidine kinase activity in dogs with malignant lymphoma: a potent marker for prognosis and monitoring the disease. *J. Vet. Intern. Med.* 18:696-702.

59. WIEDEMANN, A. L.; S. C. CHARNEY; A. M. BARGER; D. J. SCHAEFFER; B. E. KITCHELL, (2005): Assessment of corticosteroid-induced alkaline phosphatase as a prognostic indicator in canine lymphoma. *J. Small Anim. Pract.* 46:185-190.
60. WIGGANS, K. T.; K. A. SKORUPSKI; C. M. REILLY; S. A. FRAZIER; R. R. DUBIELZIG; D. J. MAGGS, (2014): Presumed solitary intraocular or conjunctival lymphoma in dogs and cats: 9 cases (1985-2013). *J. Am. Vet. Med. Assoc.* 244:460-470.
61. YOHN, S. E.; E. C. HAWKINS; W. B. MORRISON; R. Y. REAMS; D. B. DENICOLA; W. E. BLEVINS, (1994): Confirmation of a pulmonary component of multicentric lymphosarcoma with bronchoalveolar lavage in two dogs. *J. Am. Vet. Med. Assoc.* 204:97-101.
62. ZANDVLIET, M., (2016): Canine lymphoma: a review. *Vet. Q.* 36:76-104.
63. ZACHARY, J. F.; M. D. MCGAVIN, (2007). 498-502.

6.SAŽETAK

Limfom predstavlja najčešću grupu novotvorenina kod pasa te se najčešće javlja u srednjoj i starijoj dobi. Iako se često promatra kao jednostruka bolest, ona zapravo obuhvaća brojne klinički i morfološki različite oblike neoplazije limfoidnih stanica. Točan uzrok nastanka ove bolesti nije poznat, ali se smatra da okolišni faktori i genetska osjetljivost igraju važnu ulogu. Najčešće se pojavljuje u multicentričnom obliku, srednjeg do visokog stupnja malignosti, češće porijekla B limfocita. Konačna dijagnoza obično se bazira na aspiracijskoj citološkoj pretrazi, biopsiji i/ili histopatologiji, koju upotpunjavaju druge pretrage kao što su rendgenološka i ultrazvučna, pretrage krvi i mokraće, PCR i biomarkeri. Protokoli terapije s više lijekova koji kombiniraju ciklofosamid, doksorubicin, vinkristin i prednizolon rezultiraju najvećom stopom i najduljim trajanjem odgovora te čine osnovu za većinu trenutnih protokola koji se koriste za liječenje limfoma. Prognoza ove bolesti ovisi o brojnim čimbenicima, a najbitniji se smatraju imunofenotip, stadij bolesti te odgovor na kemoterapiju, a prosječno preživljavanje je 10- 14 mjeseci. Veliki problem predstavlja otpornost limfoma na lijekove te bi značajan bio razvoj tretmana kojima bi se zaobišla ova pojava.

Ključne riječi: pas, limfom, klasifikacija, prognoza, tipovi, dijagnoza, liječenje

7.SUMMARY

Types of lymphoma and their significance in dogs

Lymphoma is a most common cancer in middle- aged and older dogs. Although is often viewed as single disease, lymphoma actually include a many clinical and morphologic different type of lymphoid cell neoplasia. The cause of lymphoma in dogs is not known but it is considered that environmental factors and genetic sensibility have important role in lymphoma formation. Most common type of lymphoma in the dog is multicentric lymphoma, medium to high grade of malignancy, more often origin of B lymphocytes. Definitive diagnose is based on fine needle aspiration, biopsy and/or hystopatology, in addition witch some other testing like X-rays and ultrasound, blood and urin test, PCR and biomarkers. Therapy protocol with few medicine such as Cyclophosphamide, Vincristine and Prednisolone result in the highest rate and the longest response time and these form the basis of the majority protocol for lymphoma treatment. Prognosis of these disease depend on a number of factors and the most important is imunophenotype, stage of disease and response on chemotherapy. Expected survival is 10-14 months. The problem is that lymphoma is resistant on chemoterapeutic and significant would be the development of treatments that would circumvented this phenomenon.

Keywords: dog, lymphoma, classification, prognosis, type, diagnose, treatments

8. ŽIVOTOPIS

Rođena sam 10. srpnja 1993. godine u Požegi. Pohađala sam Osnovnu školu Julija Kempfa u Požegi, koju sam završila 2008. godine. 2012. godine sam završila Srednju školu "Matija Antun Reljković", smjer veterinarski tehničar te sam iste godine upisala integrirani preddiplomski i diplomski studij veterinarske medicine na Veterinarskom fakultetu Sveučilišta u Zagrebu. Tokom studiranja volontirala sam na odjelu za konje Klinike za kirurgiju, ortopediju i oftalmologiju. Bila sam član studentske udruge Equus te sportske udruge SportVEF.