

Dijagnostika i liječenje tumora mliječne žlijezde u kuja

Hlebić, Lucija

Master's thesis / Diplomski rad

2019

Degree Grantor / Ustanova koja je dodijelila akademski / stručni stupanj: **University of Zagreb, Faculty of Veterinary Medicine / Sveučilište u Zagrebu, Veterinarski fakultet**

Permanent link / Trajna poveznica: <https://um.nsk.hr/um:nbn:hr:178:799243>

Rights / Prava: [In copyright](#)/[Zaštićeno autorskim pravom.](#)

Download date / Datum preuzimanja: **2024-07-04**



Repository / Repozitorij:

[Repository of Faculty of Veterinary Medicine -
Repository of PHD, master's thesis](#)



**SVEUČILIŠTE U ZAGREBU
VETERINARSKI FAKULTET**

Lucija Hlebić

**DIJAGNOSTIKA I LIJEČENJE TUMORA
MLIJEČNE ŽLIJEZDE U KUJA**

Diplomski rad

Zagreb, 2019.

Sveučilište u Zagrebu

Veterinarski fakultet

Klinika za porodništvo i reprodukciju

Predstojnik Klinike: Prof. dr. sc. Marko Samardžija

Mentori: Prof. dr. sc. Goran Bačić

Izv. prof. dr. sc. Nino Maćešić

Članovi povjerenstva za obranu diplomskoga rada:

1. Izv. prof. dr. sc. Silvijo Vince
2. Prof. dr. sc. Goran Bačić
3. Izv. prof. dr. sc. Nino Maćešić
4. Prof. dr. sc. Marko Samardžija (zamjena)

ZAHVALA

Svojim osmijehom i postupcima iskazujem zahvalnost svima!

Ovom prilikom želim izraziti veliku zahvalnost svom mentoru prof. dr. sc. Goranu Bačiću za svu pomoć i za izlaženje u susret prije i tijekom pisanja diplomskog rada. Uvijek je bio uz mene, a svojim znanjem, trudom i savjetima uz puno posvećenog vremena pružio mi mnogo teoretskog i praktičnog znanja.

Želim zahvaliti i izv. prof. dr. sc. Nini Maćešiću što je pristao biti moj mentor, podržao me, omogućio svu potrebnu literaturu i pomagao tijekom pisanja ovog diplomskog rada.

Zahvaljujem se svim djelatnicima Klinike za porodništvo i reprodukciju koji su mi tijekom volontiranja uz puno strpljenja i volje omogućili da steknem veliku količinu znanja i vještina.

Posebnu zahvalnost iskazujem cijeloj svojoj obitelji koja je zaslužna što sam ovdje. Podržavaju me u svemu, uče upornosti, prolaze sa mnom uspone i padove, guraju naprijed prema konačnome cilju, ostvarenju svojih snova. Bez vas ovo ne bi bilo moguće.

Veliko hvala i mojim prijateljima, kolegama koji su bili veliki oslonac u radosnim i teškim trenucima ovih šest godina i učinili ga nezaboravnim.

Hvala što ste vjerovali u mene

Sadržaj

1. UVOD	1
2. MLIJEČNA ŽLIJEZDA	2
2.1. ANATOMIJA MLIJEČNE ŽLIJEZDE.....	2
2.2. GRAĐA MAMARNOG KOMPLEKSA	2
2.2.1 SUSTAV MLIJEČNIH KANALA.....	3
2.2.2 MLIJEČNA CISTERNA.....	3
2.2.3. VASKULARIZACIJA MLIJEČNE ŽLIJEZDE	3
2.2.4. LIMFNI SUSTAV MLIJEČNE ŽLIJEZDE.....	4
2.2.5. INERVACIJA MLIJEČNE ŽLIJEZDE.....	5
3. BIOLOGIJA TUMORA	6
3.1. EPIDEMIOLOGIJA TUMORA MLIJEČNE ŽLIJEZDE	6
3.2. ČIMBENICI RIZIKA	7
3.2.1. DOB.....	7
3.2.2. PASMINA	7
3.2.3. HORMONI I RECEPTORI HORMONA	8
4. KLASIFIKACIJA TUMORA MLIJEČNE ŽLIJEZDE	9
4.1. HISTOLOŠKA KLASIFIKACIJA TUMORA MLIJEČNE ŽLIJEZDE.....	10
4.2. PRETEČE TUMORA MLIJEČNE ŽLIJEZDE	12
4.3. BENIGNI TUMORI MLIJEČNE ŽLIJEZDE.....	12
4.4. MALIGNI TUMORI MLIJEČNE ŽLIJEZDE.....	12
4.4.1. MALIGNI TUMORI EPITELNOG PODRIJETLA	13
4.4.2. MALIGNI TUMORI MEZENHIMALNOG PODRIJETLA.....	13
4.5. NEKLASIFICIRANI TUMORI	14
4.6. HIPERPLAZIJA / DISPLAZIJA / NEOPLAZIJA BRADAVICE	14
5. DIJAGNOSTIKA TUMORA MLIJEČNE ŽLIJEZDE	15

6.	LIJEČENJE	17
6.1.	KIRURŠKO LIJEČENJE	17
6.1.1.	METODE KIRURŠKOG LIJEČENJA	17
6.1.2.	PREOPERATIVNI POSTUPAK	19
6.1.3.	ANESTEZIJA.....	19
6.1.4.	POSTUPAK KIRURŠKOG ODSTRANJIVANJA TUMORA	20
6.1.5.	POSTOPERATIVNA SKRB	26
6.2.	SISTEMSKO LIJEČENJE	27
6.2.1.	KEMOTERAPIJA	28
6.2.2.	HORMONALNA TERAPIJA	28
7.	PROGNOZA	29
7.1.	VELIČINA TUMORA	29
7.2.	LIMFNI ČVOROVİ	29
7.3.	HISTOLOŠKI TIP I STUPANJ TUMORA.....	30
8.	ZAKLJUČCI	31
9.	SAŽETAK	32
10.	SUMMARY	33
11.	LITERATURA	34
12.	ŽIVOTOPIS	37

1. UVOD

Danas kućni ljubimci žive u različitim uvjetima života i izloženi su štetnim utjecajima iz okoline, lošoj prehrani i stresu što znatno utječe na pojavnost različitih oboljenja. Mastitis i tumori mliječne žlijezde najvažnije su bolesti mliječne žlijezde. Uzrok nastanka tumora je nepoznat, ali mnogi su hormonski inducirani i mogu se prevenirati kastracijom u ranoj životnoj dobi (prije prvog tjeranja).

U maloj praksi sve češće se susrećemo s tumorima mliječne žlijezde u kuja, a posebice životinja u srednjoj i starijoj dobi. Često je potrebno operativno ukloniti sve mamarne komplekse na jednoj strani (unilateralna mastektomija) ili u rijetkim slučajevima samo zahvaćenu mliječnu žlijezdu (lumpektomija). To zahtjeva detaljno poznavanje anatomije mliječne žlijezde, njenu opskrbu krvlju i limfom te inervaciju.

Kuje u ranoj fazi nastanka tumora najčešće ne pokazuju nikakve kliničke znakove. Vlasnici često prekasno primijete promjene na mliječnoj žlijezdi i kuju dovedu u već napredovalom stadiju tumora.

Važno je na vrijeme prepoznati tumor mliječne žlijezde i zahvaćenost limfnih čvorova kako bi se provela detaljna dijagnostika i odabralo pravilno liječenje. Takvim pristupom nastojimo što više pomoći životinji, produžiti životni vijek, poboljšati kvalitetu života i vlasnicima dati što bolju prognozu. Prilikom davanja prognoze treba biti oprezan i nikada predviđati ishod operacije ni vrijeme preživljavanja. Precizniju prognozu možemo dati tek nakon što vidimo kako je životinja podnijela operaciju i kako je prošao postoperativni tijek. Ključno je dobiti konačnu potvrdu vrste i malignosti tumora nakon provedene patohistološke pretrage tumora koja se obavlja nakon svake operacije u svrhu prognoze i preživljavanja nakon operacije. Temelji se uglavnom na statističkim podacima, ali isto tako zavisi i od svake životinje individualno te se ne mora preklapati sa statistikom pojedinih vrsta tumora.

2. MLIJEČNA ŽLIJEZDA

Najvažnija i najveća modificirana kožna žlijezda u sisavaca je mliječna žlijezda (*mamma, uber, mastos*) zbog čega je u veterinarskoj medicini važno poznavati njenu anatomiju i fiziologiju.

Razvoj mliječne žlijezde započinje već po rođenju, a završava tijekom puberteta pod utjecajem hormona i faktora rasta. Estrogen regulira razvoj duktusa koji se odvija razvojem visoko proliferativnih terminalnih pupoljaka koji formiraju duktalno stablo. Tercijarni ogranci duktalog stabla stvaraju sekretorne lobuloalveolarne strukture, a njihov rast i razvoj reguliran je progesteronom. Progesteron stimulacijom IGF-1 faktora neposredno utječe na razvoj duktusa (VAN NIMWEGEN i KIRPENSTEIJN, 2018).

2.1. ANATOMIJA MLIJEČNE ŽLIJEZDE

Mliječna žlijezda sastoji se od mamarnih kompleksa koji se protežu po ventralnoj strani od prsnog do preponskog područja u dva bilateralno, uglavnom simetrična niza. Takav položaj naziva se torako-ingvinalni položaj. Ponekad oblikovanje mliječne žlijezde nije simetrično kao što ni broj mamarnih kompleksa nije uvijek jednak (od osam do dvanaest). U kuja se nalazi u pravilu pet mamarnih kompleksa sa svake strane (BRAGULLA i KONIG, 2005). Prema anatomskoj poziciji razlikujemo prvi i drugi par torakalnih mliječnih žlijezda (kranijalnu i kaudalnu), treći i četvrti par abdominalnih mliječnih žlijezda (kranijalnu i kaudalnu), te peti par ingvinalnih mliječnih žlijezda (VAN NIMWEGEN i KIRPENSTEIJN, 2018).

2.2. GRAĐA MAMARNOG KOMPLEKSA

Svaki mamarni kompleks sadrži jednu ili više mamarnih jedinica. U kuja broj varira između pet i dvadeset mliječnih jedinica s pripadajućim brojem sisnih kanalića (*ductus papillaris*) koji se otvaraju na vrhu sise odvojenim sisnim otvorima (*ostium papillare*). Na mamarnoj jedinici razlikujemo tijelo (*corpus mammae*) i sisu (*papilla mammae*) koje pokriva modificirana koža. Tijelo mliječne žlijezde sastoji se od epitelnog žljezdanog parenhima koji je sposoban proizvoditi i lučiti mlijeko (*glandula mammaria*) i iz pripadajućih izvodnih putova

uklopljenih u intersticijsko vezivno tkivo (*interstitium*) sa živcima, krvnim i limfnim žilama (BRAGULLA i KONIG, 2005).

2.2.1 SUSTAV MLIJEČNIH KANALA

Mliječna žlijezda je složena tubuloalveolarna žlijezda čije je tkivo složeno u sekretorne režnjiće (*lobuli glandulae mammariae*) koji uključuju mnoštvo žljezdanih alveola (*alveolus glandulae*). To su mjesta stvaranja mlijeka povezana sustavom mliječnih kanala. Mlijeko otječe u intralobularne kanale koji se spajaju u veće interlobularne. Sustav se nastavlja interlobularnim kanalima kojima se mlijeko odvodi u sustav mliječnih kanala za odvođenje mlijeka (*ductus lactiferi*) koji se povezuju u mliječne sinuse ili cisterne (*sinus lactiferi*) i predstavljaju velike sabirne prostore za skupljanje mlijeka (BRAGULLA i KONIG, 2005., VAN NIMWEGEN i KIRPENSTEIJN, 2018).

2.2.2 MLIJEČNA CISTERNA

Mliječni sinus proteže se u sisu. Ima dva dijela, jedan u žlijezdi (*pars glandularis sinus lactiferi*) i drugi dio u sisi (*pars papillaris sinus lactiferi*). Između dijelova u sisi i u žlijezdi nalazi se kružni nabor sluznice (*Fürstenbergova* rozeta ili *plica anularis mucosae*) koja sadrži prstenasti venski splet (*Fürstenbergov* venski prsten) oko baze sise. Sinus se dalje nastavlja u *ductus papillaris* koji se na vrhu sise otvara papilarnim otvorom (*ostium papillare*) okružen glatkim kružnim mišićem - *m.sphincter papillae* (BRAGULLA i KONIG, 2005).

2.2.3. VASKULARIZACIJA MLIJEČNE ŽLIJEZDE

Mliječna žlijezda uglavnom se opskrbljuje krvlju preko velikih površinskih žila ventralne tjelesne stijenke, *a. thoracica interna* i *a. pudenda externa*. Tri mliječne žlijezde (obje torakalne i kranijalne abdominalne) opskrbljuju se krvlju preko *rami mammarii a. epigastrica cranialis superficialis*, koji se odvajaju iz *a. thoracica interna*. Torakalne mliječne žlijezde dodatno su opskrbljene krvlju preko *rami intercostales ventrales*, koji se također odvajaju iz *a. thoracica interna* i preko *rami mammarii laterales a. thoracica lateralis*. Dvije kaudalne

žlijezde (kaudalne abdominalne i ingvinalne) opskrbljuju se krvlju preko *rami mammarii a. epigastrica caudalis superficialis*, koja je grana *a. pudenda externa*. Venski krvotok ekvivalentan je arterijskom (VAN NIMWEGEN i KIRPENSTEIJN, 2018., MACPHAIL i FOSSUM, 2019).

2.2.4. LIMFNI SUSTAV MLIJEČNE ŽLIJEZDE

Limfa se iz mliječne žlijezde odvodi u regionalne limfne čvorove. Iz torakalnih i kranijalnih abdominalnih mliječnih žlijezda limfa odlazi u aksilarni limfni čvor, a iz kaudalne abdominalne i ingvinalne mliječne žlijezde odlazi u superficijalni ingvinalni limfni čvor (BRAGULLA i KONIG, 2005).

U pasa odvodnja limfe u kranijalne i kaudalne torakalne mliječne žlijezde se odvija putem aksilarnog limfnog čvora (*lymphonodus axillaris*), ali može i putem superficijalnog cervikalnog (*lymphonodus cervicalis superficialis*) i ventralnog torakalnog limfnog čvora (kranijalni i kaudalni sternalni limfni čvor).

Limfa iz kranijalne abdominalne mliječne žlijezde može otići u aksilarni limfni čvor ili u ingvinalni superficijalni limfni čvor, dok limfa iz kaudalne abdominalne mliječne žlijezde može direktno otići u medijalni ilijačni limfni čvor (*lymphonodi iliaci mediales*).

Ingvinalna mliječna žlijezda opskrbljuje se limfom putem superficijalnog ingvinalnog limfnog čvora (*lymphonodi inguinales superficialis*).

Limfna drenaža mliječne žlijezde u pasa je vrlo kompleksna, uključuje ipsilateralne i kontralateralne limfne čvorove, dok u mačaka direktna komunikacija ne postoji. Prilikom pojave neoplazija mliječne žlijezde dolazi i do raznih varijacija u limfnoj drenaži. Dolazi do stvaranja komunikacije između lijevih i desnih, kranijalnih i kaudalnih mliječnih žlijezda te između aksilarnih i ingvinalnih limfnih čvorova koja su najčešća mjesta metastatskog širenja tumora. Tumorom inducirana limfoangiogeneza jedan je od razloga pojave metastaza u limfnim čvorovima. Zahvaćeni i promijenjeni limfni čvorovi mogu se palpirati ispod kože i moraju se ukloniti prilikom mastektomije (VAN NIMWEGEN i KIRPENSTEIJN, 2018., BRAGULLA i KONIG, 2005., SORENMO i sur, 2013).

2.2.5. INERVACIJA MLIJEČNE ŽLIJEZDE

Mliječna žlijezda inervirana je preko senzibilnih provodnih puteva kože i sisa te autonomnih živčanih vlakana.

Torakalne mliječne žlijezde inerviraju *rami mammarii laterales i mediales* kožnih dijelova međurebrenih živaca (*nn.intercostales*). Abdominalne i ingvinalnu mliječnu žlijezdu inerviraju kože grane (*rami cutanei ventrales*) *n. iliohypogastricus (cranialis i caudalis)*, *n. ilioinguinalis* i *n. genitofemoralis*. Ingvinalna mliječna žlijezda inervirana je dodatno iz *ramusa cutaneus distalis n.pudendus* (BRAGULLA i KONIG, 2005).

3. BIOLOGIJA TUMORA

Tumori (novotvorenine, neoplazije, blastomi, rak, karcinom) su tvorbe karakterizirane ekscesom normalnog rasta tkiva s autonomnim, atipičnim, neprestanim, neograničenim i nesvršishodnim bujanjem tkiva. Autonomni rast tumora odvija se bez ikakve kontrole. Djelomično morfološki i funkcionalno podsjećaju na zdrave, normalne stanice iz kojih su nastali, bez da obavljaju ikakvu korisnu funkciju u organizmu domaćina. Njihov rast može biti egzofitičan ili endofitičan. Tumori se klasificiraju prema biološkom ponašanju: na benigne, maligne i semimaligne (GRABAREVIĆ, 2002).

Benigni tumori građeni su od normalnih stanica, nisu praćeni znakovima lokalne infiltracije i ne metastaziraju. Maligni tumori imaju potpuno suprotne karakteristike. U dobroćudnih tumora je izgubljena samo kontrola rasta, a u zloćudnih se gubi i kontrola smještaja u tkivu, te tumorske stanice napadaju normalno, zdravo tkivo. Zloćudni tumori nemaju čahuru, stanice su nepravilno poredane, nezrele, često potpuno nediferencirane, mitoze su česte i atipične, a jezgre velike i hiperkromatske. Prema histogenskom podrijetlu stanice dijele se na tumore epitelnog tkiva, mezenhima (vezivnog tkiva) te mješovite tumore i teratome (GRABAREVIĆ, 2002).

3.1. EPIDEMIOLOGIJA TUMORA MLIJEČNE ŽLIJEZDE

Tumori mliječne žlijezde obično se javljaju kod kuja koje se nisu parile i nisu kastirane. Rijetko se pojavljuju u mužjaka (pojavnost je manja od 1%). Tumori mliječne žlijezde su najčešći tumori u kuja i čine 50 do 70% svih tumora (MERLO i sur., 2008., SORENMO i sur., 2013). Učestalost (incidencija) malignih tumora uvjetovana je hormonski i ovisi o tome da li je kuja kastirana. U kuja 35 - 50% tumora je maligno, a u mačaka čak 90% (MACPHAIL i FOSSUM, 2019).

Tijekom godina provedena su brojna istraživanja u svijetu da se utvrdi učestalost tumora mliječne žlijezde. Dokazano je da je tumor mliječne žlijezde 50% češći u kuja koje se nisu parile. Visok postotak pojavnosti tumora pripisuje se velikoj upotrebi progestina u svrhu kontracepcije. U svijetu je učestalost tumora mliječne žlijezde različita. Tumori mliječne žlijezde utvrde se u 205 slučajeva na 100 000, a u Italiji u 192 slučajeva na 100 000 pasa (VAN NIMWEGEN i KIRPENSTEIJN, 2018).

U Švedskoj je provedeno istraživanje na 80 000 nekastriranih kuja i utvrđen je barem jedan tumor mliječne žlijezde u 6% pasa starosti od 8 godina i 13% u pasa od 10 godina (SORENMO i sur., 2013). Time je dokazan povećan rizik nastanka tumora u starijoj dobi. Prema provedenim istraživanjima u 71% kuja pasmine Beagle je dokazan barem jedan oblik tumora mliječne žlijezde (SORENMO i sur., 2013). Na temelju navedenih istraživanja može se zaključiti da različiti čimbenici utječu na nastanak tumora mliječne žlijezde poput dobi, pasmine i hormona (VAN NIMWEGEN i KIRPENSTEIJN, 2018., SORENMO i sur., 2013).

3.2. ČIMBENICI RIZIKA

3.2.1. DOB

Neoplazije mliječne žlijezde najčešće se javljaju u dobi 7 do 11 godina (VAN NIMWEGEN i KIRPENSTEIJN, 2018., SORENMO i sur., 2009). Maligni oblici javljaju se u starijih kuja u dobi od 9 do 11 godina, a benigni između 7. i 9. godine života (SORENMO i sur., 2013). Veće pasmine pasa imaju prosječno kraći životni vijek u odnosu na male pasmine te se kod njih tumori mliječne žlijezde javljaju u ranijoj životnoj dobi (SORENMO i sur., 2013).

3.2.2. PASMINA

Određene pasmine pasa imaju predispoziciju za nastanak tumora. Češća pojavnost tumora je u malih pasmina pasa kao što su *toy* i mini pudle, chihuahua, jorkšir terijer, maltezer, koker španijel. Velike pasmine pasa poput engleskog špringer španijela, engleskog setera, pointera, dobermana, boksera i njemačkog ovčara također imaju veliku pojavnost tumora mliječne žlijezde. Njemački ovčar uglavnom je predisponiran za maligni tumor mliječne žlijezde (VAN NIMWEGEN i KIRPENSTEIJN, 2018., SORENMO i sur., 2013).

Na temelju pasminske predispozicije možemo zaključiti da su tumori mliječne žlijezde i genetski nasljedni. Engleski špringer španijel pripada iznimko rizičnoj pasmini zbog uočene mutacije gena BRCA 1 i BRCA 2. Navedeni geni odgovorni za genetsko nasljeđivanje tumora mliječne žlijezde u ljudi (RIVERA i sur., 2009., SORENMO i sur., 2013).

3.2.3. HORMONI I RECEPTORI HORMONA

Točan uzrok nastanka tumora mliječne žlijezde je nepoznat. Međutim zna se da u njihovom nastanku značajnu ulogu imaju spolni hormoni, najčešće estrogen i progesteron. Prevencija rizičnih faktora hormonalnog porijekla kod pojave malignih tumora mliječne žlijezde je pravovremena kastracija. Nekastrirane kuje imaju sedam puta veći rizik za razvoj tumora u odnosu na kastrirane (MACPHAIL i FOSSUM, 2019).

Adekvatna prevencija postiže se kastracijom (ovarijektomijom ili ovarijohisterektoomijom) kuje prije prvog tjeranja dok su jajnici neaktivni. Rizik za razvoj tumora mliječne žlijezde je najmanji kod kuja koje su kastrirane prije prvog estrusa (0,05%). U slučajevima gdje je kastracija obavljena nakon prvog estrusa rizik se povećava i do 8%, a nakon drugog estrusa i do 26%. (MACPHAIL i FOSSUM, 2019). Kastracija u kasnijoj životnoj dobi smanjuje pojavu benignih tumora, ali ne utječe na pojavu malignih tumora mliječne žlijezde (VAN NIMWEGEN i KIRPENSTEIJN, 2018).

Osim kastracije važnu ulogu u povećanju učestalosti tumora mliječne žlijezde ima hormonalna terapija estrogenima i progestinima. Izlaganje egzogenim progestinima povećava rizik pojave benignih tumora, a kombinirana dugotrajna terapija visokim dozama estrogena i progestina povećava rizik nastanka malignih tumora (VAN NIMWEGEN i KIRPENSTEIJN, 2018).

Receptore za estrogen i progesteron ima 50% malignih i 70% benignih tumora mliječne žlijezde. Duži je životni vijek i povoljnija prognoza u pasa čiji su tumori ovisni o hormonima nego u pasa s tumorima neovisnim o hormonima (MACPHAIL i FOSSUM, 2019).

4. KLASIFIKACIJA TUMORA MLIJEČNE ŽLIJEZDE

Kliničkom klasifikacijom tumora određujemo lokalnu i sistemska proširenost tumora. Za klasifikaciju tumora služimo se TNM (T = tumor, N = limfni čvorovi, M = metastaze) klasifikacijom „Svjetske zdravstvene organizacije“ - WHO (SORENMO i sur., 2013).

Prema TNM klasifikaciji tumori se dijele u pet stupnjeva. Prva tri stupnja označavaju veličinu (promjer tumora). Stupanj I (do 3 cm), II (3 do 5 cm) i III (više od 5 cm). Stupanj IV obuhvaća zahvaćenost limfnih čvorova, a stupanj V označava prisutnost udaljenih metastaza (VAN NIMWEGEN i KIRPENSTEIJN, 2018., SORENMO i sur., 2013).

TABLICA 1. TNM klasifikacija tumora mliječne žlijezde (Modificirano iz VAN NIMWEGEN i KIRPENSTEIJN, 2018).

STADIJ	OPIS
T	Primarni tumor
T ₁	Tumor < 3 cm
T ₂	Tumor 3 – 5 cm u promjeru
T ₃	Tumor > 5 cm u promjeru
T ₄	Inflamirani karcinom
N	Regionalni limfni čvor
N ₀	Regionalni limfni čvor nije zahvaćen
N ₁	Pokretan zahvaćeni ipsilateralni limfni čvor
N ₂	Pokretan zahvaćeni kontralateralni i bilateralni limfni čvor
M	Udaljene metastaze
M ₀	Nema udaljenih metastaza
M ₁	Udaljene metastaze prisutne
STADIJ	
I	T ₁ N ₀ M ₀
II	T ₂ N ₀ M ₀
III	T ₃ N ₀ M ₀
IV	T _x N ₁ M ₀
V	T _x N _x M ₁

4.1. HISTOLOŠKA KLASIFIKACIJA TUMORA MLIJEČNE ŽLIJEZDE

U klasifikaciji tumora potrebno je razlikovati jednostavne, kompleksne i miješane tumore mliječne žlijezde. Jednostavni tumori sastavljeni su od jednog tipa stanica, epitelnih ili mioepitelnih (dominiraju epitelni tumori). Kompleksni tumori imaju miješanu histološku građu. Sastavljeni su od epitelnih i mioepitelnih stanica. Miješani tumori građeni su od epitelnih i mioepitelnih stanica te elemenata kosti i hrskavice. Miješani i kompleksni tumori potječu od pluripotentnih matičnih stanica (VAN NIMWEGEN i KIRPENSTEIJN, 2018., RASOTTO i sur., 2012).

TABLICA 2. Histološka klasifikacija tumora mliječne žlijezde (modificirano iz VAN NIMWEGEN i KIRPENSTEIJN, 2018).

Histološka klasifikacija tumora mliječne žlijezde		
Maligni tumori	Benigni Tumori	Nerazvrstani
Neinfiltrativni karcinom(<i>in situ</i>)	Adenomi <i>Jednostavni adenomi (epitelijski tip) ili mioepitelijski adenom</i> <i>Složeni adenom</i> <i>Basaloidni adenom</i>	Duktalna hiperplazija (papilomatoza ili epitelozna)
Složeni karcinom	Fibroadenom	Lobularna hiperplazija
Jednostavni karcinom <i>Tubularni ili papilarni karcinom</i> <i>Solidni karcinom</i> <i>Anaplastični karcinom</i>	Benigni mješoviti tumor	<i>Adenosis</i> <i>Papilomatoza ili epitelozna</i>
Specijalni oblici karcinoma <i>Karcinom vretenastih stanica</i> <i>Karcinom pločastih stanica</i> <i>Mucinozni karcinom</i> <i>Karcinom bogat mastima</i>	Intraduktalni papilomi	Cista Duktektazija
Sarkom <i>Fibrosarkom</i> <i>Osteosarkom</i> <i>Ostali oblici sarkoma</i>		Lokalna fibroza
Karcinosarkomi Karcinom ili sarkom u benignom tumoru		Ginekomastija

Tumori mliječne žlijezde razlikuju se po histološkim osobinama. S obzirom na histološku i morfološku klasifikaciju podijeljeni su prema WHO organizaciji u različite skupine: benigni, maligni i neklasificirani tumori (tablica 2).

Epitelni tumori klasificiraju se prema Elston i Ellis-ovom (1991), načinu stupnjevanja tumora (stupnjevanje se ne koristi za sarkome). Stupnjevanje se određuje patohistološkim nalazom, a uključuje: stvaranje tubula, pleomorfizam jezgre i mitoze (tablica 3).

TABLICA 3. Kriteriji za određivanje histološkog stupnja karcinoma mliječne žlijezde (Modificirano prema SORENMO i sur., 2013).

KARAKTERISTIKE		BODOVI
STVARANJE TUBULA	> 75% UZORKA	1
	10 – 75% UZORKA	2
	< 10% UZORKA	3
MITOZE	0 – 9 MITOZA/10 VPM	1
	10 – 19 MITOZA/10 VPM	2
	< 20 MITOZA/10 VPM	3
PLEOMORFIZAM JEZGARA	UNIFORMNE/PRAVILNE JEZGRE I RIJETKO UOČLJIVE JEZGRICE	1
	UMJERENE VARIJACIJE U VELIČINI I OBLIKU JEZGRI, HIPERKROMAZIJAI I ČESTO UOČLJIVE JEZGRICE	2
	ZNAČAJNE VARIJACIJE U VELIČINI I OBLIKU JEZGARA, HIPERKROMAZIJI I VRLO PROMINENTNE JEZGRICE	3
BODOVI UKUPNO		STUPANJ MALIGNOSTI
3 – 5		I
6 – 7		II
8 – 9		III

Prema ovom načinu stupnjevanja malignosti tumori su podijeljeni u stupnjeve: I stupanj 3 do 5 (dobro diferenciran), II stupanj 6 do 7 (umjereno diferenciran) i III stupanj 8 do 9 (slabo diferenciran tumor).

4.2. PRETEČE TUMORA MLIJEČNE ŽLIJEZDE

Hiperplastične i displastične lezije smatraju se pretečama tumora mliječne žlijezde. Lezije uključuju: lobularnu hiperplaziju sa ili bez sekretorne aktivnosti, lobularnu hiperplaziju s fibrozom, epiteliozu, papilomatozu, fibrozu i fibroadenomatozu (SORENMO i sur., 2013., GOLDSCHMIDT i sur., 2011).

4.3. BENIGNI TUMORI MLIJEČNE ŽLIJEZDE

U pasa najčešći tumori mliječne žlijezde su epitelnog podrijetla. Benigni tumori žljezdanog epitela nazivaju se adenomi, a tumori pokrovnog epitela papilomi. Najčešći benigni tumori mliječne žlijezde u kuja su adenomi, fibroadenomi i benigni miješani tumori. Adenomi se najčešće pojavljuju u jednostavnom i složenom obliku dok su vrlo rijetki baziloidni adenomi. Fibroadenomi dolaze kao perikanalikularni i intrakanalikularni. Duktalni papilomi su vrlo rijetki (GOLDSCHMIDT i sur., 2011., VAN NIMWEGEN i KIRPENSTEIJN, 2018).

4.4. MALIGNI TUMORI MLIJEČNE ŽLIJEZDE

Maligni tumori mogu biti epitelnog (karcinomi) i mezenhimalnog podrijetla (sarkom). Maligni tumori mliječne žlijezde su: neinfiltrativni (in situ) karcinomi, jednostavni i složeni karcinomi, posebni oblici karcinoma, sarkomi i karcinosarkomi.

Najčešći maligni tumori mliječne žlijezde u pasa su karcinomi (tubularni / papilarni adenokarcinomi, solidni karcinomi i anaplaastični karcinomi), a manje od 5% su sarkomi i karcinosarkomi (MACPHAIL i FOSSUM, 2019).

4.4.1. MALIGNI TUMORI EPITELNOG PODRIJETLA

Jednostavni karcinomi mogu biti tubularni / papilarni ili anaplastični (nediferencirani maligni tumori). Složeni karcinomi građeni su od luminalnih epitelnih i mioepitelnih stanica. Posebni oblici karcinoma su karcinom vretenastih stanica (razlikuje se od fibrosarkoma prema ekspresiji keratinskih filamenata), karcinom skvamoznih stanica (rijedak), mucinozni karcinom (iznimno rijedak) i karcinom bogat lipidima (VAN NIMWEGEN i KIRPENSTEIJN, 2018., SORENMO i sur., 2013., GOLDSCHMIDT i sur., 2011).

4.4.2. MALIGNI TUMORI MEZENHIMALNOG PODRIJETLA

Osteosarkom je najčešća mezenhimalna neoplazija mliječne žlijezde u kuja s karakteristikama progresivnog brzog rasta, proliferacijom zvjezdastih i ovoidnih stanica, uz česte mitoze i metastaze, najviše u plućima. Fibrosarkom je brzorastući tumor s centralnom nekrozom i ekspanzivnim rastom (VAN NIMWEGEN i KIRPENSTEIJN, 2018., SORENMO i sur., 2013).

Karcinosarkom je maligni miješani tumor mliječne žlijezde, dijelom sastavljen od stanica koje građom podsjećaju na vezivno tkivne elemente, a dijelom od epitelijalnih komponenti te često metastazira u pluća i limfne čvorove (SORENMO i sur., 2013).

Inflamatorni (upalni) karcinom je poseban oblik karcinoma mliječne žlijezde koji čini 8% tumora mliječne žlijezde u kuja (VAN NIMWEGEN i KIRPENSTEIJN, 2018). Najčešće se nalazi u kuja koje se nisu parile. Ovakav tumor slabo je diferenciran, infiltrativan, progresivan, metastazira, slabo je ograničen, čvrste konzistencije i često ulcerira. U većini slučajeva zahvaćeno je više žlijezda, a mogu biti zahvaćeni i svi mamarni kompleksi. Dijagnostički, često se zamjenjuje s jakim kliničkim mastitisom. Razlikujemo primarni i sekundarni oblik upalnog karcinoma. Sekundarni oblik nastaje iz postojećeg čvorića koji duže perzistira na mliječnoj žlijezdi. Najčešće se razvije nakon kirurške resekcije neupalnog tumora. Primarni upalni tumor očituje se jakim edemom, eritemom, upalom, bolnošću, općom slabosti i anoreksijom. Često se komplicira diseminiranom intravaskularnom koagulopatijom (28,5%) (HACKNER i WHITE, 2012).

Kirurško uklanjanje nije preporučljivo zbog izrazito brze progresije, invazivnosti i visokog stupnja metastaziranja. (VAN NIMWEGEN i KIRPENSTEIJN, 2018., MACPHAIL i FOSSUM, 2019).

4.5. NEKLASIFICIRANI TUMORI

Neklasificirani tumori mliječne žlijezde su duktalna hiperplazija, lobularna hiperplazija, cista, duktektazija, lokalna fibroza i ginekomastija (VAN NIMWEGEN i KIRPENSTEIJN, 2018).

4.6. HIPERPLAZIJA / DISPLAZIJA / NEOPLAZIJA BRADAVICE

Duktalni adenom / karcinom javlja se vrlo rijetko i zahvaća samo bradavicu. Bradavica postaje vrlo proširena i tvrde konzistencije. Ukoliko karcinom napada mliječnu žlijezdu i epidermis bradavice, tada govorimo o karcinomu s epidermalnom infiltracijom (Pagetova bolest). Takva neoplazija rijetko se javlja u kuja. Analogna je Pagetovoj bolesti u žena (SORENMO i sur., 2013).

5. DIJAGNOSTIKA TUMORA MLIJEČNE ŽLIJEZDE

Glavni klinički znak tumora mliječne žlijezde je prisutnost jednog ili više čvorića ili tvorbi u području same žlijezde (VAN NIMWEGEN i KIRPENSTEIJN, 2018). Uglavnom su zahvaćene kaudalne mliječne žlijezde, a u 66% pasa zahvaćeno je više mliječnih žlijezda (MACPHAIL i FOSSUM, 2019). Tvorbe na mliječnoj žlijezdi mogu biti različite veličine (2mm do 8cm, rijetko i veće). U pravilu su maligni tumori veći od benignih. Vrlo često maligni tumor nastaje iz benignog. S vremenom neki tumori se ne mijenjaju i ostaju mali i benigni, a u nekih dolazi do progresije te dobivaju maligne karakteristike te se šire na druge žlijezde (SORENMO i sur., 2013).

Maligni tumori su brzorastući, slabo ograničeni, invazivni, pričvršćeni za kožu ili potkožna tkiva i ulceriraju (VAN NIMWEGEN i KIRPENSTEIJN, 2018).

Zahvaćene bradavice mogu biti otečene te izlučivati žućkastu tekućinu i ulcerirati. U potkoženom tkivu zahvaćene su limfne žile koje se mogu palpirati kao debele žice, a očituju se povećanjem i promijenjenom konzistencijom. Metastaze malignih tumora mliječne žlijezde dovode do različitih kliničkih znakova, a neki od njih su dispneja, kašalj, limfni edem jednog ili više ekstremiteta, hromost i pareza stražnjeg dijela (OGILVIE, 1983., HALM i ADAMS, 1997).

Tumori mliječne žlijezde primarno se dijagnosticiraju palpacijom tvorbe i patohistološkom pretragom. Na početku dijagnostike, najvažniji korak je palpacija svih mliječnih žlijezdi i regionalnih limfnih čvorova. Palpacijom utvrđujemo veličinu tumora, brojnost, pomičnost na podlozi i povezanost za okolinu. U slučaju povećanja regionalnog limfnog čvora ili sumnje na metastatske promjene preporuka je napraviti *fine needle aspiration* (FNA) (SIMON i sur., 2009., MARTI i FERNANDEZ, 2010). Izostanak nalaza neoplastičnih stanica ne isključuje malignost tvorbe (GREER, 2014).

Tumor mliječne žlijezde razlikujemo od dermalnih i subkutanih tumora (npr. lipom) citološkom pretragom. Citološka pretraga je 88% osjetljiva i 96% specifična u dokazivanju malignih tumora mliječne žlijezde (SIMON i sur., 2009., SORENMO i sur., 2013).

Dodatna dijagnostička procjena treba sadržavati torakalne i abdominalne RTG snimke zbog metastatskih promjena. Uobičajeno se rade tri projekcije, dvije lateralne i ventrodorzalna (GREER, 2014).

Treba napomenuti da su na RTG snimkama vidljive veće metastatske promjene, dok mikrometastaze često ostanu neprimijećene. Maligni tumori mliječne žlijezde metastaziraju u mnoge organe, pluća, jetru, slezenu, bubrege, kosti i udaljene limfne čvorove.

Najčešće metastaziraju u pluća. Rendgenskom snimkom prsnog koša vidljive su metastaze na plućima u 25% do 50% pasa s malignim tumorom (MACPHAIL i FOSSUM, 2019).

Rendgenskom snimkom abdomena vidljivo je povećanje ilijačnog limfnog čvora, a ultrazvučnim pregledom abdomena mogu se ponekad detektirati abdominalne metastaze. Metastaze limfnog čvora javljaju se u 20% karcinoma skvamoznih stanica, a 100% kod karcinosarkoma (VAN NIMWEGEN i KIRPENSTEIJN, 2018).

Ultrazvuk abdomena indiciran je u pasa s promijenjenim limfnim čvorovima i s promjenama u krvnoj slici. Dodatne pretrage kompjuteriziranom tomografijom i magnetskom rezonancom olakšavaju pronalazak i otkrivanje metastaza. Da bismo došli do konačne dijagnoze ponekad je potrebno napraviti i ekcizijsku biopsiju. Najtočnija dijagnoza i moguća prognoza postavljaju se histopatološkom pretragom uzorka dobivenog tijekom operacije (MACPHAIL i FOSSUM, 2019).

Nalazi kompletne krvne slike, biokemijski parametri i pregled urina nemaju specifično značajnih promjena kod pojave tumora mliječne žlijezde, ali su važni kod gerijatrijskih pacijenata ili paraneoplastičnog sindroma (MACPHAIL i FOSSUM, 2019). Kod sumnje na upalni karcinom zbog moguće pojave diseminirane intravaskularne koagulacije (DIK) potrebno je napraviti koagulacijski profil pacijenta (GREER, 2014).

Diferencijalne dijagnoze tumora mliječne žlijezde su hipertrofija mliječne žlijezde, mastitis, granulomi, ciste, ingvinalna hernija, duktektazija, tumori kože i strana tijela (GREER, 2014., MACPHAIL i FOSSUM, 2019).

6. LIJEČENJE

Ne postoji jedinstveni način liječenja tumora mliječne žlijezde, određena doza lijeka ili operativni zahvat koji svakoj oboljeloj životinji može osigurati jednaku prognozu. Svaki pacijent obrađuje se i liječi zasebno (SORENMO i sur., 2013). Glavno uporište u liječenju tumora mliječne žlijezde je kirurško odstranjivanje tumora mliječne žlijezde.

6.1. KIRURŠKO LIJEČENJE

Ekscizija je najčešći način odstranjivanja tumora mliječne žlijezde, osim kod upalnog karcinoma. Upalni karcinom je agresivan tumor, visokog stupnja metastaza, a operativni zahvat nije od velikog značaja. Odabir operacijske tehnike, a samim time prognoza ovisi o veličini tumora, njegovoj lokalizaciji, konzistenciji, infiltraciji okolnih tkiva, pomičnosti na podlozi, tipu tumora, patohistološkom nalazu, vaskularnoj invaziji, udaljenim metastazama, općem stanju i starosti životinje (WHITE, 2003., MARCONATO i sur., 2009., MACPHAIL i FOSSUM, 2019).

U kuja kod kojih je zahvaćeno više od jedne mliječne žlijezde kombinira se više tehnika. U slučajevima kada kompletna ekscizija nije moguća jednom operacijom tada se sljedeći zahvat obavlja za 3 do 4 tjedna, kako bi se životinja stigla opraviti i tkivo zaraslo. Uobičajeno se uklanjaju mliječne žlijezde s jedne strane, a nakon oporavka se uklanja i druga strana. Preporuka je istovremeno uz mastektomiju učiniti i ovarijohisterektomiju. Ovarijohisterektomija se uvijek radi prije mastektomije kako bi se spriječilo širenje tumorskih stanica u abdominalnu šupljinu. Nije sigurno da ovarijohisterektomija sprječava pojavu novih tumora, ali sprječava pojavu pijometre i metritisa u kuja. Dokazno je da psi s karcinomom II stupnja koji imaju estrogenske receptore ili povećanu koncentraciju serum estradiola (E2), odstranjivanjem tumora mliječne žlijezde i ovarijohisterektomijom imaju manje recidiva od skupine u kojoj nije provedena ovarijohisterektomija (KRISTIANSEN i sur., 2016., MACPHAIL i FOSSUM, 2019).

6.1.1. METODE KIRURŠKOG LIJEČENJA

Ekscizija tumora mora biti dovoljno širokih margina i obuhvatiti cijeli tumor. Nepotpuna ekscizija dovodi do metastaza i razvoja novih tumora (SORENMO i sur., 2013). Razlikujemo nekoliko kirurških metoda:

1.) *Lumpektomija (nodulektomija)* je uklanjanje tvorbe / dijela mliječne žlijezde s marginom 1 cm ili više zdravog normalnog tkiva (MACPHAIL i FOSSUM, 2019). Indicirana je kada je tvorba manja od 5 mm u promjeru, nije inkapsulirana, neinvazivna i nalazi se na periferiji mliječne žlijezde (MACPHAIL i FOSSUM, 2019., VAN NIMWEGEN i KIRPENSTEIJN, 2018). Radi se incizija na koži i ekscizija postojećeg tumora. Poslijeoperacijske komplikacije zbog istjecanje mlijeka i limfe očituju se upalnim procesima. (VAN NIMWEGEN i KIRPENSTEIJN, 2018., MACPHAIL i FOSSUM, 2019).

2.) *Jednostavna mastektomija* je ekscizija cijele žlijezde s tumorom. Koristi se kada je tumor u centralnom dijelu žlijezde ili zahvaća cijelu žlijezdu. Kod ovog zahvata margine su 2 do 3 cm (VAN NIMWEGEN i KIRPENSTEIJN, 2018). U slučajevima gdje je tumor pričvršćen za mišićnu fasciju ili kožu tada se fascija i sloj mišića uključuju u margine. Za razliku od lumpektomije ovdje rijetko dolazi do postoperativne upale (VAN NIMWEGEN i KIRPENSTEIJN, 2018., MACPHAIL i FOSSUM, 2019).

3.) *Regionalna mastektomija* je ekscizija zahvaćene žlijezde i susjednih žlijezda. Primjenjuje se kod tumorskih masa koje se nalaze između dvije mliječne žlijezde ili kod multiplih tumora koji se protežu s lijeve ili desne strane cijelom duljinom od torakalnih do ingvinalne mliječne žlijezde. Zahvat ovisi o krvožilnom i limfatičkom sustavu u pasa. Kod tumora na torakalnim mliječnim žlijezdama uklanjaju se kranijalna i kaudalna torakalna te kranijalna abdominalna mliječna žlijezda. Kod tumora abdominalnih ili ingvinalnih mliječnih žlijezda uklanjaju se ingvinalna te kranijalna i kaudalna abdominalna mliječna žlijezda te superficijalni limfni čvorovi. Akscesorni aksilarni limfni čvorovi uklanjaju se ukoliko su povećani ili pozitivni na metastatsko širenje tumora (STRATMANN i sur., 2008., VAN NIMWEGEN i KIRPENSTEIJN, 2018., MACPHAIL i FOSSUM, 2019).

4.) *Unilateralna / bilateralna mastektomija* je uklanjanje svih mliječnih žlijezda. *En block* metoda se koristi kod multiplih čvorića, tumora na kranijalnoj abdominalnoj mliječnoj žlijezdi ili tumora velike mase sa sumnjom na malignost (VAN NIMWEGEN i KIRPENSTEIJN, 2018). Unilateralna mastektomija je uklanjanje svih mliječnih žlijezda s jedne strane od bijele linije, potkožnog tkiva i povezanih limfnih čvorova. Manje je invazivna od multiplih lumpektomija / mastektomija (MACPHAIL i FOSSUM, 2019). Kod mladih životinja s multiplim tumorima najbolje je odmah učiniti unilateralnu mastektomiju i time spriječiti recidive. U 58% pasa kod kojih je učinjena regionalna mastektomija razvio se novi tumor (većinom maligni) na zaostaloj ipsilateralnoj žlijezdi (STRATMANN i sur., 2008., VAN NIMWEGEN i KIRPENSTEIJN, 2018).

Bilateralna mastektomija je uklanjanje svih mliječnih žlijezdi s obje strane. Takvim zahvatom otežano je zacjeljivanje tkiva i zatvaranje rane (MACPHAIL i FOSSUM, 2019). Bilateralnom mastektomijom uklanja se više od 95% tkiva mliječne žlijezde. Preporuka je učiniti unilateralna mastektomija s jedne strane te nakon 4 do 6 tjedana učiniti unilateralnu mastektomiju s druge strane. (VAN NIMWEGEN i KIRPENSTEIJN, 2018).

6.1.2. PREOPERATIVNI POSTUPAK

Prije pristupanja kirurškom zahvatu potrebno je uzeti detaljnu anamnezu od vlasnika te učiniti opći klinički pregled, napraviti kompletnu krvnu sliku i biokemijske pretrage najčešće AST, ALT, urea, kreatinin, ukupni proteini (KARADJOLE i MAĆEŠIĆ, 2011.). Svaki mamarni kompleks moramo pažljivo ispalpirati i odrediti točnu lokalizaciju tumorske mase koju odstranjujemo. Ukoliko je masa ulcerirana i inficirana na nju stavljamo tople komprese i životinji dajemo antibiotik. Time smanjujemo upalu pa možemo bolje i točnije odrediti margine prilikom zahvata. Pacijentima koji boluju od bubrežnih bolesti preoperativno dajemo tekućinsku terapiju (MACPHAIL i FOSSUM, 2019). Ukoliko je tumorska masa velika preoperativno se daje kabergolin (5 mg/kg 1 x dnevno 5 do 8 dana prije operacije) ili bromokriptin. Daju se i nesteroidni protuupalni pripravci (firokoksib 5 mg/kg/dan na usta kroz 7 do 10 dana). Time se smanjuje veličina tumora (GREER, 2014).

6.1.3. ANESTEZIJA

Kao što je već navedeno, dob kuja u kojoj se tumori mliječne žlijezde najčešće razvijaju ili dijagnosticiraju kreće se između 7 i 11 godina pa s anesteziološkog gledišta takvi pacijenti spadaju u gerijatrijske (VAN NIMWEGEN i KIRPENSTEIJN, 2018).

Ne postoji idealan anestetik za gerijatrijske pacijente. Poželjno je da anestetici koji se primijenjuju osiguraju brz i kompletan oporavak nakon operacije. Gerijatrijski pacijenti često imaju patologiju jetre, bubrega ili srca pa treba prilagoditi anestezijski protokol (NEIGER - AESCHBACHER, 2007). Preporuka je primijeniti opću endotrahealnu inhalacijsku anesteziju.

U premedikaciji može se koristiti diazepam (0.2 mg / kg iv.) ili midazolam (0.2 mg / kg iv. ili im.) zajedno s opioidom (MACPHAIL i FOSSUM, 2019) npr. metadon (0.5 mg / kg im.). U indukciji uz prethodnu premedikaciju aplicira se propofol (2 - 4 mg / kg iv. titiranje do

učinka) ili ketamin (5 mg / kg iv.) sa diazepamom ili midazolamom (0.2 mg / kg iv.) (MACPHAIL i FOSSUM, 2019).

U slučaju da nisu primjenjena sredstva za premedikaciju, onda se u indukciji može primijeniti:

- propofol (4 - 8 mg / kg iv.)
- ketamin (5,5 mg / kg iv.) s diazepamom (0,28 mg / kg iv.)
- medetomidin (33 mikrograma / kg im. u kombinaciji sa butorfanolom (0,66 mg/kg im.) i ketaminom (6,6 mg / kg im.). Preporuka je koristiti polovičnu dozu od svakog anestetika ako se daje intravenski (MACPHAIL I FOSSUM, 2019).

U održavanju anestezije koristi se sevofluran ili izofluran u kombinaciji sa:

- fentaniлом (2 - 10 mikrograma / kg iv.)
- ketaminom (0,5 - 1 mg / kg iv) ili ketamin CRI (10 mikrograma / kg / min iv)
- medetomidin (1 - 2 mikrograma / kg iv) (MACPHAIL I FOSSUM, 2019).

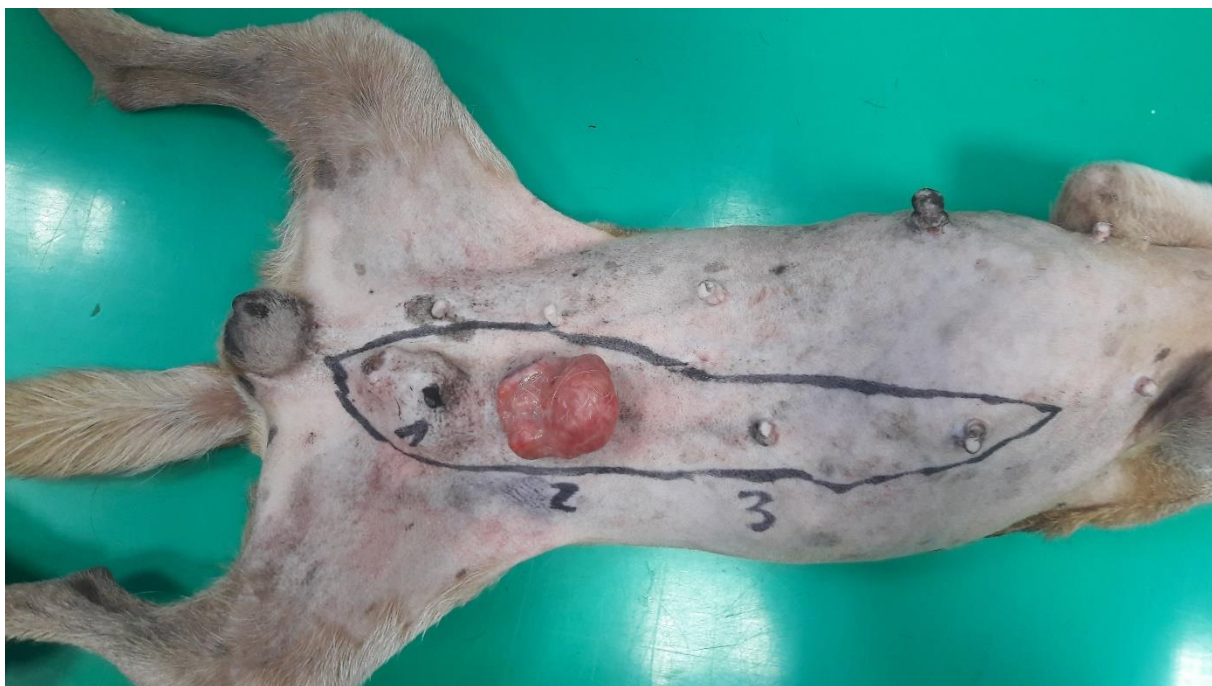Tijekom operacije pacijent je na intravenskoj infuziji 5 - 10ml / kg / h iv. (MACPHAIL i FOSSUM, 2019).

6.1.4. POSTUPAK KIRURŠKOG ODSTRANJIVANJA TUMORA

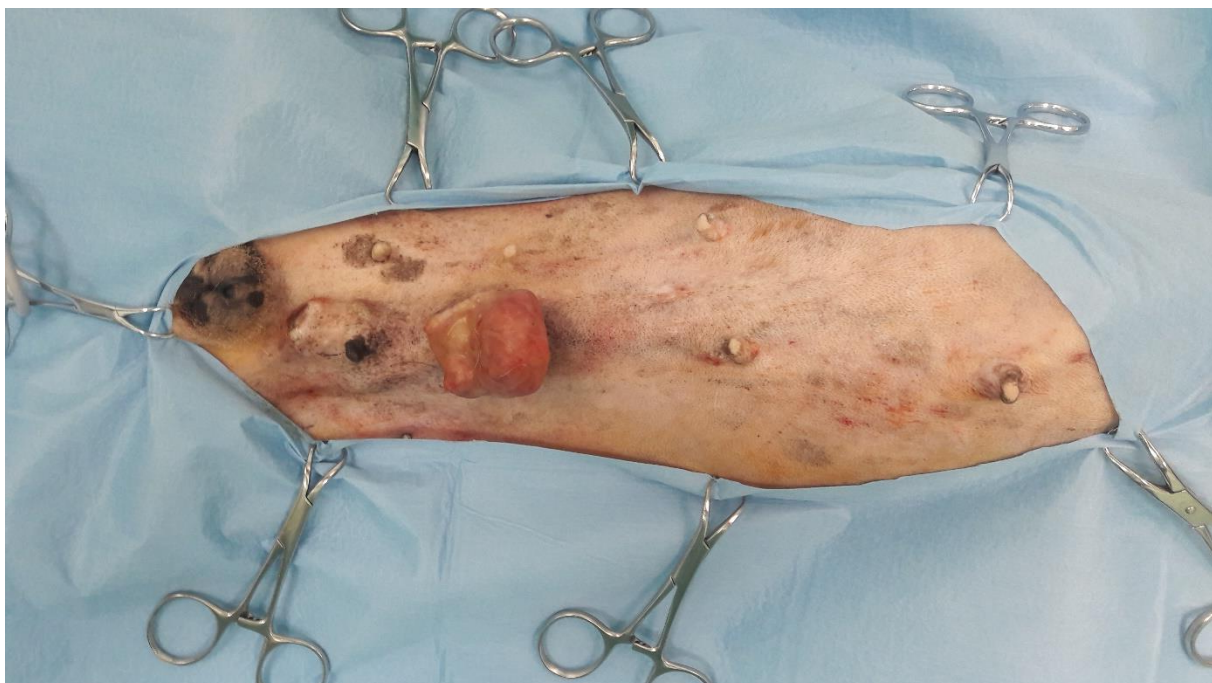Sterilnim kirurškim markerom označavamo područje koje ćemo obuhvatiti samim zahvatom (Slika 1).

Ginekološki zahvati izvode se prema uobičajenim kirurškim načelima asepsa i antisepsa (Slika 2). Životinja se postavlja u dorzalni ležeći položaj tako da su torakalni ekstremiteti fiksirani kranijalno, a zdjelični kaudalno. Ventralni dio abdomena, kaudalni dio toraksa i ingvinalno područje moraju se aseptički pripremiti za operaciju (MACPHAIL i FOSSUM, 2019).

Slika 1. Označavanje margina tumora i mjesta reza kirurškim markerom

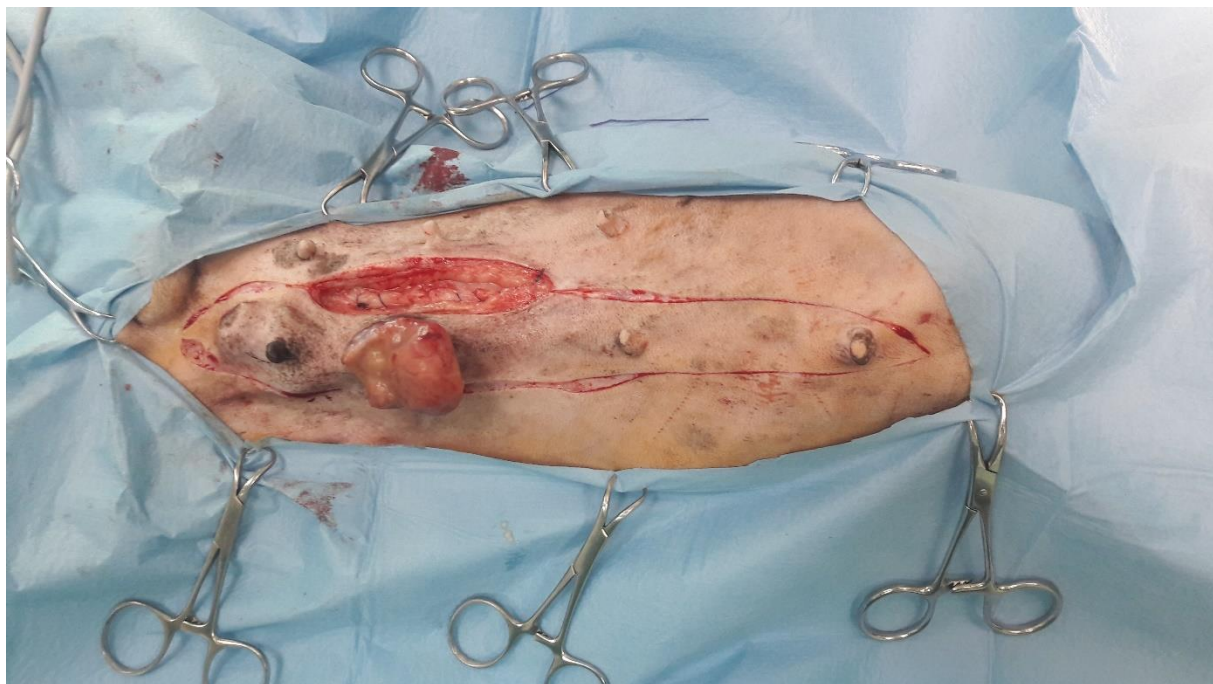

Slika 2. Prema kirurškim načelima asepsije i antiseptičnosti pripremljeno operaciono polje



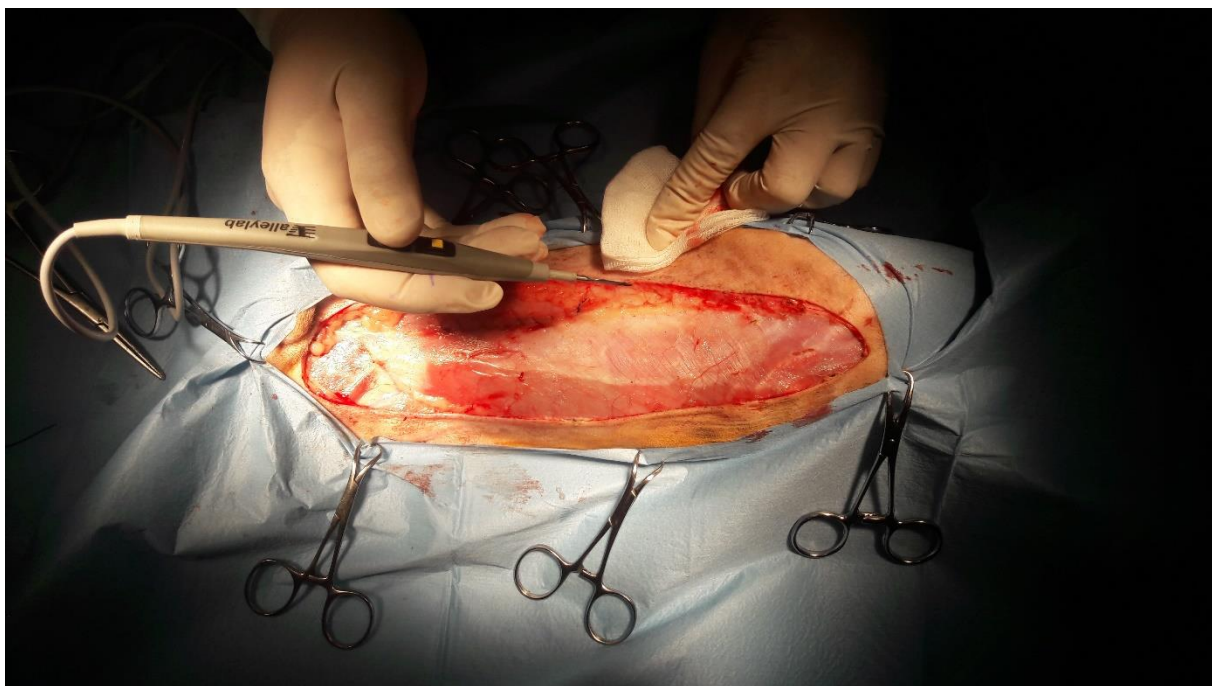
Napravi se eliptični rez oko mliječne žlijezde (slika 3) zahvaćene tumorom (minimalno 1 cm od tumora). Rez se nastavlja kroz potkožje do fascija abdominalnih mišića (MACPHAIL i FOSSUM, 2019). Ako kuja nije kastrirana prvo se pristupa ovarijohisterekтомiji da ne bi došlo do ulaska tumorskih stanica u abdominalnu šupljinu.

Slika 3. Eliptični rez postavljen na margine tumora (prethodno je napravljena OVH)



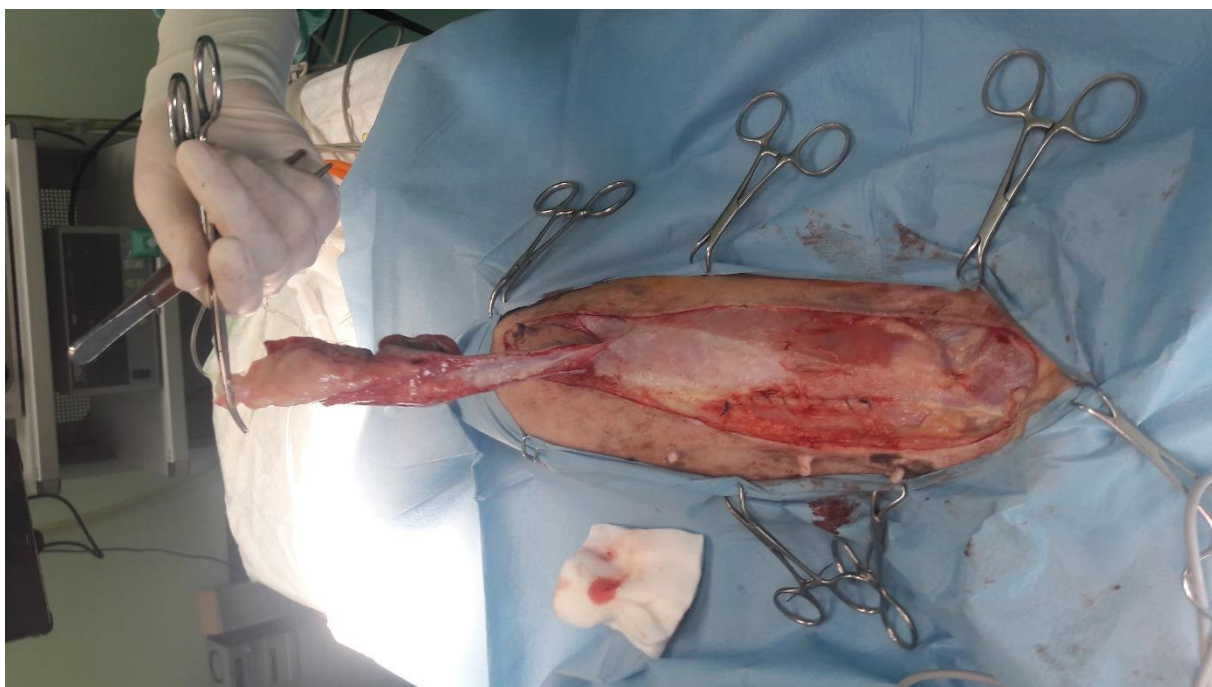
Ako je tumor infiltriran dublje u tkivo, uklanja se fascija i pripadajući mišići. Tijekom operacije treba kontrolirati eventualna površna krvarenja pomoću elektrokoagulacije, peana ili ligatura (slika 4).

Slika 4. Sprječavanje krvarenja elektrokoagulacijom



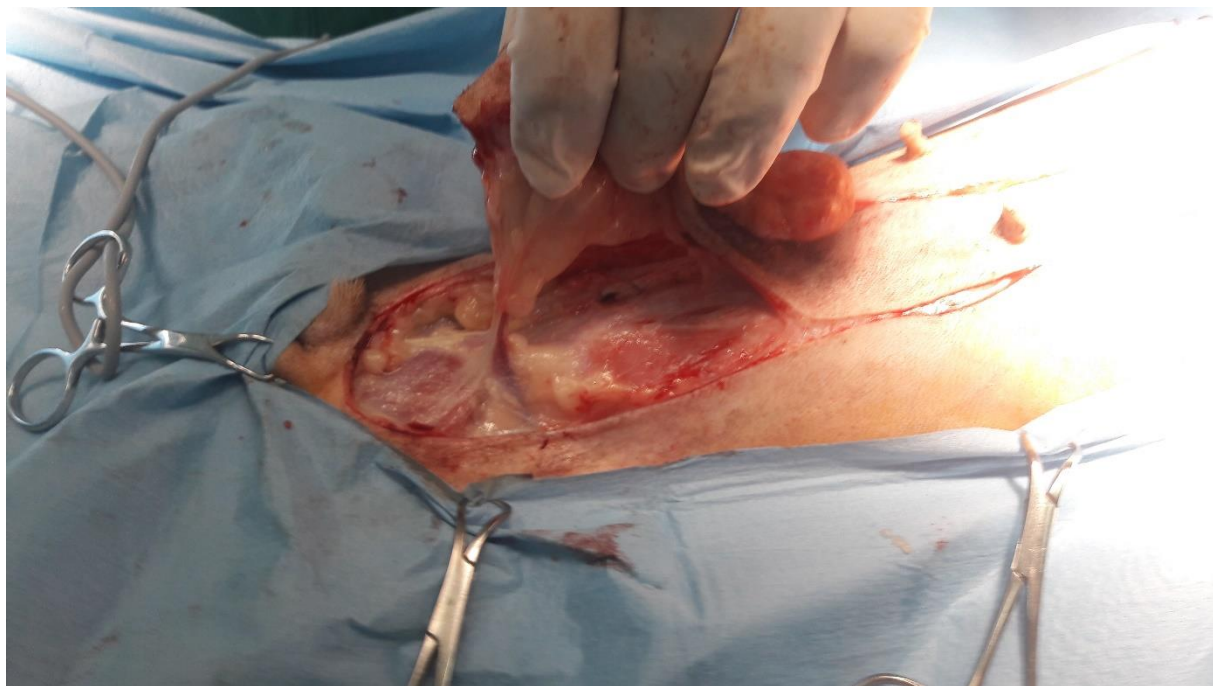En block ekscizija (slika 5) radi se način da se odigne jedan rub reza i škarama se ispreparira potkožno tkivo i fascije *m.pectoralis* i *m.recti abdominis* (MACPHAIL i FOSSUM, 2019).

Slika 5. En block unilateralno odstranjivanje kompletnog reda mliječnih žlijezda



Ako je tumor proširen i na mišić, uklanjamo i taj dio. Škarama se radi disekcija sve do velikih krvnih žila (*a.epigastrica cranialis et caudalis superficialis*) koje potom podvezujemo ligaturama (slika 6).

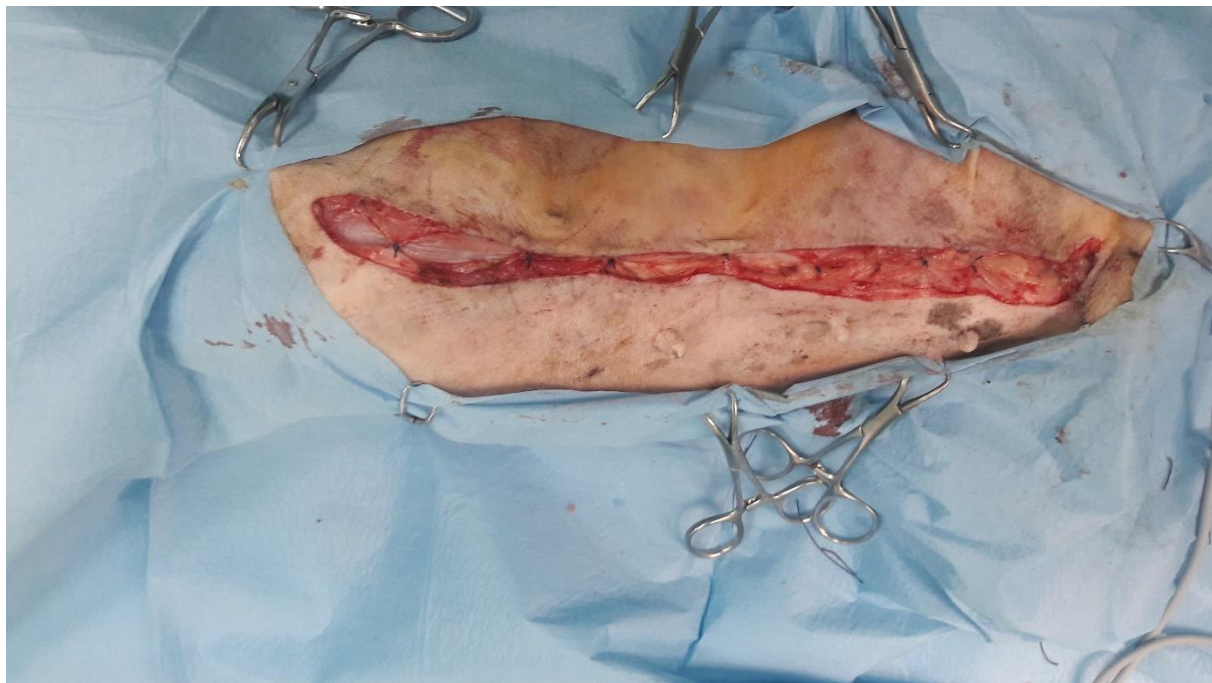Slika 6. Ispreparirana i podvezana *a. epigastrica caudalis superficialis*



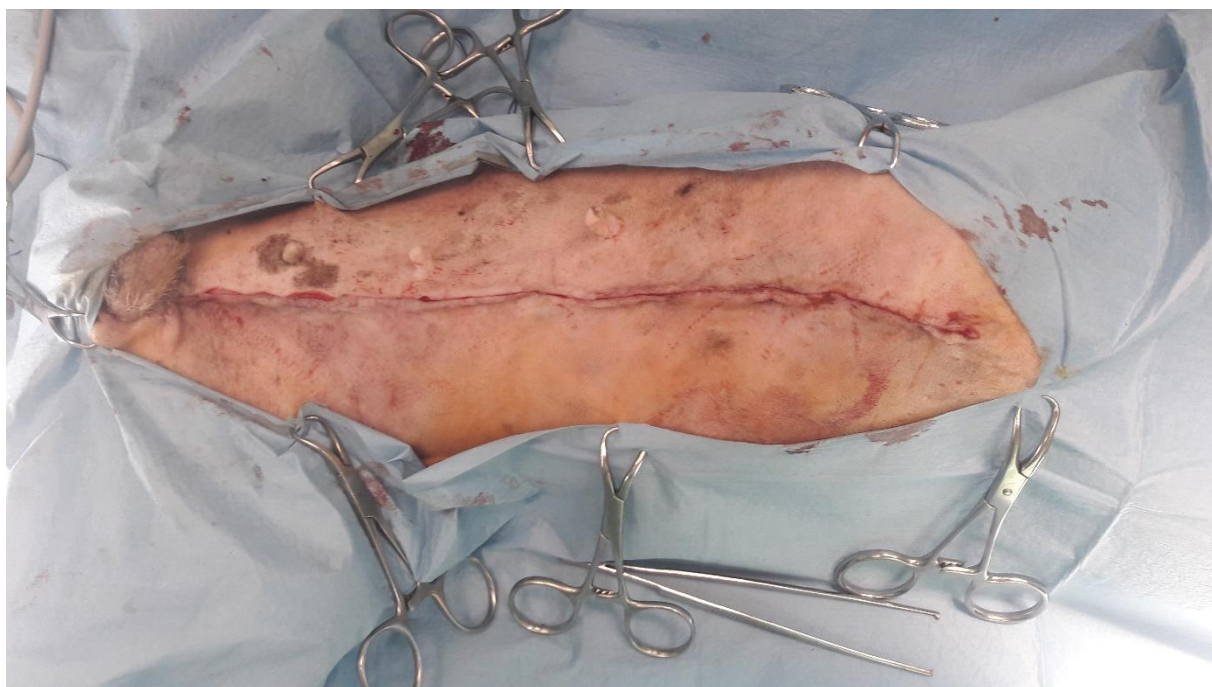
A.epigastrica cranialis superficialis podvezuju se između kaudalne torakalne i kranijalne abdominalne mliječne žlijezde. *A.epigastrica caudalis superficialis* podvezuje se u području ingvinalnog prstena (MACPHAIL i FOSSUM, 2019).

Podvezuju se i ogranci krvnih žila koji opskrbljuju prvu i drugu torakalnu mliječnu žlijezdu ukoliko ulaze u pektoralnu muskulaturu. Potrebno je učiniti ispiranje rane sterilnom fiziološkom otopinom, te približiti rubove i kožu prema središtu rane (slika 7). Ranu rekonstruiramo produžnim ili pojedinačnim šavom u jednom ili dva sloja resorptivnim koncem (slika 8). Koža se šiva neresorptivnim monofilamentnim materijalima ili spaja titanskim kopčama (klipsama). Ako je rana velika to znatno skraćuje trajanje operacije zbog bržeg postavljanja klipsa (slika 9). Ukoliko ima velikih mrtvih prostora u kojima se akumulira tekućina tada treba napraviti sukciju akumulirane tekućine ili postaviti *Penrose* dren kako bi se spriječilo nakupljanje tekućine u mrtvim prostorima (MACPHAIL i FOSSUM, 2019).

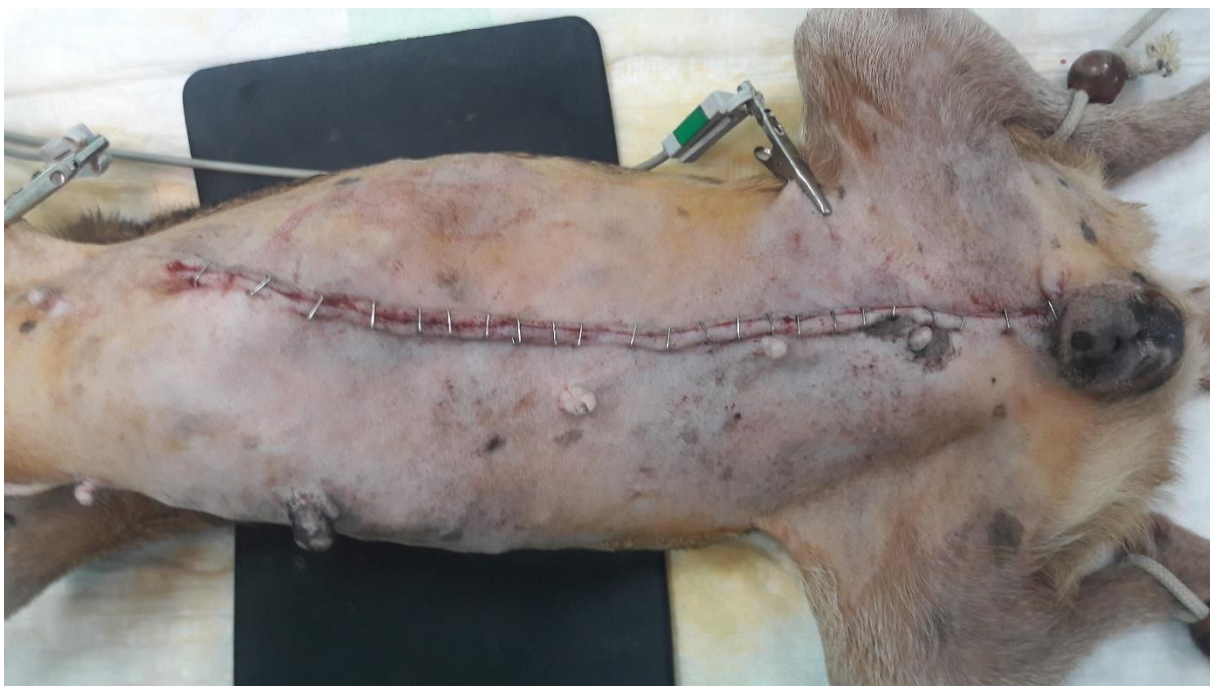Slika 7. Približavanje rubova rane u više slojeva radi zatvaranja „mrtvih prostora“, sprječavanja nakupljanja tekućine i smanjenja površinske napetosti kože u svrhu lakšeg zarastanja rane



Slika 8. Potpuno približeni rubovi rane spremni za postavljanje metalnih klipsi



Slika 9. Spajanje kože metalnim klipsama



- Nakon šivanja ranu treba bandažirati (MACPHAIL i FOSSUM, 2019).
- Za postavljanje ligatura, šivanje mišićja i potkožja koriste se resorptivni monofilamentni konci (PDS[®], Monocryl[®], Biosyn[®], Maxon[®]) (MACPHAIL i FOSSUM, 2019).
- Za šivanje kože koriste se 3 - 0 ili 4 - 0 neresorptivni monofilamentni konac (Novafil[®], Prolene[®]) ili stapleri (MACPHAIL i FOSSUM, 2019).

6.1.5. POSTOPERATIVNA SKRB

Mastektomija je bolan zahvat stoga pacijentu moramo osigurati prikladnu analgeziju. Kao analgetici mogu se koristiti opioidi ili nesteroidni protuupalni lijekovi. Od opioida koristimo fentanil kao CRI ili u obliku fentanilskog flastera. Sve više se upotrebljava fentanilski flaster (*Durogesic*[®]) za kontinuiranu, transkutanu primjenu na bezdlačno područje (distalno obrijan stražnji ekstremitet). Flaster je potrebno naljepiti 24 sata prije očekivanog bolnog podražaja jer je toliko potrebno da se postigne zadovoljavajuća koncentracija fentanila u krvi. Flasteri održavaju analgeziju 72 sata u pasa, a u mačaka i do šest dana (KERR, 2007., MATIČIĆ

i VNUK, 2010). Odabir fentanilskog flastera ovisi o težini pasa (QUANDT i sur., 2019., KERR, 2007).

- Tjelesna težina 5 - 10 kg - 25 mikrograma / h
- Tjelesna težina 10 – 20 kg - 50 mikrograma / h
- Tjelesna težina 20 – 30 kg - 75 mikrograma / h
- Tjelesna težina > 30 kg - 100 mikrograma / h fentanila

Kod nesteroidnih protuupalnih lijekova trebamo biti oprezni naročito ako se radi o gerijatrijskim pacijentima kod kojih treba uzeti u obzir prisutnost bolesti bubrega, jetre, srca ili gastrointestinalnog sustava kada je njihova primjena kontraindicirana (NEIGER-AESCHBACHER, 2007). Od nesteroidnih protuupalnih lijekova najčešće dolaze u obzir:

- meloxicam 0,2 mg / kg sc. prvi dan, zatim 0,1 mg / kg sc. svaka 24 h
- carprofen 2 - 4 mg / kg peroralno prvi dan, zatim 4,4 mg / kg peroralno svakih 24h ili 2,2 mg / kg peroralno svakih 12 – 24 h (QUANDT i sur., 2019).
- piroxicam 0,3 mg / kg 1 x dnevno (GREER, 2014).

Prvih dva do tri dana obavezno je previjanje rane da bi se rana održala suhom i omogućilo njeno optimalno cijeljenje. Ranu je potrebno svakodnevno pregledati, a komplikacije koje se mogu očekivati su: bol, upala, krvarenje, serom, infekcija, ishemija, nekroza, dehiscencija i edem udova. Kuje kod kojih je odstranjen maligni tumor treba redovito kontrolirati na moguće recidive i metastaze. U zadnje dvije godine pojava recidiva varira između 20% i 73% (MACPHAIL i FOSSUM, 2019).

Bandaža se skida za 5 - 7 dana postoperativno, a šavovi za 7 - 10 dana postoperativno (MACPHAIL i FOSSUM, 2019).

Iako se operacija odvija u aseptičkim uvjetima korisno je pacijentu dati antibiotsku terapiju. Najčešće dajemo ampicilin (22 mg / kg iv.) i enrofloksacin (10 mg / kg sc. ili iv.)

6.2. SISTEMSKE LIJEČENJE

Kemoterapija, radijacijsko zračenje i hormonalna terapija u animalnoj onkologiji nisu značajne, osim u bogatim zemljama čiji vlasnici imaju financijske mogućnosti plaćanja nečega što u konačnici donosi malo ili nikakvo poboljšanje za pacijenta. Unatoč tome i kod nas se

ponekad u kuja s malignim oblicima tumora mliječne žlijezde primjenjuje kemoterapija (MACPHAIL i FOSSUM, 2019).

6.2.1. KEMOTERAPIJA

Kemoterapija je uspješna kod žena s tumorima mliječne žlijezde koji ne reagiraju na hormonalnu terapiju i imaju tendenciju metastaziranja. Međutim uspješnost i svrsishodnost ovog oblika terapije u kuja nije dokazana i dalje se istražuje. U istraživanju Van Nimwegena i Kirpensteijna (2018) kombinacijom kirurškog liječenja tumora III ili IV stupnja i kemoterapije s kombinacijom 5 - fluorouracilom i ciklofosfamidom pokazala se veća stopa preživljavanja (24 mjeseca) u odnosu na pse kod kojih je provedeno samo kirurško liječenje (6 mjeseci). Međutim istim istraživanjem u kojem su psi terapiрани gemcitabinom, doxorubicinom ili docetaxelom nije se pokazala značajna razlika u odnosu na one kod kojih je provedeno samo kirurško liječenje (VAN NIMWEGEN i KIRPENSTEIJN, 2018).

6.2.2. HORMONALNA TERAPIJA

Hormonalna terapija primjenjuje se kod tumora koji imaju hormonske receptore (estrogen, progesteron). Kod takvih tumora indicirana je ovarijohisterektoomija, ovarijektomija ili supresija sinteze estrogena primjenom inhibitora aromataze ili agonista gonadotropin oslobađajućeg hormona (SORENMO i sur., 2013). Hormonalna terapija tumora mliječne žlijezde u žena primjenom tamoxifena (blokator estrogenskih receptora) pokazala se uspješnom. Međutim istraživanjem skupine od 18 pasa u 10 od njih pojavile su se neželjene nuspojave (znakovi estrusa, promjene na vagini, inkontinencija) nakon primjene tamoxifena (VAN NIMWEGEN i KIRPENSTEIJN, 2018).

7. PROGNOZA

Tri najvažnija prognostička faktora su veličina tumora, zahvaćenost limfnih čvorova te histološki tip i stupanj tumora određen prema WHO Svjetskoj zdravstvenoj organizaciji (SORENMO i sur., 2013). Vlasniku svakako treba napomenuti da je točna prognoza uvijek nezahvalna i da ovisi o mnoštvu čimbenika kao i o individualnom stanju i dobi samog pacijenta. Ne treba davati lažne nade, ali ako medicinski postoji opravdanost neke vrste liječenja tumora (operativno, medikamentozno ili zračenjem) vlasniku svakako treba ponuditi najbolju opciju. Uvijek treba naglasiti dubioznost prognoze i sve rizike koje donosi liječenje tumora.

7.1. VELIČINA TUMORA

Kuje s tumorima manjim od 3 cm imaju bolju prognozu (35% recidiva, prosječno vrijeme preživljavanja 22 mjeseca) u odnosu na tumore veće od 3 cm (80% recidiva, prosječno vrijeme preživljavanja 14 mjeseci). Prisutnost multiplih tumora ne utječe na prognozu (MACPHAIL i FOSSUM, 2019).

Macewen i suradnici (1985) tumore su klasificirali prema veličini tumora (I stupanj tumori manji od 3 cm, II stupanj između 3 i 5 cm, III stupanj veći od 5 cm).

Porastom veličine tumora prognoza je sve lošija (SORENMO i sur., 2013). Tumori veći od 5 cm prisutni dulje od 6 mjeseci imaju veći rizik od pojave metastaza limfnih čvorova i puno kraće prosječno vrijeme preživljavanja (40 tjedana) u odnosu na tumore manje od 5 cm kod kojih je prosječno vrijeme preživljavanja 112 tjedana (VAN NIMWEGEN i KIRPENSTEIJN, 2018).

7.2. LIMFNI ČVOROVI

Prisutnost udaljenih metastaza smanjuje stopu preživljavanja stoga je važno na vrijeme prepoznati zahvaćenost limfnih čvorova kako bi se životinji omogućila dodatna sistemska terapija (SORENMO i sur., 2013). Dokazano je da u 80% pasa s metastazama limfnog čvora dolazi do pojave recidiva unutar 6 mjeseci. Nadalje, 24 od 28 (86%) pasa s pozitivnim metastazama limfnog čvora uginulo je unutar 2 godine od kirurškog zahvata (VAN NIMWEGEN i KIRPENSTEIJN, 2018).

7.3. HISTOLOŠKI TIP I STUPANJ TUMORA

Prognoza za životinju je lošija što je stupanj tumora viši prema WHO Svjetskoj zdravstvenoj organizaciji (SORENMO i sur., 2013). Kuje s benignim tumorima imaju dobru prognozu, dok je prognoza malignih tumora promjenjiva i ovisi o tipu, stadiju tumora, veličini, učinjenoj ovarijohisterektomiji te o prisutnosti metastaza. Kuje s malignim tumorom i metastazama imaju lošu prognozu. Mnogo ih uginu tijekom operacije, nekoliko dana nakon operacije ili su eutanazirane tijekom 1 do 2 godine nakon operacije (MACPHAIL i FOSSUM, 2019). Istraživanjima je dokazano da psi s udaljenim metastazama prežive 5 mjeseci dok oni kod kojih nije došlo do udaljenih metastaza prežive 28 mjeseci (VAN NIMWEGEN i KIRPENSTEIJN, 2018). Kristiansen i suradnici (2016) dokazali su manju pojavu recidiva u pasa s ER - pozitivnim karcinomom mliječne žlijezde II stupnja kod kojih je uz mastektomiju učinjena i ovarijohisterektomija u odnosu na one kod kojih nije učinjena ovarijohisterektomija.

Na prognozu utječe i vrsta tumora. Psi s karcinomom imaju bolju prognozu od onih sa sarkomom ili upalnim karcinomom mliječne žlijezde. Upalni karcinomi mliječne žlijezde imaju jako lošu prognozu budući da najčešće već u vrijeme otkrivanja imaju metastaze (MARCONATO i sur., 2009). Prosječno vrijeme preživljavanja životinje s upalnim karcinomom mliječne žlijezde je 25 do 30 dana.

Pacijenti koji su tretirani piroxicamom imaju duže vrijeme preživljavanja (185 dana). Prognoza adenokarcinoma pogoršava se proširenjem tumoroznih stanica u krv i limfatički sustav (VAN NIMWEGEN i KIRPENSTEIJN, 2018).

Unutar 2 godine od operacije dolazi do pojave recidiva u 90% slabo diferenciranih, 68% umjereno diferenciranih i 24% dobro diferenciranih adenokarcinoma (MACPHAIL i FOSSUM, 2019).

Prosječno vrijeme preživljavanja kuja s malignim tumorom razlikuje se od vrste tumora pa je tako prosječno vrijeme preživljavanja kuja s adenokarcinomom 21 mjesec, anaplastičnim karcinomom 2,5 mjeseca, solidnim karcinomom 16 mjeseci, a s ostalim malignim tumorima oko 14 mjeseci (MACPHAIL i FOSSUM, 2019).

8. ZAKLJUČCI

Mastitis i tumori mliječne žlijezde najvažnije su bolesti mliječne žlijezde u kuja srednje i starije dobi.

Uzrok nastanka tumora je nepoznat, ali mnogi su hormonski inducirani i mogu se prevenirati kastracijom u ranoj životnoj dobi (prije prvog tjeranja).

Često je potrebno operativno ukloniti sve mamarne komplekse na jednoj strani (unilateralna mastektomija) ili u rijetkim slučajevima samo zahvaćenu mliječnu žlijezdu (lumpektomija).

Operativno liječenje tumora mliječne žlijezde zahtijeva detaljno poznavanje anatomije mliječne žlijezde, njenu opskrbu krvlju i limfom te inervaciju.

Važno je na vrijeme prepoznati tumor mliječne žlijezde i zahvaćenost limfnih čvorova kako bi se provela detaljna dijagnostika i odabralo pravilno liječenje.

Kemoterapija i zračenje za sada ne daju zadovoljavajuće rezultate, osim često kratkotrajnog poboljšanja nakon čega slijedi naglo pogoršanje stanja životinje. Isto tako su financijski često neprihvatljivi za vlasnike pacijenata.

Tri najvažnija prognostička faktora su veličina tumora, zahvaćenost limfnih čvorova te histološki tip i stupanj tumora određen prema WHO Svjetskoj zdravstvenoj organizaciji.

Prilikom davanja prognoze treba biti oprezan i nikada predviđati ishod operacije ni vrijeme preživljavanja. Precizniju prognozu možemo dati tek nakon što vidimo kako je životinja podnijela operaciju i kako je prošao postoperativni dio.

Za konačnu prognozu ključno je dobiti potvrdu vrste i malignosti tumora nakon provedene patohistološke pretrage tumora koja se obavlja nakon svake operacije.

Dodatno na ishod operacije i postoperativne pretrage prognozu temeljimo na statističkim podacima, ali isto tako zavisi i od svake životinje individualno te se ne mora poklapati sa statistikom pojedinih vrsta tumora.

9. SAŽETAK

Danas kućni ljubimci žive u različitim uvjetima života i izloženi su štetnim utjecajima iz okoline, lošoj prehrani i stresu što znatno utječe na pojavnost različitih oboljenja pa tako i tumora mliječne žlijezde. Tumori mliječne žlijezde najvažnije su bolesti mliječne žlijezde u kuja. Uzrok nastanka tumora je nepoznat, ali mnogi su hormonski inducirani. Uspješno se mogu prevenirati kastracijom u ranoj životnoj dobi (prije prvog tjeranja), čime pojavnost tumora smanjujemo za čak 99,5 %. Kada operiramo tumor mliječne žlijezde gotovo redovito prethodno napravimo ovarijektomiju ili ovarijohisterektomiju. Ovisno o smještaju tumora operativno se uklanja samo jedan mamarni kompleks (lumpektomija) ili radimo unilateralnu mastektomiju (uklanjanje cijelog reda mliječnih žlijezda). Benigni tumori su relativno rijetki, uglavnom adenomi i papilomi. Najčešći su tumori mliječnih žlijezda u kuja maligni i to karcinomi koji znaju metastazirati u pluća, jetru, slezenu ili udaljene limfne čvorove. Važno je na vrijeme prepoznati tumor mliječne žlijezde i zahvaćenost limfnih čvorova kako bi se provela detaljna dijagnostika i odabralo pravilno liječenje. Kemoterapija i zračenje za sada ne daju zadovoljavajuće rezultate pa se liječenje gotovo uvijek svodi na kirurško uklanjanje tumora. Takvim pristupom nastojimo što više pomoći životinji, produžiti životni vijek, poboljšati kvalitetu života. Prilikom davanja prognoze treba biti oprezan i nikada predviđati ishod operacije ni vrijeme preživljavanja.. Operirani tumor uvijek treba poslati na patohistološku pretragu radi postavljanja točne dijagnoze i davanja objektivnije prognoze.

10. SUMMARY

Diagnostic and therapy of mammary gland tumors in the bitches

Today, pets live in different conditions and are exposed to different environmental influences, poor nutrition and stress, which significantly affects the incidence of various diseases, including tumors of the mammary gland. Mammary gland tumors are the most important mammary gland diseases in bitches. The cause of the tumor is unknown, but many are hormone-induced. They can be successfully prevented by castration in the early age (before the first heat), reducing the incidence of tumors by 99%. When operating a mammary gland tumor, we regularly perform an ovariectomy or ovariohysterectomy almost regularly. Depending on the location of the tumor, only one mammary complex is surgically removed or we have a unilateral mastectomy (removal of the entire mammary gland). Benign tumors are relatively rare, mostly adenomas and papillomas. The most common mammary tumors are malignant cancers, which can metastasize to the lung liver, spleen, or distant lymph nodes It is important to recognize the mammary gland tumor and lymph node involvement as soon as possible in order to choose diagnostics and the best possible treatment. Chemotherapy and radiation do not give satisfactory results so far, and mostly treatment almost always comes to surgical removal. With this approach, we strive to help the animal as much as possible, extend the life span, improve the quality of life and make a more objective prognosis.

11. LITERATURA

- BRAGULLA, H., H. E. KONIG (2005): Mamma, uber, mastos. In: Anatomie der Haussaugetiere (Konig H. E., H. G. Liebich, Eds.), Schattauer GmbH, Stuttgart – New York, pp. 644 -649.
- ELSTON, C.W., I. O. ELLIS (1991): Pathological prognostic factors in breast cancer. I. The value of histological grade in breast cancer: experience from a large study with long-term follow-up, *Histopathology* 19:403–410.
- GOLDSCHMIDT M., L. PENA, R. RASOTTO, V. ZAPPULLI (2011): Classification and grading of canine mammary tumors, *Veterinary Pathology* 48:117–131.
- GRABAREVIĆ Ž. (2002): Biologija i morfologija tumora. U: Veterinarska onkologija (Grabarević Ž. ur.), DSK – FALCO (Udžbenici Sveučilišta u Zagrebu – Manualia Universitatis studiorum Zagrabiensis), Nacionalna i sveučilišna knjižnica, Zagreb, pp. 15 – 34.
- GREER, M. L. (2014): Infertility and Reproductive Problems in the Valuable Bitch. In: Canine Reproduction and Neonatology (Greer M. L. Ed), Jackson, United States, Tenton NewMedia, pp. 271 – 280.
- HACKNER, S. G., C. R. WHITE (2012): Bleeding and hemostasis. In: *Veterinary Surgery: Small Animal* (Tobias K. M., S. A. Johnston, Eds.). St. Louis, Saunders Elsevier, pp. 119.
- HALM, K. A., W. H. ADAMS (1997): Feline mammary neoplasia: Biological behavior, diagnosis and treatment alternatives. *Feline Pract.* 25, 5 – 11.
- KARADJOLE, T., N. MAĆEŠIĆ (2011): Fiziologija i patologija reprodukcije pasa i mačaka. U: Bolesti i liječenje pasa i mačaka (Dobranić T., V. Matijatko ur.) – Veterinarski fakultet Zagreb. pp 406 – 409.
- KERR, C. (2007): Pain management I - systemic analgesics. In: *BSAVA Manual of Canine and Feline Anaesthesia and Analgesia* (Seymour, C., T. Duke-Novakovski, Eds.) 2nd edition, British Small Animal Veterinary Association. Gloucester, England, pp. 89-94.
- KRISTIANSEN V. M., L. PENA, L. DIEZ CORDOVA, J. C. ILLERA, E. SKJERVE, A. M. BREEN, M. A.A COFONE, M. LANGELAND, J. TEIGE, M. GOLDSCHMIDT, K.

- U. SORENMO (2016): Effect of ovariohysterectomy at the time of tumor removal in dogs with mammary carcinomas: a randomized controlled trial. *J. Vet. Intern. Med.* 30. 230 – 241.
- MACEWEN E.G., H.J. HARVEY., A.K. PATNAIK., S. MOONEY, A. HAYES, I. KURZMAN, W.D. J.R. HARDY (1985): Evaluation of effects of levamisole and surgery on canine mammary cancer, *J Biol Response Mod* 4:418–426, 1985.
- MACPHAIL, C., T. W. FOSSUM (2019): Surgery of the reproductive and genital systems. In: *Small animal surgery* (Fossum T.W., J. Cho, C.W. Dewey, Eds.) 5th edition, Elsevier, Philadelphia, pp. 746-751.
- MARCONATO L., G. ROMANELLI, D. STEFANELLO, C. GIACOBONI, U. BONFANTI, G. BETTINI, R. FINOTELLO, S. VERGANTI, P. VALENTI, L. CIARAMELLA, E. ZINI (2009): Prognostic factors for dogs with mammary inflammatory carcinoma: 43 cases (2003-2008), *J. Am. Vet. Med. Assoc.* 235. 967 – 972.
- MARTI J. A., S. FERNANDEZ (2010): Clinical approach to mammary disease. In: *BSAVA Canine and Feline Reproduction and Neonatology* (England G., A. von Heimendahl, Eds.) 2nd Edition, British Small Animal Veterinary Association, Cambridge, pp. 155 – 157 : 162 – 165.
- MATIČIĆ, D., D. VNUK (2010): Anesteziologija. U: *Veterinarska kirurgija i anesteziologija* (Matičić, D., D. Vnuk, ur.). Medicinska naklada, Zagreb, Hrvatska, pp. 253 – 254.
- MERLO D. F., L. ROSSI, C. PELLEGRINO, M. CEPPI, U. CARDELLINO, C. CAPURRO, A. RATTO, P. L. SAMBUCCO, V. SESTITO, G. TANARA, V. BOCCHINI (2008): Cancer incidence in pet dogs: findings of the Animal Tumor Registry of Genoa, Italy, *J. Vet. Intern. Med.* 22. 976 - 984.
- NEIGER - AESCHBACHER, G. (2007): Geriatric patients. In: *BSAVA Manual of Canine and Feline Anesthesia and Analgesia* (Seymour, C., T. Duke – Novakovski, Eds). British Small Animal Veterinary Association, Gloucester, England, pp. 312 – 318.
- OGILVIE, G. K. (1983): Feline mammary neoplasia. *Compend. Contin. Educ. Pract. Vet.* 5, 384 – 391.

- QUANDT J., C. W. DEWEY, T. W. FOSSUM (2019): Pain Management and Acupuncture. In: Small animal surgery (Fossum T. W., J. Cho, C. W. Dewey, Eds.) 5th edition, Elsevier, Philadelphia, pp. 148 – 150.
- RASOTTO R., V. ZAPPULLI, M. CASTAGNARO, M. H. GOLDSCHMIDT (2012): A retrospective study of those histopathologic parameters predictive of invasion of the lymphatic system by canine mammary carcinomas, *Vet. Pathol.* 49 (2). 330 – 340.
- RIVERA P., M. MELIN, T. BIAGI, T. FALL, J. HAGGSTROM, K. LINDBLAD - TOH, H. VON EULER (2009): Mammary tumor development in dogs is associated with BRCA1 and BRCA2, *Cancer Res.* 69. 8770 – 8774.
- SIMON D., D. SCHOENROCK, I. NOLTE, W. BAUMGARTNER, R. BARRON, R. MISCHKE (2009): Cytologic examination of fine - needle aspirates from mammary gland tumors in the dog: diagnostic accuracy with comparison to histopathology and association with postoperative outcome, *Vet. Clin. Pathol.* 38. 521 – 528.
- SORENMO K. U., V. M. KRISTIANSEN, M. A. COFONE, F. S. SHOFER, A. M. BREEN, M. LANGELAND, C. M. MONGIL, A. M. GRONDAHL, J. TEIGE, M.H. GOLDSCHMIDT (2009): Canine mammary gland tumours: a histological continuum from benign to malignant; clinical and histopathological evidence, *Vet. Comp. Oncol.* 7. 162 – 172.
- SORENMO, K. U., D. R. WORLEY, M. H. GOLDSCHMIDT (2013): Tumors of the Mammary Gland. In: Withrow and MacEwen's Small Animal Clinical Oncology (Withrow S. J., D. M. Vail, R. L. Page, Eds.) 5th edition, Saunders, Elsevier, St. Louis, pp. 538-547.
- STRATMANN N., K. FAILING, A. RICHTER, A. WEHREND (2008): Mammary tumor recurrence in bitches after regional mastectomy, *Vet. Surg.* 37. 82 – 86.
- VAN NIMWEGEN, S., J. KIRPENSTEIJN (2018): Specific Disorders. In: Veterinary Surgery: Small Animal (Tobias K. M., S. A. Johnston, Eds.), 2nd edition, Elsevier, St. Louis, pp. 1528 - 1534.
- WHITE, A. S. R. (2003): Surgical treatment of specific skin disorders. In: Textbook of small animal surgery (Slatter D., Ed.) 3rd edition, Philadelphia, Saunders, Elsevier, pp. 349 – 351.

12. ŽIVOTOPIS

Rođena sam 28. siječnja 1995. godine u Zagrebu. Osnovnu školu Klinča Sela završila sam 2009. godine s odličnim uspjehom. Po završetku osnovne škole upisala sam XI.gimnaziju opći smjer u Zagrebu gdje sam maturirala 2013. godine. Tijekom osnovnoškolskog obrazovanja završila sam Glazbenu školu u Jastrebarskom. Govorim engleski jezik te posjedujem osnovno znanje talijanskog jezika. Nakon uspješno završene srednje škole 2013. godine upisujem Veterinarski fakultet Sveučilišta u Zagrebu, a na petoj godini studija opredjeljujem se za usmjerenje Kućni ljubimci. Tijekom studija, unazad dvije godine, aktivno sam volontirala na Klinici za porodništvo i reprodukciju, gdje sam zahvaljujući djelatnicima Klinike uz svu potporu imala priliku učiti i raditi. Terensko-stručnu praksu odradila sam u Veterinarskoj stanici Jastrebarsko d.o.o.