

# Idiopatska midrijaza u pasa

---

Gladović, Marija

Master's thesis / Diplomski rad

2020

Degree Grantor / Ustanova koja je dodijelila akademski / stručni stupanj: **University of Zagreb, Faculty of Veterinary Medicine / Sveučilište u Zagrebu, Veterinarski fakultet**

Permanent link / Trajna poveznica: <https://um.nsk.hr/um:nbn:hr:178:409357>

Rights / Prava: [In copyright](#)/[Zaštićeno autorskim pravom.](#)

Download date / Datum preuzimanja: **2024-08-29**



Repository / Repozitorij:

[Repository of Faculty of Veterinary Medicine -  
Repository of PHD, master's thesis](#)



SVEUČILIŠTE U ZAGREBU  
VETERINARSKI FAKULTET

Marija Gladović

**IDIOPATSKA MIDRIJAZA U PASA**

Diplomski rad

Zagreb, 2020.

Sveučilište u Zagrebu  
Veterinarski fakultet  
Klinika za kirurgiju, ortopediju i oftalmologiju

PREDSTOJNIK KLINIKE: prof. dr. sc. Boris Pirkić

Mentor: prof. dr. sc. Boris Pirkić

Članovi povjerenstva za obranu diplomskog rada:

1. prof. dr. sc. Boris Pirkić
2. prof. dr. sc. Berislav Radešić
3. prof. dr. sc. Mario Kreszinger
4. izv. prof. dr. sc. Tomislav Babić (zamjena)

## IZJAVA

*Izjavljujem da sam ovaj diplomski rad izradila pod stručnim vodstvom mentora prof. dr. sc. Borisa Pirkića na Veterinarskom fakultetu Sveučilišta u Zagrebu koristeći se znanjem stečenim tijekom studija i navedenom literaturom.*

## ZAHVALA

*Zahvaljujem se mentoru na susretljivosti, pomoći i strpljenju tijekom pisanja ovog rada.*

*Zahvaljujem se obitelji na prilici, potpori i ljubavi.*

*Zahvaljujem se prijateljima s kojima sam provela neprebrojivo mnogo sati u kafićima i knjižnicama, ali i u druženjima i odmaranju.*

*Zahvaljujem se i životinjama, a posebno Eli, Šarku i mačku, koje su mi bile najveća motivacija ( i distrakcija) tijekom studiranja.*

## POPIS PRILOGA:

Slika 1. Prikaz mišića šarenice.....	3
Slika 2. Prikaz aferentnog i eferentnog neuralnog puta koji dovodi do midrijaze i mioze.....	4
Slika 3. Posljedice lezije na desnom očnom živcu ili mrežnici .....	5
Slika 4. Posljedice lezija na optičkoj kijazmi.....	6
Slika 5. Posljedice lezije <i>n. oculomotoriusa</i> .....	6
Slika 6. Prikaz primarnog, kroničnog glaukoma.....	9
Slika 7. Prikaz izražene fotofobije.....	13
Slika 8. Prikaz bilateralne midrijaze.....	14
Slika 9. Prikaz midrijaze na desnom oku, odsustvo fotofobije.....	15
Slika 10. Prikaz bilateralne midrijaze, odsustvo fotofobije.....	15
Slika 11. Oko prije i nakon aplikacije 0,1%-tnog pilokarpina.....	16
Slika 12. Anizokorija u pasa.....	17

Kratice:

CN III – treći kranijalni živac, *n. oculomotorius*

## **SADRŽAJ**

<b>1. UVOD.....</b>	<b>1</b>
<b>2. GRAĐA I FUNKCIJA MREŽNICE.....</b>	<b>2</b>
<b>3. PUPILARNI REFLEKS.....</b>	<b>3</b>
3. 1. Mišići šarenice .....	3
3.2. Neurološki slijed usred mioze.....	4
3.3. Neurološki slijed usred midrijaze .....	5
3.4. Primjeri poremećaja u aferentnom i eferentnom neuralnom putu pupilarnog refleksa.....	5
3.5. Testiranje pupilarnog refleksa.....	7
<b>4. PATOLOŠKA STANJA POVEZANA S DEFICITOM OSJETA VIDA I/ILI PUPILARNOG REFLEKSA .....</b>	<b>8</b>
4.1. Sljepoća s normalnim pupilarnim refleksom .....	8
4.2. Sljepoća s abnormalnim pupilarnim refleksom .....	9
4.3. Normalan vid s neresponsivnom midrijazom .....	10
4.4. Patološka stanja s abnormalnim pupilarnim refleksom, a koja nisu neurološke prirode.....	11
<b>5. IDIOPATSKA MIDRIJAZA .....</b>	<b>13</b>
<b>6. RASPRAVA .....</b>	<b>17</b>
<b>7. ZAKLJUČAK .....</b>	<b>20</b>
<b>8. Popis literature .....</b>	<b>21</b>
<b>9. Sažetak .....</b>	<b>23</b>
<b>10. Summary.....</b>	<b>24</b>
<b>11. Životopis .....</b>	<b>25</b>

## 1. UVOD

Midrijaza i mioza su fiziološke pojave koje se očituju proširenjem, odnosno suženjem zjenice, a svrha im je prilagodba oka na trenutačnu količinu svjetlosti. Midrijaza se fiziološki očituje u situacijama gdje je smanjena količina svjetlosti, prilikom straha, boli ili općenito akutne situacije koja dovodi do povišene razine stresa, a također može biti farmakološki inducirana loklanom aplikacijom midrijatika (npr. tropikamida). Midrijaza je regulirana simpatičkim dijelom živčanog sustava, a mioza parasimpatičkim. Prema tome, poremećaji u radu simpatičkih ili parasimpatičkih živčanih vlakana koji reguliraju veličinu zjenice dovest će do abnormalne midrijaze ili mioze. Kontinuirana midrijaza može rezultirati fotofobijom (KANDA i sur., 2009).

Promjena veličine zjenice ovisna je o nizu čimbenika. Prilikom oftalmološkog pregleda direktno i indirektno se provjeravaju neki od tih čimbenika različitim testovima. Testiranjem pupilarnog refleksa provjerava se sposobnost oka da na uperenu veću količinu svjetlosti odgovori obostranim suženjem zjenica. Pupilarnim refleksom interpretira se funkcija mrežnice, ocnog živca, optičke kijazme, optičkog trakta, pretektalne regije te parasimpatičke jezgre trećeg kranijalnog živca (MAGGS, MILLER i OFRI, 2013). Kako bismo mogli razumjeti kaskadnu reakciju koja dovodi do pupilarnog refleksa, prvo moramo proučiti i usvojiti funkciju mrežnice.

## 2. GRADA I FUNKCIJA MREŽNICE

Mrežnica je unutarnja ovojnica očne jabučice. Može se podijeliti u prednji slijepi dio (*pars ceca retinae*), koji ne sadrži receptore osjetljive na svjetlo i na stražnji dio, koji sadrži receptore osjetljive na svjetlo (*pars optica retinae*) (KÖNIG i LIEBICH, 2009). U dijelu mrežnice koji je osjetljiv na svjetlost (*pars optica retinae*) dolazi do pretvorbe fizičke energije (svjetlosti) u kemijsku energiju (neuronske signale) koja će na kraju rezultirati slikom. Svjetlosna energija podražuje specijalizirane stanice - štapiće i čunjiće koji sadrže fotopigmente, oni zatim podliježu procesu izbjeljivanja i pretvaraju svjetlost u kemijsku energiju. Navedena energija prevedena je u neuronski signal koji mrežnica prenosi dalje optičkom živcu, da bi informacija došla do optičkog korteksa (MAGGS, MILLER i OFRI, 2013).

Histološki se mrežnica sastoji od devet slojeva (od staklovine prema žilnici oka):

1. unutarnja granična membrana
2. sloj multipolarnih stanica
3. unutarnji mrežasti sloj
4. unutarnji zrnati sloj
5. vanjski mrežasti sloj
6. vanjski zrnati sloj
7. vanjska granična membrana
8. čunjići i štapići
9. pigmentni sloj.

Pigmentirani epitelni sloj je kod domaćih životinja tamnosmeđe boje dužinom cijele mrežnice. Iznimno, pigmentacija izostaje na području *tapetuma luciduma* kako bi svjetlost koja nije apsorbirana mogla doći do *tapetuma*. *Tapetum lucidum* djeluje kao ogledalo, omogućavajući reflektiranje zaostale svjetlosti i njezino apsorbiranje od strane fotoreceptora, sa svrhom boljeg vida u situacijama gdje manjka svjetlosti. Pigmentirani epitel mrežnice također je zadužen za recikliranje fotopigmenta koji je iskorišten za pretvaranje svjetlosne u kemijsku energiju, to jest u neuralni signal. Važna je uloga pigmentiranog epitela mrežnice budući da je konstantno recikliranje fotopigmenta, odnosno posjedovanje „neiskorištenog“ fotopigmenta, ključno u podražljivosti mrežnice na svjetlost (MAGGS, MILLER i OFRI, 2013). Zajednički naziv za ostale slojeve mrežnice je senzorička mrežnica ili neuroretina.

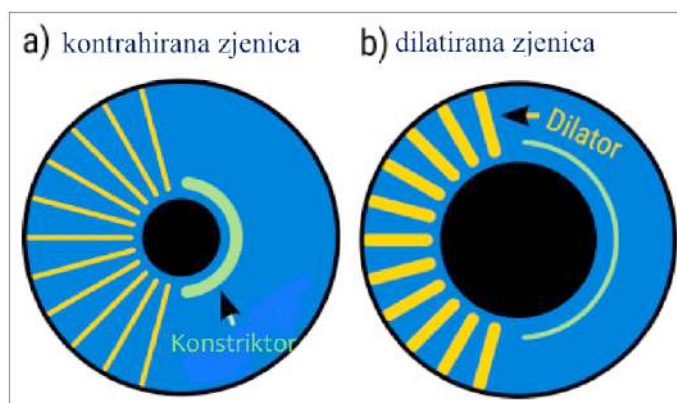


### 3. PUPILARNI REFLEKS

Pupilarni refleks označava kontrakciju zjenice koja je posljedica svjetlosnog podražaja mrežnice. Razlikujemo direktni i konsenzualni pupilarni refleks. Direktni pupilarni refleks očituje se reakcijom oka u koje je usmjeren izvor svjetlosti, dok konsenzualni refleks označava reakciju neosvijetljenog oka. Indirektni pupilarni refleks posljedica je dekuzacije živčanih vlakana na očnoj kijazmi, a čiji postotak ovisi o vrsti životinje (kod nekih dolazi do izmjene 50 i više posto vlakana).

#### 3. 1. Mišići šarenice

Zjenicu oblikuju sfinkter i dilatator šarenice (MATHÔT, 2018). Ta dva mišića djeluju međusobno antagonistički. Odnosno, dok je jedan u fazi relaksacije, drugi je kontrahiran. Sfinkter će dovesti do mioze, a dilatator do midrijaze (slika 1).

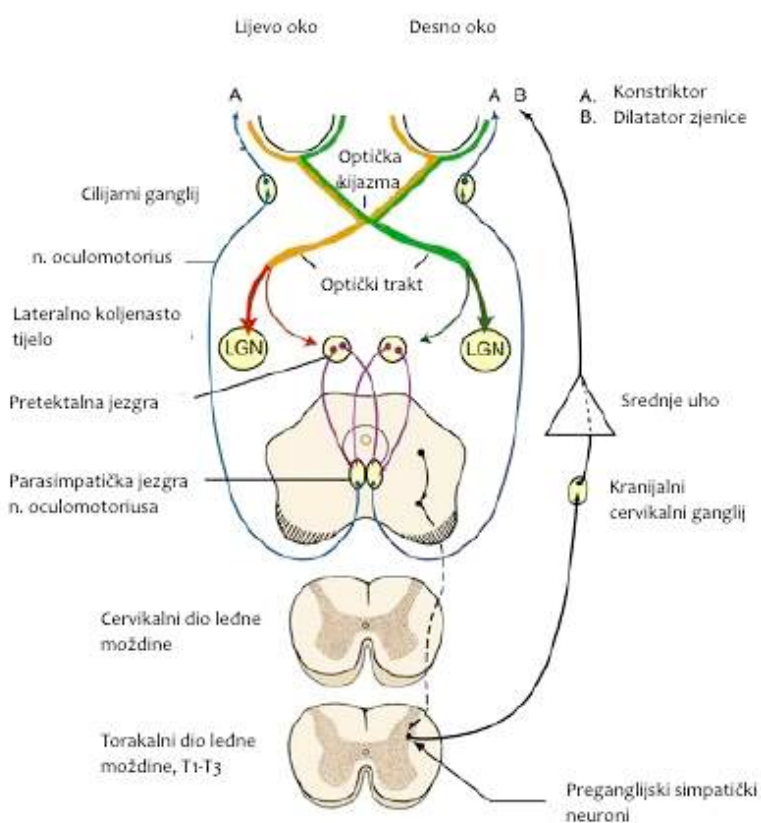


**Slika 1** Prikaz mišića šarenice. Preuzeto od Mathôt, S. 2018. Pupillometry: Psychology, Physiology, and Function. Journal of Cognition, 1(1): 16

Veličina zjenice uvjetovana je: (1) količinom svjetla koja će podražiti mrežnicu i dovesti do konstrikcije zjenice putem *nervusa oculomotoriusa* (djelovanje parasimpatikusa) i (2) emocionalnim statusom pacijenta (npr. strah, uzbuđenje, ljutnja) koji će putem simpatičkog ogranka dovesti do dilatacije zjenice (MAGGS, MILLER i OFRI, 2013). Dakle, djelovanje parasimpatikusa očitovat će se miozom (i pupilarnim refleksom), dok će djelovanje simpatikusa rezultirati midrijazom.

### 3.2. Neurološki slijed usred mioze

Za miozu i pupilarni refleks, aferentni put započinje neuralnim signalom u mrežnici koji dalje putuje očnim živcem do *chiasmae opticae* gdje dolazi do dekuzacije (izmjena živčanih vlakana lijevog i desnog očnog živca). Dalje se nastavlja optičkim traktom, preko lateralnog koljenastog tijela te dolazi do pretektalne regije. U pretektalnoj regiji dolazi do nastanka prve sinapse, iz koje aksoni nastavljaju prema lijevoj i desnoj jezgri okulomotornog živca te nastaje druga sinapsa. Eferentni put započinje u jezgri okulomotornog živca, iz kojeg aksoni i CN III napuštaju jezgru i ulaze u očnicu kroz *fissuru orbitalis*, dolaze do cilijarnog ganglija iz kojeg dalje inerviraju cilijarno tijelo i pupilarni sfinkter (slika 2).



**Slika 2** Prikaz aferentnog i eferentnog neuralnog puta koji dovodi do midrijaze (A) i mioze (B).

Preuzeto od *de Lahunta A, Glass E: Veterinary neuroanatomy and clinical neurology, ed 3, St Louis, 2009, Saunders*

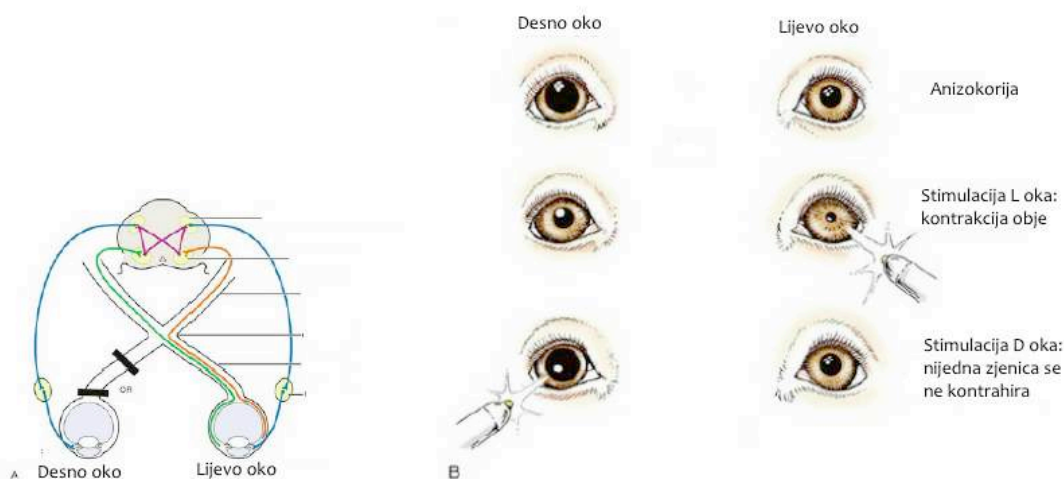
### 3.3. Neurološki slijed usred midrijaze

Midrijaza je posljedica djelovanja simpatikusa čiji su gangliji locirani u leđnoj moždini od prvog do trećeg torakalnog kralješka. Oni se spajaju s *truncusom thoracicusom*, prolaze kroz cervikalno-torakalni i srednji cervikalni ganglij, kroz *fissuru tympanooccipitalis* do srednjeg uha, da bi se rostralno spojili s trigeminalnim ganglijem i očnim živcem. Očni živac ulazi u periorbitu, a s njim i navedena vlakna simpatikusa koja dovode do midrijaze (slika 2).

Proizlazi iz navedenog da je dug put od primanja informacije do reakcije na istu, odnosno da izostanak odgovarajuće reakcije može biti posljedica nokse na bilo kojem od ovih koraka.

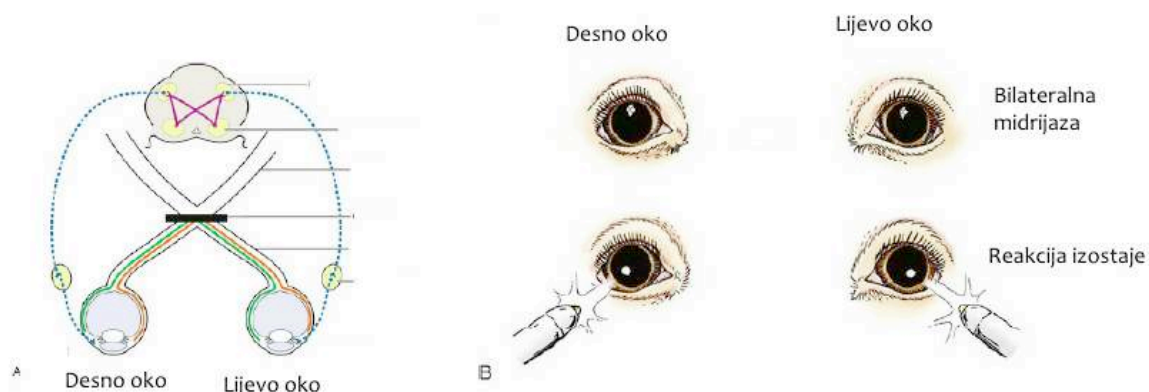
### 3.4. Primjeri poremećaja u aferentnom i eferentnom neuralnom putu pupilarnog refleksa

U nastavku su skice koje prikazuju kako različite lokacije lezije uzrokuju različite promjene u pupilarnom refleksu.

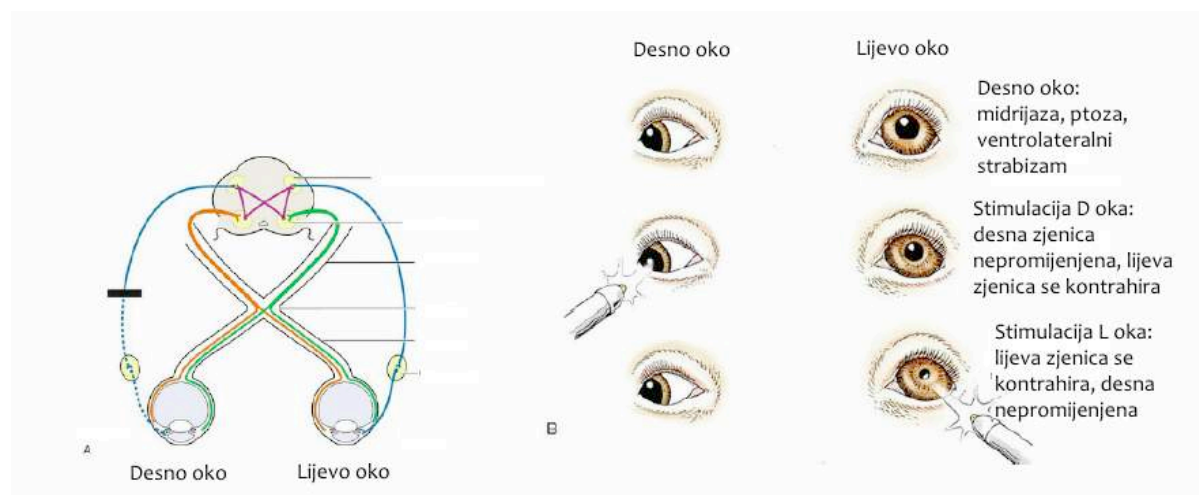


**Slika 3** Lezije na desnom očnom živcu ili mrežnici (A). Ova lezija uzrokuje parcijalnu midrijazu desnog oka, ona nije potpuna zbog toga što desno oko i dalje prima informacije od lijevog oka na kojem nije prisutna lezija (prvi red, slika B). U drugom redu možemo vidjeti da uperena svjetlost u lijevo oko dovodi do parcijalne mioze desnog oka, što je posljedica dekuzacije živčanih vlakana na optičkoj kijazmi i u pretektalnoj regiji. Zadnji red prikazuje da ako uperimo svjetlost u desno oko,

refleks izostaje na oba oka budući da neuralni signal nije mogao proći aferentnim putem. Preuzeto s interneta. (<https://veteriankey.com>)



**Slika 4** Lezija na optičkoj klijazmi uzrokuje nemogućnost nastavka aferentnog neuralnog puta do lijeve i desne pretektalne jezgre, što posljedično dovodi do izostanka eferentne inervacije sfinktera šarenice (A). Na slici B vidimo da su oba oka neresponzivna na uperenu svjetlost. Preuzeto s interneta. (<https://veteriankey.com>)



**Slika 5** Lezija desnog *n. oculomotoriusa* s posljedičnom denervacijom ipsilateralnog sfinktera šarenice (A). Slika B, prvi red: na desnom oku je izražena midrijaza, ptoza i ventrolateralni strabizam, a što je sve posljedica denervacije CN III na desnoj strani. Drugi red: uperena svjetlost u desno oko rezultira indirektnim pupilarnim refleksom. na lijevom oku, međutim na desnom oku refleks kompletno izostaje. Zadnji red:

svjetlost uperena u lijevo oko dovodi do direktnog pupilarnog refleksa, dok konsenzualni izostaje. Preuzeto s interneta. (<https://veteriankey.com>)

### ***3.5. Testiranje pupilarnog refleksa***

Pupilarni refleks testira se nakon reakcije praćenja i reakcije na prijetnju. Započinje inspekcijom oba oka pri normalnoj svjetlosti, da bi se zatim pri prigušenom svjetlu (a da se ne podražuje mrežnica i izazove refleks) promotriale zjenice i njihova simetričnost. Ako primijetimo asimetričnost zjenica (*anisocoria*), potrebno je utvrditi na kojem oku je ona prisutna. To se radi usporednim gledanjem pri normalnom i prigušenom svjetlu. Ako je asimetričnost manje izražena u mraku, zaključujemo da je oko u midrijazi problematično. U slučaju da je asimetričnost jače izražena u mraku, tada je problem u oku koje je u miozi. Promatramo veličinu zjenice u mirovanju, njezin oblik, simetriju i brzinu nastanka refleksa. Prilikom testiranja pupilarnog refleksa treba voditi računa da je životinja pod minimalnim stresom kako ne bi došlo do interferencije s testom. Također, bitnu ulogu u pravilnoj provedbi testa ima jačina svjetlosti koju koristimo za testiranje. Naime, ako je svjetlost koju koristimo preslaba, zjenica će kratkotrajno reagirati miozom, a zatim se vrlo brzo prilagoditi svjetlosti i vratiti u midrijazu. Ovo se zove “fenomen pupilarnog bijega”.

#### **4. PATOLOŠKA STANJA POVEZANA S DEFICITOM OSJETA VIDA I/ILI PUPILARNOG REFLEKSA**

Prisutnost pupilarnog refleksa nije indikator vida. Jednako tako, nerijetko je mišljenje među kliničarima da neresponsivna midrijaza ukazuje na sljepoću, što također nije točno. Pupilarni refleks i osjetilo vida su dva odvojena, međusobno neovisna entiteta. Proučit ćemo stanja u kojima su jedan ili oba odsutni.

Za jednostavnije snalažnje kategorizirat ćemo pse na tri skupine s obzirom na simptome:

1. sljepoća s normalnim pupilarnim refleksom
2. sljepoća s abnormalnim pupilarnim refleksom
3. normalan vid s neresponzivnom midrijazom.

Ovakva kategorizacija olakšava lociranje lezije, s napomenom da životinja nije pokazivala nikakve druge simptome prilikom oftalmološkog pregleda.

##### ***4.1. Sljepoća s normalnim pupilarnim refleksom***

Stanja koja dovode do sljepoće s očuvanim pupilarnim refleksom u pasa su patološka stanja koja su locirana nakon što su aferentna vlakna pupilarnog refleksa divergirala u mezencefalom, odnosno bolesti locirane na distalnom dijelu optičkog trakta, lateralnom koljenastom tijelu i dr.

Od bilateralnih cerebralnih lezija u obzir dolaze: kontuzija velikog mozga, cerebralni edem, virusni encefalitis, trombotični meningoencefalitis, upalne bolesti (npr. granulomatozni meningoencefalitis u pasa), metabolički poremećaji (hipoglikemija, hepatička encefalopatija), trovanja, nutritivni poremećaji.

Unilateralne lezije s kontralateralnim vidnim deficitom najčešće su posljedica neoplazmi.

Valja napomenuti da je pupilarni refleks relativno otporan na deficite u aferentnom dovodnom sustavu. Stoga normalan pupilarni refleks može također biti

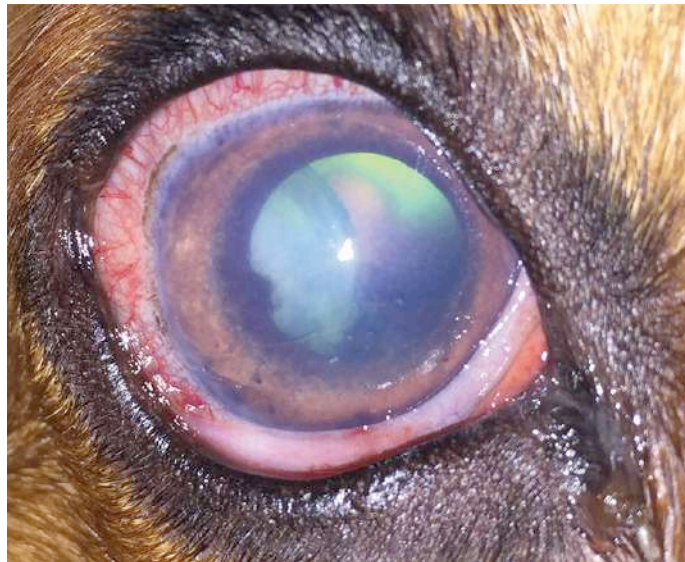prisutan u pacijenata s gubitkom vida zbog katarakte ili napredne retinopatije (MAGGS, MILLER, OFRI, 2013).

#### ***4.2. Sljepoća s abnormalnim pupilarnim refleksom***

Sljepoća s abnormalnim pupilarnom refleksom najčešće je posljedica lezija lociranih od mrežnice nadalje prema vidnom živcu, kijazmi, proksimalnom optičkom traktu (neposredno prije lateralnog koljenastog tijela). U pravilu su to lezije koje zahvaćaju mrežnicu, *n. opticus* ili *chiasmu opticae*.

Psi s unilateralnom lezijom na mrežnici ili *n. opticusu* neće imati refleks odgovora na prijetnju. Ako uperimo svjetlost u oboljelo oko, pupilarni refleks izostat će u oba oka. Naprotiv, uperimo li svjetlost u zdravo oko, doći će do mioze obje zjenice, a reakcija će biti izraženija na oku koje je podraženo (slika 3).

Najčešći uzroci unilateralne lezije koja rezultira deficitom vida i pupilarnog refleksa su odvajanje mrežnice, trauma *n. opticusu*, glaukom (slika 6) i retrobulbarni apscesi ili neoplazije. Unilateralni optički neuritis je rijedak.



**Slika 6** Prikaz primarnog, kroničnog glaukoma kod jedne kuje. Vidljiva je episklerana injekcija, edem rožnice, kao i subluksacija leće. Preuzeto s interneta.

([www.todaysveterinarypractice.com](http://www.todaysveterinarypractice.com))

Ozbiljnije lezije mrežnice, vidnog živca i/ili kijazme optike uzrokuju sljepoću s neresponsivnom midrijazom. Bilateralne bolesti mrežnice su odvajanje mrežnice, zadnji stadij urođenih retinopatija, "SARD" (iznenadna degeneracija mrežnice) i glaukom. Najčešća patologija očnog živca je optički neuritis koji može biti infektivne (štenećak, kriptokokoza, toksoplazmoza) ili upalne prirode, iako je najčešće idiopatske etiologije. Patološka stanja optičke kijazme većinom su posljedica kompresije, od čega su najčešće pituitarne neoplazme.

Ako su uz optički živac zahvaćena i parasimpatička vlakna *n. oculomotoriusa*, pacijent će imati izraženu midrijazu na ipsilateralnom oku u stanju mirovanja. Pupilarni refleks će izostati na oba oka ako je svjetlost uperena u bolesno oko, dok će svjetlost uperena u zdravo oko rezultirati pupilarnim refleksom samo na zdravom oku. Lezija koja je zahvatila CN III očitovat će se ventrolateralnim strabizmom i ptozom zbog denervacije ekstraokularnih mišića i *m. levator palpebrae* (slika 5).

#### **4.3. Normalan vid s neresponsivnom midrijazom**

Ako je vid normalan, ali je prisutna neresponzivna midrijaza, lezija se nalazi na *n. oculomotoriusu* nakon što napusti prosencephalon. CN III inervira dorzalni, medijalni i ventralni ravni mišić, ventralni kosi mišić, mišić podizač gornje vjeđe, kao i sfinkter na šarenici koji je zadužen za miozu. Prema tome, simptomi će se očitovati u vidu unutarnje i vanjske oftalmoplegije, i ptoze. Unutarnja oftalmoplegija karakterizirana je kontinuiranom midrijazom zbog nedostatka parasimpatičke inervacije šareničnog sfinktera. Indirektni pupilarni refleks na kontralateralnoj strani je prisutan, ali indirektni s kontralateralnog oka bit će odsutan. Vanjska oftalmoplegija karakterizirana je strabizmom zbog nedostatka inervacije dorzalnog, medijalnog i ventralnog ravnog mišića kao i ventralnog kosog mišića. Ptoza je posljedica denervacije gornjeg kapka, odnosno *m. levator palpebrae*.



U pravilu se lezije *n. oculomotoriusa* nalaze u području orbitalne fisure i kavernoznog sinusa. Budući da ovdje prolaze i drugi moždani živci (IV, V i VI), bit će prisutni i simptomi lezija tih živaca. Patološka stanja srednjeg mozga ili moždanog debla također mogu utjecati na funkciju *n. oculomotoriusa*. U tom će slučaju biti prisutni i još neki od neuroloških simptoma, ovisno o lokaciji lezije. U slučaju parcijalne lezije CN III životinje mogu očitovati samo simptom unutarnje oftalmoplegije (*Ophthalmoplegia interna*), odnosno gubitak parasimpatičke inervacije i posljedična midrijaza, a ptoza i vanjska oftalmoplegija mogu izostati.

Bilateralna midrijaza zbog parasimpatičke denervacije može biti i simptom disautonomije.

#### ***4.4. Patološka stanja s abnormalnim pupilarnim refleksom, a koja nisu neurološke prirode***

Osim navedenog, abnormalni pupilarni refleks može biti posljedica i drugih patoloških stanja koja nisu neurološke prirode:

1. Degeneracija i atrofija šarenice koja se očituje ipsilateralnom midrijazom, sa slabom ili nikakvom reakcijom zjenice na usmjerenu svjetlost. Ovo stanje češće se javlja u starijih pasa.
2. Hipoplazija šarenice je kongenitalno stanje koje se očituje manjkom tkiva šarenice, a posljedično se može očitovati proširenim zjenicama.
3. Glaukom uzrokuje ipsilateralnu midrijazu budući da povišeni očni tlak paralizira sfinkter šarenice. Direktni pupilarni refleks izostaje, a indirektni pupilarni refleks izostaje ako je stanje progrediralo i dovelo do retinalne degeneracije.
4. Trovanje biljkama, koje sadrže npr. atropin (*Atropa belladonna*) također se može očitovati midrijazom zbog paralize CN III.
5. Anteriorni uveitis dovodi do spazma šareničnog konstriktora i cilijarnih mišića što rezultira miozom. U drugom slučaju, anteriorni uveitis može dovesti do posteriornih sinehija te tako umanjiti ili spriječiti motilitet zjenice.

6. Očne bolesti koje izazivaju bol (npr. keratitis) povećavaju koncentraciju protuupalnih medijatora u očnoj vodici te tako dovode do mioze zbog spazma sfinktera šarenice i cilijarnih mišića.
7. Liječenje atropinom ili drugim parasimpatolitičkim tvarima može uzrokovati fiksiranu, dilatiranu zjenicu. Konsenzualni pupilarni refleks na netretiranom oku bit će normalan, a indirektni pupilarni refleks na tretiranom oku će izostati (MAGGS, MILLER, OFRI, 2013).

## 5. IDIOPATSKA MIDRIJAZA

U daljnjem tekstu bit će više rečeno o idiopatskoj midrijazi u pasa. Midrijaza može biti posljedica primarnih lezija na šarenici (npr. atrofija šarenice), kao i poremećaja u parasimpatičkoj inervaciji. Ako se radi o patologiji parasimpatikusa, važno je odrediti radi li se o sistemskom ili lokalnom poremećaju. Podrobnije ćemo opisati slučaj jednog psa koji je primljen na Veterinarski fakultet Sveučilišta u Zagrebu na Kliniku za kirurgiju, ortopediju i oftalmologiju zbog kontinuirane fotofobije i neresponsivne midrijaze. Radi se o Šarku, kastriranom mužjaku, mješancu u tipu njemačkog ovčara, starog pet godina i pet mjeseci (slika 7).



**Slika 7** Prikaz izražene fotofobije na danjem svjetlu.

Vlasnici su primijetili kako Šarko sve više žmiri kad je izložen danjoj svjetlosti, nisu imali dojam da slabije vidi, a ponekad bi imao malu količinu žućkastog, sluzavog sadržaja u unutarnjem kutu oba oka. Pas je redovito cijepljen protiv bjesnoće, a protiv zaraznih bolesti zadnji put prije dvije godine. Nije prethodno liječen. Prilikom općeg pregleda nisu zabilježene nikakve abnormalnosti, osim fotofobije. Oftalmološkim pregledom utvrđena je bilateralna neresponzivna midrijaza, a pregledom očnog fundusa utvrdila se obostrana upala drugog moždanog živca, odnosno *n. opticus*. Optički neuritis u pasa klinički je sindrom koji se očituje unilateralnim ili bilateralnim, akutnim deficitom ili potpunim gubitkom vida i

abnormalnim pupilarnim refleksom (NELL, 2008). Karakteristična promjena koja se uočava prilikom fundoskopije je otečenje, hiperemija, krvarenja, edem i eksudacija *n. opticus*.

Sukladno nalazima, Šarko je upućen na daljnje pretrage i započeto je liječenje kortikosteroidima. Po završetku primanja terapije na pregledu je ustanovljeno da je upala *n. opticus* prošla, međutim pas je i dalje pokazivao znakove fotofobije i neresponzivne midrijaze (slika 8).



**Slika 8** Izražena bilateralna midrijaza.

Obje zjenice su bile dilatirane, reakcija praćenja i reakcija odgovora na prijetnju su bile normalne, a prilikom testiranja pupilarnog refleksa (direktnog i indirektnog) uočena je bilateralna neresponsivna midrijaza. Dazzle je bio prisutan. Palpebralni refleks je bio prisutan na oba oka. Schirmerov test bio je unutar fizioloških granica (STRUBBE i GELATT, 1999), kao i rezultati mjerenja očnog tlaka. Prilikom fundoskopije nisu prepoznate nikakve abnormalnosti, sve očne strukture bile su fiziološke. Nije bilo nikakvih drugih kliničkih simptoma niti anamnestičkih podataka zbog kojih bismo posumnjali na značajnije diferencijalne dijagnoze (npr. dijabetes, tumor, mijastenija gravis), stoga se nije radio elektoretinogram. Vlasnici su priložili nekoliko starijih slika (slika 9 i slika 10) na kojima se vidi da je već kao štene Šarko imao prilično izraženu midrijazu, međutim

ne mogu tvrditi kada su točno primijetili da mu svjetlost počinje sve više smetati.



**Slika 9** Fotografirano u prosincu 2015. na danjem svjetlu (starost psa oko šest mjeseci). Vidimo da je umjerena midrijaza prisutna na desnom oku, odsustvo fotofobije.



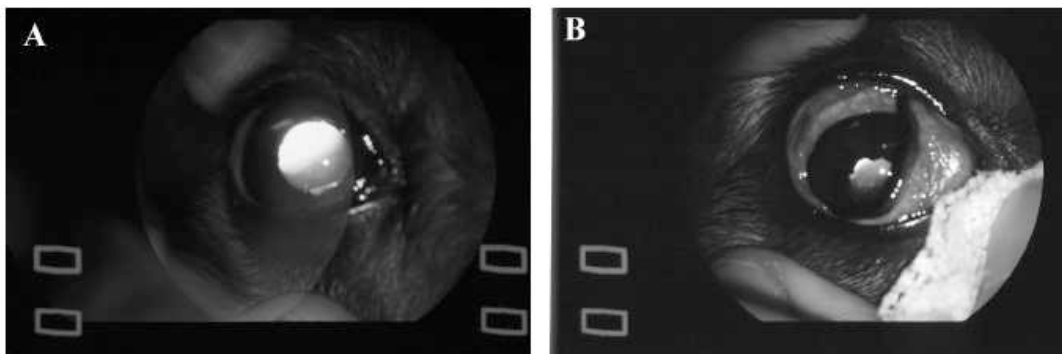
**Slika 10** Kao i na prethodnoj fotografiji, midrijaza je prisutna bilateralno, odsustvo fotofobije.

KANDA i sur. u svojem radu iz 2010. opisuju dva vrlo slična slučaja gore navedenom. Riječ je o petogodišnjem minijaturnom jazavčaru i sedmogodišnjem shih tzuu, koji su očitovali midrijazu, abnormalni pupilarni refleksi i fotofobiju. Osim navedenog nije bilo drugih simptoma. Psi nisu pokazivali znakove slabijeg vida, niti su vlasnici primijetili promjene u ponašanju. Kolege su odlučile provesti ispitivanje 0.1%-tnom otopinom pilokarpina kojim se dijagnosticira parasimpatička denervacija

na zahvaćenom pupilarnom sfinkteru (slika 11). Farmakološko testiranje koristi se za lociranje lezije u parasimpatičkom dijelu inervacije, odnosno pomaže u određivanju nalazi li se lezija u preganglijskom ili postganglijskom dijelu donjeg motornog neurološkog sustava. Lezije koje su u postganglijskom području dovode do denervacije šareničnog sfinktera te ga čine preosjetljivim na niske koncentracije pilokarpina (muskarinski agonist). Otopina od 0.1% pilokarpina ne dovodi do kontrakcije zdravog šareničnog sfinktera ili sfinktera koji je denerviran zbog preganglijske lezije. Aplikacija 2%-tne otopine pilokarpina ne koristi u lociranju lezije, ali je test kojim se potvrđuje da je lezija neurogene prirode. Naprotiv, negativan rezultat indicira prisutnost primarne ili sekundarne patologije šarenice ili farmakološki inducirane blokade (SCAGLIOTTI, 1991; LAHUNTA, 1995).

U oba slučaja mioza je bila inducirana 2%-tnim pilokarpinom. Navedeno je potvrdilo da je lezija neurološke prirode, ali se ista nije mogla lokalizirati na centralnu, preganglijsku ili postganglijsku (KLAUSS i CONSTANTINESCU, 2004).

Za daljnje dijagnostike trebala bi se napraviti magnetna rezonanca glave, što se nije provelo.



**Slika 11** Slika A prikazuje midrijatično oko, a na slici B je isto oko u miozi nakon aplikacije 0.1%-tnog pilokarpina. Preuzeto od *Kanda i sur., 2009 Mydriasis Associated with Local*

*Dysfunction of Parasympathetic Nerves in Two*

*Dogs*



## 6. RASPRAVA

Kod ovakvih slučajeva diferencijalno dijagnostički treba isključiti unutarnju oftalmoplegiju, a koja je karakterizirana kontinuiranom midrijazom zbog nedostatka parasimpatičke inervacije šareničnog sfinktera. Međutim, kod unutarnje oftalmoplegije karakteristična je unilateralnost procesa.

LAROCCA, 2000. je opisao unilateralnu leziju *n. oculomotoriusa* u petnaest godina starog belgijskog ovčara. Očitovalo se ventrolateralnim strabizmom lijevog oka, ptozom gornjeg kapka i anizokorijom. Magnetnom rezonancom uvršena je intrakranijalna masa, koja je na patohistološkoj pretrazi potvrđena kao meningiom. Veoma slično, osim što su simptomi bili isključivo u vidu unutarnje oftalmoplegije, opisan je slučaj deset godina starog irskog vodenog setera (WEBB, 2005). Anizokorija (slika 12) je bila prisutna zbog midrijaze desnog oka, a oftalmološkim i neurološkim pregledom, kao i farmakološkim testiranjem, lezija se lokalizirala na desni, treći kranijalni živac. Magnetnom rezonancom je također pronađena intrakranijalna masa za koju se ispostavilo da je meningiom.



**Slika 12** Prikaz izražene anizokorije. Preuzeto s interneta.  
(<https://www.tuftsyourdog.com>)

SARCHAHI, 2007. u svom radu opisuje slučaj osam godina starog japanskog spitza koji je zaprimljen zbog anizokorije, a koja je također bila posljedična midrijazi na desnom oku. U ovom slučaju dijagnoza je stala na parasimpatičkoj denervaciji, a sumnja se na ekstrakranijalnu leziju budući da pas nije očitovao pogoršanje i/ili nove simptome.

Kod ljudi se pojavljuje Holmes-Adie sindrom ili samo Adie sindrom koji je relativno čest neurološki poremećaj nepoznate etiologije prvi put opisan 1906. godine. U pasa je zabilježena pojava skupine simptoma nalik Holmes-Adie sindromu u ljudi (GOLDFARB i SWANN, 1984; GERDING, BRIGHTMAN, BROGDON, 1986; SPIESS, 1986). Sindrom u ljudi obuhvaća unilateralnu ili bilateralnu neresponzivnu midrijazu i arefleksiju tetive. (SARAO, ELNHARY, SHARMA, 2000) Međutim, oba se simptoma ne razvijaju nužno istovremeno. Prema tome, ako su se razvile promjene samo na zjenici, koristi se termin Adie zjenica, Adie tonična zjenica (KAWANA i sur., 2003) ili najčešće, tonična zjenica.

U većini slučajeva zahvaćena zjenica je midrijatična cijelo vrijeme. Prilikom približavanja predmetu i fokusiranju istog, zjenica će se sporo sužavati. Ako se tijekom tog procesa zjenica proučava mikroskopom ili lupom, vidi se sljedeće: dijelovi sfinktera šarenice se kontrahiraju, a dijelovi ne. Kroz neko vrijeme, zjenica koja je bila veća, odnosno midrijatična, postat će miotična i manja od "zdrave zjenice" prilikom gledanja bliskih objekata. Kada se prestane fokusirati na bliski objekt, zjenica se jako sporo dilatira i vraća u stanje midrijaze. Zabilježena je i pojava fotofobije kod ovakvih slučajeva.

Također, kod ljudi je dokazano da dijabetes, upale, urođena neurološka patološka stanja, autoimune bolesti, imunosno posredovane neuropatije, nutritivni deficiti, toksične tvari kao i neurodegenerativne promjene uzrokuju tonične zjenice (TOTH i FLETCHER, 2005).

U našem slučaju autoimune bolesti su se mogle isključiti odmah u početku, budući da se stanje nije poboljšalo nakon terapije kortikosteroidima. Lezije u kavernožnom sinusu su također isključene, budući da se uz fotofobiju i neresponzivnu midrijazu nisu očitovali znakovi patologije na drugim moždanim živcima koji tamo



prolaze (*n. trochlearis*, *n. abducens* i prve dvije grane *n. trigemina*). Disautonomija je odbačena kao dijagnoza, s obzirom na to da nju prate i drugi simptomi (povraćanje, proljev, depresija, smanjen tonus analnog sfinktera, disurija, inapetencija i midrijaza), a u Šarkovu slučaju prisutna je od navedenog samo midrijaza. Unutarnja oftalmoplegija odbačena je zbog karakteristične unilateralnosti procesa. Patologija šarenice isključena je oftalmološkim pregledom.

Budući da se farmakološki test pilokarpinom nije proveo, kao ni magnetna rezonanca glave, ostaje nam za pretpostaviti da je ovaj slučaj iznimno sličan gore navedenom (Kanda i suradnici), a dijagnoza koja se trenutno može postaviti kao konačna je idiopatska midrijaza s očuvanim vidom.

## **7. ZAKLJUČAK**

Neurooftalmologija je opsežna grana u veterinarskoj medicini koju se tek počinje podrobnije istraživati. Ovaj rad uhvatio se u koštac s jako specifičnim područjem iste, a o sličnim slučajevima bilo je malo objavljenih radova. Valjalo bi uzeti u obzir vjerojatnost da vlasnicima pasa žmirenje na suncu (fotofobija) ne predstavlja simptom bolesti, odnosno ikakvu patologiju, što ostavlja prostora za pitanje - koliko još ovakvih pasa zapravo ima?

Cilj ovog rada bio je opisati slučaj psa s neurooftalmološki poremećajem o kojem se tek treba još mnogo istraživati te ukazati na široku paletu bolesti koje se simptomatski mogu očitovati (između ostalog) i poremećajima u pupilarnom refleksu. Ako se prilikom pregleda primijete poremećaji u radu zjenice, potrebno je provesti temeljit oftalmološki pregled budući da može biti riječ o teškim, sistemskim patološkim stanjima.

## 8. Popis literature:

1. GOLDFARB, S., SWANN, P.G. (1984): Idiopathic tonic pupil or Adie's syndrome in the dog, *Aust. Vet. Pract*;14, 20–23
2. GERDING, P.A., BRIGHTMAN, A.H., BROGDON, J.D. (1986): Pupillotonia in a dog, *J. Am. Vet. Med. Assoc.*; 189: 1477.
3. KANDA, T., TSUJI, K., HIYAMA, K., TSUKA, T., MINAMI, S., HIKASA, Y., FURUKAWA, T., OKAMOTO, Y. (2010): Mydriasis Associated with Local Dysfunction of Parasympathetic Nerves in Two Dogs, *J. Vet. Med. Sci.* 72(3): 387–389
4. KAWANA, K., OKAMOTO, F., NOSE, H., OSHIKA, T. (2003): A case of angle closure glaucoma caused by plateau iris and Adie's pupil. *Am. J. Ophthalmol.*, 135: 717-718.
5. KLAUSS, G., CONSTANTINESCU, G.M. (2004): Nonhypotensiven autonomic agents in veterinary ophthalmology. *Vet. Clin. North Am. Small Anim. Pract.* 34: 777–800.
6. KÖNIG, H. E., FORSTENPOINTNER, G., LIEBICH, H. G., (2009): 16. poglavlje: Vidni organ (organum visus). U *Anatomija domaćih sisavaca - Udžbenik i atlas* (König, H. E. i H.-G. Liebich, Ur.), Zagreb: Naklada Slap, 593-615.
7. LAHUNTA, A. de (1995): Neuro-ophthalmology. In: Ettinger, SJ and Feldman, EC (Eds.), *Textbook of veterinary internal medicine* .(4th. Edn.), Philadelphia, W. B. Saunders Co., 696-701.
8. LAROCCA, R.D. (2000): Unilateral external and internal ophtalmoplegia caused by intercranial meningioma in a dog, *Vet. Ophthalmol.* 3, 3-9
9. MAGGS, D. J., MILLER, P. E., OFRI, R., (2013): *Slatter's Fundamentals of Veterinary Ophthalmology*, 5th edition, Chapter 15: Retina, Chapter 16: Neuroophthalmology, Elsevier, St. Louis, Missouri, 747-914
10. MATHÔT, S. (2018): Pupillometry: Psychology, Physiology, and Function, *J. Cogn.*, 1(1): 16, 1-23
11. NELL, B. (2008): Optic neuritis in dogs and cats. *Vet. Clin. North. Am. Small. Anim. Pract.*, 38:403–415.
12. SARAO, M.S., ELNHARY, A.G., SHARMA, S. (2020): Adie Syndrome (Tonic Pupil Syndrome) In: *StatPearls* [Internet]. Treasure Island (FL), StatPearls Publishing
13. SARCHAHI, A. A. (2007): Pupillotonia in a Spitz dog: a case report. *Iran . J. Vet. Res.*, University of Shiraz, Vol. 8, No. 4, Ser. No. 21

14. SCAGLIOTTI, R.H. (1991): Neuro-ophthalmology. In: Gelatt, KN (Ed.), Veterinary ophthalmology, 2<sup>nd</sup> edition, Philadelphia, Lea and Febiger, 706-741.
15. SPIESS, B.M. (1988): Adie's pupil syndrome in a dog. Can. Vet. J.; 29, Can. Vet. J. 73–74.
16. STRUBBE, D.T., GELATT, K.N. (1999): Veterinary Ophthalmology, 3rd edition, Chapter: Ophthalmic examination and diagnostic procedures. Lippincott Williams & Wilkins, Baltimore, 456–457
17. TOTH, C., FLETCHER, W.A. (2005): Autonomic disorders and the eye, J. Neuro-Ophthalmol. 25: 1–4.
18. WEBB, A.A., CULLEN, C. L., ROSE, P., EISENBART, D., GABOR, L., MARTINSON, S. (2005): Intracranial meningioma causing internal ophthalmoparesis in a dog, Vet. Ophthalmol. 8, 6, 421–425

## 9. Sažetak

Marija Gladović

### Idiopatska midrijaza u pasa

Fotofobija koja je posljedica perzistentne midrijaze može biti znak disfunkcije parasimpatičke inervacije oka ili primarne lezije na šarenici. U ovom radu opisuje se slučaj petogodišnjeg psa mješanca koji je zaprimljen zbog perzistentne bilateralne midrijaze, abnormalnog pupilarnog refleksa i fotofobije. Kliničkim i oftalmološkim pregledom nisu utvrđene nikakve abnormalnosti osim neresponzivne midrijaze i fotofobije. Na temelju navedenog dijagnosticirana je idiopatska midrijaza s očuvanim vidom.

Ključne riječi: oftalmologija, midrijaza, pas, tonična zjenica

## **10. Summary**

Marija Gladović

### **Idiopathic Mydriasis in a Dog**

Photophobia resulting from persistent mydriasis may be associated with the dysfunction of the ocular parasympathetic nerves or from primary iris lesions. We encountered a 5-year-old mixed-breed dog with bilateral mydriasis, an abnormal pupillary light reflex and photophobia. No abnormalities were detected during a general physical examination or during the ocular examination, except for unresponsive mydriasis and photophobia. Based on these results, idiopathic mydriasis with no visual impairment was diagnosed.

Key words: ophthalmology, mydriasis, dog, tonic pupil

## 11. Životopis

Rođena sam 29. Ožujka 1995. u Zagrebu gdje sam pohađala Klasičnu gimnaziju. Završila sam i Osnovnu glazbenu školu Rudolfa Matza, instrument violina. Veterinarski fakultet u Zagrebu upisala sam 2013. godine. Volontirala sam u Veterinarskoj praksi „Bojanić“, kao i u Udruzi za terapijsko jahanje “Kрила” u Zagrebu. Tijekom studija bila sam član internacionalne veterinarske udruge IVSA, sudjelovala sam na raznim narodnim i međunarodnim kongresima, među kojima bih istaknula Europski veterinarski dermatološki kongres u Dubrovniku i Istočnoeuropsku regionalnu veterinarsku konferenciju u Zagrebu na kojima sam sudjelovala kao volonter. Nakon šeste godine upisala sam apsolventsku godinu i odradila Erasmus + praksu u gradu Santa Cruz de Tenerife u Španjolskoj, u veterinarskoj bolnici pod nazivom Hospital Veterinario Taco u trajanju od dva mjeseca.