

Sindrom zaostalog jajnika kod kuje

Žučko, Dora

Master's thesis / Diplomski rad

2017

Degree Grantor / Ustanova koja je dodijelila akademski / stručni stupanj: **University of Zagreb, Faculty of Veterinary Medicine / Sveučilište u Zagrebu, Veterinarski fakultet**

Permanent link / Trajna poveznica: <https://um.nsk.hr/um:nbn:hr:178:352304>

Rights / Prava: [In copyright](#)/[Zaštićeno autorskim pravom.](#)

Download date / Datum preuzimanja: **2025-01-02**



Repository / Repozitorij:

[Repository of Faculty of Veterinary Medicine -
Repository of PHD, master's thesis](#)



SVEUČILIŠTE U ZAGREBU
VETERINARSKI FAKULTET

Dora Žučko

SINDROM ZAOSTALOG JAJNIKA KOD KUJE

Diplomski rad

Zagreb, 2017.

Klinika za porodništvo i reprodukciju

Predstojnik: izv. prof. dr. sc. Juraj Grizelj

Mentori: doc. dr. sc. Nino Maćešić

izv. prof. dr. sc. Martina Lojkić

Članovi Povjerenstva za obranu diplomskog rada:

Doc. dr. sc. Ivan Folnožić

Prof. dr. sc. Goran Bačić

Doc. dr. sc. Nino Maćešić

Prof. dr. sc. Tugomir Karadjole, zamjena

ZAHVALA

Veliku zahvalnost dugujem svojim mentorima, doc. dr. sc. Nino Maćešić i izv. prof. dr. sc. Martina Lojkić, na savjetima pri izradi ovog diplomskog rada te razumijevanju, strpljenu i vremenu koje su izdvojili za moje brojne upite.

Zahvljajujem se svim svojim prijateljicama i prijateljima koji su mi olakšali studiranje, obilježili studentske dane i učinili ih nezaboravnima.

Posebnu zahvalnost dugujem prije svega svojim roditeljima te cijeloj svojoj obitelji na bezuvjetnoj podršci koju su mi pružili tijekom cijelog studija i zato što su uvijek neupitno vjerovali u mene. Od prvog do zadnjeg dana studija su me poticali i ohrabivali te bez njih danas ne bi bila tu gdje jesam.

Sadržaj

1. UVOD	5
2. ANATOMIJA ŽENSKOG SPOLNOG SUSTAVA	6
3. SPOLNI CIKLUS KUJE	8
3.1. PROESTRUS	9
3.2. ESTRUS	10
3.3. DIESTRUS	10
3.4. ANESTRUS	10
4. ENDOKRINOLOŠKA REGULACIJA	11
5. PROMJENE CITOLOŠKE SLIKE TIJEKOM SPOLNOG CIKLUSA	15
6. KONTROLA REPRODUKCIJE	18
6.1. KONTRACEPCIJA	18
6.2. GINEKOLOŠKA KIRURGIJA	19
6.2.1. RANA KASTRACIJA	19
6.4. OVARIOHISTEREKTOMIJA	22
6.5. MINIMALNO INVAZIVNA KIRURGIJA	22
7. KOMPLIKACIJE KASTRACIJE	24
7.1. PERIOPERATIVNE KOMPLIKACIJE	24
7.1.1. KRVARENJE	24
7.1.2. JATROGENA URETRALNA TRAUMA	24
7.2. POSTOPERATIVNE KOMPLIKACIJE	25
7.2.1. DEHISCENCIJA	25
7.2.2. URINARNA INKONTINENCIJA	25
7.2.3. SINDROM ZAOSTALOG JAJNIKA	26
8. ZAKLJUČAK	36
9. LITERATURA	37
10. SAŽETAK	41
11. ABSTRACT	42
12. ŽIVOTOPIS	43

1. UVOD

Sindrom zaostalog jajnika je dobro poznata, dugoročna komplikacija ovariektomije ili ovariohisterektomije koju uzrokuje prisutstvo aktivnog tkiva jajnika unatoč elektivnom zahvatu (SONTAS i sur., 2007.).

Uzrokuje bihevioralne i/ili fiziološke znakove estrusa, a češće se javlja kod mačaka nego kod kuja. Ustanovljeno je da sindrom zaostalog jajnika uzrokuje 17% svih post-kastracijskih komplikacija (DAVIDSON, 2014.).

Javlja se kao posljedica zaostajanja, ispadanja djelova jajničkog tkiva u trbušnu šupljinu prilikom ekstrakcije inciziranog jajnika ili zbog ektopičnog tkiva. Tipična klinička manifestacija uključuje znakove proestrusa ili estrusa – otečenu stidnicu, krvarenje ili tipične promjene ponašanja (SONTAS i sur., 2007.). Znakovi se pojave nekoliko mjeseci do godina nakon ovariohisterektomije, cikličke su prirode odnosno javljaju se periodički svakih 6 mjeseci (DAVIDSON, 2014.).

Dijagnoza se postavlja na temelju anamneze, kliničke slike, vaginalne citologije, mjerenja koncentracije spolnih hormona, ultrazvučne dijagnostike ili eksplorativne laparotomije. Preporučeni tretman je kirurška ekscizija jajničke mase (SONTAS i sur., 2007.).

Diferencijalne dijagnoze su brojne, a važno je spomenuti da se zaostalo tkivo jajnika može neoplastično promijeniti, a tada se mijenja karakter kliničkih znakova koji gube periodičnost i postaju kronični (DAVIDSON, 2014.).

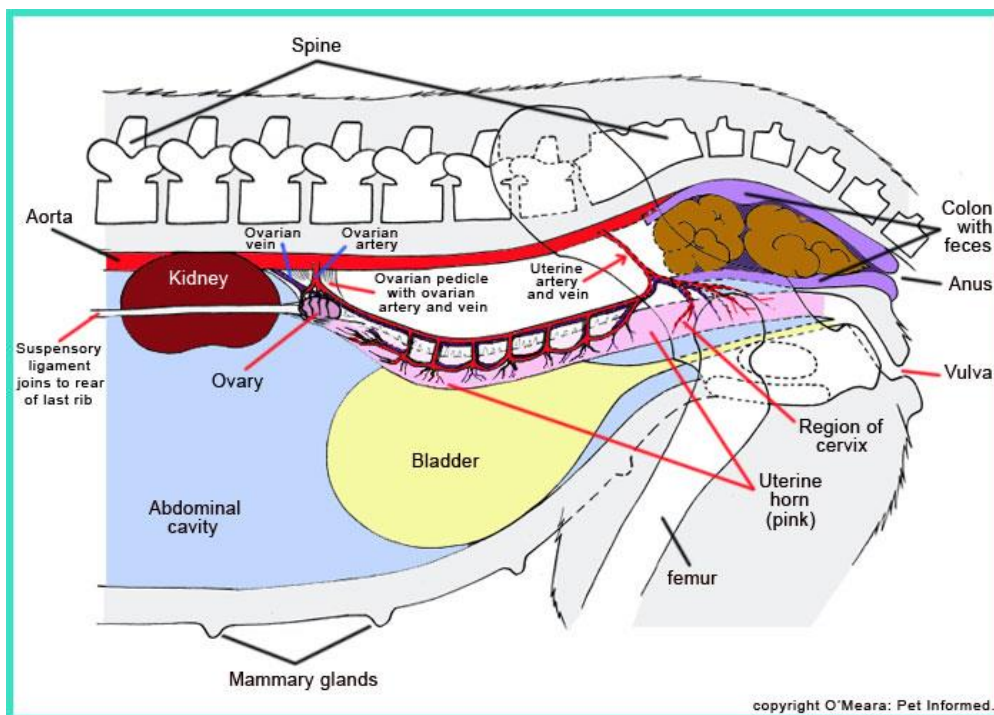
Sindrom je prvi puta opisan kod ljudi 1962. godine, a 1973. objavljen je prvi izvještaj o 12 slučajeva istog stanja kod kućnih ljubimaca (SONTAS i sur., 2007.). Dosad nije utvrđena povezanost između pojave ovog sindroma i starosti životinje u trenutku ovariohisterektomije, pasmine, kondicije, razloga zahvata ili iskusnosti veterinarara (JOHNSTON i sur., 2001.).

U ovom preglednom radu biti će opisana etiologija sindroma, klinička slika u pacijenata, dijagnostika i liječenje sindroma zaostalog jajnika u kuja.

2. ANATOMIJA ŽENSKOG SPOLNOG SUSTAVA

Reproduktivni sustav pruža mehanizam rekombinacije genetskog materijala, omogućuje promjene i adaptaciju. Manipulacijom ovog sustava možemo promijeniti ustrojstvo i produktivnost životinja, a zbog njegove anatomske i fiziološke složenosti moramo razmotriti sve aspekte prilikom rješavanja problematike reprodukcije.

Ženski spolni organi podijeljeni su na organe za stvaranje jajnih stanica (gameta) i organe zadužene za prijenos i pohranu spolnih stanica. U ženske spolne organe ubrajamo parne jajnike (*ovaria*) i pripadajuće jajovode (*tubae uterinae*), maternicu (*uterus*), rodnicu (*vagina*) u koju utječe mokraćnica (*urethra*) i stidnicu (*vulva, pudendum femininum*) (KOENIG i LIEBICH, 2009.). Cijeli sustav nalazi se u trbušnoj šupljini, osim rodnice koja je smještena u zdjeličnoj šupljini.



Slika 1. Shematski prikaz spolnih organa kuje (Izvor: www.peteducation.com)

U jajnicima se stvaraju jajne stanice i hormoni, a jajovodi služe za prihvata i transport jajnih stanica do maternice. Rodnica s predvorjem služi kao kopulacijski organ, porođajni kanal te kao prolaz za istjecanje mokraće. Jajnici kuje nalaze se na mjestu embrionalnog razvoja u dorzalnom dijelu trbušne šupljine, kaudalno od bubrega, ali nisu na istoj poziciji budući da desni leži kranijalnije u odnosu na lijevi. Točan položaj desnog jajnika je dorzalno od dvanaesnika, a lijevi se nalazi dorzalno od silaznog kolona i lateralno od slezene. Maternica se nalazi dorzalno od tankog crijeva, a sastoji se od kratkog vrata (*cervix uteri*) i tijela (*corpus uteri*), od kojeg se pružaju dva duga i tanka roga (*cornua uteri*) stoga maternica mesojeda, kao i većine domaćih sisavaca, pripada dvorožnom obliku (*uterus bicornis*) (KOENIG i LIEBICH, 2009.). Svaki jajnik povezan je s rogom maternice preko pripadajućeg mu ligamenta (*ligamentum proprium uteri*) te suspenzornim ligamentom (*ligamentum suspensorius uteri*) s transverzalnom fascijom medijalno od posljednja dva rebra. Mezoovarij (*mesoovarium*) uključuje suspenzorni ligament s arterijom i venom, arteriju i venu jajnika te promjenjivu količinu masnog i vezivnog tkiva. Arterije jajnika potječu od aorte, a nastavljaju se vijugavo u peteljku na bazi jajnika. Lijeva jajnička vena uljeva se u lijevu bubrežnu venu, dok se desna prazni u stražnju šuplju venu (*vena cava caudalis*). Maternica visi na širokom ligamentu koji je zapravo nabor peritoneuma (*mezometrium*). *Ligamentum teres uteri* pruža se kroz ingvinalni kanal, od jajnika do slobodnog ruba mezometrija. Tijelo i rogovi maternice opskrbljeni su krvlju preko uterinih arterija i vena (FRÖHLIC, 2008.).

3. SPOLNI CIKLUS KUJE

U većine domaćih životinja razdoblje između dviju ovulacija je 21 dan, a spolni ciklus podijeljen je u:

- razdoblje receptivnosti kada životinja dozvoljava parenje, a naziva se estrus
- razdoblje pripreme za graviditet koje se naziva lutealna faza i podijeljena je u metestrus i diestrus
- razdoblje pripreme za novi estrus koje se naziva proestrus (MEMON, 2010.).

Fiziologija rasplodivanja kuje zanimljiva je iznimka ove uobičajene sheme zbog dugačkog trajanja proestrusne i estrusne faze te produžene lutealne faze, neovisno o oplodnji, a potom slijedi anestrus koji nije podložan godišnjem dobu. Smatra se da je ovakva regulacija ciklusa posljedica domestifikacije vrste sa visoko organiziranom socijalnom i reproduktivnom strukturom koja je inicijalno bila podložna sezonosti parenja (MEMON, 2010.).

Pubertet se definira kao životni period kada se stječe sposobnost reprodukcije. Prvi spolni ciklus nastupa kada kuja dosegne 70-80% odrasle težine karakteristične za pasminu. Kod malih pasmina to se događa između 6. i 10. mjeseca starosti dok se kod velikih pasmina prolongira do 18. odnosno 24. mjeseca života. Puna reproduktivna sposobnost postiže se s 2 godine starosti, a zadržava se do 6. ili 7. godine života. Spolni ciklus kuja se obično opisuje kao monoestrični (što se odnosi na samo jedan estrus u svakom spolnom ciklusu), nesezonski zbog toga što psi mogu ući u estrus i imati leglo u bilo koje doba godine. Pojedini autori ipak zagovaraju sezonsku aktivnost estrusa kuja, navodeći pritom sezonost kao obilježje spolnog ciklusa ostalih vrsta kanida. Spolni ciklus kuja domaćih kanida (*Canis familiaris*) obuhvaća četiri stadija: proestrus, estrus, diestrus (metestrus) i anestrus, a traje otprilike 7 mjeseci (JOHNSTON i sur., 2001.). Proestrus i estrus je razdoblje razvitka folikula te se naziva i folikularna faza, a u diestrusu pratimo dominaciju žutog tijela stoga se opisuje kao lutealna faza.

Kuja u prosjeku ulazi u estrus dvaput godišnje, s varijacijama od jedan (vuk, kojot, australski dingo i afrički basenji) do čak četiri puta kod nekih pasmina ili pojedinih životinja. Trajanje interestrusnog intervala (razdoblje između dva proestrusa) također varira između pojedinih kuja i pasmina. Poznato je da male pasmine imaju više spolnih

ciklusa u odnosu na velike pasmine, no to nije generalno pravilo. Primjerice kuja njemačkog ovčara će imati više estrusa tijekom godine u odnosu na kuju bostonskog terijera ili jazavčara. Nasljednost trajanja interestrusnog intervala smatra se glavnim razlogom neusklađenosti duljine trajanja između pasmina (JOHNSTON i sur., 2001.). Obilježje i trajanje spolnog ciklusa, točnije proestrusa i estrusa, također variraju. Osim što se u pubertetnih kuja češće se manifestira tihi estrus, odnosno ovulacija nastupa u odsutnosti tipičnog estrusnog ponašanja ili kliničkih znakova estrusa, to je i veća pojavnost split-estrusa. U prvom dijelu split-estrusa estrusno ponašanje nastupa bez ovulacije, zatim slijedi razdoblje anestrusa od mjesec dana, a potom obično slijedi ovulatorni ciklus s mogućnošću koncepcije (JOHNSTON i sur., 2001.).

3.1. PROESTRUS

Proestrus je klinički definiran kao faza spolnog ciklusa gdje prepoznatljive vanjske promjene ukazuju na skori nastup estrusa. Prosječno trajanje proestrusa u zrelih kuja je 9 dana, s rasponom od 0-27 dana (JOHNSTON i sur., 2001.). Karakterističan je serosangvinozni iscjedak iz nabreknute, otečene stidnice. Sluznica rodnice je naborana, pojavljuju se sekundarni vaginalni nabori, a boja se mijenja od ružičaste prema bijeloj pred kraj proestrusa (KARADJOLE i MAĆEŠIĆ, 2012.). Kuja u proestrusu privlači mužjake, ali nije spremna na parenje. Kuja odbija i reži na muške pse koji ju njuškaju oko stražnjice ili sjeda kako bi izbjegla naskakivanje i kopulaciju. Za privlačenje mužjaka odgovorni su feromoni koji se luče iz vaginalnog sekreta, sekreta analnih vrećica ili urina pod utjecajem estrogena. Feromoni se otkrivaju putem olfaktornih ili vomeronazalnih organa psa, a imaju svrhu podizanja reproduktivne aktivnosti mužjaka. Feromoni stimuliraju hipotalamus na izlučivanje gonadotropnog releasing hormona zbog značajnog utjecaja estrogena na sinkronizaciju estrusa drugih kuja (ENGLAND, 2010.).

Tijekom proestrusa mogu se primjetiti tri spolna refleksa: (1) podizanje stidnice kao reakcije na podražaj kože neposredno dorzalno od stidnice, (2) ipsilateralno savijanje stražnjih udova kao odgovor na dodirivanje kože lijevo ili desno od stidnice, (3) kontralateralno ili vertikalno savijanje repa kao reakcija na dodir kože s jedne ili druge strane stidnice. Navedeni refleksi su odsutni u anestrusu, a vrhunac dostižu sredinom estrusa (JOHNSTON i sur., 2001.).

3.2. ESTRUS

Estrusnu fazu ciklusa obilježava spremnost kuje na parenje. Stidnica je i dalje otečena, meko elastične je konzistencije, a kvaliteta vaginalnog iscjetka se mijenja od serosangvinoznog prema zučkastom. Sluznica rodnice je i dalje naborana sa prisutnim sekundarnim naborima i bijele je boje (KARADJOLE i MAĆEŠIĆ, 2012.). Prosječno trajanje estrusa je 9 dana, s mogućim rasponom od 4-24 dana. Ovulacija ne nastupa nužno u korelaciji sa spolnim ponašanjem i može varirati ovisno o pasmini te unatoč nastupu ovulacije zdrava kuja može ostati neprimljiva na mužjaka zbog brojnih razloga. U prosjeku ovulacija nastupa 2. dan. Estrus završava kada kuja počinje odbijati koitus (KARADJOLE i MAĆEŠIĆ, 2011.).

3.3. DIESTRUS

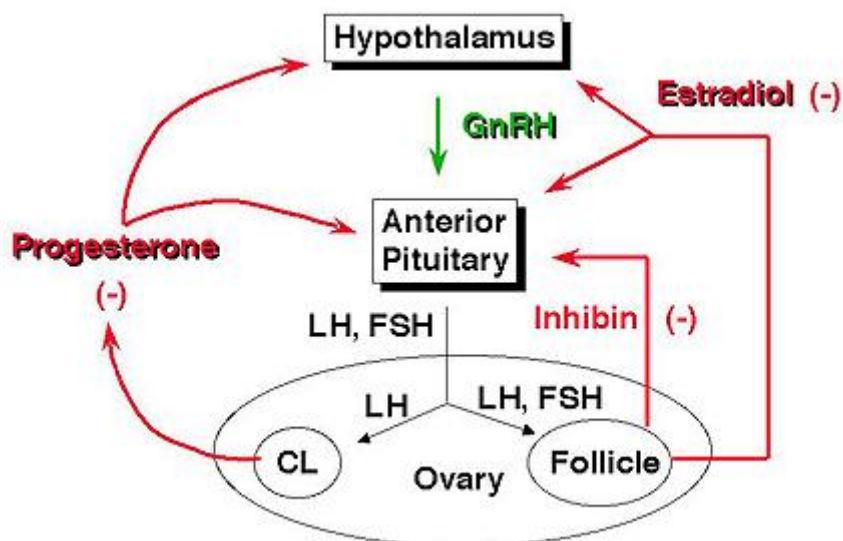
Diestrus (metestrus) je faza sponog ciklusa čije je trajanje ovisno o koncepciji. U negravidnih kuja traje 60 do 90 dana, a na kraju se može javiti tzv. lažna gravidnost (JOHNSTON i sur., 2001.). Kuja nije zainteresirana za mužjaka i ne dozvoljava koitus. Primjećuje se hipertrofija mliječne žlijezde čak i kod negravidnih kuja. Krvavi vaginalni iscjedak postaje mukoidan. Koncentracija progesterona je povišena, estrogen ima bazalnu koncentraciju (KARADJOLE i MAĆEŠIĆ, 2011.).

3.4. ANESTRUS

Anestrus traje oko 4 mjeseca, tijekom kojih spolni organi miruju. Dolazi do involucije maternice i oporavka endometrija, a sluznica rodnice je ružičasta i slabo naborana. Stidnica je malena, neotečena te bez ili s minimalnom količinom iscjetka. Kuja ne privlači pse i ne dozvoljava parenje. Koncentracija progesterona pada. Sporadično se luči LH, i dolazi do blagog porasta estrogena (JOHNSTON i sur., 2001.).

4. ENDOKRINOLOŠKA REGULACIJA

Primarna kontrola reprodukcije je pod kontrolom interakcije okoliša i mozga s hipotalamusom i hipofizom (GUYTON, 1981.). Gonadotropni releasing hormon je sintetiziran u neuronima hipotalamusa, a njegova proizvodnja i otpuštanje uvjetovani su mnogobrojnim kompliciranim mehanizmima neuralnih i hormonalnih povratnih sprega preko neurotransmitera, opijata i melatonina povezanog s duljinom dnevnog svjetla do socijalnih znakova, trajanja laktacije i dostupnosti hrane. Otpušta se sa završetaka živaca i portalnim sustavom prenosi do prednje hipofize te stimulira otpuštanje gonadotropina - folikulostimulirajućeg hormona (FSH) i luteinizirajućeg hormona (LH) koji djeluju na jajnike i uvjetuju proizvodnju estrogena i progesterona. Steroidi djeluju na specifična ciljna tkiva reproduktivnog sustava i centre ponašanja u mozgu te tako ujedinjuju kliničku, bihevioralnu i endokrinološku manifestaciju estrusa (GUYTON 1981.). S nastupom puberteta započinje izlučivanje folikulostimulirajućeg hormona iz adenohipofize te rast jajnika i folikula. Jajna stanica okružena je slojevima granulosa stanica, oko njihove vanjske površine nalazi se sloj stanica epiteloidnih karakteristika koji potječu iz strome ovarija, a naziva se *theca interna* i otud se izlučuju estrogen i progesteron. Završni sloj čini vezivnotkivna kapsula *theca externa* (GUYTON, 1981.).



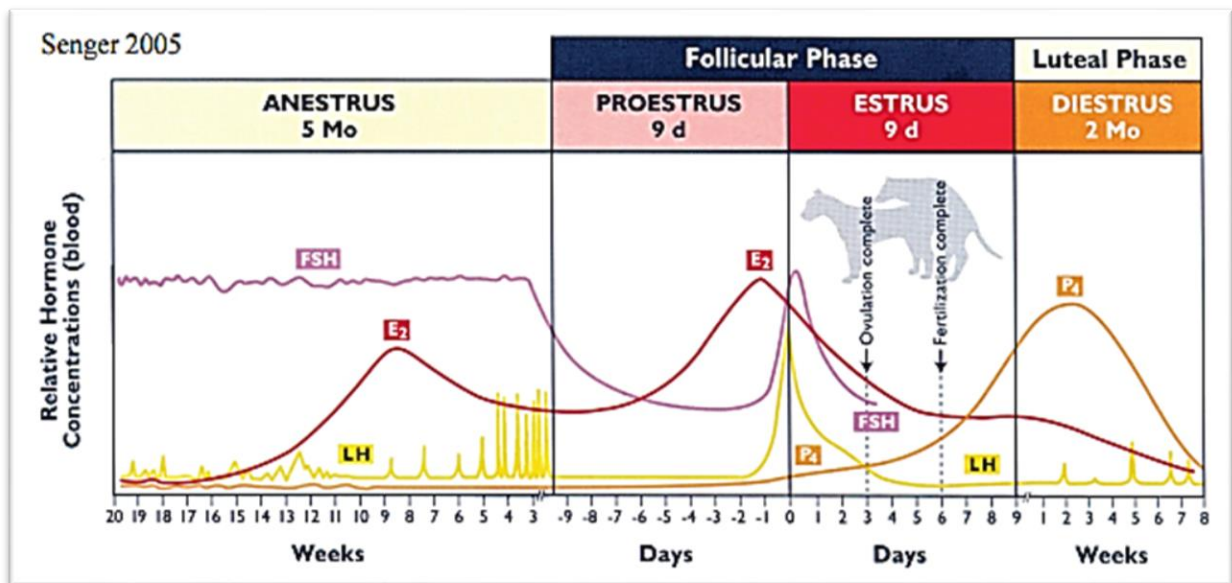
Slika 2. Shematski prikaz mehanizma povratne sprege (Izvor: www.ansci.wisc.edu)

Tijekom spolnog ciklusa, osim kliničkih znakova, laboratorijskim mjerenjima mogu se precizno pratiti promjene koncentracija spolnih hormona ključnih za fiziološko odvijanje svih faza.

Proestrus je povezan s razvojem folikula stimuliranih od strane FSH i LH te posljedičnom sekrecijom estrogena iz granulosa stanica jajnika. Serumska koncentracija estradiola poraste do razine koja rezultira manifestacijom kliničkih znakova proestrusa (50-100 pg/ml pred kraj proestrusa) zbog povećane propusnosti spojeva kapilara u mukozu maternice te posljedičnim istjecanjem krvi i plazma stanica u lumen uterusa. Iako su povišeni FSH i LH ključni za rast folikula, zreli folikuli proizvode selektivni inhibitor sekrecije FSH – folikulostatin, stoga koncentracija FSH opada (ENGLAND, 2010.). Serumska koncentracija LH ostaje pri bazalnim vrijednostima tijekom cijelog proestrusa. Koncentracija progesterona u serumu je na bazalnom nivou (<1-2ng/ml), a počinje rasti u kasnom proestrusu s preovulatornim valom luteinizirajućeg hormona i doseže vrijednosti 2-4 ng/ml (MAĆEŠIĆ i KARADJOLE., 2012.). Bilježi se i porast koncentracije testosterona u serumu (0,3-1 ng/ml) što odgovara koncentraciji testosterona u serumu nekastriranih pasa, no nije sa sigurnošću utvrđeno da povišeni testosteron pridonosi bihevioralnoj manifestaciji estrusa. Koncentracije cirkulirajućeg prolaktina variraju tijekom proestrusa (JOHNSTON i sur., 2001.).

Glavni trenutak ciklusa je val luteinizacijskog hormona, koji osim stimulacije ovulacije, mijenja proizvodnju u granulosa stanicama iz estrogena u progesteron te pretvara folikul u žuto tijelo. Početak estrusne faze spolnog ciklusa karakteriziraju inicijalno povišena koncentracija estrogena koja pada netom pred ovulaciju te porast koncentracije progesterona (4-10 ng/ml). Pad koncentracije estradiola ključan je za preovulatorni val luteinizacijskog hormona koji nastupa 1 dan kasnije, a do porasta koncentracije progesterona dolazi nekoliko sati prije ili tijekom vala LH (ENGLAND, 2010.). Kuja je jedinstvena po pitanju manifestacije bihevioralnog estrusa paralelno s povišenim koncentracijama progesterona. Postoje različita mišljenja o povezanosti hormonskih i bihevioralnih promjena. U pojedinim slučajevima, prvog dana bihevioralnog estrusa utvrđen je porast luteinizacijskog hormona dok kod drugih slučajeva početak estrusa može varirati u rasponu od 2-3 dana prije odnosno 4-5 dana poslije porasta luteinizacijskog hormona. Trajanje predovulatornog LH vala traje između 24 i 96 sati, a ovulacija nastupa približno 48-60 (96) sati poslije (JOHNSTON i sur., 2001.). Kuje ovuliraju spontano i normalno imaju multiple ovulacije, obično 12 (5-

25) dana od početka proestrusa. Ovulirana oocita je nezrela (primarna oocita) i ne može biti oplodena dok ne prođe prvu mejotičku diobu i postane sekundarna oocita, što se događa u distalnom jajovodu za otprilike 48-60 sati, a takva oocita može biti oplodena 2-5 dana postovulatorno (ENGLAND, 2010.).



Slika 3. Shematski prikaz hormonalnih promjena u spolnom ciklusu (Izvor: Senger, 2005.)

Nakon početnog brzog porasta koncentracije progesterona u estrusu nakon ovulacije, tijekom diestrusa se bilježi kontinuirani porast do maksimalnih vrijednosti od 15 do 90 ng/ml dva do tri tjedna nakon vala luteinizacijskog hormona. Nakon toga progesteron postupno pada tijekom slijedećih 5-6 tjedana. Krivulja koncentracija progesterona je slična za gravidne, negravidne i kastrirane kuje tijekom diestrusa stoga je malo vjerojatno da maternica ili prostaglandini maternice igraju ključnu ulogu u fiziološkom održavanju odnosno regresiji žutog tijela, a progesteron je također odgovoran za zatvaranje vrata maternice i pripremi endometrija za prihvat embrija (ENGLAND, 2010.). Održavanje gravidnosti kuja ovisi isključivo o koncentraciji progesterona žutog tijela, a indukcija luteolize u bilo kojoj fazi gravidnosti dovodi do prekida gravidnosti ili preuranjenog poroda. Dosad nije sa sigurnošću utvrđeno da su za održavanje žutog tijela kanida tijekom cijelog diestrusa potrebni luteotropini, primjerice luteinizirajući hormon i prolaktin, kao kod drugih životinjskih vrsta. Poznato je da je prva polovica diestrusa manje ovisna o luteinizirajućem hormonu, dok su za drugu polovicu diestrusa

mišljenja podijeljena. Jedan dio smatra da su za održavanje fiziološke lutealne funkcije odgovorni prolaktin i luteinizirajući hormon, a drugi dio smatra da je neophodan samo prolaktin (JOHNSTON i sur., 2001.). Pad koncentracije progesterona ispod 1-2 ng/ml važan je trenutak kako za indukciju poroda tako i za početak laktacije zajedno s porastom koncentracije prolaktina krajem graviditeta, odnosno krajem diestrusa što predstavlja kraj lutealne faze. Koncentracija serumskog testosterona pada tijekom diestrusa u odnosu na vrijednosti u proestrusu i ostaje niska (<0.1 ng/ml) tijekom cijele lutealne faze (JOHNSTON i sur., 2001.).

5. PROMJENE CITOLOŠKE SLIKE TIJEKOM SPOLNOG CIKLUSA

Postoji nekoliko metoda za određivanje optimalnog vremena parenja koje uključuje određivanje koncentracije progesterona u plazmi, vaginalnu citologiju i vaginalnu endoskopiju. Neuspjeh određivanja optimalnog vremena parenja predstavlja značajan problem i najčešći je uzrok neplodnosti kuja (FOLNOŽIĆ i sur., 2009.).

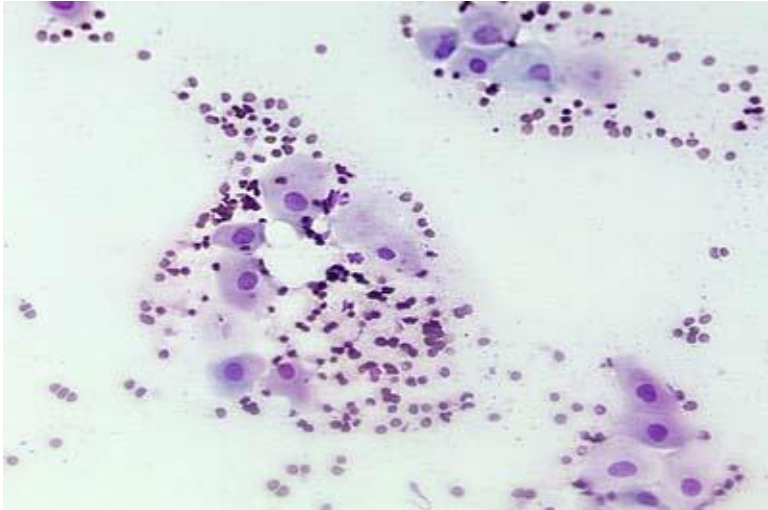
Vaginalna citologija nudi jeftin i brz uvid u faze ciklusa te pouzdanu procjenu je li kuja estrusu i određivanja pravog trenutka za uspješnu koncepciju. Metoda se lako izvodi i svaki veterinar bi trebao biti sposoban raspoznati fiziološke citološke promjene koje nastupaju te ih razlikovati od moguće patologije spolnog sustava. Vaginalna citologija nam pomaže u procjeni optimalnog perioda za izvođenje skupljih krvnih pretraga s ciljem utvrđivanja razine luteinizacijskog hormona i progesterona za precizno određivanje ovulacije, utvrđivanja mogućnosti za uspješno umjetno osjemenjivanje kuja te procjene pravog trenutka za potencijalno izvođenje carskog reza kod gravidnih kuja koje očekuje težak porod (DAVIDSON, 2015.).

U citološkoj slici nalazimo 6 tipova stanica:

- PARABAZALNE – neurožnjale, oblika slova O; podsjećaju izgledom na zobene pahuljice
- INTERMEDIJALNE – neurožnjale, velike i male; izgledaju poput jaja „na oko“
- SUPERFICIJALNE – orožnjale; tzv. „čipsaste“ stanice
- NEUTROFILI
- ERITROCITI (DAVIDSON, 2015.).

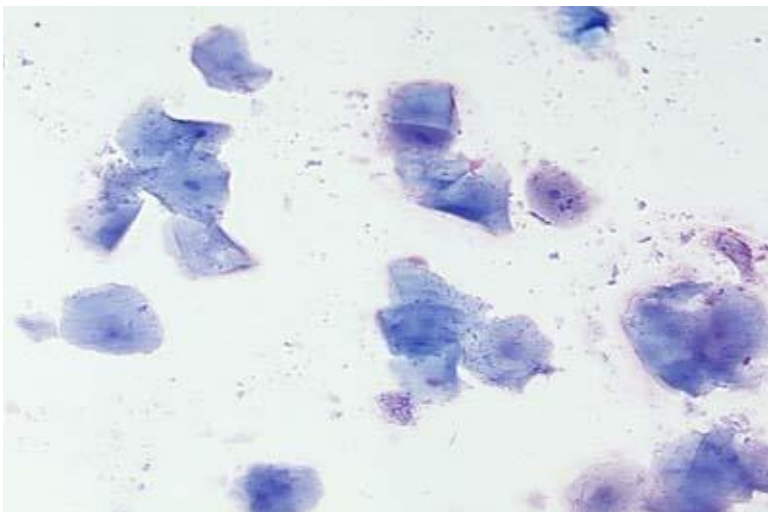
Za promjene u vaginalnoj citologiji ponajviše je zaslužan estradiol-17 beta koji stimulira rast vaginalnog epitela. Tijekom anestrusa epitel vagine debeo je svega nekoliko slojeva dok se u proestrusu debljina povećava na 20-30 slojeva zbog visoke koncentracije estrogena, stoga se veći broj superficijalnih stanica ljušti u vaginalni sekret. Uzimanjem obrisaka vagine na dnevnoj bazi uspješno se prate promjene u postotku superficijalnih stanica koje pomažu u praćenju progresije proestrusa u estrus i predviđanja optimalnog trenutka za oplodnju ili za utvrđivanje nastupa diestrusa i retrospektivnu procjenu uspješnosti koncepcije s obzirom na vrijeme parenja ili umjetnog osjemenjivanja (HOLST i PHEMISTER, 2001.).

Povećanje estrogena dovodi do hiperplazije i orožnjavanja vaginalnih epitelnih stanica. U ranom proestrusu kada je koncentracija estrogena niska u vaginalnom obrisku najviše ima parabazalnih i intermedijalnih stanica. Kasnije, kako koncentracija estrogena raste, prevladavaju superficijalne stanice, tako da na kraju estrusa superficijalnih stanica ima više od 80% svih epitelnih stanica. Eritrociti su brojni u početku proestrusa, a kasnije se njihov broj smanjuje (FOLNOŽIĆ i sur., 2009.).



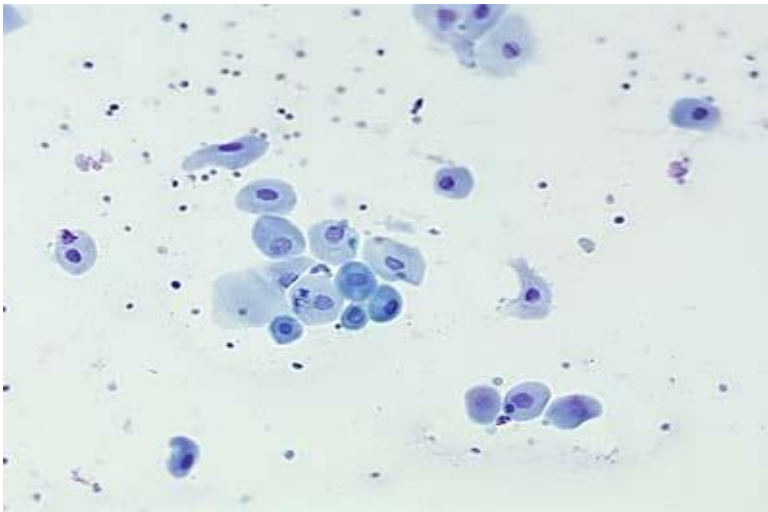
Slika 4. Vaginalna citologija – proestrus (Izvor: www.vivo.colostate.edu)

Vaginalni obrisak na vrhuncu estrusa sadrži 90% superficijalnih epitelnih stanica, mali broj eritrocita, a neutrofili nisu prisurni (FOLNOŽIĆ i sur., 2009.).



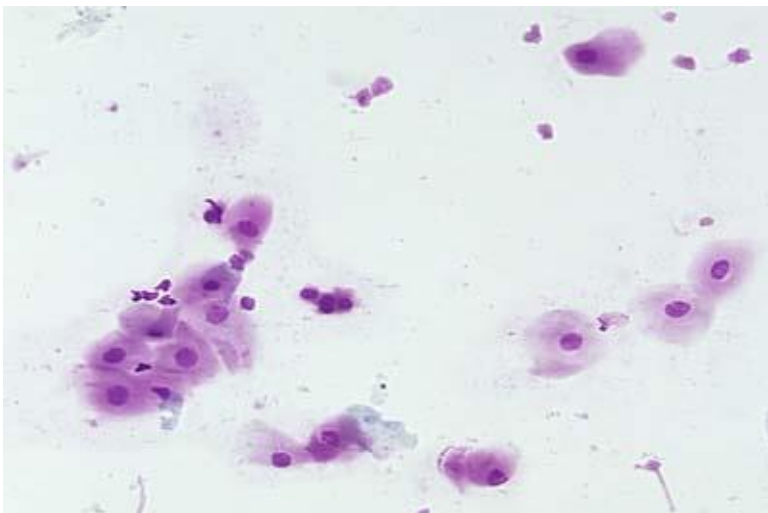
Slika 5. Vaginalna citologija – estrus (Izvor: www.vivo.colostate.edu)

Progresiju estrusa u citološki diestrus možemo prepoznati po tendenciji formiranja nakupina superficijalnih stanica, a sa sigurnošću ga potvrđujemo kada se omjeri epitelnih stanica u razmazu promjene (DAVIDSON, 2015.). Unutar 24 do 36 sati mijenja se nalaz vaginalne citologije. Vaginalni obrisak sadrži oko 60% intermedijalnih stanica. Prisutan je velik broj neutrofila (FOLNOŽIĆ i sur., 2009.).



Slika 6. Vaginalna citologija – diestrus (Izvor: www.vivo.colostate.edu)

Vaginalnu citologiju anestrusnog perioda karakterizira prisutstvo parabazalnih i intermedijalnih epitelnih stanica (FOLNOŽIĆ i sur., 2009.).



Slika 7. Vaginalna citologija – anestrus (Izvor: www.vivo.colostate.edu)

6. KONTROLA REPRODUKCIJE

Postoje različite metode kontroliranja rasplodivanja životinja, no u današnje je vrijeme kastracija svakako najpopularnija. Genekološka veterinarska kirurgija je široko područje, a glavni joj je cilj kontrola rasplodivanja, prevencija i liječenje bolesti reproduktivnog sustava te pomoć pri porođaju. Kao i prije svakog kirurškog zahvata, obavezan je preoperativni sveobuhvatni klinički pregled sa uzimanjem anamneze te po potrebi dodatna laboratorijska dijagnostika ili slikanje (RTG, UZV, MRI, CT).

6.1. KONTRACEPCIJA

Nekirurške metode kontracepcije adekvatna su alternativa kirurškoj kastraciji. Kontracepciju definiramo kao privremenu metodu blokiranja plodnosti (ne uključujući prekid gestacije). Nekirurška kontracepcija uključuje stalnu ili privremenu farmakokastraciju mužjaka, reverzibilnu ili ireverzibilnu prevenciju estrusa u ženki, supresiju estrusa u ženki i prevenciju ili prekid graviditeta nakon neželjenog parenja. Farmakološke metode kontracepcije moraju biti pouzdane, jeftine i reverzibilne, a obuhvaćaju:

- hormonsku kontracepciju
- imunokontracepciju
- kemijsku kastraciju
- ostale nekirurške metode kontracepcije ili kastracije (GEREŠ, 2012.).

Hormonska kontracepcija uključuje primjenu gestagena, androgena te agonista i antagonista gonadotropnom releasing hormonu. Egzogeni steroidi imaju indirektno supresivno djelovanje na inhibiciju hipofizne sekrecije luteinizirajućeg hormona dok analogi relasing hormona uzrokuju direktnu blokadu receptora ili indirektnu blokadu negativnom povratnom spregom (GEREŠ, 2012).

Imunokontracepcija (imunokastracija) djeluje na principu vakcinacije protiv gonadotropnog releasing hormona, receptora luteinizacijskog hormona, protutijela protiv spermija ili proteina zone pelucide kako bi se suprimirala plodnost, no istraživanja do sada nisu dala zadovoljavajuće rezultate (GEREŠ, 2012.).

Kemijska kastracija se obavlja kod pasa i mačora intratestikularnom ili intraepididimalnom injekcijom i to je, uz kiruršku kastraciju, drugi način kontracepcije u mužjaka.

Injektirana supstanca dovodi do upalne reakcije u testisima u kojoj limfoidne stanice dolaze u dodir s tkivom testisa, uzrokuju autoimuni odgovor i dovode do privremene azospermije ili oligospermije. Kemijskom kastracijom ne uklanja se gonadalni izvor testosterona (GEREŠ, 2012.).

6.2. GINEKOLOŠKA KIRURGIJA

Kirurške metode gonadektomije (kastracije) opisane kod kuja su bilateralna ovariektomija (uklanjanje oba jajnika) i ovariohisterektomija (uklanjanje oba jajnika i maternice). Preporučena dob za kastraciju je između 5. i 7. mjeseca starosti, a ukoliko se iz bilo kojeg razloga obavlja ranije, tzv. prepubertalna gonadektomija (6-16 tjedana starosti životinje) posebnu pozornost treba obratiti na prevenciju hipoglikemije, hipotermije i krvarenja (ROOT KUSTRITZ i OLSON, 2007.).

6.2.1. RANA KASTRACIJA

Rana kastracija odnosno prepubertalna gonadektomija odnosi se na kastraciju spolno nezrelih jedinki. Rutinski se izvodi kod farmskih i laboratorijskih životinja. Zahvat je brz, s minimalnim krvarenjima i brzim oporavkom što rezultira manjim stresom za životinju. Uzimajući u obzir krhkost, nerazvijenost tkiva i struktura te se mora pripaziti na odabir šivaćeg materijala za podvezivanje krvnih žila (ROOT KUSTRITZ i OLSON, 2007.).

Kao što je već spomenuto, glavni razlog elektivne kastracije je spriječavanje estrusa i neželjenog potomstva. Nadalje, čini se i u svrhu spriječavanja nastanka neoplazija mliječne žlijezde te ostalih neoplazija spolnog sustava, piometre, metritisa, cisti, trauma, prolapsa i torzije uterusa, prolapsa vagine, a također i s ciljem kontrole sistemskih endokrinih bolesti (diabetes mellitus, epilepsija) i dermatoza (generalizirana demodikoza) (JOHNSTON i sur., 2001.). Važno je napomenuti glavnu prednost rane

ovariohisterektomije, a to je značajno smanjenje rizika nastanka neoplazija mliječne žlijezde. Kuje kastrirane prije pojave prvog estrusa imaju svega 0,5% vjerovatnost za nastanak neoplazije, nakon prvog estrusa postotak se povećava do 8%, a nakon drugog estrusa mogućnost razvitka neoplazija mliječne žlijezde iznosi 26% u odnosu na intaktne kuje. Učinak ovariohisterektomije na smanjenje rizika od malignih mamarnih neoplazija potpuno se gubi nakon drugog ciklusa odnosno nakon navršenih dvije i pol godine starosti (JOHNSTON i sur., 2001.). Za nastanak ovih tumora postoji i pasminska predispozicija, s većim rizikom pojave kod jazavčara, koker španijela, engleskih springer španijela i jorkširskih terijera (KARADJOLE i MAĆEŠIĆ, 2011.). Uklanjanjem jajnika gube se također psihološke i bihevioralne karakteristike estrusa, primjerice serosangvinozni iscjedak ili privlačenje mužjaka, čime se uvelike olakšava i vlasniku.

Glavni argument protiv rane kastracije je zakržljali rast i slaba razvijenost mišića kod prepubertalno kastriranih životinja. Steroidni hormoni stimuliraju rast hrskavice i sazrijevanje epifiza dugih kosti što ima za posljedicu odgođeno zatvaranje ploča rasta na epifizama i produžen rast dugih kosti. Također, rana gonadektomija dovodi i do određenih bihevioralnih promjena poput zadržavanje juvenilnog ponašanja, zatim izostanak tipičnog ponašanja za spol (izražena hiperaktivnost intaktnih muških lovačkih pasa) dok i sam zahvat ostavlja osjećaj straha u tako mlade životinje (ROOT KUSTRITZ i OLSON, 2007.). Anestezija pedijatrijskih pacijenata uvijek je izazov zbog nedostatnog održavanja tjelesne temperature zbog nerazvijenosti potkožnog masnog tkiva i smanjene sposobnosti drhtanja. Metabolizam i ekskrecija lijekova nisu istovjetni odraslim životinjama zbog nezrele jetre, nepotpune funkcije jetrenih enzima, smanjenog vezanja lijekova na proteine i smanjene funkcije bubrega. Pedijatrijski pacijenti su također skloni razvoju hipoglikemije uzrokovane obaveznim postom prije svakog operacijskog zahvata zbog smanjenih mogućnosti jetre i skeletnog mišićja za skladištenjem rezervi glikogena (ROOT KUSTRITZ i OLSON, 2007.).

Jedan od glavnih razloga rane kastracije je prevencija hiperpopulacije, osobito pasa lotalica i životinja u skloništima te bi se trebalo uvesti kao osnovni kriterij prilikom udomljavanja napuštenih životinja kako bi se uspješno kontrolirala populacija.

6.3. OVARIEKTOMIJA

Već je prije spomenuto da su standardi kirurškog kastriranja kuja ovariektomija i ovariohisterektomija, a u novije vrijeme sve se više koristi i laparoskopska varijanta navedenih metoda. Iako je dokazano da je ovariektomija dovoljna za potpunu kontrolu ciklusa, gubitak svih pratećih simptoma estrusa te adekvatnu prevenciju i redukciju spolnih neoplazija, ovariohisterektomija do danas ostaje najčešće izvođena metoda kirurške kastracije (ROOT KUSTRITZ i OLSON, 2007.).

Bilateralna ovariektomija započinje incizijom kože dužine 10 centimetara infraumbilikalno u bijeloj liniji, a nakon ulaska u abdominalnu šupljinu potrebno je prvo locirati jajnik te zatim tupo preparirati *ligamentum suspensorium* i prekinuti ga prstom. Nakon toga načini se otvor u mezoovariju i postavljaju se dva forcepsa, jedan ispod drugog, a zatim se postavljaju ligature. Započinjemo postavljanjem ligature na *ligamentum proprium* na vrhu materničnog roga. Zatim slijedi prva ligatura na mezoovariju koja se postavlja između dva forcepsa kako bi nakon uklanjanja kranijalnog ligatura došla na njegovo mjesto, a druga ligatura neposredno ispod kaudalnog forcepsa kako bi zauzela njegovo mjesto. Nakon provjere stabilnosti ligatura, forcepsi se uklanjaju i radi se rez kranijalno od prve ligature mezoovarija i ligature na rogu maternice te se jajnik, zajedno sa pripadajućom burzom, u potpunosti uklanja (KARADJOLE i MAČEŠIĆ, 2011.). Još jednom se provjere ligature, a tamponiranjem se mogu uočiti moguća krvarenja u abdomenu nastala nakon izrezivanja jajnika. Kada se isključe komplikacije, lociramo drugi jajnik i postupak se u cjelosti ponavlja.

Odabir šivaćeg materijala ovisi o mjestu primjene i veličini životinje. Za ligature se koriste resorptivni šivaći materijali debljine 2-0 ili 0 USP. Za mišiće se upotrebljavaju monofilamentni resorptivni konci kojima se zatvara trbušna šupljina pojedinačnim ili produžnim šavom. Za kuje tjelesne težine <20 kilograma koriste se konci debljine 2-0 USP, a za životinje teže od 20 kilograma primjenjuju se debljine 0 ili 1 USP. Nakon mišića, šiva se potkožje resorptivnim koncima debljine 3-0 USP, u jednom ili dva sloja. U slučaju manje količine masnog tkiva, šivat će se jednoslojno produžnim šavom koji ulazi u *musculus cutaneus truncii*. Ako se šiva dvoslojno, prvi sloj se šiva pojedinačnim čvorastim šavom sa potapljujućim čvorom, a drugi sloj produžnim superficijalnim šavom (Conell) također ulazeći u *m. cutaneus truncii*. Na kraju se šiva koža

neresorptivnim monofilamentnim koncem debljine 3-0 ili 4-0 USP u pojedinačnom čvorastom šavu (KARADJOLE i MAČEŠIĆ, 2011.).

6.4. OVARIOHISTEREKTOMIJA

Kao i ovariektomija, ovariohisterektomija također započinje incizijom kože infraumbilikalno u bijeloj liniji gdje se načini nešto duži rez (10-15 centimetara). Nakon ulaska u abdominalnu šupljinu, lokacije jajnika i prekida suspenzornog jajničkog ligamenta, načini se otvor u mezoovariju te se ponovno postavljaju dva forcepsa. Treći forceps postavlja se ispod jajnika ili iznad jajnika na vrh maternice i on tijekom cijelog zahvata ostaje na mjestu kako bi spriječio krvarenje iz uterinih arterija i vena. Slijed i mjesto postavljanja ligatura na mezoovariju isti su kao kod ovariektomije. Započinjemo tupo odvajanje *ligamentum latum uteri* od maternice, pazeći pritom na krvarenja te prema potrebi ligiramo veće krvne žile u mezometriju. Na tijelo maternice kranijalno od cerviksa postavljaju se tri forcepsa. Uterine arterije sa lijeve i desne strane maternice se pojedinačno ligiraju između srednjeg i kaudalnog forcepsa, a na mjesto kaudalnog dolazi cirkumferentna ligatura. Napravi se rez između kranijalnog i srednjeg forcepsa kako bi odvojili maternicu (KARADJOLE i MAČEŠIĆ, 2011.). Za odabir adekvatnog šivaćeg materijala i načina šivanja vrijede ista pravila kao kod gore opisane ovariektomije.

6.5. MINIMALNO INVAZIVNA KIRURGIJA

Zbog svojih brojnih prednosti, minimalno invazivne kirurške tehnike imaju široku primjenu u modernoj veterinarskoj medicini. Dosad su korištene u različitim zahvatima poput ovariektomije, ovariohisterektomije, gastro- i cistopeksije, parcijalne ili potpune lobektomije, perikardektomije, operacija kriptorhizma, portokavalnih šantova, perzistentnog ductusa arteriosus ili podvezivanja ductusa thoracicus (FRÖHLIC, 2008.).

Laparoskopija je minimalno invazivna tehnika koja omogućava bolju vidljivost unutarnjih struktura u trbušnoj šupljini. Glavne prednosti ove tehnike u odnosu na konvencionalnu tehniku otvorenog abdomena su kraće vrijeme hospitalizacije i oporavka, manja postoperativna bol i stres te smanjena stopa infekcije. Mane laparoskopskih zahvata su produženo vrijeme trajanja operacije, što naravno ovisi o

iskustvu i sposobnostima glavnog kirurga, te poteškoće u rukovanju složenim laparoskopskim instrumentima i posljedično moguće intra-abdominalne ozljede (FRÖHLICH, 2008.). Najčešće opisane komplikacije su krvarenje iz pedunkula jajnika, laceracija organa i komplikacije prilikom izrezivanja struktura. Nadalje, nešto rjeđe mogu se javiti fistule, adhezija, krvarenje, oštećenje uretera, potkožna zračna embolija te smrt zbog težih anestezijskih komplikacija (PHIPPS, 2016.).

Laparoskopska ovariektomija uglavnom se izvodi na srednjim i velikim pasminama, a preduvjet je insuflacija abdominalne šupljine ugljičnim dioksidom. Osim njega može se još koristiti i dušikov oksid, zrak, dušik, helij, ksenon ili argon. Koriste se tri metode za postizanje pneumoperitoneuma: zatvorena tehnika korištenjem Veress igle, otvorena tehnika postavljanjem Hasson troakara ili tehnika koja koristi optički troakar sa kamerom koji se postavlja subumbilikalno. Optimalna vidljivost struktura i organa postiže se stvaranjem tlaka 10-12 mmHg, a više vrijednosti intra-abdominalnog tlaka dovode do hemodinamičkih promjena. Uz primarni ulaz, moraju se napraviti još jedan ili dva ulaza u abdominalnu šupljinu paramedijalno na polovici između pupka i zdjelice kroz koje se postavljaju instrumenti (FRÖHLIC, 2008.). Osnovni koraci samog zahvata isti su kao i kod tradicionalne ovariektomije u bijeloj liniji te uključuju pristup u abdominalnu šupljinu, inspekciju i lociranje jajnika, hemostazu, inciziju, uklanjanje tkiva i zatvaranje rane. U laparaskopskoj operaciji koriste se različiti instrumenti za postizanje hemostaze i inciziju tkiva te mogu biti mehanički (ligature, stapleri), električni (mono- i bipolarni kauteri), ultrazvučni ili laserski, a odabir pojedinog ovisi o dostupnosti instrumenata, vaskularnosti i količini masnog tkiva. Za uklanjanje tkiva iz abdomena, jajnici se moraju uhvatiti i dovesti do base troakara te izvaditi van kroz jedan od paramedijalnih otvora. Prije šivanja otvora, mora se provjeriti postoje li krvarenja u abdomenu te reducirati intra-abdominalni tlak na 6 mmHg. (FRÖHLICH, 2008.)

7. KOMPLIKACIJE KASTRACIJE

Komplikacija ovariohisterektomije jednake su kao i kod svih ostalih abdominalnih zahvata. Kako bi se mogle adekvatno prevenirati ili sanirati, potrebno je znati što se sve može očekivati. Osim lokalnih, može doći i do generalnih komplikacija koje zahvaćaju gastrointestinalni, respiratorni ili kardiovaskularni sustav. Najopasnije su peritonitis, abdominalna hernija, evisceracija i apscediranje rane na koži (STONE, 2003.). Zabilježena stopa kirurških komplikacija u zdravih pasa i mačaka varira od 6,2% do 20.6 % (McCARTHY i DeTORA, 2014.).

7.1. PERIOPERATIVNE KOMPLIKACIJE

7.1.1. KRVARENJE

Najčešći uzrok smrti životinja nakon ovariohisterektomije je krvarenje. Uzroci su brojni, a pogreške se događaju zbog korištenja neadekvatnog šivaćeg materijala ili postavljanja slabih ligatura. Do opsežnog perioperativnog krvarenja dolazi prilikom pucanja krvnih žila u ligamentima i pedunkulu jajnika, jakog istezanja maternice, prerezivanja *musculus rectus abdominis* te nehotičnog zahvaćanja slezene, mezenterija ili mokraćnog mjehura (BUSHBY, 2010.). Osim opsežnog krvarenja, uočavaju se sporadično i krvarenja u obliku stalnog izljeva. Kuje u estrusu ili kod kojih je estrus nedavno završio češće će ispoljavati ovakav tip krvarenja zbog pojačanje estrogenizacije, također ingestija antikoagulanata, primjena aspirina ili sličnih lijekova imati će isti učinak, a ovisi i o pasmini koje imaju urođeni manjak faktora koagulacije - primjerice von Willebrandtova bolest kod dobermana (BOHLING, 2008.).

7.1.2. JATROGENA URETRALNA TRAUMA

Do traume uretera obično dolazi prilikom pokušaja hvatanja arterije jajnika nakon ispuštanja pedunkula. Često se ne primjeti na vrijeme dok je pacijent još na operacijskom stolu nego tek kasnije kada se očituje uroabdomenom u slučaju propuštanja uretera ili hidroureterom odnosno hidronefrozom u slučaju stvaranja striktura sa posljedičnom smrću pacijenta (BOHLING, 2008.).

7.2. POSTOPERATIVNE KOMPLIKACIJE

7.2.1. DEHISCENCIJA

Dehiscencija rane također je jedna od komplikacija koju je svakako bolje spriječiti nego sanirati. Najčeći uzrok je tehnička pogreška jer će u većini slučajeva pacijent ostaviti ranu na miru ukoliko mu ne uzrokuje smetnje i nelagodu. Šavovi se ne smiju previše zategnuti ili postaviti suviše blizu jedan drugome, optimalno je postavljanje intradermalnog šava ili labavih šavova na koži (BOHLING, 2008.). Važno je pravilno pozicionirati šavove kako bi se zadržala optimalna opskrba tkiva krvlju te smanjio rizik samonanošenja traume. U slučaju dehiscencije, izložene dijelove treba očistiti, obraditi oštećeno tkivo, temeljita lavaža abdominalne šupljine te sistemska primjena antibiotika (BUSHBY, 2010.).

7.2.2. URINARNA INKONTINENCIJA

Inkontinencija urinarnog sfinktera moguća je zbog deestrogenizacije nakon ovariohisterektomije, a javlja se u 2-20% kuja, pretežno velikih pasmina. Estrogen potiče aktivnost simpatičkog živčanog sustava u održavanju uspješnog zatvaranja vanjskog uretralnog sfinktera. Pri nedostatku estrogena, sfinkter nije čvrsto zatvoren te može doći do propuštanja u stanju opuštenosti životinje. Urinarna inkontinencija može pogodovati razvoju perivulvarnog dermatitisa (STONE, 2003.). Stvaranje priraslica između batrljka maternice i mokraćnog mjehura kao i pogrešno postavljanje ligature oko vagine i uretera dovodi do stvaranja urovaginalne fistule koja se opisuje kao uzrok pojave urinarne inkontinencije (BOHLING, 2008.).

7.2.3. SINDROM ZAOSTALOG JAJNIKA

Sindrom zaostalog jajnika učestala je i dobro poznata komplikacija ovariektomije i ovariohisterektomije. Odnosi se na kliničke znakove koji ukazuju na prisutstvo funkcionalnog tkiva jajnika u prethodno kastriranih kuja i mačaka. Do pojave sindroma dolazi nakon revaskularizacije zaostalog tkiva jajnika koje ponovno postaje funkcionalno i izlučuje estrogen odgovoran za ponovljenu manifestaciju estrusa, koja se smatra tipičnim kliničkim znakom ovog sindroma (SONTAS i sur., 2007.).

7.2.3.1. ETIOLOGIJA

Etiologiju ovog poremećaja utvrdili su još 1970. godine znanstvenici Shemwell i Weed koji su izvršili pokus na četiri mačke. Koru kirurški odstranjenog jajnika implantirali su u peritoneum lateralnog abdominalnog zida. Četiri mjeseca kasnije dvije mačke su pokazale znakove estrusa, a druge dvije su imale folikularno aktivne ciste na jajnicima. Tako je prvi puta dokazano da tkivo jajnika može biti funkcionalno ako se implantira bilo gdje u abdomen, ne nužno na svoju anatomsku poziciju (SONTAS i sur., 2007.). Prihvaćena su tri objašnjenja uzroka koji dovode do nastajanja sindroma zaostalog jajnika u kućnih ljubimaca:

- Prvi i najlogičniji razlog je nepotpuno kirurško uklanjanje jednog ili oba jajnika kao posljedica kirurške griješke, što može biti uzrokovano malim rezom u abdomen koji smanjuje vidljivost i mogućnost pravilnog postavljanja ligature na jajniku ili onemogućuje točnu lokaciju desnog jajnika. Desni jajnik i rog maternice anatomski su smješteni kranijalnije u odnosu na lijevi te samim time predisponirani da zaostanu tijekom operacije (SONTAS i sur., 2007.).
- Ispuštanje djela tkiva jajnika u abdomen tijekom operacije smatra se drugim razlogom nastanka ovog sindroma. Zaostalo tkivo se revaskularizira s omentumom ili visceralnim listom seroze abdomena i funkcionira kao normalni jajnik (SONTAS i sur., 2007.).
- Treći i posljednji predloženi uzrok nastanka je postojanje ektopičnog jajnika ili tkiva jajnika koje je smješteno u širokom ligamentu maternice. Ektopični jajnik definiran je kao dodatni jajnik koji je smješten u neposrednoj okolini ili je povezan sa normalnim fiziološkim jajnikom. Ektopični jajnik dokazan je u mačaka, farmskih životinja i žena (SONTAS i sur., 2007.). JOHNSTON i sur. (2001.) navode i determinaciju ektopičnog jajnika kod kuja, na spoju ligamenta

jajnika sa trbušnim zidom.

7.2.3.2. KLINIČKA SLIKA

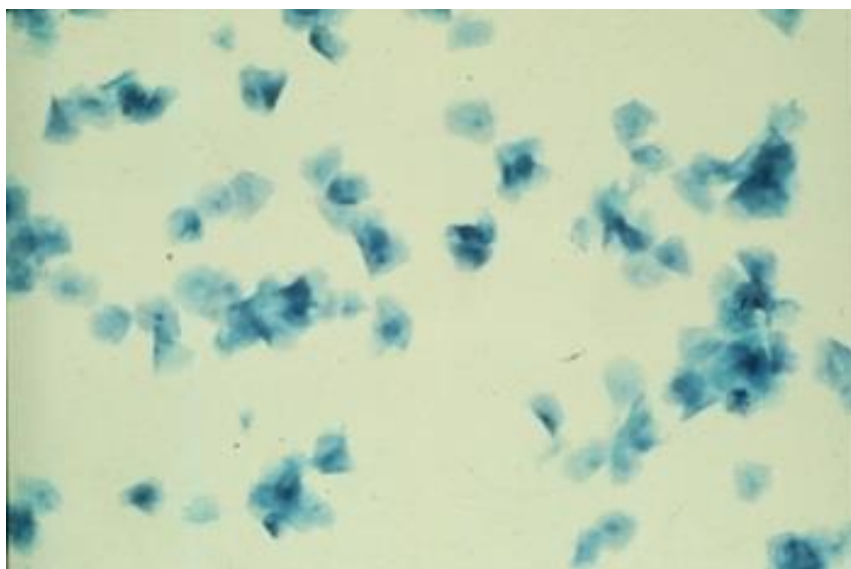
Budući da kod kućnih ljubimaca nema podataka o produkciji estrogena u nadbubrežnim žlijezdama u količini dostatnoj da se izazove estrus, kod svake kuje koja pokazuje znakove tjeranja nakon ovariohisterektomije treba postaviti sumnju na sindrom zaostalog jajnika (SONTAS i sur., 2007.). Vrijeme proteklo od ovariohisterektomije do prvih znakova estrusa u prosjeku iznosi 15.5 mjeseci, s rasponom od 3 mjeseca do čak 5 godina. Ciklička aktivnost i pojava estrusa ponovno se uspostavlja kao i prije zahvata (JOHNSTON i sur., 2001.). Učestalost estrusa ovisi o količini zaostalog tkiva te opsegu revaskularizacije, a kreće se u intervalu od 4 do 12 mjeseci (SONTAS i sur., 2007.). Pojava ovog sindroma smatra se isključivo postoperativnom komplikacijom, a retrospektivne studije ukazuju da sindrom zaostalog jajnika čini 17-43% svih komplikacija nakon ovariohisterektomije (McCARTHY i DeTORA, 2014.). Ustanovljeno je da češće zaostaje desni jajnik zbog svoje anatomske pozicije kranijalnije u abdomenu što operateru otežava pristup i adekvatno uklanjanje. Isto tako, iako nije znanstveno dokazano, smatra se da je vjerojatnost pojave sindroma manja nakon ovariektomije zbog kranijalnije pozicije reza što omogućava bolju ekspoziciju jajnika (McCARTHY i DeTORA, 2014.).

Kuje koje pate od sindroma zaostalog jajnika pokazuju kliničke znakove karakteristične za proestrus i estrus, s otečenjem stidnice i mukoznim do serosangvinoznim iscjetkom te tipično ponašanje poput odmicanja repa, privlačenja mužjaka i zauzimanja stava koji dopušta parenje. Također, zabilježeni su i slučajevi kada su kuje sa sindromom zaostalog jajnika pokazivale znakove lažnog graviditeta nekoliko tjedana do mjeseci nakon znakova estrusa ili ponavljane lažne trudnoće u odsutnosti klinički manifestnog estrusa (JOHNSTON i sur., 2001.). Rezidualno tkivo jajnika nastavlja biti funkcionalno i uzrokuje spomenute kliničke znakove te utječe na kvalitetu i duljinu života jedinke zbog potencijala zaostalog tkiva da se razvije u granulozu stanični tip tumora ili nastanka neoplazija mliječne žlijezde (SONTAS i sur., 2007.).

7.2.3.3. DIJAGNOZA

Uzimajući u obzir mogućnost postojanja ektopičnog tkiva jajnika te ispuštanje tkiva istog bilo gdje u abdominalnu šupljinu prilikom kirurškog zahvata, dijagnosticiranje sindroma zaostalog jajnika je zahtjevan zadatak. Pouzdana dijagnoza temelji se na detaljnoj anamnezi, kliničkim simptomima, vaginalnoj citologiji, hormonskoj analizi te eksplorativnoj laparatomiji (SONTAS i sur., 2007.).

Vaginalna citologija smatra se najjeftinijim, najlakšim i najpouzdanijim načinom dijagnostike. Povišena koncentracija estrogena u serumu utječe na debljinu stjenke rodnice što se može pratiti proučavanjem obrisaka vagine pod mikroskopom. U prisutstvu funkcionalnog zaostalog tkiva jajnika, izlučeni estrogen dovodi do progresivnog orožnjavanja epitelnih stanica rodnice. Razmaz obriska vagine kuje koja pati od sindroma trebao bi dominirati sa 80-90% superficijalnih stanica. Uzimanje uzoraka treba napraviti u periodu kada životinja pokazuje znakove estrusa inače će razmaz pokazati većinski udio bazalnih i parabazalnih stanica, što ne odražava aktivnost funkcionalnog tkiva. Potrebno je sa sigurnošću utvrditi da kuja nije na terapiji estrogenom zbog, primjerice, urinarne inkoninencije kako bi isključili mogućnost lažno pozitivnog nalaza (SONTAS i sur., 2007.).



Slika 8. Vaginalna citologija koja pokazuje dominaciju orožnjalih epitelnih ili superficijalnih stanica, karakterističnu za povišene koncentracije estrogena (Izvor: www.merckvetmanual.com)

Hormonske pretrage uključuju mjerenje koncentracija estradiola i progesterona kako bi se utvrdilo postojanje aktivnog djela jajnika. Serumske razine estradiola preko 10-20 pg/mL sugeriraju postojanje funkcionalnog tkiva jajnika (SONTAS i sur., 2007.).

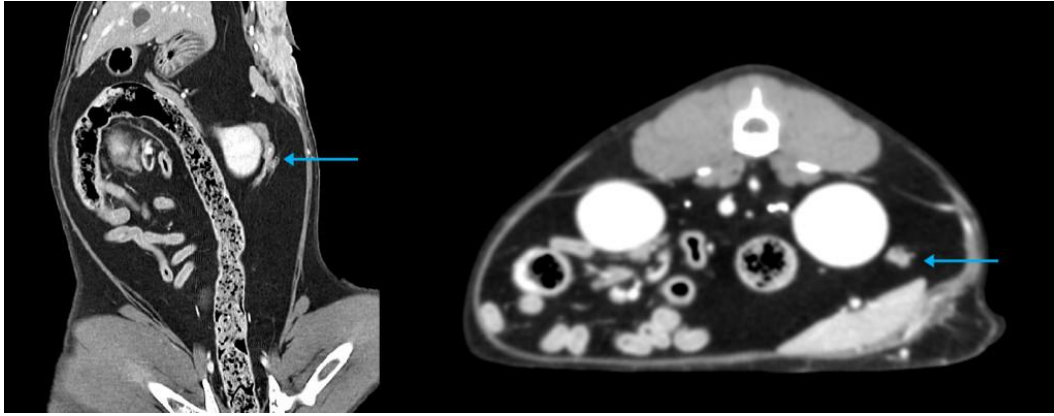
Mjerenje koncentracije progesterona smatra se pouzdanijim i radi se kada kuja pokazuje znakove estrusa ili unutar 50-80 dana od toga. Vrijednosti progesterona iznad 2ng/ml ukazuju na postojanje aktivnog žutog tijela (SANGSTER, 2005.). Međutim, koncentracija progesterona ispod 1ng/mL sama po sebi ne isključuje postojanje zaostalog tkiva jajnika budući da postoji mogućnost da je kuja u trenutku mjerenja u anestrusnoj fazi ciklusa (HESS, 2015.). Posljedično ovariohisterektomiji, kod kastriranih jedinki razina luteinizirajućeg hormona raste jer nedostaje utjecaj mehanizma negativne povratne sprege estrogena na lučenje gonadotropina (PLACE i sur, 2011.). U intaktnih kuja ili kuja sa sindromom zaostalog jajnika, vrijednosti luteinizirajućeg hormona su manje od 1ng/mL. Također, luteinizirajući hormon je negativan i prilikom izlaganja egzogenom ili endogenom estrogenu zbog čega se mjerenje ne provodi ukoliko pacijent u trenutku pokazuje znakove estrogene stimulacije (HESS, 2015.). Negativan rezultat u kuja koje nisu estrogenizirane ukazuje na postojanje jajničkog tkiva budući da zaostalo tkivo luči dovoljnu količinu hormona da djelomično suprimira hipofiznu aktivnost (PLACE i sur, 2011.). Važno je napomenuti da su ove pretrage učinkovite ukoliko je zaostalo tkivo u folikularnoj ili lutealnoj fazi u trenutku mjerenja, no neće dati pozitivne rezultate u fazama endokrine inaktivnosti (URHAUSEN, 2012.).

Uz bazalna mjerenja, može se provoditi i testiranje progesteronom primjenom humanog koriotropnog gonadotropina ili gonadotropnog releasing hormona. Ukoliko sumnjamo na postojanje zaostalog funkcionalnog tkiva jajnika, a vrijednosti progesterona u trenutku mjerenja manje od 2 ng/mL ili je kuja u proestrusu, cilj je inducirati ovulaciju aplikacijom injekcije jednog od dva gore navedena hormona. Vrijednosti progesterona će porasti iznad 2 ng/mL tjedan dana po aplikaciji ukoliko je u abdomenu prisutno zaostalo tkivo (SANGSTER, 2005.). Doza za gonadotropni releasing hormon je 2,2 µg/kg, a humanog koriotropnog gonadotropina 50 IU/kg (SONTAS i sur., 2007). Studija provedena na Veterinarskom fakultetu u Hannoveru, s ciljem pronalaženja efikasnog načina detektiranja zaostalog tkiva jajnika u inaktivnoj fazi, uspješno je dokazala jasnu diferencijaciju između potpuno kastriranih jedinki i jedinki sa sindromom zaostalog jajnika temeljenu na koncentraciji cirkulirajućeg estrogena nakon injekcije analoga gonadotropnog releasing hormona buserelina. U intaktnih jedinki vrijednosti estrogena bile su iznad donje granice 6 pg/ml prije i poslije primjene GnRH, dok su kod kastriranih vrijednosti bile ispod 6 pg/ml tijekom cijelog testnog perioda. U većine kuja iz studije kod kojih se sumnjalo na postojanje zaostalog

jajnika, bilo da su pokazivale vanjske znakove estrusa ili ne, razina estrogena bila je povišena prije ili nakon primjene GnRH, ukazujući na prisutstvo hormonski aktivnog tkiva. Studija je dokazala da, iako se većina slučajeva sindroma zaostalog jajnika uspješno dijagnosticira kliničkim i citološkim nalazima te dodatnim mjerenjem koncentracije progesterona, administracija intravenskog GnRH uspješno stimulira sekreciju estrogena, ali ne i progesterona, u fazama endokrine inaktivnosti zaostalog tkiva (URHAUSEN i sur., 2012.).

Anti-Müllerov hormon (AMH) proizvode samo jajnici kod ženki stoga se mjerenjem koncentracije ovog hormona može jasno razlučiti intaktna od kastrirane jedinke, što je osobito korisno kod pasa i mačaka lutalica kako bi se izbjegao nepotreban kirurški zahvat ukoliko je životinja već kastrirana. Testiranje AMH-a metodom ELISA uspješno se dijagnosticira sindrom zaostalog jajnika (PLACE i sur, 2011.). Provedeno je istraživanje na 46 kuja koje su podijeljene u 4 skupine, prepubertetne, intaktne, kastrirane i sa sindromom zaostalog jajnika. Određivanje faze spolnog ciklusa provedeno je na svakoj kuji metodom vaginalne citologije, a za mjerenje koncentracija Anti-Müllerova hormona, progesterona i estrogena rađena je ELISA iz prikupljenih seruma. Prosječna vrijednost serumske koncentracije AMH-a u intaktnih kuja (4.26 ± 0.82 ng/mL) podudara se sa srednjim vrijednostima istog hormona kod kuja sa sindromom zaostalog jajnika (4.40 ± 1.09 ng/mL), dok je kod kastriranih kuja izmjerena znatno manja vrijednost (0.28 ± 0.09 ng/mL) (TURNA-YILMAZ, 2015.). Testiranje na Anti-Müllerov hormon je iznimno skupo, ali je najpouzdanija metoda za postavljanje točne dijagnoze zaostalog jajnika, a provodi se na Sveučilistu Cornell, New York i na Sveučilištu Davis, California.

Ultrazvučna dijagnostika ili kompjuterska tomografija nisu primarne metode izbora jer je vrlo često količina zaostalog tkiva jajnika malena da bi ove dijagnostičke pretrage rezultirale pozitivnim nalazom ili ako je pacijent u trenutku pretrage u anestrusu. Metode će biti korisne ukoliko je kuja u estrusu ili ako je ovulirala neposredno prije jer će zaostalo tkivo biti prožeto velikim žutim tijelima i bolje vidljivo (WALLACE, 1991.). Ultrazvučna dijagnostika je uspješna u potvrđivanju zaostalog tkiva, određivanju lokacije i veličine mase tkiva kod srednjih i velikih pasmina (SONTAS i sur., 2007.).



Slika 9. CT sken koji prikazuje zaostalo tkivo lijevog jajnika, mačka. (www.mspca.org)

7.2.3.4. DIFERENCIJALNE DIJAGNOZE

Diferencijalne dijagnoze sindroma zaostalog jajnika su stanja koja uzrokuju krvavi iscjedak iz rodnice i stidnice, a uključuju neoplazije, vaginitis, piometru batrljka maternice, terapiju egzogenim estrogenima i koagulopatije (SONTAS i sur., 2007.).

Diferencijalno dijagnostički treba isključiti agenezu jajnika. Ageneza jajnika iznimno je rijetka i često povezana sa drugim abnormalnostima genitalnog trakta (npr. jednorožna maternica). Hipoplazija jajnika može se javiti u kuja sa kromosomalnim abnormalnostima, a u tim slučajevima vanjske genitalije su normalnog izgleda. Naposljetku, opisano je i nekoliko rijetkih slučajeva parazitarnih hidatidnih cisti na jajniku (FONTBONNE, 2010.).

	SINDROM ZAOSTALOG JAJNIKA	VAGINITIS	NEOPLAZIJA	PIOMETRA BATRLJKA MATERNICE
PASMINSKA PREDISPOZICIJA	Ne	Ne	Bokser, njemački ovčar, križane pasmine	Ne
DOB	1-9 godina	više od 1 godine	10.8-11.2 godina	3-13 godina
EDEM STIDNICE	Da	Ne	Ne	Da
KARAKTERISTIKE ISCJETKA IZ RODNICE	Da – serosangvinozni do mukozni	Da – mukozni do purulentni	Da – sangvinozni, mukozni, mukopurulentni	Da – purulentni do mukopurulentni
PONAŠANJE TIPIČNO ZA ESTRUS	Da	Ne	Ne	Da, ako je zaostalo tkivo jajnika
VAGINALNA CITOLOGIJA	80-90% superficialnih stanica	0% orožnjavanja; degenerirani ili ne-degenerirani neutrofili, limfociti i makrofazi	Eritrociti, polimorfonuklearni leukociti, neoplastične stanice	Nema orožnjavanja

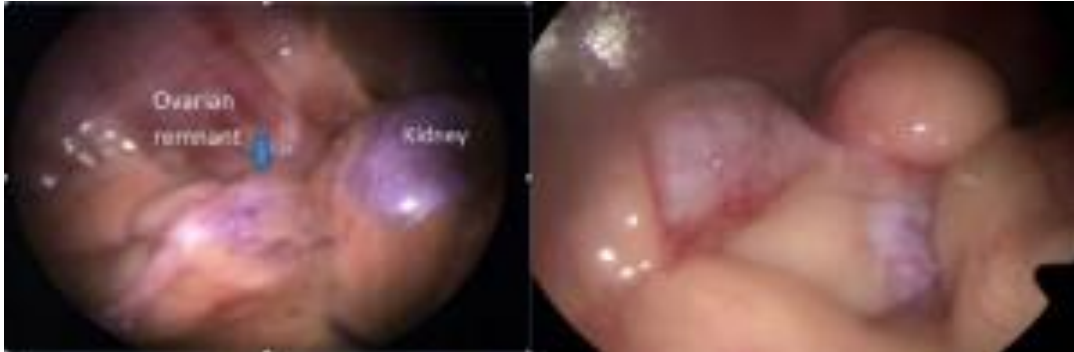Tablica 1. Diferencijalne dijagnoze sindroma zaostalog jajnika (SONTAS i sur., 2007.)

7.2.3.5. LIJEČENJE

Sindrom zaostalog jajnika liječi se kirurškim otklanjanjem zaostalog tkiva. Metode izbora su eksplorativna laparatomija u bijeloj liniji, koja je ujedno i dijagnostička metoda te laparoskopija. Odabir optimalnog trenutka važan je za uspješnost operacije budući da će tkivo jajnika biti bolje vidljivo ukoliko je životinja pod utjecajem estrogena ili je nastupila ovulacija. Jajnici će u tom slučaju biti povećani zbog folikula ili žutih tijela. Rez bi trebao započeti kranijalnije nego kod rutinske ovariohisterektomije, a tijekom operacije kaudalni polovi oba bubrega, široki maternični ligament, omentum i stjenka abdomena trebaju biti temeljito pretraženi (SONTAS i sur., 2007). U većini slučajeva zaostalo tkivo je locirano u području peteljke jajnika, a važno je pregledati peteljke oba jajnika budući da je jedna trećina zabilježenih slučajeva pokazala bilateralnu zaostalost jajnika. Ukoliko se ne pronađe zaostali jajnik, potrebno je napraviti eksciziju ožiljkastog ili granulacijskog tkiva na peteljci jajnika od prethodne ovariohisterektomije. U svakom slučaju, sav prikupljeni materijal uvijek je potrebno uputiti na histopatološku pretragu kako bi se potvrdilo da su jajnici uspješno uklonjeni te da se isključe moguće neoplastične promjene budući da je kod životinja sa ovim sindromom veća incidencija pojave granulozna staničnih tumora (POLLARI i BONNET, 1996).

Iako su laparoscopske operacije relativno nove u veterinarskoj medicini, dokazano je da postoje brojne prednosti u odnosu na tradicionalne metode. Istraživanje je provedeno na 4 kastrirane kuje različitih veličina, pasmina i starosti kod kojih je na temelju kliničke slike postavljena sumnja na sindrom zaostalog jajnika. Vaginalnom citologijom, ultrazvukom i mjerenjem koncentracije seumskog estradiola sumnje su potvrđene. Kuje su bile podvrgnute laparoskopiji u cilju otkrivanja i otklanjanja zaostalog aktivnog tkiva jajnika. Na svim kujama izvedena je klasična laparatomija s tri ulaza. Bolja vidljivost struktura osobito je važna u slučaju zaostalog jajnika, što laparoskopiji daje prednost u odnosu na dosadašnju celiotomiju, a to je moguće zbog mogućnosti zakretanja laparoscopa u trbušnoj šupjini u odnosu na izvora svjetla te povećanja struktura ukoliko je potrebno. Dokazano je da su duljina trajanja operacije i anestezije rizični faktori u nastanku infekcija. Zbog poboljšane preglednosti skraćuje se vrijeme trajanja zahvata, a s time i vrijeme koje pacijent mora provesti u anesteziji što posljedično smanjuje mogućnost infekcije na mjestu reza. Nadalje, smanjenje boli i vremena oporavka druga je bitna prednost ovakvog zahvata.

Postoperativna bol mogla bi se dodatno umanjiti koristeći pristup s dva ulaza, a da se i dalje očuva mogućnost rotacije i orijentacije instrumenata u svrhu pronalaženja zaostalog tkiva (PHIPPS i sur., 2016.).



Slika 10. Laparoskopski pogled na zaostali desni jajnik u dvije različite kuje (www.mspsca.org)

Izuzev kirurškog liječenja, teoretski je moguća i doživotna terapija sa lijekovima koji potiskuju estrus. U tom slučaju koriste se meggestrol acetat ili miboleron, no takva alternativa nije preporučljiva zbog nepraktičnosti i brojnih negativnih utjecaja dugotrajne hormonske manipulacije na organizam (ROMAGNOLI i SONTAS, 2010.). Štetni učinci progestina meggestrol acetata su cistična hiperplazija endometrija i posljedična piometra. Dugoročne posljedice uključuju pretilost, diabetes mellitus te neoplazije maternice i mliječne žlijezde (ROMANO, 2016.). Zabilježeni su također i indukcija sekrecije hormona rasta i akromegalija te supersija funkcije nadbubrežne žlijezde (ROMAGNOLI i SONTAS, 2010.). Posljedice korištenja miboleron su kožne promjene, promjene na rodnici, povećanje klitorisa, različite lezije reproduktivnog trakta i jetre, te urinarna inkontinencija, a može rezultirati i smrtnim ishodom, osobito kod mačaka (ROMANO, 2016.).

Komplikacije sindroma uključuju prvenstveno nastanak granulozna staničnih tumora, razvoj piometre iz batrljka maternice te neoplazije mliječne žlijezde. Granuloza stanični tumori također izlučuju estrogen i progesteron, oponašajući simptome sindroma zaostalog jajnika. Iako neoplazija može potaknuti nastup kliničkih znakova, ovi tumori će nastati samo ukoliko postoji zaostali ili ektopični jajnik u organizmu dotične jedinice. 80% granulozna staničnih tumora su benignog karaktera i ne šire se niti izravnim kontaktom niti metastazama, stoga je uklanjanje zaostalog tkiva ujedno i put do izlječenja (SANGSTER, 2005.).

7.2.3.6. PREVENCIJA

Budući da sindrom nastaje kao posljedica nepotpunog uklanjanja tkiva, najbolji način prevencije je omogućiti adekvatnu ekspoziciju jajnika i svih pripadajućih struktura. Prerezivanje suspenzornog ligamenta, pravilno pozicioniranje abdominalnog reza i postavljanje životinje u položaj s nogama ispruženim duž prsnog koša faktori su koji pridonose boljoj vidljivosti intraabdominalnih struktura, osobito kranijalnijeg desnog jajnika. Prilikom postavljanja hemostata korisno je obuhvatiti jajnik palcem i kažiprstom jedne ruke kako bi se dobio točniji dojam o tome gdje on počinje i završava te se na taj način izbjeglo nepotrebno uklještenje jajnika kirurškim instrumentima. Ligature moraju biti postavljane što je niže moguće ispod samog jajnika da proksimalna ligatura ne bi uhvatila dio tkiva te kako bi se osigurala potpuna ekscizija cijelog jajnika prilikom njegovog odvajanja od peteljke. Također, upotreba retraktora omogućava bolju vizualizaciju same peteljke jajnika, koja je ujedno i područje u kojem će jajnik najčešće zaostati (BUSHBY, 2010).

8. ZAKLJUČAK

U kliničkoj praksi često se susrećemo sa različitim izazovima u dijagnostici koji nam priječe put do uspješnog rješavanja problema. Sindrom zaostalog jajnika jedan je od takvih slučajeva zbog raznolike manifestacije simptoma i ograničene osjetljivosti dijagnostičkih metoda. Također, jedan od izazova s kojima se svaki veterinar susreće u svakodnevnom radu je i uklapanje u financijske mogućnosti vlasnika pacijenata koje treba uzeti u obzir, stoga bi naše odluke trebale biti ciljano usmjerene ka što efikasnijem odabiru dijagnostičkih i terapijskih postupaka.

Treba imati na umu da je sindrom zaostalog jajnika jatrogeno prouzročeno stanje sa širokim rasponom vremenskog intervala od ovariohisterektomije do moguće pojave prvih simptoma. Klinička manifestacija može biti i gotovo potpuno prikrivena s periodičkom pojavom blagih simptoma u razmaku od nekoliko mjeseci ili čak godina. Sve to vrlo često otežava vlasniku, kao laiku, pravodobno prepoznavanje postojećeg problema što dovodi do prolongiranog vremena reagiranja i traženja stručne pomoći veterinara.

Dijagnostika bi trebala biti usmjerena na temeljito i iscrpno uzimanje anamneze od vlasnika pacijenta. Usmjerenim pitanjima možemo pomoći vlasniku da se prisjeti stvari koje su nama kao stručnjacima od iznimne važnosti za postavljanje sumnje i odabira daljnjih koraka koji će nas najkraćim putem dovesti do konačne i točne dijagnoze. S obzirom na varijabilnu kliničku sliku i realne diferencijalne dijagnoze, glavna pitanja na koja moramo dobiti odgovor su je li je sigurno da je životinja kastrirana, karakteristike uočenih simptoma te prima li životinja kakvu hormonsku terapiju. Pri odabiru daljnjih dijagnostičkih postupaka moramo uzeti u obzir pouzdanost i isplativost istih. Ono što bi trebalo biti neizostavan dio dijagnostičke sheme, u ovom slučaju je uzimanje obrisaka za vaginalnu citologiju. Iako je laparotomija neupitno najpouzdaniji način dijagnosticiranja ovog sindroma, svakodnevnim napretkom veterinarske medicine u primjenu su ušle minimalno invazivne kirurške metode laparoskopije, no za uspješno uklanjanje nam treba prethodno potvrđena prisutnost i lokacija zaostalog jajnika. Uzimajući u obzir dokazani visok postotak maligne alteracije, tkivo uvijek treba u potpunosti ukloniti iz životinje te poslati na daljnju patohistološku obradu.

Moderna vremena donose brojne mogućnosti i otvaraju nova vrata, osobito u području medicine, a dužnost svakog veterinara je držati korak kako bi svojim znanjem našim pacijentima omogućili duži i zdraviji život.

9. LITERATURA

BALL, R. L., S. J. BIRCHARD, L. R. MAY, W. R. THRELFALL, G. S. YOUNG (2010): Ovarian remnant syndrome in dogs and cats: 21 cases (2000-2007). J. Am. Vet. Med. Assoc. 236, 548-553.

BOHLING, M. (2008): Whoops! Spay/neuter complications and how to avoid them. Proceedings of the NAVC Conference. January 19-23, 2008, Orlando, Florida. 1475-1476.

BUSHBY, P. A. (2011): Preventing and managing spay/neuter complications. Proceedings of the CVC Conference. August 1, 2011, Kansas City, Missouri. <http://veterinarycalendar.dvm360.com/preventing-and-managing-spayneuter-complications-proceedings>. Pristup 18. lipnja. 2017.

DAVIDSON, A. P. (2014): Clinical Conditions of the Bitch and Queen. U: Small Animal Internal Medicine, fifth edition. (Urednici: Nelson, R. W., C. G. Cuoto). Elsevier Mosby. Missouri. 915-943

DAVIDSON, A. P. (2014): Practice of Theriogenology. U: Small Animal Internal Medicine, fifth edition. (Urednici: Nelson, R. W., C. G. Cuoto). Elsevier Mosby. Missouri. 857-914

DAVIDSON, A. P. (2015.) "Determining canine estrus stage via vaginal cytology". Clinician's brief. 19-21. <http://www.cliniciansbrief.com/sites/default/files/attachments/Determining%20Canine%20Estrus%20Via%20Vaginal%20Cytology.pdf> . Pristup 18. lipnja. 2017.

DAVIDSON, A. P. (2015): "Breeding management of small animals". <http://www.merckvetmanual.com/management-and-nutrition/management-of-reproduction-small-animals/breeding-management-of-small-animals>. Pristup 18. lipnja. 2017.

ENGLAND, G. C. W. (2010): Physiology and Endocrinology of the Female. U: BSAVA Manual of Canine and Feline Reproduction and Neonatology, second edition. (Urednici: England, G., A. von Heimendahl). BSAVA. London. 1-12.

FOLNOŽIĆ, I.; T. KARADJOLE, G. BAČIĆ, N. MAČEŠIĆ, M. KARADJOLE, M. SAMARDŽIJA, I. GETZ (2009): Vaginoskopija kuja. Vet. stn. 40, 27-36.

- FONTBONNE, A (2010): Clinical Approach to Conditions of the Non-pregnant and Neutered Bitch. U: BSAVA Manual of Canine and Feline Reproduction and Neonatology, second edition. (Urednici: England, G., A. von Heimendahl). 166-184
- FRÖHLIC, C. (2008): Laparoscopic ovariectomy in female dogs <http://www.vetmeduni.ac.at/fileadmin/v/hs/hochschulschriften/diplomarbeiten/AC07121915.pdf>. Pristup 18. lipnja 2017.
- GEREŠ, D. (2012): Rasplod kuja i mačaka. Kontracepcija i prekid skotnosti u pasa i mačaka. U: Veterinarski priručnik 6. izdanje. (Urednici: Herak Perković, V., Grabarević, Ž., Kos, J.). Medicinska naklada. Zagreb. 1888-1895.
- GUYTON, A. C. (1981.): Seksualne funkcije u žene i ženski spolni hormoni. U: Udžbenik medicinska fiziologija, sedmo izdanje, (Urednik: Guyton, A. C.). 1097-1114.
- HESS, M. (2015): "Determining whether a dog is spayed". Clinician's Brief. 35-37. <http://www.cliniciansbrief.com/sites/default/files/attachments/Determining%20Whether%20a%20Dog%20is%20Spayed.pdf>. Pristup 9. lipnja 2017.
- HOLST, P. A., R. D. PHEMISTER (2001) : Vaginal Cytology. U: Canine and Feline Theriogenology, first edition. (Urednici: Johnston, S. D., M. V. Root Kustritz, P. N. S. Olson). Saunders. Philadelphia. 32-40.
- JOHNSTON, S. D., M. V. ROOT KUSTRITZ, P. N. S. OLSON (2001) : Disorders of the Canine Ovary. U: Canine and Feline Theriogenology, first edition. (Urednici: Johnston, S. D., M. V. Root Kustritz, P. N. S. Olson). Saunders. Philadelphia. 193-205.
- JOHNSTON, S. D., M. V. ROOT KUSTRITZ, P. N. S. OLSON (2001) : The Canine Estrous Cycle. U: Canine and Feline Theriogenology, first edition. (Urednici: Johnston, S. D., M. V. Root Kustritz, P. N. S. Olson). Saunders. Philadelphia. 16-31.
- KARADJOLE, T., N. MAĆEŠIĆ (2011): Fiziologija i patologija reprodukcije kuja i mačaka. U: Bolesti i liječenje pasa i mačaka. (Dobranić, T., V. Matijatko, Urednici). Veterinarski fakultet Sveučilišta u Zagrebu. 530-547.

KARADJOLE, T., N. MAĆEŠIĆ (2012): Rasplod kuja i mačaka. Patologija Rađanja. U: Veterinarski priručnik 6. izdanje. (Urednici: Herak Perković, V., Grabarević, Ž., Kos, J.). Medicinska naklada. Zagreb. 1887-1911.

KÖNIG, H. E.; H. G. LIEBICH (2009.): Ženski spolni organi (Organa Genitalia Feminina). U: Anatomija domaćih sisavaca. (Urednici: König, H. E.; H. G. Liebich). Naklada Slap. Jastrebarsko. 435-452.

MCCARTHY, R. J., M. DETORA (2011): Ovariohysterectomy versus ovariectomy for elective sterilization of female dogs and cats: is removal of the uterus necessary?. J. Am. Vet. Med. Assoc. 239, 1409-1412.

MEMON, M. A. (2010): Reproductive Diseases of the Female. U: The Merck Veterinary Manual, tenth edition. (Urednik: Kahn, C. M.). Merck & co., inc. New Jersey. 1281-1285

PHIPPS, W. E., A. R. GOODMAN, M. SULLIVAN (2016): Case report: Ovarian remnant removal using minimally invasive laparoscopic techniques in four dogs. J. Small Anim. Pract. 57, 214-216.

PLACE, N. J., B. S. HANSEN, J. L. CHERASKIN (2011): Measurement of serum anti-Mullerian hormone concentration in female dogs and cats before and after o-variorectomy. J. Vet. Diagn. Invest. 23, 524-527.

POLLARI, F. N., B. N. BONNETT (1996): Evaluation of postoperative complications following elective surgeries of dogs and cats at private practices using computer records. Can. Vet. J. 37, 672-678

ROMAGNOLI, S., H. SONTAS (2010): Prevention of Breeding in the female. U: BSAVA Manual of Canine and Feline Reproduction and Neonatology, second edition. (Urednici: England, G., A. von Heimendahl). BSAVA. London. 23-32.

ROMANO, J. E. (2016): "Hormonal control of estrus in dogs"
<http://www.msdsvetmanual.com/management-and-nutrition/hormonal-control-of-estrus/hormonal-control-of-estrus-in-dogs>. Pristup 18. lipnja 2017.

ROOT KUSTRITZ, M., P. N. OLSON (2007): Early Spay and Neuter. U: Small Animal Surgery, third edition. (Urednik: Fossum, T. W.). Mosby. Missouri. 1539-1541.

SANGSTER, C. (2005): Ovarian remnant syndrome in a 5 year old bitch. The Can. Vet. J. 46, 62-63.

SENGER, P. L. (2005): Pathways of Pregnancy and Parturition 2nd edition. Current Conceptions, Inc. Pp. 151.

SONTAS, B. H., K. GÜRBULAK, H. EKICI (2007): Ovarian remnant syndrome in the bitch: a literature review. Arch. Med. Vet. 39, 2.

STONE, E. A. (2003): Reproductive System. Ovary and Uterus. U: Textbook of Small Animal Surgery, third edition. (Urednik: Slatter, D. H.). Elsevier Health Sciences. Missouri. 1487-1502

TURNA-YILMAZ, Ö. (2015): Anti-Müllerian hormone as a diagnostic tool for ovarian remnant syndrome in bitches. Vet. Res. Commun. 39, 159-162.

URHAUSEN, C., J. BUSCHHAUS, K. WOLF, S. KRAMER, M. PIECHOTTA, M. BEYERBACH, A. GÜNZEL-APEL (2012): Identification of ovarian remnant tissue in the bitch after incomplete ovariectomy or ovariohysterectomy. Proceedings of the 7th ISCFR. July 26-29, Whistler, Canada. 172.

WALLACE, M. S. (1991): The ovarian remnant syndrome in the bitch and queen. Vet. Clin. North Am. Small Anim. Pract. 19 Surgeon experience does not seem to play a role in ORS. 21, 501-507.

10. SAŽETAK

Ovarijektomija i ovariohisterektomija najčešće su izvođeni kirurški zahvati u veterinarskoj medicini. Mogu biti terapijska metoda različitih patoloških stanja koja zahvaćaju reproduktivni sustav, no većinom se izvode u svrhu elektivne kastracije s ciljem sprječavanja neželjenog potomstva. Zbog rutinskog izvođenja ovih zahvata značajnije postoperativne komplikacije su rijetke. Sindrom zaostalog jajnika jedna je od komplikacija ovariohisterektomije, a javlja se u razmjerno visokom postotku slučajeva. Glavni razlog pojave je neuspješno uklanjanje cijelog jajnika, a zaostale količine tkiva se nakon nekog vremena revaskulariziraju i ponovno postaju funkcionalne. Hormonski aktivno tkivo proizvodi estrogen i uzrokuje simptome estrusa kao i kod intaktnih jedinki – edem stidnice, sangvinozni iscjedak iz rodnice te tipično aktivno i pasivno ponašanje. Gotovo uvijek zaostaje tkivo u području desne peteljke jajnika zbog teže dostupnosti kirurgu. Dijagnoza se temelji na detaljnom uzimanju anamneze i vaginalnoj citologiji, a u potvrđivanju sumnje pomažu i mjerenja koncentracija spolnih hormona, provokativno testiranje gonadotropnim releasing hormonom ili humanim korionskim gonadotropinom te mjerenje Anti-Müllerova hormona. Najpouzdaniji način je dijagnostička laparotomija koja se danas, zbog dostupnosti manje invazivnih metoda, nastoji reducirati u upotrebi. Mogućnosti liječenja hormonskom terapijom su ograničene i nisu preporučene za dugoročnu dobrobit životinje. Liječenje izbora je kirurška ekscizija zaostale mase, što može biti zahtjevan postupak zbog nedostupnosti tkiva. Budući da je incidencija pojave zloćudnih tumora spolnog sustava visoka u jedinki sa ovim sindromom, u svrhu prevencije i pravodobne dijagnostike izrezano tkivo se uvijek upućuje na patohistološku pretragu.

Ključne riječi: kuja, kastracija, zaostali jajnik

11. ABSTRACT

Ovarian remnant syndrome

Ovariectomy and ovariohysterectomy are most commonly performed surgical procedures in veterinary medicine. Although they serve as a therapeutical method of various pathological conditions which affect reproductive system, in most cases their purpose is elective castration to prevent unwanted litter. Due to routine performance, significant postoperative complications are rare with these procedures. Ovarian remnant syndrome is an iatrogenic caused condition which occurs in relatively high percentages as a complication after ovariohysterectomy. Main reason for this occurrence is inability to remove the whole ovary so remaining ovarian tissue revascularizes over time and retrieves its full function. Active tissue produces estrogen and causes same symptoms of heat as in an intact female – vulvar swelling, sanguinosus vaginal discharge and typical active or passive behaviour. In most cases remnant is found near right ovarian pedicle because the position is hard to reach during surgery. Diagnosis is based on thorough anamnesis and vaginal cytology. Measuring circulating levels of ovarian steroids, provocative GnRH or HCG testing and concentration of Anti-Müllerian hormone are used as an additional confirmation. Most reliable way of successfully diagnosing this syndrome is a diagnostic laparotomy but due to the progress of minimal invasive surgical techniques, its usage is nowadays significantly reduced. Hormone treatment is limited and not recommended long term. Treatment of choice is surgical excision of the remaining mass which can be difficult because the tissue is often inapproachable. Considering high rate of malignant changes accompanying this condition, excised tissue is always sent to patohystological examination in order to prevent and diagnose possible life-threatening neoplasias in timely manner.

Keywords: bitch, castration, ovarian remnant syndrom

12. ŽIVOTOPIS

Rođena sam 17. kolovoza 1991. godine u Zagrebu. U razdoblju od 1998.-2006. godine pohađala sam Osnovnu školu Medvedgrad, nakon čega sam upisala opću VII gimnaziju. 2010. godine upisala sam Veterinarski fakultet u Zagrebu, gdje sam 2016. godine postala apsolvent. Tijekom studija proširivala sam svoju naobrazbu pohađajući različite nacionalne i internacionalne stručne kongrese i skupove te sam dvije godine radila kao demonstrator na Zavodu za kemiju i biokemiju. 2013. godine počela sam volontirati u praksi u privatnim ambulantama, a 2015. godine pristupila sam studentskom volonterskom timu Klinike za zarazne bolesti na Fakultetu gdje sam ostala aktivni član do početka 2017. godine. Sudjelovala sam u Erasmus+ programu studentske stručne prakse u sklopu kojeg sam 2016. godine provela 4 mjeseca u privatnoj klinici Jaggy u Pragu, Češka Republika. Tijekom cjelokupnog trajanja studija zadržala sam status odličnog studenta te sam 2011. i 2012. godine primila Dekanovu nagradu za izvrsnost.