

# USPOREDBA POSTOPERACIJSKE REGURGITACIJE U PASA NAKON DVIJE TEHNIKE STAFILEKTOMIJE KOD LIJEČENJA BRAHIOCEFALIČNOG SINDROMA

---

Nađ, Marcela

Master's thesis / Diplomski rad

2021

Degree Grantor / Ustanova koja je dodijelila akademski / stručni stupanj: **University of Zagreb, Faculty of Veterinary Medicine / Sveučilište u Zagrebu, Veterinarski fakultet**

Permanent link / Trajna poveznica: <https://um.nsk.hr/um:nbn:hr:178:049986>

Rights / Prava: [In copyright](#) / [Zaštićeno autorskim pravom.](#)

Download date / Datum preuzimanja: **2025-02-10**



Repository / Repozitorij:

[Repository of Faculty of Veterinary Medicine -  
Repository of PHD, master's thesis](#)



SVEUČILIŠTE U ZAGREBU  
VETERINARSKI FAKULTET

Marcela Nađ

**USPOREDBA POSTOPERACIJSKE REGURGITACIJE U PASA  
NAKON DVIJE TEHNIKE STAFILEKTOMIJE KOD LIJEČENJA  
BRAHIOCEFALIČNOG SINDROMA**

Diplomski rad

Zagreb, 2021.

Diplomski rad je izrađen na Klinici za kirurgiju, ortopediju i oftalmologiju Veterinarskog fakulteta Sveučilišta u Zagrebu.

**PREDSTOJNIK:** prof.dr.sc. Boris Pirkić, dr.med.vet.

**MENTOR:** doc.dr.sc. Andrija Musulin, dr.med.vet.

Članovi povjerenstva za obranu diplomskog rada:

1. dr.sc. Petar Kostešić, dr.med.vet.
2. izv.prof.dr.sc. Dražen Vnuk, dr.med.vet.
3. doc.dr.sc. Andrija Musulin, dr.med.vet. (mentor)
4. doc.dr.sc. Marko Pećin, dr.med.vet. (zamjena)

## **Zahvala:**

*Prvenstveno se zahvaljujem svome mentoru doc.dr.sc. Andriji Musulinu na odvojenom vremenu, pomoći i strpljenju koje je doprinijelo izradi ovog diplomskog rada.*

*Posebnu zahvalu dugujem i svim djelatnicima Veterinarskog fakulteta Sveučilišta u Zagrebu koji su mi svojim radom u proteklih 6 godina studiranja pomogli steći znanja iz svih područja veterinarske medicine i zbog kojih će mi studiranje ostati u lijepom sjećanju.*

*Zahvaljujem svojim prijateljima koji su bili uz mene tijekom studiranja, s kojima sam prošla puno uspona, a i padova te koji su uvijek bili uz mene i pružali mi potporu.*

*I za kraj, najviše zahvaljujem svojoj obitelji koja je od samoga početka bila uz mene i vjerovala da unatoč brojnim izazovima ću uspjeti ostvariti svoj primarni cilj.*

*Hvala vam!*

**Prilog slika:**

Slika 1a i b. Produljeno meko nepce kod engleskog buldoga

Slika 2. *Folded flap* palatoplastika: prikaz linije incizije u trapezoidnom obliku

**Popis tablica:**

Tablica 1. Kirurške korekcije brahiocefaličnog sindroma (n=13)

Tablica 2. Raspodjela pasmina u odnosu na primijenjenu tehniku stafilomije

Tablica 3. Trajanje postoperacijske regurgitacije (n=6)

**Popis grafikona:**

Grafikon 1. Klasifikacija regurgitacije prije i nakon kirurškog zahvata (n=6)

Grafikon 2. Pojava postoperacijske regurgitacije nakon dvije tehnike stafilomije (n=6)

Grafikon 3. Klasifikacija dišnih znakova prije i nakon kirurškog zahvata (n=6)

**Popis kratica:**

BS- brahiocefalični sindrom

GOR-gastroezofagealni refluks

FPP-*Folded flap* palatoplastika

CT- Kompjutorizirana tomografija

RTG-Rendgensko snimanje

## Sadržaj

1. UVOD.....	1
2. HIPOTEZA.....	4
3. PREGLED DOSADAŠNJIH SPOZNAJA.....	5
3.1. <i>Probavni poremećaji vezani uz brahiocefalični sindrom.....</i>	5
3.2. <i>Liječenje bolesti probavnoga sustava kod brahiocefaličnog sindroma.....</i>	7
3.3. <i>Meko nepce.....</i>	8
3.3.1. <i>Anatomska, histološka i fiziološka razmatranja.....</i>	8
3.3.2. <i>Produljeno meko nepce.....</i>	8
3.3.3. <i>Kirurško liječenje produljenog mekog nepca.....</i>	10
3.3.4. <i>Postoperacijske komplikacije.....</i>	11
3.4. <i>Prognoza nakon kirurškog liječenja.....</i>	12
4. MATERIJAL I METODE.....	14
4.1. <i>Životinje i klinički podaci.....</i>	14
4.2. <i>Provođenje istraživanja.....</i>	14
4.2.1. <i>Kirurški postupak.....</i>	14
4.2.2. <i>Konvencionalna kirurška tehnika.....</i>	14
4.2.3. <i>Inovativna kirurška tehnika.....</i>	15
4.2.4. <i>Procjena vlasnika i praćenje.....</i>	16
4.2.5. <i>Obrada i analiza podataka.....</i>	18
5. REZULTATI.....	19
5.1. <i>Kirurške korekcije brahiocefaličnog sindroma.....</i>	19
5.2. <i>Usporedba predoperacijskih i postoperacijskih probavnih i dišnih znakova.....</i>	20
6. RASPRAVA.....	23
7. ZAKLJUČAK.....	26
8. LITERATURA.....	27
9. SAŽETAK.....	29
10. SUMMARY.....	30
11. ŽIVOTOPIS.....	31

## 1. UVOD

U današnje vrijeme raste popularnost i pojavnost brahiocefaličnih pasmina pasa kod vlasnika. Ove pasmine predisponirane su za određena stanja koja se očituju dišnim simptomima, a posljedično i simptomima od strane probavnoga sustava. Brahiocefalične pasmine ograničene su u mnogim aspektima normalnog svakodnevnog života pasa s ozbiljnim implikacijama na smanjenje kvalitete života. U većini slučajeva vlasnici nisu dovoljno upućeni da ta ograničenja predstavljaju opasnost po život i loše utječu na kvalitetu života njihovih ljubimaca.

Karakteristika brahiocefaličnih pasmina pasa je kratka i široka lubanja što za posljedicu ima komprimiranost nosnog prohoda te promijenjenu anatomiju gornjeg dišnog trakta. Patofiziologija brahiocefaličnog sindroma objašnjava se prije svega anatomskim promjenama koje su rezultat urođenog skraćivanja lubanje u brahiocefaličnih pasa koje mogu dovesti do opstrukcije gornjeg dišnog trakta. Nadalje, bolest je rezultat promjena protoka zraka i tlaka zraka u gornjim dišnim putovima. Najčešće zahvaćene pasmine pasa su mops, engleski i francuski buldog, bostonski terijer, a rjeđe i pekinezer, shih-tzu, bokser, kavalirski španijel kralja Charlesa te bulmastif.

Brahiocefalični sindrom je oboljenje progresivnog tijeka koje se razvija zbog različitih nasljednih anatomskih abnormalnosti koje su rezultat selektivnog uzgoja, a posljedično se odražavaju opstrukcijom gornjih dišnih putova. Primarne abnormalnosti uključuju sužene nosne otvore, produljeno i zadebljalo meko nepce te izvrnute laringealne vrećice nastale uslijed turbulentnog strujanja zraka i pojačanog negativnog pritiska prilikom udaha. Sekundarno i rjeđe, nalazimo hipoplaziju dušnika, abnormalan razvoj konhi unutar nosne šupljine, laringealni i bronhalni kolaps te uvećane tonzile. Dodatno, zbog hiperplazije nazofaringealne sluznice i makroglosije dolazi do sužavanja nazofaringealnog prostora, a svi navedeni faktori mogu različito utjecati na stupanj brahiocefaličnog sindroma, ovisno o kojoj brahiocefaličnoj pasmini se radi.

Većina vlasnika zamjećuje kod svojih pasa hrkanje, stridor i stredor, kašalj, inspiratornu dispneju, netoleranciju na vrućinu i vježbanje, a u težim slučajevima cijanozu pa sve do po život opasne epizodičke sinkope. Povremeno može doći i do



razvoja probavnih poremećaja poput povraćanja, regurgitacije i ptijalizma. Prilikom postavljanja dijagnoze služimo se anamnestičkim podacima iz kojih najčešće od vlasnika doznajemo prisustvo otežanog disanja prilikom udisaja, hrkanje, kašljanje, cijanozu te epizode sinkopa. Inspekcijom uočavamo sužene nosne otvore uz otežano disanje prilikom udisaja te karakteristične dišne zvukove. Dodatne dijagnostičke pretrage uključuju RTG, CT i endoskopski pregled gornjih dišnih putova.

Kod brahiocefaličnih pasmina pasa uz dišne simptome česti su i probavni simptomi. Najčešće uočeni probavni poremećaji uključuju disfagiju, povraćanje ili regurgitaciju te ptijalizam. Veći negativan pritisak prilikom udisaja može dovesti do stanja kao što je gastroezofagealni refluks koji se klinički očituje bolnošću, ptijalizmom, regurgitacijom i povraćanjem. Etiopatogeneza pojedinih probavnih znakova, poput ptijalizma, regurgitacije i povraćanja, kod brahiocefaličnih pasa još uvijek je nepoznata, a povezanost probavnih i dišnih poremećaja još uvijek nije utvrđena. Jedna od pretpostavki je da je razvoj probavnih znakova rezultat visokog pozitivnog abdominalnog tlaka.

Liječenje brahiocefaličnog sindroma ponajprije uključuje kirurško liječenje, odnosno korekciju poremećaja koji dovode do opstrukcije dišnih putova. Opisano je nekoliko kirurških tehnika kod liječenja brahiocefaličnog sindroma, a one najčešće uključuju korekciju suženih nosnica i produljenog mekog nepca. Znakovi brahiocefaličnog sindroma mogu se liječiti i konzervativno, no ono djeluje isključivo palijativno te se u većini slučajeva preporuča kirurška intervencija.

Produljeno meko nepce jedno je od primarnih komponenata brahiocefaličnog sindroma. Svojom pretjeranom duljinom, a i debljinom uzrokuje opstrukciju dišnih putova. Cilj korekcije produljenog mekog nepca je skraćivanje mekog nepca jednostavnom resekcijom kaudalnog dijela, a sam kirurški postupak naziva se stafilektomija. Ova konvencionalna kirurška tehnika rješava laringealnu opstrukciju, dok rješavanje nazofaringealne i orofaringealne opstrukcije je od male vjerojatnosti. Prije izvođenja kirurškoga zahvata, meko nepce potrebno je procijeniti zajedno s glavom i jezikom u neutralnom položaju te bez prisustva endotrahealne cijevi. U tome položaju, normalno meko nepce ne proteže se preko vrha epiglotisa ili srednjeg do kaudalnog dijela tonzilarne kripte. Opisana je i inovativna, nova kirurška tehnika-*Folded flap* palatoplastika koja za cilj ima rješavanje triju

komponenta opstrukcije uzrokovane produljenim mekim nepcem: laringealnu, nazofaringealnu i orofaringealnu opstrukciju, na način da se meko nepce reducira u svojoj duljini i debljini.

Prilikom ekscizije viška mekog nepca potrebno je pravilno procijeniti koliki dio mekog nepca je optimalno ukloniti. Ukoliko se ukloni premalo tkiva sprječava se kretanje epiglotisa u fiziološki položaj te se na taj način ne olakšava opstrukcija dišnoga trakta. S druge strane, uklanjanje previše tkiva može dovesti do aspiracije, sinusitisa i rinitisa. Prednost se daje uklanjanju premalog dijela mekog nepca nego li pretjeranog zbog toga što se kod takvih pacijenata može napraviti dodatna korekcija mekog nepca. Uklanjanjem prevelikog dijela mekog nepca otežava se korekcija te su takvi pacijenti predisponirani za razvoj teških komplikacija poput aspiracijske pneumonije.

Procjena postoperacijske prognoze brahiocefaličnog sindroma ograničena je nedostatkom objektivne procjene dišne i probavne funkcije. Većina istraživačkih radova ishode kirurškog liječenja temelje na subjektivnoj procjeni poput telefonskog razgovora ili anketiranja te na sistematskom pregledu. Ova subjektivnost otežava usporedbu predoperacijskih i postoperacijskih kliničkih znakova, kao i usporedbu između rezultata različitih kirurških tehnika.

Bez obzira na liječenje, stanje je progresivnog tijeka te se kirurškim zahvatom ublažavaju opstrukcije dišnog sustava, a primjenom lijekova kontroliraju probavne smetnje. Posljedično tome, poboljšava se kvaliteta života brahiocefaličnih pasa te se usporava napredovanje dišne bolesti.

Cilj rada je pregledom literature i kliničkih slučajeva koji su prikupljeni retrospektivno iz baze podataka prepoznati ima li tehnika stafilektomije utjecaj na pojavu regurgitacije u brahiocefaličnih pasmina pasa liječenih od brahiocefaličnog sindroma.

## **2. HIPOTEZA**

Postoperacijska regurgitacija je opisana komplikacija kod pasa operiranih od brahiocefaličnog sindroma. Osnovna hipoteza proizlazi iz toga da brahiocefalične pasmine pasa često imaju visok postotak probavnih poremećaja čija ozbiljnost je u pozitivnoj korelaciji s ozbiljnošću poteškoća u disanju. Kako regurgitacija može za posljedicu imati aspiraciju sadržaja jednjaka i želuca, imperativ je smanjiti njenu pojavnost u postoperacijskom razdoblju.

Opisano je nekoliko kirurških tehnika kod liječenja brahiocefaličnog sindroma. U ovome radu ispitivat će se ima li tehnika stafilektomije utjecaj na pojavu, odnosno ozbiljnost regurgitacije.

### 3. PREGLED DOSADAŠNJIH SPOZNAJA

#### 3.1. *Probavni poremećaji vezani uz brahiocefalični sindrom*

Kod brahiocefaličnih pasmina pasa osim dišnih simptoma uobičajeni su i probavni simptomi, a oni najčešće uključuju disfagiju, povraćanje i regurgitaciju. „Povraćanje predstavlja aktivno izbacivanje hrane i/ili tekućine iz želuca ili proksimalnih dijelova tankih crijeva kroz usta, a popraćeno je naprezanjem i aktivnim kontrakcijama abdominalne stjenke, dok regurgitacija predstavlja pasivno, retrogradno kretanje sadržaja iz jednjaka prema i kroz gornji jednjački sfinkter“ (ŠMIT i sur., 2016). Disfagija se definira kao bolno ili teško gutanje, a može biti povezana s regurgitacijom i povraćanjem (GUILFORD i STROMBECK, 1996). Prema Dupréu i suradnicima (2015) pojavnost probavnih poremećaja varira među pasminama te je tako zabilježena češća pojavnost probavnih poremećaja i to težeg stupnja kod francuskih buldoga nego li kod mopseva.

Povećan rizik od regurgitacije ili gastroezofagealnog refluksa kod brahiocefaličnih pasmina predstavlja razdoblje anestezije. Gastroezofagealni refluks predstavlja ulazak želučanog soka u jednjak tijekom inspiratorne faze (PONCET i DUPRÉ, 2005). Pri tome, istraživanje Woodlandsa (2018) navodi da je regurgitaciju lakše uočiti jer se tekućina izbacuje kroz usta ili nos, dok refluks ostaje unutar jednjaka.

Zabilježeno je da vrijeme trajanja gladi može utjecati na pojavnost GOR-a. U veterinarskoj medicini još uvijek postoje određene dvoumice u pogledu točnog vremena gladovanja pacijenta prije operacije, a prema jednom istraživanju utvrđeno je da životinje koje su gladovale kraće vrijeme prije anestezije (2–4 sata) nemaju refluks, dok one koje gladuju dulje vrijeme (12, 18 ili 24 sata) imaju veću učestalost refluksa (O'DWYER, 2016).

Velika učestalost poremećaja jednjaka i probavnoga sustava primijećena je kod brahiocefaličnih pasmina pasa s problemima gornjeg dišnog trakta, a ti poremećaji uključivali su gastroezofagealni refluks, hijatalnu herniju, kardijalnu atoniju, gastritis, ezofagitis i hiperplaziju pilorusa (PONCET i sur., 2005). Nadalje, ove pasmine predisponirane su stanjima poput gastroezofagealnog

refluksa koji se klinički očituje bolnošću, ptijalizmom, regurgitacijom i povraćanjem, a glavni uzrok nastanka je povećan negativan intratorakalni tlak izazvan povećanim inspiratornim naporom. GOR može dovesti do posljedica poput postoperacijskih nelagoda i bolnosti, nastavka ili povećanja pojavnosti regurgitacije te striktura jednjaka, a uslijed regurgitacije može doći i do aspiracije te sekundarne upale pluća (SHAVER i sur., 2017).

Gastoezofagealni refluks povezan s regurgitacijom i povraćanjem može doprinijeti upali gornjeg dijela jednjaka, ždrijela i grkljana što posljedično dodatno uzrokuje poremećaje gornjeg dijela dišnoga trakta. Zauzvrat, respiratorni distres može stimulirati autonomni simpatički živčani sustav koji usporava motilitet želuca i povećava vrijeme njegovog pražnjenja (DUPRÉ, 2008). Povezanost dišnih i probavnih poremećaja održava činjenica da većina životinja povraća velike količine sline kada su uzbuđene, pod stresom ili kada su u respiratornom distresu (DUPRÉ, 2008).

Devijacija jednjaka često se smatra jednom od primarnih anatomskih abnormalnosti povezanih s brahiocefaličnim sindromom. Pratschke (2014) navodi kako je devijacija jednjaka prvi puta opisana 1978. godine i to u četiri engleska buldoga, a uzrokovana je prividnom kompresijom jednjaka lijevom subklavijalnom arterijom i brahiocefaličnom arterijom na razini 2. i 3. interkostalnog prostora. Klinička slika očitovala se povraćanjem i regurgitacijom.

Istraživanje Ponceta i suradnika iz 2005. godine zabilježilo je devijaciju jednjaka na temelju endoskopskih nalaza engleskog i francuskog buldoga. Međutim, značaj ove abnormalnosti bilo je teško procijeniti. Unatoč tome što je abnormalnost prisutna u 19% istraživane populacije samo je 2% bilo simptomatično, a sve ispitane životinje imale su i drugih abnormalnosti koje su mogle uzrokovati iste kliničke znakove (PONCET i sur., 2005). Unatoč tome što nije bilo specifičnog tretmana s obzirom na devijaciju jednjaka, klinički znakovi liječili su se medikamentozno ovisno o probavnom poremećaju te kirurškom korekcijom opstrukcije dišnih putova (PONCET i sur., 2005). Na temelju dostupnih dokaza, u ovome je trenutku teško reći je li devijacija jednjaka uistinu

primarna anatomska abnormalnost koja čini dio brahiocefaličnog sindroma ili se radi o anatomske abnormalnosti prisutnoj kod nekih brahiocefaličnih životinja.

Etiopatogeneza pojedinih probavnih znakova, poput ptijalizma, regurgitacije i povraćanja, kod brahiocefaličnih pasa još uvijek je nepoznata i nedovoljno istražena (KAYE, RUTHERFORD, PERRIDGE i HAAR, 2018).

### 3.2. *Liječenje bolesti probavnoga sustava kod brahiocefaličnog sindroma*

Na odabir tretmana liječenja može utjecati histološki nalaz bilo koje prikupljene endoskopske biopsije, a on obično uključuje primjenu inhibitora protonske pumpe, prokinetika i gastričnih protektanata (PRATSCHKE, 2014). Osnova za upotrebu ovih lijekova je velika učestalost gastritisa, ezofagitisa i gastroezofagealnog refluksa u pasa s BS-om. Zbog povećanog rizika od refluksa i regurgitacije u ovih bolesnika, inhibitor protonske pumpe poput omeprazola, za koji je dokazano da smanjuje incidenciju GOR-a, može se preventivno koristiti u dozi od 1 mg / kg (PANTI i sur., 2009).

Predoperacijska primjena metoklopramida smanjuje učestalost pojave intraoperacijske i postoperacijske regurgitacije kod pacijenata podvrgnuti korektivnim kirurškim zahvatima zbog paralize grkljana (TRAPPLER i MOORE, 2011). Korištenje dodatnih mjera, poput dijetalne prehrane ili primjene imunosupresiva, temelji se na individualnoj procjeni i nalazu histološke pretrage.

Iako su istraživanja pokazala visoku incidenciju probavnih lezija povezanih s BS-om i koristi koje proizlaze iz njihovog konzervativnog liječenja s obzirom na ishod i prognozu, kirurško liječenje opstrukcije gornjeg dišnog trakta još uvijek predstavlja osnovu njihova liječenja (FINDJI i DUPRÉ, 2007).

### 3.3. Meko nepce

#### 3.3.1. Anatomska, histološka i fiziološka razmatranja

Meko se nepce nastavlja kaudalno na tvrdo nepce te se pruža do intrafaringealnog otvora. Uloga mekog nepca pri gutanju kod pasa je dvojaka. S jedne strane, meko nepce stimulira senzorne živce koji pokreću akt gutanja. S druge strane, uloga mekog nepca je da sprječava ulazak hrane, tekućine ili povraćanog sadržaja u dušnik te samim time i posljedičnu aspiraciju sadržaja.

Meko nepce razdvaja prednji dio ždrijela u dorzalni i ventralni dio, a dorzalno od mekog nepca leži nosni, odnosno dišni dio ždrijela, nazofarinks koji je prekriven respiratornom sluznicom te on ne sudjeluje u gutanju hrane (KÖNIG i LIEBICH, 2009).

#### 3.3.2. Produljeno meko nepce

Jedna od primarnih komponenata brahiocefaličnog sindroma je produljeno meko nepce, a zabilježeno je da 86-100% brahiocefaličnih pasa pati zbog produljenog mekog nepca koje može uzrokovati opstrukciju grkljana zbog aspiracije *rime glottis* prilikom udisaja (FINDJI i DUPRÉ, 2007). Produljenim mekim nepcem smatra se ono koje prelazi rub grkljanskog poklopca, odnosno epiglotisa te se proteže 1 do 2 mm kaudalno iliti iznad epiglotisa (DUPRÉ, 2008).

Prilikom udisaja, produljeno meko nepce povlači se kaudalno uzrokujući opstrukciju dorzalnog dijela epiglotisa i time povećava napor pri disanju i dovodi do turbulentnog protoka zraka kroz dišne prohode. S druge strane, kod izdisaja vrh mekog nepca biva potisnut u nazofarinks. Brahiocefalične pasmine pasa s produljenim mekim nepcem imaju poteškoće pri gutanju koje mogu dovesti do brojnih komplikacija, poput aspiracijske pneumonije.

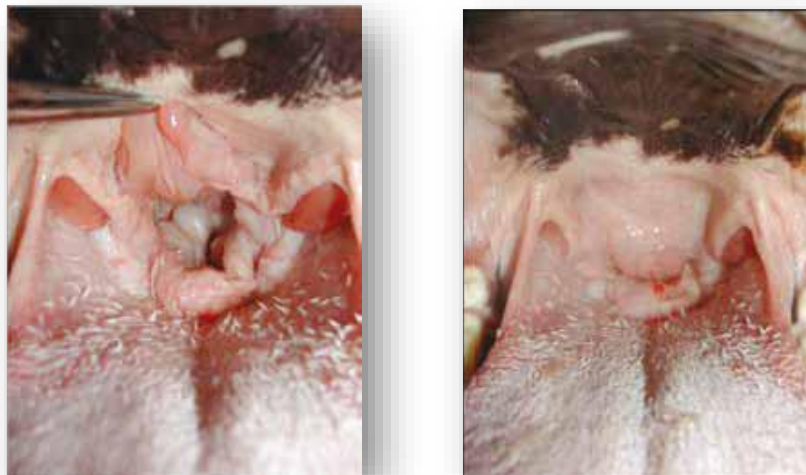
Novija istraživanja pokazala su dodatno patološko zadebljanje mekog nepca koje igra glavnu ulogu u nazofaringealnoj i orofaringealnoj opstrukciji koje dodatno pridonose dišnim poremećajima. Iz toga razloga govorimo i o hiperplastičnom mekom nepcu (DUPRÉ i HEIDENREICH, 2016). Nadalje, CT procjena dimenzije dišnih putova pokazala je znatno deblje meko nepce u

francuskih buldoga u usporedbi s mopsevima, no bez slobodnog dišnog prostora dorzalno od mekog nepca i to u 81% mopseva (DUPRÉ i HEIDENREICH, 2016).

U brahiocefaličnih pasmina, meko se nepce može protezati iznad epiglotisa što uzrokuje djelomičnu opstrukciju dišnog puta. Također, nepce se može uvući između kornikularnih procesa aritenoidne hrskavice tijekom udisaja uzrokujući potpunu opstrukciju. Meko je nepce obično edematozno, upaljeno i hipertrofirano (PICHETTO i sur., 2011). Kod nekih pacijenata možemo naći i prekomjerne nabore u nepčanom i ždrijelnom tkivu što dodatno uzrokuje opstrukciju.

Duljinu mekog nepca najbolje je procijeniti u anestetiziranih pacijenata prije intubacije, kada je životinja smještena u sternalni položaj. Produljeno meko nepce, prikazano na slikama 1a i 1b, je ono koje se proteže preko kaudalnog dijela tonzilarnih kripti i/ili koje prekriva epiglotis za više od nekoliko milimetara (DUPRÉ i HEIDENREICH, 2016).

Slika 1a i b. Produljeno meko nepce kod engleskog buldoga



Izvor: Pratschke, K. (19. veljače, 2014): Current thinking about brachycephalics syndrome: more than just airways. *Companion Animal*, 19(2), 74. Preuzeto s <https://www.researchgate.net> (2.9.2020.)



### 3.3.3. Kirurško liječenje produljenog mekog nepca

Prirođene nepravilnosti u tkivima mekoga nepca koje rezultiraju opstrukcijom dišnih putova i otežanim disanjem potrebno je kirurški liječiti, a sam kirurški zahvat nazivamo stafilektomija.

Stafilektomija je kirurški postupak koji uključuje resekciju posteriornog dijela mekog nepca s ciljem uklanjanja tkiva koje otežava protok zraka u pluća te kako bi se poboljšala kvaliteta života pasa oboljelih od brahiocefaličnog sindroma. Postupak se najčešće izvodi kod brahiocefaličnih pasmina pasa, kao što su mops, francuski i engleski buldog te bostonski terijer.

Postoji nekoliko mogućnosti za kiruršku korekciju produljenog mekog nepca, a na odabir uvelike utječu preferencije kirurga, subjektivna procjena stupnja opstrukcije te sama veličina pacijenta. Tradicionalna, konvencionalna kirurška tehnika sastoji se od jednostavne resekcije suvišnog dijela mekog nepca korištenjem nožića skalpela ili Matzenbaum škara. Ova kirurška tehnika rješava opstrukciju grkljana, no najvjerojatnije neće postići znatno olakšanje nazofaringealne i orofaringealne opstrukcije (DUPRÉ i FINDJI, 2004). S druge strane, u novije vrijeme opisana je i inovativna metoda korekcije mekog nepca, takozvana *Folded flap* palatoplastika koja predlaže resekciju glavnine nepčanog mišićja kako bi se nepce stanjilo i skratilo. Spomenuta kirurška tehnika osmišljena je kako bi se riješile i olakšale sve komponente opstrukcije dišnoga trakta povezane s produljenim mekim nepcem: laringealna, nazofaringealna i orofaringealna.

Findji i Dupré (2013) navode kako FFP traje vremenski dulje i tehnički je zahtjevnija tehnika u odnosu na konvencionalnu kiruršku tehniku. Dosadašnje spoznaje govore kako mnogi kirurzi smatraju da ova tehnika djeluje zadovoljavajuće, no zbog nedostatka objektivnih podataka u vezi s postupkom i dugoročnim ishodom to se sa sigurnošću ne može potvrditi.

Prema Trappleru i Moore (2011) korištenje elektrokauteza za izvođenje stafilektomije uzrokuje jak postoperacijski edem te se iz toga razloga ne preporučuje njegova uporaba. S druge strane, korištenje lasera s ugljikovim

dioksidom ima gotovo identičan učinak i vrijeme cijeljenje približno isto kao i stafilektomija škarama.

Dosadašnja istraživanja navode da su trenutačne kirurške tehnike i postoperacijska briga pacijenata uvelike poboljšale prognozu nakon liječenja BS-a. Profilaktička operacija pasa u mladoj dobi predložena je koncepcija za poboljšanje disanja pasa u srednjoj dobi (LIU i sur., 2017).

#### *3.3.4. Postoperacijske komplikacije*

Najčešće prijavljeni klinički znakovi unutar prvih nekoliko dana nakon operacije uključuju kašalj, infekciju/upalu dišnih putova, povraćanje ili regurgitaciju, cijanozu i aspiracijsku pneumoniju (TORREZ i HUNT, 2006).

Stopa postoperacijskih komplikacija, poput infekcija i krvarenja, niske su bez obzira na tehniku koja se koristi i to pod uvjetom da je postupak pravilno proveden. Lodato i Mauterer (2015) navode da najviše zabrinjavajuća potencijalna komplikacija je pretjerana resekcija mekog nepca koja rezultira nazofaringealnom regurgitacijom hrane i nesposobnosti pacijenta da spriječiti aspiraciju. Operacija za vraćanje izgubljene duljine mekog nepca izazovan je zahvat i zahtijeva specijalističku obuku i iskustvo pa ova komplikacija može završiti eutanazijom.

Tijekom anestezije dišni put pacijenata održava i štiti endotrahealna cijev, stoga ekstubacija brahiocefaličnih pacijenata predstavlja izuzetno visok rizik (DOWNING i GIBSON, 2018). Prerana ekstubacija može rezultirati opstrukcijom gornjih dišnih putova. Upravo iz tog razloga preporučuje se ostavljanje endotrahealne cijevi što dulje vrijeme, pri čemu se pacijent ostavlja u sternalnom položaju s podignutom glavom i dok se probudi kako bi cijev još uvijek bila u položaju bez štetnih učinaka, a zasićenost kisikom ostaje u normalnim granicama. Kad je pacijent ekstubiran, važno je osigurati postoperacijsku nadoknadu kisika putem maske i osigurati sav dostupni materijal potreban za intubaciju i indukciju.

Veliki rizik od opstrukcije gornjeg dišnog trakta kod brahiocefaličnih pasmina pasa predstavlja oporavak od anestezije. Planiranje razdoblja oporavka važno je kako bi se pružila pravovremena pomoć pacijentu koja može uključivati

privremenu trahealnu intubaciju, nebulizaciju te primjenu adekvatne medikamentne terapije, poput kortikosteroida, sedative i antiemetika. Tijekom ovog razdoblja neophodno je pomoći pacijentima u održavanju prohodnosti dišnih putova dok je smanjen tonus mišićja te dok životinje nisu u stanju samostalno disati. Postavljanje pacijenta u sternalni položaj s podignutom glavom, ispruženim vratom i rostralno izvučenim jezikom iz usta olakšava prohodnost dišnih putova, a istovremeno smanjuje rizik od pojave GOR-a.

Pacijente s razvijenom postoperacijskom regurgitacijom treba smjestiti s glavom lagano podignutom, a nosom usmjerenim prema dolje kako bi se olakšalo odvođenje tekućine iz grkljana bez poticanja daljnje regurgitacije. Tekućinu iz područja jednjaka i ždrijela treba što prije ukloniti nježnim usisavanjem. Korisna pomoć za oporavak je dostupnost usisnog stroja ili cijevi kako bi se sadržaj mogao ukloniti prije nego li dođe do aspiracije. Nadalje, savjetuje se ponavljati ispiranje jednjaka s vodom i usisavanje jer se na taj način povećava pH jednjaka nakon GOR-a te se smanjuje rizik od pojave komplikacije (WILSON i EVANS, 2007).

Operacija brahiocefaličnog sindroma može uzrokovati upalu zbog samog položaja prilikom operacije pa se predlaže uskraćivanje hrane do dana nakon operacije. Dan nakon operacije potrebno je ponuditi malu količinu mokre hrane i nadzirati pacijenta radi bilo kakvih štetnih učinaka, uključujući promjenu brzine disanja i napora te povraćanje.

#### *3.4. Prognoza nakon kirurškog liječenja*

Prema Liu i suradnicima (2017) nedostatak objektivne procjene dišne funkcije, procjena postoperacijske prognoze nakon liječenja brahiocefaličnog sindroma je ograničena. Razlog tomu je što se u većini istraživačkih radova klinički ishodi baziraju na subjektivnoj procjeni poput telefonskog anketiranja ili na procjeni sistematskog pregleda. Posljedično, usporedba predoperacijskih i postoperacijskih kliničkih znakova te usporedba rezultata različitih kirurških tehnika uvelike je problematična.

Nakon kirurških korekcija dišnih putova postoperacijski može doći do razvoja edema sluznice, aktivnog krvarenja, stvaranja krvnih ugrušaka s posljedičnom opstrukcijom te probavnih poremećaja poput refluksa i regurgitacije (DOWNING i GIBSON, 2018). Prema Poncetu i suradnicima (2006) primjena gastroprotektanata i prokinetika postoperacijski će smanjiti pojavu povraćanja, regurgitacije i refluksa.

Kirurško liječenje može ublažiti dio opstrukcija dišnoga sustava, a primjenom adekvatnog konzervativnog liječenja probavnih poremećaja mogu se poboljšati neki aspekti kvalitete života te se usporava napredovanje dišne bolesti. Bez obzira na liječenje, stanje će biti progresivno srednjoročno do dugoročno.

## 4. MATERIJAL I METODE

### 4.1. *Životinje i klinički podaci*

Trinaest brahiocefaličnih pasa podvrgnuto je kirurškoj korekciji brahiocefaličnog sindroma tijekom ovoga istraživanja. Najčešće zastupljene pasmine bile su engleski buldog, francuski buldog i bostonski terijer.

Podaci su prikupljeni retrospektivno iz baze podataka Klinike za kirurgiju, ortopediju i oftalmologiju Veterinarskog fakulteta, a obuhvatili su razdoblje od 1. siječnja 2019. godine do 1. rujna 2020. godine. Detaljni klinički podaci bili su dostupni za svih 13 pasa. Prikupljeni klinički podaci uključivali su pasminu, dob, spol, težinu, klinički nalaz, prisutnost ili odsutnost predoperacijske regurgitacije te dodatne specijalističke pretrage.

Psi su grupirani u dvije skupine, oni kod kojih je primijenjena konvencionalna kirurška tehnika, te oni kod kojih je primijenjena inovativna kirurška tehnika, odnosno FFP. Kod svih pasa učinjena je klinasta nazoplastika, a kod njih dvoje i tozilektomija.

### 4.2. *Provođenje istraživanja*

#### 4.2.1. *Kirurški postupak*

Pacijenta je potrebno pozicionirati u sternalni položaj uz fiksiranu glavu s otvorenim ustima. Jezik se izvlači rostralno i pričvršćuje trakom kako bi se omogućilo bolje izlaganje orofarinksa. Nakon kirurške pripreme operacijskog polja, odnosno usne šupljine, vrši se resekcija produljenog mekog nepca jednom od odabranih kirurških tehnika. Nakon obavljene stafilaktomije kod svih pasa primijenjena je i klinasta nazoplastike te kod dva psa i tonzilektomija.

#### 4.2.2. *Konvencionalna kirurška tehnika*

Konvencionalne kirurške tehnike za korekciju produljenog mekog nepca sastoje se od jednostavne resekcije suvišnog dijela mekog nepca korištenjem različitih uređaja i različitih resekcijskih orijentira. Iako ove tehnike rješavaju laringealnu komponentu opstrukcije, one u većini slučajeva neće u potpunosti uspjeti riješiti nazofaringealnu i orofaringealnu opstrukciju.

Resekcijom pomoću Matzenbaum škara iliti „Cut-sew“ tehnikom primjenjujemo naizmjenično rezanje i šivanje. Kod navedene tehnike opisano je postavljanje podržavne niti na lateralni rub zamišljenog reza koristeći resorptivni, monofilamentni konac debljine 3-0 do 4-0 (PRATSCHKE, 2014). Također, moguće je koristiti i multifilamentni konac, a u našim slučajevima najčešće je korišten Polysorb 4-0. Podržavna nit u ovome slučaju omogućava operateru približavanje oralne i nazalne epitelne površine odrezanog dijela mekog nepca jednostavnim produžnim šavom, te sprječava krvarenje.

Zabilježeni su nedostaci konvencionalne stafilektomije, a oni uključuju krvarenje te produljeno kirurško vrijeme (DAVIDSON i sur., 2001).

#### 4.2.3. Inovativna kirurška tehnika

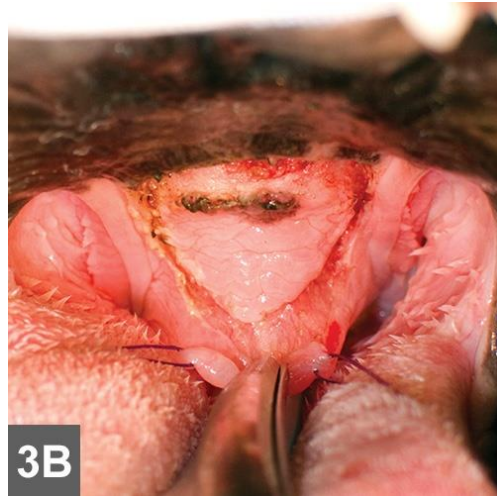*Folded flap* palatoplastika nova je kirurška tehnika kojom se rješavaju sve komponente dišne opstrukcije uzrokovane produljenim mekim nepcem: laringealna, nazofaringealna i orofaringealna opstrukcija. Cilj ove kirurške tehnike je reduciranje mekog nepca u duljini i debljini, pri čemu se olakšava oro(nazo)faringealna opstrukcija.

U usporedbi s konvencionalnim kirurškim tehnikama, materijal za šivanje postavlja se rostralnije i samim time dalje od ždrijela što rezultira manjom postoperacijskom upalom i edemom ždrijela (FINDJI i DUPRÉ, 2013).

Prije izvoženja kirurškog zahvata, pacijenta je potrebno pravilno pozicionirati i fiksirati kako je opisano pod poglavljem 4.3.1.

Nakon što se postave podržavne niti, kaudalni rub mekog nepca rotira se rostralno, a potom se okrenuti rub nanosi na ventralnu sluznicu mekog nepca i elektrokauterom se označi mjesto do kojeg doseže slobodni dio. Slijedeći korak je inciziranje ventralne sluznice u trapezoidnom obliku od rostralne oznake do slobodnog kaudalnog ruba mekog nepca kao što je prikazano na slici 2.

Slika 2. *Folded flap* palatoplastika: prikaz linije incizije u trapezoidnom obliku



Izvor: Findji, L., G. Dupre (siječanj, 2013): Brachycephalic Syndrome: Innovative Surgical Techniques. Clinician's Brief, str.81. Preuzeto s <https://www.cliniciansbrief.com/article/brachycephalic-syndrome-innovative-surgical-techniques>

Škarama za tupu resekciju potrebno je ispreparirati meka tkiva između orofaringealne i nazofaringealne sluznice, odnosno ventralnu sluznicu, vezivno tkivo, dio *m.palatinus* te *m.levator veli palatini*. Kaudalni rub mekog nepca povlači se rostralno do rostralnog ruba trapezoidnog reza, a potom se presavijeno meko nepce rekonstruira resorptivnim monofilamentnim koncem jednostavnim čvorastim šavom. Nakon toga, usta se oslobađaju i zatvaraju.

#### 4.2.4. Procjena vlasnika i praćenje

Provedeno je telefonsko istraživanje kako bi se od vlasnika prikupili podaci o pojavnosti regurgitacije u postoperacijskom razdoblju. Prije procijene pojavnosti postoperacijskih probavnih poremećaja, vlasnici su odgovorili na pitanja vezana za dišne i probavne poremećaje prije operacije. Također ih se upitalo o trenutnom zdravstvenom stanju vezanom uz dišne simptome (otežano disanje, hrkanje, intolerancija na vrućinu/aktivnost, sinkope) te jesu li se oni poboljšali nakon operacije. Kod pasa koji su pokazivali znakove regurgitacije, povraćanja ili ptijalizma prije operacije, probavni znakovi ocijenjeni su prema definiciji Ponceta i sur. (2005). Isto je napravljeno i za dišne simptome.

Probavni znakovi ponovno su procijenjeni telefonskim praćenjem najmanje 3 mjeseca nakon operacije, a vlasnici su odgovarali na pitanja koja su prethodno bila formulirana u „Brahiocefaličnom upitniku“. Anketirano je 13 vlasnika čiji su psi bili evidentirani u ovome istraživanju.

Brahiocefalični upitnik sastojao se od sljedećih pitanja: datum operativnog zahvata, vrijeme ispunjavanja upitnika, vremenski period koji je prošao od dana operacije (u danima), osnovni klinički podaci dobiveni iz medicinske dokumentacije (pasma, dob, spol, tjelesna masa) i dodatne specijalističke pretrage ukoliko su se primijenile, tehnika stafilektomije koja se izvela kod pacijenta, ostale kirurške korekcije abnormalnosti BS-a, frekvencija dišnih znakova (hrkanje, otežano disanje, intolerancija na vrućinu/aktivnost, sinkope) i probavnih znakova (ptijalizam, regurgitacija, povraćanje) prije i nakon operacije te konačna ocjena na temelju podataka dobivenih iz tablice (PONCET i sur., 2005), stupanj poboljšanja dišnih i probavnih znakova te trajanje postoperacijske regurgitacije.

Probavni znakovi (ptijalizam, regurgitacija i povraćanje) ocjenjivani su pomoću prethodno uspostavljenog sustava bodovanja prema Poncetu i sur. (2005). Na temelju dobivenih rezultata psi su bili grupirani i ocjenjeni prema učestalosti i prirodi pojedinih probavnih znakova. Definicija svake ocjene (PONCET i sur., 2005) glasi: Ocjena 1 uključivala je pse koji nikada nisu povraćali i imali su samo povremeno regurgitaciju ili ptijalizam; Ocjena 2 uključivala je pse koji su imali povremeno do redovito povraćanje, redovitu regurgitaciju ili redovito do svakodnevni ptijalizam; Ocjena 3 uključivala je pse koji su imali svakodnevnu do konstantu regurgitaciju i povraćanje ili česti do stalni ptijalizam.

Kod pasa kod kojih se regurgitacija javila postoperacijski, trajanje je klasificirano kao blaga, umjerena ili jaka postoperacijska regurgitacija. Blaga je definirana kao ona u trajanju do 48 sati postoperacijski, jedva primjetna vlasniku, nije opasna po život; umjerena je definirana kao ona u trajanju duže od 48 sati do 4 dana postoperacijski, lako prepoznatljiva vlasniku te česta ili uznemiravajuća za životinju; jaka je definirana kao ona u trajanju dulje od 5 dana postoperacijski, moguća opasnost po život, zahtijevala veterinarsku pomoć.



#### *4.2.5. Obrada i analiza podataka*

Sve statističke analize provedene su korištenjem dostupnih statističkih programa. Raspodjela pasmina u odnosu na primijenjenu tehniku stafilektomije, trajanje postoperacijske regurgitacije, usporedba postoperacijske regurgitacije nakon dvije tehnike stafilektomije te klasifikacija dišnih i probavnih znakova prije i nakon kirurškog zahvata upisani su u računalni program (Excell for Windows) u kojem su izračunati udjeli za svaki dobiveni rezultat.

## 5. REZULTATI

### 5.1. Kirurške korekcije brahiocefaličnog sindroma

Trinaest brahiocefaličnih pasa podvrgnuto je kirurškoj korekciji brahiocefaličnog sindroma tijekom ovoga istraživanja. Najčešće zastupljene pasmine bile su engleski buldog (n=5, 38.46%), francuski buldog (n=4, 30.77%) i bostonski terijer (n=4, 30.77%). Osam (61.54%) je bilo mužjaka i pet (38.46%) ženki. Detaljni klinički podaci bili su dostupni za svih 13 pasa. Na temelju dostupnih podataka dobiveni su sljedeći rezultati. Prosječna dob u vrijeme operacije bila je 2 godine. Prosječna masa u vrijeme operacije bila je 27.73 kg kod engleskog buldoga, 15.53 kg kod francuskog buldoga i 8.17 kg kod bostonskog terijera.

Izvedene su operacije za korekciju suženih nosnica i produljenog mekog nepca kod svih 13 pasa (100%) te tonzilektomija kod 2 psa (15.38%). Navedeni podaci zabilježeni su u tablici 1.

Jedanaest pasa podvrgnuto je konvencionalnoj stafilektomiji (84.62%) i dva psa inovativnoj kirurškoj tehnici, odnosno FFP (15.38%) što je prikazano u tablici 2.

Tablica 1. Kirurške korekcije brahiocefaličnog sindroma (n=13)				
	Francuski buldog	Engleski buldog	Bostonski terijer	Ukupno
Stafilektomija	4	5	4	13
Klinasta nazoplastika	4	5	4	13
Tonzilektomija	0	2	0	2

Tablica 2. Raspodjela pasmina u odnosu na primijenjenu tehniku stafilektomije				
	Francuski buldog	Engleski buldog	Bostonski terijer	Ukupno
S <sub>1</sub>	4	3	4	11
S <sub>2</sub>	0	2	0	2
Ukupno	4	5	4	13

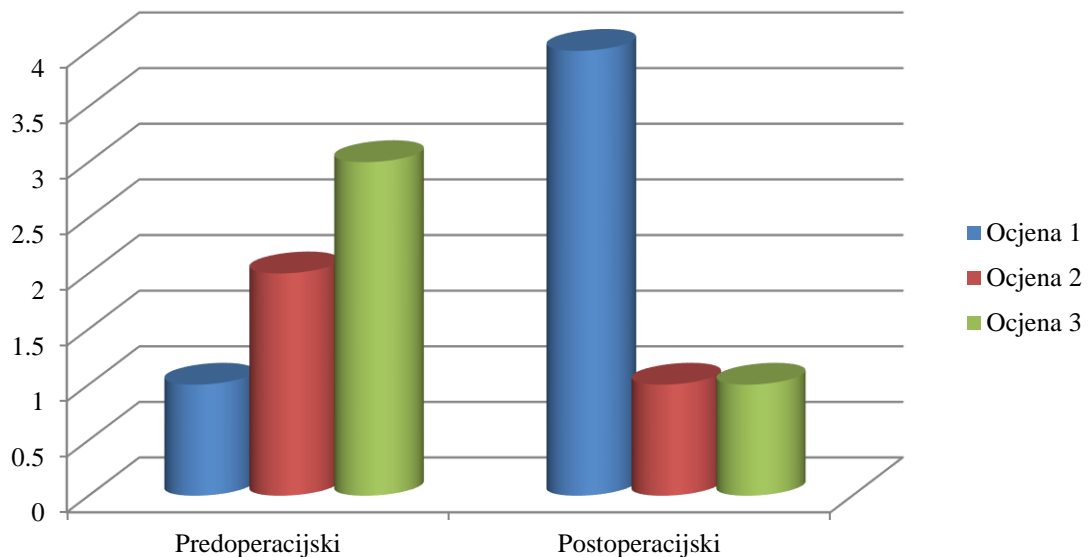
S<sub>1</sub>=Konvencionalna stafilektomija; S<sub>2</sub>=Inovativna stafilektomija-FFP

## 5.2. Usporedba predoperacijskih i postoperacijskih probavnih i dišnih znakova

Telefonsko anketiranje provedeno je kod svih 13 vlasnika brahiocefaličnih pasa. Jedan je pas uginuo u vrijeme kada se anketiranje provodilo, no uzrok nije bio povezan s operativnim zahvatom. Najmanje 3 mjeseca od operacije telefonskim razgovorom s vlasnicima pratili su se promjene dišnih i probavnih znakova, odnosno je li došlo do poboljšanja ili nije. Bodovanje dišnih i probavnih znakova (1-3) korišteno je za bilježenje težine bolesti prije i nakon operacije.

Kod 6 pasa (46.15%) bilježi se pojava regurgitacije prije operacije, od čega je kod jednog psa *ocjena 1* (7.69%), kod dva psa *ocjena 2* (15.38%) te kod tri psa *ocjena 3* (23.08%). Navedeni podaci zabilježeni su u grafikonu 1. Unutar tjedan dana od operacije, kod 5 pasa (38.46%) zabilježena je *umjerena* frekvencija regurgitacije, dok je kod 1 psa (7.69%) bila *jaka* i zahtijevala veterinarsku pomoć. Prethodno spomenuti podaci prikazani su u tablici 3.

Grafikon 1. Klasifikacija regurgitacije prije i nakon kirurškog zahvata (n=6)



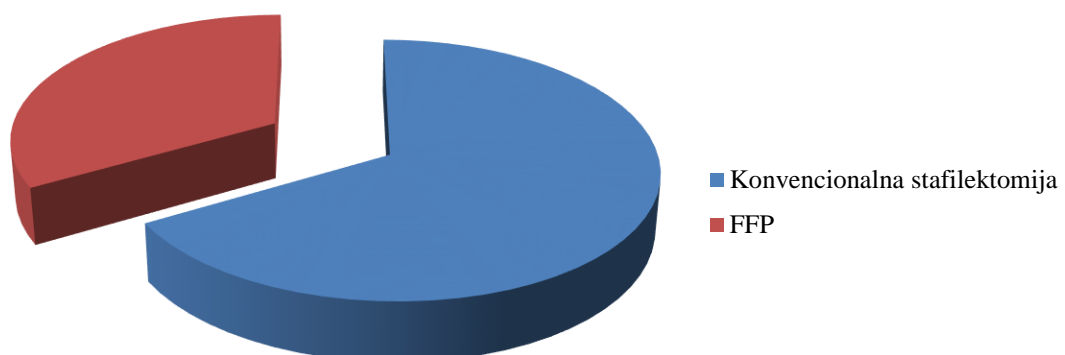
Tablica 3. Trajanje postoperacijske regurgitacije (n=6)	
BEZ	0
BLAGA	0
UMJERENA	5
JAKA/OZBILJNA	1
Ukupno	6

Definicija pojedine frekvencije postoperacijske regurgitacije: *blaga* je definirana kao ona u trajanju do 48h postoperacijski, jedva primjetna vlasniku, nije opasna po život; *umjerena* je definirana kao ona u trajanju duže od 48h do 4 dana postoperacijski, lako prepoznatljiva vlasniku te česta ili uznemiravajuća za životinju; *jaka* je definirana kao ona u trajanju dulje od 5 dana postoperacijski, moguća opasnost po život, zahtijevala veterinarsku pomoć.

Od šest pasa kod kojih je došlo do pojave postoperacijske regurgitacije, kod njih četiri primijenjena je konvencionalna stafilektomija, a kod njih dvoje primijenjena je FFP što je prikazano u grafikonu 2. Nakon operacije, probavni znakovi klasificirani su na *ocjena 1* kod četiri pasa (30.77%), *ocjena 2* kod jednog psa (7.69%) i *ocjena 3* kod jednog psa (7.69%), a rezultati su prikazani u grafikonu 1.

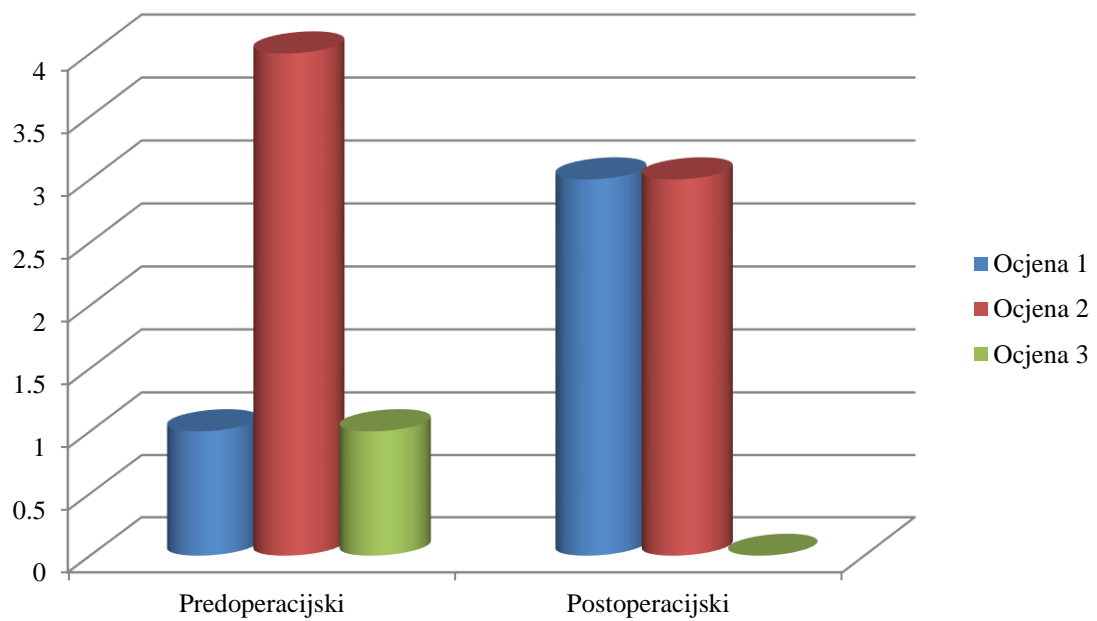
U trenutku razgovora s vlasnicima, kod 2 psa je došlo do umjerenog poboljšanja probavnih znakova, kod 2 psa je došlo do izrazitog poboljšanja probavnih znakova, kod 1 psa nije bilo poboljšanja probavnih znakova te kod 1 je došlo do pogoršanja probavnih znakova.

Grafikon 2. Pojava postoperacijske regurgitacije nakon dvije tehnike stafilektomije (n=6)



U grafikonu 3. prikazana je klasifikacija dišnih znakova prije i nakon kirurškog liječenja brahiocefaličnog sindroma. Prije operacije, dišni znakovi klasificirani su na *ocjena 1* kod jednog psa (7.69%), *ocjena 2* kod četiri pasa (30.77%) i *ocjena 3* kod jednog psa (7.69%), a nakon operacije na *ocjena 1* kod tri psa (23.08%), *ocjena 2* kod tri psa (23.08%) i *ocjena 3* kod nijednog psa.

Grafikon 3. Klasifikacija dišnih znakova prije i nakon kirurškog zahvata (n=6)



## 6. RASPRAVA

Probavni poremećaji u brahiocefaličnih pasa vjerojatno su povezani s anatomskim abnormalnostima gornjih dišnih putova (PONCET i sur., 2005; DUPRÉ i HEIDENREICH, 2016), no etiopatogeneza i korelacija između probavnih i dišnih poremećaja još uvijek nije utvrđena (KAYE i sur., 2018). Pretpostavlja se da negativni intratorakalni tlak izazvan prilikom udisaja doprinosi gastroezofagealnom refluksu, a posljedično i razvoju regurgitacije ili povraćanja (HARDIE i sur., 1998; HUNT i sur., 2002).

Regurgitacija, definirana kao pasivni refluks prethodno progutanog sadržaja iz jednjaka, česta je komplikacija nakon operacije (TORREZ i HUNT, 2006), a bila je najčešća komplikacija i u našem istraživanju. To vjerojatno utječe na visoku incidenciju bolesti gornjeg dijela probavnog sustava u brahiocefaličnih pasmina (PONCET i sur., 2005).

Rezultati Kaye i sur. (2018) prikazuju da francuski buldozi zahvaćeni BS-om imaju veću prevalenciju predoperacijske regurgitacije i povraćanja (98%) u usporedbi s engleskim buldozima (58%) i mopsevima (16%), što je u skladu s prethodnim istraživanjima (ROEDLER i sur., 2013; HAIMEL i DUPRÉ, 2015). Naši rezultati potvrđuju prethodna istraživanja te je veća prevalencija zabilježena u francuskih i engleskih buldoga u odnosu na ostale brahiocefalične pasmine pasa.

U primarne abnormalnosti brahiocefaličnog sindroma ubraja se produljeno meko nepce što je bio slučaj i u ovome istraživanju (100%). Produljeno meko nepce i sužene nosnice anatomske su abnormalnosti koje se obično rješavaju kirurški, a postoji nekoliko kirurških tehnika za rinoplastiku i stafilektomiju kojima je cilj smanjiti otpor dišnih putova. Zabilježeno je značajno poboljšanje probavnih i dišnih znakova uslijed kirurške korekcije opstrukcija dišnih putova (HAIMEL i DUPRÉ, 2015). Naši rezultati pokazuju smanjenje probavnih znakova nakon operacije dišnih putova u svih brahiocefaličnih pasa, ali posebno u francuskih i engleskih buldoga.

Produljeno meko nepce također može pokazivati prekomjernu debljinu za koju se smatra da uzrokuje sužavanje i opstrukciju nazo(oro)farinksa što dodatno pridonosi dišnim poremećajima (FINDJI I DUPRÉ, 2007). FFP stanjuje meko nepce izrezujući veći dio vezivnog i mišićnog tkiva odgovornog za njegovu prekomjernu debljinu, a time

rješava orofaringealnu i nazofaringealnu opstrukciju. Iako se u literaturi rijetko navodi, pretjerano debelo meko nepce sve češće biva prisutno kod brahiocefaličnih pasmina. Učestalost varira između pasmina, no potrebno je provesti daljnja istraživanja kako bi se potvrdilo ovo zapažanje.

*Folded flap* palatoplastika u kombinaciji s korekcijom suženih nosnica sigurna je i učinkovita kirurška tehnika kod pasa liječenih od BS-a, što je ustanovljeno u retrospektivnom istraživanju kod 55 pasa (FINDJI i DUPRÉ, 2008). Rezultati našeg istraživanja u skladu su s rezultatima ovoga istraživanja, no nedostatak je bio mali broj pacijenata koji su uključeni u ovo istraživanje.

Haimel i Dupré (2015) izvjestili su u svome istraživanju razvoj nekroze kod jednog psa nakon primijenjene *Folded flap* palatoplastike što je u konačnici moglo dovesti do aspiracije iz zaraženog materijala. Pretpostavlja se da je za to bilo odgovorno vaskularno oštećenje uslijed previše tankog ili predugog presavijenog dijela nepca. Međutim, skraćivanje prevelikog dijela mekog nepca dovodi do prekratkog nepca i posljedičnog sinusitisa, rinitisa i regurgitacije (TRAPPLER i MOORE, 2011). Rezultati našeg istraživanja i istraživanje od Findji i Dupré (2008) navode kako FFP nije povezana s rizikom od pojave regurgitacije.

Na odabir kirurške korekcije produljenog mekog nepca mogu utjecati preferencije kirurga. Prilikom ekscizije viška mekog nepca potrebno je pravilno procijeniti koliki dio mekog nepca je optimalno ukloniti. Ukoliko se ukloni premalo tkiva sprječava se kretanje epiglotisa u fiziološki položaj te se na taj način ne olakšava opstrukcija dišnoga trakta i životinja može nastaviti pokazivati dišne znakove. S druge strane, uklanjanje previše tkiva može dovesti do komplikacija kao što su aspiracija, sinusitis i rinitis. Iz toga proizlazi da nepravilno izvedena tehnika može dovesti do pojava komplikacija kao što je pojava postoperacijske regurgitacije. Naši rezultati pokazuju kako izvedba jedne od tehnike stafilektomije nije imala utjecaj na pojavnost regurgitacije iz čega se može zaključiti da su bile izvedene pravilno.

Prethodna istraživanja pokazala su poboljšanje probavnih i dišnih znakova kod pasa uslijed kirurške korekcije anatomskih abnormalnosti povezanih s brahiocefaličnim sindromom, no sama etiopatogeneza još uvijek nije razjašnjena (HAIMEL i DUPRÉ, 2015). Nije bilo značajne razlike u pojavnosti postoperacijske regurgitacije između konvencionalne i inovativne kirurške tehnike u ispitanjoj grupi pasa.

Dosadašnja istraživanja pokazuju da stafilaktomija i resekcija nosnica poboljšavaju stupanj intratorakalnog tlaka u dišnim putovima tijekom inspiratorne faze disanja (DUPRÉ i HEIDENREICH, 2016). Smanjenje tlakova smanjuje gastroezofagealni refluks pa se smatra da bi to mogao biti razlog smanjenja probavnih znakova nakon operacije dišnih putova (HARDIE i sur., 1998; HUNT i sur., 2002). U istraživanoj populaciji pasa sveukupno je smanjena pojava i frekvencija postoperacijske regurgitacije nakon kirurškog liječenja brahiocefaličnog sindroma. Iz toga proizlazi kako je stafilaktomija bitan dio liječenja brahiocefaličnog sindroma.

Postoji nekoliko ograničenja prisutnih u ovome istraživanju. Telefonsko anketiranje vlasnika je subjektivno te se ocjenjivanje probavnih znakova (PONCET i sur., 2005) oslanja na sposobnost vlasnika da prepozna i razlikuje znakove regurgitacije ili povraćanja i zatim ih točno prijavi. Sukladno tome, učestalost i težina regurgitacije može biti podcijenjena ili precijenjena.

Broj pasa koji su imali postoperacijske komplikacije u našem istraživanju, odnosno došlo je do pojave postoperacijske regurgitacije, nije bio značajan između kirurških tehnika. Iz toga proizlazi da nema poveznice između stafilaktomije i postoperacijske regurgitacije.

Rezultati pokazuju da poboljšanje probavnih znakova nakon korektivnih operacija brahiocefaličnog sindroma razlikuje se među pasminama, ali ne i među odabirom tehnike stafilaktomije jer su rezultati u oba slučajeva bili podjednaki, odnosno došlo je do poboljšanja probavnih poremećaja zajedno s dišnim. Nakon korekcije anatomskih abnormalnosti koje dovode do opstrukcije gornjeg dišnog trakta došlo je do poboljšanja dišnih znakova, ali i probavnih znakova.



## 7. ZAKLJUČAK

*Folded flap* palatoplastika kirurška je tehnika kojom se rješavaju sve komponente opstrukcije dišnoga trakta uzrokovane produljenim mekim nepcem te u usporedbi s konvencionalnim kirurškim tehnikama, materijal za šivanje postavlja se rostralnije i samim time dalje od ždrijela što rezultira manjom postoperacijskom upalom i edemom ždrijela. Unatoč brojnim prednostima, ne postoji značajnija razlika u pojavi postoperacijske regurgitacije kod inovativne kirurške tehnike u odnosu na konvencionalnu. Kako bi se dobili točniji rezultati i kako bi se dokazalo ima li tehnika stafilektomije utjecaj na ozbiljnost i pojavnost regurgitacije potrebno je provesti istraživanje na većem broju pacijenata. Ovim istraživanjem dokazano je da nakon obje kirurške tehnike stafilektomije dolazi do poboljšanja probavnih poremećaja, odnosno regurgitacije ukoliko su izvedene pravilno. Korekcijom anatomskih abnormalnosti koje dovode do opstrukcije gornjeg dišnoga trakta došlo je do poboljšanja dišnih znakova, ali i probavnih znakova i to neovisno o tome koja kirurška tehnika se primijenila.

## 8. LITERATURA

- DOWNING, F., S. GIBSON (2018): Anaesthesia of brachycephalic dogs. *Journal of Small Animal Practice*, str. 3-7.
- DUPRÉ, G. (2008): Brachycephalic Syndrome: New Knowledge, New Treatments. Preuzeto s <https://www.vin.com>
- DUPRÉ, G., D. HEIDENREICH (2016): Brachycephalic Syndrome. *Veterinary Clinics of North America: Small Animal Practice*, str. 692.
- DUPRÉ, G., G. HAIMEL (2015): Brachycephalic airway syndrome: a comparative study between pugs and French bulldogs. *Journal of Small Animal Practice*, 56, 714.
- FINDJI, L., G. DUPRÉ (2007): Folded flap palatoplasty for treatment of elongated soft palates in 55 dogs. *European Journal of Companion Animal Practice*, str. 57-59.
- FINDJI, L., G. DUPRÉ (2013): Brachycephalic syndrome: Innovative Surgical Techniques. *Clinitian's Brief*, str. 79.
- KAYE, B.M., L. RUTHERFORD, D.J. PERRIDGE, G. HAAR (2018): Relationship between brachycephalic airway syndrome and gastrointestinal signs in three breeds of dogs. *Journal of Small Animal Practice*, 59: 670.
- KÓNIG, H. E., H-G. LIEBICH (2009): Probavni sustav (apparatus digestorius). U: *Anatomija domaćih sisavaca. (Zobundžija M., K. Babić, V. Gjurčević Kantura, ured.)*, Slap, Zagreb, str. 311-312.
- LIU, N.C., G.U. OECHTERING, V.J. ADAMS, L. KALMAR, D.R. SARGAN, J.F. LADLOW (2017): Outcomes and prognostic factors of surgical treatments for brachycephalic obstructive airway syndrome in 3 breeds. *Veterinary Surgery*, 46, 271-272.
- LODATO, D., J. MAUTERER (2015): Corrective Surgery: Dogs with Brachycephalic Airway Syndrome. Preuzeto s: <https://todaysveterinarypractice.com/corrective-surgery-dogs-with-brachycephalic-airway-syndrome> (13. rujna, 2020.)

PONCET, C.M., G.P. DUPRÉ, V.G. FREICHE, M.M. ESTRADA, Y.A. POUBANNE, B.M. BOUVY (2005): Prevalence of gastrointestinal tract lesions in 73 brachycephalic dogs with upper respiratory syndrome, *Journal of Small Animal Practice*, 46: 273,278.

PRATSCHKE, K. (2014): Current thinking about brachycephalic syndrome: more than just airways, *Companion animals*. 19(2):71.

SHAVER, S.L., L.A. BARBUR, D.A. JIMENEZ, B.M. BRAINARD, K.K. CORNELL, M.G. RADLINSKY, C.W. SCHMIEDT (2017): Evaluation of Gastroesophageal Reflux in Anesthetized Dogs with Brachycephalic Syndrome, *American Animal Hospital Association*. 53(1):1-2.

ŠMIT, I., R. BECK, I. JOVIĆ, I. MAYER, M. CRNOGAJ, D. POTOČNJAK (2016): Najčešći gastrointestinalni simptomi u pasa i njihovo značenje u svakodnevnoj kliničkoj praksi. *Veterinarska stanica : znanstveno-stručni veterinarski časopis* 47(2), 139-149.

TORREZ, C.V., G.B. HUNT (2006): Results of surgical correction of abnormalities associated with brachycephalic airway obstruction syndrome in dogs in Australia. *Journal of Small Animal Practice*, 47, 152.

TRAPPLER, M., K.W. MOORE (svibanj, 2011): Canine Brachycephalic Airway Syndrome: Surgical Management. *Medi Media Animal Health*, str. 2-4.

WOODLANDS, C. (2018, 2. prosinca). Perioperative care of the brachycephalic patient and surgical management of brachycephalic obstructive airways syndrome. Preuzeto s <https://www.theveterinarynurse.com/>

# USPOREDBA POSTOPERACIJSKE REGURGITACIJE U PASA NAKON DVIJE TEHNIKE STAFILEKTOMIJE KOD LIJEČENJA BRAHIOCEFALIČNOG SINDROMA

Marcela Nađ  
Veterinarski fakultet Sveučilišta u Zagrebu

## 9. SAŽETAK

Brahiocefalični sindrom je oboljenje koje prvenstveno obilježavaju simptomi od strane dišnog sustava. Razvija se zbog različitih nasljednih anatomskih abnormalnosti, a primarno one uključuju sužene nosne otvore, produljeno i zadebljalo meko nepce te izvrnute laringealne vrećice. Najčešće zahvaćene pasmine su mops, francuski i engleski buldog te bostonski terijer. Osim dišnih simptoma česti su i probavni simptomi, a oni najčešće uključuju disfagiju, povraćanje ili regurgitaciju te ptijalizam. Produljeno meko nepce jedna je od primarnih komponenata brahiocefaličnog sindroma, koje svojom pretjeranom duljinom i debljinom uzrokuje opstrukciju dišnih putova. Cilj korekcije produljenog mekog nepca je skraćivanje mekog nepca jednostavnom resekcijom kaudalnog dijela, a sam kirurški postupak naziva se stafilektomija. Opisano je nekoliko kirurških tehnika korekcije produljenog mekog nepca. Najčešće su izvođene konvencionalne kirurške tehnike, no u današnje vrijeme sve se češće primjenjuje i inovativna kirurška tehnika, odnosno *Folded flap* palatoplastika čija je prednost u rješavanju triju komponenata opstrukcije uzrokovane produljenim mekim nepcem: laringealne, nazofaringealne i orofaringealne opstrukcije. U ovome radu ispitivat će se ima li tehnika stafilektomije utjecaj na pojavu, odnosno ozbiljnost regurgitacije. Ispitivana populacija životinja podijeljena je u dvije skupine. U skupini 1 primijenjena je konvencionalna stafilektomija, a u skupini 2 inovativna stafilektomija, odnosno FFP. Pojavnost postoperacijske regurgitacije praćena je telefonskim anketiranjem vlasnika, a na temelju dobivenih podataka probavni znakovi ocijenjeni su prema bodovnom sustavu Ponceta i sur. (2005). Na temelju dobivenih rezultata može se zaključiti da je u obje ispitane skupine došlo do poboljšanja dišnih znakova, ali i probavnih, neovisno o tome koja kirurška tehnika stafilektomije se primijenila.

Ključne riječi: brahiocefalični sindrom, regurgitacija, stafilektomija, *Folded flap* palatoplastika

# **COMPARISON OF POSTOPERATIVE REGURGITATION IN DOGS AFTER TWO STAFILECTOMY TECHNIQUES IN THE TREATMENT OF BRACHIOCEPHALIC SYNDROME**

Marcela Nađ

Faculty of Veterinary Medicine, University of Zagreb

## **10. SUMMARY**

Brachycephalic syndrome is a disease that is primarily characterized by symptoms by the respiratory system. It develops due to various hereditary anatomical abnormalities, and they primarily include stenotic nares, elongated and thickened soft palate, and everted laryngeal sacculi. The most commonly affected breeds are the pug, French and English bulldog and Boston terrier. Further, digestive symptoms are also common and include dysphagia, vomiting or regurgitation, and ptyalism. Elongated soft palate is one of the primary components of brachiocephalic syndrome, which with its excessive length and thickness causes airway obstruction. The purpose of correction of the elongated soft palate is to shorten the soft palate by simple resection of the caudal part, and the surgical procedure is called staphylectomy. It has been described several surgical techniques for the correction of the elongated soft palate and the most commonly performed are conventional surgical techniques. Nowadays, an innovative surgical technique- Folded flap palatoplasty, is increasingly used. In this study, it will be examined whether the staphylectomy technique has an impact on the occurrence or severity of regurgitation. The dog population was divided into the two groups, those who underwent conventional staphylectomy and those who underwent FFP. The incidence of postoperative regurgitation was monitored by telephone survey of the owner, and based on the obtained data the digestive signs were evaluated according to the point system of Poncet et al. (2005). In conclusion, in both examined groups there was an improvement in respiratory signs as well as digestive ones, regardless of which surgical staphylectomy technique was applied.

Keywords: Brachycephalic syndrome, regurgitation, staphylectomy, Folded flap palatoplasty

## **11. ŽIVOTOPIS**

Rođena sam 30. svibnja 1995. godine u Zagrebu. Osnovnoškolsko obrazovanje završila sam u Osnovnoj školi Ivan Benković u Dugom Selu. Srednjoškolsko obrazovanje završila sam u Srednjoj školi Dugo Selo, nakon čega 2014. godine upisujem Veterinarski fakultet Sveučilišta u Zagrebu. Na drugoj godini fakulteta uključujem se u fakultetske aktivnosti te počinjem volontirati na Reptilomaniji+, edukativnoj izložbi egzotičnih životinja, u sklopu Udruge Studenata Veterinarske Medicine "Equus".