

Komparativna analiza citoloških i histopatoloških karakteristika melanocitnih tumora pasa

Vuković, Sunčana

Master's thesis / Diplomski rad

2021

Degree Grantor / Ustanova koja je dodijelila akademski / stručni stupanj: **University of Zagreb, Faculty of Veterinary Medicine / Sveučilište u Zagrebu, Veterinarski fakultet**

Permanent link / Trajna poveznica: <https://um.nsk.hr/um:nbn:hr:178:719195>

Rights / Prava: [In copyright](#) / [Zaštićeno autorskim pravom.](#)

Download date / Datum preuzimanja: **2024-07-15**



Repository / Repozitorij:

[Repository of Faculty of Veterinary Medicine -
Repository of PHD, master's thesis](#)



**SVEUČILIŠTE U ZAGREBU
VETERINARSKI FAKULTET**

Sunčana Vuković

**Komparativna analiza citoloških i histopatoloških karakteristika
melanocitnih tumora pasa**

Diplomski rad
Zagreb, 2021.

VETERINARSKI FAKULTET SVEUČILIŠTA U ZAGREBU
ZAVOD ZA VETERINARSKU PATOLOGIJU

Predstojnik Zavoda za veterinarsku patologiju:

izv. prof. dr. sc. Marko Hohšteter

Mentori: izv. prof. dr. sc. Marko Hohšteter

dr. sc. Lidija Medven Zagradišnik

Članovi povjerenstva za obranu diplomskog rada:

1. doc. dr. sc. Ivan-Conrado Šoštarić-Zuckermann
2. izv. prof. dr. sc. Marko Hohšteter
3. dr. sc. Lidija Medven Zagradišnik
4. prof. dr. sc. Branka Artuković (zamjena)

ZAHVALA

Zahvaljujem se izv. prof. dr. sc. Marko Hohšteter i dr. sc. Lidija Medven Zagradišnik na uloženom trudu, pomoći i strpljenju tijekom izrade ovog diplomskog rada te ostalim zaposlenicima Zavoda za veterinarsku patologiju.

Zahvaljujem se svojim prijateljima i kolegama na podršci i savjetima koje su mi pružali.

Ponajviše zahvaljujem mojoj obitelji, posebno roditeljima Suzani i Mihaelu te braći Antoniu i Mihaelu koji su uvijek bili uz mene. Hvala im na razumijevanju i ogromnoj podršci jer bez njih sve ovo ne bi bilo moguće.

SADRŽAJ

1. UVOD	1
2. PREGLED LITERATURE	2
2.1. Oralni melanomi pasa	3
2.1.1. Pasminska, dobna i spolna predispozicija oralnih melanoma	3
2.1.2. Citološke karakteristike oralnih melanoma	4
2.1.3. Histopatološke karakteristike oralnih melanoma.....	4
2.1.4. Metastaze oralnih melanoma i preživljavanje.....	5
2.1.5. Tretiranje oralnih melanoma i njihovih metastaza	5
2.2. Kutani melanomi pasa	7
2.2.1. Dobna i pasminska predispozicija kutanih melanoma	8
2.2.2. Citološke karakteristike kutanih melanoma	8
2.2.3. Histopatološke karakteristike kutanih melanoma.....	9
2.2.4. Metastaze kutanih melanoma i preživljavanje.....	9
2.2.5. Tretiranje kutanih melanoma i njihovih metastaza	10
2.3. Melanocitomi pasa	12
2.3.1. Pasminska, dobna i spolna predispozicija melanocitoma	12
2.3.2. Citološke karakteristike melanocitoma.....	13
2.3.3. Histopatološke karakteristike melanocitoma	13
2.3.4. Tretiranje melanocitoma	14
3. MATERIJALI I METODE	15
3.1. Materijali i metode	15
3.2. Statistička obrada podataka	15
4. REZULTATI	16
4.1. Učestalost s obzirom na pasminu, dob i spol	16
4.2. Citološka pretraga	21
4.3. Patohistološka pretraga	23
5. RASPRAVA	28
5.1. Pasminska, spolna, dobna distribucija	28
5.2. Citološka pretraga	28
5.3. Patohistološka pretraga	30
6. ZAKLJUČAK	32
7. POPIS LITERATURE	33
8. SAŽETAK	39
9. SUMMARY	40
10. ŽIVOTOPIS	41
11.DODATAK	42

POPIS PRILOGA

SLIKE:

Slika 1. Prikaz citološkog izgleda oralnog melanoma, pas, May – Grünwald Giemsa x 40

Slika 2. Prikaz oralnog amelanotičnog melanoma, pas, HE x 40

Slika 3. Prikaz citološkog izgleda kutanog melanoma, pas, May – Grünwald Giemsa x 20

Slika 4. Prikaz kožnog melanoma, pas, HE x 40

Slika 5. Prikaz kožnog melanocitoma, pas, HE x 40

GRAFIKONI:

Grafikon 1. Prikaz pasminske distribucije svih životinja

Grafikon 2. Prikaz zastupljenosti spolova u svim slučajevima (n=63)

Grafikon 3. Prikaz pasminske distribucije pasa kojima je dijagnosticiran melanocitni tumor (n=21)

Grafikon 4. Prikaz zastupljenosti spolova kojima je dijagnosticiran melanocitni tumor (n=21)

Grafikon 5. Prikaz pasminske distribucije pasa kojima je dijagnosticiran melanom (n=18)

TABLICE:

Tablica 1. Prikaz pasminske, spolne i dobne distribucije (n=63)

Tablica 2. Prikaz pasminske, spolne, dobne distribucije te dijagnoze (n=21)

Tablica 3. Prikaz ukupnog broja preparata i dijagnoze

Tablica 4. Prikaz rezultata citološke pretrage

Tablica 5. Prikaz rezultata patohistološke pretrage

Tablica 6. Prikaz broja melanocitoma

Tablica 7. Prikaz pasmina, dobi i spola jedinki, dijagnoze citološke pretrage te histološke pretrage

Tablica 8. Prikaz dijagnosticiranih melanocitnih neoplazija, pasmina, dobi i spola jedinki

Tablica 9. Prikaz sveukupnih podataka pasmina, dobi, spola te dijagnoze (n=63)

1. UVOD

Melanocitni tumori su česti tumori kože i sluznica pasa. Tumori koji su porijekla kožnih melanocita najčešće pokazuju dobroćudno biološko ponašanje, dok su tumori sluznica, posebice melanomi oralne sluznice, većinom izrazito zloćudnog karaktera. Postoje brojna istraživanja ovih tumora kod ljudi dok su u veterinarskoj medicini ona u manjem opsegu. Kao i kod drugih tumora, kod melanoma su istraživanja usmjerena prema boljem razumijevanju tumorskog ponašanja zbog poboljšanja dijagnostike i liječenja. U ovom istraživanju su analizirane karakteristike citoloških i histopatoloških dijagnostičkih pretraga odnosno utvrđivana je pouzdanost citološke metode u dijagnostici melanocitnih neoplazija. Dobiveni podaci i spoznaje će se koristiti u svrhu poboljšanja citološke i histopatološke dijagnostike melanocitnog tumora kod pasa. Istraživanje se provelo na arhivskim citološkim i histopatološkim preparatima Zavoda za veterinarsku patologiju Veterinarskog fakulteta Sveučilišta u Zagrebu.

2. PREGLED LITERATURE

Melanocitni tumori se javljaju kod velikog broja domaćih životinja te ih se klasificira kao maligne i benigne neoplazije. Kad je riječ o malignim melanocitnim neoplazijama kože, radi se o vrlo razornim bolestima koja se često dijagnosticiraju kod ljudi i pasa te spadaju u prosjeku od 0,8% - 2% svih tumora kože. Česta su novotvorina kod pasa koja čini 4 do 7% neoplastičnih lezija općenito i do 7% svih zloćudnih tumora. Najčešće se nalaze u usnoj šupljini, na usnama, koži i digitalnom području te drugim dijelovima kože (TEXIERA i sur., 2010.; RESENDE i sur., 2015.) Biološko ponašanje ovih tumora često je povezano s njihovim smještajem. Preko 85% melanocitnih lezija koje su smještene na koži obraslom dlakom su opisane kao neoplazije dobroćudnog ponašanja (RESENDE i sur., 2015.).

Prema Grabareviću, (2002.) tumor se može okarakterizirati kao novotvorenina koja nekontrolirano i neformirano raste u odnosu na okolno tkivo, funkcionalno i morfološki podsjeća na stanice iz kojih je nastala, ali ne obavlja korisne funkcije za organizam, štoviše, šteti normalnom funkcioniranju organizma. Maligni melanocitni tumori, koji se nazivaju melanomi, svakim danom u veterinarskoj medicini dobivaju sve veće značenje, ponajviše u smislu komparativne onkologije. U odnosu na maligne, benigni melanocitni tumori se nazivaju melanocitomi (GOLDSCHMIDT i HENDRICK, 2002.).

Melanomi su kod ljudi i životinja neuroektodermalnog podrijetla te imaju sposobnost proizvodnje smeđeg pigmenta melanina (BERGMAN i sur. 2007.). Melanociti se pronalaze u koži, oku te epitelu sluznica i moždanim ovojnicama. U humanoj medicini istraživanja su pokazala podudarnost u promjenama broja gena te u njihovim strukturnim i funkcionalnim mutacijama melanoma (HERNANDEZ i sur., 2018.).

Učestalost melanocitnih tumora je veća na koži, gdje su oni najčešće benigni, dok su oni u usnoj šupljini najčešće malignog biološkog ponašanja (RAMOS - VARA i sur., 2000.; CURTIN i sur., 2005.; TEXIERA i sur., 2010.; OMHOLT i sur., 2011.; LYU i sur., 2015.). Ponašanje melanocitnih novotvorina je varijabilno i ovisi o mjestu, veličini i histopatološkim značajkama određenog tumora (GRIMES i sur., 2017.). Nije uočena spolna predispozicija u melanocitnim neoplazijama iako postoje istraživanja u kojim su mužjaci učestaliji pacijenti. Također, češći su pacijenti crne dlake te srednje do starije dobi (TEIXEIRA i sur., 2010.; MILLER i sur., 2013). Veliki dijagnostički izazov predstavljaju amelanotični tumori s obzirom na to da citološki i histološki mogu podsjećati na druge tumore, najčešće na limfome,

nediferencirane karcinome i sarkome (RAMOS - VARA i sur., 2000.; NISHIYA i sur., 2016). Metastaze se često nalaze na regionalnim limfnim čvorovima i plućima, ali se mogu naći i na organima kao što su mozak, srce i slezena (RESENDE i sur., 2015.). Lokalno liječenje u smislu kirurške ekscizije se pokazalo kao najučinkovitiji, a ujedno i primarni način liječenja melanocitnih tumora.

2.1. Oralni melanomi pasa

Neoplazije u usnoj šupljini čine oko 5% od ukupnog broja tumora kod pasa, dok se oralni melanom smatra najučestalijim malignim tumorom usne šupljine kod istih. Oni se pojavljuju na gingivi, sluznici obraza, usnama i tvrdom nepcu (FELIZZOLA i sur., 1999.; BERGMAN i sur. 2007.; GELBERG, 2017.; UZAL i sur., 2017.).

2.1.1. Pasminka, dobna i spolna predispozicija oralnih melanoma

Smatra se da su za razvoj melanocitnih neoplazija predisponirani psi starije dobi (RAMOS - VARA i sur., 2000.; MILLANTA i sur. 2002.). Istraživanja ukazuju da ne postoji sigurna potvrda spolne predispozicije (NISHIYA i sur., 2016.) iako su autori uočili povećan broj oralnih melanoma kod mužjaka (FELIZZOLA i sur., 1999.; MILLANTA i sur., 2002.; SMITH i sur., 2002.). Smatra se da su melanomi češći kod pasmina nižeg rasta te kod onih s tamnom dlakom i/ili pigmentiranom sluznicom (RAMOS - VARA i sur., 2000.). Znanstvenici se ne slažu u potpunosti vezano za učestalost neoplazija kod pojedinih pasmina. Modiano i sur. (1999.) smatraju da je rasprostranjenost veća kod čistokrvnih pasa, poput škotskih i bostonskih terijera, crnih koker španijela, jazavčara, minijaturnih pudlica, chow chowsa (RAMOS - VARA i sur., 2000.), njemačkih ovčara (FELIZZOLA i sur., 1999.), zlatnih retrivera te irskih setera (MODIANO i sur., 1999.). Međutim, pojedini znanstvenici su mišljenja da je sve veća učestalost pojavljivanja melanocitnih tumora kod pasa križane pasmine (TEIXEIRA i sur., 2010.).

2.1.2. Citološke karakteristike oralnih melanoma

Citološki razmaz oralnog melanoma se sastoji od neoplastičnih stanica okruglog do poligonalnog, vretenastog ili kombiniranog oblika sa prisutnom anizokariozom i anizocitozom (GRIFFITHS i sur., 1984.; PRZEŹDZIECKI i sur., 2015.; MUNDAY i sur., 2017.). Stanice su često pomiješane s krvlju, limfoidnim stanicama ili nekrotičnim stanicama (GRIFFITHS i sur., 1984.; MURALI i sur., 2007.). Ponekad se unutar tumorskih stanica mogu uočiti granule melanina, no u brojnim slučajevima ih nije moguće uočiti što otežava citološku dijagnostiku (WHITBREAD, 2015.; MUNDAY i sur., 2017.) (Slika 1.).

2.1.3. Histopatološke karakteristike oralnih melanoma

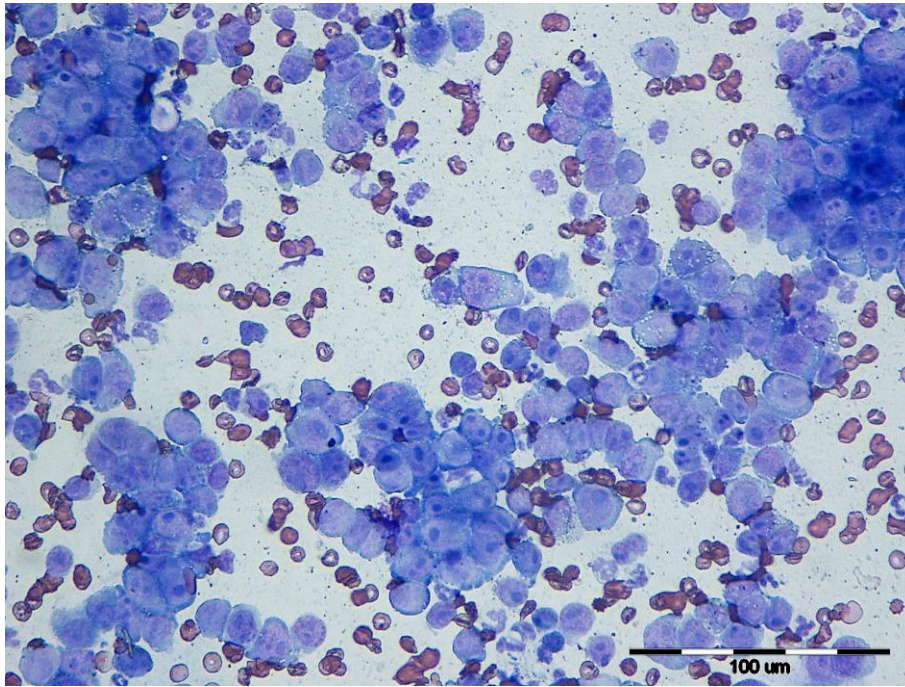
Stupanj pigmentacije ovih tumora znatno varira, a mnogi su barem djelomično amelanotični, što znači da u citoplazmi tumorskih stanica nije prisutan melanin. Kada se otkriju, melanomi su obično promjera 3 do 4 cm. Brzo rastu, stoga je u njima često prisutna tumorska nekroza i ulceracije. Također, često invadiraju kosti gingive. Histološki izgled melanoma razlikuje se od dobro diferenciranog visoko pigmentiranog do izrazito anaplastičnog amelanotičnog tipa. Anaplastični melanociti mogu pokazivati spojnu aktivnost, infiltrirajući spoj između bazalnih epitelnih stanica i submukoze. (Slika 2.). U nekim tumorima dominiraju okrugle stanice jasnih granica s velikom jezgrom i obilnom citoplazmom. Međutim, neoplastične stanice mogu biti i vretenaste s ovalnim jezgrama koje sadrže male jezgre. Ipak, najčešći tip melanoma sadrži kombinaciju okruglastih (tzv. epiteloidnih) stanica i vretenastih stanica. Koštana i hrskavična metaplazija može biti prisutna kod nekih melanoma. U svrhu procjene stanične morfologije visoko pigmentirane melanome je nužno izbijeliti. S druge strane, kod amelanotičnih tumora neophodna je imunohistokemijska pretraga za potvrdu dijagnoze melanoma, a najčešće korišteno protutijelo je Melan A. Melanomi s mitotskim indeksom $<4/10$ velikog povećanja mikroskopa (VPM) uglavnom odgovaraju tumorima niskog stupnja malignosti, a oni s mitotskim indeksom $\geq 4/10$ VPM povezani su sa malignijim biološkim ponašanjem (MUNDAY i sur., 2017.).

2.1.4. Metastaze oralnih melanoma i preživljavanje

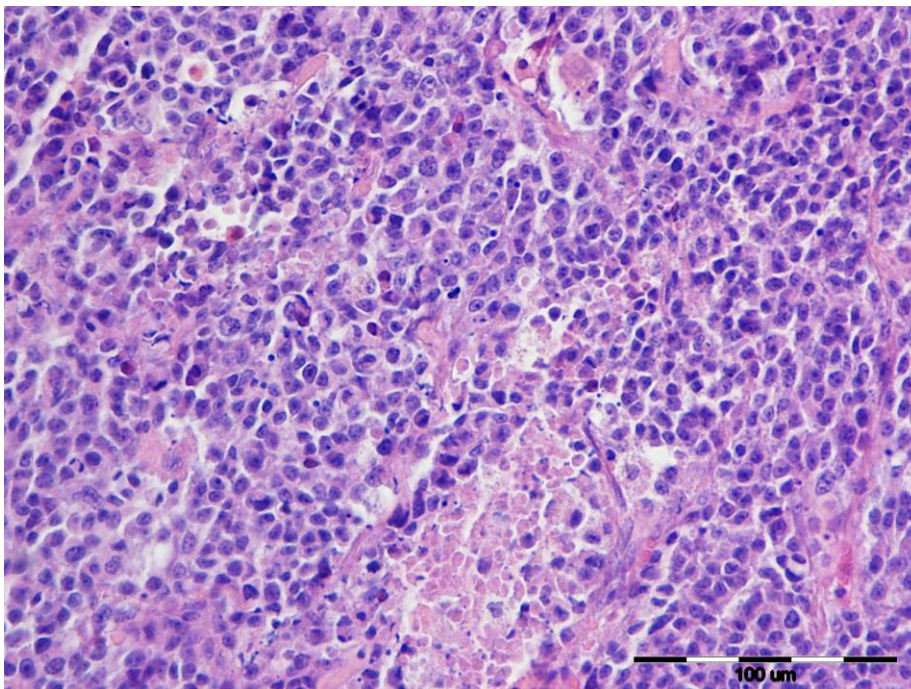
Oralni melanom pasa se smatra izuzetno malignim tumorom s visokim stupnjem lokalne invazivnosti i velikom metastatskom sklonošću. Otkriveno je da veličina primarnog tumora djeluje prognostički izrazito negativno na stopu preživljavanja. Klinički tijek bolesti temelji se na veličini tumora i podijeljen je u četiri stadija. Stadij I podrazumijeva tumore veličine manje od 2 cm u promjeru, stadiju II pridijeljeni su tumori od 2 do 4 cm, dok se u stadiju III smatraju tumori veličine 4 ili više cm. Stadij IV čine tumori s udaljenim metastazama. Srednje vrijeme preživljavanja za pse koji su kirurški liječeni iznosi otprilike 17 do 18 mjeseci kod stadija I, 5 do 6 mjeseci kod stadija II i 3 mjeseca kod stadija III. Prognostički čimbenici uključuju utvrđivanje stadija bolesti, veličine, prisutnost metastaza i histopatoloških značajki tumora (BERGMAN, 2007.).

2.1.5. Tretiranje oralnih melanoma i njihovih metastaza

Oralni melanomi se mogu tretirati lokalno, odnosno lokalno kontrolirati. Idealan način terapije je potpuno kirurško uklanjanje. Oralni melanomi koji se nalaze u blizini kostiju tretiraju se djelomičnom mandibulektomijom ili maksilektomijom. Iako su sami zahvati vrlo invazivni, životinje ih obično dobro podnose (SAROWITZ i sur., 2017.). Bitno je naglasiti da je uputno odstraniti limfne čvorove prilikom kirurškog uklanjanja, posebice kod oralnih tumora (NISHIYA i sur., 2016.). Kod uznapredovalijih slučajeva se preporučuje kombinacija radijacijskog zračenja te kirurškog odstranjivanja (BROOKS, 2009.). U slučaju metastaziranja (tj. kada je pacijent u stadiju IV), potrebno je opsežnije liječenje, odnosno potrebno je započeti kemoterapijsko tretiranje. Prema dosadašnjim istraživanjima, utvrdilo se da melanomi kod pasa te njegove metastaze različito reagiraju na radijacijsko zračenje i kemoterapiju (BROOKS, 2009.). Sve učestalija su istraživanja koja vode prema imunoterapeutskom tretiranju tumora. Terapeutske vakcine, koje će aktivirati imunski odgovor, pokazuju perspektivnu strategiju terapijanja melanoma (BERGMAN i sur., 2003.).



Slika 1. Prikaz citološkog izgleda oralnog melanoma, pas, May – Grünwald Giemsa x 40
Izvor: Arhiva Zavoda za veterinarsku patologiju, Veterinarski fakultet Sveučilišta u Zagrebu



Slika 2. Prikaz oralnog amelanotičnog melanoma, pas, HE x 40
Izvor: Arhiva Zavoda za veterinarsku patologiju, Veterinarski fakultet Sveučilišta u Zagrebu

2.2. Kutani melanomi pasa

U odnosu na oralne melanome pasa, kutani melanomi su rjeđi i manje agresivni, s izuzetkom melanoma koji se razvijaju na mukokutanim spojevima (SMITH i sur., 2002.; BROOKS, 2009.; SPANGLER i KASS, 2006.).

Etiologija kutanih melanoma je još uvijek nejasna te se smatra da može biti povezana s nekoliko čimbenika, kao što su srodstvo, trauma, kemijska izloženost, hormoni i genetska osjetljivost. Budući da se ovi tumori javljaju prvenstveno u područjima kože obrasle dlakom ili u usnoj šupljini, pretpostavka je se da izlaganje ionizirajućem sunčevom zračenju nije povezano s psećim melanomom, za razliku od ljudi (VAIL i sur., 2007.).

Na koži rastu benigne verzije melanocitnih tumora koji se nazivaju melanocitomi. Takvi tipovi tvorbi su najčešće dobro ograničeni. Benigni tumori ne invadiraju u okolno tkivo te ne metastaziraju, dok se maligni ponašaju suprotno (MC GAVIN i sur., 2008.). Benigni melanocitomi kože su obično pojedinačni, mali, pigmentirani, čvrsti i ne ulaze u dublje tkivne strukture. Maligni melanomi imaju karakteristike brzo rastućih tumora i često su ulcerirani i pigmentirani: sive, smeđe ili crne boje (GOLDSCHMITH i HENDRICK, 2002). Najčešća mjesta melanocitoma su lice (u blizini kapaka), trup i ekstremiteti. Maligni melanomi se najčešće nalaze na glavi, koži trbuha i skrotumu.

Kada se pojave metastaze, prvenstveno su zahvaćeni limfni čvorovi te vrlo često pluća (SMITH i sur., 2002.). Važno je nakon uklanjanja naizgled benigne tvorbe imati na umu da je moguće da se radi o malignom tumoru te je potrebno analizirati sve uklonjene tumore, i pigmentirane i nepigmentirane. Postoje određena istraživanja koja ukazuju na mogućnost da se kutani melanomi koji se nalaze unutar 1 cm od ruba sluznice (poput usta) ponašaju zloćudnije nego što njihova histološka slika ukazuje (BROOKS, 2009.).

Dijagnostika melanocitnog tumora kod pasa često je zahtjevna budući da je veliki broj neoplastičnih lezija prilično sličan po svome kliničkom i histološkom izgledu, što uključuje slabo diferencirane karcinome, sarkome, limfome i plazmacitome (RAMOS-VARA, 2000.). Teže je histološki razlučiti maligne kožne novotvorine od benignih novotvorina u odnosu na razlučivanje novotvorina usne šupljine ili usana (SMEDLEY i sur., 2011.). Dijagnoza se obično temelji na citološkoj pretrazi uzoraka dobivenih punkcijom tankom iglom ("Fine Needle Aspiration", FNA), no za definitivnu potvrdu i utvrđivanje

zloćudnog potencijala neoplazije je neophodna histopatološka pretraga (VAIL i sur., 2007.). Najpouzdaniji histološki kriterij je mitotski indeks, vrijednost definirana kao ukupan broj mitozu uočenih na deset vidnih polja svjetlosnog mikroskopa velikog povećanja, što daje točnost od 90% (RESENDE i sur., 2015.).

2.2.1. Dobna i pasminska predispozicija kutanih melanoma

Sve pasmine pasa imaju podjednaku predispoziciju za razvijanje melanocitnih tumora (MC GAVIN i sur., 2008). Međutim, maligni melanomi se češće viđaju kod pasa s jako pigmentiranom kožom. Predisponirane pasmine uključuju škotskog terijera, pudla, zlatnog retrievera, jazavčara, koker španijela, minijaturnog pudla, chow chowa i Gordon Settera (GOLDSCHMIDT i HENDRICK, 2002.; BERGMAN i sur., 2013.). Kožni melanocitni tumori su najčešći kod starijih pasa (prosječna dob od 9 godina) (VAIL i sur., 2007.). Međutim, dob nije povezana s kliničkim ishodom pacijenta i vremenom preživljavanja (SMEDLEY i sur., 2011.). Vezano uz spolnu predispoziciju, dosadašnja istraživanja ne ukazuju da postoji povećana učestalost obzirom na spol životinje (SCHULTHEISS, 2006.; SPANGLER i KASS, 2006.; RESENDE i sur., 2015.).

2.2.2. Citološke karakteristike kutanih melanoma

Citološki razmaz kutanih melanoma se sastoji od atipičnih stanica koje mogu biti okruglog, poligonalnog, ili vretenastog oblika (RESENDE i sur., 2015.). Prisutan je pleomorfizam te nuklearna atipija. U citoplazmi se nalaze granule melanina. Ovisno o tipu stanica, količina granula varira. Okrugle i epiteloidne stanice posjeduju određenu količinu, dok vretenaste stanice veoma rijetko posjeduju granule melanina (RESENDE i sur., 2015.). Tumorske stanice kutanih melanoma su nerijetko, kao i oralne, pomiješane s limfoidnim, krvnim ili nekrotičnim stanicama (MURALI i sur., 2007.) (Slika 3.). Smatra se da se citološkom pretragom ne može uočiti razlika između benignih i malignih melanoma te se u tom slučaju preporuča provođenje histopatološke pretrage (VAIL i sur., 2007.; WHITBREAD, 2015.).

2.2.3. Histopatološke karakteristike kutanih melanoma

Kutani melanomi većinom se sastoje od vretenastih, okruglih do poligonalnih i/ili epiteloidnih stanica. Kao što je prethodno navedeno, vretenaste stanice su slabo pigmentirane, dok okrugle i epiteloidne stanice imaju umjerene do obilne količine melanina (RESENDE i sur., 2015.) (Slika 4.). U melanocitnim neoplazijama kože i oka mitotski indeks (MI) je histološka značajka koja je najvažnija za razlikovanje malignih od dobroćudnih tumora i za predviđanje kliničkog tijeka bolesti. U kožnom melanomu mitotski indeks koji iznosi $>3/10$ VPM je značajno korelirao sa preživljavanjem jedinke (CAMPAGNE i sur., 2013.).

Ostale važne značajke ove vrste neoplastičnih lezija uključuju izraženi stanični pleomorfizam, izraženu nuklearnu atipiju te spojnu aktivnost. Spojna aktivnost odnosi se na proliferaciju neoplastičnih melanocita iz dermisa u epidermis (HARGIS i GINN, 2008.; RESENDE i sur., 2015.) Također, često je prisutna tumorska nekroza i ulceracija (Slika 4.). Dermalni melanomi se na osnovi histopatološkog izgleda mogu podijeliti i u podskupine vretenastih i dezmoplastičnih melanoma (RESENDE i sur., 2015.).

Kožni maligni melanomi pasa se mogu znatno razlikovati po izgledu, bez obzira na lokaciju. Melanomi su obično asimetrični. Promjer melanoma varira od 1 do 10 centimetara (srednji raspon je 1 do 3 cm), ali to nije pouzdan pokazatelj malignosti (GOLDSCHMIDT i HENDRICK, 2002.; SMEDLEY i sur., 2011.). Boja je promjenjiva u rasponu od sive ili smeđe do crne, crvene ili čak tamnoplave (SMITH i sur., 2002). Veći su često ulcerirani (SMITH i sur., 2002), a ovi tumori mogu duboko prodrijeti u potkožno tkivo (GOLDSCHMIDT i HENDRICK, 2002.).

2.2.4. Metastaze kutanih melanoma i preživljavanje

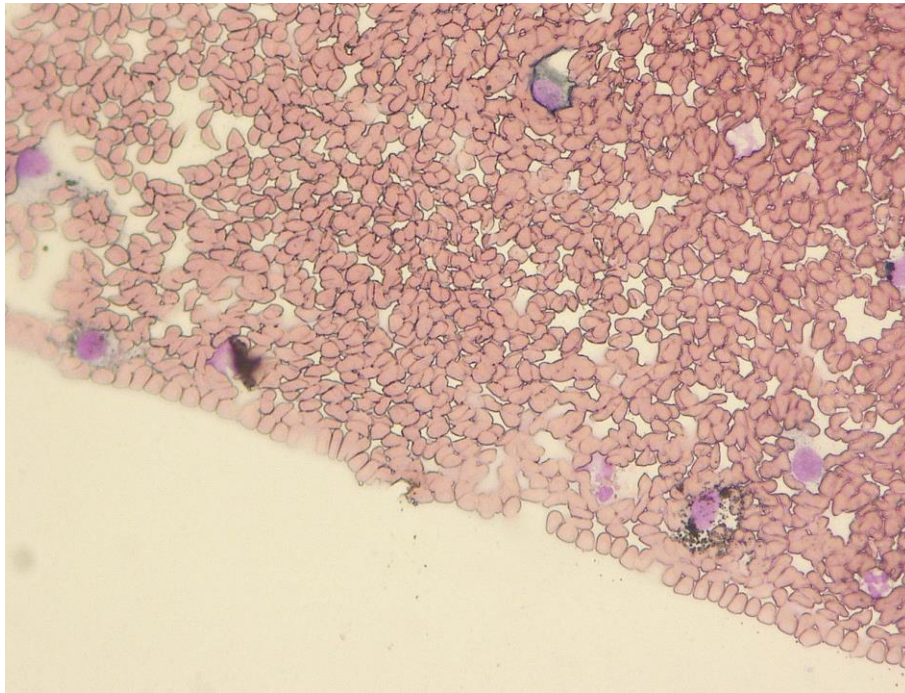
Metastaze se često nalaze u regionalnim limfnim čvorovima i plućima, ali često mogu biti zahvaćeni mozak, srce i slezena (RESENDE i sur., 2015.). Zbog širenja metastaza regionalni limfni čvorovi su najčešće procjenjivana mjesta (SMITH i sur., 2002.). Kriteriji malignosti koji nam pokazuju zloćudnije biološko ponašanje su izražena anizokarioza i nuklearni pleomorfizam te prisutnost velikih i atipičnih nukleolusa (RESENDE i sur., 2015.). Mitotski indeks je najpouzdaniji kriterij u histopatološkoj procjeni, ali nam on nije koristan u citološkoj procjeni.

Sami kutani melanomi se najčešće otkrivaju u kasnoj fazi kada ekscizija rijetko dovodi do potpunog izlječenja te su u toj fazi često već prisutne metastaze u regionalnim limfnim čvorovima (SMITH i sur., 2002.).

2.2.5. Tretiranje kutanih melanoma i njihovih metastaza

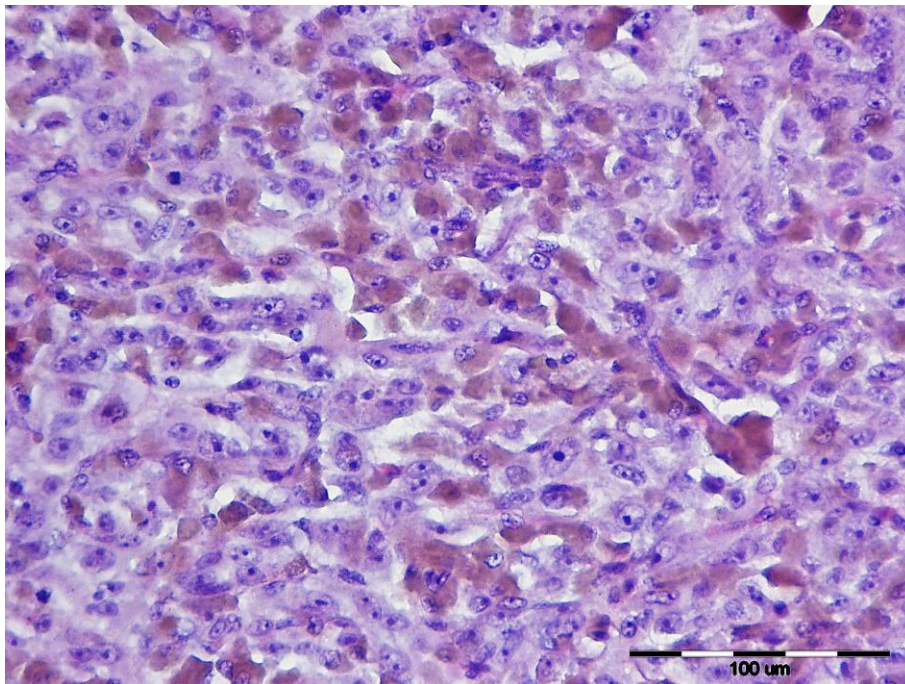
U svrhu liječenja kutanih melanoma, najčešće se poseže za kirurškim uklanjanjem i/ili terapijom radijacijskim zračenjem (MC GAVIN i sur., 2008.; BROCKLEY i sur., (2013); RESENDE i sur., 2015.).

Većina pasa izliječi se potpunom kirurškom ekscizijom, no neke karakteristike tumora poput mitotskog indeksa $\geq 3/10$ VPM prisutnosti nuklearne atipije u $\geq 20\%$ tumorskih stanica, Ki67 indeksa $\geq 15\%$, prisutnosti ulceracija, limfne invazije i širenja tumora izvan dermisa mogu imati negativan utjecaj na prognozu preživljavanja pojedine jedinke (NISHIYA i sur., 2016). U slučaju neuspjelih navedenih načina liječenja, poseže se za kemoterapijom, no postoje podaci o čestoj otpornosti melanoma na kemoterapiju. U svrhu liječenja se provode i brojna istraživanja cjepiva koja bi prevenirala ponovni nastavak tumora na mjestu kirurškog uklanjanja odnosno nastanak tumorskih metastaza (MC GAVIN i sur., 2008.; SMEDLEY i sur., 2011.). Terapija koja najviše obećava je cjepivo koje sadrži ksenogenetsku humanu DNA tirozinazu, a ovo cjepivo izaziva minimalnu lokalnu reakciju bez znakova sistemske toksičnosti i sjajnim kliničkim odgovorom sa značajnim povećanjem vremena preživljavanja (BERMAN i sur., 2003.). Iako postoje dobri rezultati, cjepivo još nije dovoljno istraženo te su potrebna dodatna istraživanja o samoj učinkovitosti (MC GAVIN i sur., 2008.; SMEDLEY i sur., 2011.).



Slika 3. Prikaz citološkog izgleda kutanog melanoma, pas, May – Grünwald Giemsa x 20

Izvor: Arhiva Zavoda za veterinarsku patologiju, Veterinarski fakultet Sveučilišta u Zagrebu



Slika 4. Prikaz kožnog melanoma, pas, HE x 40

Izvor: Arhiva Zavoda za veterinarsku patologiju, Veterinarski fakultet Sveučilišta u Zagrebu

2.3. Melanocitomi pasa

Benigne melanocitne neoplazije se nazivaju melanocitomi. Melanocitomi kože se češće dijagnosticiraju od malignih melanoma (VILLALOBOS, 2014.), ali makroskopski se melanocitom ne može razlikovati od malignog melanoma (GOLDSCHMIDT i HENDRICK, 2002.). Prema Vailu, (2007.), većina benignih tumora kože je dobro ograničena, bezbolna, i pomična na podlozi te je prisutan minimalni upalni odgovor. Kod pasa je više od 85% melanocitnih tumora koji nastaju na koži obrasloj dlakom benignog ponašanja.

Melanocitomi su najčešće simetrični, ograničeni te inkapsulirani. Boja im je crna, smeđa ili siva, promjenjive su veličine te je često prisutna alopecija (GROSS i sur., 2005.; HARGIS i GINN, 2008.). Također su prisutna područja pigmentacije te nepigmentirana područja na samom tumoru (GOLDSCHMIDT i HENDRICK, 2002.). Mogu se pojaviti u obliku makula, papula ili egzofiti masa. Većina ima pigmentiranu površinu. Iako su uglavnom pojedinačne, lezije mogu biti višestruke, posebno kod pasmina kod kojih su učestaliji (VILLALOBOS, 2014.). Veličina je u rasponu promjera od 1 do 4 cm (GROSS i sur., 2005.).

Histološki oblici melanocitoma pasa se razlikuju ovisno o prevladavajućem tipu tumorskih stanica (RESENDE i sur., 2015.). Prema Grossu i sur. (2005.), melanocitomi se mogu podijeliti na dermalne, složene, tumore balonizirajućih stanica te sindrom multiplog displastičnog melanocitoma kod pasa. Melanocitomi kože su najčešće intradermalni, dok se veći mogu proširiti u epidermis.

2.3.1. Pasminka, dobna i spolna predispozicija melanocitoma

Smatra se da su za razvoj melanocitoma predisponirani psi starije i srednje dobi (VILLALOBOS, 2014.). Istraživanja ukazuju da je moguća sklonost nastanka kod mužjaka (VILLALOBOS, 2014.). Smatra se da su melanocitomi češći kod pasmina s tamnom dlakom. Znanstvenici smatraju da je rasprostranjenost prisutna kod minijturnih i standardnih šnaucera, dobermanskih pinčeva, zlatnih retrivera, irskih setera i vizslas pasmine pasa (VILLALOBOS, 2014.).

2.3.2. Citološke karakteristike melanocitoma

Benigne melanocitne stanice često imaju povećane, vezikularne jezgre s malim jezgricama. Unatoč velikim jezgrama, nuklearni pleomorfizam je minimalan. Stanice su najčešće vretenastog oblika (VAIL i sur., 2007.). Melanocitomi često sadrže veliku količinu pigmenta unutar citoplazme te je teško u potpunosti procijeniti stanične detalje (BARGER, 2012.).

2.3.3. Histopatološke karakteristike melanocitoma

Melanocitomi su obično sastavljeni od vretenastih stanica raspoređenih u snopove, gnijezda i vrtloge, s umjerenom staničnom koncentracijom i nedostatkom stromalnog kolagena. Benigne melanocitne stanice često imaju povećane, vezikularne jezgre s malim nukleolusima. Unatoč velikim jezgrama, nuklearni pleomorfizam je minimalan (HARGIS i GINN, 2008.). Mitotski indeks je manji nego kod malignih tumora ($<1/10$ VPM), a mitotska atipija se ne opaža. Pojedini radovi ukazuju na to da je mitotski indeks $<3/10$ VPM snažan pokazatelj dobroćudnog ponašanja melanocitnih neoplazija (VAIL i sur., 2007.). Nuklearna morfologija može biti prikrivena velikom količinom pigmenta, a pojedini melanocitomi mogu biti amelanotični. Neki dermalni melanocitomi se sastoje od epiteloidnih ili dendritičnih stanica koje su jako pigmentirane (Slika 5.).

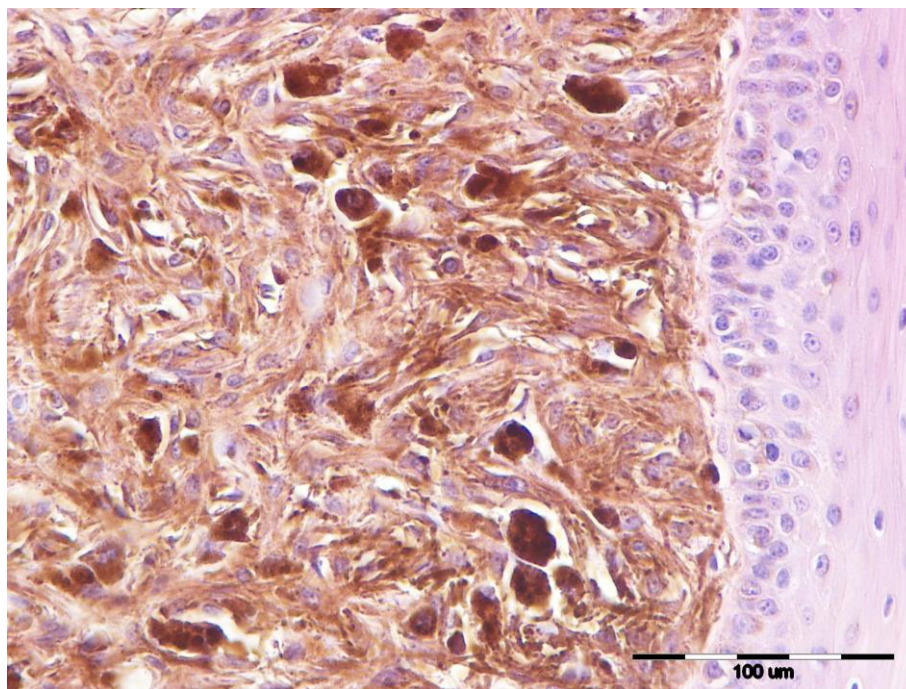
Složeni melanocitom ima klinastu konfiguraciju. Radi se o kombinaciji spojnih i dermalnih komponenti tumora. Tumorske stanice su veoma gusto zbijene u dermisu, dok se u epidermisu nalazi različita količina tumorskih stanica u nakupinama i gnijezdima. Stanice se nalaze na dermalno-epidermalnom spoju i u vanjskom folikularnom zidu pa se takav tip rasta naziva spojna aktivnost (GROSS i sur., 2005.; HARGIS i GINN, 2008.).

Melanocitomi balonizirajućih stanica imaju dermalnu lokalizaciju i pretežno su sastavljeni od velikih okruglih stanica. Često pigmentacija nije dobro uočljiva, međutim, može se otkriti mali broj sitnih granula melanina. Nukleusi su mali, jednoliki i jajoliki, a mitoze se rijetko primjećuju (GOLDSCHMIDT i HENDRICK, 2002.; GROSS i sur., 2005.).

Sindrom multiplih displastičnih melanocitoma histološki (na malom povećanju) podsjeća na složene melanocitome. Prisutna je stanična atipija i više mitoza, a neki od proliferirajućih melanocita imaju nepravilno oblikovane i povećane hiperkromatske jezgre (GROSS i sur., 2005.).

2.3.4. Tretiranje melanocitoma

Melanocitomi kao benigne neoplazije se mogu tretirati potpunim kirurškim uklanjanjem. Takav način liječenja je kurativan. Također, smatra se da, ako uz benignu neoplaziju nije prisutna ulceracija i klinička disfunkcija, nije potrebno uklanjanje neoplazije, pogotovo ako je pacijent starije životne dobi za svoju vrstu (VILLALOBOS, 2014.).



Slika 5 . Prikaz kožnog melanocitoma, pas, HE x 40

Izvor: Arhiva Zavoda za veterinarsku patologiju, Veterinarski fakultet Sveučilišta u Zagrebu

3. MATERIJALI I METODE

3.1. Materijali i metode

Za ovo istraživanje su korišteni arhivski citološki i histopatološki preparati te arhivski citološki i histopatološki nalazi dobiveni tijekom redovitog rutinskog obavljanja obdukcija, citoloških i histopatoloških pretraga na Zavodu za veterinarsku patologiju Veterinarskog fakulteta Sveučilišta u Zagrebu. Vremensko razdoblje unutar kojeg su analizirani uzorci je od 1. siječnja 2013. do 01. ožujka 2020. godine. Preparati koji su se uzimali u obzir su citološki preparati na kojima je postavljena dijagnoza melanom ili je postojala značajna sumnja na melanom. Citološki materijali su prikupljeni metodom FNA. Analizirane su spolne, dobne te pasminske karakteristike pojedine životinje. Analizirani su rezultati citološke i histopatološke pretrage te je utvrđena njihova podudarnost.

3.2. Statistička obrada podataka

Svi su podaci statistički analizirani pomoću računalnog programa MICROSOFT EXCEL 2010. Utvrđivani su postotni udjeli za navedene parametre te su na taj način uspoređivani rezultati citološke i histopatološke pretrage.

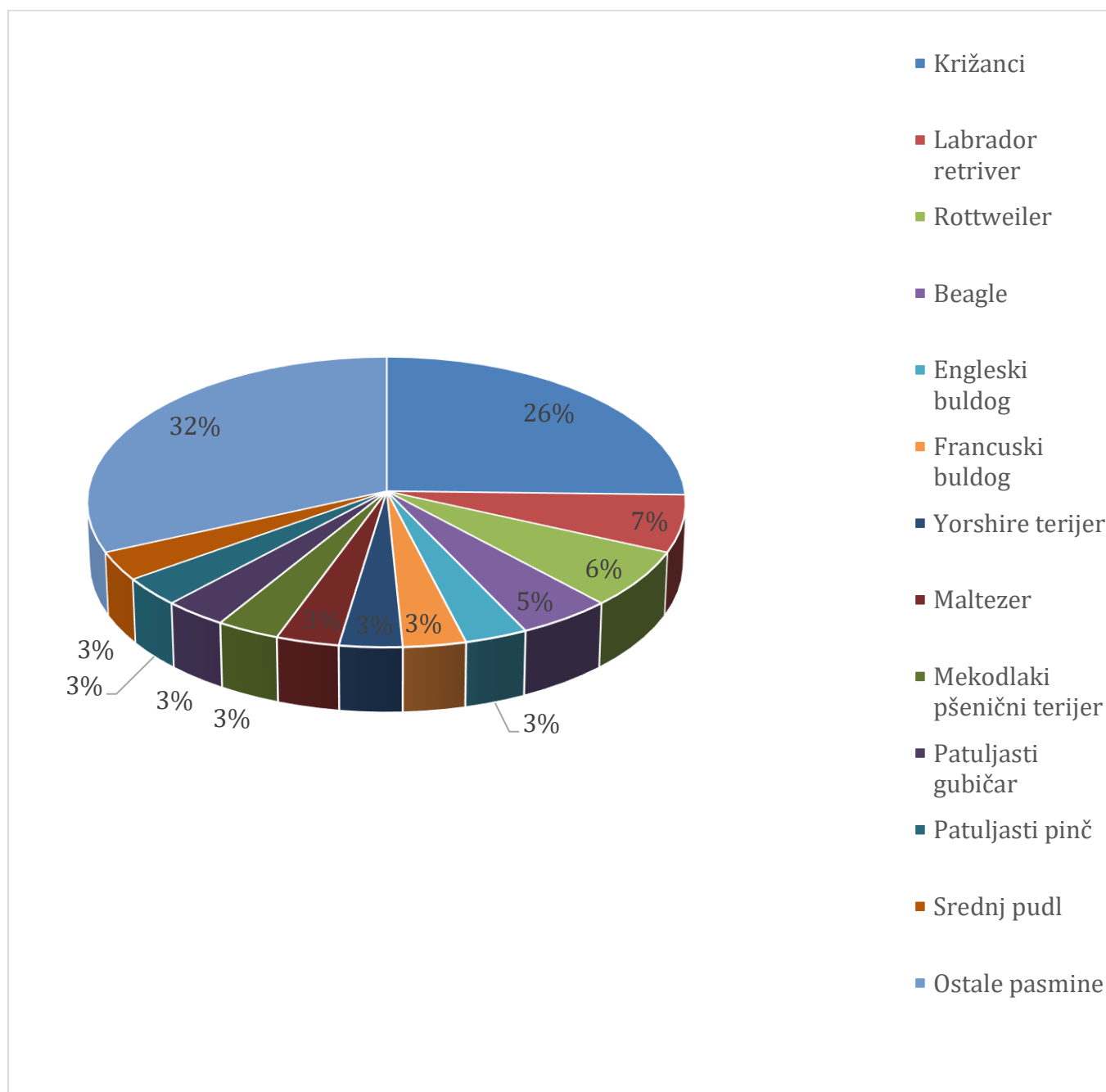
4. REZULTATI

4.1. Učestalost s obzirom na pasminu, dob i spol

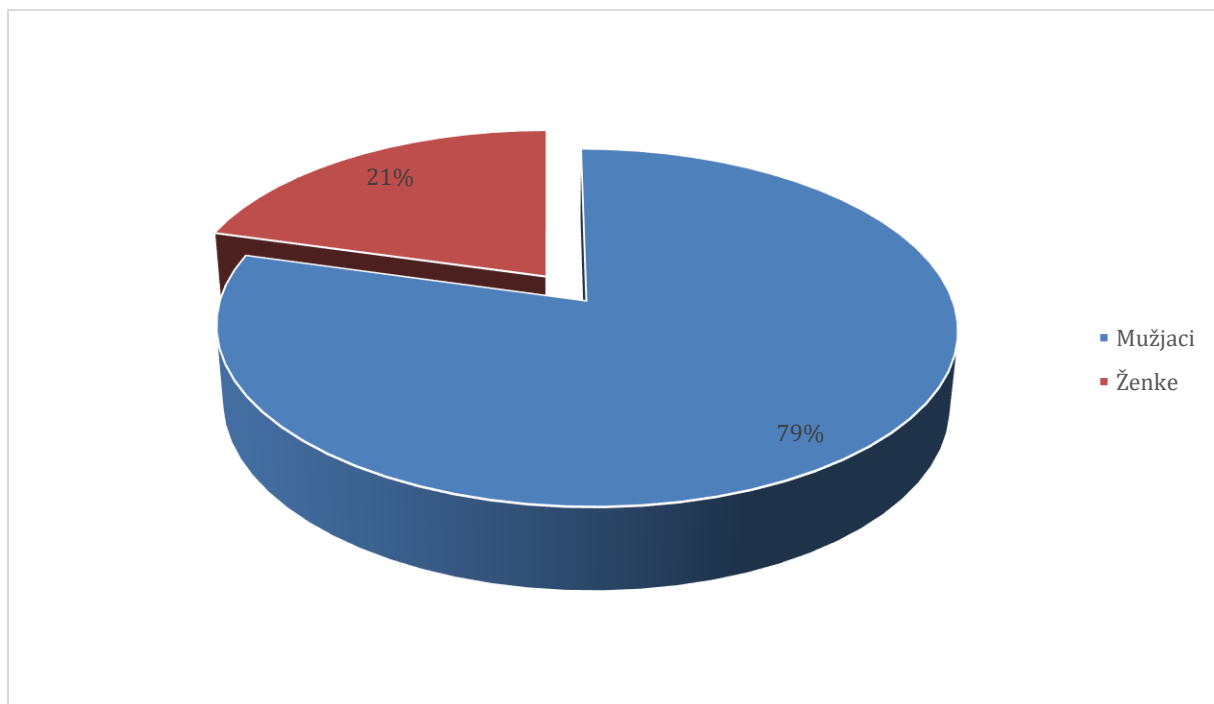
Analiziranim razdobljem je ukupno obuhvaćeno 63 životinja kojoj je citološkom pretragom postavljena dijagnoza ili sumnja na melanocitnu neoplaziju. Navedeni psi su bili 31 različite pasmine (Grafikon 1.). Najučestalije pasmine su bile križana (n = 16, 26 %), labrador retriever (n=4, 7%), rottwailer (n=4, 6%) te beagle (n=3, 5 %) (Grafikon 1.). Životinje su bile starosti od 2 do 15 godina. Prosječna starost iznosila je 10,1 godina. Također, ustanovljeno je da je mužjaka bilo 50 (79 %) a ženki 13 (21%) (Tablica 1., Grafikon 2.).

Tablica 1. Prikaz pasminske, spolne i dobne distribucije (n=63)

Pasmina	Broj jedinki pasmine	Prosječna dob pasmine	Broj mužjaka pasmine	Broj ženki pasmine
Križanac	16	10.81	12	4
Labrador retriever	4	9.25	4	0
Rottweiler	4	10	3	1
Beagle	3	13	3	0
Engleski buldog	2	8	2	0
Francuski buldog	2	7.5	1	1
Yorkshire terijer	2	11.5	2	0
Maltezer	2	10.5	2	0
Mekodlaki pšenični terijer	2	7.5	2	0
Patuljasti gubičar	2	9.5	1	1
Patuljasti pinč	2	13	1	1
Srednji pudl	2	11.5	1	1
Ostali	20	9.6	16	4



Grafikon 1. Prikaz pasminske distribucije svih životinja



Grafikon 2. Prikaz zastupljenosti spolova u svim slučajevima (n=63)

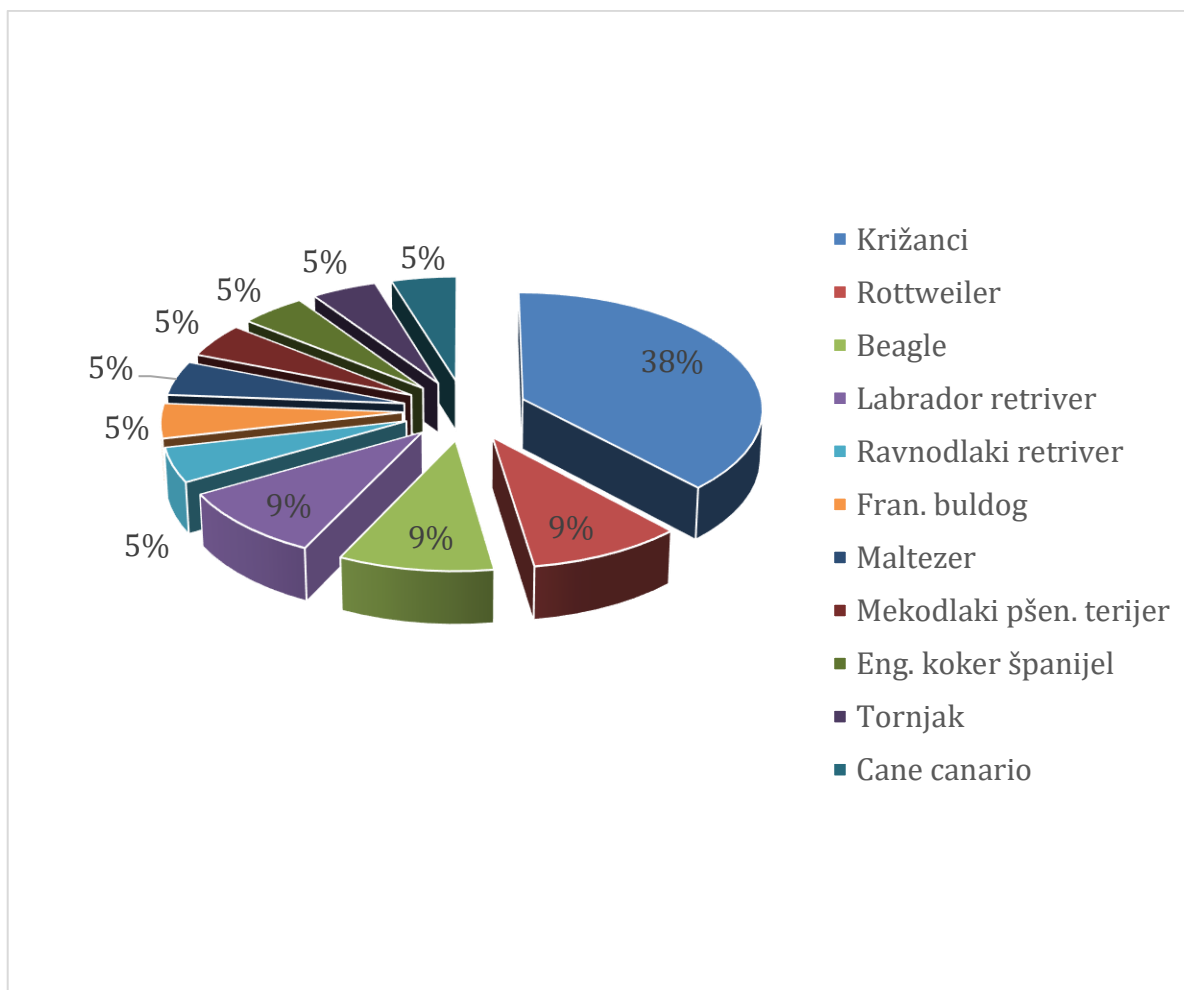
Od prije navedenih 63 uzoraka, u 21 slučaju je postavljena definitivna dijagnoza melanocitne neoplazije. Od toga je dijagnosticirano 18 (86%) melanoma (10 oralnih te 8 kutanih) i 3 (14 %) melanocitoma (Tablica 2.). Najzastupljenije pasmine s dijagnosticiranim melanomima su bile križana (n=10, 38%), rottweiler (n=2, 9%) te beagle (n=2, 9%) (Grafikon 3., Grafikon 5.). S obzirom na starost jedinke, raspon godina je bio od 2 do 15 godina. Prosječna starost iznosila je 9,62 godine. Od ukupnog broja pasa, mužjaka je 17 (81 %), a ženki 4 (19 %) (Grafikon 4.).

Tablica 2. Prikaz pasminske, spolne, dobne distribucije te dijagnoze (n=21)

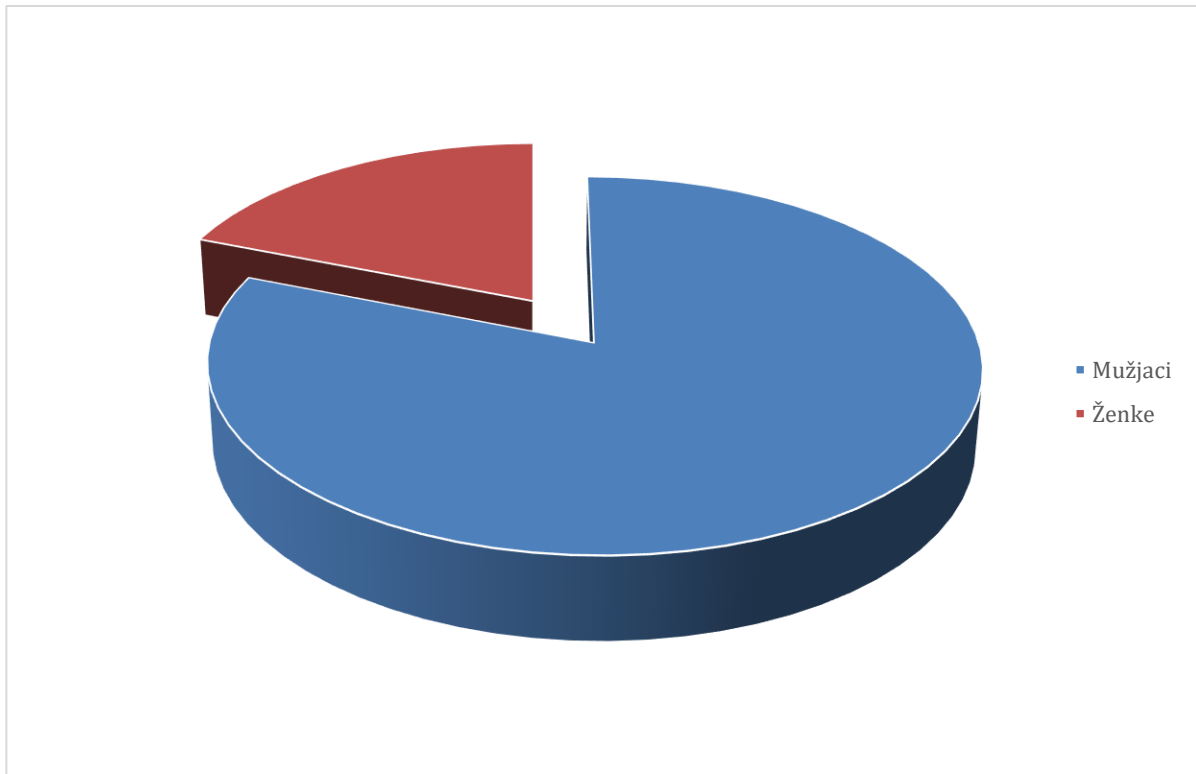
Redni broj jedinke	Pasmina	Dob	Spol	Tip melanoma
1.	Križanac	9	m	Kutani melanom
2.	Križanac	14	m	Oralni melanom
3.	Križanac	5	m	Oralni melanom

4.	Križanac	15	m	Kutani melanom
5.	Križanac	7	m	Kutani melanom
6.	Križanac	14	ž	Oralni melanom
7.	Križanac	6	ž	Dermalni melanocitom
8.	Križanac	10	m	Dermalni melanocitom
9.	Rottweiler	11	m	Kutani melanom
10.	Rottweiler	8	ž	Kutani melanom
11.	Beagle	12	m	Oralni melanom
12.	Beagle	15	m	Oralni melanom
13.	Labrador retriver	10	m	Oralni melanom
14.	Labrador retriver	7	m	Dermalni melanocitom
15.	Ravnodlaki retriver	9	m	Oralni melanom
16.	Francuski buldog	2	m	Kutani melanom
17.	Maltezer	11	m	Oralni melanom
18.	Mekodlaki pšenični terijer	7	m	Kutani melanom
19.	Eng. Koker španijel	12	m	Oralni melanom

20.	Tornjak	12	m	Oralni melanom
21.	Cane canario	6	ž	Kutani melanom



Grafikon 3. Prikaz pasminke distribucije pasa kojima je dijagnosticiran melanocitni tumor (n=21)



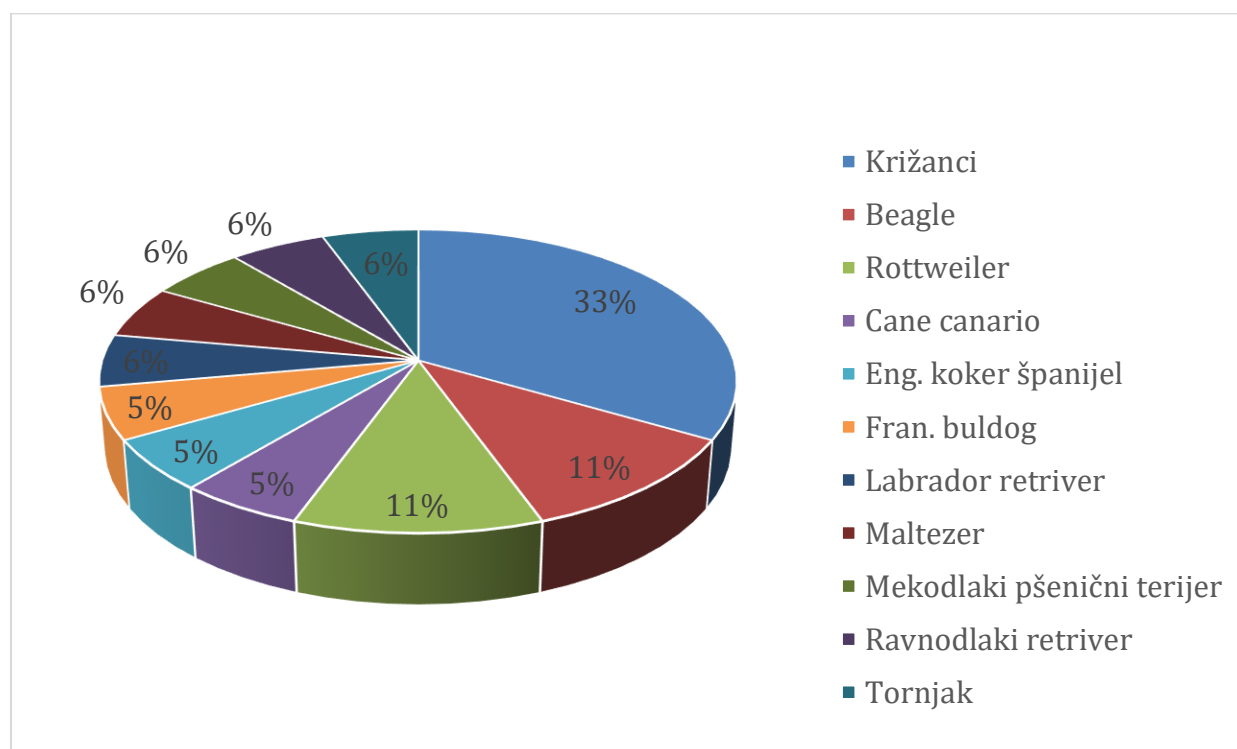
Grafikon 4. Zastupljenost spolova kod pasa kojima je dijagnosticiran melanocitni tumor (n=21)

4.2. Citološka pretraga

Od ukupnog broja životinja kojima je odrađena citološka pretraga (n=63), u 52 slučaja postavljena je sumnja na melanocitnu neoplaziju, a u 11 slučajeva je citološki nalaz bio jasan te je ovom pretragom postavljena definitivna dijagnoza melanoma (kutani/oralni) bez potrebe za histopatološkom pretragom (Tablica 3., Tablica 4.). U prethodno navedena 52 slučaja je preporučena histopatološka pretraga za postavljanje definitivne dijagnoze. U tri slučaja kod kojih je postavljena definitivna dijagnoza melanoma citološkom pretragom, uzorci tkiva su poslani na dodatnu histopatološku pretragu te je njome potvrđena dijagnoza. (Tablica 7.)

Tablica 3. Prikaz ukupnog broja preparata i dijagnoze

Ukupan broj preparata	63
Ukupan broj melanocitnih neoplazija	21
Ukupan broj melanocitoma	3
Ukupan broj melanoma	18
Oralni melanomi	10
Kutani melanomi	8
Broj preparata bez dijagnoze /nisu melanomi	42



Grafikon 5. Prikaz pasminske distribucije pasa kojima je dijagnosticiran melanom (n=18)

Tablica 4. Prikaz rezultata citološke pretrage

Sveukupan broj citoloških preparata	63
Citološki preparati sa sumnjom na melanocitni tumor	52
Citološki preparati- citološkom pretragom dijagnosticiran melanom	11

4.3. Patohistološka pretraga

Patohistološka pretraga je obavljena u 22 slučaja, od toga su 3 slučaja bila od životinja s citološki postavljenom definitivnom dijagnozom melanoma, a u 19 slučajeva je histopatološka pretraga obavljena na uzorcima životinja kod kojih je nakon suspektne, citološki postavljene dijagnoze melanocitne neoplazije preporučena histopatološka pretraga. Od ukupno 63 slučaja suspektne melanocitne neoplazije, u 33 slučaja nije postavljena definitivna dijagnoza jer, usprkos preporuci, nije obavljena histopatološka pretraga. U 30 slučajeva se došlo do konačne dijagnoze. Pri tome se do konačne dijagnoze došlo u 8 slučajeva samo na osnovi citološke pretrage, a u 22 slučaja je nakon citološke pretrage obavljena i histopatološka pretraga (Tablica 5.). Kod svih 8 slučajeva (100%) kod kojih je definitivna dijagnoza postavljena samo na osnovi citološke pretrage se radilo o melanomima. U ostala 22 slučaja, u 10 slučajeva (45 %) je postavljena dijagnoza melanoma, u 3 slučaja (14%) je postavljena dijagnoza dermalnog melanocitoma (Tablica 6.), dok se u 9 slučajeva (41%) histopatološkom pretragom utvrdilo da se ne radi o melanocitnoj neoplaziji (Tablica 7., Tablica 8.).

Tablica 5. Prikaz rezultata patohistološke pretrage

Broj slučajeva kojima je obavljena histopatološka pretraga	22
Broj slučajeva kojima nije obavljena histopatološka pretraga	41
Broj pacijenata s citološki utvrđenom ili suspektnom melanocitnom neoplazijom histopatološki postavljena dijagnoza melanoma	10 (3+7)
Broj pacijenata s citološki suspektnom melanocitnom neoplazijom histopatološki postavljena dijagnoza melanocitoma	3
Broj pacijenata s citološki suspektnom melanocitnom neoplazijom kojima je histopatološki opovrgnuta melanocitna neoplazija	9

Tablica 6. Prikaz broja melanocitoma

Pasmina	Dob	Spol	Dijagnoza citološke pretrage	Dijagnoza histološke pretrage	Dijagnoza
križanac	6	ž	suspektna melanocitna neoplazija	melanocitom (dermalni)	melanocitom (dermalni)
križanac	10	m	suspektna melanocitna neoplazija	melanocitom (dermalni)	melanocitom (dermalni)
labrador retriever	7	m	suspektna melanocitna neoplazija	melanocitom (dermalni)	melanocitom (dermalni)

Tablica 7. Prikaz pasmina, dobi i spola jedinki, dijagnoze citološke pretrage te histološke pretrage

Redni broj	Pasmina	Dob	Spol	Dijagnoza citološke pretrage	Dijagnoza histološke pretrage	Dijagnoza
1.	beagle	15	m	suspektna melanocitna neoplazija	melanom	oralni melanom
2.	beagle	12	m	melanom	-	oralni melanom
3.	cane canario	6	ž	suspektna melanocitna neoplazija	kutani melanom	kutani melanom
4.	engleski koker španijel	12	m	melanom	-	oralni melanom
5.	francuski buldog	2	m	melanom	melanom	kutani melanom
6.	križanac	14	m	melanom	-	oralni melanom
7.	križanac	14	ž	melanom	-	oralni melanom
8.	križanac	15	m	melanom	melanom	kutani melanom
9.	križanac	6	ž	suspektna melanocitna neoplazija	melanocitom (dermalni)	melanocitom (dermalni)
10.	križanac	7	m	suspektna melanocitna neoplazija	melanom	kutani melanom
11.	križanac	5	m	suspektna melanocitna neoplazija	melanom	oralni melanom
12.	križanac	10	m	suspektna melanocitna neoplazija	melanocitom (dermalni)	melanocitom (dermalni)

13.	križanac	9	m	melanom	-	kutani melanom
14.	labrador retriver	10	m	melanom	-	oralni melanom
15.	labrador retriver	7	m	suspektna melanocitna neoplazija	melanocitom (dermalni)	melanocitom (dermalni)
16.	maltezer	11	m	melanom	melanom	oralni melanom
17.	mekodlaki pšenični terijer	7	m	melanom	-	kutani melanom
18.	ravnodlaki retriver	9	m	suspektna melanocitna neoplazija	melanom	oralni melanom
19.	rotvajler	11	m	melanom	-	kutani melanom
20.	rotvajler	8	ž	suspektna melanocitna neoplazija	melanom	kutani melanom
21.	tornjak	12	m	suspektna melanocitna neoplazija	melanom	oralni melanom

Tablica 8. Prikaz dijagnosticiranih melanocitnih neoplazija, pasmina, dobi i spola jedinki

Redni broj jedinke	Pasmina	Dob	Spol	Tip melanoc. neoplazije	Odrađena pretraga
1.	Križanac	9	m	Kutani	C
2.	Križanac	14	m	Oralni	C
3.	Križanac	5	m	Oralni	C+H
4.	Križanac	15	m	Kutani	C+H
5.	Križanac	7	m	Kutani	C+H

6.	Križanac	14	ž	Oralni	C
7.	Križanac	6	ž	Melanocitom (dermalni)	C+H
8.	Križanac	10	m	Melanocitom (dermalni)	C+H
9.	Rottweiler	11	m	Kutani	C+H
10.	Rottweiler	8	ž	Kutani	C
11.	Beagle	12	m	Oralni	C+H
12.	Beagle	15	m	Oralni	C
13.	Labrador retriver	10	m	Oralni	C+H
14.	Labrador retriver	7	m	Melanocitom (dermalni)	C+H
15.	Ravnodlaki retriver	9	m	Oralni	C+H
16.	Francuski buldog	2	m	Kutani	C+H
17.	Maltezer	11	m	Oralni	C
18.	Mekodlaki pšenični terijer	7	m	Kutani	C
19.	Eng. Koker španijel	12	m	Oralni	C+H
20.	Tornjak	12	m	Oralni	C+H
21.	Cane canario	6	ž	Kutani	C+H

*- m- muški spol; ž- ženski spol

** - C – citološka pretraga; C+H – citološka + histopatološka pretraga

5. RASPRAVA

5.1. Pasminska, spolna, dobna distribucija

U ovom istraživanju bila su uključena 63 slučaja kojima je obavljena citološka pretraga sa sumnjom na melanocitnu neoplaziju, od kojih je utvrđena melanocitna neoplazija kod 21 slučaja: 18 slučajeva melanoma (10 oralnih te 8 kutanih) te 3 slučaja melanocitoma. Najzastupljenije pasmine su križana, rottweiler te beagle, što se podudara s rezultatima drugih autora (ESPLIN, 2008.; TEIXEIRA i sur., 2010.). Prosječna dob pasa s melanomima iznosi 9,94 godina i odgovara prijašnjim istraživanjima koja pokazuju prosječnu starost od 8 do 12 godina (TEIXEIRA i sur., 2010.; MILLER i sur., 2013.). Spolna distribucija pokazuje puno veći postotak mužjaka, čak 81%, dok ženki ima 19%. Iako se općenito smatra da ne postoji sigurna potvrda spolne predispozicije (NISHIYA i sur., 2016.), drugi su autori uočili povećan broj melanocitnih tumora kod mužjaka (MILLANTA i sur., 2002.; SMITH i sur., 2002.; TEIXEIRA i sur., 2010.; RESENDE i sur., 2015.).

5.2. Citološka pretraga

Citološka pretraga je jedna od veoma preciznih, brzih i isplativih postupaka dijagnostike (GHISLENNI i sur., 2006.; MURALI i sur., 2007.; GRABAREVIĆ, 2016). Koristan je dijagnostički alat za procjenu kožnih i potkožnih neoplazija malih životinja (GHISLENNI i sur., 2006.). Neke od prednosti su brzina, sigurnost te neinvazivnost (GHISLENNI i sur., 2006.; MURALI i sur., 2007.; SIMEONOV, 2010.; GRABAREVIĆ, 2016).

Citološki razmazak melanoma često se sastoji od malog broja izrazito atipičnih stanica pomiješanih s krvlju, limfoidnim stanicama ili nekrotičnim stanicama (MURALI i sur., 2007.). Međutim, često razmaz nije reprezentativan što otežava dijagnostiku. Neki od razloga zbog kojih se preparate ne okarakterizira direktno kao melanocitnu neoplaziju su sljedeći: niska staničnost, degenerativne promjene na stanicama, prisutnost nekroze, cistične promjene, niski stupanj atipije neoplastičnih stanica odnosno nedostatak karakterističnih značajki atipičnih melanocitnih stanica i nedostatak odgovarajućeg uzorka za imunokemijske

pretrage (MURALI i sur., 2007.). Također, melanom može oponašati razne tumore kao što su slabo diferencirani karcinom, limfom i pleomorfni sarkom, posebno kada u leziji nedostaje melanina (PRZEŹDZIECKI i sur., 2015.). Mulari i sur., (2007.) su u njihovom istraživanju pronašli melanin u citološkim preparatima u samo 261 od 944 slučaja melanoma, što čini samo 27,6%.

U ovom je istraživanju utvrđeno 11/63 melanoma citološkom pretragom. Ovakav rezultat je očekivan, a potrebno je naglasiti kako je citološki najjednostavnije dijagnosticirati maligni melanocitni tumor, što ukazuje kako je ova metoda preciznija u slučaju kada tumorske stanice imaju jasne kriterije malignosti. Nije moguće sa sigurnošću utvrditi biološko ponašanje melanocitnih neoplazija kod stanica s vrlo slabo izraženim pleomorfizmom budući da se zna kako dobro diferencirani melanomi mogu imati izrazito maligno ponašanje neovisno o relativno unifomnim stanicama (TYLER i sur., 2008.). U tom slučaju, u ovom se istraživanju samo postavila sumnja na melanocitni tumor (52/63) bez smjernica biološkog ponašanja tvorbe što je u skladu sa smjernicama citološke dijagnostike melanocitnih neoplazija (TYLER i sur., 2008.).

Analizom istraživanja u kojem se ispituje učinkovitost citološke pretrage u dijagnostici metastaza, utvrdilo se da je citološka pretraga (FNA) postupak s velikom dijagnostičkom točnošću i prediktivnom vrijednošću. Ipak, točna dijagnoza može biti izazovna zbog poteškoća u izvedbi, adekvatnosti uzorkovanja i morfoloških značajki staničnog materijala, kao što je prekrivanje tumorskih stanica upalnim infiltratom (GRIFFITHS i sur., 1984.; GHISLENNI i sur. 2006.; MURALI i sur., 2007.; SIMEONOV, 2010.). Unatoč tome što se citološka pretraga smatra orijentacijskom metodom, kod suspektih melanocitnih neoplazija u ovom je istraživanju preporučeno kirurško odstranjivanje neoplazije te je napomenuta mogućnost metastaziranja malignih varijanti melanocitnih neoplazija. Upravo ovakav pristup imali su i autori drugih istraživanja koji su ukazali na mogućnost metastaziranja, što je posljedično dovelo do ozbiljnijeg kirurškog odstranjivanja tvorbe (GRIFFITHS i sur., 1984.; MURALI i sur., 2007.; SIMEONOV, 2010.).

U znanstvenoj zajednici postoji mišljenje da je multidisciplinarni pristup presudan za osigurati točnu dijagnozu (SIMEONOV, 2010.; PRZEŹDZIECKI. i sur., 2015.). Pogreške u citološkim zaključcima mogle bi se izbjeći poboljšanjem tehnika dobivanja i bojenja citološkog materijala (SIMEONOV, 2010.). Bez obzira na mogućnosti citološkog ispitivanja,

dijagnostička vrijednost metode ima svoja ograničenja. Jedna od primarnih nesavršenosti citodijagnostičke punkcije je nemogućnost određivanja točnih anatomskih karakteristika dobivenog materijala. Osnovni zahtjevi za postizanje dobrih rezultata s FNA citologijom su uzorak dobre kvalitete, odgovarajuća suradnja između citologa i kliničara koji bi trebao pružiti cjelovitu povijest bolesti slučaja i snažno poznavanje patologije i citologije (SIMEONOV, 2010.). S druge strane, rezultati citološke dijagnostike su gotovi u kratkom roku, postupak omogućuje isporuku privremenog rezultata kliničaru u vrijeme posjeta pacijenta, što je od velike pomoći u vođenju i ubrzanju naknadnih dijagnostičkih i terapijskih mjera, te u smanjenju troškova (MURALI i sur., 2007.; PRZEŹDZIECKI i sur., 2015.).

5.3. Patohistološka pretraga

Patohistološka dijagnostika melanocitnih neoplazija je jedna od najvažnijih i najučestalijih dijagnostičkih metoda u patologiji (RESENDE i sur, 2015.; FILOSA i FILOSA, 2018.). Glavne značajke malignosti u melanocitnih tumora, poput kapsularne invazije, invazije mekog tkiva i invazije krvnih žila, mogu se identificirati samo patohistološkom pretragom (VAIL i sur., 2007.; WHITBREAD, 2015.; GRABAREVIĆ, 2016).

U ovom istraživanju 22/63 slučaja su podvrgnuta patohistološkoj pretrazi. Broj patohistoloških uzoraka je relativno malen u odnosu na sveukupan broj uzoraka. Moguće da je razlog tome što se vlasnici nakon postavljanja sumnje na melanocitnu neoplaziju odlučuju samo na odstanjivanje tvorbe bez histopatološke pretrage iz finansijskih razloga. Nakon provedene patohistološke pretrage, u 9/22 se slučaja utvrdilo da se ne radi o melanocitnom tumoru. U 13/22 slučajeva je patohistološkom pretragom dijagnosticiran melanocitni tumor, a 3/63 slučaja posjeduju citološku dijagnozu i patohistološku dijagnozu te obje dijagnoze ukazuju da se radi o melanomu. Kod ovih se spomenutih (3) uzoraka uz pomoć patohistološke dijagnostike utvrdila točnost citološke pretrage. Naime, ti su uzorci pokazali 100% točnost citološke pretrage. U istraživanju koje je proveo Ghisleni (2006.) postojalo je 90,9 % (221/243) podudaranja između citološke i histološke dijagnoze. Sumnja postavljena tijekom citološke pretrage da se radi o četiri kutane melanocitne neoplazije je potvrđena patohistološkom pretragom (GHISLENI i sur., 2006.).

Kod 3 pacijenata s citološki suspektom melanocitnom neoplazijom histopatološki je postavljena dijagnoza melanocitoma. Takav rezultat je donekle i očekivan obzirom da je mogućnost raspoznavanja benigne od maligne melanocitne neoplazije pomoću citološke pretrage uglavnom otežana. Smatra se da je veoma teško razlikovati benigne od malignih stanica kod melanocitnih neoplazija (WHITBREAD, 2015.). Naime, benigne melanocitne stanice često imaju povećane, vezikularne jezgre s malim jezgicama dok je nuklearni pleomorfizam minimalan (VAIL i sur., 2007.). Isto tako melanocitomi često sadrže veliku količinu pigmenta unutar citoplazme te je teško u potpunosti procijeniti stanične detalje (BARGER, 2012.). U tom slučaju je presudna patohistološka pretraga koja može determinirati prepoznatljive karakteristike malignih odnosno benignih lezija (NORMAN i sur., 2008.; WHITBREAD, 2015.).

Za (33/63) slučajeva sumnje na melanocitnu neoplaziju citološkom pretragom, nije utvrđena konačna histopatološka dijagnoza. U istraživanju koje je proveo Griffiths (1984.) je zaključeno da se u brojnim slučajevima kliničari oslanjaju samo na citološku dijagnostiku kako bi što prije proveli eksciziju tumora i pravovremenu terapiju, što je potencijalni razlog ne utvrđivanja konačne dijagnoze i u ovom istraživanju.

Histopatološka dijagnostika melanocitnih neoplazija kod pasa može biti izazovna zbog raznolikosti histoloških karakteristika, posebno kada su patolozi suočeni s amelanotičnim ili metastatskim lezijama (RESENDE i sur., 2015.; MUNDAY i sur., 2017.). Uz to, razlikovati benigne i maligne melanocitne tumore nije uvijek lako, stoga je važno daljnje napredovanje u dijagnostici kako bi se što lakše utvrdila konačna dijagnoza i ispravna terapija te konačno uspostavljanje prognoze (RESENDE i sur., 2015.).

Naposljetku, istraživanja u veterinarskoj medicini mogu pomoći napretku humane medicine i obrnuto. S obzirom na to da postoji sličnost melanocitnih neoplazija pasa i ljudi, treba dodatno potaknuti suradnju doktora veterinarske medicine i doktora humane medicine u istraživanju dijagnostičkih metoda navedenih tumora.

6. ZAKLJUČAK

1. Pasminska, dobna i spolna raspodjela melanocitnih tumora pasa u ovom istraživanju odgovara dosadašnjim literaturnim podacima.
2. Citolška pretraga, iako je izazovna zbog različitih morfoloških pojava u preparatima, pokazala je vrijednost kao značajna klinička dijagnostička metoda.
3. Rezultati ovog istraživanja ukazuju da je patohistološka pretraga dijagnostička metoda koja je presudna u donošenju konačne dijagnoze melanocitne neoplazije.
4. Provedeno istraživanje ukazuje na potrebu za daljnjim istraživanjima i poboljšanjima dijagnostike melanocitnih neoplazija kako bi se omogućilo rano otkrivanje te adekvatno liječenje koje će dovesti do produljenja i poboljšanja kvalitete života pasa s melanocitnim neoplazijama.

7. POPIS LITERATURE

BARGER, A. (2012.): Cytology of Neoplasia: An Essential Component of Diagnosis, Today's Veterinary Practice, str. 13-18.

BERGMAN, P.J. (2007): Canine Oral Melanoma. Clin. Tech. Small Anim. Pract. 22, str. 55-60.

BERGMAN, P.J., M.S. KENT, J.P. FARESE (2013): Small Animal Clinical Oncology. 5th ed. Elsevier Saunders; St. Louis, MO, USA, str. 321–334.

BERGMAN, P.J., J. MCKNIGHT, A. NOVOSAD, S. CHARNEY, J. FARRELLY, D. CRAFT, M. WULDERK, Y. JEFFERS, M. SADELAIN, A.E. HOHENHAUS (2003) Long-term survival of dogs with advanced malignant melanoma after DNA vaccination with xenogeneic human tyrosinase: A phase I trial. Clin. Cancer Res. 9, str. 1284–90.

BROCKLEY L.K., M.A. COOPER, P.F. BENNETT (2013): Malignant melanoma in 63 dogs The effect of carboplatin chemotherapy on survival chemotherapy on survival. N. Z. Vet. J. 61, str. 25–31.

BROOKS W. (2009): Malignant Melanoma in Dogs and Cats, Veterinary Partner, Dostupno na: <https://veterinarypartner.vin.com/doc/?id=4952854&pid=19239>

CAMPAGNE, C., S. JULE, C. ALLEAUME, F. BERNEX, J. EZAGAL, S. CHATEAU-JOUBERT, M. ESTRADA, G. AUBIN-HOUZELSTEIN, J.J. PANTHIER, G. EGIDY (2013): Canine melanoma diagnosis: RACK1 as a potential biological marker. Veterinary Pathology, 50, str. 1083-1090.

CURTIN, J.A., J. FRIDLAND, T. KAGESHITA, H.N. PATEL, K.J. BUSAM, H. KUTZNER, K.H. CHO, S. AIBA, E.B. BRÖCKER, P.E. LEBEIT (2005): Distinct sets of genetic alterations in melanoma. *N. Engl. J. Med.* 353, str. 2135–2147.

FELIZZOLA, C. R., A. J. STOPIGLIA, A. J., S. ARAÚJO (1999): Oral tumor sin dogs, clinical aspects, exfoliative cytology and hystopatology, *Ciência Rural*, Santa Maria. 29, str. 499-506.

FILOSA, A., G. FILOSA (2018.): Melanoma Diagnosis: The Importance of Histopathological Report, *Dermatopathology*. 5, str. 41–43.

GELBERG, H. B. (2017): Alimentary System and the Peritoneum, Omentum, Mesentery, and Peritoneal Cavity. U: *Pathologic basis of veterinary disease*. 6th ed. (Zachary, J. F., Ur.), St. Louis, Missouri, Elsevier, str. 324-411.

GHISLENI, G., P. ROCCABIANCA, R., CERUTISTEFANELLO, D., BERTAZZOLO, W., BONFANTI, U., M. CANIATTI (2006): Correlation between fine-needle aspiration cytology and histopathology in the evaluation of cutaneous and subcutaneous masses from dogs and cats, *Veterinary Clinical Pathol.* 35, str. 24 - 35.

GOLDSCHMIDT, M. H., M.J. HENDRICK (2002): Tumors of the skin and soft tissues. In: Meuten D.J., editor. *Tumors in Domestic Animals*. Iowa State Press; Ames, IA, USA, str. 78–83.

GRABAREVIĆ, Ž. (2016.): Uvod, U: *Osnove razudbe domaćih životinja*, Poglavlje: Uvod, (Grabarević, Ž., Sabočanec, R., Ur.) Medicinska naklada, Zagreb, str. 3-4.

GRABAREVIĆ, Ž. (2002): Klasifikacija tumora. U: *Veterinarska onkologija*. (Grabarević, Ž., Ur.) DSK-FALCO, Zagreb, str. 29 – 30.

GRIFFITHS, G.L., J.H. LUMSDEN, V.E.O. VALLI (1984): Fine Needle Aspiration Cytology and Histologic Correlation in Canine Tumors, *Veterinary clinical pathology*. 13, str. 13- 17.

GRIMES, J., B.M. MATZ, P. W. CHRISOHERSON, J.W. KOEHLER, K.K. CAPPELL, K.C. HLUSKO, A. SMITH (2017): Agreement Between Cytology and Histopathology for Regional Lymph Node Metastasis in Dogs With Melanocytic Neoplasms, *Veterinary Pathology*, str. 1-9.

GROSS, T. L., P.J. IHRKE, E.J. WALDER (2005): Melanocytic tumors. U: *Skin Diseases of the Dog and Cat: Clinical and Histopathologic Diagnosis*. 2th ed. (Gross, T. L., Ihrke, P. J., Walder, E. J., Affolter, V. K. Ur.): Blackwell Science, Oxford, UK: Wiley-Blackwell. str. 813-836.

HARGIS, A. M., E. P GINN (2008): Koža, U: *Specijalna veterinarska patologija*, 4. izdanje (Zachary, J. F., McGavin, M.D., Grabarević. Ž., Ur.), Stanek, Varaždin, 11, str. 949.

LYU, J., Y. WU, C. LI, R. WANG, H., SONG, G. REN, W. GUO (2015): Mutation scanning of BRAF, NRAS, KIT, and GNAQ/GNA11 in oral mucosal melanoma: A study of 57 cases. *J. Oral Pathol. Med.* 5, str. 295-301.

MILLER, W.H., I. GRIFFIN, K.L. CAMPBELL (2013): *Muller and Kirk's Small Animal Dermatology*. Elsevier Mosby; St. Louis, MO, USA, str. 774–843.

MODIANO, J. F., M. G. RITT, J. WOJCIESZYN (1999): The molecular basis of canine melanoma: pathogenesis and trends in diagnosis and therapy. *J. Vet. Intern. Med.* 13, str. 163-174.

MUNDAY, J. S., C. V. LÖHR, M. KIUPEL (2017): Tumors of the Alimentary Tract. . U: *Tumors in Domestic Animals*. 5th ed. (Meuten, D. J., Ur.), Ames, Iowa, John Wiley & Sons Inc. str. 499-601.

MURALI, R., A. DOUBROVSKY, G. F. WATSON, P.R. MC KENZIE, C. SOON LEE, D. J. MC LEOD, R. F. UREN, J.R. STRECH, R.P.M SAW, J. F. THOMPSON, R.A. SCOLYER (2007): Diagnosis of Metastatic Melanoma by Fine-Needle Biopsy: Analysis of 2,204 Cases, *American Society of Clinical Pathol.* 127, str. 385-397.

NISHIYA, A.T., C.O. MASSOCO, C.R. FELIZZOLA (2016): Comparative Aspects of Canine Melanoma. *Vet Sci.* 3, str. 7. Dostupno online:

<https://www.ncbi.nlm.nih.gov/pmc/articles/PMC5644618/>

NORMAN, J.C., J.L. URBANZ, S.T. CALVARESE † (2008.): Penetrating keratoscleroplasty and bimodal grafting for treatment of limbal melanocytoma in a dog, *Veterinary Ophthalmology.* 11, str. 340–345.

SMEDLEY, R.C., W.L. SPANGLER, D.G. ESPLIN, B.E. KITCHELL, P.J., BERGMAN, H.Y. HO, I.L. BBERGIN, M. KIUPEL (2011): Prognostic markers for canine melanocytic neoplasms: A comparative review of the literature and goals for future investigation. *Vet. Pathol.* 48, str. 54–72.

SPANGLER, W.L., P.H. KASS (2006): The histologic and epidemiologic bases for prognostic consideration in canine melanocytic neoplasia. *Vet. Pathol.* 43, str. 136–149.

OMHOLT, K., E. GRAFSTÖRM L. KANTER-LEWENSOHN, J. HANSSON, B.K. RAGNARSSON-OLDING (2011): KIT pathway alterations in mucosal melanomas of the vulva and other sites. *Clin. Cancer Res.* 17, str. 3933- 3942.

PRZEŹDZIECKI, R., M., CZOPOWICZ, R. SAPIERZYŃSKI (2015): Accuracy of routine cytology and immunocytochemistry in preoperative diagnosis of oral amelanotic melanomas in dogs. *Vet Pathol.* 44, str. 597-604.

RAMOS - VARA, J. A., M. E. BEISSENHERZ, M. A. MILLER, G. C. JOHNSON, L.W. PACE, A. FARD, S. J. KOTTLER (2000.): Retrospective study of 338 canine oral melanomas with clinical, histologic and imunohistochemical review of 129 cases. *Vet Pathol.* 37, str. 597- 608.

RESENDE, L., J. MOREIRA, J. PRADA, F. L. QUEIROGA, I. PIRES (2015): Current Insights Into Canine Cutaneous Melanocytic Tumours Diagnosis, Dostupno online: <http://dx.doi.org/10.5772/59480>

SAROWITZ, B. N., G. J. DAVIS, S. KIM (2017): Outcome and prognostic factors following curative-intent surgery for oral tumours in dogs: 234 cases (2004 to 2014). *J. Small Anim. Pract.* 58, str. 146-153.

SCHULTHEISS, P.C. (2006): Histologic Features and Clinical Outcomes of Melanomas of Lip, Haired Skin, and Nail Bed Locations of Dogs, *Journal of Veterinary Diagnostic Investigation.* 18, str. 422-425.

SIMEONOV, R. S. (2010): The accuracy of fine-needle aspiration cytology in the diagnosis of canine skin and subcutaneous masses, *Comp Clin Pathol.* 12, str. 143–147.

SMITH S.H., M. H. GOLDSCHMIDT, P.M. A. MC MANUS (2002): Comparative review of melanocytic neoplasms. *Vet. Pathol.* 39, str. 651–678.

TEXIERA, T.F., T.C. SILVA, B. COGLIATI, N.K. NAGAMINE, M.L.Z. DAGLI (2010): Retrospective study of melanocytic neoplasms in dogs and cats. *Braz. J. Vet. Pathol.* 3, str. 100–104.

TYLER, R. D., R. L. COWELL, J. H. MEINKOTH (2008): Cutaneous and subcutaneous lesions. U: *Diagnostic cytology and hematology of the dog and cat.* 3rd ed. (Cowell, R. L., Tyler, R. D., Meinkoth, J. H., DeNicola, D. B., Ur.), Mosby Elsevier, St. Louis, Missouri. str. 78-111.

UZAL, F. A., B. L. PLATTNER, J. M. HOSTETTER (2017): Alimentary System. U: *Jubb, Kennedy, and Palmer's pathology of domestic animals.* 6th ed. Vol. 2. (Grant Maxie, M., Ur.), Elsevier Saunders, St. Louis, Missouri. str. 407-508.

VAIL, D.M., S.J. WITHROW (2007): *Withrow & MacEwen's Small Animal Clinical Oncology*, Poglavlje 18: Tumors of the Skin and Subcutaneous Tissues, 4, Saint Louis: W.B. Saunders, str. 375-401.

VILLALOBOS, A. E. (2014): Tumors of Melanocytic Origin, Dostupno online:

<https://www.merckvetmanual.com/integumentary-system/tumors-of-the-skin-and-soft-tissues/tumors-of-melanocytic-origin?query=melanocytomas>

WHITBREAD, T.J. (2015): Cytology, Dostupno online:

<https://www.merckvetmanual.com/clinical-pathology-and-procedures/diagnostic-procedures-for-the-private-practice-laboratory/cytology>

8. SAŽETAK

U istraživanju je citološkom pretragom analizirano 63 slučaja pasa iz arhive Zavoda za veterinarsku patologiju, Veterinarskog fakulteta u Zagrebu, koji su prikupljeni u razdoblju od 1. siječnja 2013. do 01. ožujka 2020. Dijagnosticiran je 21 melanocitni tumor, od toga 18 melanoma (10 oralnih i 8 kutanih) te 3 melanocitoma. Prosječna starost pasa s melanocitnim tumorom iznosila je 9, 62 godine. Od ukupnog broja pasa 81% čine mužjaci, a 19% ženke. Melanomi su najčešće dijagnosticirani kod križanaca (n=8), rottweilera (n=2) i beagle (n=2).

Citološkom pretragom je u 52 slučaja ustanovljena suspektna melanocitna neoplazija, dok je kod 11 dijagnosticiran melanom. Broj odrađenih patohistoloških pretraga je 22. Nakon provedene patohistološke pretrage u 13 slučaja se utvrdilo da se radi o melanocitnom tumoru. U taj broj spada 10 melanoma te 3 melanocitoma, dok se kod 9 slučaja utvrdilo da se ne radi o melanocitnom tumoru. Također, za 3 slučaja je bilo citološkom pretragom dijagnosticiran melanom te se dodatno potvrdila točnost dijagnoze. Od 63 ukupnih slučaja, u 33 slučaja nije poznata konačna dijagnoza. U taj broj se uključuje citološka sumnja na melanocitnu neoplaziju te neprovedena patohistološka pretraga. Sveukupan broj dijagnosticiranih melanocitnih neoplazija je 21.

Utvrđena je važnost citološke dijagnostike kao orijentacijske metode u kliničkom liječenju. U veterinarskoj medicini, presudan je multidisciplinarni pristup uz pomoć citološke i patohistološke dijagnostike za donošenjem konačne dijagnoze.

Agresivno ponašanje malignih melanocitnih neoplazija kod pasa i ljudi, s kratkim vremenima preživljavanja i minimalnim rezultatima kliničkog ishoda nakon operacije i pomoćne terapije, naglašava važnost novih studija za pronalaženje učinkovite dijagnostike koja dovodi do pravilnog liječenja.

Ključne riječi: oralni melanom, kutani melanom, melanocitom, citološka pretraga, patohistološka pretraga, pas

9. SUMMARY

Comparative analysis of cytological and histopathological characteristics of canine melanocytic tumors

Cytological examination was performed on 63 canine cases from the archives of the Department of Veterinary Pathology, Faculty of Veterinary Medicine in Zagreb. They were collected between January 1, 2013. and March 1, 2020. It was diagnosed 21 melanocytic tumors. This number includes 18 melanomas (10 oral and 8 cutaneous) and 3 melanocytomas. The average age of dogs with melanocytic tumors was 9.62 years. Of the total samples, 81% were males and 19% were females. Melanomas were most commonly diagnosed in crossbreeds (n=8), rottweilers (n=2), and beagles (n=2).

Cytological examination revealed suspicious melanocytic neoplasia in 52 cases, while melanoma was diagnosed in 11 cases. Pathohistological examinations was performed on 22 canine cases. After the pathohistological examination had been performed, in 13 cases were determined as melanocytic tumor. This number includes 10 melanomas and 3 melanocytomas. There was determined 9 cases that are not a melanocytic tumor. Also, in 3 cases, melanoma was diagnosed by cytological examination and the accuracy of the diagnosis was additionally confirmed. Of the 63 total cases, in 33 cases the final diagnose was unknown. This number includes cytological suspicion of melanocyte neoplasia and pathohistological examination that wasn't performed. The total number of diagnosed melanocytic neoplasms is 21.

The study identified the importance of cytological diagnostics as an orientation method in clinical treatment. Multidisciplinary approach with the help of cytological and pathohistological diagnostics is crucial for making a final diagnosis in veterinary medicine. The aggressive behavior of malignant melanocytic neoplasia in dogs and humans, with short survival times and minimal clinical outcome results after surgery and adjuvant therapy, underscores the importance of new studies to find an effective diagnosis leading to proper treatment.

Key words: oral melanoma, cutaneous melanoma, melanocyte, cytological examination, pathohistological examination, dog

10. ŽIVOTOPIS

Rođena sam 12. 07. 1995. u Zagrebu. Osnovnu školu i osnovnu glazbenu školu pohađala sam u Kutini. Nakon osnovne škole, upisala sam opću gimnaziju u Kutini. Integrirani preddiplomski i diplomski studij veterinarske medicine na Veterinarskom fakultetu Sveučilišta u Zagrebu upisala sam 2014. Tijekom posljednja tri semestra, kao svoje usmjerenje sam odabrala smjer “Javno zdravstvo”.

Tijekom studiranja sam volontirala u Veterinarskoj ambulanti “Ljubimac” u Zagrebu. Osvojila sam Rektorovu nagradu za individualni znanstveni rad za ak. god. 2019./2020., koji sam radila u laboratoriju *Zavoda za veterinarsku patologiju* Veterinarskog fakulteta u Zagrebu. Također, aktivna sam članica studentske udruge IVSA (International Veterinary students' Association) u sklopu koje sam organizirala i sudjelovala u studentskim razmjenama te organizirala IVSA Internacionalni Kongres u Hrvatskoj 2019. godine. te sam zbog organiziranja dobitnica Rektorove nagrade za društveno koristan rad u akademskoj i široj zajednici za ak. god. 2019./2020.

11.DODATAK

Tablica 9. Prikaz sveukupnih podataka pasmina, dobi, spola te dijagnoze (n=63)

Redni broj	Pasmina	Dob	Spol	Dijagnoza citološke pretrage	Dijagnoza histološke pretrage	Dijagnoza
1.	alpski brak jazavčar	14	m	suspektna melanocitna neoplazija	-	?
2.	američki staford	10	m	suspektna melanocitna neoplazija	-	?
3.	beagle	15	m	suspektna melanocitna neoplazija	melanom	oralni melanom
4.	beagle	12	m	melanom	-	oralni melanom
5.	beagle	12	m	suspektna melanocitna neoplazija	-	?
6.	cane canario	6	ž	suspektna melanocitna neoplazija	kutani melanom	kutani melanom
7.	cane corso	5	m	suspektna melanocitna neoplazija	dermoidna cista	-
8.	čiu vava	7	m	suspektna melanocitna neoplazija	-	?
9.	engleski koker španijel	12	m	melanom	-	oralni melanom
10.	engleski	5	m	suspektna	-	?

	buldog			melanocitna neoplazija		
11.	engleski buldog	11	m	suspektna melanocitna neoplazija	-	?
12.	engleski koker španijel	11	m	suspektna melanocitna neoplazija	-	?
13.	francuski buldog	13	ž	suspektna melanocitna neoplazija	-	?
14.	francuski buldog	2	m	melanom	melanom	kutani melanom
15.	jorkširski terijer	11	m	suspektna melanocitna neoplazija	plazmacitom (kutani)	-
16.	jorkširski terijer	12	m	suspektna melanocitna neoplazija	-	?
17.	kavalir king Charles	5	m	suspektna melanocitna neoplazija	-	?
18.	kerry blue terijer	4	m	suspektna melanocitna neoplazija	-	?
19.	kineski kukmasti pas	13	m	suspektna melanocitna neoplazija	-	?
20.	kraljevski pudl	13	m	suspektna melanocitna neoplazija	-	?
21.	križanac	15	m	suspektna melanocitna	-	?

neoplazija						
22.	križanac	14	m	melanom	-	oralni melanom
23.	križanac	9	m	suspektna melanocitna neoplazija	Epiteliom cirkumanalnih žlijezdi	-
24.	križanac	12	m	suspektna melanocitna neoplazija	-	?
25.	križanac	14	ž	melanom	-	oralni melanom
26.	križanac	11	m	suspektna melanocitna neoplazija	-	?
27.	križanac	10	m	suspektna melanocitna neoplazija	-	?
28.	križanac	11	m	suspektna melanocitna neoplazija	Kolageni hamartom sa mononuklearnom (limfoplazmacitnom) upalom	-
29.	križanac	15	m	melanom	melanom	kutani melanom
30.	križanac	6	ž	suspektna melanocitna neoplazija	melanocitom (dermalni)	melanocitom (dermalni)
31.	križanac	14	ž	suspektna melanocitna neoplazija	-	?
32.	križanac	7	m	suspektna melanocitna neoplazija	melanom	kutani melanom
33.	križanac	11	ž	suspektna melanocitna neoplazija	-	?
34.	križanac	5	m	suspektna	melanom	oralni melanom

				melanocitna neoplazija		
35.	križanac	10	m	suspektna melanocitna neoplazija	melanocitom (dermalni)	melanocitom (dermalni)
36.	križanac	9	m	melanom	-	kutani melanom
37.	labrador retriver	10	m	melanom	-	oralni melanom
38.	labrador retriver	8	m	suspektna melanocitna neoplazija	Piogramulomatozna upala	-
39.	labrador retriver	12	m	suspektna melanocitna neoplazija	adenom (cistični) apokrinih (znojnih) žlijezda	-
40.	labrador retriver	7	m	suspektna melanocitna neoplazija	melanocitom (dermalni)	melanocitom (dermalni)
41.	maltezer	10	m	suspektna melanocitna neoplazija	-	?
42.	maltezer	11	m	melanom	melanom	oralni melanom
43.	mekodlaki pšenični terijer	7	m	melanom	-	kutani melanom
44.	mekodlaki pšenični terijer	8	m	suspektna melanocitna neoplazija	trihoblastom	-
45.	njemački bokser	10	ž	suspektna melanocitna neoplazija	-	?
46.	njemački ovčar	9	ž	suspektna melanocitna neoplazija	-	?

47.	patuljasti gubičar	10	ž	suspektna melanocitna neoplazija	-	?
48.	patuljasti gubičar	9	m	suspektna melanocitna neoplazija	-	?
49.	pinč patuljasti	12	ž	suspektna melanocitna neoplazija	-	?
50.	pinč patuljasti	14	m	suspektna melanocitna neoplazija	-	?
51.	pucl srednji	10	m	suspektna melanocitna neoplazija	-	?
52.	pucl srednji	13	ž	suspektna melanocitna neoplazija	-	?
53.	ravnodlaki retriver	9	m	suspektna melanocitna neoplazija	melanom	oralni melanom
54.	rodezijski gonič	12	m	suspektna melanocitna neoplazija	-	?
55.	rotvajler	12	m	suspektna melanocitna neoplazija	-	?
56.	rotvajler	9	m	suspektna melanocitna neoplazija	-	?
57.	rotvajler	11	m	melanom	-	kutani melanom
58.	rotvajler	8	ž	suspektna melanocitna	melanom	kutani melanom

neoplazija						
59.	sharpai	9	ž	suspektna melanocitna neoplazija	Karcinom ceruminoznih žlijezda.	-
60.	tibetski terijer	7	m	suspektna melanocitna neoplazija	-	?
61.	tornjak	12	m	suspektna melanocitna neoplazija	melanom	oralni melanom
62.	zapadno škotski terijer	15	m	suspektna melanocitna neoplazija	Infiltrativni lipom	-
63.	zlatni retriver	9	m	suspektna melanocitna neoplazija	-	?

* ?= dijagnozu nije moguće potpuno odrediti