

BIOLOŠKA OSTEOSINTEZA PLOČOM

Harča, Matija

Master's thesis / Diplomski rad

2021

Degree Grantor / Ustanova koja je dodijelila akademski / stručni stupanj: **University of Zagreb, Faculty of Veterinary Medicine / Sveučilište u Zagrebu, Veterinarski fakultet**

Permanent link / Trajna poveznica: <https://um.nsk.hr/um:nbn:hr:178:298475>

Rights / Prava: [In copyright](#)/[Zaštićeno autorskim pravom.](#)

Download date / Datum preuzimanja: **2024-07-25**



Repository / Repozitorij:

[Repository of Faculty of Veterinary Medicine -
Repository of PHD, master's thesis](#)



SVEUČILIŠTE U ZAGREBU

VETERINARSKI FAKULTET

MATIJA HARČA

BIOLOŠKA OSTEOSINTEZA PLOČOM

DIPLOMSKI RAD

ZAGREB, 2021.

KLINIKA ZA KIRURGIJU, ORTOPEDIJU I OFTALMOLOGIJU
VETERINARSKOG FAKULTETA SVEUČILIŠTA U ZAGREBU

Predstojnik: prof. dr. sc. Boris Pirkić

Mentor: akademik Dražen Matičić

ČLANOVI POVJERENSTVA ZA OBRANU DIPLOMSKOG RADA:

1. prof. dr. sc. Boris Pirkić (predsjednik povjerenstva)
2. dr. sc. Petar Kostešić
3. akademik Dražen Matičić (mentor)
4. prof. dr. sc. Dražen Vnuk (zamjena)

Zahvale

Zahvaljujem se svojem mentoru akademiku Draženu Matičiću na stručnom vodstvu, strpljivosti i savjetima tijekom pisanja ovog rada. Zahvaljujem i na razgovoru te savjetima vezanima za moju karijeru i budućnost.

Zahvaljujem se svim prijateljima koji su razdoblje studiranja učinili boljim.

I na kraju, zahvaljujem se svojoj obitelji na neizmjernom strpljenju i podršci tijekom cijeloga života.

Popis slika i tablica

Slika 1. Anatomska građa duge cjevaste kosti. Izvor:

https://en.wikipedia.org/wiki/Long_bone#/media/File:603_Anatomy_of_Long_Bone.jpg

Slika 2. Struktura kompaktne kosti; histološki presjek. Izvor:

https://commons.wikimedia.org/wiki/File:624_Diagram_of_Compact_Bone-new.jpg

Slika 3. Enhondralna osifikacija.

Izvor: <https://open.oregonstate.education/aandp/chapter/6-4-bone-formation-and-development/>

Slika 4. Podjela fiznih lomova prema Salter – Harrisu.

Izvor: <https://radiopaedia.org/cases/salter-harris-type-ii-fracture-4>

Slika 5. Shematski prikaz sekundarnog cijeljenja kosti.

Izvor: Tobias K. M., Johnston S. A. (2012): Veterinary surgery, small animal: Volume one, Elsevier Saunders, St. Louis, Missouri, 2012., 569.

Slika 6. RTG snimka nakon operacije tibije i fibule metodom „*Plate – rod fixation*“. Izvor: privatna zbirka akademika Dražena Matičića.

Slika 7. Synthes set instrumenata i ploča. Izvor: privatna zbirka akademika Dražena Matičića

Slika 8. Usporedba DCP i LC-DCP ploče. Izvor: https://resources.aofoundation.org/-/jssmedia/surgery/21/21_p140_i085.ashx?w=620

Slika 9. Načini postavljanja ploče s obzirom na njenu funkciju. Izvor: Welch Fossum T. (2013): Small Animal Surgery, Fourth Edition. Elsevier Mosby, St. Louis, Missouri; 1089.

Slika 10. Sistemi zaključavajućih ploča. Izvor: privatna zbirka akademika Matičića

Slika 11. RTG snimak sanacije prijeloma tibije i fibule korištenjem principa biološke osteosinteze DCP pločom. Izvor: privatna zbirka akademika Dražena Matičića

Slika 12. Odnosi između implantata i kosti. Izvor: Johnston S. A., Tobias K. M. (2018): Veterinary Surgery, Small Animal Expert Consult: Volume One. Elsevier Saunders, St. Louis, Missouri; 681.

Slika 13. Vizualni prikaz OBDNT tehnike. Izvor: privatna zbirka akademika Dražena Matičića

Slika 14. Prijelom radijusa saniran MIPO tehnikom. Izvor: Hudson, C. C., Lewis, D. D., & Pozzi, A. (2012). Minimally invasive plate osteosynthesis in small animals: radius and ulna fractures. *The Veterinary clinics of North America. Small animal practice*, 42(5), 983–vii. <https://doi.org/10.1016/j.cvsm.2012.06.004>

Slika 15. Sanacija prijeloma femura pločom u premošujućem stilu. Izvor: Johnston S. A., Tobias K. M. (2018): *Veterinary Surgery, Small Animal Expert Consult: Volume One*. Elsevier Saunders, St. Louis, Missouri; 686.

Slika 16. Prijelom distalnog dijela dijafize femura mladog psa. Izvor: Kowaleski M. P. (2012): Minimally invasive osteosynthesis techniques of the femur. *The Veterinary clinics of North America. Small animal practice*, 42(5), 997–vii.

Tablica 1. Osnovni koraci MIPO tehnike (TONG; BAVONRATANAVECH, 2007.)

Popis kratica

ALPST[™] – Kyon – Advanced Locking Plate System

AO – Arbeitsgemeinschaft für Osteosynthesefragen

ASIF – Association for the Study of Internal Fixation

BMP – Bone morphogenetic protein

DCP – Dynamic Compression Plate

DPO – Double pelvic osteotomy

LC – DCP – Low contact – Dynamic Compression Plate

LCP[™] – DePuy Synthes – Locking compression plate

LHS – Locking head screw

LISS – Less Invasive Stabilisation System

MIPO – Minimally Invasive Plate Osteosynthesis

MIO – Minimally Invasive Osteosynthesis

OBDNT – Open But Do Not Touch

PAUL – Proximal abducting ulnar osteotomy

PAX[™] – Securos Surgical – Polyaxial Advanced Locking System

PDGF – Platelet derived growth factor

RTG - Rendgen

SOP[™] – Orthomed – String of Pearls

TGF – β 1 – Transforming growth factor beta 1

TGF – β – Transforming growth factor beta

TPLO – Tibial plateau leveling osteotomy

VEGF – Vascular endothelial growth factor

Sadržaj

1. UVOD.....	1
2. ANATOMSKA GRAĐA KOSTI.....	3
3. HISTOLOŠKA GRAĐA KOSTI.....	7
4. RAZVOJ KOSTI (OSIFIKACIJA)	10
4.1. INTRAMEMBRANSKA OSIFIKACIJA.....	10
4.2. ENHONDRALNA OSIFIKACIJA	10
5. PRIJELOMI KOSTIJU (FRAKTURE)	13
6. CIJELJENJE KOSTI	18
6.1. PRIMARNO CIJELJENJE KOSTI.....	18
6.2. SEKUNDARNO CIJELJENJE KOSTI.....	19
7. NAČINI SANACIJE I LIJEČENJA PRIJELOMA	22
8. KONZERVATIVNO LIJEČENJE LOMA	23
8.1. GIPSANI POVOJ.....	24
8.2. POVOJ OD FIBERGLASA I SMOLE	25
8.3. UDLAGE (LONGETE).....	25
8.4. ROBERT – JONESOV POVOJ	25
8.5. SPICA UDLAGA.....	26
8.6. EHMEROV POVOJ	26
8.7. VELPEAUOV POVOJ	27
8.8. POVOJ KARPALNE FLEKSIJE.....	27
9. OPERATIVNO LIJEČENJE LOMA	28
9.1. VANJSKA FIKSACIJA.....	29
9.1.1. FIKSACIJSKI PINOVI	29
9.1.2. VANJSKI OKVIRI.....	30
9.1.3. SPRAVE ZA POVEZIVANJE	30
9.2. UNUTARNJA FIKSACIJA	30
10. IMPLANTATI	31
10.1. ORTOPEDSKA ŽICA.....	31
10.2. KIRSCHNEROVA IGLA	32
10.3. STEINMANNOV ČAVAO	32
10.4. RUSHOV ČAVAO	35
10.5. INTERLOCKING ČAVAO	35

10.6.1. KORTIKALNI VIJAK	37
10.6..2. SPONGIOZNI VIJAK	37
10.6.3. OSOVINSKI VIJAK (SHAFT SCREW)	37
10.6.4. KANULIRANI VIJAK	38
10.6.5. VIJAK SA ZAKLJUČAVAJUĆOM GLAVOM	38
10.7. PLOČE	38
10.7.1. DINAMIČKA KOMPRESIJSKA PLOČA (DCP)	39
10.7.2. DINAMIČKA KOMPRESIJSKA PLOČA S OGRANIČENIM KONTAKTOM (LC-DCP)	40
10.7.3. NAREZUJUĆA PLOČA	40
10.7.4. REKONSTURKCIJSKA PLOČA	41
10.7.5. PLOČE S OBZIROM NA NJIHOVU FUNKCIJU	41
10.7.6. ZAKLJUČAVAJUĆE PLOČE	43
11. BIOLOŠKA OSTEOSINTEZA	47
11.1. OPEN BUT DO NOT TOUCH (OBDNT)	51
11.2. MINIMALNO INVAZIVNA OSTEOSINTEZA (MIO)	53
11.2.1. MINIMALNO INVAZIVNA OSTEOSINTEZA PLOČOM (MIPO)	53
12. RASPRAVA	58
13. ZAKLJUČAK	63
14. LITERATURA	64
15. SAŽETAK	67
16. SUMMARY	68
17. ŽIVOTOPIS	69

1. UVOD

Naziv osteosinteza dolazi od riječi osteo- i grčke riječi *ὀστέωσις*, što predstavlja spajanje, a definira se kao „operacijski postupak spajanja kosti“. Kako bi se izvela uspješna osteosinteza, potrebno je postići anatomsku repoziciju ulomaka, ostvariti mehaničku stabilnost, te osigurati i očuvati adekvatnu opskrbu krvi koštanih ulomaka (RAVLIĆ i sur. 2020.).

Operativno liječenje loma datira daleko u Drevni Egipat oko 2600 g. p.n.e. Pronađeni medicinski zapisi opisuju sanaciju frakture ramene kosti pomoću udlaga i povoja, zajedno sa medom, masti i neobrađenom vunom. Sličnim metodama se koristio antički grčki liječnik Hipokrat koji je navedene metode unaprijedio. Kao takve ostale su glavna metoda sanacije loma idućih par tisućljeća. Tek u zadnjih 150 godina je došlo do promjena zbog napretka kirurških tehnika i same tehnologije, čime se je usavršilo umijeće očuvanja života pacijenta kao i funkcije ekstremiteta. Kao prvi kirurzi koji su koristili neki oblik unutarnje fiksacije u moderna vremena vode se dva francuska liječnika, Lapeyode i Sicre. Međutim za daljnji napredak nije bilo mjesta zbog ograničenosti tehnologijom tog vremena. Tek otkrićem anestezije od strane Mortona 1846. pa sve do Röntgena 1895. i Fleminga s penicilinom 1928., je došlo do velikog napretka što se tiče ovakve vrste liječenja loma. Prekretnica za modernu kirurgiju se dogodila 1958. godine kada su 4 švicarska kirurga Allgöwer, Müller, Schneider i Willenegger osnovali AO – Arbeitsgemeinschaft für Osteosynthesefragen. Navedena 4 pionira su smatrali kako se liječenje fraktura može unaprijediti kirurškim metodama koje podrazumijevaju korištenje implantata u fiksaciji. Na temelju toga je nastao laboratorij za eksperimentalnu kirurgiju u gradu Davosu u Švicarskoj, u kojem je zapravo započeta evolucija kirurškog pristupa frakturama (GREENHAGEN; JOHNSON; JOSEPH, 2011.).

Biološka osteosinteza predstavlja metodu fiksacije ulomaka gdje se želi postići što fleksibilnije postavljanje implantata prilikom fiksacije kako bi se potaknulo stvaranje koštanog kalusa dok se istovremeno posrednom repozicijom smanjuje kirurška trauma (PERREN, 2002.). Ova tehnika je bila prvi put korištena 1985. godine. Prvotna ideja je bila ta da se postigne fiksacija ulomaka pomoću ploče a da se pritom ne oštećuje okolno meko tkivo i periost. Koštani ulomci su bili fiksirani samo pomoću vijaka s ciljem očuvanja krvne opskrbe. Na taj način se postiglo cijeljenje loma uz stvaranje čvrstog koštanog kalusa. Za te potrebe su razvijeni brojni novi implantati poput LC – DCP ploča (koje će kasnije biti objašnjene), zaključavajući vijci, zavijene ploče.

Naposljetku, sama ideja biološke osteosinteze dovela je do razvoja manje invazivnog sustava stabilizacije, tj. „*Less Invasive Stabilising System*“ (LISS) (BROOS; SERMON, 2004.). Biološka osteosinteza ima u cilju naglasiti cijeljenje loma očuvanjem mekog tkiva te postaviti takav pristup ispred krute fiksacije loma te pritom predočiti što prirodnije cijeljenje, slično onom koje se događa u samoj prirodi kod divljih životinja daleko od ljudi (PALMER, 1999.).

2. ANATOMSKA GRAĐA KOSTI

Kost je živo tkivo koje u slučaju oštećenja ima sposobnost remodeliranja odnosno reparacije. To je vrsta specijaliziranog vezivnog tkiva koje pruža potporu organizmu i dio je sustava odgovornog za lokomociju (ASPINALL; CAPPELLO, 2015.). Kosti su građene od koštanog tkiva, periosta i endosta (*periosteum i endosteum*), koštane srži (*medulla ossium*) i krvnih žila. „Navedeni sastojci određuju kost kao organ. Oblik svake kosti je genski određen, a zbog djelovanja tlačnih i vlačnih sila, kost se neprekidno mijenja“ (KÖNIG; LIEBICH, 2009.).

Iako postoje različitosti, kosti se mogu podijeliti po obliku na:

- „Duge kosti (*ossa longa*);
- Kratke kosti (*ossa brevia*);
- Plosnate kosti (*ossa plana*);
- Pneumatizirane kosti (*ossa pneumatica*);
- Nepravilne kosti (*ossa irregularia*)“ (KÖNIG; LIEBICH, 2009.).

„Cjevaste ili duge kosti (*ossa longa*) karakterizira trup kosti (*diaphiysis*) koji izvana obavija zbita koštana tvar (*substantia compacta*). Unutar trupa kosti nalazi se sržna šupljina (*cavum medullare*). Duge kosti imaju dva okrajka, proksimalni i distalni (*epiphysis proximalis i epiphysis distalis*), koje izvana prekriva tanka koštana kora (*substantia corticalis*). Oba okrajka kosti građena su od unutrašnje mrežasto ili spužvasto oblikovane koštane tvari (*substantia spongiosa*) koja oblikuje trodimenzionalnu mrežu isprepletenih listića, cijevi i gredica“ (KÖNIG; LIEBICH, 2009.).

Kratke kosti (*ossa brevia*) mogu biti različita oblika, a izgrađene su od trodimenzionalne mreže spužvaste koštane tvari koja je ispunjena hemoretikularnim tkivom (KÖNIG; LIEBICH, 2009.).

„Plosnate kosti (*ossa plana*) sastoje se od dvije ploče zbite koštane tvari (*tabulae*) između kojih se nalazi prostor ispunjen spužvastom koštanom tvari (*diploe*) ili zračnim šupljinama (*sinus*). Na lubanji su neke plosnate kosti pneumatizirane (*ossa pneumatica*)“ (KÖNIG; LIEBICH, 2009.).

„Nepravilne kosti (*ossa irregularia*) nepravilnog su oblika a dolaze na bazi lubanje“ (KÖNIG; LIEBICH, 2009.).

Kosti su građene od dvije vrste koštanog tkiva: kompakte i spongioze (ASPINALL; CAPPELLO, 2015.). Kompakta (*substantia compacta*) je građena od koštanih lamela koje su gusto poredane te

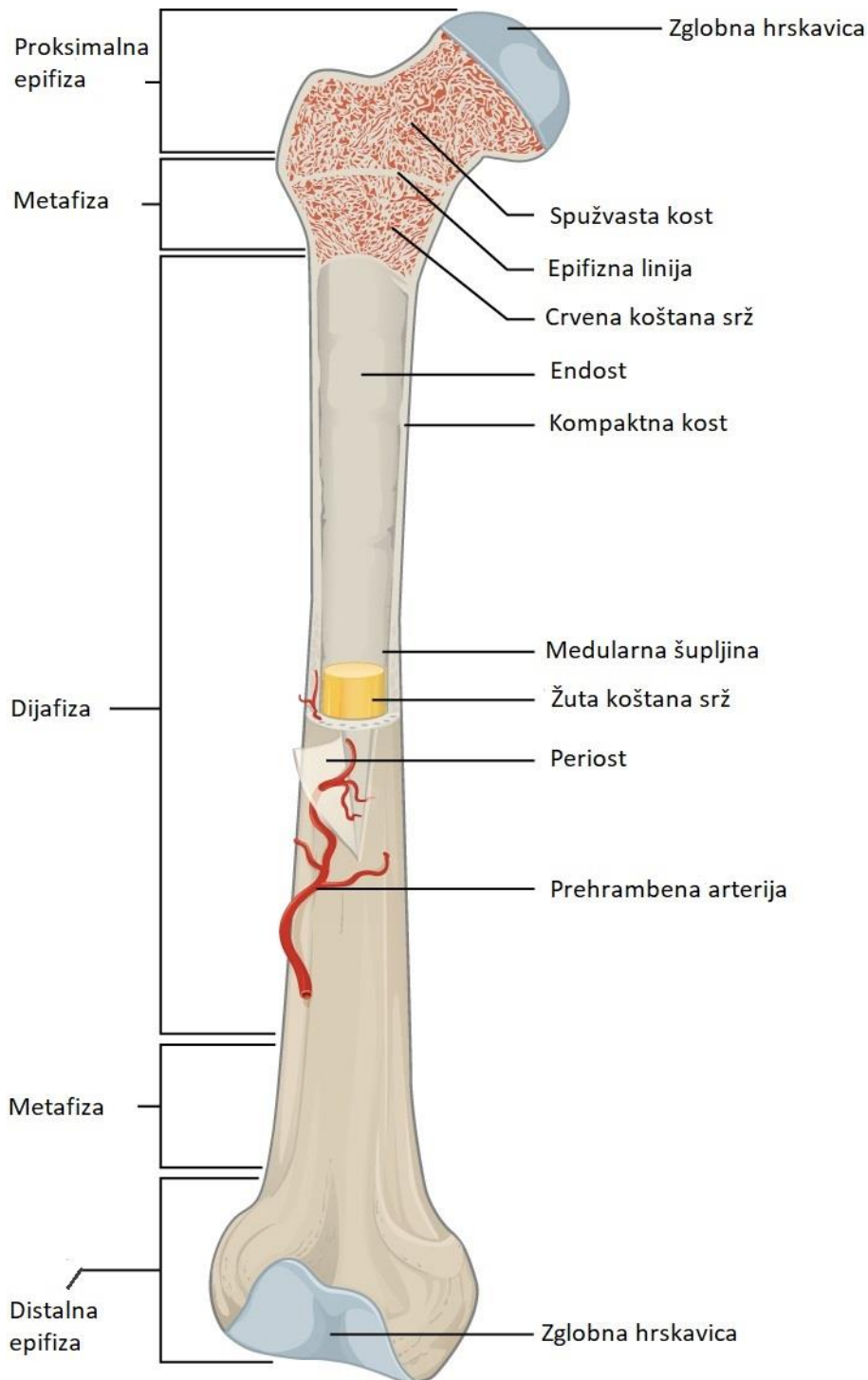
čine zbitu koštanu tvar, koja predstavlja vanjski sloj kosti (KÖNIG; LIEBICH, 2009.). Kompakta je različite debljine, u središnjem dijelu cjevastih kosti je deblja dok se stanjuje prema okrajcima. Površinski sloj je gladak osim na određenim dijelovima koji su nepravilni a služe kao mjesta gdje se vežu mišići ili ligamenti. Te nepravilnosti mogu biti uzdignute (izdanci, kvрге, grede, izbočenja) ili uleknute (udubljenja, urezi) (DYCE; SACK; WENSING, 2010.). Spongioza (*substantia spongiosa*) je građena od mreže koštanih listića i gredica koji su međusobno povezani i predstavlja unutarnji dio kosti. Raspored navedenih struktura ovisi o tlačnim i vlačnim silama koje djeluju na kost i rezultat je prilagodbe kosti na iste. S obzirom na međusobnu okomitost postavu gredica i listića oni predstavljaju trajektorije i sjecište im je pod stalnim kutom. Takav raspored naziva se trajektorijalna građa. Trajektorije koje teku paralelno su nastale od vlačnih sila, dok one koje se križaju pod pravim kutom su rezultat djelovanja tlačnih sila. Kod cjevastih kostiju u dijafizama spongiozu zamjenjuje središnja sržna šupljina (*cavum medullare*), koja zajedno sa spongiozom tvori koštanu srž i predstavlja mjesto u kojem se odvija hematopoeza (KÖNIG; LIEBICH, 2009.).

Površina kosti je prekrivena vezivno tkivnim pokrovom koji se naziva pokosnica. Ona je građena od periosta (*periosteum*) koji predstavlja vanjsku oblogu kosti i endosta (*endosteum*) koji predstavlja unutrašnju pokosnicu (KÖNIG; LIEBICH, 2009.).

Periost koji se nalazi na vanjskoj površini ne prekriva zglobne hrskavice, hvatišta ligamenta i tetiva već prelazi u vanjski sloj zglobne čahure i nastavlja se na susjednu kost. On ima vrlo važnu funkciju u rastu, regeneraciji i cijeljenju loma kosti te je važan za opskrbu krvi. Periost je građen od unutrašnjeg osteogenetskog sloja (*stratum osteogenicum*) i vanjskog vlaknastog sloja (*stratum fibrosum*). Osteogenetski slij naliježe na kost i odgovoran je za stvaranje kosti. Ispunjen je živčanim vlaknima i gustom mrežom krvnih i limfnih žila. Ovaj sloj je zadužen za stvaranje koštanog kalusa i hrskavičnog kostura. Vlaknasti sloj je građen od vezivnog tkiva i elastičnih vlakana. Iz njega izlaze snopovi kolagenih vlakana koji čvrsto vežu cijeli periost za kost. Ta vlakna nazivaju se Sharpeyeva vlakna (KÖNIG; LIEBICH, 2009.).

Endost predstavlja granicu između spongioze i koštane srži. Građen je od plosnatih vezivno tkivnih stanica poredanih u jednom sloju iz kojih potječu osteoblasti i osteoklasti (KÖNIG; LIEBICH, 2009.).

"Kost je veoma dobro vaskularizirano tkivo. Gusta mreža krvnih žila opskrbljuje koštano tkivo, koštanu srž, periost i endost. Na dijafizi cjevaste kosti nalaze se nutritivni otvori (*foramina nutricia*) kroz koje u kost ulaze prehrambene arterije (*aa. nutriciae*) koje su grane većih krvnih žila udova" (KÖNIG; LIEBICH, 2009.). Te krvne žile prolaze kroz kompaktnu i granaju se na više uzlaznih i silaznih krvnih žila koje opskrbljuju krvlju epifize i dijafize. Navedene krvne žile se nalaze u sržnoj šupljini i kroz Volkmannove kanale opskrbljuju kompaktnu. U spongiozi ne postoje krvne žile već se ona krvlju opskrbljuje putem difuzije iz koštane srži (KÖNIG; LIEBICH, 2009.). Kao glavni odvod krvi postoje vene koje prate velike arterije i iz srži kosti na površinu prolaze nutritivnim, metafiznim i epifiznim otvorima. Kortikalna cirkulacija je centrifugalna, odnosno prema površini kosti (DYCE; SACK; WENSING, 2009.). Razlog ovakvog protoka krvi leži u činjenici da je tlak u intramedularnim krvnim žilama viši od tlaka u malim periostalnim arterijama (McGAVIN; ZACHARY, 2008).



Anatomska građa duge cjevaste kosti

Slika 1. Anatomska građa duge cjevaste kosti

Modificirano prema:

https://en.wikipedia.org/wiki/Long_bone#/media/File:603_Anatomy_of_Long_Bone.jpg

3. HISTOLOŠKA GRAĐA KOSTI

Kost je histološki građena od staničnih elemenata, koštanog matriksa, mreže kapilara, kolagenih vlakana i anorganskih soli. Postoje četiri tipa specifičnih koštanih stanica a to su: matične koštane stanice, osteociti, osteoblasti i osteoklasti (KOZARIĆ, 1997.).

Matične koštane stanice su stanice mezenhimalnog podrijetla koje imaju sposobnost diferencijacije u druge koštane stanice. Vretenastog su oblika i imaju ovalnu ili izduženu jezgru. Mogu se pronaći na površini kosti, u periostu i endostu te u kompakti gdje se nalaze u kanalima krvnih žila. Matične koštane stanice se mogu podijeliti na preosteoblaste i preosteoklaste. Preosteoblasti su preteče stanice osteoblasta te imaju dobro razvijen endoplazmatski retikulum. Preosteoklasti su preteče stanica osteoklasta i bogate su mitohondrijima i slobodnim ribosomima (KOZARIĆ, 1997.).

Osteoblasti su stanice koje su odgovorne za sintezu organskih dijelova koštane međustanične tvari poput kolagena tipa 1, proteoglikana i glikoproteina. Između ostalog, zaslužni su i za ugrađivanje anorganskih sastojaka u koštani matriks (JUNQUEIRA; CARNEIRO, 2006.). Osim toga, osteoblasti su zaduženi za sintezu brojnih faktora rasta poput fibroblastnog faktora rasta, faktor rasta sličan inzulinu, trombocitni faktor rasta te TGF- β (EURELL; FRAPPIER; DELLMANN, 2006.). Osteoblasti su poredani u jednom sloju na površinama koštanog tkiva. Kada su u procesu stvaranja matriksa, odnosno kada su aktivni, citoplazma im je bazofilna. Čim dođe do smanjenja aktivnosti polako gube bazofilnu boju citoplazme. Prilikom stvaranja novog matriksa, sastojci se izlučuju na površinu stanice koja je u kontaktu sa starijim matriksom i na taj način nastaje osteoid (JUNQUEIRA; CARNEIRO, 2006.). To je nemineralizirani koštani matriks koji se sastoji od kolagena tipa 1 i proteoglikana (EURELL; FRAPPIER; DELLMANN, 2006.). Odlaganje kosti od strane osteoblasta završava umetanjem kalcijevih soli u novostvoreni koštani matriks (JUNQUEIRA; CARNEIRO, 2006.).

Osteociti zapravo predstavljaju neaktivni oblik osteoblasta. Kada završi aktivnost osteoblasta, oni ostaju okruženi koštanim tkivom u malim prostorima koji se nazivaju lakune. Svaka od tih lakuna sadrži samo jedan osteocit (KOZARIĆ, 1997.). Oko njih se nalaze kanalići kroz koje osteociti pružaju svoje citoplazmatske izdanke i međusobno se povezuju te se na taj način vrši izmjena hranjivih tvari. Zapravo najvažnija funkcija osteocita je održavanje koštanog matriksa, a nakon njihovog propadanja dolazi do resorpcije osteocita (JUNQUEIRA; CARNEIRO, 2006.).

Osteoklasti su velike pokretne stanice koje sadrže više jezgara. U grubo, osteoklasti su zaduženi za razgradnju kosti i to čine pomoću kolagenaze i drugih enzima koje izlučuju (JUNQUEIRA; CARNEIRO, 2006.). Djeluju na površini koštanog tkiva čime nastaju udubljenja u kojima se i sami nalaze, a nazivaju se Howshipove lakune. U tim lakunama osteoblasti izlučuju organske kiseline čijim se djelovanjem stvore povoljni uvjeti za razgradnju koštanog matriksa (KOZARIĆ, 1997.).

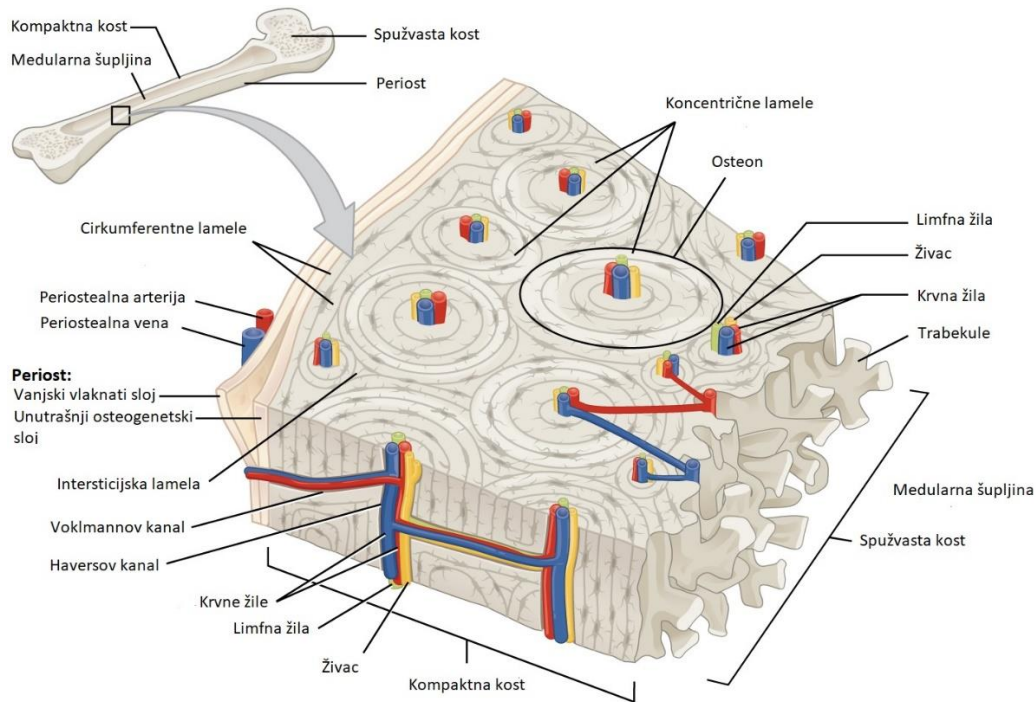
Koštani matriks je građen od organske i anorganske tvari. U anorganskoj tvari prevladavaju kalcij i fosfor, a nalazi se i bikarbonat, citrat, magnezij, kalij i natrij u manjoj količini. Glavni sastojak anorganske tvari su kristali hidroksiapatita koji na površini sadrže hidratirane ione. Oko kristala se nalaze voda i ioni te zajedno tvore hidratacijsku ljusku zaduženu za izmjenu iona s tjelesnim tekućinama. Organska tvar je građena od kolagena tipa 1 i amorfne osnovne tvari. Ona sadrži proteoglikane i glikoproteine koji su odgovorni za početak mineraliziranja koštanog matriksa. Ova povezanost organske i anorganske tvari je vrlo bitna jer uvjetuje čvrstoću i otpornost koštanog tkiva (JUNQUEIRA; CARNEIRO, 2006.).

S histološkog gledišta koštano tkivo se dijeli na primarno i sekundarno (JUNQUEIRA; CARNEIRO, 2006.).

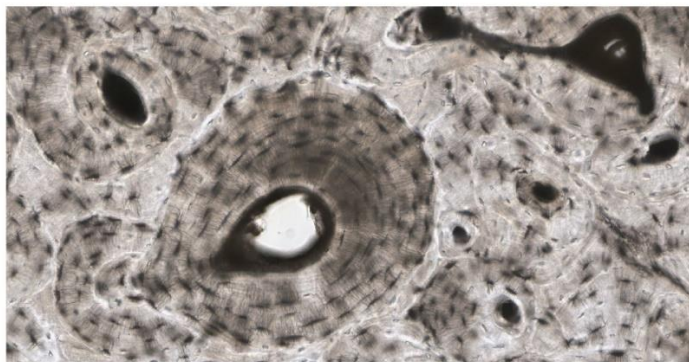
Primarno koštano tkivo, naziva se još i primarna kost, je zapravo privremena i služi kao preteča sekundarnog koštanog tkiva. Za razliku od sekundarnog koštanog tkiva, primarno ima nepravilni smještaj kolagenih vlakana, manje minerala i veći broj osteocita (JUNQUEIRA; CARNEIRO, 2006.).

Kod sekundarnog koštanog tkiva, kolagena vlakna su raspoređena u lamelama koje mogu teći usporedno jedna s drugom ili biti koncentrično postavljene oko krvožilnog kanala. Potonje predstavljaju Haversov sustav ili osteon. To je dugačak cilindar, podijeljen na dvije grane i usporedan je s uzdužnom osi dijafize. Građen je od središnjeg kanala, koji se još naziva Haversov kanal, te koncentričnih lamela koje okružuju navedeni kanal. Lamelle se mogu podijeliti na vanjske osnovne ili kružne lamelle, unutrašnje osnovne ili kružne lamelle te intersticijske ili prijelazne lamelle. Prve dvije vrste lamela su smještene oko sržne šupljine i ispod periosta, dok intersticijske lamelle ispunjavaju prostore između osteona. Haversovi kanali su prekriveni endostom i u njima se nalaze krvne žile i živci, te rahlo vezivno tkivo. Volkmannovi kanali predstavljaju poveznicu Haversovih kanala s koštanom srži, periostom te jednog s drugim. Za

razliku od Haversovog kanala nisu okruženi lamelama već prolaze kroz njih. Granicu Haversovog sustava predstavlja cementna tvar koja je građena od mineraliziranog matriksa koji sadrži malo kolagenih vlakana (JUNQUEIRA; CARNEIRO, 2006.).



(a)



(b)

Slika 2. Struktura kompaktne kosti; histološki presjek

Modificirano prema:

https://commons.wikimedia.org/wiki/File:624_Diagram_of_Compact_Bone-new.jpg

4. RAZVOJ KOSTI (OSIFIKACIJA)

Razvoj kosti započinje još za vrijeme fetalnog razvoja a nastaje iz takozvanog primordijalnog kostura. Prvotni kostur je zapravo građen od hrskavične osnove koja nastaje i diferencira se iz mezoderma. Na taj način dolazi do određivanja oblika fetusa. Ovaj primordijalni kostur dalje raste i razvija se pomoću mitotičkih dioba čime s vremenom u grubo postiže sličnost s konačnim kosturom (KÖNIG; LIEBICH, 2009.).

Osifikacija se može podijeliti na intramembransku osifikaciju i na enhondralnu osifikaciju (JUNQUEIRA; CARNEIRO, 2006.).

4.1. INTRAMEMBRANSKA OSIFIKACIJA

Direktna osifikacija je primarni način nastanka plosnatih kosti u tijelu. Ponajprije se misli na kosti lubanje (KOZARIĆ, 1997.). Najvažniji proces ovog oblika osifikacije je nastanak određenih koštanih stanica, odnosno preobrazba mezenhimalnih stanica. Prvo dolazi do nastanka preosteoblasta preobrazbom nediferenciranih mezenhimalnih stanica. Iz preosteoblasta njihovom diferencijacijom nastaju osteoblasti čija je glavna funkcija stvaranje kosti, tj. sinteza organskog dijela koštanog matriksa. Nadalje osteoblasti bivaju okruženi osteoidom, odnosno organskom temeljnom tvari. Unutar otprilike 10 dana dolazi do transformacije osteoida u koštani matriks pod utjecajem hormona rasta i vitamina D. Pomoću krvnih žila dolaze anorganski koštani sastojci te nastaje kalcificirani koštani matriks. Osteoblasti koji su okruženi osteoidom se diferenciraju u osteocite te se nastavlja daljnja kalcifikacija (KÖNIG; LIEBICH, 2009.).

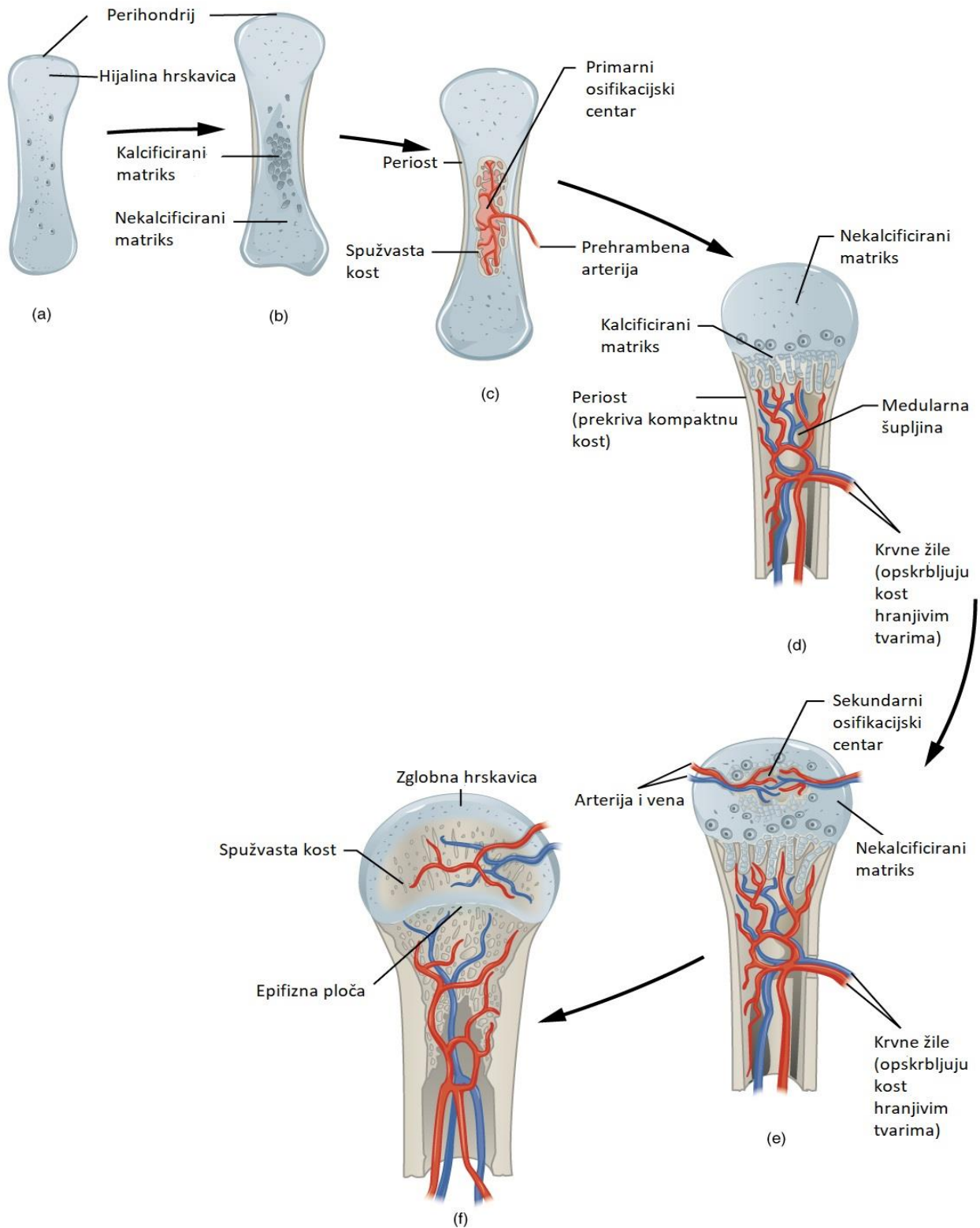
Kompaktna kost prekriva površinu plosnatih kosti dok je u središtu smještena trabekularna kost gdje dolazi do razvoja koštane srži. Pod djelovanjem fibroblasta nastaje vezivno tkivo koje se nalazi s unutrašnje i vanjske strane kosti te ne dolazi do okoštavanja. Iz tog vezivnog tkiva će nastati periost i endost (KOZARIĆ, 1997.).

4.2. ENHONDRALNA OSIFIKACIJA

Enhondralna osifikacija se odvija na temelju hrskavičnog modela građenog od hijaline hrskavice. Na ovaj način uglavnom dolazi do razvijanja i osifikacije kratkih i dugih kosti.

Proces započinje tako što prvo dolazi do stvaranja koštanog tkiva putem intramembranske osifikacije. To se odvija u perihondriju (JUNQUEIRA; CARNEIRO, 2006.). Perihondrij čine fibroblasti i matične koštane stanice koje nastaju iz stanica mezenhima. Te matične koštane stanice će s vremenom prijeći u osteoblaste i to u području dijafize. Osteoblasti će svojom

grupacijom oko hrskavice, duboko u perihondriju, stvoriti tanki cilindrični omotač. Nakon toga će, mineralizacijom, nastati šuplji koštani cilindar, tj. koštana manšeta i perihondrij se transformira u periost (JUNQUEIRA; CARNEIRO, 2006.; KOZARIĆ, 1997.). Kada je došlo do stvaranja koštane manšete na sredini hrskavičnog modela, dolazi do prodiranja krvnih žila, osteoprogenitorskih stanica i stanica mezenhima iz periosta te nastaje osifikacijski pupoljak. Prodiranjem osifikacijskog pupoljka u unutrašnji dio hrskavičnog modela dolazi do stvaranja primarnog osifikacijskog centra. Djelovanjem faktora koji potiču stvaranje kosti dolazi do nastanka osteoblasta iz osteoprogenitorskih stanica koji se nakupljaju oko dijelova kalcificirane hrskavice. Zatim slijedi produkcija osteoida i mineralizacija. Navedeni procesi se izmjenjuju dok ne dođe do formiranja trabekula kosti. Istovremeno dolazi do rasta hrskavičnog modela u duljinu. Koštana manšeta koja se nalazi na dijafizi raste u duljinu i postaje deblja. Primarna kost koja se nalazi u primarnom osifikacijskom centru postaje višak i dolazi do njene resorpcije. Na tom mjestu se razvija sržna šupljina ispunjena koštanom srži. Kod dugih kostiju postoje sekundarni osifikacijski centri. Oni nastaju na području epifizne hrskavice. Tih sekundarnih centara ima više koji se s vremenom spoje čineći jedan sekundarni osifikacijski centar koji služi za produkciju spongioze na epifizi. Osifikacija se ne odvija na svim dijelovima epifiznih hrskavica kako bi se omogućio rast kostiju u duljinu kod mladih životinja. Nakon završetka razvoja i rasta mladih životinja i ti zaostali dijelovi epifizne hrskavice bivaju zamijenjeni koštanim tkivom (EURELL; FRAPPIER; DELLMANN, 2006.).



Slika 3. Enhondralna osifikacija

Modificirano prema: <https://open.oregonstate.edu/aandp/chapter/6-4-bone-formation-and-development/>

5. PRIJELOMI KOSTIJU (FRAKTURE)

Fraktura je prekid kontinuiteta kosti ili hrskavice a može nastati usred traume ili nekog patološkog procesa (ABEL i sur., 2016.). Kosti su svakodnevno izložene brojnim vanjskim utjecajima, odnosno različitim silama koje na njih djeluju. Upravo kada ukupni rezultat tih utjecaja, tj. zbroj svih sila na kost prijeđe prag izdržljivosti kosti, dolazi do prijeloma (TOBIAS; JOHNSTON, 2012.). Klasifikacija fraktura je vrlo važan temelj komunikacije između veterinaru i služi za lakše postavljanje dijagnoze i liječenje prijeloma. Postoje brojne podjele i kombinacije unutar podjela kada govorimo o prijelomima kosti (THRALL, 2018.).

Podjela prijeloma prema broju lomnih linija:

- **Jednostavni prijelom** – prisutna je samo jedna lomna linija prilikom čega nastaju dva koštana fragmenta;
- **Kominutivni prijelom** – kod ovakvih prijeloma postoji više lomnih linija te nastaju 3 ili više koštana fragmenta; u slučaju kada je prisutno 5 ili više fragmenta kosti, tada se prijelom naziva teški kominutivni prijelom (THRALL, 2018.).

Podjela prijeloma s obzirom na odnos lomne linije i dužinske osi kosti:

- **Poprečni prijelom** – u ovom slučaju lomna linija pada okomito na dužinsku os kosti;
- **Kosi prijelom** – ovdje je kut između lomne linije i dužinske osi kosti jednak ili veći od 30°; još se mogu podijeliti na duge i kratke kose prijelome;
- **Spiralni prijelom** – zapravo predstavlja kosi prijelom kod kojeg lomna linija teče spiralno oko dužinske osi kosti; uglavnom je prisutna torzijska trauma (THRALL, 2018.; MEINBERG i sur. 2018.).

Podjela prijeloma s obzirom na opseg kosti zahvaćene lomnom linijom:

- **Potpuni prijelom** – lomna linija se proteže preko cijele kosti;
- **Nepotpuni prijelom** – lomna linija zahvaća samo jedan korteks ili neki manji dio kosti te ne dolazi do stvaranja fragmenta kosti. Ovdje spadaju:
 - **Prijelom zelene grančice (*greenstick fracture*)** – nepotpuni prijelom kosti kod kojeg se suprotni dio kosti savija; češća je u mladim životinja;

- **Stres fraktura** – predstavlja mikro frakture kosti koje su nastale tijekom nekog vremena a posljedica su opetovane blaže traume; često prolazi nezamijećena prilikom rendgenske pretrage (THRALL, 2018.).

Podjela prijeloma prema mjestu:

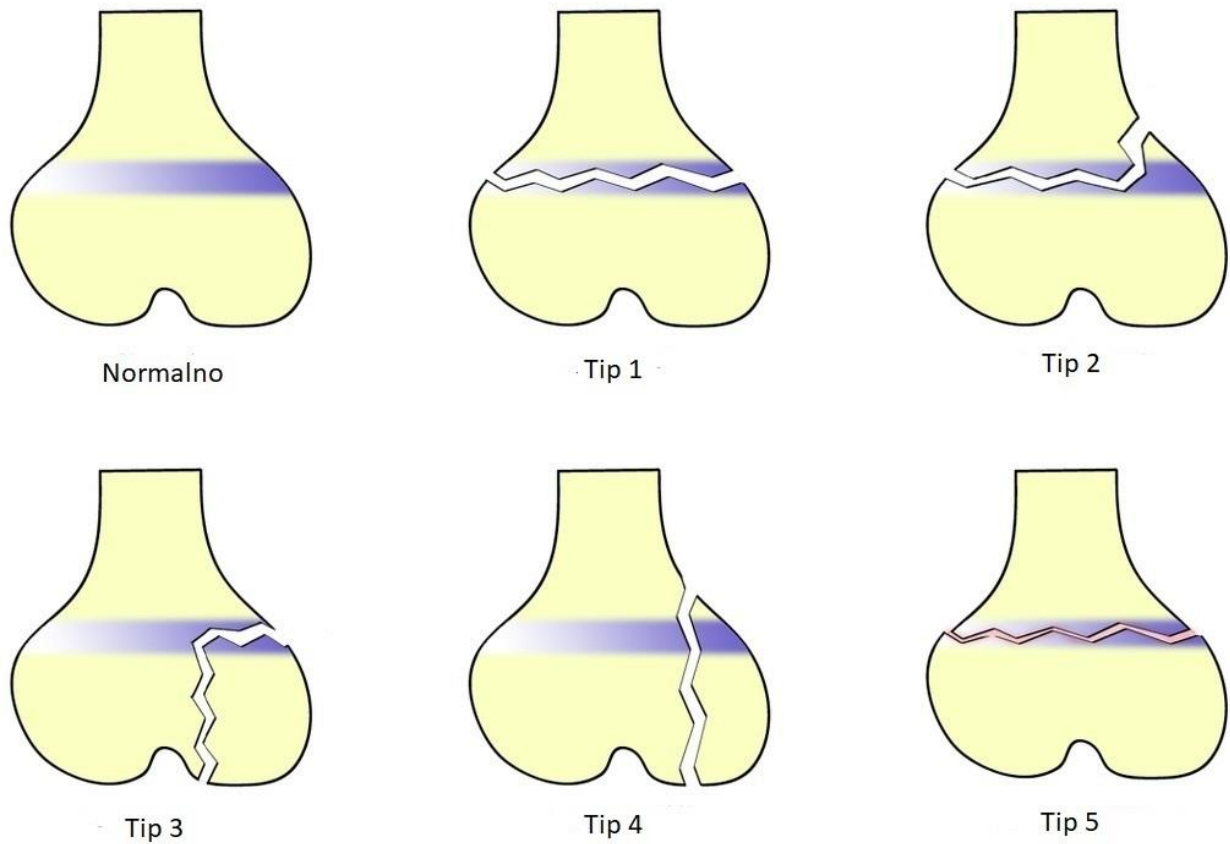
- **Dijafizni prijelomi** – još se dodatno mogu podijeliti na proksimalne, distalne i prijelome u sredini dijafize;
- **Metafizni prijelomi** – mogu biti smješteni na proksimalnoj ili distalnoj metafizi;
- **Epifizni prijelomi** – podrazumijevaju prijelome pripadajućeg zgloba kao i fize određene kosti;
- **Prijelomi u zglobu** – prijelomi kod kojih lomna linija ulazi u sam zglob; bitno je napomenuti sami opseg frakture, kao i ima li eventualnih fragmenata kosti;
- **Fizni prijelomi** – obuhvaćaju prijelome kod kojih dolazi do otvaranja linije rasta tj. fize;

Za fizne prijelome, postoji posebna klasifikacija a to je Salter – Harris nomenklatura. Prema navedenoj klasifikaciji postoji 5 tipova fraktura, ovisno o zahvaćenosti drugih dijelova kosti.

Salter Harris nomenklatura:

- **Tip 1** – lomna linija prolazi kroz fizu;
- **Tip 2** – lomna linija osim fize zahvaća i dio metafize;
- **Tip 3** – lomna linija prolazi kroz fizu i epifiznu; u ovaj tip mogu i ne moraju biti ubrojene frakture unutar zgloba;
- **Tip 4** – lomna linija osim fize zahvaća i metafizu te epifiznu te se podrazumijeva kao lom unutar zgloba;
- **Tip 5** – ovaj tip podrazumijeva prijelom u području fize koji je nastao uslijed kompresije, odnosno nagnječenja kosti. Vrlo često prolazi neopažen na rendgenskoj snimci;
- **Tip 6** – naknadno dodan u nomenklaturu, označava djelomično zatvaranje fize čime dolazi do asimetrije; smatra se da je ovaj tip zapravo posljedica primarne ozljede fize a ne primarna ozljeda (THRALL, 2018.).

Salter - Harris nomenklatura



Slika 4. Podjela fiznih lomova prema Salter – Harrisu

Modificirano prema: <https://radiopaedia.org/cases/salter-harris-type-ii-fracture-4>

Podjela prijeloma s obzirom na izloženost kosti okolini:

- **Zatvoreni prijelom** – podrazumijeva se da svaki prijelom koji nije otvoreni je zapravo zatvoreni (THRALL, 2018.).
- **Otvoreni prijelom** – dijelovi slomljene kosti su izloženi okolini zbog prekida kontinuiteta mekog tkiva koji okružuje kost; najčešće se javlja kao posljedica udara automobila (TOBIAS; JOHNSTON, 2012.). Otvoreni prijelom se klasificira prema Gustilo – Andersonu:
 - **Tip 1** – otvoreni lom sa ranom manjom od 1 cm koja je nastala prilikom loma kosti a u smjeru „unutar prema van“; prisutna je blaga do umjerena kontuzija okolnog tkiva;
 - **Tip 2** – otvoreni lom kod kojega je rana veća od 1 cm; rana je nastala djelovanjem sile „izvana prema unutra“;
 - **Tip 3** – otvoreni lom gdje je prisutno opsežno oštećenje okolnog mekog tkiva; ovdje spadaju frakture kod kojih je prisutno neurovaskularno oštećenje, frakture uzrokovane vatrenim oružjem te djelomične traumatske amputacije;

U veterinarskoj medicini tip 3 se dijeli na:

- A) Otvoreni lom sa zadovoljavajućim pokrivanjem kosti usprkos većim oštećenjima okolnog mekog tkiva;
- B) otvoreni lom sa većim gubitkom mekih česti i periosta uz opsežnu kontaminaciju;
- C) otvoreni lom kod kojeg su prisutne ozljede arterija koje zahtijevaju rekonstrukciju (TOBIAS; JOHNSTON, 2012.).

Podjela specifičnih prijeloma:

- **Patološki prijelom** – nastaje kao posljedica neke već postojeće bolesti kosti koja uzrokuje njeno slabljenje, a ne kao posljedica neke očite, teške traume; najčešće se javljaju kod neoplastičnih bolesti kostiju;
- **„Iver“ prijelom** – javlja se kada se manji komadić (iver) kosti odlomi od ostatka; posljedica je djelovanja izravne traume;

- **Prijelom „ploče“** – javljaju se kod kuboidnih kostiju u zglobovima; lomna linija prelazi s površine zgloba na suprotnu površinu kosti;
- **Avulzija** – ova vrsta prijeloma nastaje na mjestima gdje su kosti povezane s tetivama, ligamentima ili zglobnim čahurama; nastaju zbog prisutne iznimno snažne sile koja zapravo povlači kost i na taj način uzrokuje prijelom;
- **Multipli ili segmentirani prijelom** – prisutno je više lomnih linija, no za razliku od kominutivnih prijeloma, one međusobno ne komuniciraju;
- **Kompresijski prijelom** – još se nazivaju „impakcijom“; ovakvi prijelomi nastaju djelovanjem sile koja uzrokuje kompresiju na kost te na taj način ju lomi. Samim time dolazi do smanjenja dimenzije kosti; najčešće se javlja kod prijeloma kralježaka;
- **Depresijski prijelom** – fragmenti kosti se pomiču ispod površine same kosti; javlja se kod plosnatih kostiju;
- **Kondilarni, bikondilarni, suprakondilarni, T i Y prijelom** – ove termine koristimo u slučaju kada želimo opisati prijelom koji zahvaća metafizu kosti kao i kondile;
- **Osteohondralni prijelom** – kod ovih prijeloma je prisutno oštećenje tj. prekid hrskavice kao i subhondralne kosti;
- **Fisura** – ovdje zapravo se govori o djelomičnom prijelomu gdje lomna linija ne zahvaća sve dijelove kosti;
- **Smaknuti prijelom** – još se naziva abrazija; kod ovog prijeloma dolazi do gubitka mekog tkiva zajedno sa kosti zbog djelovanja trenja odnosno zbog naglog nastupa traume; često se javlja prilikom udara vozila u životinju pa ekstremiteti bivaju vučeni po asfaltu i kao rezultat trenja i abrazije dolazi do gubitka navedenih tkiva (THRALL, 2018.).

6. CIJELJENJE KOSTI

Glavni cilj sanacije prijeloma je postizanje cijeljenja kosti uz što ranije vraćanje funkcije ekstremiteta, vraćanja prvotnog integriteta kosti kao i održavanje anatomske repozicije koštanih ulomaka (FIELD; TÖRNKVIST, 2001.). Većina prijeloma mogu sami po sebi zacijeliti bez intervencije kirurga, međutim ekstremitet ili pacijent sam po sebi mogu ostati nefunkcionalni ili slabo funkcionalni zbog deformiteta odnosno ne sjedinjenja ulomaka, priraslica okolnog mekog tkiva ili zbog nastanka sekundarnog osteoartritisisa. Stoga je važno gledati širu sliku kod procjene ishoda sanacije prijeloma (GEMMILL; CLEMENTS, 2016.). Cijeljenje prijeloma se može podijeliti na dvije vrste: primarno ili direktno cijeljenje pomoću unutarnjeg preuređivanja; te sekundarno ili indirektno cijeljenje pomoću stvaranja koštanog kalusa (BUCKLEY; MORAN; APIVATTHAKAKUL, 2017.).

6.1. PRIMARNO CIJELJENJE KOSTI

Direktno cijeljenje kosti postiže se kompresijom među koštanim ulomcima ako postoje uvjeti za postizanje stabilnosti. Godine 1949. Danis je prilikom krute fiksacije pločom dvaju koštanih ulomaka primijetio da je došlo do cijeljenja kosti bez formacije kalusa. Kasnije je dokazano da se u takvim slučajevima cijeljenje odvija preko neposredne proliferacije osteona (GEMMILL; CLEMENTS, 2016.).

Kontaktno cijeljenje

Kada je razmak među ulomcima manji od 0.01 mm uz deformaciju između fragmenata manju od 2 %, dolazi do pojave kontaktnog cijeljenja. Primarna rekonstrukcija osteonima dovodi do direktnog stvaranja lamelarne kosti. Osteoklasti koji su poredani na kraju osteona najbližeg mjestu prijeloma, formiraju tzv. „*cutting cone*“ pomoću kojega uklanjaju mrtvu kost. Odmah zatim, osteoblasti na to mjesto postavljaju novu kost te samim time ponovno stvaraju Haversov sustav. Ovaj proces se odvija pri brzini od 50 – 100 μm na dan. Novostvorena lamelarna kost je paralelna s uzdužnom osi same kosti. Haversovo remodeliranje je normalan proces u kompaktnoj kosti, stoga je teško sa sigurnošću reći kada zapravo završava direktno cijeljenje. Međutim činjenica je da kost koja cijeli ovim načinom jest slabija od kosti koja nastaje preko koštanog kalusa. Potrebno je oko 18 mjeseci kako bi kompaktno koštano tkivo dostiglo normalnu unutarnju strukturu tako da lomna linija više nije prisutna. Samim time je toliko vremena

potrebno kako bi se sa sigurnošću moglo reći da je kost u potpunosti remodelirana (GEMMILL; CLEMENTS, 2016.).

Pukotinsko cijeljenje

Ovakva vrsta cijeljenja javlja se kada je razmak među ulomcima manji od otprilike 1 mm, te uz deformaciju od 2 %. Za razliku od kontaktnog cijeljenja, ovdje dolazi do stvaranja nove lamelarne kosti koja je smještena okomito na uzdužnu os kosti. S obzirom na takvu orijentaciju, novonastala kost je loše usidrena na susjedni korteks. Iz toga proizlazi da nastaje slaba veza, te lamelarna kost mora proći kroz sekundarno remodeliranje pomoću osteona. Do toga dolazi nakon 3 do 8 tjedana pomoću osteoklasta koji okružuju intaktnu kost kao i onih koji su nastali na mjestu prijeloma. S vremenom će nastale resorpcijske šupljine sazrijeti u lamelarnu kost koja je paralelna s uzdužnom osi kosti, a ujedno će doći i do reformacije korteksa (GEMMILL; CLEMENTS, 2016.).

Gledano s kliničke strane, primarno cijeljenje kosti zapravo predstavlja kombinaciju kontaktnog i pukotinskog cijeljenja kosti (TOBIAS; JOHNSTON, 2012.).

6.2. SEKUNDARNO CIJELJENJE KOSTI

Cijeljenje nestabilnih prijeloma odvija se preko formacije koštanog kalusa prije stvaranja kosti. U prvih nekoliko tjedana osteoklasti uklanjaju mrtvu kost na krajevima koštanih ulomaka. Time dolazi do povećanja razmaka između fragmenata te se smanjuje postotak naprezanja. Zbog toga je omogućen nastanak granulacijskog tkiva koje može opstati pod uvjetima relativno visokog stupnja naprezanja. Indirektno cijeljenje kosti se najčešće opisuje u tri faze: upalna faza; reparativna faza; faza remodeliranja (GEMMILL; CLEMENTS, 2016.).

Upalna faza

Upalna faza započinje neposredno nakon nastanka prijeloma, odnosno kada nastaje hematoma zbog rupturiranih krvnih žila i dolazi do otpuštanja tkivnih faktora rasta. Neutrofili i makrofagi odlaze do hematoma te započinju fagocitozu nekrotičnog tkiva istovremeno otpuštajući citokine i faktore rasta kako bi stimulirali stvaranje kosti i nastanak novih krvnih žila. Potonje se odvija tako što nove kapilare nastaju iz već postojećih krvnih žila. Za to su potrebna dva uvjeta. Prvo je potrebno dobro prokrvljeno tkivo na obje strane koštanih fragmenata, te drugo, dovoljno

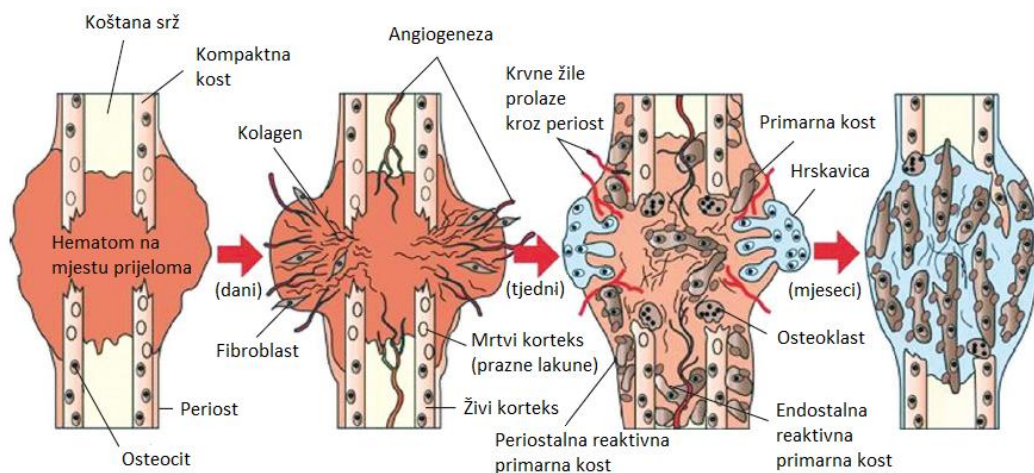
mehaničke stabilnosti kako bi nove kapilare mogle opstati. Posebno važne stanice u ovoj fazi su trombociti i makrofagi jer su zaduženi za otpuštanje trombocitnog faktora rasta (PDGF) i transformaciju beta 1 faktora rasta (TGF- β 1), a koji stimuliraju nastanak kosti. Stanice koje se nalaze u hematoma poput citokina, vaskularnog endotelnog faktora rasta (VEGF) te prostaglandina, zaslužne su za angiogenezu. Kaskada citokina koja slijedi potiče aktivnost osteoklasta i privlači osteoprogenitorske stanice na mjesto prijeloma, te potiče njihovu proliferaciju (GEMMILL; CLEMENTS, 2016.).

Reparativna faza

Smanjenjem edema mekog tkiva završava upalna faza a započinje reparativna. Glavni proces koji se odvija u ovoj fazi je stvaranje mekog koštanog kalusa. Hematom se pretvara u granulacijsko tkivo, nastanak krvnih žila se nastavlja, a nekoliko dana nakon prijeloma dolazi do formacije novog tkiva. S vremenom dolazi do nastanka zrelijeg vezivnog tkiva koje sadrži kolagena vlakna. U početku govorimo o kolagenu tipa 1, 2 i 3, a zatim kolagen tipa jedan počinje prevladavati jer on predstavlja glavni strukturni protein koštanog tkiva. Ovdje dolazi do povećanja vlačne čvrstoće tkiva zbog dijagonalne formacije vlakana. TGF- β i koštani morfogenetski proteini (BMP) predstavljaju važan faktor u pretvorbi fibroznog tkiva u hrskavicu. Hondrociti stvaraju meki kalus koji može podnijeti određeni pritisak ali čija je vlačna čvrstoća slična onoj fibroznog tkiva. Novonastali kalus je građen od vanjskog kalusa koji nastaje od periosta a vaskulariziran je ekstraosealnim krvnim žilama; te od unutarnjeg kalusa nastalog od endosta kojeg opskrbljuju arteriole medularne šupljine. Stvaranje vanjskog kalusa je posebno prisutno kod nestabilnih fraktura u mladih životinja. Otpornost i čvrstoća kalusa se povećavaju kako raste promjer kosti kao posljedica stvaranja kalusa. Meki kalus nadalje dobiva na čvrstoći procesom mineralizacije čime nastaje tvrdi kalus. On započinje na krajevima frakture te se širi prema središtu te kalcificirana hrskavica s vremenom postaje primarno koštano tkivo putem enhondralne osifikacije (GEMMILL; CLEMENTS, 2016.). Kako dolazi do sužavanja razmaka među kostima, raste postotak naprezanja te osteoblasti spiralno premošćuju dva koštana fragmenta. Na taj način nastaje opruga koja smanjuje naprezanje te omogućuje nastanak kosti (BUCKLEY; MORAN; APIVATTHAKAKUL, 2017.).

Faza remodeliranja

Iako je došlo do sjedinjenja kosti krajem reparacijske faze, cijeljenje tu ne završava. Primarna kost mora biti zamijenjena kompaktnim koštanim tkivom. To se događa pomoću resorpcije kosti od strane osteoklasta i formacijom nove kosti pomoću osteoblasta; te rekonstrukcijom medularne šupljine. Ovaj proces se odvija pod utjecajem Wolffovog zakona koji govori da će se kost zdrave životinje prilagoditi pritiscima pod kojima će se naći. Remodeliranje se postiže mehanotransdukcijom. Ovo je proces u kojem se sile i drugi mehanički impulsi putem pizelektričnosti pretvaraju u biokemijske signale. Elektropozitivna strana predstavlja aktivnost osteoklasta dok elektronegativna strana predstavlja aktivnost osteoblasta. Na taj način dolazi do efektivnog remodeliranja kalusa i korteksa kosti (GEMMILL; CLEMENTS, 2016.). Ukratko primarna se kost zamjenjuje lamelarnom kosti preko erozije površine te remodeliranja putem osteona. Navedeni proces može trajati par mjeseci pa do par godina, sve dok kost ne poprimi prvotnu morfologiju (BUCKLEY; MORAN; APIVATTHAKAKUL, 2017.).



Slika 5. Shematski prikaz sekundarnog cijeljenja kosti

Modificirano prema: Tobias K. M., Johnston S. A. (2012): Veterinary surgery, small animal: Volume ONE. Elsevier Saunders, St. Louis, Missouri; 569.

7. NAČINI SANACIJE I LIJEČENJA PRIJELOMA

Mišićno koštane ozljede često se istovremeno javljaju sa određenim traumama ostalih organskih sustava. Vrlo je bitno fokusirati se na pacijenta u cijelosti pazeći na njegovo opće stanje. Tek nakon toga se treba posvetiti samom ortopedskom problemu. Kada smo sigurni da je pacijent pregledan i stabiliziran, tada možemo dalje prijeći na procjenjivanje složenosti loma. Poznavanje klasifikacije prijeloma prema AO sistemu će olakšati sami proces liječenja i smanjiti eventualno trajanje operacije. Uz to vrlo je bitno striktno se držati preoperativnih protokola, načela asepse i antiseptike, kao i atraumatskih tehnika prilikom obavljanja zahvata. Nakon operacije važno je obaviti i rendgenološki pregled kako bi se ustvrdila pravilnost repozicije kostiju, stabilnost frakture te podudaranje zglobnih površina (JOHNSON; HOULTON; VANNINI, 2005.).

U slučaju kada dođe do prijeloma, glavni cilj liječenja je što ranije vraćanje potpune funkcionalnosti u pacijenta. Kako bi postigli navedeno, nužno je detaljno isplanirati svaki korak liječenja, uključujući i postoperativnu njegu. Dogodi li se greška u planiranju zahvata, odnosno previde li se moguće komplikacije, može doći do produljenja trajanja kirurškog zahvata, opsežnih ozljeda mekih česti kao i različite druge tehničke poteškoće. Prije samog pristupanja zahvatu, tj. odabiru metode liječenja prijeloma treba uzeti u obzir neke značajke vezane uz pacijenta. Pod tim se podrazumijevaju dob, tjelesna masa, opće stanje životinje kao i prisutnost drugih eventualnih ozljeda, očekivana tjelesna aktivnost i njezina upotreba, te sposobnost vlasnika da se drži uputa o postoperativnoj njezi. Osim toga treba obaviti rendgen kako bi se uvidjeli biološki faktori koji bi mogli utjecati na cijeljenje kao i mehaničke sile koje djeluju na kost. Stoga se uvijek traži ortogonalna projekcija slomljene kosti koja uključuje i proksimalni i distalni zglob kako bi se sa sigurnošću moglo procijeniti o kakvom se lomu radi (JOHNSON; HOULTON; VANNINI, 2005.).

Sve navedeno se može svesti na 4 koraka prilikom pregleda, odnosno dijagnostike prijeloma:

- 1. Procjena općeg stanja životinje;
- 2. Određivanje potencijalnih oštećenja tkiva povezanih sa frakturom ili prisutnost istih na drugom dijelu tijela, uz evaluaciju težine ozljeda;
- 3. Provjera postoje li dodatne frakture, ozljede ligamenata ili dislokacija negdje drugdje na tijelu;
- 4. Precizno opisivanje, odnosno evaluacija samog prijeloma kao i eventualnih drugih prijeloma na tijelu pacijenta (PIERMATTEI; FLO; DECAMP, 2006.).

Kako bi u potpunosti vratili funkciju ekstremiteta životinje, treba se držati 4 AO principa:

- 1. Anatomska repozicija koštanih ulomaka, što je osobito važno kod zglobnih fraktura;
- 2. Fiksacija prijeloma koja pruža apsolutnu ili relativnu stabilnost s obzirom na karakteristike prijeloma, pacijenta i same ozljede;
- 3. Očuvanje normalnog protoka krvi do koštanih fragmenata i okolnih mekih česti pomoću atraumatske repozicije odnosno kirurških tehnika;
- 4. Osiguranje što je moguće ranije sigurnu mobilizaciju mišića i zglobova povezanih sa slomljenom kosti kako bi se spriječilo nastajanje komplikacija odnosno bolesti vezanih uz frakturu (PIERMATTEI; FLO; DECAMP, 2006.).

Repozicija, tj. liječenje prijeloma je proces kod kojeg dolazi do vraćanja fragmenata slomljene kosti u njihovo prvobitno stanje. Postoje dvije vrste repozicije odnosno sanacije loma: konzervativnim načinom, tzv. zatvorena repozicija gdje se u svrhu vraćanja ulomaka kosti u anatomsku poziciju koriste vlačne sile i manipulacija fragmentima; operativnim načinom, tzv. otvorena repozicija kod koje imamo direktan, vizualan uvid u prijelom, odnosno kost (PIERMATTEI; FLO; DECAMP, 2006.).

8. KONZERVATIVNO LIJEČENJE LOMA

Takozvani zatvoreni način repozicije ulomaka se postiže upotrebom trakcije. Na ovaj način se frakture saniraju s minimalnom traumom tkiva, što je i poželjno. Najčešće se za konzervativno liječenje koriste vanjska fiksacijska pomagala poput gipsa i udlaga. Koristi se kod fraktura koje se nalaze na kostima ispod lakta i koljena. Razlog tome je što na tim mjestima ima najmanje mekih česti, tj. one ne utječu na fiksaciju kosti. Zbog toga su u životinja ta područja najpogodnija za primjenu vanjskih fiksacijskih pomagala. Zatvorena repozicija je korisnija i uspješnija kod manjih pasmina pasa nego onih većih i mišićavijih pasa (PIERMATTEI; FLO; DECAMP, 2006.).

Ideja vodilja kod ovog pristupa je zapravo aplikacija sporog, kontinuiranog pritiska na ulomak kosti kojim se može rukovati u cilju da ga se izravna, odnosno namjesti onom ulomku koji je manje dostupan za rukovanje. Istovremeno, vrlo je važno biti na oprezu kako ne bi došlo do laceracije ili perforacije, odnosno kompresije velikih krvnih žila i živaca. Između ostalog treba

napomenuti važnost sporosti procesa kako bi izbjegli iritaciju mišića uslijed nedovoljne relaksacije. Trakciju možemo postići pomoću „manualne“ sile ili čistom gravitacijom. Kod manualne trakcije se koristimo raznim gazama ili užadi koje možemo postaviti, ovisno o smještaju frakture, oko pazuha ili prepona te usidriti za stol. Uz to se dodatno koriste užad postavljeno oko karpalnog ili tarzalnog zgloba. Što se tiče postizanja trakcije gravitacijom, životinja se mora poleći na leđa i pomoću gaze ili užadi omotane oko šape uda na kojem se nalazi prijelom povezati nogu sa stalkom za infuziju ili vijkom koji je fiksiran u strop. Na taj način se blagim odizanjem životinje od stola postiže potpora zahvaćenom udu. Nakon što se postigla odgovarajuća trakcija koštani ulomak koji je pomičan se može direktnim namještanjem repositionirati u odgovarajuću anatomsku poziciju (PIERMATTEI; FLO; DECAMP, 2006.). Imobilizacijom se postiže cilj ove metode, odnosno vanjsko namještanje fragmenata. Koriste se različite vrste povoja i udlaga koje mogu biti od različitih materijala poput gipsa, različitih smola, fiberglasa i aluminija. Kod fraktura dugih cjevastih kostiju imobilizacija se mora postići na uglavnom dva susjedna zgloba. Cilj imobilizacije je postizanje dovoljnog pritiska koji će biti ravnomjerno raspodijeljen preko cijelog gipsanog povoja ili udlage kako bi se spriječilo oticanje tkiva ili zaustavljanje krvotoka (PIERMATTEI; FLO; DECAMP, 2006.; MATIČIĆ; VNUK, 2010.). Treba napomenuti kako se konzervativnim pristupom izbjegava rizik od nastanka infekcije te je upotreba opreme uvelike smanjena. Isto tako na umu treba imati kako se ovim načinom sanacije loma često javljaju problemi poput nepotpunog ili neadekvatnog sraštanja koštanih fragmenata, te moguća ukočenost susjednih zglobova (RÜEDI; MURPHY, 2000.).

8.1. GIPSANI POVOJ

Gipsani povoj je mehanički čvrst, otporan je na deformacije i najvažnije, prilagodi se obliku dijela tijela na koji se postavlja odnosno dolazi do formiranja kalupa (MATIČIĆ; VNUK, 2010.). Postavljen na dva susjedna zgloba, sprečava rotaciju ulomaka kao i translaciju koštanih ulomaka (HOPPENFELD, 2000.). Uglavnom se rade tako da se prvo postavi mekši materijal poput pamučne vate i na njega se kružno povija gaza koja je impregnirana sadrom. Sadra sama po sebi ima brojne nedostatke kao što su velika masa, osjetljivost na vlagu te vrlo slaba propusnost za rendgenske zrake. Za male životinje je ovaj materijal pretežak, pa zajedno s ostalim navedenim nedostacima ne koristi se često u veterinarskoj medicini (MATIČIĆ; VNUK, 2010.) .

8.2. POVOJ OD FIBERGLASA I SMOLE

Za izradu povoja od fiberglasa koriste se različite smole koje se impregniraju u role ispletenih traka od fiberglasa. Često se koriste zbog lakog postavljanja i korištenja te vrlo malog broja komplikacija (PIERMATTEI; FLO; DECAMP, 2006.). Trake fiberglasa su u pakiranju zaštićene i od zraka i vode. Materijal je mekan te se lako modelira. Kada povojne trake dođu u kontakt sa zrakom uslijed kemijskih reakcija dolazi do stvaranja čvrste snažne strukture koja je otporna na brojne mehaničke utjecaje. Fiberglas je vrlo lagan, male mase, neosjetljiv na vlagu te propušta rendgenske zrake. Nakon postavljanja, ovi povoji nisu teški, ne opterećuju ekstremitete kao ni pokrete, a i moguća je rendgenska kontrola nakon sanacije. Vrlo je bitno spomenuti da su fiberglas povoji ne reaktivni s vodom stoga su održivi prilikom dodira s vodom koje je često nemoguće izbjeći zbog vremenskih prilika i načina držanja životinja (MATIČIĆ; VNUK, 2010.).

8.3. UDLAGE (LONGETE)

Udlage su ulošci koji predstavljaju mehanička ojačanja povoja. Postavljaju se uzdužno, uglavnom s dviju strana ekstremiteta. Najčešće je to kranijalno/kaudalno ili lateralno/medijalno. Mogu se postaviti direktno na podlogu povoja ili se mogu umetnuti unutar traka tercijarnog sloja povoja. Udlage se rade od nekih laganih materijala kojima se lako manipulira, koji se mogu lako modelirati odnosno poprimiti oblik ekstremiteta na koji se postavljaju. Najčešće su to materijali poput aluminija u obliku plosnatih profila koji se mogu dodatno podstaviti gumenim ili spužvastim materijalom. Postoje i već gotove udlage, formirane u kalupe određenih veličina koje su izrađene za pojedine dijelove ekstremiteta. Njihova mana je to što ne odgovaraju u potpunosti anatomiji ekstremiteta. Napokon, postoje udlage koje se proizvode od termolabilne plastične mase. Ta plastična masa kada dođe u kontakt s toplom vodom postane mekana i pogodna za modeliranje prema obrisima ekstremiteta. Nakon što se osuši i ohladi, stvrdne se i nastali kalup odgovara anatomiji ekstremiteta oko kojeg je postavljena (MATIČIĆ; VNUK, 2010.).

8.4. ROBERT – JONESOV POVOJ

Robert – Jonesov povoj zajedno sa svojim modifikacijama se najčešće koristi u veterinarskoj ortopediji. Osim klasičnog oblika postoji i modificirani kod kojeg se koristi manje pamučne podloge, te učvršćeni pri kojem se dodaje udlaga za povećanu imobilizaciju. Njegovim korištenjem postiže se vanjska potpora tkiva kao i zaštita istog, smanjuje incidencija edema i oštećenja tkiva koštanim ulomcima koji se nalaze na mjestu loma kao i u okolici. Postavlja se

tako da obuhvati ekstremitet sve od prstiju te seže do iznad zgloba, bilo koljena ili lakta, a nalazi se iznad prijeloma kosti. Ovaj povoj je načinjen od više slojeva. Prvo se postavlja kontaktni sloj, nakon kojega slijedi pamučna podloga. Ta podloga je smještena od prstiju pa do sredine potkoljenice odnosno podlaktice. Važno je napomenuti kako se distalno ostavljaju nepokriveni dva središnja prsta kako bi se imao uvid u cirkulacijsko stanje zamotanog ekstremiteta. Zatim slijedi postavljanje elastične gaze pomoću kojeg se povoj oblikuje prema obrisima ekstremiteta. Naposljetku dolazi elastična traka koja služi kao kompresija za prethodno navedene slojeve. Mora se obratiti pažnja na jačinu postavljanja kompresije kako ne bi došlo do pojave krvnog zastoja povijenog ekstremiteta. Ponekad se može, ako je potrebna veća imobilizacija ili stabilnost samog ekstremiteta, postaviti unutar povoja i neka udlaga koja predstavlja mehaničko ojačanje. Najčešće su to aluminijske šipke podstavljene spužvom ili gumom. Jednako tako umjesto aluminijskih šipki možemo koristiti trake koje su impregnirane smolama (*cast*). Robert – Jonesovim povojem se postiže umjerena kompresija koja ne može uzrokovati poremećaj krvotoka. Bez obzira na to, savjetuje se vlasnika da prati prste koji vire izvan povoja kako bi se eventualno primijetilo razmicanje prstiju zbog edema, crvenilo ili bolnost. U tom slučaju hitno se mora promijeniti povoj i pri postavljanju novog upotrijebiti slabiji pritisak na ekstremitet (MATIČIĆ; VNUK, 2010.; WELCH FOSSUM, 2013.).

8.5. SPICA UDLAGA

Ova vrsta udlage se postavlja na taj način da zahvati cijeli ekstremitet te se obavlja oko prsnog koša. Uglavnom se koriste za privremenu imobilizaciju prijeloma ramene i bedrene kosti ili u svrhu stabilizacije ekstremiteta nakon učinjene osteosinteze. Spica udlaga se rijetko koristi samostalno u svrhu konzervativnog liječenja loma osim u slučaju kada imamo stabilnu, nepomaknutu frakturu ili kada se procijeni da će doći do brzog sjedinjenja koštanih ulomaka (WELCH FOSSUM, 2013.).

8.6. EHMEROV POVOJ

Ovaj povoj se koristi kako bi se spriječilo oslanjanje životinje na stražnji ekstremitet te u svrhu zadržavanja unutarnje rotacije kuka te abdukcije ekstremiteta. Unutarnja rotacija je bitna zbog toga što se tako glava bedrene kosti smješta dublje u acetabul čime se postiže dodatna stabilnost kuka te se sprječava ponovno iščašenje. Indikacije za postavljanje Ehmerovog povoja su održavanje repozicije kuka koja je izvršena nakon konzervativnog liječenja ili kirurškog zahvata,

te u slučaju izvođenja osteosinteze u području oko kuka. Postavljanje ovog povoja započinje se s vatom koja se omota oko metatarzusa. Zatim se pomoću elastične povojne trake okružuje metatarzus te se preko vanjske strane prelazi na kaudalnu i medijalnu stranu natkoljenice i koljena. Nastavlja se dalje lateralno na koljeno držeći povojnu traku što više dorzalno da bi se konačno povijalo oko tarzusa s medijalne strane prema dorzumu šape. Pritom treba napomenuti da istodobno postavljanu povoja, tarzalni zglob i koljeno moraju biti flektirani. Nakon postavljanja ovog povoja bitno je provoditi češće kontrole tijekom dva do tri tjedna jer postoji mogućnost pojave ozljeda i nekroze tkiva zbog pojačane kompresije povoja (MATIČIĆ; VNUK, 2010.).

8.7. VELPEAUOV POVOJ

Ovaj povoj se koristi kako bi se spriječilo oslanjanje životinje tj. opterećivanja prednjeg ekstremiteta. Pritom istovremeno su karpalni, lakatni i rameni zglob flektirani. Indikativno ga je koristiti prilikom ozljeda u području ramenog zgloba poput iščašenja ili bolesti tetiva mišića ramenog zgloba, kao i kod liječenja prijeloma lopatice i proksimalnog dijela ramene kosti. Za postavljanje ovog povoja, životinja mora biti u stajaćem stavu. Prvo se postavlja podloga koja obavlja karpus, metakarpus te prste. Važno je napomenuti da istovremeno prednji ekstremitet mora biti u blagoj fleksiji. Nakon toga se obavlja prsni koš te prednja noga koja sada mora biti u potpunoj fleksiji. Zatim se postavlja elastična traka i zahvaćeni ekstremitet se zamata prislonjen uz prsni koš. Traka se postavlja naizmjenice ispred, odnosno iza suprotnog ekstremiteta. Na kraju se može ostaviti s lateralne strane šape mali procjep kako bi imali lakši uvid u stanje ekstremiteta (MATIČIĆ; VNUK, 2010.).

8.8. POVOJ KARPALNE FLEKSIJE

Postavljanjem povoja karpalne fleksije želi se spriječiti oslanjanje životinje na prednji ekstremitet kao sagibanje karpalnog zgloba. Ovaj povoj se uglavnom koristi kako bi se rasteretile fleksorne tetive na prstima te za imobilizaciju nakon učinjenog ortopedskog zahvata koji je obavljen u distalnom predjelu prednjeg ekstremiteta. Postavlja se tako da se karpus flektira te se podlogom omata ekstremitet od prstiju pa sve do distalnog dijela podlaktice. Zatim se pomoću elastične trake uz istovremenu fleksiju karpusa kružno zamataju prsti sve do distalnog dijela podlaktice (MATIČIĆ; VNUK, 2010.).

9. OPERATIVNO LIJEČENJE LOMA

Operativno liječenje loma predstavlja korištenje kirurškog pristupa kako bi se mogla postići anatomski repozicija, odnosno rekonstrukcija fragmenata pomoću implantata koji bi ih držali na mjestu. Ovdje postoje direktna repozicija i indirektna repozicija. Kod prvog se ima izravan uvid na mjesto prijeloma i koštane ulomke koji se tada manualno repozicioniraju te se održavaju u anatomskom položaju pomoću implantata, npr. ploča. Prilikom repozicije koristi se manja sila kako bi mogli približiti ulomke. Indirektna repozicija prati principe biološke osteosinteze. Njome se koštanim ulomcima manipulira na njihovim krajevima a ne na samom mjestu prijeloma. Repozicija se postiže korištenjem trakcije ili intramedularnih čavala, dok se često koriste i ploče u premošćujućoj ili potpornoj funkciji. Postoji i varijacija otvorenog pristupa a naziva se „*Open but do not touch*“ tehnika gdje se postiže uvid na mjesto prijeloma tako što se iznad njega napravi manji rez, te se time uzrokuje minimalna biološka šteta te je hematoma na mjestu prijeloma očuvan. Ovim se pristupom ipak postiže bolji uvid i preciznije postavljanje implantata dok se istovremeno prate principi biološke osteosinteze u pogledu očuvanja tkiva (WELCH, FOSSUM, 2013; JOHNSON; HOULTON; VANNINI, 2005.).

Prednosti operativnog liječenja prijeloma su:

- 1. olakšana vizualizacija loma kao i neposredni kontakt s koštanim ulomcima što omogućuje precizniju anatomsku repoziciju loma;
- 2. omogućeno je neposredno postavljanje implantata poput serklažne žice ili pločica;
- 3. preko rekonstrukcije kosti omogućena je podjela tereta na implantate i kost čime se postiže bolja fiksacija prijeloma;
- 4. mogu se koristiti presadci spužvaste kosti kako bi se pospješilo cijeljenje (WELCH FOSSUM, 2013.).

Negativne strane ovog pristupa uključuju povećanu traumu mekog tkiva kao i cirkulacije prilikom kirurškog zahvata, zanemarivanje biološkog okruženja te povećana opasnost od infekcija (WELCH FOSSUM, 2013.).

9.1. VANJSKA FIKSACIJA

Kod ove vrste operativnog pristupa, podrazumijeva se upotreba vanjskih koštanih fiksatora pomoću kojih se saniraju brojne vrste lomova. Ovdje spadaju prijelomi dugih kostiju, korektivne osteotomije, artrodeze zglobova te privremene imobilizacije zglobova. Najbolje ih je koristiti za stabilizaciju nakon učinjene zatvorene repozicije kominutivnih prijeloma. Fiksacijski okviri se mogu razvrstati s obzirom na broj ravnina koje zauzimaju te strana ekstremiteta kroz koje fiksator proviruje. Stoga se fiksacijski okviri mogu podijeliti na: unilateralne – uniplanarne (tip Ia); unilateralne – biplanarne (tip Ib); bilateralne – uniplanarne (tip II) te bilateralne – biplanarne (tip III) (WELCH FOSSUM, 2013.). Vanjski fiksatori mogu biti izrađeni od različitih materijala poput: nehrđajućeg čelika, karbonskih vlakana, titanija ili akrila. Nakon provedene operacije oni omogućuju ortopedu veći opseg dodatnih prilagodbi okvira koje mogu unaprijediti cijeljenje loma, odnosno omogućiti bolju repoziciju fragmenata u ranijim fazama cijeljenja. Perkutana vanjska fiksacija predstavlja minimalno invazivni pristup prilikom sanacije prijeloma, tzv. biološka osteosinteza, te u odnosu na zatvorenu repoziciju daje nesmetan pristup svim ranama koje su povezane s prijelomom a zahtijevaju sanaciju. Nadalje, vanjski fiksatori su podnošljivi psima i mačkama. Omogućuju brži povratak funkcije ekstremiteta te se uklanjaju bez potrebe izazivanja generalne anestezije. Uz sve navedeno, ekonomski su isplativiji kako ortopedu tako i vlasnicima te se posljedično čišćenju i sterilizaciji određeni dijelovi mogu ponovno iskoristiti kod drugih pacijenata (TOBIAS; JOHNSTON, 2012.). Vanjski fiksatori su uglavnom sastavljeni od fiksacijskih pinova, vanjskog okvira te povezujućih sprava (WELCH FOSSUM, 2013.).

9.1.1. FIKSACIJSKI PINOVI

Mogu se podijeliti s obzirom na odabranu metodu ugradnje (npr. polu pinove i pune pinove); te s obzirom na građu ovisno o smjeru navoja. Polu pinovi prolaze kroz oba korteksa kosti ali kožu probijaju samo s jedne strane ekstremiteta dok puni pinovi prolaze i s druge strane ekstremiteta. S druge strane, fiksacijski pinovi mogu imati navoj smješten u sredini ili na krajevima. Kod pinova sa središnjim navojem, on se smješta u kost dok glatki okrajci vire izvan kože. Što se tiče ovih koji imaju navoje na okrajcima oni se još mogu podijeliti s obzirom na to prolaze li kroz samo jedan ili oba korteksa kosti. Nadalje se još u opis pinova pridodaje jesu li navoji postavljeni u smjeru kazaljke na satu ili obratno (WELCH FOSSUM, 2013.).

9.1.2. VANJSKI OKVIRI

Vanjski okviri mogu biti rađeni od nehrđajućeg čelika, legura titanija, karbonskih vlakana, aluminija ili akrila. Karbonska vlakna propuštaju ionizirajuće zračenje stoga su okviri sastavljeni od šipki ovog materijala pogodni za praćenje cijeljenja prijeloma pomoću rendgena. U slučaju korištenja akrila kao materijala za fiksacijske okvire, postoje komercijalni kitovi koji sadrže potrebne dijelove pomoću kojih se može napraviti tzv. *homemade* okvir (WELCH FOSSUM, 2013.).

9.1.3. SPRAVE ZA POVEZIVANJE

Trenutno na tržištu postoje 2 sprege koje služe za učvršćivanje okvira i podržavanje fiksacije prijeloma. SK stege su dizajnirane na taj način da su odvojene jedna od druge čime se omogućuje lakše postavljanje i manipuliranje okvirom. Druga vrsta, Securos – U stega ima poseban dio u obliku slova U koja se lako postavlja na šipku koja spaja okvir i fiksacijske pinove (WELCH FOSSUM, 2013.).

Gore navedena vrsta vanjskih fiksatora je tzv. linearni, dok još postoje cirkularni i hibridni vanjski fiksator. Ova vrsta je specifično dizajnirana kako bi sa lakše kontroliralo pomicanje koštanih ulomaka čime dolazi do nastanka nove koštane formacije, a to se naziva osteogeneza pomakom. Cirkularni vanjski fiksatori su sastavljeni od transosealnih žica koje su povezane sa prstenima ili polu prstenima pomoću fiksacijskih vijaka. Navedeni prsteni su povezani sa šipkama, pločama, šarkama te dodatnim vijcima čime se stvara vanjski okvir. Što se tiče dijelova, ova vrsta fiksatora je slična linearnima samo što su dodane žice, zatezači žica, prsteni te fiksacijski vijci za žice (WELCH FOSSUM, 2013.).

9.2. UNUTARNJA FIKSACIJA

Unutarnja fiksacija podrazumijeva kirurški pristup sanacije loma gdje se koštani ulomci kruto drže u poziciji za vrijeme cijeljenja, dok je pritom omogućeno korištenje zahvaćenog ekstremiteta. Zbog navedenog, ovaj pristup sanacije loma se najčešće koristi kao glavna metoda. Ovaj pristup omogućava nastavak mišićne funkcije te samim time održava zdravlje hrskavice, zgloba i koštanih ulomaka. S druge strane postoje i „negativne“ strane, točnije, unutarnja fiksacija je invazivna operacija i prilikom procesa pristupanja samoj kosti dolazi do oštećenja okolnog tkiva. Stoga može doći do raznih infekcija uslijed prisutnosti implantata unutar

ekstremiteta, odnosno produljenje cijeljenja loma posljedično manipulaciji prilikom repozicije (SLATTER; 2003.). Nadalje, stabilnost frakture je vrlo važna stavka liječenja, o njoj ovisi cijeljenje. Bez obzira na to što ovim pristupom kosti treba više vremena da povratu prvotnu čvrstoću puno rjeđe dolazi do pojave komplikacija. Uz to, stabilnost je vrlo važna kod zglobnih fraktura jer se time sprečava daljnje oštećenje zgloba te potencijalno nastanak artritisa. Kod zglobnih prijeloma vrlo je važno spriječiti daljnje oštećenje hrskavice, stoga se pokušava postići anatomska repozicija ulomaka, tj. vraćanje koštanih ulomaka u položaj kakvim su bili prije samog prijeloma. Upravo anatomske repozicije omogućuje unutarnja fiksacija jer se na taj način implantati i repozicionirani ulomci kosti međusobno podupiru. To se može postići pomoću neutralizacijske ploče. S druge strane, kod kompliciranijih prijeloma ne može se uvijek postići anatomska repozicija. U tim slučajevima se koriste sigurniji i manje invazivni postupci kojima se želi smanjiti oštećenje okolnog tkiva na minimum te očuvati opskrba krvlju. Tada se koriste potporne ploče. Vrsta implantata i sam pristup sanaciji loma ovisi o brojnim faktorima uključujući dob, veličinu, temperament pacijenta. Osim toga, treba obratiti pozornost na vrstu i mjesto prijeloma kao i oštećenje mekog tkiva. Zaključno, u veterinarskoj medicini se obraća pažnja i na cijenu takvog zahvata kao i dostupnost specijalista koji bi mogli sanirati prijelome na određen način (TOBIAS; JOHNSTON, 2012.).

10. IMPLANTATI

Prilikom odabira implantata kod operativnog liječenja loma moramo uzeti u obzir vrstu i mjesto prijeloma. Vrlo je važno istodobno poznavati prirodu prijeloma te biomehaniku. Ortopedski implantati se mogu ugrubo podijeliti na primarne poput vanjskih fiksatora, pločica i intramedularnih čavala; te na sekundarne kao što su vijci, serklažna žica i drugi (TOBIAS; JOHNSTON, 2012.).

10.1. ORTOPEDSKA ŽICA

Ovaj implantat je izrađen od nehrđajućeg čelika, te je za razliku od ostalih implantata fleksibilnija što omogućuje lakše rukovanje kao i prilagođavanje anatomiji kosti. Najčešće se koristi na dva načina, kao serklažna žica ili kao žica za zatezanje (GEMMILL; CLEMENTS, 2016.).

Kao serklažna žica najčešće se koristi kod dugih kosih prijeloma, koji bi u pravilu trebali biti dugi barem dva puta promjera kosti (JOHNSON; HOULTON; VANNINI, 2005.). U potpunosti

obavija kost i pruža ograničenu interfragmentarnu kompresiju. Važno je napomenuti kako serklažna žica nije upotrebljiva kao samostalna, već se koristi u kombinaciji sa intramedularnim čavlima. Najčešće se koriste 2 serklažne žice koje moraju biti čvrsto postavljene kako bi se spriječilo oštećenje okolnog tkiva, te opskrba krvlju. U pravilu, serklažne žice se koriste kao privremena fiksacijska metoda. Postoje 3 načina pomoću kojih se učvršćuju a to su: uvrnuti čvor, čvor s jednostrukom petljom i čvor s dvostrukom petljom (GEMMILL; CLEMENTS, 2016.). Kada se ortopedska žica koristi kao žica za zatezanje služi za neutralizaciju avulzijske sile koja može nastati kod frakture od strane ligamenata i tetiva mišića. Uglavnom se koristi zajedno sa Kirschnerovom iglom (GEMMILL; CLEMENTS, 2016.). Postavlja se s ciljem sprečavanja savijanja Kirschnerovih igli do kojeg može doći zbog vlačnih sila. Zapravo žica za zatezanje predstavlja silu suprotnu vlačnoj sili ligamenta ili tetive. Žica se provlači kroz otvor u kosti, obavija se oko nje, zatim prelazi preko krajeva Kirschnerove igle i vraća se natrag na početni dio žice s druge strane kosti. Na taj način se dobiva uzorak u obliku broja osam (JOHNSON; HOULTON; VANNINI, 2005.).

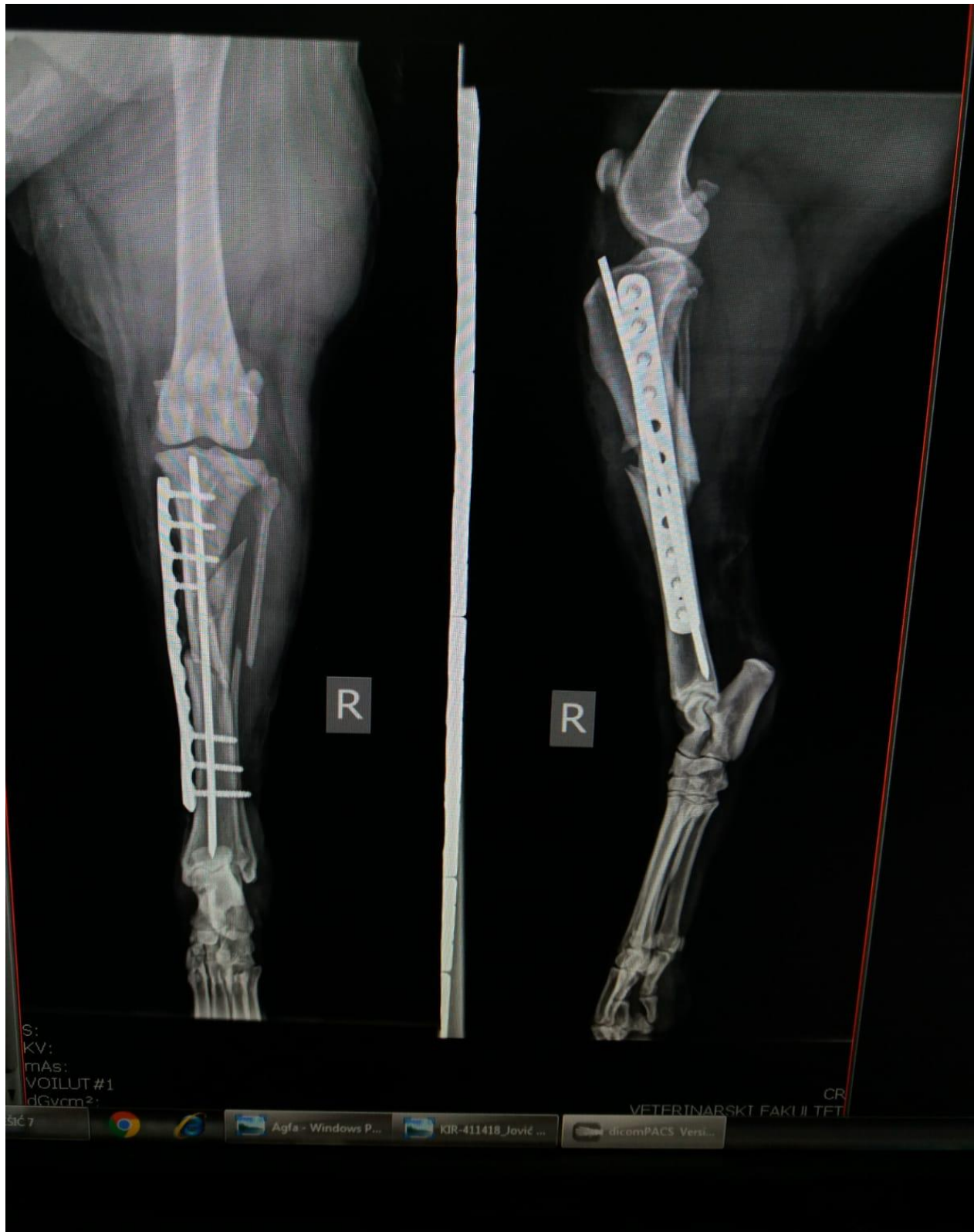10.2. KIRSCHNEROVA IGLA

Ova vrsta implantata predstavlja čavao malog promjera (TOBIAS; JOHNSTON, 2012.). Najčešće su promjera između 0.8 i 2.0 mm (JOHNSON; HOULTON; VANNINI, 2005.). Najkorisnije su s troakarnim vrhom na oba kraja. Koriste se uglavnom za fiksaciju malih koštanih ulomaka ili za pružanje dodatne potpore drugim implantatima. Glavna značajka im je da se opiru vijanju no zapravo su vrlo slabe. Zbog toga se najčešće koriste kod manjih pacijenata, te se rijetko koriste samostalno već služe za sprečavanje rotacije ulomaka. Mogu se postaviti dvije ili se koriste u kombinaciji sa zatezni vijkom (TOBIAS; JOHNSTON, 2012.). Osim toga znaju biti dio fiksacijske metode u kombinaciji za žicom za zatezanje. Često se postavljaju kao privremena metoda fiksacije prije postavljanja zateznih vijaka (GEMMILL; CLEMENTS, 2016.).

10.3. STEINMANNOV ČAVAO

Predstavlja zapravo intramedularni pin, tj. čavao većeg promjera. U sklopu unutarnje fiksacije postavljaju se u medularnu šupljinu dugih kosti i služe za sprečavanje sila koje bi uzrokovale savijanje te kao fiksacijske metode koje održavaju fragmente u poziciji i sprečavaju njihovu rotaciju (TOBIAS; JOHNSTON, 2012.). Građeni su od nehrđajućeg čelika, te su promjera između 2.0 i 5.0 mm (JOHNSON; HOULTON; VANNINI, 2005.). Kao što je već spomenuto,

opiru se savijanju, a njihova čvrstoća i snaga ovise o momentu inercije. Iz toga proizlazi da čavli većeg promjera imaju veću sposobnost opiranja silama savijanja. Ako se koriste samostalno kao jedina intramedularna fiksacijska metoda, predlaže se da ispune minimalno 70 % medularne šupljine. Ako je potrebna dodatna fiksacija kod prijeloma dijafize mogu se koristiti dodatni implantati kako bi postigli adekvatnu fiksaciju. Stoga zajedno s intramedularnim pinom se može koristiti ploča a takva kombinacija implantata se zove „*plate – rod fixation*“. Negativna strana je ta što se ovi čavli ne mogu oduprijeti silama koje nastaju oko njihove osi pa se mogu javiti problemi kod fiksacije kominutivnih ili transverzalnih fraktura. Stoga se ne koriste samostalno kod prijeloma dugih kostiju već u kombinaciji sa žicama, vanjskim fiksatorima ili pločama koje donose stabilnost oko osi te rotacijsku stabilnost (TOBIAS; JOHNSTON, 2012.). Njihova iskoristivost je najbolja kod prijeloma dijafize ravnih kosti (GEMMILL; CLEMENTS, 2016.).



Slika 6. RTG snimka nakon operacije tibije i fibule metodom „*Plate – rod fixation*”

Iz privatne zbirke akademika Dražena Matičića.

10.4. RUSHOV ČAVAO

Predstavlja modificirani čavao koji se koristi u paru. Oni omogućuju fiksaciju u 3 točke kod tzv. napetosti s oprugom. Iako se proizvode za humanu medicinu, Rushov čavao se može izraditi pomoću Kirschnerovih igli ili Steinmannovih čavala. Nadalje, imaju brojne prednosti nad križnim čavlima. Biomehanički su superiorniji jer svojim djelovanjem poboljšavaju neutralizaciju rotacijskih sila i sila savijanja. Osim toga postoji mogućnost nastavka rasta kosti uz Rushov čavao, te omogućavaju puno brže cijeljenje prijeloma. No vrlo rijetko se koriste zbog složenosti postavljanja te zahtijevaju dodatne pripreme i pomnije planiranje kirurškog zahvata (GEMMILL; CLEMENTS, 2016.).

10.5. INTERLOCKING ČAVAO

To je intramedularna šipka koja ima poprečne otvore na oba svoja kraja, a ovisno o dizajnu može imati i po cijeloj dužini. Fiksira se pomoću koštanih vijaka ili vijaka s djelomičnim navojem koji prolaze kroz oba korteksa te sam čavao (DEJÁRDIN i sur. 2019.). Zbog njihovog dizajna, kompleks kosti i implantata postaje otporan savijanju, rotaciji i aksijalnom opterećenju. Najčešće se koriste kod kominutivnih prijeloma dijafize dugih kostiju, no kontraindicirani su kod lomova radijusa (TOBIAS; JOHNSTON, 2012.). Treba napomenuti da interlocking čavao kao metoda fiksacije se sve češće koristi prilikom biološke osteosinteze zbog svojih brojnih biomehaničkih prednosti u odnosu na ostale intramedularne čavle i ploče. Kako prilikom loma kosti dolazi do poremećaja intramedularne opskrbe krvi, ekstraosealni dotok postaje važna komponenta što se tiče cijeljenja. Upravo u tome interlocking čavao iskazuje svoju prednost, njegovom upotrebom se smanjuje oštećenje mekog tkiva te posljedično ekstraosealna opskrba krvi ostaje sačuvana. Nadalje, pošto se postavljaju unutar neutralne koštane osi; za razliku od koštanih ploča, omogućuju kvalitetnije podnošenje opterećenja prilikom oslanjanja pacijenta. Zaključno, zbog načina postavljanja donose stabilnost kod torzije te kompresije (DEJÁRDIN i sur. 2019.; TOBIAS; JOHNSTON, 2012.). Komplikacije kod korištenja interlocking čavla su rijetke i uglavnom su vezane za loše planiranje operacije odnosno nedovoljno iskustvo kirurga. Stariji modeli interlocking čavla su imali probleme što se tiče stabilnosti i otpornosti na savijanje u slučaju prisutnosti sile paralelne na uzdužnu os otvora vijka. Problemi su se javljali zbog puknuća vijka i samog čavla. U nekim slučajevima znalo je doći i do artritisa, osteomijelitisa, te infekcija i odgođenog cijeljenja (TOBIAS; JOHNSTON, 2012.).

10.6. VIJCI

Postoje različite vrste vijaka. Značajka po kojoj se uglavnom razlikuju je vrsta navoja koju svaki vijak posjeduje. Oni vijci koji se koriste za guste kortikalne kosti imaju manji razmak između dva navoja kao i dubinu navoja od onih vijaka koji se koriste kod fiksacije spužvaste kosti. Često se u literaturi vijci nazivaju kao „pritezni“. Međutim ovo nazivlje se ne odnosi na vrstu vijka već način njegova umetanja u kost, odnosno učinak koji se njime postiže (TOBIAS; JOHNSTON, 2012.). Vijci se mogu razlikovati s obzirom na način umetanja u kost, njihovu funkciju, veličinu vijka kao i vrstu kosti za koju se koriste. Sila koju vijak može izdržati se osjetno smanjuje kako se njegov promjer približava 40 % promjera kosti, te se samim time oslabljuje kost. Zbog toga se preporučuje korištenje vijaka koji zauzimaju do 25 % promjera kosti, odnosno 33 % u iznimnim slučajevima (GEMMILL; CLEMENTS, 2016.). Prilikom postavljanja vijka, oblik njegovog navoja pretvara okretni moment zatezanja u kompresiju duž osi vijka. Oblik navoja vijka povezan je s gustoćom kao i čvrstoćom kosti u koji se on postavlja. Za guste kortikalne kosti se koriste vijci koji imaju manji razmak između navoja. Snaga fiksacije vijka najviše ovisi o vanjskom promjeru vijka te čvrstoći materijala u koji se vijak postavlja. Promjer najužeg dijela vijka određuje snagu njegovog savijanja. Iz toga proizlazi, ako je potreban vijak koji bi trebao izdržati veću silu savijanja, treba se postaviti vijak što većeg promjera (TOBIAS; JOHNSTON, 2012.). Treba napomenuti da postoje 2 vrste vijaka što se tiče navoja. Takozvani „*self-tapping*“ vijci se mogu umetnuti u kost direktno u otvor koji je u njoj izbušen. Kod umetanja takvih vijaka dolazi do pojave otpora zbog čega može doći do smanjenja preciznosti u njegovu postavljanju i samim time može smanjiti njegovu funkciju. To se može dogoditi kada se vijak želi postaviti kao pritezni, stoga se ne koriste u toj metodi. „*Nonselself-tapping*“ vijci zahtijevaju osim prvotnog „pilot“ otvora dodatno bušenje kako bi se u kosti urezali navoji koji odgovaraju tom vijku (JOHNSON; HOULTON; VANNINI, 2005.).

Vijci se mogu koristiti na više načina:

- **Pritezni vijak** – na ovaj način se najbolje postiže kompresija među dva koštana fragmenta. Pritezni vijak može biti bilo koji vijak kod kojeg navoj zahvaća samo udaljeniji korteks. To se može postići tako da se izbuši otvor u bližem nam korteksu koja odgovara promjeru vijka koji se postavlja ili korištenjem vijka koji ima navoje samo na polovici svoje dužine. Na taj način se smanjuje napetost koja se može stvoriti između dva koštana ulomka (GEMMILL; CLEMENTS, 2016.).

- **Pozicijski vijak** – u slučaju kada bi postavljanje priteznog vijka izazvalo urušavanje fragmenta u medularnu šupljinu, koristi se pozicijski vijak (JOHNSON; HOULTON; VANNINI, 2005.). On se postavlja tako da se probuše otvori u oba korteksa te se postavljanjem vijka dva ulomka održe u poziciji (GEMMILL; CLEMENTS, 2016.).
- **Vijak za ploču** – naposljetku, vijci se mogu koristiti s ciljem fiksiranja ploče na kost i to im je zapravo primarna funkcija. Veličina vijka, kao i kvaliteta kosti u koji se vijak postavlja određuju koliki pritisak se smije aplicirati. Treba napomenuti kako veličina ploče koja se koristi određuje promjer vijka koji se može upotrijebiti (JOHNSON; HOULTON; VANNINI, 2005.; TOBIAS; JOHNSTON, 2012.).

10.6.1. KORTIKALNI VIJAK

Dolaze u različitim veličinama, neke od standardnih su: 5.5, 4.5, 3.5, 2.7, 2.0 i 1.5 mm koji mogu biti različite dužine. Oni su dizajnirani za fiksaciju u području dijafize kosti. (JOHNSON; HOULTON; VANNINI, 2005.) Njihov jezgreni promjer je veći nego u spongioznih vijaka, te imaju navoj po cijeloj dužini vijka. Kortikalni vijci se najčešće koriste za fine trabekularne kosti kao i za kortikalnu kost (GEMMILL; CLEMENTS, 2016.).

10.6..2. SPONGIOZNI VIJAK

Ovi vijci imaju široke i duboke navoje te relativno usku jezgru. Zbog povećanog omjera između vanjskog promjera i jezgre, spongiozni vijci imaju puno veću nosivu snagu u metafizi i epifizi trabekularne kosti. Mogu imati navoj po cijeloj svojoj dužini ili samo po pola. Potonji se koriste kao pritezni vijci dok prvi služe za učvršćivanje ploča na metafizama i epifizama kostiju (JOHNSON; HOULTON; VANNINI, 2005.).

10.6.3. OSOVINSKI VIJAK (SHAFT SCREW)

„*Shaft screw*“ je zapravo kortikalni vijak sa kratkim navojima i tijelom kod kojega su promjer i dužina navoja jednaki. Koristi se kao pritezni vijak prilikom fiksacije dijafize kosti (JOHNSON; HOULTON; VANNINI, 2005.). Češće se koriste i u kortikalnoj kosti jer zbog manjeg tijela vijak lakše ulazi u izbušeni otvor bližeg nam korteksa (TOBIAS; JOHNSTON, 2012.).

10.6.4. KANULIRANI VIJAK


U središtu jezgre imaju otvor kroz koji se provlači Kirschnerova igla kao vodilja. Oni se isto koriste kao pritezni vijci posebice kod rekonstrukcije prijeloma metafize i epifize na distalnom dijelu ramene kosti ili proksimalnom dijelu bedrene kosti (JOHNSON; HOULTON; VANNINI, 2005.).

10.6.5. VIJAK SA ZAKLJUČAVAJUĆOM GLAVOM

Ovi vijci sadrže glavu koja se može zaključati u otvor ploče. Koriste se u metodama unutarnje fiksacije u kombinaciji sa zaključavajućim kompresijskim pločama (LCP™ – DePuy Synthes ploče) i UniLock sistemima. Pružaju bolje sidrenje zbog toga što su fiksiranu u odnosu na ploču. Koriste se i kao uređaj s fiksnim kutom što je posebice važno u slučaju minimalno invazivnih kirurških tehnika (JOHNSON; HOULTON; VANNINI, 2005.).

10.7. PLOČE

Ploče su implantati koji se koriste za unutarnju fiksaciju. Mogu se podijeliti s obzirom na tip ploče ili s obzirom na njihovu funkciju (GEMMILL; CLEMENTS, 2016.). Izrađene su uglavnom od 316L nehrđajućeg čelika te mogu biti tvrđe ili mekše, ovisno o njihovoj funkciji. Osim toga postoje određene ploče koje su izrađene od titana. Dostupne su u različitim veličinama i oblicima s obzirom na to kolika čvrstoća je potrebna, tj. mjesto aplikacije (TOBIAS; JOHNSTON, 2012.). Fiksacija pomoću ploča je moguća zbog njihovog trenja koje nastaje prilikom postavljanja na kost, pritom ploča mora biti dobro oblikovana kako bi odgovarala istoj. Prema tome, pravilnim postavljanjem ploče, kost odolijeva silama torzije i savijanja kao i samom aksijalnom opterećenju. Zbog važnosti krvne opskrbe, ploče su dizajnirane na način da se smanji što je više moguće oštećenje istog (WELCH FOSSUM, 2013.).



Slika 7. Synthes set instrumenata i ploča

Iz privatne zbirke akademika Dražena Maticića

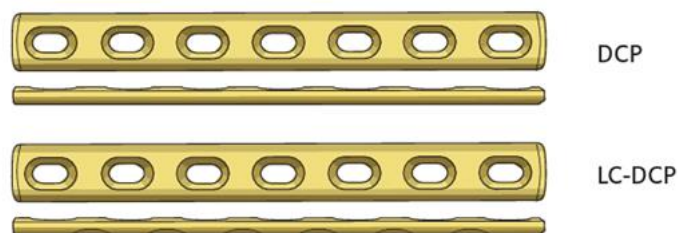
10.7.1. DINAMIČKA KOMPRESIJSKA PLOČA (DCP)

Ime ovog implantata potječe od smještaja otvora za vijke, te pravilnim njihovim postavljanjem postiže se kompresija koštanih ulomaka. S obzirom na promjer vijaka kojima se učvršćuje dijele se na 2.0, 2.7, 3.5 i 4.5 mm. U veterini se uglavnom koriste 4.5 i 3.5 mm. Potonje ploče su čvršće zbog toga što su otvori međusobno bliže postavljeni i samim time se povećava broj vijaka koji ju učvršćuju s obzirom na duljinu ploče. Time se dobiva na boljoj stabilizaciji ploče kao i bolju iskoristivost kod kraćih ulomaka (TOBIAS; JOHNSTON, 2012.). Središnji dio ploče ne sadrži otvore, oni se nalaze na okrajcima te se kompresija postiže u smjeru sredine ploče. Ovalni otvori za vijke omogućuju nagnjanje vijaka do 25 stupnjeva uzdužno, te 7 stupnjeva poprečno. Uglavnom se preporučuje postavljanje 2 vijka sa svake strane jer nije dokazana prednost

postavljanja više njih, već može doći do pojave fisure zbog prevelike kompresije (GEMMILL; CLEMENTS, 2016.).

10.7.2. DINAMIČKA KOMPRESIJSKA PLOČA S OGRANIČENIM KONTAKTOM (LC-DCP)

LC-DCP ploče su zapravo modificirane DCP ploče kod kojih su se poboljšale određene karakteristike u odnosu na obične DCP ploče. S donje strane ploče postoje žlijebovi koji se nalaze između otvora za vijke čime se dobiva čvršća fiksacija a stres nije usmjeren na otvore od vijaka. Samim time smanjena je dodirna površina s kosti pa je očuvan periostalni krvotok. Osim toga, otvori za vijke omogućuju veći kut za njihovo postavljanje, a sami otvori su dizajnirani tako da omogućuju postizanje kompresije s obje strane ploče (TOBIAS; JOHNSTON, 2012.; GEMMILL; CLEMENTS, 2016.).



Slika 8. Usporedba DCP i LC-DCP ploče

Modificirano prema: https://resources.aofoundation.org/-/jssmedia/surgery/21/21_p140_i085.ashx?w=620

10.7.3. NAREZUJUĆA PLOČA

Kao što im ime govori, ove ploče su izrađene duže nego ostale, uglavnom sadrže oko 50 otvora za vijke, a mogu se odrezati na željenu duljinu. Otvori na njima nisu namijenjeni za kompresiju. Narezujuće ploče su tanje, a ako je potreban čvršći implantat, mogu se postaviti jedna na drugu (TOBIAS; JOHNSTON, 2012.).

10.7.4. REKONSTRUKCIJSKA PLOČA

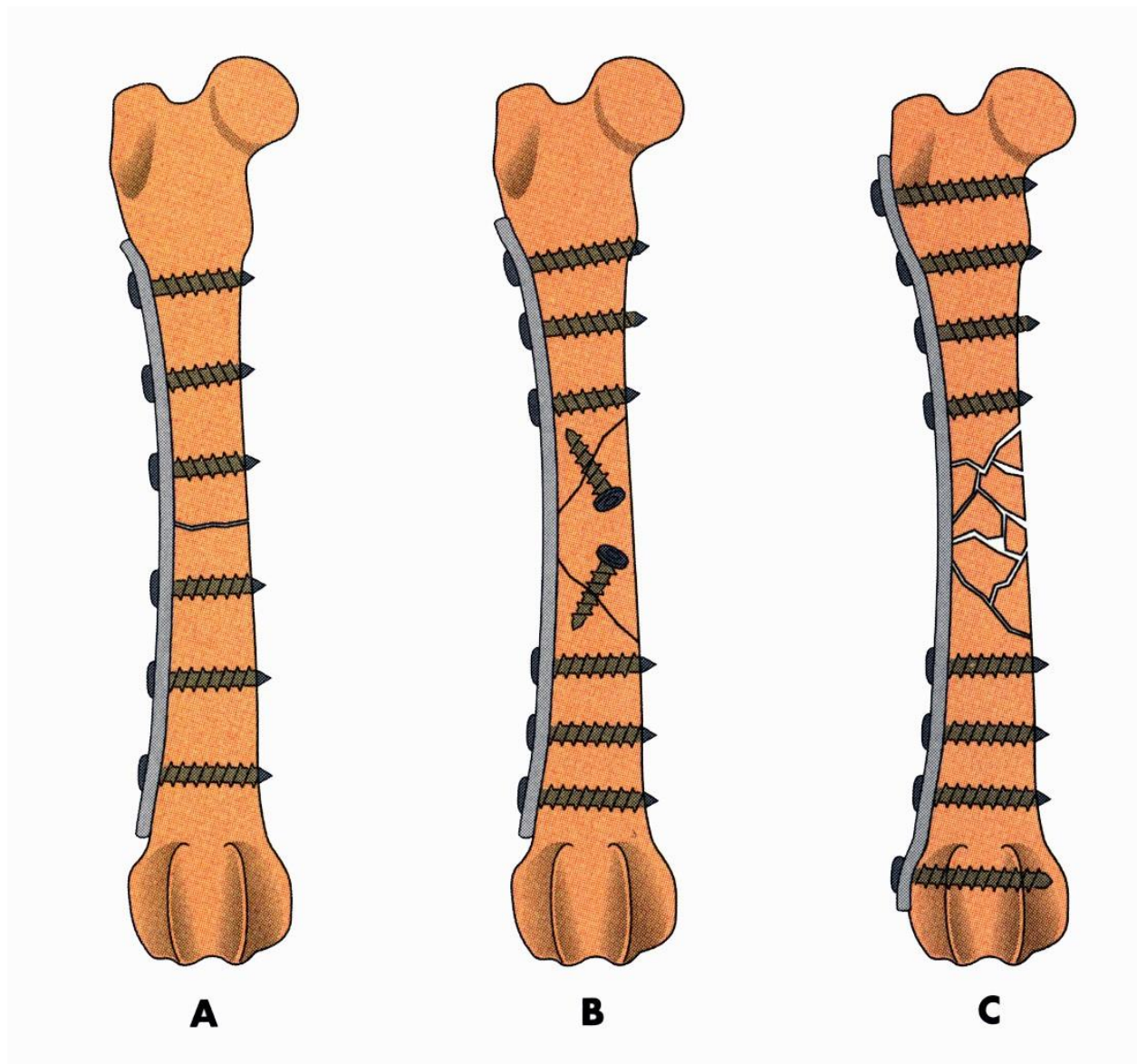
Izrađene su od mekšeg željeza te sadrže V ureze između otvora za vijke. Zbog toga se mogu savijati u sva tri smjera međutim su podosta slabije u odnosu na DCP ploče te se dodatno mogu oslabiti jačim savijanjem. Postavljaju se pomoću posebnih kliješta za savijanje. Otvori za vijke na njima su ovalnog oblika stoga omogućuju dinamičku kompresiju. Njihova prednost je u tome što se mogu koristiti kod nepravilnih i zavnutih kostiju poput zdjelice, mandibule, maksile, acetabula te distalnog dijela ramene kosti. Često se koriste za prijelome na distalnom dijelu bedrene kosti kod hondrodistrofičnih pasmina pasa. Rekonstrukcijske ploče se izrađuju u raznim veličinama: 4.5, 3.5, i 2.7 mm (TOBIAS; JOHNSTON, 2012; JOHNSON; HOULTON; VANNINI, 2005.).

10.7.5. PLOČE S OBZIROM NA NJIHOVU FUNKCIJU

Postoje 4 klasične funkcije, odnosno stila s obzirom na koje se ploče mogu koristiti. To su: kompresijska, neutralizacijska, premošćujuća i potporna funkcija.

- **Kompresijska funkcija** – ploča se postavlja direktno na kost i uzrokuje kompresiju ulomaka; koriste se DCP i LCPTM – DePuy Synthes ploče najčešće kod jednostavnih poprečnih prijeloma;
- **Neutralizacijska funkcija** - kod repozicije ulomaka pomoću priteznih vijaka ili serklažne žice koji ne mogu samostalno podnijeti silu koja se stvara na mjestu osteosinteze koriste se ploče u neutralizacijskom stilu. Neutralizacijska ploča štiti kompresiju među ulomcima od rotacijskih sila, sila savijanja kao i sila pomaka ulomaka;
- **Premošćujuća funkcija** – kada se ploča koristi kao premošćujuća predstavlja indirektan oblik repozicije ulomaka. Koristi se kao udloga koja osigurava točnu duljinu kosti kao i prostorno poravnanje zglobova proksimalno i distalno prijelomu. Premošćujuća ploča sprečava aksijalnu deformaciju kosti koja može nastati zbog sile pomaka, odnosno savijanja. Pošto ploča preuzima silu nosivosti vrlo je važno omogućiti adekvatnu opskrbu krvi na i oko mjesta prijeloma zbog toga što će sjedinjenje ulomaka ovisiti o stvaranju premošćujućeg kalusa a ne samog cijeljenja kosti;
- **Potporna ploča** – ploča se koristi kao potporna zajedno sa vijcima kada je potrebno održati obližnje zglobne ulomke u poziciji nakon repozicije. Ova metoda se još naziva „*shoring up*“, tj. skraćivanje urušenog ulomka kosti. Potporna ploča se koristi kod

prijeloma metafize, te na sebe preuzima svu nosivu silu (GEMMILL; CLEMENTS, 2016.; JOHNSON; HOULTON; VANNINI, 2005.).



Slika 9. Načini postavljanja ploče s obzirom na njenu funkciju – (A) Kompresijska funkcija; (B) Neutralizacijska funkcija; (C) Premošćujuća funkcija.

Modificirano prema: Welch Fossum T. (2013): Small Animal Surgery, Fourth Edition. Elsevier Mosby, St. Louis, Missouri; 1089.

10.7.6. ZAKLJUČAVAJUĆE PLOČE

Zaključavajuće ploče su noviji implantati kojima se želi nadoknaditi nedostatke klasičnih ploča. Drže prednost nad njima gotovo u svim aspektima, gledajući biomehaniku, dizajn pa i samo postavljanje. Gledajući AO principe, kod svake sanacije prijeloma u cilju je postići neposredan uvid u frakturu, anatomske repozicije ulomaka kao i čvrstu fiksaciju. Ti postupci dovode do oštećenja okolnog mekog tkiva te općenito okolinu mjesta prijeloma. Stoga može doći do infekcija, neadekvatne repozicije ulomaka te neuspjeh postavljenog implantata. Zaključavajuće ploče imaju brojne prednosti u odnosu na konvencionalne ploče sa vijcima. Rađene su s ciljem zadovoljavanja principa biološke osteosinteze. Zahvaljujući principu fiksnog kuta, ove ploče ne zahtijevaju potrebu bliskog kontakta kosti i ploče za postizanje čvrstoće. Samim time nema potrebe za prilagođavanju ploče anatomiji kosti u potpunosti te se smanjuje mogućnost pomaka implantata za vrijeme postavljanja. Nadalje zbog izostanka kontakta između ulomka i ploče, smanjeno je oštećenje periosta te je očuvana ekstraosealna opskrba krvlju (TOBIAS; JOHNSTON, 2012.). Još jedna važna stavka je ta da se kod zaključavajućih ploča vijak učvršćuje i za bliži mu korteks čime se postiže još veća stabilnost implantata. Negativne strane su to što su dosta skuplje od konvencionalnih ploča te se prije njihovog postavljanja ulomci moraju repozicionirati jer su vijci već učvršćeni a kao takvi ne mogu dodatno povući fragmente u smjeru ploče (GEMMILL; CLEMENTS, 2016.).

10.7.7.1. ZAKLJUČAVAJUĆA KOMPRESIJSKA PLOČA (LCP™ – DePuy Synthes)

LCP™ – DePuy Synthes ploče imaju jedinstvenu značajku, tzv. „*Combi hole*™“ koja predstavlja otvore na ploči za zaključavanje kao i za kompresiju. Zbog toga se mogu koristiti standardni kortikalni ili spongiozni vijci s jedne strane te zaključavajući stožasti vijci s navojem s druge strane svakog otvora. Ti otvori su dizajnirani tako da se kompresija postiže u smjeru sredine ploče. LCP™ – DePuy Synthes ploče su izrađene od nehrđajućeg čelika ili titana te se mogu naći u veličinama od 2, 2.4, 2.7 i 3.5 mm (GEMMILL; CLEMENTS, 2016.). Mogu se koristiti na dva načina: kao klasične DCP ploče za krutu fiksaciju; te kao unutarnji fiksator sa zaključavajućim vijcima za jedan korteks. Nadalje ove ploče mogu biti korištene kao kompresijske ili premošćujuće ploče (JOHNSON; HOULTON; VANNINI, 2005.). LCP™ – DePuy Synthes sistemi se koriste u sve više priznatijem pristupu, biološkoj osteosintezi. Zbog mogućnosti postizanja krute fiksacije kod kominutivnih prijeloma, često se koriste kod slabijih kostiju.

Naposljetku treba napomenuti da se ove ploče zlatni standard za korištenje kod MIPO pristupa – „*minimally invasive plate osteosynthesis*“ (BARNHART; MARITATO, 2019.).

10.7.7.2. SOP™ – Orthomed PLOČE (STRING OF PEARLS)

Ove zaključavajuće ploče su izrađene ciljano za upotrebu u veterinarskoj medicini. Mogu se naći u sljedećim veličinama: 2.0, 2.7 i 3.5 mm, izrađene od nehrđajućeg čelika ili titana. Imaju kružni presjek, a uzduž ploče se izmjenjuje ponavljajući uzorak sferoidnih „bisera“ i cilindričnih „među članaka“. Svaki od bisera ima navoje na svom dnu te služe za fiksaciju pomoću kortikalnih vijaka. Glava vijka rezonira unutar bisera pa se time postiže interferencija čime nastaje sekundarna brava između vijka i ploče. Prednosti ove ploče su te što se mogu prilagođavati u četiri točke sa minimalnim mogućnostima savijanja ili zaokretanja ploče. Već spomenuta sekundarna brava omogućuje dodatnu fiksaciju, a otvori vijaka ne predstavljaju slabe točke što znači da ne moraju svi otvori za vijke biti iskorišteni. Što se tiče negativnih aspekata, problem se javlja u tome što vijci ne mogu biti postavljeni pod određenim kutom. Osim toga, SOP™ – Orthomed ploče se ne koriste kao kompresija već kao neka vrsta potpornih ploča (BARNHART; MARITATO, 2019.). Nadalje iako se uporabom običnih kortikalnih vijaka smanjila cijena, oni mogu podnijeti manje sile u odnosu na zaključavajuće vijke (GEMMILL; CLEMENTS, 2016.). SOP™ – Orthomed ploče se najčešće koriste za prijelome dugih kostiju u području dijafize i metafize, te za spinalne lomove (BARNHART; MARITATO, 2019.).

10.7.7.3. POLYAXIAL ADVANCED LOCKING SYSTEM (PAX™ – Securos Surgical)

Većina veterinarskih zaključavajućih ploča i sistema njeguje sistem zaključavanja s tzv. fiksnim kutom. Navedeno zapravo predstavlja korištenje vijaka pod već predodređenim kutom kako bi se postigla adekvatna fiksacija. To bi značilo da neprecizno postavljanje vijaka može rezultirati neadekvatnom fiksacijom, tj. manipulacijom implantata. Stoga je 2009. godine izumljen PAX™ – Securos Surgical sistem kako bi se omogućile povlastice zaključavajućih ploča a pritom omogućilo postavljanje vijaka pod različitim kutovima, dakle više osna mogućnost postavljanja vijaka. PAX™ – Securos Surgical vijci koji se koriste za zaključavanje ploče su izrađeni od legure titanija koja je dva puta čvršća od titanija PAX™ – Securos Surgical ploče. Zaključavanje ploče se postiže zbog strukturalne deformacije okomitog grebena otvora za vijak pomoću oštih narezujućih navoja koje uzrokuje glava vijka upravo zbog razlike u čvrstoći legura. Kako bi se postiglo potpuno zaključavanje implantata, potrebno je postići

adekvatan moment sile (minimalno 2.5 NM) prilikom postavljanja PAX™ – Securos Surgical vijka (BARNHART; MARITATO, 2019.). Najveća uporaba ovog sistema je prilikom sanacije prijeloma u blizini zgloba pošto vijci mogu biti usmjereni od samog zgloba (GEMMILL; CLEMENTS, 2016.). Još se koristi i kod luksacija prvog i drugog vratnog kralješka, dvostruke osteotomije zdjelice (DPO) te za osteotomiju nivoa tibijalne ploče (TPLO) (BARNHART; MARITATO, 2019.).

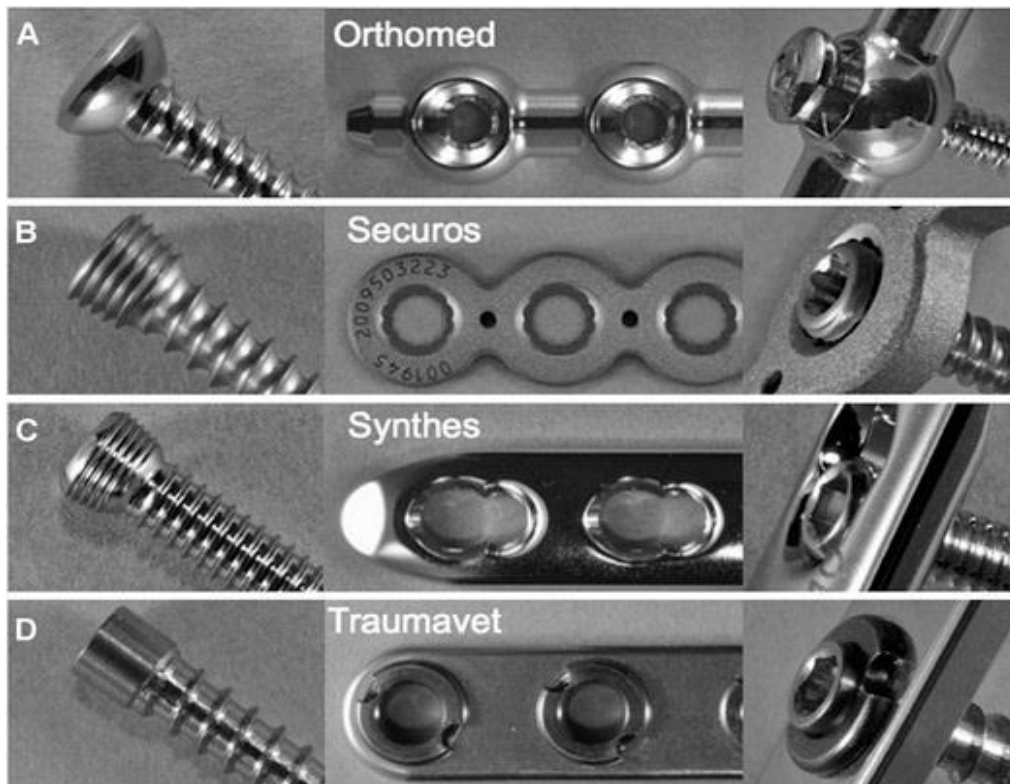
10.7.7.4. ADVANCED LOCKING PLATE SYSTEM (ALPS™ – Kyon)

ALPS™ – Kyon predstavlja sistem zaključavajućih ploča izrađen za korištenje u veterinarskoj medicini. Ovaj sistem je dizajniran na temelju istraživanja o PC-Fix sistemu u sjedištu AO-a u Davosu s ciljem očuvanja opskrbe krvlju. To se postiglo tako što je donji dio ploče modificiran da je u minimalnom kontaktu s kosti te se koriste samo monokortikalni vijci. Zbog posebnog oblika ploče (Sherman) postignuta je jednolika čvrstoća savijanja duž ploče te je omogućeno savijanje ploče u svim smjerovima. Otvori za vijke su namijenjeni za obične i zaključavajuće vijke s tim da se potonji moraju postaviti pod pravim kutom dok se obični mogu nakositi 30° uzdužno i 5° poprečno. Obični vijci se mogu koristiti tako da se ploča postavi u kompresijsku ili neutralizacijsku funkciju. Ploče su građene od titana 4. stupnja a vijci od legure titana, aluminijske i vanadijske. Za postavljanje ovog implantata važan je kontakt s kosti. Nakon što se ploča prilagodi kosti, proksimalni i distalni krajevi ploče su fiksirani pomoću običnih vijaka za koštane ulomke dok se daljnja stabilizacija postiže pomoću zaključavajućih vijaka. Nakon postavljanja, obični se vijci mogu zamijeniti zaključavajućima. ALPS™ – Kyon se najčešće koristi kod fraktura dugih cjevastih kostiju pasa i mačaka. Koriste se i kod osteotomije nivoa tibijalne ploče (TPLO) i proksimalne abdukcijske osteotomije ulne (PAUL) (BARNHART; MARITATO, 2019.).

10.7.7.5. FIXIN™ – Intrauma

Ovaj sistem se razlikuje od ostalih po tome što osim ploče i vijaka zahtijeva posebnu „čahuru“. Čahura služi kao posredni implantat koji omogućuje povezivanje vijka s pločom i na taj način se postiže efekt zaključavanja. Spajanje vijka s čahuricom se postiže na temelju trenja, mikro varenja te same elastične deformacije između glave vijka i čahure. Ova značajka FIXIN™ – Intrauma omogućuje zamjenu vijka pošto se ne deformira otvor vijka ili sam vijak već se jednostavno izvuče zajedno s čahuricom. Isto tako čahura omogućuje ujednačenu raspodjelu sile po glavi vijka. Osim toga povećava se otpornost vijka na sile pomaka te omogućuje korištenje tanje ploče.

Potonje predstavlja važnu značajku s obzirom na to da se time dobiva na povećanoj elastičnosti ploče čime se postiže ranije stvaranje kalusa kao i sjedinjenje fragmenata. Osim toga, tanja ploča osigurava slabiju iritaciju te pritisak na okolno tkivo. Ploče su rađene od nehrđajućeg čelika, dok su čahura i vijci građeni od legure titana. Ovi sistemi postoje u različitim veličinama, od normalnih, mini FIXIN™ – Intrauma sistema pa do MICRO FIXIN™ – Intrauma sistema, koji je dizajniran za korištenje kod manjih pasmina pasa i mačaka. On se razlikuje po tome što je tanji, dakle elastičniji je; te je smanjen promjer vijka. FIXIN™ – Intrauma ploče se koriste za različite prijelome i osteotomije u veterinarskoj medicini. Postoje i posebni FIXIN™ – Intrauma sistemi izrađeni za specifične procedure poput osteotomije nivoa tibijalne ploče (TPLO), dvostruke osteotomije zdjelice (DPO) i mnoge druge (BARNHART; MARITATO, 2019.).



Slika 10. Sistemi zaključavajućih ploča. Slijeva na desno: vijak, ploča, mehanizam zaključavanja. (A) SOP™ – Orthomed; (B) PAX™ – Securos Surgical; (C) LCP™ – DePuy Synthes; (D) FIXIN™ – Traumavet

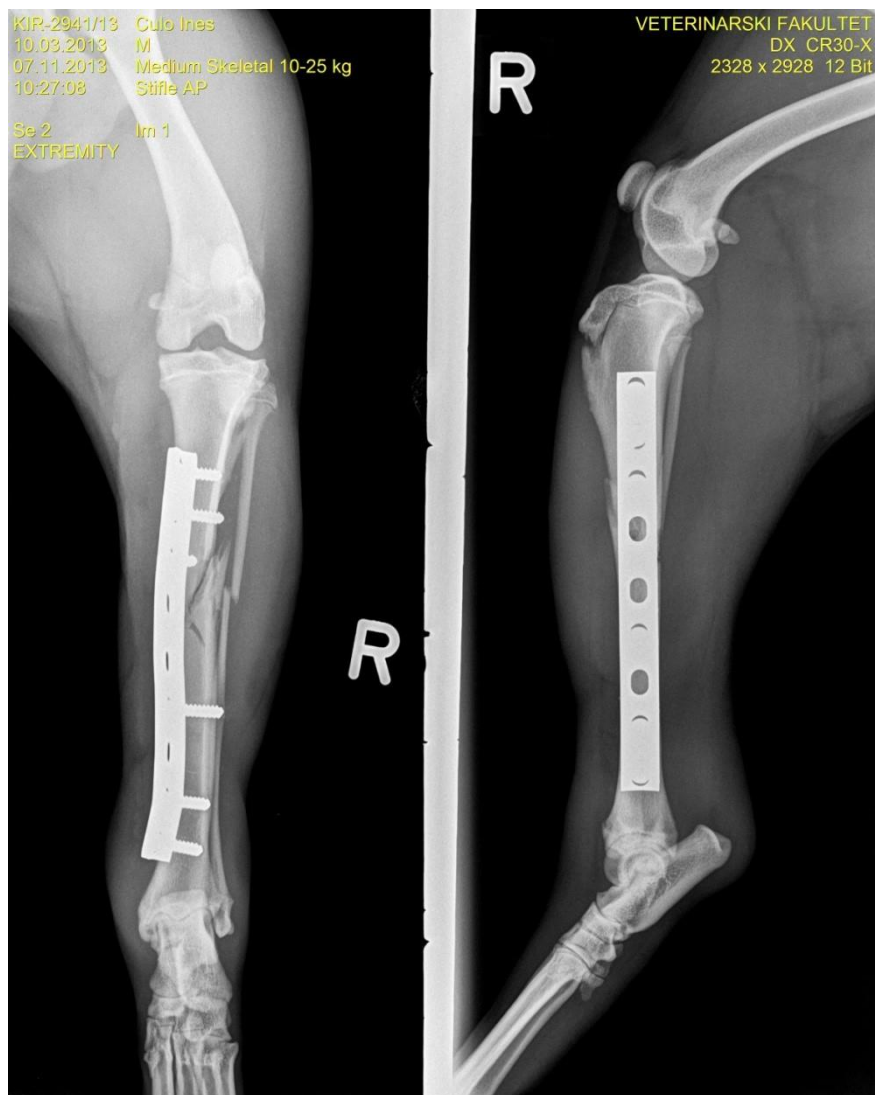Iz privatne zbirke akademika Dražena Matičića

11. BIOLOŠKA OSTEOSINTEZA

Nedostatci u tehnici sanacije prijeloma pomoću ploča i vijaka doveli su do rađanja ideje o biološkoj osteosintezi. Točnije 1985. godine je predstavljena nova terminologija „biološka osteosinteza pločom“ koja je obuhvaćala brojne nove tehnike u polju osteosinteze. Jedan od glavnih nedostataka koji je potaknuo na razvoj biološke osteosinteze je činjenica da se klasičnim postavljanjem ploče na kost uzrokuje poremetnja u lokalnoj opskrbi krvi te samim time dovodi do pojave osteonekroze na mjestu implantata. To može uzrokovati odgodu cijeljenja te čak pojavu pseudartroze. Drugi bitan nedostatak dotadašnje tehnike skrivao se u procesu cijeljenja. Naime primarno cijeljenje kosti bez stvaranja koštanog kalusa ne dovodi do adekvatne čvrstoće kostiju te samim time predstavlja opasnost mogućeg ponovnog loma kosti na mjestu uklonjenog implantata (BROOS; SERMON, 2004.). Godine 1999. Palmer uspoređuje tehniku i pristupe sanacije prijeloma s djelatnostima stolara i vrtlara u kojem stolar teži adekvatnoj mehaničkoj stabilnosti repositioniranog prijeloma, dok se vrtlar bavi okolnim tkivom kako bi se stvorili uvjeti za rast nove kosti. Želja stolara da repositionira kost sukobljava se s vrtlarevim ciljem da očuva održivost okolnog mekog tkiva. Zapravo u prenesenom značenju, ove obje „uloge“ ortopeda moraju biti međusobno uravnotežene, te predstavljaju koncept ravnoteže u sanaciji prijeloma. Liječenje kominutivnih prijeloma dijafize zahtijeva udaljavanje fokusa od same anatomske repositionije, a približavanje istog očuvanju biološkog potencijala cijeljenja kosti. Naposljetku, ovaj koncept vezan uz sanaciju prijeloma kosti se zove biološka osteosinteza (PALMER, 1999.). Cilj svakog daljnjeg razvoja ove tehnike je ustaliti minimalnu biološku štetu uz istovremenu fleksibilnu fiksaciju prijeloma (PERREN, 2002.). Slijede jedni od najvažnijih principa biološke osteosinteze: posredna repositionija koštanih ulomaka s ograničenim kirurškim pristupom uz istovremeno što manje utjecaja na hematoma prijeloma; korištenje tehnike premošćivanja prilikom stabilizacije prijeloma, a ne težiti postizanju anatomske repositionije i krute fiksacije; što manje koristiti sekundarne implantate poput serklažne žice ili interfragmentarnih vijaka; ograničeno korištenje, ili neupotreba koštanih graftova; poticati što ranije vraćanje funkcije zahvaćenog ekstremiteta (TOBIAS; JOHNSTON, 2012.; HUDSON; POZZI; LEWIS, 2009.). Ovim se pristupom zapravo izbjegava potreba za preciznom repositionijom ulomaka te se teži postizanju posredne repositionije, koja služi samo za poravnavanje koštanih ulomaka. Samim time se smanjuje kirurška trauma pošto se izbjegava izlaganje kosti. Kako bi potaknuli stvaranje kalusa, potrebno je osigurati fleksibilnu fiksaciju što se postiže širokim premošćivanjem mjesta

prijeloma. Ako se teži preciznoj repoziciji ulomaka praćenu postavljanjem velikog broja implantata koji imaju bogati kontakt s kosti, dolazi do povećane biološke štete. Stoga je cilj ove metode negirati navedene posljedice te smanjiti vjerojatnost komplikacija kao i unaprijediti cijeljenje kosti. Dokazano je da se principima biološke osteosinteze postiže rano čvrsto sjedinjenje ulomaka, jer zapravo teži se ostvarivanju najboljih mogućih bioloških uvjeta za cijeljenje umjesto postizanja potpune stabilnosti fiksacije ulomaka. Glavni cilj svake vrste sanacije prijeloma, bilo to konzervativno ili operativno, je vraćanje funkcije ekstremiteta. Iako se ovdje prednost daje postizanju optimalnih uvjeta cijeljenja, principi biološke osteosinteze ne dovode u pitanje što ranije vraćanje funkcije zahvaćenog ekstremiteta. Osim toga želi se postići fiksacija koja nije toliko kruta ali koja ipak osigurava bezbolnost i pouzdano cijeljenje. Bitno je napomenuti kako se ovom metodom pokušavaju izbjeći teške komplikacije poput sekvestracije ili infekcije koje mogu dovesti do nekroze kosti. Biološka osteosinteza se pokazala kao odlična metoda, međutim samo ako se radi sa živom kosti. Naime liječenje i oporavak tzv. mrtve kosti zahtijeva dugotrajnu stabilnost kako bi došlo do polagane zamjene i rekonstrukcije kosti, jer bi učinci nestabilnosti zajedno s nekrozom bili poprilično štetni (PERREN, 2002.).

Njemački kirurg Julius Wolff, je 1892. godine opisao tzv. „Wolffov zakon“ koji govori o sposobnosti kosti da se prikladno remodelira pod određenim mehaničkim teretom (TOBIAS; JOHNSTON, 2012.). Definicija ovog zakona slijedi: s obzirom na oblik kosti, koštani elementi se smještaju ili istiskuju u smjeru funkcionalnog pritiska, te kao odgovor na određeni pritisak povećavaju, odnosno smanjuju svoju masu (TONG; BAVONRATANAVECH, 2007.). Iz Wolffovog zakona proizlazi da se kost optimizira tako da do formacije dolazi na mjestu većeg stresa a ne manjeg čime kost dobiva na najvećoj snazi čak i kod najmanjeg tereta (TOBIAS; JOHNSTON, 2012.). Ovaj zakon predstavlja temelj mehanobiologije, ideje koja zalaže pristup fiksaciji prijeloma kod kojeg se želi postići najviši potencijal cijeljenja kosti tako da se biologija i mehanika predstave kao ovisni jedno o drugom, tj. kao međusobni multiplikatori sile. Stoga ovdje, aplikacija Wolffovog zakona nalaže da je za cijeljenje korisnije postići fleksibilno korištenje ploče tako da se potiče stvaranje ekstrakortikalnog kalusa (TONG; BAVONRATANAVECH, 2007.).



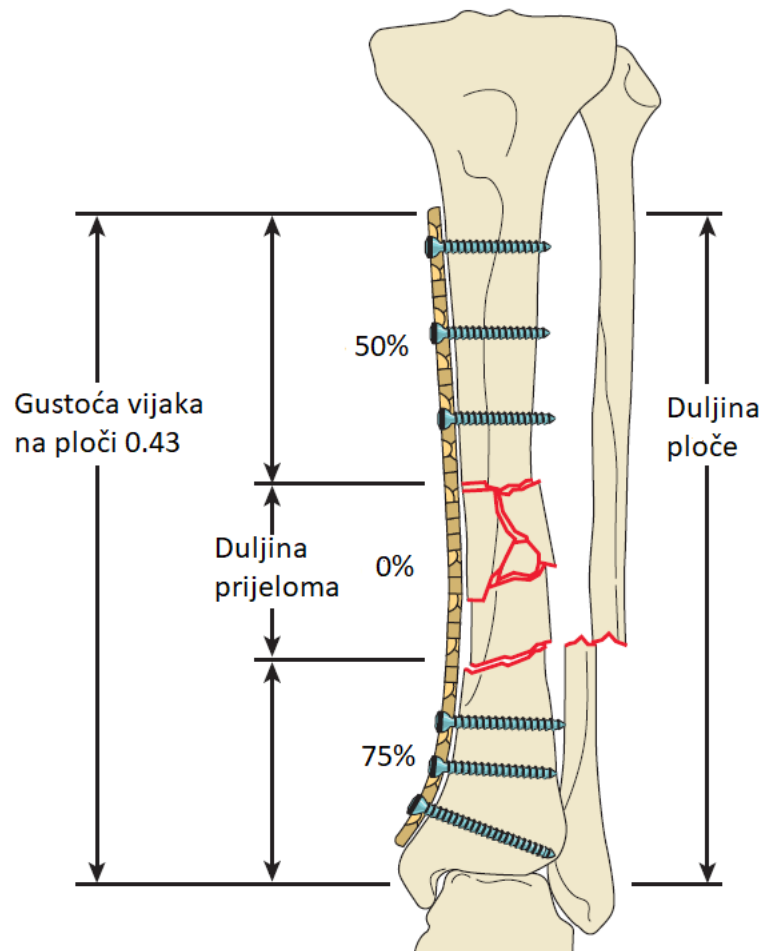
Slika 11. RTG snimak sanacije prijeloma tibije i fibule korištenjem principa biološke osteosinteze DCP pločom

Iz privatne zbirke akademika Dražena Matičića

Perren je u svoje vrijeme predstavio tzv. „*gap strain theory*“, odnosno teoriju deformacijskog raskoraka koja objašnjava različite vrste tkiva koje nastaju s obzirom na deformaciju kosti na mjestu prijeloma. Činjenica je da su površine koštanih ulomaka nakon prijeloma nepravilni, stoga se precizna i točna repozicija kao i sama stabilnost prijeloma teže mogu postići. Ako imamo manji razmak između ulomaka deformacija nastala pod utjecajem određenog tereta će biti veća, te će doći do nastanka granulacijskog tkiva. S druge strane, kod većeg razmaka između ulomaka,

pod utjecajem sličnog tereta postoji mogućnost nastanka hrskavice pošto je sama deformacija manja. Zbog toga može doći do prirodne resorpcije krajeva ulomaka čime nastaje veći razmak, a fibroza pridonosi smanjenju deformacije na mjestu prijeloma. Samim time se umanjuje deformacija između ulomaka te je omogućena daljnja formacija hrskavice i kosti. Iz ove teorije proizlazi činjenica da je veći razmak između ulomaka pogodniji nastanku kosti od manjeg razmaka (TONG; BAVONRATANAVECH, 2007.).

Klasični AO principi navode da se prilikom korištenja standardnih ploča i vijaka mora postići anatomska repozicija kao i kruta stabilizacija. Samim time razmak između ulomaka je sveden na minimum ili u potpunosti odstranjen. Kao što je već spomenuto, cilj biološke osteosinteze je postizanje cijeljenja uz istodobno očuvanje bioloških uvjeta na mjestu prijeloma. Stoga nema potrebe za anatomskom repozicijom te je samim time trauma na mjestu prijeloma svedena na minimum, a implantati se mogu postaviti pomoću minimalno invazivnih metoda. Razmak između ulomaka je korištenjem ovih principa veći dok implantati pokrivaju veće segmente kosti te time izbjegavaju područja tik uz prijelom. Taj koncept se još naziva premošćujuća osteosinteza. Zbog ograničenja konvencionalnih ploča, za potrebe ove metode izrađene su zaključavajuće ploče i vijci. Biomehaničke odlike zaključavajućih ploča sličnije su vanjskim fiksatorima pa su takvi sistemi još nazvani unutarnjim fiksatorima. Kako bi se smanjila mogućnost deformacije ploče, postoje određene smjernice kod korištenja zaključavajućih ploča. Vrlo je važno obratiti pozornost na dvije stvari, odnos između ploče i zahvaćene kosti te ploče i vijaka, tj. gustoća vijaka na ploči. Ploča koja se koristi za fiksaciju mora biti 3 puta duža od samog mjesta prijeloma, dok vijci ne smiju biti umetnuti u više od 50 % otvora, dok iznad samog prijeloma ne bi smjelo biti vijaka (TOBIAS; JOHNSTON, 2012.).



Slika 12. Odnosi između implantata i kosti

Modificirano prema: Johnston S. A., Tobias K. M. (2018): *Veterinary Surgery, Small Animal Expert Consult: Volume One*. Elsevier Saunders, St. Louis, Missouri; 681.

Principi biološke osteosinteze se izvršavaju pomoću 2 tehnike:

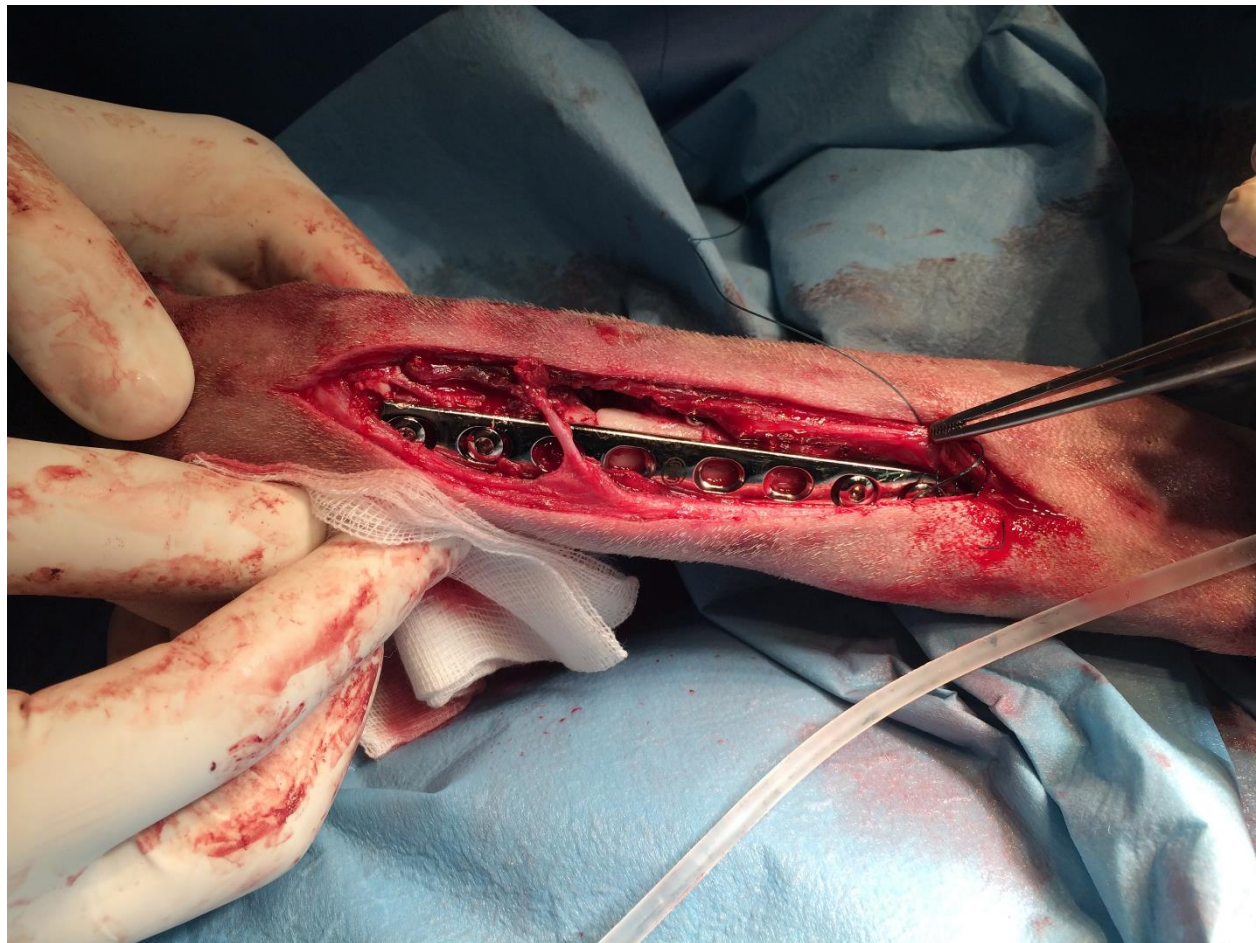- „*Open but do not touch*“,
- Minimalno invazivna osteosinteza (TOBIAS; JOHNSTON, 2012.).

11.1. OPEN BUT DO NOT TOUCH (OBDNT)

Tehnika „otvori, ali ne diraj“ predstavlja najjednostavniji oblik upotrebe biološke osteosinteze.

Iako je za ovu tehniku potreban otvoreni pristup kako bi se uvidjelo mjesto prijeloma, ono nije poremećeno. Repozicija koštanih ulomaka se postiže njihovom manipulacijom na dijelovima koji

su udaljeni od samog mjesta frakture. Rukovanje ulomcima, tj. izvlačenje i poravnavanje postiže se pomoću posebnih forcepsa za kosti ili intramedularnim implantatima kao što su intramedularna šipka ili interlocking čavao (TOBIAS; JOHNSTON, 2012). Ova tehnika se još može nazvati i “biološko cijeljenje“ zbog pristupa kojim se želi očuvati hematoma prijeloma kao i meko tkivo koje okružuje mjesto prijeloma. U slučaju ako imamo otvoren prijelom kosti, hematoma može biti kontaminiran. Međutim, ako je kontaminacija minimalna, površinski sloj se može dekontaminirati pomoću lavaže kako bi pokušali sačuvati hematoma (GEMMILL; CLEMENTS, 2016.). Iz toga proizlazi da će OBDNT kao otvoreni pristup uvijek rezultirati određenim stupnjem manipulacije okolnim mekim tkivom kao i potencijalnim ugrožavanjem krvotoka (TOBIAS; JOHNSTON, 2012.).



Slika 13. Vizualni prikaz OBDNT tehnike

Iz privatne zbirke akademika Dražena Matičića

11.2. MINIMALNO INVAZIVNA OSTEOSINTEZA (MIO)

MIO predstavlja tehniku kod koje nije potrebno izvršiti opsežni kirurški zahvat s izlaganjem mjesta prijeloma okolini kako bi stabilizirali koštane ulomke pomoću implantata. Naime koštani ulomci se repositioniraju bez direktnog rukovanja njima na mjestu loma, tj. indirektnom metodom (GEMMILL; CLEMENTS, 2016.). Indirektna metoda predstavlja „slijepu“ repoziciju koštanih ulomaka izvlačenjem, odnosno njihovim premještanjem a da se pritom manipulacija vrši na krajevima kosti a ne na samom mjestu prijeloma. Ovo se postiže pomoću raznih „daljinskih“ instrumenata kako ne bi došlo do oštećenja okolnog tkiva. Iako je potrebno izlaganje dijelova kosti okolini kako bi mogli postaviti implantate za fiksaciju, indirektna metoda repozicije ne zahtijeva izlaganje mjesta prijeloma samo radi vizualizacije (PEIRONE i sur., 2012.). Kod fiksacije prijeloma duge kosti pločom, na svakom kraju slomljene kosti naprave se mali rezovi na koži koji se onda spoje tunelom koji prelazi iznad periosta tupim prepariranjem tkiva. Nakon toga se postavi ploča, najčešće u premošćujućem stilu, tako da se umetne na jednom otvoru i preko spomenutog tunela se postavi preko frakture do drugog otvora na koži. MIO tehnika zapravo nije novi koncept. U humanoj medicini slični pristupi su se koristili od početka 20. stoljeća, dok se u veterinarskoj ortopediji razne varijacije koriste u zadnjih nekoliko desetljeća. Ipak, napretkom tehnologije te samom izradom novih implantata kao i uvođenjem novih kirurških tehnika, povećao se interes za MIO. Gledajući s biološke strane, ova tehnika ima prednost u odnosu na otvorene pristupe prijelomu zato što smanjuje oštećenje okolnog tkiva. Inače da bi se postigla adekvatna repozicija ulomaka koristile su se tehnike pri kojima je bio potreban direktan vizualni pristup kao i manipulacija ulomcima, što kod MIO nije slučaj s obzirom da je naglasak na očuvanje lokalnog krvotoka kao i hematoma na mjestu prijeloma (GEMMILL; CLEMENTS, 2016.). MIO pristup zapravo nije određen samom vrstom implantata koji će se koristiti. Ovdje se za fiksaciju prijeloma mogu koristiti razni implantati od vanjskih fiksatora, intramedularnog čavla pa sve do raznih vijaka ili Kirschnerove žice. Pa tako, jedna varijacija MIO je i MIPO, odnosno „*Minimally Invasive Plate Osteosynthesis*“, kod koje se kao implantati koriste ploča s vijcima (CICVARIĆ i sur., 2012.).

11.2.1. MINIMALNO INVAZIVNA OSTEOSINTEZA PLOČOM (MIPO)

MIPO malih životinja predstavlja tehniku kod koje se koristi ploča u premošćujućem stilu, tzv. „*bridging plate*“, bez izlaganja mjesta prijeloma okolini putem kirurškog pristupa. Što se tiče loma u području dijafize, ova tehnika obično ne zahtijeva postizanje anatomske repozicije

koštanih ulomaka već se teži funkcionalnoj repoziciji. Glavni zadatak je povratiti početnu duljinu kosti kao i osigurati pravilno sjedinjenje ulomaka u frontalnoj, sagitalnoj i aksijalnoj ravnini. Pomoću indirektna metode repozicije ulomaka možemo postići željenu funkcionalnu repoziciju a da pritom ne izlažemo mjesto prijeloma okolini. Osim toga, ova metoda omogućuje da koštani ulomci budu i dalje u svezi s okolnim mekim tkivom. Iz navedenog proizlazi da je ova tehnika temelj u postizanju što boljeg cijeljenja kosti zbog toga što će se koštani fragmenti rapidno sjediniti pomoću kalusa (PEIRONE i sur., 2012.).

OSNOVNI KORACI MIPO TEHNIKE

- Koristiti indirektnu metodu repozicije ulomaka
- Ako je potrebno postaviti privremenu fiksaciju koštanih ulomaka
- Napraviti rezove na koži na krajevima oba fragmenta koji su udaljeni od mjesta prijeloma a odgovaraju krajevima ploče za fiksaciju
- Preparirati tunel koji prolazi ispod mišića a iznad periosta ulomaka
- Postaviti ploču
- Fiksirati ploču kroz otvore na njenim krajevima
- Provjeriti kvalitetu postignute redukcije kao i duljine kosti, aksijalno poravnanje te rotaciju
- Zaključiti fiksaciju pomoću vijaka koji se postavljaju kroz početne rezove na koži te prilagoditi koštane ulomke ako je potrebno
- Završna provjera repozicije kao i implantata
- Zatvaranje rane

Tablica 1. Osnovni koraci MIPO tehnike (TONG; BAVONRATANAVECH, 2007.).

MIPO je relativno nova tehnika čiji je razvoj započeo prije otprilike 30 godina iz tog razloga jer se na temelju raznih istraživanja uvidjela bitnost očuvanja krvotoka kao i bioloških faktora cijeljenja kosti. Dotadašnje metode sanacije prijeloma su počivale na ideji apsolutne stabilnosti i krute fiksacije. Na taj način je bilo osigurano primarno, odnosno direktno cijeljenje bez stvaranja koštanog kalusa. Tada se uvidjelo da koristeći takve principe dolazi do raznih komplikacija, pogotovo kod liječenja kominutivnih fraktura dijafize. Javljale su se duboke infekcije, prijelomi nisu adekvatno sraštali, a javljali su se i slučajevi pseudartroze. Sam kirurški pristup je rezultirao brojnim dodatnim oštećenjima okolnog tkiva kao i krvotoka, a ploče i vijci su pritiskali samu kost i periost. Zbog svega navedenog početkom 1990 – ih godina uvidjelo se da postoje razlike u sanaciji prijeloma s obzirom na njegovu lokaciju. Kod zglobnih prijeloma cilj je osigurati kongruenciju zglobnih površina kao i postizanje apsolutne stabilnosti kako bi što prije došlo do mobilizacije te očuvanja hrskavice. S druge strane, biološki pristup se pokazao kao najbolji izbor prilikom liječenja prijeloma dijafize. U slučaju prijeloma kod kojeg nastaje više fragmenata, primarni cilj je stabilizirati glavne fragmente, proksimalni i distalni, te ih postaviti pravilno s obzirom na anatomske odnose kao i osigurati početnu duljinu slomljene kosti, aksijalno poravnanje i rotaciju. To se postiže pločom u premošćujućem stilu koji je jedan od temelja MIPO tehnike (CICVARIĆ i sur., 2012.; PEIRONE i sur., 2012.). Podrazumijeva se da postoje i neke negativne strane ove tehnike. Prije svega MIPO pristup može biti zahtjevan što se tiče učenja kao i samog izvođenja. Nadalje ova tehnika nije prigodna za sanaciju jednostavnih i zglobnih prijeloma zbog potrebe za preciznom repozicijom i kompresijom među koštanim ulomcima kod takvih prijeloma. Naposljetku, sama činjenica da kod MIPO nemamo uvid na mjesto prijeloma, dovodi do potrebe za korištenjem intraoperativne fluoroskopije ili rendgena kako bi se olakšao sam zahvat (HUDSON; POZZI; LEWIS, 2009.). Za prijelome u području dijafize, navedene dodatne tehnike mogu biti od pomoći, međutim nisu neophodne (TOBIAS; JOHNSTON, 2012.). Najčešća indikacija za MIPO tehniku su ekstraartikularni prijelomi kosti u području metafize kao i na prijelazu metafize u dijafizu. Kod potonjeg naročito jer je potrebno postići kutnu stabilnost kako bi došlo do rane stabilizacije te rehabilitacije. Jednako tako, jednu od indikacija predstavljaju kominutivni prijelomi dijafize, te prijelomi kod kojih se javlja uski medularni kanal ili je on kompromitiran. MIPO tehnika je posebno indicirana kod multifragmentarnih lomova u području dijafize i metafize kao i lomovi unutar zgloba kod kojih se lomna linija produžuje u dijafizu. U određenim slučajevima se ovom tehnikom mogu sanirati otvoreni prijelomi do III.

Stupnja prema Gustilo – Andersonu kao i lomovi kod kojih se javlja oštećenje vitalnosti okolnog tkiva. Ovi prijelomi se mogu sanirati tek nakon što se resorbira edem te se popravi stanje okolnog mekog tkiva (CICVARIĆ i sur., 2012.; TONG; BAVONRATANAVECH, 2007.).

Važno je spomenuti i BUF koncept, biološka unutarnja fiksacija koji opisuje korištenje implantata koji predstavljaju unutarnji fiksator zajedno sa zaključavajućim vijcima, minimalnim kontaktom između koštanog fragmenta i samog implantata kao i smanjenje broja vijaka koji se koriste prilikom fiksacije. Kako su se radila nova istraživanja i kako je došlo do razvoja novih materijala i implantata, od strane AO/ASIF je došlo do stvaranja PC-Fix sistema, koji je predstavljao implantat u ulozi unutarnjeg fiksatora. Ovaj sistem predstavlja točkaste kontakte između ploče i periosta zahvaćene kosti u kombinaciji s monokortikalnim vijcima koji su zaključani u ploču. Na taj način je osigurana kutna stabilnost, a ovome sistemu je osigurano nadmoćnost nad ostalim konvencionalnim metodama (CICVARIĆ i sur., 2012.). PC-Fix je zapravo bio prvi korak prema iskorištavanju bioloških prednosti vijaka sa zaključavajućom glavom (LHS) koji osiguravaju očuvanje krvotoka te su jednostavni za korištenje. Zatim je slijedilo otkriće LISS sustava („*Less Invasive Stabilization System*“), za koji se smatra da predstavlja prvu ploču koja je bila specifično dizajnirana za korištenje u MIPO tehnici (TONG; BAVONRATANAVECH, 2007.). Konačno, sjedinjenjem značajki LC-DCP ploča i PC-Fix sistema nastao je LCP™ – DePuy Synthes implantat, odnosno zaključavajuća kompresijska ploča koju karakterizira tzv. „*Combi-hole*™“, koja omogućuje korištenje ploče kao standardna dinamična kompresijska ploča ili kao unutarnji fiksator. Zbog brojnih značajki, LCP™ – DePuy Synthes ploče se smatraju zlatnim standardom u MIPO tehnici (CICVARIĆ i sur., 2012.; TONG; BAVONRATANAVECH, 2007.). Jedna vrlo bitna značajka LCP™ – DePuy Synthes ploča za MIPO tehniku je ta da ove ploče osiguravaju kutnu stabilnost čime se dobiva na povećanju sposobnosti nošenja većeg tereta. LHS vijci se koriste kao dio unutarnjeg fiksatora kod ove tehnike i sadrže brojne značajke. Njegova glava sadrži dvostruki stožasti navoj koji odgovara navoju na ploči. Nadalje, glava mu se zaključa u samu ploču te ju ne pritišće na površinu kosti za vrijeme zatezanja vijka te time pridonosi očuvanju periostalne opskrbe krvi. Jednako tako zbog toga nema gubitka primarne repozicije u slučaju da je već prijelom bio repozicioniran. Još jedna činjenica koja olakšava aplikaciju MIPO tehnike je ta da LHS vijci rade sami sebi navoj te uglavnom ne zahtijevaju izradu pivot otvora čime nema potrebe za dodatnim bušenjem ili narezivanjem navoja na vijke kao što je slučaj sa standardnim vijcima. Iako su zaključavajuće

ploče gotovo savršen izbor za MIPO tehniku, mogu se ponekad koristiti i konvencionalne ploče poput DCP i LC-DCP ploča. Međutim prije njihovog korištenja mora se obratiti posebna pozornost prilikom aplikacije kako bi njihova uporaba bila uspješna. Ukratko, MIPO se može izvoditi pomoću slijedećih implantata: zaključavajuće ploče kao što su LCP™ – DePuy Synthes i LISS sustav; konvencionalne ploče poput DCP i LC-DCP ploča; implantati s fiksnim kutom, npr. kondilarne ploče. U svakom slučaju koju god vrstu implantata odabrali kod MIPO tehnike, ploča se mora postaviti u premošćujućem stilu. To podrazumijeva poduže ploče, dok koncentriranje stresa koji nastaje unutar ploče bi se trebalo izbjeći. Potonje se postiže ne postavljanjem vijaka na otvor ili dva udaljenosti od mjesta prijeloma dok se ostali postavljaju na odgovarajuća mjesta na ploči (TONG; BAVONRATANAVECH, 2007.). Kako bi se implantati mogli postaviti i izvesti MIPO tehniku potrebni su specijalni kirurški instrumenti koji su dostupni komercijalno ili se mogu proizvesti s obzirom na potrebe kirurga. Usporedno s novim istraživanjima i saznanjima će se razvijati i novi instrumenti koji će još više olakšati MIPO tehniku. Instrumenti koji se trenutačno koriste mogu se podijeliti u tri grupe: instrumenti koji služe za postizanje repozicije ulomaka; instrumenti koji služe za postavljanje ploče i njezinu fiksaciju; te instrumenti namijenjeni za uklanjanje ploče. Kao što je već spomenuto, kod MIPO tehnike glavni cilj je sanirati prijelom bez izlaganja mjesta prijeloma okolini. Stoga se teži korištenju indirektna metode repozicije kada god je to moguće, međutim zbog raznih faktora to nije uvijek moguće. U takvim slučajevima mora se pribjeći korištenju metoda direktne repozicije. Međutim i tada se treba operirati što manje invazivnim pristupom. Kod prijeloma u području dijafize, osobito multifragmentarnih lomova, koristi se metoda indirektna repozicije. S obzirom na to da se ovom metodom koštani ulomci manipuliraju indirektno, tj. pomoću sile s udaljenosti poput odvlačenja, postoje razne tehnike izvođenja indirektna repozicije u MIPO tehnici. Tehnika visećeg uda je jedna od njih te predstavlja jednu od uobičajenih metoda. Ovdje se zahvaćeni ekstremitet objesi kako bi se pripomoglo odvlačenju te prilagođavanju koštanih ulomaka pomoću tjelesne težine životinje. Koristi se najviše kod lomova na distalnom dijelu ekstremiteta. Ponekad se mogu koristiti posebni forcepsi kroz incizije na koži kako bi se lakše manipuliralo koštanim fragmentima. Nadalje, razni implantati se mogu koristiti kao pomoć u namještanju koštanih ulomaka. Pa tako se može iskoristiti vanjski cirkularni fiksator sa žicama za rukovanje proksimalnim i distalnim fragmentom prilikom repozicije. Na sličan način se može koristiti Steinmannov čavol koji se uvede u distalni fragment te se pomoću njega stvara dovoljna sila za

repoziciju s proksimalnim ulomkom. U nekim slučajevima se mogu koristiti već kosti prilagođene ploče koje se fiksiraju na kost pomoću ne zaključavajućih vijaka, i to na smaknuti, veći fragment. Na taj način se ulomci repositioniraju sami po sebi, a koristi se za ispravljanje nekih sitnijih pomaka. Naposljetku, postoje specijalizirani kirurški stolovi koji omogućuju dosljedno djelovanje vučne sile ili trakcije na određeni ekstremitet. Ta sila pripomaže postizanju početne duljine kosti, za ispravljanje rotacijske neujednačenosti, te aksijalnog poravnanja određenog stupnja (TONG; BAVONRATANAVECH, 2007.; HUDSON; POZZI; LEWIS, 2009.).

12. RASPRAVA

Slijedeći principe biološke osteosinteze zajedno sa adekvatnim planiranjem operativnog zahvata mogu se polučiti brojne prednosti što se tiče cijeljenja kao i izbjegavanja eventualnih komplikacija. Dakle tzv. „*case selection*“ je jedan od ključnih koraka prilikom liječenja prijeloma tehnikama koje počivaju na ideji biološke osteosinteze. Kako bi uspješno izvršili sanaciju prijeloma pomoću MIPO tehnike od velike je važnosti pomno odabiranje slučajeva, tj. pacijenata. Nijedna kirurška tehnika nije univerzalna, odnosno ne mogu se sve frakture liječiti istim pristupom. MIPO tehnika se najviše koristi kod kominutivnih prijeloma dijafize i metafize, međutim može se primijeniti i kod nekih jednostavnih poprečnih lomova. U veterinarskoj medicini prilikom prijeloma humerusa i femura, ova tehnika je izvedivija ako se koristi u kombinaciji s intramedularnim čavlom, distraktorom loma ili koristeći stol za trakciju. Kominutivni prijelomi tibije se isto tako mogu sanirati MIPO tehnikom, kao i lomovi podlaktice koji su prethodno bili trenutno repositionirani vanjskim fiksatorom (HUDSON; POZZI; LEWIS, 2009.).

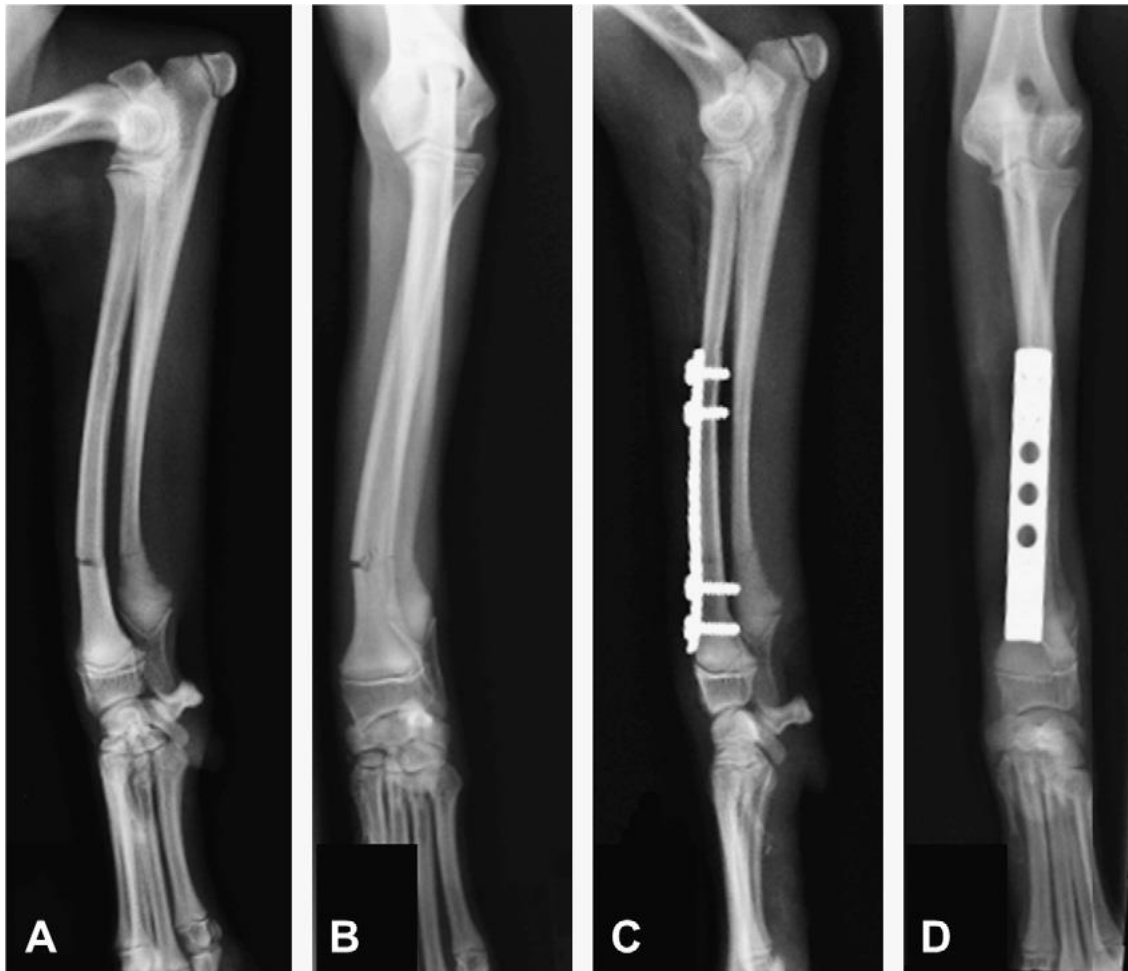Odgovarajuće prije operativno planiranje je vrlo važno za uspjeh MIPO tehnike. Za početak potrebna je adekvatno pozicionirana ortogonalna RTG projekcija mjesta prijeloma kao i kontralateralni netaknuti segment kosti. Nadalje, odabir implantata se temelji na vrsti prijeloma i njegovoj lokaciji te se mora uzeti u obzir veličina i tjelesna masa životinje. Odabiranje kirurškog pristupa se mora temeljiti na poznavanju anatomskih odnosa kako ne bi došlo do oštećenja živčanog tkiva. Rezovi na koži se rade tako da budu smješteni iznad krajeva kasnije postavljene ploče. Zatim se na mekom tkivu naprave rezovi dužine 2 do 4 cm koji bi trebali biti dovoljno veliki kako bi imali određeni uvid na kost te kako bi se mogla kroz njih postaviti ploča. Nakon

toga se tupo ispreparira tunel iznad periosta kosti a koji povezuje dva primarna reza. Kroz jedan od tih otvora se umetne ploča te se provuče kroz spomenuti tunel tako da kraj ploče bude vidljiv kroz drugi otvor. Ako ploča nije adekvatno prilagođena kosti može se izvaditi i po potrebi preoblikovati. Međutim korištenjem zaključavajućih ploča to nije potrebno. Ponekad kao dodatna pomoćna metoda se može koristiti fluoroskopija. Vijci se postavljaju u ploču prema principima biološke osteosinteze, a ploča je postavljena u premošćujućem stilu (HUDSON; POZZI; LEWIS, 2009.).

Slijedi par slučajeva liječenja prijeloma upotrebom principa biološke osteosinteze.

SLUČAJ 1.

Pet mjeseci stara ženka Australskog ovčara zaprimljena nakon akutne traume. Prijelom je saniran MIPO tehnikom pomoću ploče sa 7 otvora. Na slici 14. prikazana je preoperativna lateralna (A) i kraniokaudalna (B) RTG projekcija distalne dijafize radijusa koje prikazuju poprečni prijelom. Postoperativna lateralna (C) i kraniokaudalna (D) RTG projekcija prikazuju da je zahvatom postignuta gotovo anatomski položaj koštanih ulomaka (HUDSON; LEWIS; POZZI, 2012.).

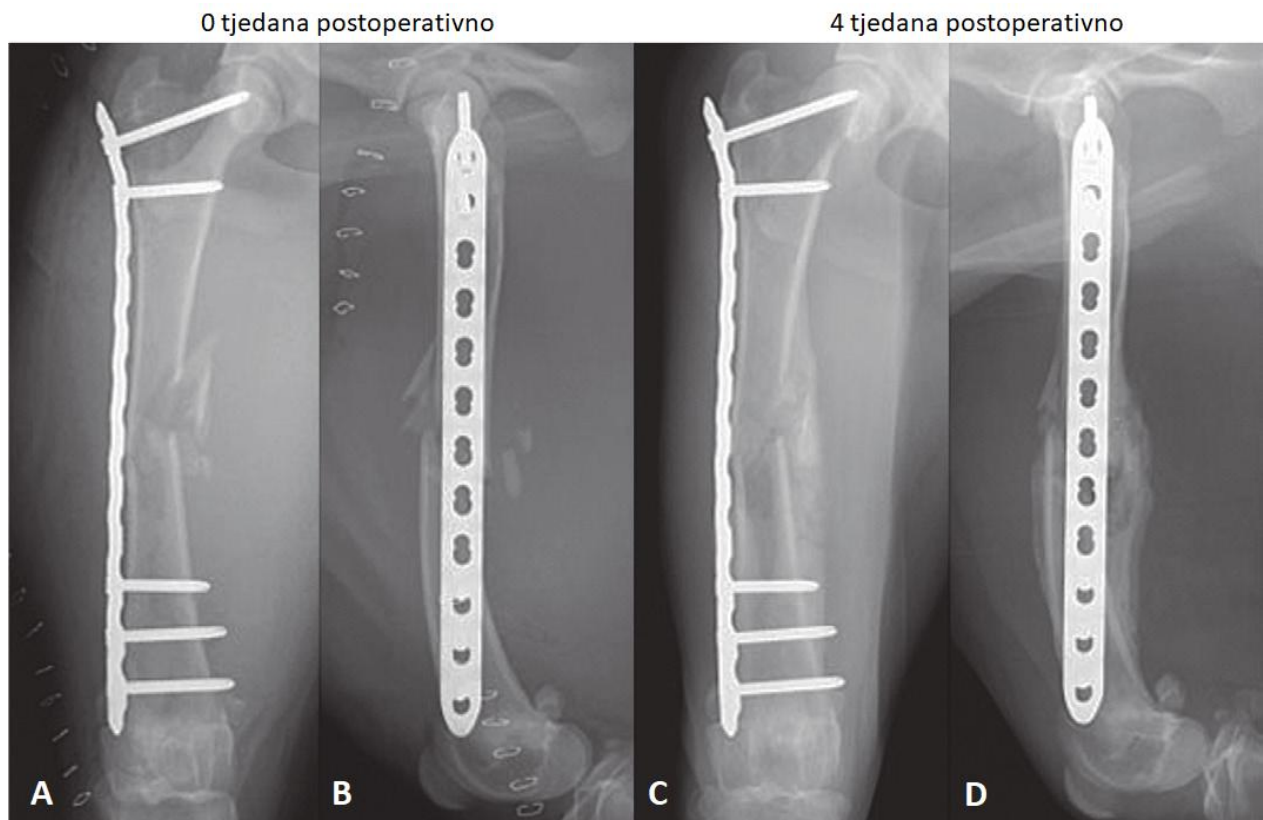


Slika 14. Prijelom radijusa saniran MIPO tehnikom.

Izvor: Hudson CC, Lewis DD, Pozzi A. Minimally invasive plate osteosynthesis in small animals: radius and ulna fractures. *Vet Clin North Am Small Anim Pract.* 2012 Sep;42(5):983-96, vii. doi: 10.1016/j.cvsm.2012.06.004. PMID: 23040304.

SLUČAJ 2.

Prikazane su RTG snimke odmah i četiri tjedana nakon operacije. Ovdje se radilo o kominutivnom prijelomu dijafize femura koji je saniran koristeći LCP™ – DePuy Synthes ploču u premošćujućem stilu. Pošto nema anatomske repozicije ulomaka, podjela tereta između ploče i kosti ne postoji već je on usmjeren na ploču iznad mjesta prijeloma. Ploča je učvršćena pomoću 2 do 3 vijka na svakom kraju što pridonosi usklađenosti konstrukcije te smanjuje mogućnost neuspjeha implantata. Kirurg se koristio indirektnom metodom repozicije postavljajući ploču perkutano kako bi se očuvalo mjesto prijeloma i povećao potencijal cijeljenja kosti. Navedeni pristup prati principe biološke osteosinteze čime se potiče rano stvaranje kalusa i ubrzano sjedinjenje ulomaka. Na slici 15. prikazane su postoperativne RTG projekcije učinjene neposredno nakon operacije femura (A) i (B); postoperativne RTG projekcije učinjene nakon 4 tjedna (C) i (D). Nakon 4 tjedana vidljivo formiranje kalusa i sjedinjenje koštanih ulomaka (TOBIAS; JOHNSTON, 2012.).

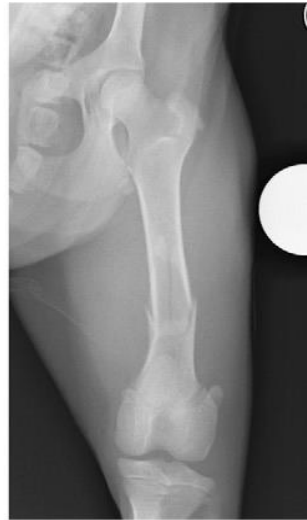
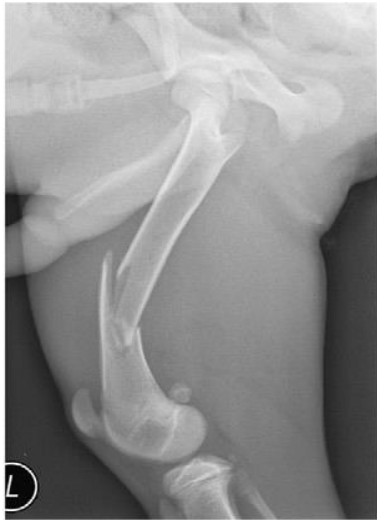
Slika 15. Sanacija prijeloma femura pločom u premošćujućem stilu.

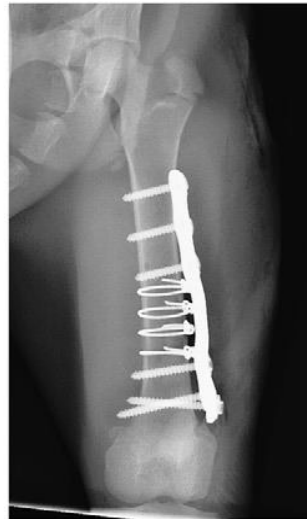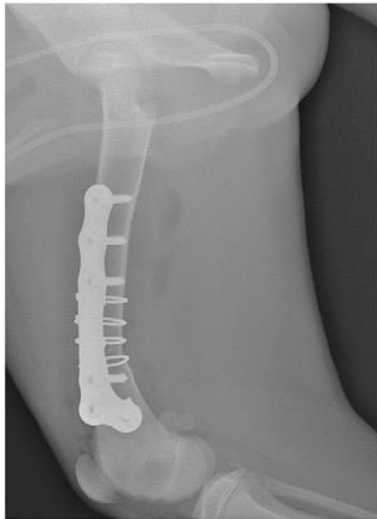Modificirano prema: Johnston S. A., Tobias K. M. (2018): *Veterinary Surgery, Small Animal Expert Consult: Volume One*. Elsevier Saunders, St. Louis, Missouri; 686.

SLUČAJ 3.

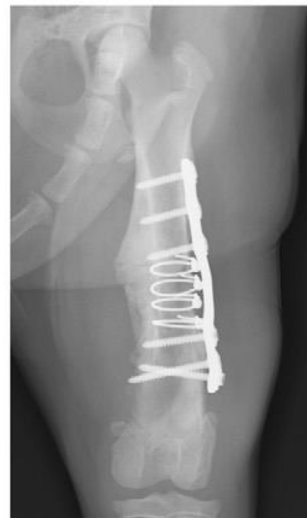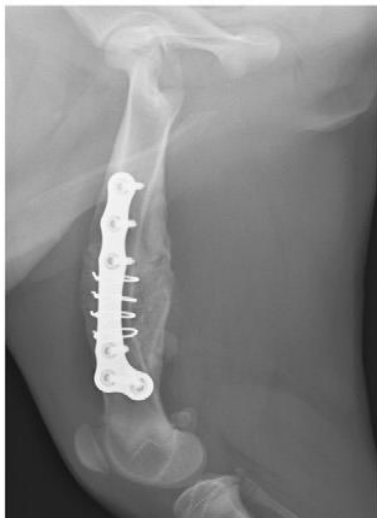Pre-op



Post-op



5 tj.



Prijelom distalnog dijela dijafize femura mladog psa. Repozicija ulomaka je obavljena metodom „*Open but do not touch*“ koristeći serklažnu žicu s jednom petljom uz FIXIN™ – Intrauma zaključavajući sistem koji je postavljen u neutralizacijsku funkciju. Na slici su vidljive RTG projekcije prije i nakon operacije te 5 tjedana postoperativno. Na donjim projekcijama je vidljivo nastajanje obilnog periostalnog kalusa uz stabilne implantate, zajedno sa značajnim uzdužnim rastom kosti 5 tjedana nakon kirurškog zahvata (KOWALESKI, 2012.).

Slika 16. Modificirano prema: Kowaleski M. P. (2012): Minimally invasive osteosynthesis techniques of the femur. The Veterinary clinics of North America. Small animal practice, 42(5), 997–vii.

13. ZAKLJUČAK

Biološka osteosinteza je relativno nova metoda liječenja prijeloma u veterinarskoj medicini. U zadnjih nekoliko godina učestalost njezina korištenja se povećala. Daljnjim razvitkom tehnologije, biomedicine kao i novim istraživanjima neminovno je da će se ova metoda dodatno poboljšati te preuzeti puno veću ulogu u veterinarskoj ortopediji. Principima biološke osteosinteze želi se iskoristiti puni biološki potencijal jedinke, tj. tkiva što se tiče oporavka i cijeljenja posljedično traumi, uz istovremeno korištenje tehnologije i „mehaničkog“ pristupa u medicini. Stapanjem biološkog i klasičnog pristupa liječenju rezultiralo je bržem oporavku jedinke nakon loma kosti uz rano vraćanje funkcije ekstremiteta, zahvaljujući većem naglasku na prirodu, odnosno biološki aspekt liječenja. Iako se principi biološke osteosinteze mogu primijeniti u kombinaciji s brojnim vrstama kirurških implantata, najbolje se pokazalo korištenje ploča, točnije zaključavajućih ploča u kombinaciji s vijcima. Postavljanjem ploče, najčešće LCP™ – DePuy Synthes ploče, u premošćujućoj funkciji postiže se adekvatna repozicija ulomaka uz istovremeno očuvanje periosta i okolnog tkiva. Zbog nepotpune fiksacije, tj. rigidnosti na mjestu prijeloma, omogućeno je sekundarno cijeljenje kosti, putem formacije kalusa. Na taj način se poboljšalo cijeljenje i ubrzan je oporavak. Naravno pošto je ovaj pristup još u razvitku treba imati na umu da postoje i negativne strane. Međutim zbog svih prednosti ove metode, neminovno je da će se nastaviti usavršavati i s vremenom postati važna karika u ortopedskom liječenju u veterinarskoj medicini.

14. LITERATURA

- ABEL K. I SURADNICI (2016): Official CPC® Certification Study Guide. AAPC, Salt Lake City, Utah, str. 122.
- ASPINALL V., CAPPELLO M. (2015): Introduction to Veterinary Anatomy and Physiology Textbook, Third Edition. Elsevier Ltd., Oxford, UK, str. 23.
- BARNHART M. D., MARITATO K. C. (2019): Locking Plates in Veterinary Orthopedics. Wiley Blackwell, Hoboken, New Jersey, str. 71 – 97.
- BROOS P. L., SERMON A. (2004): From unstable internal fixation to biological osteosynthesis. A historical overview of operative fracture treatment. *Acta chirurgica Belgica*, 104(4), 396–400.
- BUCKLEY R. E., MORAN C. G., APIVATTHAKAKUL T. (2017): AO Principles of Fracture Management, Third Edition. Georg Thieme Verlag, Stuttgart, Germany. and Thieme New York, New York, USA, str. 12 – 13.
- CICVARIĆ T., et al. (2013): 'Minimalno invazivna osteosinteza pločom (MIPO) – današnja saznanja i klinička primjena', *Medicina Fluminensis*, 49(3), str. 243-259. Preuzeto s: <https://hrcak.srce.hr/106928>
- DÉJARDIN L. M., PERRY K. L., VON PFEIL D., GUIOT L. P. (2020): Interlocking Nails and Minimally Invasive Osteosynthesis. *The Veterinary clinics of North America. Small animal practice*, 50(1), 67–100. <https://doi.org/10.1016/j.cvsm.2019.09.003>
- DYCE K. M., SACK W. O., WENSING C. J. G. (2010): Textbook of Veterinary Anatomy, Fourth Edition. Saunders Elsevier, St. Louis, Missouri, str. 12 – 15.
- EURELL J. A., FRAPPIER B. L., DELLMANN H. – D. (2006): Dellmann's Textbook of Veterinary Histology, Sixth Edition. Blackwell publishing, State Avenue, Ames, Iowa, USA, str.46 – 53.
- FIELD J. R., TORNKVIST H. (2001): Biological fracture fixation: a perspective. *Veterinary and Comparative Orthopaedics and Traumatology* 14: 169-178.
- GEMMILL T. J., CLEMENTS D. N. (2016): BSAVA Manual of Canine and Feline Fracture Repair and Management, Second Edition. British Small Animal Veterinary Association, Gloucester, str. 32 – 127.
- GREENHAGEN R. M., JOHNSON A. R., JOSEPH A. (2011): Internal fixation: a historical review. *Clinics in podiatric medicine and surgery*, 28(4), 607–618. <https://doi.org/10.1016/j.cpm.2011.06.006>
- HOPPENFELD, S., MURTHY, V. L. (2000). Treatment and rehabilitation of fractures. Lippincott Williams & Wilkins, Philadelphia, str. 13.
- HUDSON C. C., LEWIS D. D., POZZI A. (2012): Minimally invasive plate osteosynthesis in small animals: radius and ulna fractures. *The Veterinary clinics of North America. Small animal practice*, 42(5), 983–vii. <https://doi.org/10.1016/j.cvsm.2012.06.004>

- HUDSON C. C., POZZI A., LEWIS D. D. (2009): Minimally invasive plate osteosynthesis: applications and techniques in dogs and cats. *Veterinary and comparative orthopaedics and traumatology* : V.C.O.T, 22(3), 175–182. <https://doi.org/10.3415/VCOT-08-06-0050>
- JOHNSON A. L., HOULTON J. EF., VANNINI R. (2005): *AO Principles of Fracture Management in the Dog and Cat*. Georg Thieme Verlag, Stuttgart, Germany. and Thieme New York, New York, USA, str. 1 – 47.
- JOHNSTON S. A., TOBIAS K. M. (2018): *Veterinary Surgery, Small Animal Expert Consult: Volume One*. Elsevier Saunders, St. Louis, Missouri; str. 681 – 686.
- JUNQUEIRA J.C., CARNEIRO J. (2006): *Osnove histologije. Školska knjiga d.d., Zagreb*, str. 142 – 148.
- KÖNIG H. E., LIEBICH H. – G. (2009): *Anatomija domaćih sisavaca. Prvo hrvatsko izdanje. Naklada Slap, Jastrebarsko*, str. 8 – 13.
- KOWALESKI M. P. (2012): Minimally invasive osteosynthesis techniques of the femur. *The Veterinary clinics of North America. Small animal practice*, 42(5), 997–vii. <https://doi.org/10.1016/j.cvsm.2012.07.005>
- KOZARIĆ Z. (1997): *Veterinarska histologija. Naklada Karolina, Zagreb*, str. 87 – 97.
- MATIČIĆ D., VNUK D. (2010): *Veterinarska kirurgija i anesteziologija. Medicinska Naklada, Zagreb*, str. 104 – 110.
- MCGAVIN M. D., ZACHARY J. F. (2008): *Specijalna veterinarska patologija. Stanek, Varaždin*, str. 750.
- MEINBERG E.G., AGEL J, ROBERTS C.S., KARAM M.D., KELLAM J.F. (2018): Fracture and Dislocation Classification Compendium-2018. *J Orthop Trauma*. 2018 Jan;32 Suppl 1:S1-S170. doi: 10.1097/BOT.0000000000001063. PMID: 29256945.
- PALMER R. H. (1999): Biological osteosynthesis. *The Veterinary clinics of North America. Small animal practice*, 29(5), 1171–vii. [https://doi.org/10.1016/s0195-5616\(99\)50108-3](https://doi.org/10.1016/s0195-5616(99)50108-3)
- PEIRONE B., ROVESTI G. L., BARONCELLI A. B., PIRAS, L: (2012). Minimally invasive plate osteosynthesis fracture reduction techniques in small animals. *The Veterinary clinics of North America. Small animal practice*, 42(5), 873–v. <https://doi.org/10.1016/j.cvsm.2012.06.002>
- PERREN S. M. (2002): Evolution of the internal fixation of long bone fractures. The scientific basis of biological internal fixation: choosing a new balance between stability and biology. *The Journal of bone and joint surgery. British volume*, 84(8), 1093–1110. <https://doi.org/10.1302/0301-620x.84b8.13752>
- PIERMATTEI D. L., FLO G. L., DECAMP C. E. (2006): *Brinker, Piermattei, and Flo's Handbook of Small Animal Orthopedics and Fracture Repair, Fourth Edition*. Saunders Elsevier, St. Louis, Missouri, str. 34 – 50.

- RAVLIĆ i sur. (2021)_Hrvatska enciklopedija, mrežno izdanje. Leksikografski zavod Miroslav Krleža, <<http://www.enciklopedija.hr/Natuknica.aspx?ID=45773>>.
- RÜEDI T. P., MURPHY W. M. (2000): AO Principles of Fracture Management. Georg Thieme Verlag, Stuttgart, Germany. and Thieme New York, New York, USA, str. 97.
- SLATTER D. (2003): Textbook of Small Animal Surgery, Third Edition, Volume Two. Saunders, Philadelphia, str. 1798.
- THRALL D. E. (2018): Textbook of Veterinary Diagnostic Radiology, Seventh Edition. Elsevier, St. Louis, Missouri, str. 371 – 376.
- TOBIAS K. M., JOHNSTON S. A. (2012): Veterinary surgery, small animal: Volume ONE. Elsevier Saunders, St. Louis, Missouri, str. 565 – 608.
- TONG G. O., BAVONRATANAVECH S. (2007): Minimally invasive plate osteosynthesis (MIPO): AO manual of fracture management. Thieme, Stuttgart, str. 9 – 72.
- WELCH FOSSUM T. (2013): Small Animal Surgery, Fourth Edition. Elsevier Mosby, St. Louis, Missouri, str. 1050 – 1087.

15. SAŽETAK

Biološka osteosinteza predstavlja promjenu pristupa u liječenju prijeloma. Kao početak ovog načina liječenja se bilježi 1985. godina kada je kao novitet u ortopedskom liječenju predstavljena biološka osteosinteza pločom. Ideja o novim metodama saniranja prijeloma je proizašla iz nekih negativnih aspekata dotadašnjeg kirurškog pristupa i tradicionalne AO (Arbeitsgemeinschaft für Osteosynthesefragen) rigidne osteosinteze. Osnovni principi biološke osteosinteze uključuju postizanje fleksibilne fiksacije ulomaka čime bi se postiglo rano stvaranje kalusa i omogućilo sekundarno cijeljenje kosti; zadavanje minimalne kirurške traume te rano vraćanje normalne funkcije zahvaćenog ekstremiteta. Fiksacija koštanih ulomaka postiže se pomoću raznih kirurških implantata. Oni se mogu podijeliti na primarne i sekundarne, a uključuju ploče, intramedularne čavle, vanjske fiksatore, žice i vijke. Kao najbolji implantati za biološku osteosintezu navode se LCP™ – DePuy Synthes ploče. Samim time biološka osteosinteza pločom najbolje iskorištava biološka načela liječenja prijeloma. U ovom pristupu se mogu koristiti i konvencionalne ploče, međutim najprikladnije su zaključavajuće ploče s vijcima korištenjem minimalno invazivnim pristupom (MIPO). Ploča bi trebala biti 3 puta duža od duljine mjesta prijeloma te postavljena u preporučujućem stilu, dok bi omjer vijaka i otvora za vijke trebao iznositi manje od 0.5. Osim LCP™ – DePuy Synthes ploče, postoje i razni fiksacijski sistemi koji se mogu upotrijebiti u skladu s principima biološke osteosinteze poput ALPS™ – Kyon, PAX™ – Securos Surgical, FIXIN™ – Intrauma, SOP™ – Orthomed i drugih. Iako ova metoda ima brojne prednosti u odnosu na tradicionalni AO rigidni pristup, potrebno je provesti više istraživanja kako bi se potvrdila sva korist u veterinarskoj osteosintezi.

Ključne riječi: AO, biološka osteosinteza, cijeljenje kosti, zaključavajuće ploče, MIPO

16. SUMMARY – Biological plate osteosynthesis

Biological osteosynthesis presents approach change to fracture treatment. The beginning of this method is recorded in 1985, when biological plate osteosynthesis was presented as a novelty in fracture management. The idea of new treatment techniques arose from some negative aspects of the former surgical approach and traditional AO (Arbeitsgemeinschaft für Osteosynthesefragen) rigid osteosynthesis. Basic principles of biological osteosynthesis include achieving flexible fixation of the bone fragments thus achieving early callus formation and allowing secondary bone healing; inflicting minimal surgical trauma and early restoration of normal function of the affected limb. Fixation of bone fragments is achieved using a variety of surgical implants. They can be divided into primary and secondary implants, including plates, intramedullary nails, external fixators, wires and screws. Plates like LCP™ – DePuy Synthes are considered as the best implants for biological osteosynthesis. Thus, biological plate osteosynthesis makes the best use of the biological principles of fracture treatment. Conventional plates may also be used in this approach, however the most appropriate are the locking plates with screws placed in minimally invasive approach (MIPO). The plate-span ratio should be more than 3 times the length of the fracture segment, placed in a bridging fashion, and limiting the screw-to-hole ratio to less than 0.5. In addition to LCP™ – DePuy Synthes, there are various fixation systems that can be used in accordance with the principles of biological osteosynthesis such as ALPS™ – Kyon, PAX™ – Securos Surgical, FIXIN™ – Intrauma, SOP™ – Orthomed, and others. While this method has many advantages over the traditional AO rigid approach, more research should be done to confirm all the benefits in veterinary osteosynthesis.

Key words: AO, biological osteosynthesis, bone healing, locking plates, MIPO

17. ŽIVOTOPIS

Rođen sam 23. lipnja 1995. u Koprivnici. Osnovnu školu Ljudevita Modeca u Križevcima sam završio 2010. godine, kada upisujem Gimnaziju Ivana Zakmardija Dijanakovečkog u Križevcima. Maturirao sam 2014. godine kada i upisujem Veterinarski fakultet Sveučilišta u Zagrebu. Tijekom studiranja bio sam demonstrator iz predmeta Histologija i opća embriologija, volonter/demonstrator na Zavodu za veterinarsku biologiju, volonter na Klinici za porodništvo i reprodukciju. Stručnu praksu u trajanju od mjesec dana sam odradio u Veterinarskoj stanici Križevci.