

OPERACIJSKO LIJEČENJE FRAKTURA ZDJELICE U PASA

Drašić, Martina

Master's thesis / Diplomski rad

2021

Degree Grantor / Ustanova koja je dodijelila akademski / stručni stupanj: **University of Zagreb, Faculty of Veterinary Medicine / Sveučilište u Zagrebu, Veterinarski fakultet**

Permanent link / Trajna poveznica: <https://um.nsk.hr/um:nbn:hr:178:617328>

Rights / Prava: [In copyright](#)/[Zaštićeno autorskim pravom.](#)

Download date / Datum preuzimanja: **2024-09-25**



Repository / Repozitorij:

[Repository of Faculty of Veterinary Medicine -
Repository of PHD, master's thesis](#)



**SVEUČILIŠTE U ZAGREBU
VETERINARSKI FAKULTET**

Martina Drašić

OPERACIJSKO LIJEČENJE FRAKTURA ZDJELICE U PASA

DIPLOMSKI RAD

Zagreb, 2021.

SVEUČILIŠTE U ZAGREBU

VETERINARSKI FAKULTET

KLINIKA ZA KIRURGIJU, ORTOPEDIJU I OFTALMOLOGIJU

PREDSTOJNIK: prof. dr. sc. Boris Pirkić

MENTORI: doc. dr. sc. Andrija Musulin i

dr. sc. Petar Kostešić

ČLANOVI POVJERENSTVA ZA OBRANU DIPLOMSKOG RADA:

1. prof. dr. sc. Dražen Vnuk
2. doc. dr. sc. Andrija Musulin
3. dr. sc. Petar Kostešić
4. prof. dr. sc. Darko Capak (zamjena)

ZAHVALA

Ovim putem želim se zahvaliti mentorima doc. dr. sc. Andriji Musulinu i dr. sc. Petru Kostešiću na izdvojenom vremenu i strpljenju, uloženom trudu, prenesenom znanju i stručnim savjetima kako za vrijeme studiranja, tako i prilikom izrade ovog diplomskog rada.

Za znanje i vještine stečene na Klinici za kirurgiju, ortopediju i oftalmologiju zahvaljujem se svim djelatnicima Klinike.

Veliko hvala i mojoj obitelji koja mi je bila najveća podrška za vrijeme školovanja. Hvala i svim prijateljima i kolegama koji su mi bili oslonac tijekom studiranja.

POPIS SLIKA

Slika 1. RTG prikaz kolapsa zdjelice psa

Slika 2. Anatomija zdjelice psa

Slika 3. Bočni prikaz lijeve zdjelične kosti mladog psa, koji prikazuje acetabulum sastavljen od crijevne, sjedne, stidne i acetabularne kosti

Slika 4. RTG prikaz sakroilijačne luksacije, A) prije i B) poslije operacije. Stabilizacija luksacije postignuta je postavljanjem priteznog vijka

Slika 5. RTG prikaz postavljenog transiliosakralnog čavla

Slika 6. Pristup lateralnoj površini crijevne kosti

Slika 7. RTG prikaz loma tijela crijevne kosti, A) prije i B) poslije operacije. Redukcija loma postignuta je rekonstrukcijskom pločom postavljenom s lateralne strane crijevne kosti

Slika 8. Nastanak megakolona u psa radi loma zdjelice

Slika 9. Dorzolateralni pristup zglobu kuka s osteotomijom velikog trohantera

Slika 10. RTG prikaz loma acetabuluma, A) prije i B) poslije operacije

Slika 11. A) Kosi lom kroz kranijalni dio tijela crijevne kosti i acetabulum, B) Poželjna su dva pritezna vijka ako ima mjesta za postavljanje

Slika 12. A) Kosi lom kroz kaudalni dio tijela sjedne kosti i acetabuluma, B) Postavljena su dva pritezna vijka za fiksaciju

Slika 13. Stražnje noge su spojene kako bi ograničile abdukciju

Slika 14. Ehmerov (u obliku broja 8) zavoj

SADRŽAJ

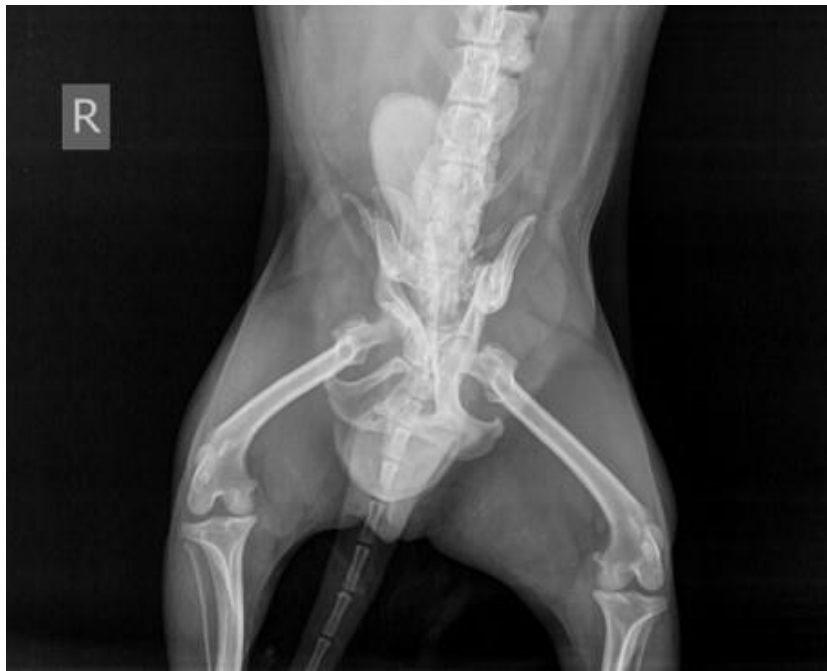1. UVOD	1
2. ANATOMIJA ZDJELICE	3
2.1. Crijevna kost.....	3
2.2. Stidna kost	4
2.3. Sjedna kost.....	4
2.4. Acetabulum (čaišica)	4
2.5. Mišićje zdjeličnog uda.....	5
2.6. Inervacija zdjelice.....	6
2.7. Vaskularizacija zdjelice.....	7
3. LOMOVI.....	8
3.1. Klasifikacija lomova zdjelice	8
4. LIJEČENJE LOMOVA ZDJELICE	10
4.1. Klinički pregled	11
4.2. Metode operacijskog liječenja	12
4.2.1. Sakroilijačna luksacija/lom.....	12
4.2.2. Lom krila crijevne kosti	16
4.2.3. Lom tijela crijevne kosti	16
4.2.4. Lom acetabuluma.....	21
4.2.5. Lom sjedne kosti	26
4.2.6. Lom zdjeličnog dna.....	27
5. POSLIJEOPERACIJSKA SKRB.....	28
6. RASPRAVA.....	30
7. ZAKLJUČAK	31
8. POPIS LITERATURE	32
9. SAŽETAK.....	35
10. SUMMARY	36
11. ŽIVOTOPIS	37

1. UVOD

Lomovi zdjelice igraju bitnu ulogu u pasa jer čine najmanje 25 % svih lomova u praksi malih životinja. Lomovi zdjelice gotovo su uvijek posljedica većih trauma, poput automobilskih nesreća, ali drugi uzroci uključuju ozljede poput pada s visine, sukob pasa te tupe traume i nagnječenja (HARASEN, 2007.). Na zdjelicu se može gledati kao na "strukturu nalik kutiji" s nosačima koji prolaze kroz njezinu unutrašnjost i podržani su velikom mišićnom masom (BOURBOS i sur., 2020.). Zbog njene krute strukture pomicanje fragmenata često se ne vidi, ukoliko ne postoje dva ili obično tri loma na određenim mjestima. Radi opisanih razloga, lomovi se najčešće javljaju na više mjesta (MESSMER i MONTAVON, 2004.). Životinje udarene straga često imaju kombinaciju jedne ili više ozljeda kao što su: sakroilijačna luksacija, jednostrani ili obostrani lomovi crijevnih kostiju te lomovi križne, stidne ili sjedne kosti. Bočni udarci mogu dovesti do zabijanja glave bedrene kosti u acetabulum, što dovodi do loma acetabuluma s povezanim lomovima susjednih dijelova crijevne i stidne kosti. Zbog opsežne traume povezane s lomovima zdjelice, ostale ozljede su često prisutne. Trauma grudnog koša javit će se u 50 % svih pacijenata s lomovima zdjelice, 39 % će imati traumu mokraćnog sustava, a 11 % će imati oštećenje perifernih živaca (HARASEN, 2007.). Procjena cjelovitog općeg stanja životinje od iznimne je važnosti za ishod liječenja pacijenata s traumom zdjelice. Iako je analgezija u ovom slučaju prioritet, nesteroidne protuupalne lijekove najbolje bi bilo izbjegavati ili ih koristiti uz veliki oprez, zbog znatnog broja slučajeva lomova zdjelice s traumom mokraćnog sustava ili hipovolemijom. Stabilizacija pacijenta može potrajati i do nekoliko dana, a lomove kostiju zdjelice najbolje je imobilizirati u roku od 48 do 72 sata nakon traume (HARASEN, 2007.).

Dijagnoza loma zdjelice započinje kliničkim pregledom, ali sigurna dijagnostika postavlja se na temelju rendgenograma. Kada je pacijent stabiliziran, postavlja se pitanje može li se lom zdjelice liječiti konzervativno ili je potrebna operacija, tj. kirurški zahvat. 75 % životinja s lomovima zdjelice oporavit će se bez operacije (HARASEN, 2007.). Najčešći razlozi za kirurški zahvat u slučaju loma zdjelice su: lomovi acetabuluma, sakroilijačna luksacija, lomovi križne kosti, ipsilateralni lomovi crijevne, sjedne i stidne kosti što rezultira nestabilnošću bočnog zgloba. Sakroilijačne luksacije ili lomovi križne kosti izvor su boli, nestabilnosti i najčešći su lomovi zdjelice povezani s oštećenjem živaca zato što dolazi do kraniodorzalnog pomaka crijevne kosti. Najčešći su lomovi crijevne kosti, oni čine 46 % svih lomova zdjelice. Lomovi acetabuluma čine 12 % lomova zdjelice u pasa. Predstavljaju jednu od glavnih

indikacija za kirurški zahvat, no u tom pogledu postoji određena nesigurnost pa čak i kontroverza. Smatra se da su 2/3 kranijalne površine acetabuluma nosive te je predloženo da se lomovi kaudalne pa čak i srednje trećine mogu uspješno liječiti konzervativno. Međutim, zabilježena je degenerativna bolest zglobova u slučaju kaudalnih lomova acetabuluma koji su liječeni konzervativno. Kirurški zahvat loma acetabuluma pločicama ili vijcima, interfragmentarnom žicom i polimetil metakrilatom može dati dobre rezultate ako se postigne rigidna fiksacija i repozicija (HARASEN, 2007.).

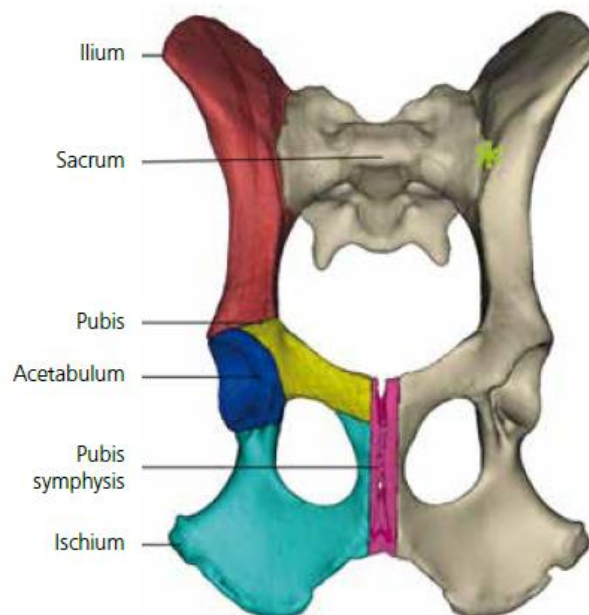


Slika 1. RTG prikaz kolapsa zdjelice psa (izvor: KOSTEŠIĆ)

2. ANATOMIJA ZDJELICE

Zdjelični pojas čine dvije simetrične kosti kukovlja (*ossa coxae*) koje se međusobno spajaju ventralno u zdjeličnoj simfizi (*symphysis pelvina*), a dorzalno obostrano s križnom kosti u sakroilijačnom zglobu. Kosti kukovlja s križnom kosti (*os sacrum*) i prvim repnim kralješcima čine koštanu zdjelicu (*pelvis*) koja okružuje zdjeličnu šupljinu. Osim što čini koštani okvir koji štiti zdjelične organe, zdjelica ima bitnu ulogu u položaju tijela i kretanju, pri čemu osigurava učinkovit prijenos snage sa stražnjih ekstremiteta na trup.

Zdjeličnu kost (lat. *os coxae*) čine tri kosti s tri odvojena osifikacijska centra. U mladim životinja kosti su odvojene hrskavicom, dok su u odraslih kosti potpuno vezane i njihova tijela čine zglobnu čašicu (*acetabulum*) za uzglobljenje s bedrenom kosti. Svaka zdjelična kost sastoji se od: crijevne kosti (*os ilium*), stidne kosti (*os pubis*) i sjedne kosti (*os ischii*) (ZOBUNDŽIJA i sur., 2009.).



Slika 2. Anatomija zdjelice psa (izvor: FAURON i DÉJARDIN, 2018.)

2.1. Crijevna kost

Crijevna kost pruža se od acetabuluma do križne kosti te tako čini dorzokranijalni dio kukovlja. Kost se dijeli na kranijalni dio, tj. krilo (*ala ossis ilii*) i kaudalni dio, stupoliki trup (*corpus ossis*

ilii). Trup sudjeluje u oblikovanju acetabuluma s trupom sjedne i stidne kosti. Krila crijevne kosti u pasa su gotovo sagitalno položena. Na crijevnoj kosti nalaze se i bočna kvrga (*tuber coxae*) te križna kvrga (*tuber sacrale*), a povezane su grebenom (*crista iliaca*).

Na crijevnoj kosti razlikuje se vanjska (dorzolateralna) ili sapna površina (*facies glutea*) te unutarnja (medioventralna) površina (*facies sacropelvina*). Na vanjskoj površini nalaze se tri glutealne pruge koje su ishodište glutealnih mišića. Unutarnja površina dijeli se u dva dijela, lateroventralni dio koji služi kao polazište slabinskih mišića te mediodorzalni dio koji tvori hrapavu uškastu površinu (*facies auricularis*) i hrapavost crijevne kosti (*tuberositas iliaca*) koji čine zdjelični dio sakroilijačnog zgloba (*articulatio sacroiliaca*) i povezuju se s križnom kosti. Dorzomedijalni rub krila crijevne kosti čini veliki sjedni usjek (*incisura ischiadica major*) na sastavku s trupom kosti, a preko njega prolazi *n.ischiadicus* (ZOBUNDŽIJA i sur., 2009.).

2.2. Stidna kost

Stidna kost je u obliku slova L, a čine ju trup (*corpus ossis pubis*), poprečna kranijalna grana (*ramus cranialis ossis pubis*) i stražnja sagitalna grana (*ramus caudalis ossis pubis*). Prednji rub kranijalne grane naziva se prag stidne kosti (*pecten ossis pubis*) i čini uzvisinu (*eminentia iliopubica*) za prihvat trbušnih mišića. Stidne kosti spajaju se u stidnoj simfizi koja je kranijalni dio zdjelične simfize (ZOBUNDŽIJA i sur., 2009.).

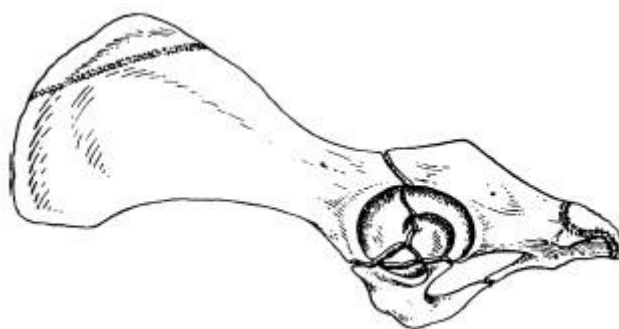
2.3. Sjedna kost

Sjedna kost sastoji se od tijela (*corpus ossis ischii*) koje se kaudalno širi u ploču (*tabula ossis ischii*) i paramedijalne grane (*ramus ossis ischii*). Medijalni dio kosti tvori stražnji dio zdjelične simfize. Trup kosti čini dio acetabuluma, a njegov dorzalni rub nastavlja se i s dorzalnim rubom crijevne kosti te tvori ishijadični greben (*spina ischiadica*). Kaudolateralni dio ploče je odebljao i tvori sjednu kvrgu (*tuber ischiadicum*) (ZOBUNDŽIJA i sur., 2009.).

2.4. Acetabulum (čašica)

Acetabulum predstavlja duboku polukuglastu udubinu u čijem oblikovanju sudjeluju sve tri kosti kukovlja, dok u pasa u središtu acetabularne udubine dolazi i četvrta mala acetabularna

kost (*os acetabuli*). Čašicu tvore trup crijevne kosti kranio-lateralno, trup sjedne kosti kaudolateralno i trup stidne kosti medijalno. Acetabulum s glavom bedrene kosti oblikuje kuglasti bočni zglob. Prsten fibrozne hrskavice povećava zglobnu površinu. Udubinu acetabuluma čine periferno smještene polumjesečaste zglobne površine (*facies lunata*) i centralno smještene ne-zglobne acetabularne jame (*fossa acetabuli*). Intrakapsularni ligament glave femura prolazi acetabularnim usjekom i veže se na glavi femura (ZOBUNDŽIJA i sur., 2009.).



Slika 3. Bočni prikaz lijeve zdjelične kosti mladog psa, koji prikazuje acetabulum sastavljen od crijevne, sjedne, stidne i acetabularne kosti (izvor: DECAMP i sur., 2016.)

2.5. Mišićje zdjeličnog uda

Mišićje zdjeličnog uda čine mišići zdjeličnog pojasa i vlastiti mišići zdjeličnog uda.

Mišići zdjeličnog pojasa leže na ventralnoj strani slabinske kralježnice i idu na zdjelicu i bedrenu kost. Ovo mišićje služi stabilizaciji i učvršćenju kralježnice i zdjelice, ali i podešavanju sagibanja ili savijanja leđa tijekom statičko-dinamičkog gibanja. Mišići ove skupine još se nazivaju i nutarnji slabinski ili sublumbalni mišići, a to su: mali slabinski mišić (*m. psoas minor*), bočni-slabinski mišić (*m. iliopsoas*) i četveroliki slabinski mišić (*m. quadratus lumborum*) (ZOBUNDŽIJA i sur., 2009.).

Vlastito mišićje zdjeličnog uda predstavlja dinamičko mišićje koje djeluje putem ekstenzije svih zglobova zdjeličnog uda te osigurava kretanje naprijed. Potisna snaga koju razvija mišićje prenosi se na trup preko bočnog i sakroilijačnog zgloba. Vlastito mišićje zdjeličnog uda uključuje: mišićje bočnog, koljenog i tarzalnog zgloba te mišićje prstiju.

Primarna funkcija mišića bočnog zgloba je ekstenzija bočnog zgloba, prema svojem položaju dijele se na: vanjske mišiće bočnog zgloba i sapi, stražnje mišiće bedra, unutrašnje mišiće bedra i duboke mišiće bočnog zgloba (ZOBUNDŽIJA i sur., 2009.).

Vanjski mišići bočnog zgloba i sapi leže na lateralnoj i kaudalnoj strani zdjelice stijenke. Pružaju se između križne, crijevne i bedrene kosti, a čine ih: površinski sapni mišić (*m. gluteus superficialis*), sapno-bedreni mišić (*m. gluteofemoralis*), srednji sapni mišić (*m. gluteus medius*), kruškoliki mišić (*m. piriformis*), duboki sapni mišić (*m. gluteus profundus*) i napinjač široke fascije (*m. tensor fasciae latae*) (ZOBUNDŽIJA i sur., 2009.).

Stražnji mišići bedra prostiru se preko kaudalnog dijela bedra. Pružaju se od sjedne kosti do tibije, a njihovi tetivasti dijelovi nastavljaju se kao dio zajedničke petne tetive. Stražnji mišići bedra su višezglobni, napinju bočni i koljeni zglob. Ovo mišićje čine: *m. biceps femoris* (dvozlavi bedreni mišić), *m. abductor cruris caudalis* (stražnji odmični mišić potkoljenice), *m. semitendinosus* (polutetivasti mišić) i *m. semimembranosus* (poluopnasti mišić) (ZOBUNDŽIJA i sur., 2009.).

Medijalni mišići bedra nalaze se na medijalnoj strani bedra između dna zdjelice i bedrene kosti. Glavna uloga ovog mišićja je adukcija noge. Medijalne mišiće bedra čine: *m. sartorius* (dugi bedreni mišić), *m. gracilis* (tankoviti mišić), *m. pectineus* (grebenasti mišić) i *mm. adductores* (primični mišići) (ZOBUNDŽIJA i sur., 2009.).

Duboki mišići bočnog zgloba smješteni su blizu bočnog zgloba, a pružaju se između zdjelice i *fosse trochanterice* bedrene kosti. U ovu skupinu mišića spadaju: *m. obturatorius internus* (nutarnji zaporni mišić), *m. obturatorius externus* (vanjski zaporni mišić), *mm. gemelli* (dvojni mišići), *m. quadratus femoris* (kvadratni mišić bedra) i *m. articularis coxae* (zglobni bočni mišić) (ZOBUNDŽIJA i sur., 2009.).

2.6. Inervacija zdjelice

Za inervaciju zdjelice zaslužan je ishijadični živac. On je najjači živac u tijelu, izlazi iz ishijadičnog spleta i odlazi u zdjelčni ud. Tok ovog živca treba uzeti u obzir prilikom operacijskog zahvata na bočnom zglobo u pasa. U zglobnoj čahuri bočnog zgloba granaju se osjetna vlakna. On inervira *m. gluteus profundus*, *m. obturatorius internus*, *mm. gemelli* i *m. quadratus femoris*. Ishijadični živac se u gornjoj trećini ili u sredini bedrene kosti dijeli u *n. tibialis* i *n. peroneus communis*. *N. peroneus communis* inervira sve mišiće na potkoljenici koji

leže na kranijalnoj ili lateralnoj strani tibije i fibule. *N. tibialis* daje više jakih mišićnih grana koje inerviraju zdjelične glave stražnjih zdjeličnih mišića (*m. biceps femoris*, *m. semitendinosus*, *m. semimembranosus*) (ZOBUNDŽIJA i sur., 2009.).

2.7. Vaskularizacija zdjelice

A. iliaca externa jedna je od završnih grana aorte, usmjerena duž tijela crijevne kosti s istoimenom venom i glavna je arterija za vaskularizaciju zdjeličnog uda. Prije ulaska u bedreni kanal, ova arterija daje zajednički početni dio za *a. profunda femoris*, koja ulazi u mišiće bedra, i *truncus pudendoepigastricus*. Nakon izlaska iz trbušne šupljine, *a. iliaca externa* nastavlja kao *a. femoralis* koja prolazi kroz bedreni kanal s istoimenom venom. Femoralna arterija pruža grane za mišiće bedra. Nakon prolaska kroz bedreni kanal, *a. femoralis* prolazi između *mm. adductores* i dolazi na kaudalnu stranu koljena, gdje se nastavlja kao *a. tibialis cranialis* (MOLES i GLYDE, 2009.), (ZOBUNDŽIJA i sur., 2009.).

A. iliaca interna zaslužna je za vaskularizaciju organa zdjelične šupljine i njenu stijenku, uključujući slabinske mišiće i mišiće sapnog područja. Također je jedna od završnih grana aorte. Njena grana *a. glutea caudalis* igra bitnu ulogu u opskrbi krvlju zdjeličnog uda (ZOBUNDŽIJA i sur., 2009.).

3. LOMOVI

Lom predstavlja potpuni ili nepotpuni prekid kontinuiteta kosti ili hrskavice. Nerijetko bude popraćen manjim ili većim stupnjem oštećenja okolnih mekih tkiva te dolazi do poremećaja funkcije lokomotornog sustava. Lomovi se klasificiraju s obzirom na uzrok nastanka, povezanost s vanjskom okolinom, mjestom loma, njezinom morfologijom, stupnjem frakture i s obzirom na stabilnost ulomaka nakon osovinske redukcije (MATIČIĆ, 2009.).

Uzroci nastanka loma su: izravno i neizravno djelovanje sile na kost, bolesti kostiju i uzastopni stres. Najčešći uzrok loma kosti je izravno djelovanje sile na kost. Čak 75-80 % takvih lomova prouzročeno je motornim vozilima. Prilikom neizravnog djelovanja sile na kost, sila se prenosi preko mišića ili tetiva do mjesta loma kosti te nastaju avulzijski lomovi (MATIČIĆ, 2009.).

S obzirom na povezanost s vanjskom okolinom, lomovi se dijele na otvorene i zatvorene. Nadalje, s obzirom na mjesto loma, njegovom morfologijom i stupnjem lomova koristi se sustav koji se temelji na klasifikaciji usvojenoj od AO-a (njem. Arbeitsgemeinschaft für Osteosynthesefragen). Tako se lomovi označavaju brojevima i slovima zbog lakše računalne obrade (MATIČIĆ, 2009.).

S obzirom na stupanj oštećenja kosti, lomovi se dijele na: nepotpune (lom zahvaća samo jedan korteks, a drugi je povijen), potpune (jednostavan lom oba korteksa u povezanoj liniji), kominutivne (lomovi s više ulomaka), metafizne (zglobna ploha je očuvana, ali odvojena od dijafize), fizne (lom u zoni rasta), lomovi koji djelomično zahvaćaju zglob (lomovi pojedinog kondila), lomovi u zglobu (lomna linija obuhvaća zglob, zglobna ploha je odvojena od dijafize), avulzijske lomove (nastaju zbog vučnih sila) (MATIČIĆ, 2009.).

Prema stabilnosti lomne linije nakon repozicije ulomaka u anatomske položaj, lomovi se dijele na stabilne, gdje su ulomci u poziciji i djelovanjem sila teško se mogu pomaknuti, i na nestabilne kada ulomci kližu jedan uz drugoga djelovanjem sila i pomiču se izvan anatomske položaja (MATIČIĆ, 2009.).

3.1. Klasifikacija lomova zdjelice

Lomovi zdjelice dijele se na temelju anatomske regije na:

1. Sakroilijačni lom/luksacija: luksacija sakroilijačnog zgloba, lom krila križne kosti ili djelomična sakroilijačna luksacija s djelomičnim lomom krila križne kosti. Svaka ozljeda koja uzrokuje pomicanje bočne granice sakroilijačnog zgloba u odnosu na njegovu medijalnu granicu (križna kost). Dislokacija se može dogoditi u bilo kojem smjeru, ali najčešće u sagitalnoj ravnini.
2. Lom krila crijevne kosti: lom kranijalnog dijela crijevne kosti. Nosivi luk ostaje netaknut.
3. Lom tijela crijevne kosti: lom crijevne kosti između sakroilijačnog zgloba i acetabuluma. Dovodi do potpunog prekida luka koji nosi težinu.
4. Lom acetabuluma: bilo koji lom koji zahvaća zglobnu površinu, može se proširiti na crijevnu ili sjednu kost.
5. Lom sjedne kosti: lom tijela ili grane sjedne kosti ili lom/avulzija sjedne kvrge.
6. Lom zdjeličnog dna: lom simfize zdjelice, tijela ili grane stidne kosti i grane sjedne kosti. Kod loma zdjeličnog dna s netaknutom vezom između nosivih lukova, lomovi ili odvajanje simfize su takvi da se održava netaknut, stabilan, koštani most između dva luka koji nose težinu, bilo preko stidnih kostiju, sjednih kostiju ili obje. Kod loma zdjeličnog dna s prekinutom vezom između nosivih lukova ne održava se stabilan koštani most između dva luka koji nose težinu (MESSMER i MONTAVON, 2004.), (DECAMP i sur., 2016.).

4. LIJEČENJE LOMOVA ZDJELICE

S obzirom na način liječenja, psi s lomom zdjelice mogu se liječiti konzervativno ili kirurški. Konzervativno se liječe oni psi u kojih je mali ili nikakav pomak koštanih segmenta, netaknut acetabulum i netaknut kontinuitet zdjelice prstena. Muskulatura zdjelice igra bitnu ulogu u imobilizaciji koštanih ulomaka. Konzervativno liječenje obično se temelji na odmoru pacijenta u kavezu te ograničavanju aktivnosti. Većina pacijenata počne se kretati dan do dva nakon ozljede, a u slučaju višestrukih lomova za 1 do 2 tjedna. Kostí zdjelice zacjeljuju u približno jednakom vremenskom roku kao i ostale kosti u tijelu, kroz tri do četiri tjedna (REMEDIOS, 1999.), (DECAMP i sur., 2016.).

Kirurški zahvat treba razmotriti u pasa s lomom zdjelice kojeg karakterizira jedno od sljedećeg: suženje zdjelice kanala, lom acetabuluma (pomak zglobnih površina), nestabilnost kuka uzrokovana lomom crijevne, stidne i sjedne kosti te jednostrana ili obostrana nestabilnost, posebno ako je praćena iščašenjem boćnog zgloba ili lomovima ekstremiteta. Rendgenogram ukazuje na vrstu i mjesto loma prema čemu se određuje daljnji postupak. Većina lomova zdjelice praćena je opsežnom traumom mišića, krvarenjem i ozljedom mekih tkiva, što dovodi do odgode operacijskog zahvata jer traumatske ozljede pluća i traumatski miokarditis mogu dovesti do komplikacija u anesteziji pacijenta. Repozicija i fiksiranje postižu se lakše i preciznije ako se učine unutar prva 4 dana od traume. Svaki dan odgode kirurškog zahvata nakon toga može voditi do nepotpunog izljećenja ozljede, a u nekim situacijama i do nemogućnosti izvođenja samog zahvata. Fiksiranje zdjelice postiže se Kirschnerovim iglama, vanjskim fiksatorima, rekonstrukcijskim ploćicama, vijcima za kosti i interfragmentarnim žicama ili kombinacijom navedenih. Kliničko iskustvo pokazuje da je daleko najveći postotak uspješnih slučajeva lijećen rekonstrukcijskim ploćicama i vijcima. Kod kirurškog lijećenja loma zdjelice naglasak se stavlja na sakroilijaćni zglob, crijevnu kost i acetabulum. Ako se ta tri područja pravilno reduciraju i fiksiraju, onda će stidna i sjedna kost u pravilu biti stabilizirane i neće zahtijevati kirurško lijećenje. U većini slučajeva, na kirurgu je da prati redosljed: sakroilijaćni zglob, crijevna kost i acetabulum, ako su sve tri zahvaćene. Ako su zahvaćene crijevna kost i acetabulum, repozicija i fiksacija prvo crijevne kosti daje stabilnost kranijalnom dijelu acetabuluma, prema tome, postoji stabilan segment na koji se može fiksirati preostali dio (DECAMP i sur., 2016.).

4.1. Klinički pregled

Klinički pregled životinje za koju se sumnja da je doživjela lom zdjelice, treba obuhvaćati sljedeće:

- opći klinički pregled i procjenu općeg stanja životinje.
- obratiti pažnju na neke od mogućih ozljeda: traumatska ozljeda pluća, traumatski miokarditis, pneumotoraks, ruptura mokraćnog mjehura ili uretre, lomovi glave i vrata bedrene kosti, traumatske ozljede kralježnice i perifernih živaca.
- nalaze neurološkog pregleda stražnjih ekstremiteta treba uzeti u obzir s rezervom jer ozljede mišićno-koštanog sustava mogu potisnuti neke reflekse (propriocepcija) (DECAMP i sur., 2016.).
- palpaciju kostiju zdjelice, s naglaskom na fiziološke odnose između pojedinih koštanih izbočina, poput bočne i sjedne kvrge. Iako rezultati ove pretrage nisu dovoljni da bi se odredio terapijski ili kirurški plan, mogu pružiti korisne informacije pri odlučivanju o daljnjim dijagnostičkim pretragama. Nježni digitalni rektalni pregled pružit će uvid u zdjelični kanal. Krv na rukavicama stvara sumnju na perforaciju ili laceraciju rektuma, a nemogućnost palpiranja prostate kod mužjaka sugerirala bi avulziju uretre (DECAMP i sur., 2016.).
- rendgenogrami su imperativ u dijagnostici loma zdjelice, a uključuju ventrodorzalni i lateralni prikaz. Rendgenska (RTG) pretraga može zahtijevati duboku sedaciju ili anesteziju zbog boli pa će se stoga možda morati odgoditi do stabilizacije pacijenta. Ako se kirurški zahvat očekuje već na temelju početnih snimaka, kompletna RTG pretraga može se učiniti kada se pacijent anestezira prije operacije (DECAMP i sur., 2016.).
- Kompjuterizirana tomografija (CT) s trodimenzionalnim rekonstruiranim slikama učinkovitija je od RTG pretrage za dijagnozu i planiranje kirurških zahvata određenih lomova zdjelice. CT je posebno koristan za razumijevanje sastava ulomaka u složenim acetabularnim lomovima i uočavanje ozbiljnosti i mjesta loma koji utječu na križnu kost (DECAMP i sur., 2016.). Precizniji je od RTG pretrage za procjenu loma zdjelice (LEE i sur., 2012.). Jedno istraživanje navodi kako je CT promijenio klasifikaciju loma zdjelice, no ne i način liječenja. Usto, CT je značajno skuplji, povećava dozu zračenja pacijenta i nije dostupan u svim veterinarskim praksama. CT se preporučuje uz RTG pretragu kod lomova križne kosti s neurološkim kliničkim znakovima, loma

acetabuluma i onih kod kojih postoji veliki stupanj nesigurnosti u pogledu konfiguracije loma. U većini slučajeva dovoljna je samo RTG pretraga kako za dijagnozu, tako i za daljnji plan liječenja, ali CT pretragom kirurg je sigurniji u svoju odluku (DRAFFAN i sur., 2009.).

4.2. Metode operacijskog liječenja

4.2.1. Sakroilijačna luksacija/lom

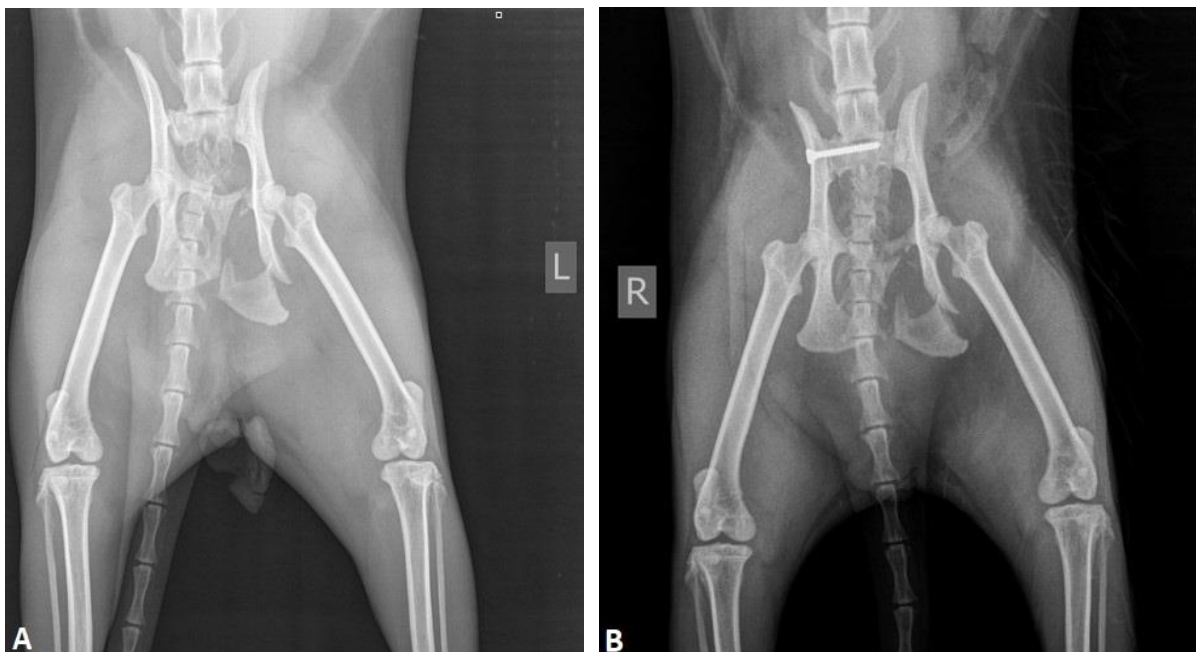
Sakroilijačna luksacija/lom uobičajena je ozljeda nakon automobilskih nesreća i definira se kao traumatsko odvajanje krila crijevne kosti od križne kosti. Luksacija koja je posljedica tupe traume obično se javlja s dodatnim ozljedama mekog tkiva, osobito unutar zdjelične šupljine. Otprilike 21 % svih lomova zdjelice navodno je povezano sa sakroilijačnom (SI) luksacijom (SHALES i LANGLEY-HOBBS, 2005.). U sakroilijačnoj luksaciji crijevna kost je obično pomaknuta kraniodorzalno, a pomak je uvijek popraćen lomovima stidne i sjedne kosti ili razdvajanjem duž zdjelične simfize. Neurološke ozljede lumbosakralnog debla i/ili korijena sakralnog živca ponekad se očituju deficitima proprioceptivnih, dobrovoljnih motoričkih, mokraćnih/analnih i senzornih refleksa. Srećom, ti su deficiti u većini slučajeva reverzibilni. Prije kirurškog zahvata treba procijeniti funkciju perinealnog, ishijadičnog i femoralnog živca (DECAMP i sur., 2016.). Operacija potencijalno omogućuje brz povratak opterećenja na ozlijeđenu stranu i sprječava mogućnost kolapsa zdjeličnog kanala (TOMLINSON, 2012.). Indikacije za unutarnju fiksaciju uglavnom uključuju bol, nestabilnost i pomicanje koje kompromitira zdjelični kanal ili poravnanje bočnog zgloba. Kontralateralne ozljede zdjeličnih ekstremiteta vrlo su česte i mogu diktirati stabilizaciju SI zgloba kako bi se omogućila raspodjela sile između stražnjih ekstremiteta i smanjilo opterećenje kontralateralne unutarnje fiksacije (DECAMP i sur., 2016.).

Unutarnja fiksacija

Stabilizacija sakroilijačnog zgloba postiže se umetanjem priteznih vijaka kroz tijelo crijevne kosti u tijelo križne kosti. Dva vijka su jača od jednog vijka iste veličine; međutim, veličina tijela križne kosti ograničavajući je faktor kod većine pasa. Dva vijka koja su potpuno postavljena u tijelo križne kosti općenito su praktična samo kod vrlo velikih pasa. Za većinu pasa bitno je imati jedan dugi vijak koji zahvaća oko 60 % širine križne kosti. Rupa na tijelu

crijevne kosti trebala bi biti klizna, ako se koriste vijci s punim navojem (DECAMP i sur., 2016.).

Bušenje tijela križne kosti za vijak s dorzalnog pristupa zahtijeva pažljivu pozornost na anatomske detalje (DECAMP i sur., 2016.). Ako je smjer svrdla previše dorzalno, kirurg riskira prodiranje u kralježnički kanal i oštećenje živaca *caudae equinae*. Smanjenje ovog rizika od velikog je značaja, osobito kada se koriste implantati s navojem oko kojih se mogu zamotati i nepovratno oštetiti spomenuti živci. Ako je smjer bušenja previše ventralan, vijak će izaći u zdjelčni kanal, a to će rezultirati povećanim rizikom od popuštanja vijka i krvarenja iz medijalnih sakralnih žila (SHALES i LANGLEY-HOBBS, 2005.).



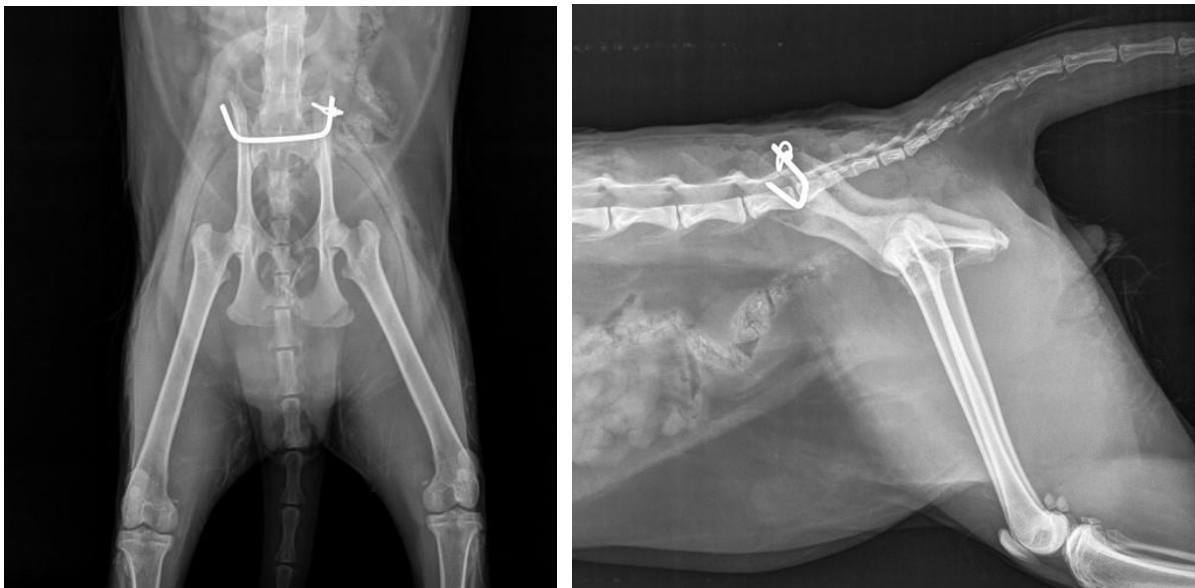Slika 4. RTG prikaz sakroilijačne luksacije, A) prije i B) poslije operacije. Stabilizacija luksacije postignuta je postavljanjem priteznog vijka (izvor: KOSTEŠIĆ)

Eventualni drugi, kraći vijak postavlja se kraniodorzalno od prvog. Duljina vijka može se planirati mjerenjem udaljenosti na dorzoventralnom RTG prikazu. Drugi vijak je poželjan, posebno kada je dio križne kosti slomljen ili prvi vijak nije idealno postavljen u tijelo križne kosti (DECAMP i sur., 2016.). Treba naglasiti da je jedan, veliki, idealno postavljeni vijak poželjniji od dva suboptimalno postavljena vijka (SHALES i LANGLEY-HOBBS, 2005.). Otpuštanje implantata i naknadni gubitak redukcije ostaju najčešća komplikacija nakon

učvršćivanja vijcima (SHALES i LANGLEY-HOBBS, 2005.). Nadalje, ostale greške u postavljanju vijaka uključuju i postavljanje vijaka u lumbalne zglobne izdanke, lumbosakralni prostor diska ili sedmi lumbalni kralježak (DECAMP i sur., 2016.).

Bilateralne sakroilijačne luksacije/lomovi čine oko 23% svih sakroilijačnih luksacija (KADERLY, 1991.). Bilateralna sakroilijačna luksacija može se stabilizirati pomoću odvojenih kirurških pristupa, priteznim vijcima s obje strane (DECAMP i sur., 2016.), transilialnim čavlom ili transiliosakralnim čavlom (PARSLOW i SIMPSON, 2017.).

Ova metoda uključuje jedan transiliosakralni čavao kojim se postiže obostrana redukcija jer je na oba kraja oblikovan za kompresiju krila crijevne kosti. Čavao se pričvršćuje u zakrenutom položaju vijkom ili serklažnom žicom. Upotreba serklažne žice ili vijaka određena je anatomijom krila crijevne kosti i konačnim mjestom rotiranih krajeva igle. Ako je moguće, treba koristiti bilateralne serklažne žice jer je ta metoda sigurnija (PARSLOW i SIMPSON, 2017.).



Slika 5. RTG prikaz postavljenog transiliosakralnog čavla (izvor: KOSTEŠIĆ)

Ova tehnika prevladava niz izazova povezanih s redukcijom i liječenjem ovih ozljeda omogućujući izravnu vizualizaciju položaja rupe obostrano, osiguravajući sigurno mjesto implantata i točno smanjenje SI luksacije. Nadalje, ova je tehnika jednostavna, sigurna i pristupačna opcija za liječenje bilateralne SI luksacije. Dugoročni klinički ishod je izvrstan.

Transiliosakralno pričvršćivanje u posljednje se vrijeme sve češće koristi u maloj praksi za stabilizaciju bilateralne luksacije SI zgloba (PARSLOW i SIMPSON, 2017.).

Treba napomenuti da se zbog malog prostora na raspolaganju za postavljanje vijaka unutar tijela križne kosti, vijci sa suprotnih strana mogu dodirivati ili ometati jedni druge. Dvostrano postavljanje vijaka je, međutim, gotovo uvijek moguće (DECAMP i sur., 2016.).

Minimalno invazivni postupak za sakroilijačnu fiksaciju

Minimalno invazivni postupak za sakroilijačnu fiksaciju pokazao se učinkovitim metodom liječenja ove traumatske ozljede zdjelice pasa. Prije operacije rade se RTG prikazi zdjelice u minimalno dvije projekcije kako bi se procijenila vrsta i mjesto prisutnih ozljeda te se provode mjerenja duljine vijka. Ukupna širina križne kosti mjeri se zajedno s debljinom crijevne kosti. Veliki nedostatak ovog postupka je taj što zahtijeva upotrebu intraoperativne fluoroskopije, koja je skupa i izlaže osoblje zračenju (TOMLINSON, 2012.). Opisan je minimalno invazivni postupak za zatvorenu repoziciju i fiksaciju sakroilijačne luksacije kod psa. C-krak s fluoroskopom koristi se za snimanje i postavljanje Kirschnerove žice preko sakroilijačnog zgloba kao privremene fiksacije. Druga Kirschnerova žica, kao lokacijska igla, postavlja se u tijelo križne kosti. Nakon incizije pored lokacijske igle, postavlja se vodilica za narezivanje preko igle i kroz glutealne mišiće do bočne površine crijevne kosti, a igla se uklanja. Zatim se kroz crijevnu kost probuši rupa u tijelo križne kosti i postavlja se vijak (DECAMP i sur., 2016.). U istraživanju iz 2012. godine utvrđena je stopa popuštanja vijka od 7 % kada je kumulativna dubina vijka/sakralna širina veća od 60 %. Stopa popuštanja vijka od 48 % utvrđena je kada je kumulativna dubina vijka/sakralna širina bila manja od 60 % (TOMLINSON, 2012.). Iako fluoroskopsko navođenje omogućuje potvrdu početne orijentacije vodiča bušilice, uspješno postavljanje vijaka u konačnici se oslanja na sposobnost kirurga da održi optimalnu orijentaciju tijekom bušenja. Čak i mala kutna odstupanja od idealne orijentacije vijka okomito na sagitalnu ravninu mogu imati štetne posljedice (DEJARDIN i sur., 2017.).

Prednosti ovog postupka su minimalno oštećenje mekog tkiva s manje boli i manjom mogućnosti za infekciju, dobra redukcija luksacije, precizno postavljanje vijaka, nizak postotak otpuštanja vijaka i rani povratak na korištenje noge na strani luksacije (TOMLINSON, 2012.). Kao što je gore navedeno, osim visoke cijene instrumenata i pribora, nedostatak ove metode je i izloženost zračenju. No, ta izloženost zračenju može se smanjiti poštivanjem ALARA (As Low As Reasonably Achievable) principa (DEJARDIN i sur., 2017.).

Minimalno invazivna tehnika za popravak sakroilijačnih lomova/luksacija je brza, pouzdano točnija i manje traumatična za pacijente od otvorene tehnike (TOMLINSON, 2012.).

4.2.2. Lom krila crijevne kosti

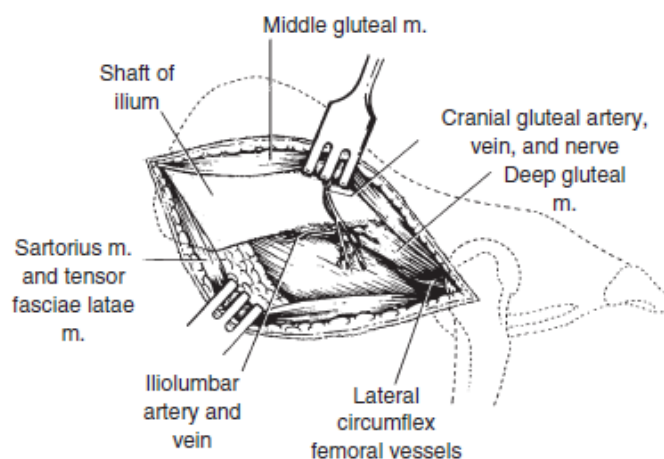
Budući da ti lomovi ne uključuju nosivo ili zglobno područje, obično se ne liječe kirurški. Ponekad se zbog estetskih razloga u liječenju primjenjuje unutarnja fiksacija. Mogu se uporabiti igle, interfragmentarna žica, vijci ili ploče (DECAMP i sur., 2016.).

4.2.3. Lom tijela crijevne kosti

Lom tijela crijevne kosti ometa nosivost osi koja nosi težinu zdjelice pa se smatra indikacijom za kirurški zahvat u većini slučajeva (SCRIMGEOUR i sur., 2017.). Većina lomova tijela crijevne kosti su kosi, a kaudalni segment pritisnut je medijalno, što rezultira suženjem zdjeličnog kanala. Neki su lomovi poprečni ili višestruki, a većinu prate lomovi sjedne i stidne kosti. Neurološke ozljede lumbosakralnog debla mogu pratiti lom crijevne kosti i treba ih procijeniti prije operacije. Često su ove ozljede prolazne. Repozicija i fiksacija loma tijela crijevne kosti pomažu u postavljanju i stabilizaciji loma sjedne i stidne kosti. Ako je i tijelo sjedne kosti slomljeno, bočni zglob bit će nestabilan. Najčešći kirurški zahvat liječenja loma tijela crijevne kosti je unutarnja fiksacija (DECAMP i sur., 2016.).

Otvoreni pristup i repozicija

Lateralni pristup najčešći je način liječenja loma tijela crijevne kosti, budući da se smatra najjednostavnijim i omogućuje najbolju vizualizaciju loma (SCRIMGEOUR i sur., 2017.). Slika 6 prikazuje pristup lateralnoj površini crijevne kosti koji je povoljan za fiksaciju. Kaudalni segment treba izvaditi ispod kranijalnog segmenta. Konačna repozicija i fiksacija razlikovat će se ovisno o vrsti implantata koja se koristi (DECAMP i sur., 2016.).

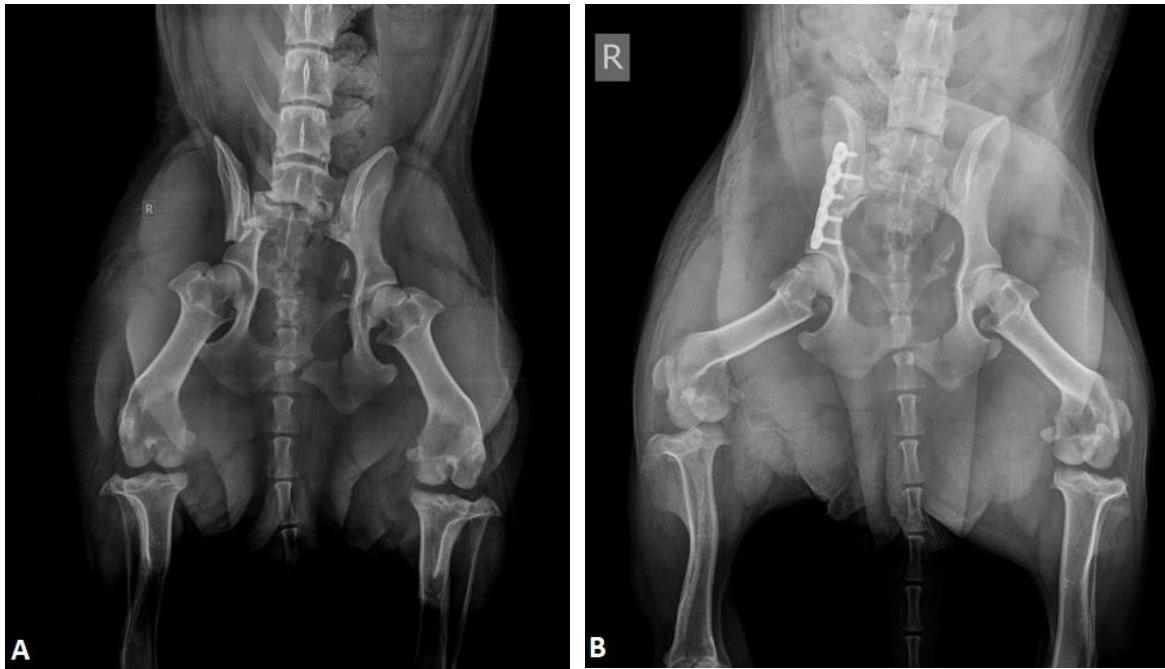

Slika 6. Pristup lateralnoj površini crijevne kosti (izvor: DECAMP i sur., 2016.)

Lomovi kaudalnog dijela tijela crijevne kosti nalaze se neposredno kranijalno i/ili dorzalno od acetabuluma, bez zahvaćanja zgloba. Ako se očekuje da će se fiksacija protezati preko dorzalnog aspekta acetabuluma, može mu se opsežnije pristupiti osteotomijom velikog trohantera bedrene kosti (slika 9) (DECAMP i sur., 2016.).

Unutarnja fiksacija

Opisane su i korištene mnoge metode fiksacije loma crijevne kosti. Najveći postotak uspješnih slučajeva, kao i jednostavnost primjene, mogu se pripisati pravilnoj primjeni rekonstrukcijske ploče na lateralnu površinu crijevne kosti. Međutim, nekoliko je autora predložilo da se ploča postavi ventralno ili dorzalno radi poboljšane mehaničke stabilnosti. Na ploču postavljenu s ventralne strane crijevne kosti djeluje tenzija, što je najpovoljnije biomehaničko okruženje za ploču i u konačnici može pružiti poboljšanu stabilnost. Lateralno fiksiranje kosti vrlo je jednostavno i ne zahtijeva širok popis implantata. U određenim slučajevima (npr. dugi, kosi lomovi i kod relativno mršavih životinja) umetanje priteznih vijaka ili igala i kompresijske žice također je vrlo učinkovito (DECAMP i sur., 2016.).



Slika 7. RTG prikaz loma tijela crijevne kosti, A) prije i B) poslije operacije. Stabilizacija loma postignuta je rekonstrukcijskom pločom postavljenom s lateralne strane crijevne kosti (izvor: KOSTEŠIĆ)

U istraživanju iz 2017. godine opisana je osteosinteza rekonstrukcijskim T-pločama uz standardni lateralni kirurški pristup crijevnoj kosti, a redukcija loma olakšana je primjenom hvataljki za kosti na velikom trohanteru ili sjednoj kvrgi (SCRIMGEOUR i sur., 2017.).

Rekonstrukcijske ploče

Postoje tri metode redukcije loma i primjene lateralne ploče za lomove tijela crijevne kosti. Svaki pojedinačni lom crijevne kosti može zahtijevati kombinaciju ovih tehnika repozicije kako bi zahvat bio učinkovit.

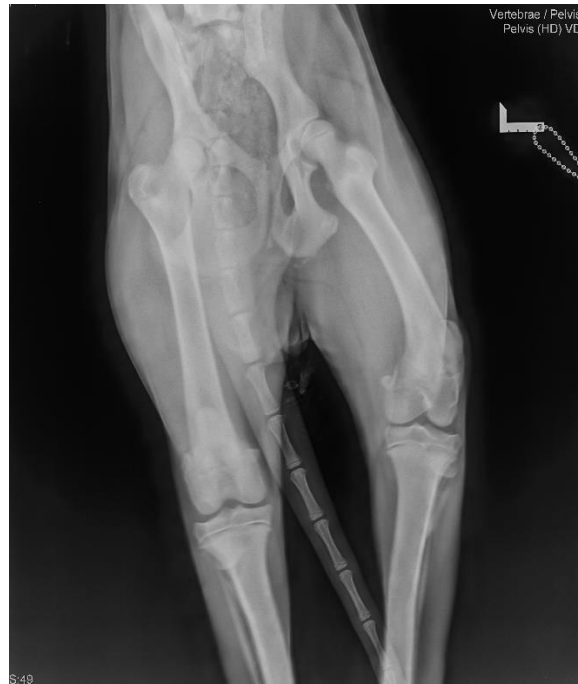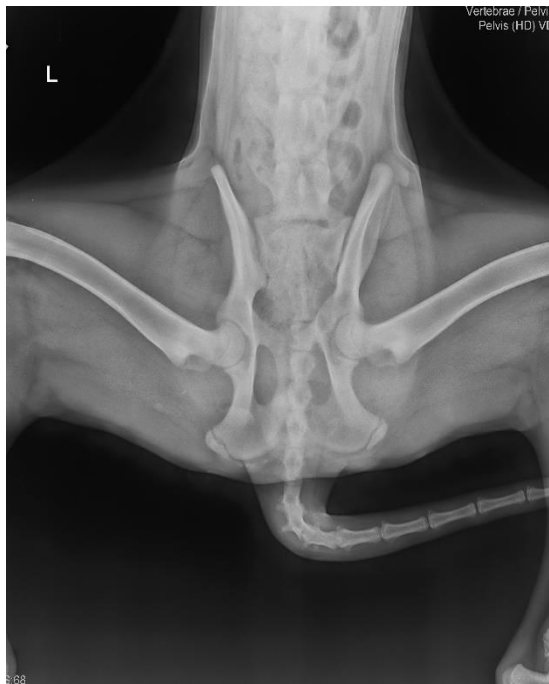
1. Ako se lom može adekvatno reducirati, samoodržive hvataljke za kosti pomažu u postizanju i održavanju redukcije tijekom fiksacije. Kirschnerova žica koja prelazi preko linije loma pomoći će u sprječavanju klizanja na liniji loma ako postoji poteškoća u održavanju stabilnosti hvataljkama.
2. Kad se lom može samo djelomično reducirati, a kaudalni fragment medijalno je pomaknut u zdjelični kanal, na kaudalni segment prvo se nanosi unaprijed modelirana ploča. Bočna vuča vrši se na malom trohanteru zajedno s medijalnim pritiskom na

kranijalni kraj ploče prije i tijekom umetanja vijaka u kranijalni segment, koji bi trebali ići od kaudalnog do kranijalnog. Prolazak vijaka kroz oblikovanu ploču reducira lom.

3. Treća tehnika redukcije koristi hvataljke za kosti i rotaciju kako bi se spriječilo preklapanje pomaka kosih fragmenata. U manevru kliještima, mala kliješta za kosti primjenjuju se na fragmente koji se preklapaju. Hvataljke se rotiraju i zatvaraju, što prisiljava kose ulomke da klize u redukciju. Tako održavaju redukciju tijekom postavljanja ploče (DECAMP i sur., 2016.).

Duljina i vrsta ploče ovisi o mjestu loma, a ograničavajući faktor je udaljenost između linije loma i acetabuluma. Ako ima dovoljno mjesta, postavlja se ploča sa šest rupa. Postavljanje jednog ili više vijaka duboko u tijelo križne kosti uvelike povećava snagu držanja kranijalnih vijaka. Kranijalni dio krila crijevne kosti je tanak i mekan, a vijci se mogu lako skinuti. Kompresija linije loma je poželjna, ali je rijetko moguća zbog kosine loma. Dovoljna su dva vijka u kaudalnom segmentu ako se fiksira kratak koštani ulomak. Ako je kaudalni fragment prekratak za dva vijka u ravnoj ploči, mogu se uzeti u obzir T-ploče ili L-ploče (DECAMP i sur., 2016.). Bočna površina crijevne kosti je konkavna i ploče koje se koriste u ovoj regiji općenito zahtijevaju konturiranje (GUTHRIE i KALFF, 2017.). Ploča za lateralnu površinu crijevne kosti mora biti savijena konkavnije od normalne zakrivljenosti crijevne kosti jer ima tendenciju izravnavanja nakon operacije (DECAMP i sur., 2016.).

Najčešća komplikacija liječenja lomova tijela crijevne kosti pomoću standardnih rekonstrukcijskih ploča je otpuštanje vijaka. Otpuštanje vijaka javlja se u 25 % slučajeva te posljedično tome dolazi do gubitka redukcije loma i sužavanja zdjeličnog kanala (SCRIMGEOUR i sur., 2017.). Najozbiljnija komplikacija suženja zdjelice je zatvor koji dovodi do opstipacije i megakolona. Liječenje ovog stanja može uključivati operaciju i imati lošu prognozu (SCRIMGEOUR i sur., 2017.).



Slika 8. Nastanak megakolona u psa radi loma zdjelice (izvor: KOSTEŠIĆ)

Standardne ploče oslanjaju se na trenje između ploče i kosti ispod kako bi se postigla stabilnost pri fiksaciji loma (SCRIMGEOUR i sur., 2017.). Upotreba zaključavajućih ploča predstavlja prednost u tankim kostima smanjujući rizik od popuštanja vijaka i kasnijeg gubitka stabilnosti (GUTHRIE i KALFF, 2017.).

Pritezni vijci

Istraživanja su pokazala da dva ili više priteznih vijaka mogu biti učinkovita metoda stabilizacije kosih lomova tijela crijevne kosti kada je duljina linije loma jednaka dva puta dorzoventralne visine crijevne kosti. Manji nagibi ne dopuštaju postavljanje vijaka pod određenim kutom radi osiguranja kutne stabilnosti (DECAMP i sur., 2016.).

Igle i kompresijska žica

Igle i kompresijske žice mogu se zamijeniti tehnikom vijaka, osobito u manjih pasmina. Bitno je da se koriste minimalno dvije igle kako bi se osigurala kutna stabilnost i da žica bude dovoljno čvrsta da omogući interfragmentarno sabijanje. Žica se može postaviti oko izbočenih krajeva igala ili između dva kratka vijaka u crijevnoj kosti (DECAMP i sur., 2016.).

Lateralni pristup lomovima crijevne kosti predstavlja mehanički izazov koji proizlazi iz loše kvalitete kosti i poteškoća u postizanju konstrukcije za podjelu opterećenja. To može dovesti

do preranog popuštanja vijaka i povezanog suženja zdjelice ako se koriste standardne ploče (SCRIMGEOUR i sur., 2017.).

4.2.4. Lom acetabuluma

Acetabularni lomovi dobro su poznate ozljede kod pasa (PIANA i sur., 2020.). Lomovi acetabuluma mogu zahvatiti kranijalnu, srednju ili kaudalnu regiju, no većina lomova u pasa su središnji transacetabularni lomovi (PRESTON STUBBS i sur., 1998.), (MCCARTNEY i GARVAN, 2015.). Mogu se liječiti konzervativno i kirurški. Konzervativno se mogu liječiti oni lomovi acetabuluma koji na RTG prikazima nisu pokazali pomake, s ograničenjem aktivnosti kroz tri do četiri tjedna. U većini slučajeva preporučuje se korištenje Ehmerovog zavoja za ozlijeđeni ekstremitet na 10 – 14 dana. Konzervativno liječenje acetabularnih lomova često dugoročno daje nepovoljne rezultate pri čemu je degenerativna bolest zglobova vrlo česta posljedica (DECAMP i sur., 2016.). Bilo je izvješća o konzervativnom liječenju, osobito o lomovima kaudalnog dijela acetabuluma, ali rezultati liječenja su uglavnom bili nezadovoljavajući. Stoga se kirurško liječenje s ciljem postizanja anatomske redukcije loma i stabilizacije predlaže kako bi se potaknulo primarno zacjeljivanje kostiju i ublažio razvoj degenerativne bolesti zglobova (LEWIS i sur., 1997.), (PIANA i sur., 2020.). In vitro istraživanje pokazalo je da sva područja netaknutog acetabuluma, uključujući kaudalnu trećinu, igraju važnu ulogu u nosivosti pa se preporučuje kirurško liječenje svih konfiguracija loma acetabuluma (PIANA i sur., 2020.). Otvoreni pristup i unutarnja fiksacija najbolji su izbor liječenja za one slučajeve u kojima je prisutna dislokacija ili nestabilnost slomljenih segmenata. Kod loma acetabuluma obično se osjeća krepitacija pri kretanju kuka. Ako se ti slučajevi ne liječe, slijede bol i trajna hromost kao posljedica abnormalnog trošenja i dolazi do degenerativne bolesti zglobova. Drugi razlog kirurškog liječenja je što životinja često leži na ozlijeđenoj strani, što dodatno istiskuje segmente loma. Potrebna je rana kirurška intervencija kako bi se spriječila hondromalacija glave femura koja je posljedica abrazije fragmenata acetabularnog loma (DECAMP i sur., 2016.).

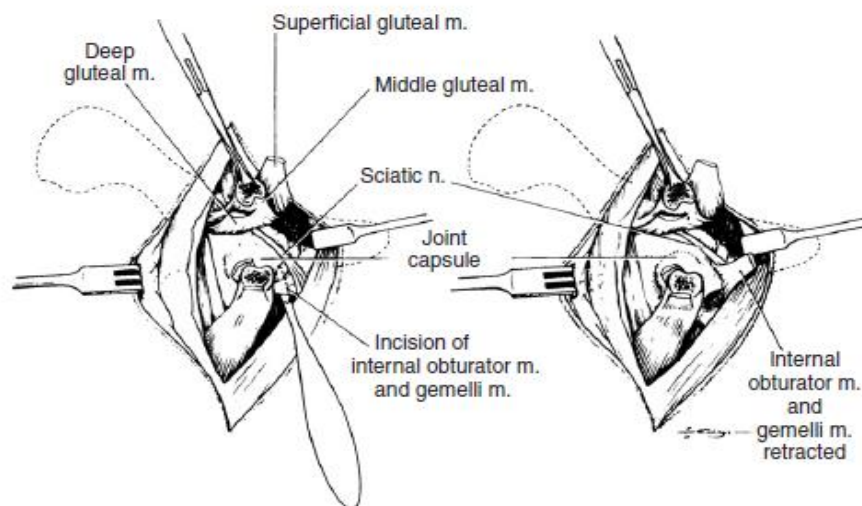
Ako postoje višestruki lomovi, šanse za uspješnu unutarnju fiksaciju su smanjene, osobito ako su fragmenti premali da bi se stabilizirali ili ako zahvaćaju zglobovu površinu. To je često teško utvrditi standardnom RTG pretragom. CT daje precizniju sliku loma i može biti koristan u prognozi liječenja (DECAMP i sur., 2016.). Od velike je važnosti da se ti lomovi pravilno

klasificiraju kako bi pomogli kirurgu da odluči je li lom moguće rekonstruirati (DRAFFAN i sur., 2009.).

Ekscizijska artroplastika glave i vrata bedrene kosti primarna je terapija za lomove acetabuluma koji se ne mogu reducirati. Ako se za dugotrajno liječenje razmatra potpuna zamjena kuka (umjetni kuk), poželjna je repozicija i stabilizacija kako bi se osigurao netaknut acetabulum za kasnije učvršćivanje acetabularne proteze. Lomove kaudalne petine acetabuluma teško je ispraviti zbog male veličine distalnog fragmenta, njegove konture i blizine ishijadičnog živca (DECAMP i sur., 2016.).

Otvoreni pristup i repozicija

Slika 9 prikazuje pristup kraniodorzalnom i kaudodorzalnom aspektu kuka s osteotomijom velikog trohantera. Tetive zapornih i dvojnih mišića prerežu se samo kada je potreban pristup najkaudalnijem dijelu acetabuluma (DECAMP i sur., 2016.).



Slika 9. Dorzolateralni pristup zglobu kuka s osteotomijom velikog trohantera (izvor: DECAMP i sur., 2016.)

Način repozicije ovisi o vrsti i mjestu loma. Lomovi acetabuluma često se javljaju u kombinaciji s lomovima tijela crijevne kosti, a u takvim je slučajevima najbolje reducirati ili stabilizirati lom crijevne kosti jer on tada daje jedan stabilan ulomak za repoziciju acetabuluma. Kaudalni segment često je ventralno nagnut i rotiran zbog kombiniranog povlačenja kaudalnog bedrenog mišićja i vanjskih rotacijskih mišića. Mora se biti iznimno pažljiv kako bi se zaštitio *n. ischiadicus* tijekom repozicije (DECAMP i sur., 2016.).

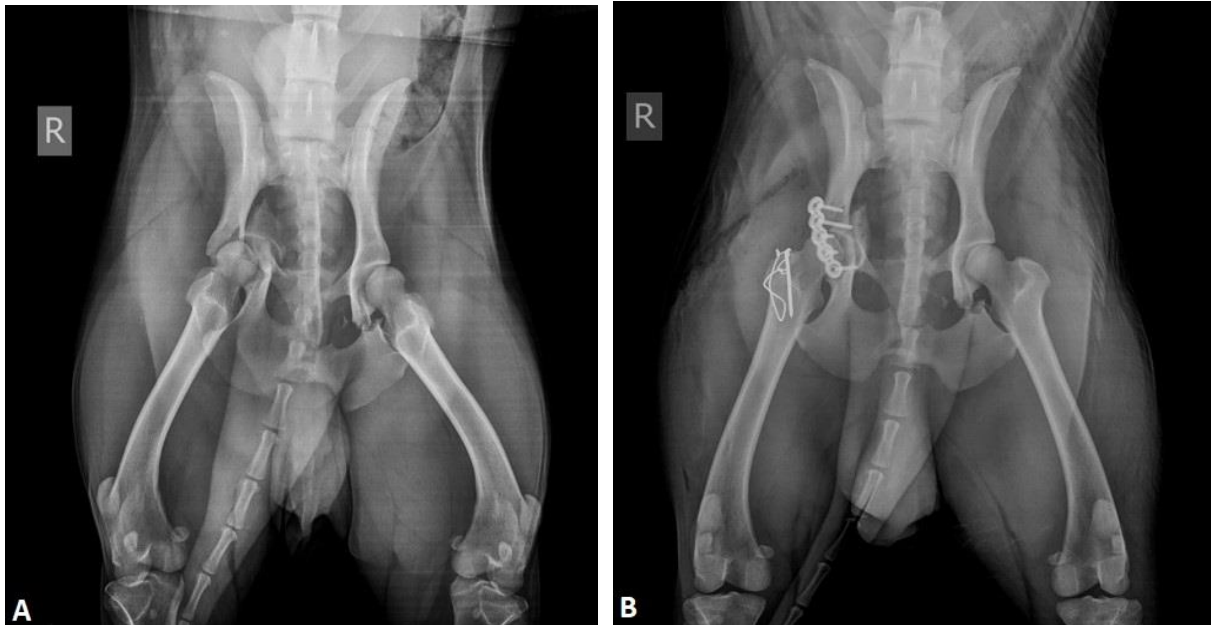Konačna repozicija provjerava se promatranjem linije loma, acetabularnog ruba i zglobne hrskavice unutar acetabuluma kroz mali kapsularni rez. Posebna pozornost mora se posvetiti rotacijskoj redukciji kako bi se osiguralo da je središnji dio acetabularne jame ponovno poravnat (DECAMP i sur., 2016.).

Unutarnja fiksacija

Ploče za kosti

Način fiksacije ovisi o vrsti loma, ali rekonstrukcijske ploče i vijci daju najbolji postotak uspjeha. Različite vrste rekonstrukcijskih ploča koje se mogu oblikovati i upotrijebiti na lomovima acetabuluma uključuju standardne ravne, acetabularne, rekonstrukcijske, rezive, veterinarske acetabularne ploče (VAP) i zaključavajuće ploče. Rekonstrukcijske ploče omogućuju jednostavno oblikovanje kontura, što je korisno jer je bitno da se ploča savršeno prilagodi reduciranoj površini kosti (DECAMP i sur., 2016.). VAP su zakrivljene ploče od nehrđajućeg čelika dizajnirane posebno za popravak loma acetabuluma u pasa. Polukružni oblik olakšava konturiranje ploče prema dorzalnoj površini acetabuluma. Retrospektivna procjena loma acetabuluma stabiliziranih VAP-om pokazala je zadovoljavajući klinički ishod kod većine liječenih pasa. VAP se vrlo često koristi u kliničkoj praksi jer može omogućiti prikladnije pozicioniranje s obzirom na konfiguraciju loma, osobito unutar uskih granica izloženosti acetabularnom lomu (PRESTON STUBBS i sur., 1998.).

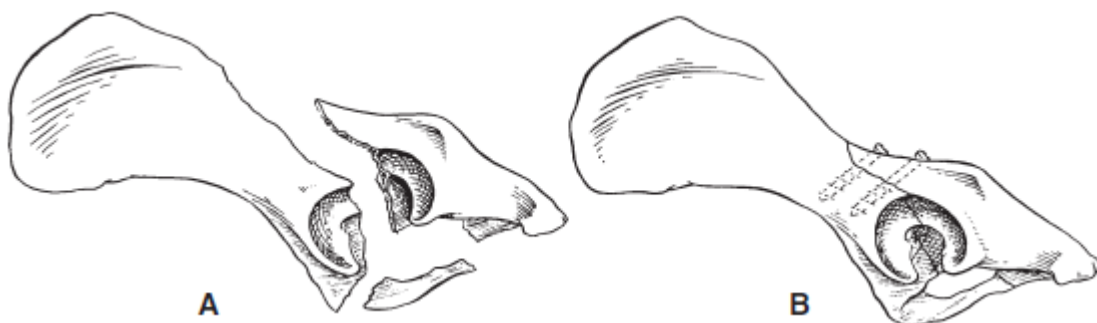
Čini se da su ploče za zaključavanje idealne za učvršćivanje loma acetabuluma. Vijci u ploči za zaključavanje sprječavaju pomak ulomka prilikom zatezanja. Kod višedijelnih lomova, pojedini ulomci reduciraju se i stabiliziraju Kirschnerovim žicama i/ili priteznim vijcima u pripremi za postavljanje ploče (DECAMP i sur., 2016.). Kirschnerove žice bez dodatne potpore (npr. kliješta za redukciju) obično nisu dovoljno jake da osiguraju odgovarajuću stabilnost i mogu ometati postavljanje ploče (BOSWELL i sur., 2001.).



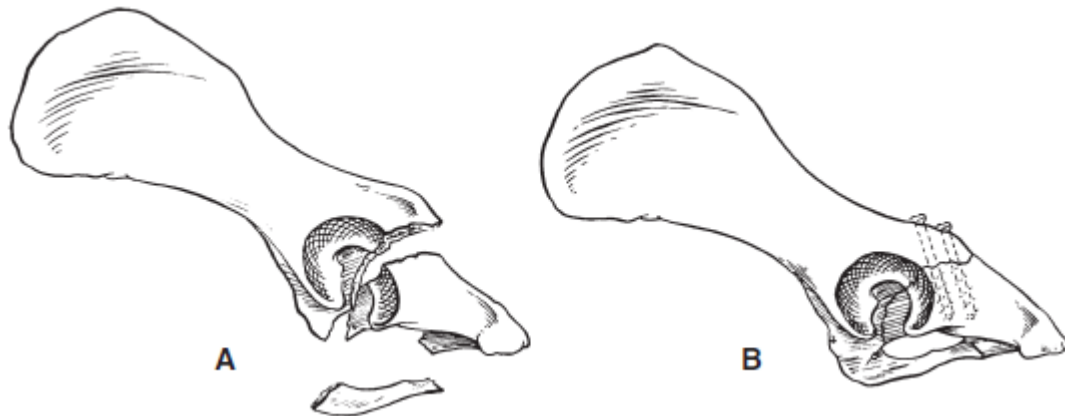Slika 10. RTG prikaz loma acetabuluma, A) prije i B) poslije operacije (izvor: KOSTEŠIĆ)

Pritezni vijci

Kosi jednostavni lomovi mogu predstavljati priliku za korištenje priteznih vijaka koji osiguravaju vrlo stabilnu fiksaciju. Da bi se postigao pravilan kut za umetanje vijaka, možda će biti potrebno provući vodilicu za narezivanje kroz mišić kako bi se zaštitilo svrdlo. Dva najčešća tipa loma tretirana na ovaj način vide se na slikama 11 i 12 (DECAMP i sur., 2016.).



Slika 11. A) Kosi lom kroz kranijalni dio tijela crijevne kosti i acetabulum, B) Poželjna su dva pritezna vijka ako ima mjesta za postavljanje (izvor: DECAMP i sur., 2016.)



Slika 12. A) Kosi lom kroz kaudalni dio tijela sjedne kosti i acetabuluma, B) Postavljena su dva pritezna vijka za fiksaciju (izvor: DECAMP i sur., 2016.)

Pritezna žica

Fiksiranje priteznom žicom koristilo se samo na međusobno povezane, stabilne dvodijelne lomove. Ova vrsta pričvršćivanja nije toliko stabilna kao ploča ili pritezni vijak (DECAMP i sur., 2016.).

Vijci, žice i polimetil metakrilat (PMMA)

Acetabularni ili kominutivni lomovi koji se ne mogu fiksirati uobičajenim pločama mogu imati djelomično umetnute vijke (ostavljajući glavu vijka i dva navoja vidljivima) u koštane segmente i obuhvatnu žicu za kompresiju. Fiksacija loma postiže se oblaganjem polimetil metakrilata oko izbočenih implantata i dorzalnog acetabuluma (DECAMP i sur., 2016.). Žice od nehrđajućeg čelika same po sebi imaju vrlo nisku krutost. Ojačanje implantata od nehrđajućeg čelika termoplastičnim materijalom kao što je PMMA, koji ima visoku krutost, može stvoriti kompozit koji ima veću krajnju čvrstoću i krutost nego što bi se očekivalo od zbrajanja njegovih pojedinačnih dijelova. Kirschnerova žica održava aksijalnu stabilnost, dok vijci i žica oblikovana u osmicu osiguravaju kompresiju. Vjeruje se da PMMA povećava krutost kompozita, kao i da štiti žice od naprezanja nosivosti (PRESTON STUBBS i sur., 1998.).

Problem manipulacije zdjelicom radi dobivanja točne redukcije loma acetabuluma nije svojstven samo psu. U humanoj literaturi navodi se da redukcija može biti najteži aspekt liječenja loma acetabuluma čak i uz dobro izlaganje kirurškog polja. Postoje brojni čimbenici

koji omogućuju lakšu i kvalitetniju redukciju loma, uključujući: iskustvo kirurga, kvalitetnu kiruršku pomoć i specijalizirane instrumente (BOSWELL i sur., 2001.).

4.2.5. Lom sjedne kosti

Većina lomova sjedne kosti prati druge lomove (npr. tijelo crijevne kosti, acetabulum ili sakroilijačni lom/luksacija). Ako se ti lomovi pravilno reduciraju i imobiliziraju, daljnje liječenje često nije potrebno. Kad je lom sjedne kosti primarni problem (npr. lom tijela sjedne kosti i stidne kosti s izraženom dislokacijom), repozicija i fiksacija su potrebne kada je važna brzina oporavka, kada su prisutni estetski problemi, kada se radi o radnim ili sportskim psima te kada je životinja u velikoj boli. Lomovi sjedne kosti koji su ventralno pomaknuti snažnim mišićima na kraju zarastaju u iznimno abnormalnom položaju (DECAMP i sur., 2016.).

Otvoreni pristup i repozicija

Kranijalni dio tijela sjedne kosti može se izložiti s dorzolateralne strane pristupom kaudalnom aspektu zgloba kuka i tijelu sjedne kosti. Drugi pristup koji uključuje osteotomiju sjedne kvrge omogućuje veću izloženost tijelu. Kaudalno tijelo, grana i kvrga izloženi su s kaudomedijalne strane pristupom sjedne kosti (DECAMP i sur., 2016.).

Unutarnja fiksacija

Tijelo sjedne kosti

Učvršćivanje se obično postiže uporabom intramedularnog čavla ili Kirschnerove žice sa zateznom žicom ili malom pločom. Dodavanje pritezne žice važno je za stabilnost zbog mišićnih sila savijanja pa je čavao manje sklon olabaviti prije srastanja. Prostor na ovom području obično je vrlo ograničen zbog položaja ishijadičnog živca. Kod većih pasa mala ploča može se postaviti bočno u ishijadični zarez (DECAMP i sur., 2016.).

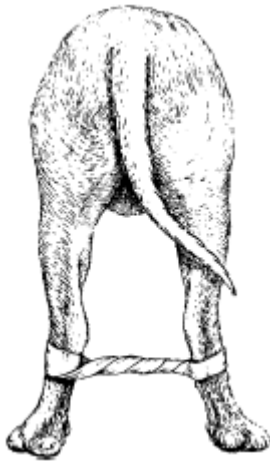
Grana sjedne kosti i sjedna kvrga

Većina loma grane sjedne kosti i sjedne kvrge zadovoljavajuće reagiraju na konzervativno liječenje. U nekih pacijenata značajan segment kosti je slomljen i povučen distalno, uzrokujući znatnu nelagodu. Ventralna površina sjedne kvrge drži snažne mišiće zadnje lože: dvoglavi bedreni mišić, polutetivasti i poluopnasti mišić. Kontrakcija ovih mišića povlači segment loma distalno. U tim slučajevima može biti indicirano kirurško liječenje. Ulomak kvrge pričvršćen

je iglama, a pritezna žica je navučena preko vijka ili je ulomak pričvršćen samo vijcima u velikih pasmina. Male Kirschnerove žice koriste se za držanje fragmenta u reduciranom položaju dok se vrši fiksacija (DECAMP i sur., 2016.).

4.2.6. Lom zdjeličnog dna

Kao posljedica traume, zdjelične kosti se mogu odvojiti na zdjeličnoj simfizi. To može biti popraćeno lomom ili luksacijom sakroilijačnog zgloba. Ovom ozljedom životinja gubi sposobnost adukcije nogu, stražnje noge se odmiču, a pacijent ne može stajati. Stanje se najčešće javlja kod nezrele životinje prije nego što je simfiza okoštala. Ako su prisutni drugi lomovi (npr. u crijevnoj kosti ili acetabulumu), pravilno liječenje ovih lomova obično daje dovoljnu stabilnost tako da operacija u području zdjelične simfize nije potrebna. Primarno liječenje ovih ozljeda obično je ograničeno na stvaranje poveza od ljepljive trake na stražnjim ekstremitetima kako bi se spriječila abdukcija. Povez ostaje na ekstremitetima sve dok životinja ne povрати sposobnost adukcije nogu (DECAMP i sur., 2016.).



Slika 13. Stražnje noge su spojene kako bi ograničile abdukciju (izvor: DECAMP i sur., 2016.)

5. POSLIJEOPERACIJSKA SKRB

Nakon operacije, psi su hospitalizirani 24 do 48 sati, ovisno o zahtjevnosti samog zahvata i o ozbiljnosti popratnih bolesti. Tijekom hospitalizacije provodi se osnovni klinički pregled te se prati neurološki status (PARE i sur., 2001.), (GUTHRIE i KALFF, 2017.).

Kad je to dopušteno, hladni oblog može se staviti odmah nakon operacije na 15 do 20 minuta na mjesto operacije kako bi se osigurala analgezija te smanjila upala i stvaranje edema. Važno je koristiti oblog odgovarajuće veličine za pacijenta. Operacijsku ranu treba svakodnevno nadzirati: ima li drenaže ili iscjetka, prekomjerne upale ili otekline. Pacijenta se ne smije otpustiti s aktivno dreniranom ili otvorenom ranom. Pacijenti s edemom na jednom ekstremitetu trebali bi podići taj ekstremitet kako bi spriječili oticanje, ležeći na suprotnoj strani i koristeći smotani ručnik ili jastuk za podizanje edematoznog uda (MILLIS i LEVINE, 2014.). Topli oblozi mogu se staviti nakon prestanka akutne postoperativne upalne faze, obično oko 72 sata nakon operacije ili nakon ozljede. Primjena topline dovodi do povećanog protoka krvi u tom području, a moguće je i smanjenje grčeva mišića (MILLIS i LEVINE, 2014.).

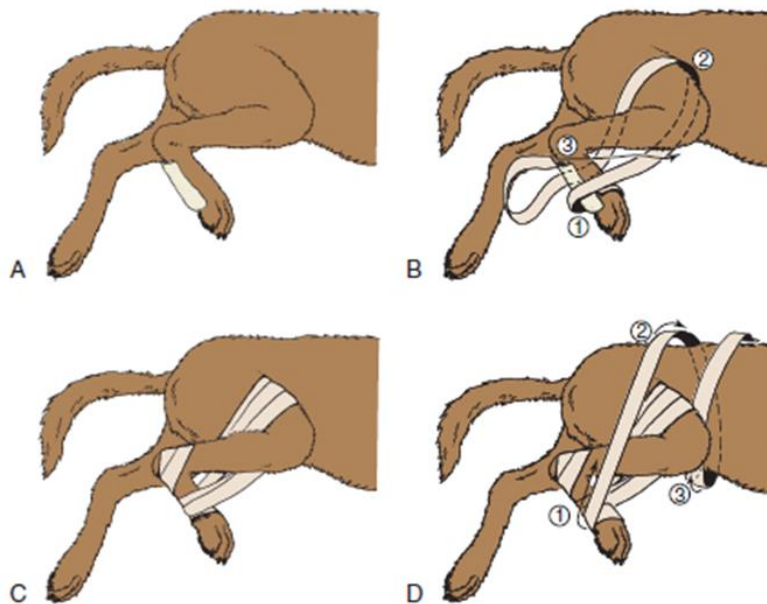
Masaža mekih tkiva može biti korisna u smanjenju postoperativnih edema. Stupanj edema ekstremiteta može varirati nakon ortopedske operacije ovisno o veličini pacijenta, izvedenom postupku i težini ozljede. Masažu je važno započeti distalno i raditi proksimalno kako bi se povećao limfni i venski protok i time smanjio edem. Treba izbjegavati rubove reza. Stupanj pritiska rukama i prstima trebao bi biti blag, ali čvrst (MILLIS i LEVINE, 2014.).

Za oporavak od lomova zdjelice potrebno je obično 6 do 10 tjedana, što je uobičajeno razdoblje za ozdravljenje. Općenito, rekonstrukcijske ploče i vijci se ne uklanjaju ako nije izričito naznačeno (DECAMP i sur., 2016.). Mišići i tetive brzo atrofiraju s imobilizacijom ili smanjenom aktivnošću, a druga tkiva poput hrskavice, ligamenata i kostiju također podliježu brzim promjenama tijekom postoperativnog razdoblja. Rehabilitacija bi trebala započeti čim je životinja stabilna, a prije početka komplikacija koje su često povezane s produljenom nepokretnošću. Proaktivan pristup rehabilitaciji zahtijeva manje napora, a mogu se postići i bolji ishodi od onog koji je odgovor na problem u razvoju (MILLIS i LEVINE, 2014.).

Liječenje boli prioritet je u ortopedskoj kirurgiji. Multimodalna analgezija postala je standard skrbi za postoperativnu kontrolu boli u veterini (MILLIS i LEVINE, 2014.). Transdermalni fentanilski flaster prihvatljiv je način primjene postoperativne analgezije nakon složene ortopedske operacije. Jednostavnost primjene i mali troškovi čine ga izvrsnom opcijom za

kontrolu postoperativne boli (ROBINSON i sur., 1999.). Dodatni lijekovi koji se obično koriste u protokolima multimodalnih analgetika uključuju nesteroidne protuupalne lijekove, opioide te druge analgetike (MILLIS i LEVINE, 2014.). Nesteroidni protuupalni lijekovi obično se koriste 4 tjedna nakon operacije (PIANA i sur., 2020.).

Kretanje i ograničenje aktivnosti uvelike će se razlikovati ovisno o pojedinačnom slučaju, stupnju traume i stabilnosti fiksacije. Kod lomova koji uključuju acetabulum, glavu i vrat bedrene kosti ili u blažem obliku luksaciju kuka, lokalno ograničenje aktivnosti postiže se korištenjem Ehmerovog zavoja, a može se držati do dva tjedna (MILLIS i LEVINE, 2014.), (DECAMP i sur., 2016.). Zavoj je dizajniran da spriječi životinju da opterećuje zahvaćeni ekstremitet. Ehmerov zavoj održava skočni zglob i kuk u fleksiji, s unutarnjom rotacijom kuka (MILLIS i LEVINE, 2014.).



Slika 14. Ehmerov (u obliku broja 8) zavoj (izvor: MILLIS i LEVINE, 2014.)

Fizioterapija počinje nakon par dana, a vlasnici je nastavljaju nakon otpusta. Ograničenje tjelovježbe, koje se sastoji od hodanja na povodcu samo radi obavljanja nužde, treba biti najmanje 6-8 tjedana nakon operacije. Savjetuje se vježba 12 tjedana nakon operacije (PIANA i sur., 2020.). Kontrolna RTG pretraga radi se 6-8 tjedana nakon operacije (WILSON, 2015.).

Poslijeoperacijska skrb pacijenta bitan je dio rehabilitacijskog programa. Kako bi se postigao uspješan ishod, potrebno je uzeti u obzir nekoliko čimbenika, uključujući postupak i očekivanja vlasnika. Bez obzira je li pacijent imao ortopedsku ozljedu ili operaciju, krajnji cilj je isti: pomoći i njegovati pacijenta da postigne funkcionalni oporavak (MILLIS i LEVINE, 2014.).

6. RASPRAVA

Lomovi zdjelice relativno se često javljaju u maloj veterinarskoj praksi. U većini slučajeva, lomovi zdjelice prouzrokovani su udarom automobila te se javljaju i dodatne ozljede poput traume prsnog koša i abdomena te oštećenje perifernih živaca. Iako je RTG pretraga dovoljna za postavljanje dijagnoze, u slučaju sumnje na lom križne kosti ili acetabuluma preporučuje se učiniti dodatno i CT dijagnostičku pretragu. No, CT može promijeniti klasifikaciju loma zdjelice, ali vrlo rijetko i način liječenja (DRAFFAN i sur., 2009.). U liječenju lomova zdjelice bitno je odabrati pravi način liječenja. Liječenje može biti konzervativno ili kirurško. Konzervativno se liječi 75 % pasa s lomom zdjelice, u kojih je mali ili nikakav pomak segmenta loma, netaknut acetabulum i netaknut kontinuitet zdjelice prstena (DECAMP i sur., 2016.). Liječenje se temelji na analgetskoj terapiji i ograničenju aktivnosti. Kirurško liječenje temelji se na principima koji uključuju savršenu anatomsku poziciju, stabilnu fiksaciju i ranu pokretljivost. Lomovi križne kosti ili sakroilijska luksacija, lomovi tijela crijevnice i lomovi acetabuluma zahtijevaju kirurško liječenje. Fiksacija i redukcija lomova ostvaruje se intramedularnim iglama, Kirschnerovom žicom, vanjskim fiksatorima, rekonstrukcijskim pločicama, vijcima za kosti i interfragmentarnim žicama ili kombinacijom navedenih. Dosadašnje iskustvo pokazuje da je najviše uspješno rekonstruiranih lomova postignuto rekonstrukcijskim pločicama i vijcima. Poslijeoperacijska skrb uključuje mirovanje, ograničenje aktivnosti te određenu analgetsku terapiju, a nakon 6-8 tjedana učini se kontrolna RTG pretraga.

Konzervativno liječenje podrazumijeva dugo razdoblje oporavka te je mogućnost pojave degenerativne bolesti zglobova veća, nego u kirurški liječenih pacijenata. Tijekom konzervativnog liječenja može doći do nepravilnog srastanja kostiju ili sužavanja zdjelice kanala. Osim toga, nepravilno poravnanje i/ili nestabilnost loma mogu uzrokovati ograničeno kretanje zgloba kuka, a nepravilno poravnanje može izazvati bol. Kao posljedica dolazi do abnormalnog hoda psa. Ovaj način liječenja možda nije adekvatan ako se nakon tretmana žele normalne biomehaničke značajke (VASSALO i sur., 2015.).

Kirurško liječenje predstavlja prognostički bolji izbor liječenja jer omogućuje rani i bolji oporavak pacijenta. No, može doći do razvoja degenerativne bolesti zglobova ako se ne postigne zadovoljavajuća anatomska repozicija segmenata frakture, ali minimalna odstupanja u repoziciji i dalje se smatraju zadovoljavajućima.

7. ZAKLJUČAK

Lomovi zdjelice čine najmanje četvrtinu svih lomova u pasa. Zbog čvrste strukture zdjelice, potrebna je velika sila kako bi došlo do loma pa zato često nalazimo lomove na više mjesta. Najčešći uzrok loma zdjelice je udar automobila. Uz lom zdjelice često se javljaju i druge, popratne ozljede poput ozljede prsnog koša, mokraćnog sustava, a može doći i do oštećenja perifernih živaca. Lomovi zdjelice dijele se prema lokalizaciji na sakroilijačnu luksaciju/lom, lom krila crijevne kosti, lom tijela crijevne kosti, lom acetabuluma, lom sjedne kosti i lom zdjeličnog dna. Dijagnoza loma zdjelice postavlja se na temelju RTG pretrage. Ovisno o postavljenoj dijagnozi, liječenje može biti konzervativno ili kirurško. Konzervativno liječenje prisutno je u 75 % slučajeva, a sastoji se od odmora u kavezu i ograničenja aktivnosti. Sakroilijačna luksacija, lom križne kosti, acetabuluma i crijevne kosti su najčešća stanja koja zahtijevaju kirurški zahvat. Fiksacija zdjelice ostvaruje se intramedularnim iglama, Kirschnerovom žicom, vanjskim fiksatorima, rekonstrukcijskim pločicama, vijcima za kosti i interfragmentarnim žicama ili kombinacijom ovih implantata. Za redukciju i fiksaciju loma najbolje su se pokazali rekonstrukcijske pločice i vijci jer je pomoću njih postignut najbolji uspjeh liječenja. Poslijeoperacijska skrb sastoji se od analgezije, ograničavanja aktivnosti, fizioterapije te kontrolne RTG pretrage kako bi se dobio uvid u cijeljenje loma. Kirurško liječenje loma zdjelice u pasa predstavlja prognostički bolji izbor liječenja jer omogućava ranu pokretljivost te je mogućnost pojave osteoartritisa manja, nego nakon konzervativnog liječenja.

8. POPIS LITERATURE

1. BOSWELL, K. A., E. G. BOONE, R. J. BOUDRIEU (2001): Reduction and Temporary Stabilization of Acetabular Fractures Using ASIF Mandibular Reduction Forceps: Technique and Results Using Plate Fixation in 25 Dogs. *Veterinary Surgery* 30: 1-10.
2. BOURBOS, A., F. CINTI, F. SERGIAMPETRI, G. PISANI (2020): The Use of Intraoperative Skeletal Traction for the Repair of Pelvic Fractures: An Experimental Cadaveric Study. *Veterinary and Comparative Orthopaedics and Traumatology*.
3. DECAMP, C. E., S. A. JOHNSTON, L. M. DÉJARDIN, S. L. SCHAEFER (2016): Fractures of the Pelvis. U: *Handbook of Small Animal Orthopedics and Fracture Repair*, 5th Edition, Elsevier, str. 437-467.
4. DÉJARDIN, L. M., A. H. FAURON, L. P. GUIOT, R. P. GUILLOU (2017): Minimally invasive lag screw fixation of sacroiliac luxation/ fracture using a dedicated novel instrument system: Apparatus and technique description. *Veterinary Surgery*, 1–11.
5. DRAFFAN, D., D. CLEMENTS, M. FARRELL, J. HELLER, D. BENNETT, S. CARMICHAEL (2009): The role of computed tomography in the classification and management of pelvic fractures. *Veterinary and Comparative Orthopaedics and Traumatology*
6. DRUM, M., B. WERBE, K. MCLUCAS, D. MILLIS (2014): Nursing Care of the Rehabilitation Patient. U: *Canine Rehabilitation and Physical Therapy* (Millis, D., D. Levine, ur.). Elsevier, str. 277-304.
7. GUTHRIE, J. W., S. KALFF (2017): Tibial plateau levelling osteotomy locking-compression plates for stabilisation of canine and feline ilial body fractures. *Journal of Small Animal Practice*, 1-6.
8. HARASEN, G. (2007): Pelvic fractures. *Canadian Veterinary Journal*, 427-428.
9. KADERLY, R. E. (1991): Stabilization of Bilateral Sacroiliac Fracture Luxations in Small Animals with a Single Transsacral Screw. *Veterinary Surgery* 20, 2, 91 -96.
10. LEE, K., H. G. HENG, J. JEONG, J. F. NAUGHTON, J. J. ROHLEDER (2012): Feasibility of Computed Tomography in Awake Dogs with Traumatic Pelvic Fracture. *Vet Radio & Ultrasound*, Vol. 00, No. 00, 1–5.

11. LEWIS, D. D., W. P. STUBBS, L. NEUWIRTH, S. G. BERTRAND, R. B. PARKER, J. F. STALLINGS, S. T. MURPHY (1997): Results of Screw/Wire/Polymethylmethacrylate Composite Fixation for Acetabular Fracture Repair in 14 Dogs. *Veterinary Surgery* 26, 223-234.
12. MATIČIĆ D. (2009): Ortopedski pregled i dijagnostičke metode kod malih životinja. Veterinarski fakultet u Zagrebu, Klinika za kirurgiju, ortopediju i oftalmologiju.
13. MCCARTNEY, W. T., C. B. GARVAN (2015): Repair of acetabular fractures in 20 dogs using a dorsal muscle separation approach. *Veterinary Record* 160, 842-844.
14. MESSMER, M., P. M. MONTAVON (2004): Pelvic fractures in the dog and cat: a classification system and review of 556 cases. *Veterinary and Comparative Orthopaedics and Traumatology*, 167-183.
15. MOLES, A., M. GLYDE (2009): Anatomical investigation of the canine cranial tibial artery: A potential source of severe haemorrhage during proximal tibial osteotomies. *Veterinary and Comparative Orthopaedics and Traumatology*, 351-355.
16. PARÉ, B., C. L. GENDREAU, M. A. ROBBINS (2001): Open Reduction of Sacral Fractures Using Transarticular Implants at the Articular Facets of L7-S1: 8 Consecutive Canine Patients (1995-1999). *Veterinary Surgery* 30: 476-481.
17. PARSLOW, A., D. J. SIMPSON (2017): Bilateral sacroiliac luxation fixation using a single transiliosacral pin: surgical technique and clinical outcomes in eight cats. *Journal of Small Animal Practice*, 1-7.
18. PIANA, F., M. SOLANO, S. KALFF, R. YEADON (2020): Locking Plate Fixation for Canine Acetabular Fractures. *Veterinary and Comparative Orthopaedics and Traumatology*.
19. PRESTON STUBBS, W., D. D. LEWIS, G. J. MILLER, C. QUARTERMAN, G. HOSGOOD (1998): A Biomechanical Evaluation and Assessment of the Accuracy of Reduction of Two Methods of Acetabular Osteotomy Fixation in Dogs. *Veterinary Surgery* 27, 429-437.
20. REMEDIOS, A. (1999): Bone and bone healing. *Veterinary Clinics of North America: Small animal practice*, 1029-1044.

21. ROBINSON, T. M., K. T. KRUSE-ELLIOTT, M. D. MARKEL, G. E. PLUHAR, K. MASSA, D. E. BJORLING (1999): A Comparison of Transdermal Fentanyl Versus Epidural Morphine for Analgesia in Dogs Undergoing Major Orthopedic Surgery. *JOURNAL of the American Animal Hospital Association*, Vol. 35, 95-100.
22. SCRIMGEOUR A. B., A. CRAIG, P. G. WITTE (2017): Locking T-Plate Repair of Iliac Fractures in Cats and Small Dogs. *Veterinary and Comparative Orthopaedics and Traumatology*, 30: 453–460.
23. SHALES, C. J., S. J. LANGLEY-HOBBS (2005): Canine Sacroiliac Luxation: Anatomic Study of Dorsoventral Articular Surface Angulation and Safe Corridor for Placement of Screws Used for Lag Fixation. *Veterinary Surgery* 34, 324-331.
24. TOMLINSON, J. (2012): Minimally Invasive Repair of Sacroiliac Luxation in Small Animals. *Vet Clin Small Anim* 42, 1069–1077.
25. VASSALO, F. G., S. C. RAHAL, F. S. AGOSTINHO, M. J. MAMPRIM, A. MELCHERT, W. T. KANO, L. R. MESQUITA, D. P. DOICHE (2015): Gait analysis in dogs with pelvic fractures treated conservatively using a pressure-sensing walkway. *Acta Veterinaria Scandinavia*, 57-68.
26. ZOBUNDŽIJA, M., K. BABIĆ, V. GJURČEVIĆ KANTURA (2009): Zdjelični ud. U: *Anatomija domaćih sisavaca: Udžbenik i atlas*, Naklada Slap, str. 225-286.
27. ZOBUNDŽIJA, M., K. BABIĆ, V. GJURČEVIĆ KANTURA (2009): Živčani sustav: Periferni živčani sustav. U: *Anatomija domaćih sisavaca: Udžbenik i atlas*, Naklada Slap, str. 538-580.
28. ZOBUNDŽIJA, M., K. BABIĆ, V. GJURČEVIĆ KANTURA (2009): Krvožilni sustav: Krvne žile. U: *Anatomija domaćih sisavaca: Udžbenik i atlas*, Naklada Slap, str. 467-488.

9. SAŽETAK

OPERACIJSKO LIJEČENJE FRAKTURA ZDJELICE U PASA

Cilj ovog diplomskog rada bio je opisati najčešće postupke operacijskog liječenja lomova zdjelice u pasa. Procjenjuje se da lomovi zdjelice predstavljaju 25 % svih lomova u pasa. Lomovi zdjelice nastaju uslijed opsežne traume, a najčešće zbog udara automobila. Osim lomova, često su prisutne i druge ozljede poput traume prsnog koša, mokraćnog sustava te oštećenje perifernih živaca. S obzirom na anatomske regije, lomovi zdjelice dijele se na sakroilijačnu luksaciju/lom, lom krila crijevnice, lom tijela crijevnice, lom acetabuluma, lom sjedne kosti i lom zdjelice dna. Dijagnoza se temelji na RTG pretrazi. Liječenje lomova zdjelice može biti konzervativno ili kirurško. Većina lomova zdjelice liječi se konzervativno, što podrazumijeva restrikciju kretanja, odmor i određenu analgetsku terapiju. Oko 25 % lomova zahtijeva kirurško liječenje, a to su najčešće lomovi križne kosti ili sakroilijačna luksacija, lomovi tijela crijevnice i lomovi acetabuluma. Kirurško liječenje temelji se na redukciji i stabilizaciji loma. Od raznih implantata što se koriste prilikom kirurškog zahvata, najuspješnijima za željeni ishod pokazali su se vijci i rekonstrukcijske pločice. Za prihvatljiv ishod operacijskog zahvata neophodna je savršena anatomska pozicija, stabilna fiksacija i rana pokretljivost. Poslijeoperacijska skrb obuhvaća analgetsku terapiju, ograničenje aktivnosti i kontrolnu RTG pretragu u roku 6–8 tjedana nakon operacije.

Ključne riječi: lomovi zdjelice, pas, vijci, rekonstrukcijske pločice, analgetska terapija, RTG.

10. SUMMARY

SURGICAL TREATMENT OF PELVIC FRACTURES IN DOGS

The aim of this thesis was to describe the most common surgical procedures for pelvic fractures in dogs. Pelvic fractures are estimated to account for 25% of all fractures in dogs. Pelvic fractures are caused by extensive trauma, most often due to a car crash. In addition to fractures, other injuries such as chest trauma, urinary tract and peripheral nerve damage are often present. Depending on the anatomical region, pelvic fractures are divided into sacroiliac fracture/luxation, ilial wing fracture, ilial body fracture, acetabular fracture, ischial fracture and pelvic floor fracture. Diagnosis is based on X-ray examination. Treatment of pelvic fractures can be conservative or surgical. Most pelvic fractures are treated conservatively, which involves restriction of movement, rest, and certain analgesic therapy. About 25% of fractures require surgical treatment, and these are most often sacral fractures or sacroiliac luxation, ilial body fractures and acetabular fractures. Surgical treatment is based on reduction and stabilization. Of the various implants used in surgery, screws and reconstruction plates proved to be the most successful for the desired outcome. An acceptable anatomical position, stable fixation and early mobility are necessary for an acceptable outcome of the operation. Postoperative care includes analgesic therapy, activity limitation, and follow-up X-ray examination within 6 to 8 weeks after surgery.

Keywords: pelvic fractures, dog, screws, reconstruction plates, analgesic therapy, X-ray.

11. ŽIVOTOPIS

Rođena sam 10. studenoga 1994. godine u Koprivnici. Pohađala sam Osnovnu školu Vladimir Nazor i Gimnaziju Ivana Zakmardija Dijankovečkoga u Križevcima. Nakon položene državne mature, 2014. godine upisujem Veterinarski fakultet Sveučilišta u Zagrebu. Tijekom četvrte godine studija počinjem volontirati na Zavodu za rendgenologiju, ultrazvučnu dijagnostiku i fizikalnu terapiju, a na petoj godini studija volontiram tijekom devetog semestra na Klinici za kirurgiju, ortopediju i oftalmologiju. Tijekom studiranja radila sam za Husse nutricionistički centar. Kako sam trenirala odbojku, nastupala sam u odbojkaškoj Sveučilišnoj ligi za Veterinarski fakultet.