

Patologija puerperija koza

Fruk, Stefani

Master's thesis / Diplomski rad

2021

Degree Grantor / Ustanova koja je dodijelila akademski / stručni stupanj: **University of Zagreb, Faculty of Veterinary Medicine / Sveučilište u Zagrebu, Veterinarski fakultet**

Permanent link / Trajna poveznica: <https://um.nsk.hr/um:nbn:hr:178:529838>

Rights / Prava: [In copyright](#)/[Zaštićeno autorskim pravom.](#)

Download date / Datum preuzimanja: **2024-07-24**



Repository / Repozitorij:

[Repository of Faculty of Veterinary Medicine -
Repository of PHD, master's thesis](#)



SVEUČILIŠTE U ZAGREBU

VETERINARSKI FAKULTET

STEFANI FRUK

Patologija puerperija koza

DIPLOMSKI RAD

Zagreb, listopad 2021.

SVEUČILIŠTE U ZAGEBU
VETERINARSKI FAKULTET
ZAVOD ZA HIGIJENU, TEHNOLOGIJU I SIGURNOST HRANE
MOUNT-TRADE, D. O. O. GAREŠNICA

PREDSTOJNIK: izv. prof. dr. sc. Nevijo Zdolec

MENTORI: prof. dr. sc. Vesna Dobranić i doc. dr. sc. Dražen Đuričić

ČLANOVI POVJERENSTVA ZA OBRANU DIPLOMSKOG RADA

1. prof. dr. sc. Marko Samardžija
2. prof. dr. sc. Vesna Dobranić
3. doc. dr. sc. Dražen Đuričić
4. izv. prof. dr. sc. Nino Maćešić (zamjena)

Zahvala

Zahvaljujem svima koji su mi pomogli pri izradi ovoga rada. Posebno se zahvaljujem mentorima, doc. dr. sc. Draženu Đuričiću iz Mount-trade d.o.o. i prof. dr. sc. Vesni Dobranić na izdvojenom vremenu i strpljenju te stručnim savjetima prof. dr. sc. Marka Samardžije prilikom izrade ovog diplomskog rada. Za znanje i vještine stečene na Klinici za porodništvo i reprodukciju zahvaljujem se svim djelatnicima Klinike.

Veliko hvala mojoj obitelji i svim mojim prijateljima koji su mi pružali podršku tijekom studiranja.

Popis kratica

HAPIH - Hrvatska agencija za poljoprivredu i hranu

FAO (engl. Food and Agriculture Organization) - Organizacija za prehranu i poljoprivredu

Popis slika

Slika 1. Spolni organi koze

Slika 2. Posteljica koze

Slika 3. Građa mliječne žlijezde koze

Slika 4. Puerperalna pareza u koze

SADRŽAJ

1. UVOD.....	1
2. ANATOMIJA SPOLNIH ORGANA KOZA.....	2
2.1. VANJSKI SPOLNI ORGANI KOZE.....	2
2.1.1. STIDNICA.....	2
2.1.2. DRAŽICA.....	2
2.1.3. RODNIČKO PREDVORJE.....	2
2.1.4. RODNICA	3
2.2. UNUTRAŠNJI SPOLNI ORGANI KOZE.....	4
2.2.1. JAJNICI.....	4
2.2.2. JAJOVOD	4
2.2.3. MATERNICA.....	5
3. FIZIOLOGIJA PUERPERIJA	7
3.1. STADIJI PUERPERIJA	7
3.2. PROMJENE NA SPOLNIM ORGANIMA TIJEKOM PUERPERIJA.....	8
3.2.1. INVOLUCIJA MATERNICE.....	8
3.2.2. UKLANJANJE BAKTERIJSKE KONTAMINACIJE.....	9
3.2.3. OBNOVA ENDOMETRIJA I DUBLJIH SLOJEVA MATERNICE.....	9
3.2.4. POČETAK LAKTACIJE.....	10
3.2.4.1. GRAĐA MLIJEČNE ŽLIJEZDE	10
3.2.5. USPOSTAVA CIKLIČKE AKTIVNOSTI JAJNIKA.....	11
4. PATOLOGIJA PUERPERIJA	12
4.1. ZAOSTAJANJE POSTELJICE	12
4.2. PUERPERALNE INTOKSIKACIJE	13
4.2.1. LOKALNA PUERPERALNA INTOKSIKACIJA	13
4.2.2. OPĆA PUERPERALNA INTOKSIKACIJA	13
4.3. PUERPERALNE INFEKCIJE	14
4.3.1. LOKALNE PUERPERALNE INFEKCIJE	14
4.3.2. OPĆE PUERPERALNE INFEKCIJE	14
4.3.2.1. NESPECIFIČNE OPĆE PUERPERALNE INFEKCIJE	15
4.3.2.2. SPECIFIČNE OPĆE PUERPERALNE INFEKCIJE	15
4.4. PUERPERALNA HIPOKALCEMIJA.....	16
5. ZAKLJUČCI.....	17
6. SAŽETAK	18
7. SUMMARY	19
8. POPIS LITERATURE	20
9. ŽIVOTOPIS	23

1. UVOD

Koze su, uz ovce, jedne od prvih životinja koje je čovjek udomaćio. Smatra se da je domestikacija započela prije 9.000-11.000 godina u Mezopotamiji (ZEDER i HESSE, 2000.). Oblik i veličina tijela, rana spolna zrelost, visoka produktivnost u odnosu na druge divlje životinje su odlučujući čimbenici koji su pogodovali ovoj vrsti za domestikaciju. Domaće koze, najvjerojatnije, potječu od tri izvorišna oblika: od izumrle koze (*Capra prisca*, Adametz) iz srednje i jugoistočne Europe, divlje ili bezoarske koze (*Capra aegagrus*) koja još živi na Kreti, u Maloj Aziji i u sjeverozapadnoj Indiji te od vijoroge koze ili markhora (*Capra falconeri*) koja obitava u istočnoj Aziji na višim nadmorskim visinama (SAMARDŽIJA i sur. 2010.).

Postoje brojne podjele pasmina koza, a najčešće su podjele prema proizvodnim osobinama na: koze za proizvodnju mlijeka i mliječnih proizvoda, koze za proizvodnju mesa i koze za proizvodnju vlakana (angora, kašmir) te kombinirani tipovi npr. meso-mlijeko i meso-vlakna (MIOČ i PAVIĆ, 2002.).

Najbrojnije i najrasprostranjenije europske pasmine mliječnih koza su švicarske (togenburška i sanska), francuska alpina i anglonubijska koza u Velikoj Britaniji i Irskoj. U Europi najveći broj koza imaju Grčka i Francuska. Grčka je poznata po proizvodnji kozjeg feta sira. U Španjolskoj najveći broj koza uzgaja se u pokrajini Andaluziji gdje prevladavaju murcia-granada i malaga koze (MIOČ i PAVIĆ, 2002.). Turska je poznata po uzgoju angora koze koja potječe s Tibeta, a služi za proizvodnju vlakana. Od mesnih pasmina koza najrasprostranjenija u svijetu je burska koza koja potječe s juga Afrike (ĐURIČIĆ i sur., 2012.).

U svijetu se uzgaja više od 1 milijarda, a u čitavoj Europi 16,5 milijuna koza (FAO, 2013., SKAPETAS i BAMPIDIS, 2016.). Ukupan broj koza u Hrvatskoj na kraju 2020. godine bio je nešto veći od 71.000, od čega je uzgojno valjanih 7548 grla. Iako, od ukupnog broja uzgojno valjanih koza, stranim pasminama (alpina, sanska, burska) pripada približno 2/3, a izvornim (hrvatska šarena, hrvatska bijela i istarska) 1/3 populacije, od ukupno svih koza najviše se uzgajaju izvorne hrvatske pasmine (HAPIH, 2021.).

2. ANATOMIJA SPOLNIH ORGANA KOZE

Ženski i muški spolni organi služe za rasplodivanje s ciljem produženja vrste. Ženski spolni organi dijele se na VANJSKE (*organa genitalia externa*) i UNUTARNJE (*organa genitalia interna*). Vanjski spolni organi kože sastoje se od: ženskog kopulacijskog organa kojeg čine rodnica (*vagina*) s predvorjem (*vestibulum vaginae*) i stidnice (*vulva*) s dražicom (*clitoris*). Unutarnji spolni organi kože sastoje se od: dva jajnika (*ovarium*), dva jajovoda (*tuba uterina*), dvorožne septirane maternice (*uterus bicornis subseptus*) s materničnim grljkom (*cervix uteri*).

2.1. Vanjski spolni organi kože

2.1.1. Stidnica

Stidnica (*vulva*) je vanjski spolni ženski organ. Duga je 2,5 do 3 cm. Sastoji se od dvaju debelih stidnih usana (*labia vulvae*). Usne se sastaju u dorzalnoj (*commissura labiorum dorsalis*) i ventralnoj stidnoj spojnici (*commissura labiorum ventralis*), zatvarajući stidni procjep (*rima vulvae*). Ventralna je spojnica ušiljena (kao stožni privjesak), a dorzalna spojnica zaobljena (GUPTA i sur., 1970.).

2.1.2. Dražica

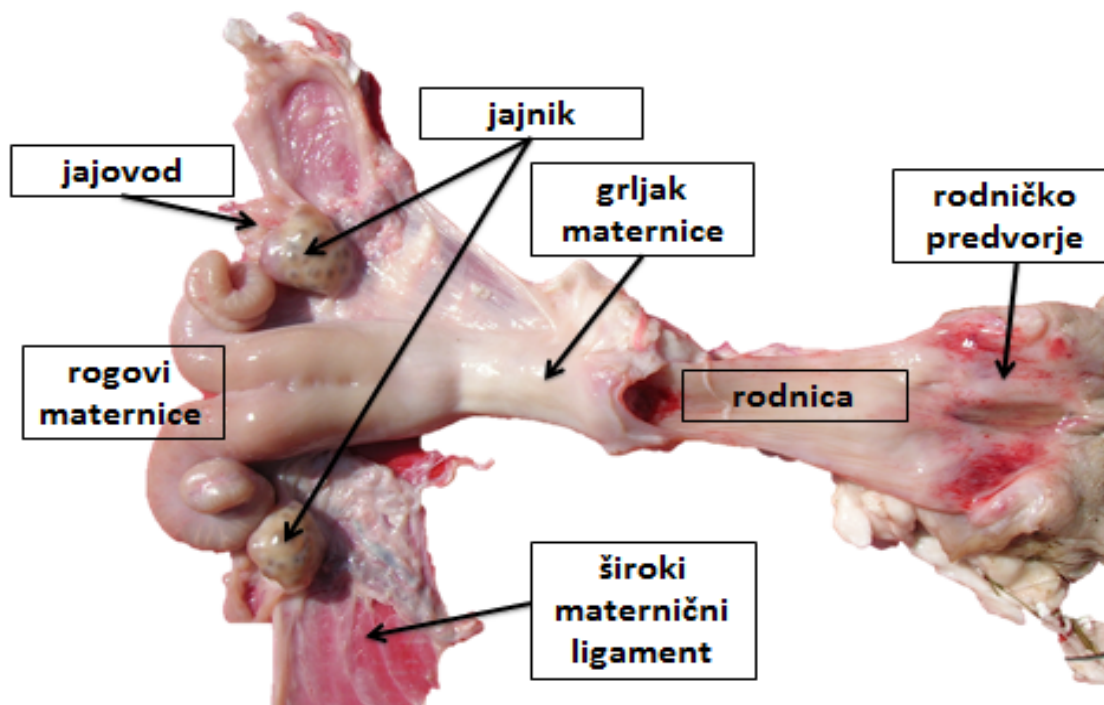
Dražica (*clitoris*) je vrlo osjetilan organ prepun brojnih živčanih završetaka, veličine 2,5 x 1,5 cm. Nalazi se u ventralnoj komisuri stidnice. Gornji dio klitorisa izbočen je iz ventralne komisure. Osnovu dražice čine dva kavernoza tijela (*corpora cavernosa clitoridis*), a slobodni joj je kraj okružen prepucijem (*praeputium clitoridis*). Dražica je organ homologan penisu u muških životinja. Međica (*perineum*) je područje između anusa i stidnice.

2.1.3. Rodničko predvorje

Sluznica predvorja rodnice (*vestibulum vaginae*) ima male vestibularne žlijezde (*glandulae vestibulares minores*) poredane u podužnim redovima i velike vestibularne žlijezde ili Bartolinijeve žlijezde (*glandulae vestibulares maiores*). Ušća su Bartolinijevih žlijezda na lateralnoj stijenci predvorja. S obje se strane ušća uretre nalaze Gärtnerovi kanali. Sluznica predvorja rodnice često ima puno limfnih folikula pa je stoga neravna. Rodničko predvorje kranijalno prelazi u rodnicu (Slika 1.).

2.1.4. Rodnica

Rodnica (*vagina*) je cjevast šuplji organ koji se nastavlja kaudalno na maternicu i cerviks. Nalazi se ventralno ispod rektuma i dorzalno iznad mokraćnog mjehura, uretre, preponjače (*os pubis*) i sjednjače (*os ischii*). Rodnicu od predvorja dijeli djevičanska opna (*hymen femininus*), mjesto gdje je porođajni kanal najuži i najmanje rastezljiv. Odnos duljine rodnice i predvorja je 3 : 2, a samo rodnica je duga 10 do 12 cm. Stijenka rodnice ima tri sloja. Vanjski sloj je u prednjem dijelu peritonealna seroza, a u kaudalnom rahla, vezivnotkivna adventicija. Srednji sloj je mišićni ili muskularni, a sastoji se od vanjskog longitudinalnog i unutarnjeg cirkularnog mišića. Kaudalno predvorje opkoljuje poprečno-prugasto mišićje (*m. constrictor vestibuli*, *m. constrictor vulvae*, *m. erecto clitoridis*, *m. ischiourethralis* i dr.). Kutana sluznica rodnice i predvorja je prekrivena višeslojnim pločastim epitelom. U rodnici nema sluzničkih žlijezda. Sluznica je naborana cirkularnim i spiralnim naborima (*plicae circulares et spirales*), koji kranijalno prelaze u nabore grljaka maternice (SAMARDŽIJA i sur., 2010.).



Slika 1. Spolni organi koze

2.2. Unutarnji spolni organi koze

2.2.1. Jajnici

Jajnici predstavljaju spolne žlijezde koje čine primarne organe rasplodivanja ženskih životinja s dvostrukom funkcijom: funkcijom rasplodivanja (rast, zrenje i oslobađanje zrelih jajnih stanica) i endokrinom funkcijom (izlučivanje ženskih spolnih hormona).

Ženski spolni hormoni, estrogeni i progesteron, utječu na rast i razvoj spolnih organa, reguliraju funkcije izvodnih puteva te utječu na razvoj sekundarnih spolnih osobina u ženki. Veličina i oblik jajnika su vrlo promjenjivi jer se mijenjaju ovisno o fazama spolnog ciklusa i podložni su djelovanju hormona koje izlučuju folikul ili žuto tijelo, a mogu se mijenjati pod utjecajem patoloških procesa (ciste, tumori). Jajnici u koze smješteni su na prijelazu trbušne u zdjeličnu šupljinu te su povezani ligamentima, okrugliji su i relativno veći od kravljih, najčešće oblika badema ili suhe šljive, dugi oko 1,5 cm i mase između 0,6 do 3 grama (Slika 1.). Jajovod je u koze uska, vijugava, parna cjevčica duga 14-16 cm (SAMARDŽIJA i sur. 2010., KIRBAS DOGAN i sur., 2019.).

2.2.2. Jajovod

Jajovod ima dva dijela: uži (*isthmus tubae uterinae*) koji je bliži rogu maternice i širi (*ampulla tubae uterinae*) koji je bliži abdominalnom ulazu u jajovod. Jajovod ide u luku preko jajnika, a jajnička vrećica koju čini mesosalpinx sa svih strana omata jajnik. Slobodni kraj mu je ljevasto proširen poput cvijeta, jer završava resicama (*infundibulum tubae uterinae*) prema jajniku, a u sredini mu je ulaz (*ostium tubae uterinae*) koji gotovo neprimjetno prelazi u maternični rog. Zbog toga je često teško anatomski ustanoviti granice između jajovoda i materničnog roga. Stijenka jajovoda sastoji se od: peritonealne seroze (*tunica serosa*), mišićnog sloja (*tunica muscularis*) i sluznice (*tunica mucosa*). Sluznica je naborana, prekrivena jednoslojnim cilindričnim epitelom s trepetljikama (čiji je smjer gibanja usmjeren prema maternici. Najviše nabora ima u ampuli, a manje u isthmusu (KIRBAS DOGAN i sur., 2019.). Kada valovi gibanja trepetljika pokreću jajnu stanicu u smjeru maternice, nabori usporavaju njeno gibanje i gibanje spermija. Oplodnja jajne stanice se odvija u ampuli jajovoda. U sluznici jajovoda nema žlijezda, a mišićni sloj ima dva dijela: cirkularni (*stratum circulare*) i longitudinalni (*stratum longitudinale*) koji se mjestimično i gubi (SAMARDŽIJA i sur., 2010.).

2.2.3. Maternica

Maternica je organ u kojemu se oplođena jajna stanica razvija tijekom čitave gravidnosti do porođaja. Po tipu maternice koze imaju *uterus bicornis subseptus*, što znači da maternica ima septum (pregradu) pa nije jednake veličine izvana i iznutra.

Maternica se sastoji od: grljka (*cervix uteri*), tijela (*corpus uteri*) i rogova (*cornua uteri*). Rogovi se prema jajovodu sužavaju, a prema natrag su srašteni tako da čine jedinstvenu šupljinu materničnog tijela. Na granici maternice i rodnice nalazi se maternični grljak (*cervix uteri*). Ovaj suženi dio porođajnog sustava odvaja šupljinu maternice od rodnične šupljine. Maternični grljak je fibrozni organ građen uglavnom od vezivnog tkiva s malim količinama glatkog mišićnog tkiva. U koza je maternični grljak dug oko 6 cm. Maternični grljak ima stijenku debelu 0,5-0,8 cm. Sredinom cerviksa ide cervikalni kanal (*canalis cervicalis*) koji sa šupljinom maternice komunicira kroz *orificium canalis cervicalis internum*, a s rodničkom šupljinom preko *orificium canalis cervicalis externum*. U unutrašnjoj stijenci materničnog grljka naizmjenice se izdižu poprečni nabori sluznice i ispunjavaju jedni prema drugima, poput zubaca zupčanika. *Orificium cervicis externum* je položen ventralno, a okružuju ga gornji veći i donji manji nabor. U koza *portio vaginalis cervicis* nije jako izražen u onom obliku kao primjerice u krava. Cerviks ima puno žljezdanih stanica nalik vrčastim stanicama koje tijekom estrusa i gravidnosti izlučuju sluz. Cervikalna sluz sadrži makromolekule mucina podrijetlom iz epitela koji se sastoji od glikoproteina (25 % aminokiselina i 75 % ugljikohidrata) te enzima (glukoronidazu, amilazu, fosforilazu, esterazu i fosfataze). Maternični grljak omogućuje transport spermija kroz cervikalnu sluz do lumena maternice, predstavlja rezervoar spermija, može imati ulogu u izdvajanju živih, progresivno pokretljivih spermija, morfološki normalnih oblika spermija, tako što sprječava transport mrtvih, nepokretnih i patoloških oblika spermija.

Tijelo maternice u koza relativno manje nego u drugih domaćih životinja. U koza je dug oko 2 cm. Rogovi maternice su vrste dugački 10 do 12 cm, a samo su na vrhovima zavijeni. U koza je stijenka maternice u području tijela debela 2 do 3 mm, a na vrhu rogova svega 1 mm. Maternica je najčešće smještena manjim dijelom u zdjeličnoj, a većim dijelom u abdominalnoj šupljini (HARTMAN, 1975.). Maternica koze visi na širokim materničnim ligamentima (*lig. latum uteri*).

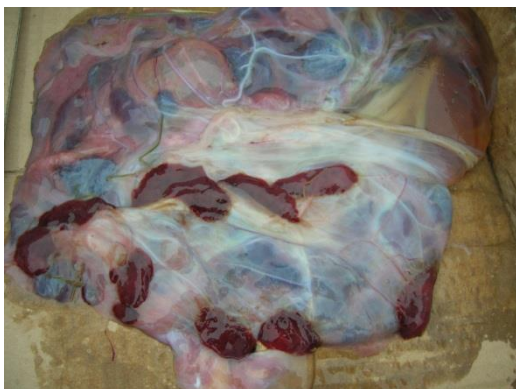Sluznica je maternice glatka i bez nabora, ali tvori posebne duguljaste uzvisine (bez žlijezda) karunkule (*carunculae*) koji su u svakom rogu poredani u dužini po četiri reda.

Karunkuli su centralno konkavni i često pigmentirani, a izgrađeni su od vezivnog tkiva. Na njima se nalaze udubine tzv. kripta, koje se tijekom gravidnosti povećaju i u njih ulaze resice koriona. Korion (*chorion*) je vanjska embrionalna ovojnica koja prekriva obje unutarnje ovojnice (amnion i alantoid (*allantios*)), a na taj način i plod koji se nalazi unutar amniona.

Stvaranje veze između koriona i kripta karunkula naziva se placentacija, a njihov se spoj naziva posteljica (*placenta*) koja posreduje kod prehrane ploda. Resice koriona se ne nalaze kod svih domaćih sisavaca na čitavoj površini koriona (HAFEZ i sur., 2005.). Nakupine resica nazivaju se kotiledoni. Međusobno vezani kotiledon i karunkul čine placentom. Ovaj oblik placente karakterističan je za preživače, a naziva se *placenta multiplex seu cotyledonaria*. Histološki, između krvi majke i ploda nalazi se određeni broj slojeva tkiva. Placenta preživača sadrži šest graničnih tkiva: endotel majke, vezivno tkivo majke, epitel maternice (šupljina maternice), epitel koriona, vezivno tkivo fetalne placente i endotel fetalne placente. Takav se oblik placente naziva *placenta semiplacenta syndesmochorialis*. Stijenka maternice histološki je građena od serozne prevlake (*peritoneum seu perimetrium*), mišićnog sloja (*myometrium*) i sluznice (*endometrium*). Maternica je obješena na mezometriju (*mesometrium*). Ta duplikatura ima dvije serozne ploče između kojih se nalazi vezivno tkivo, krvne žile i glatki mišići koji se nastavljaju na stijenku maternice i vanjski longitudinalni mišićni sloj. Mišićni sloj stijenke maternice ima dva sloja: vanjski, tanji, longitudinalni (*stratum subserosum*) i unutarnji, deblji, cirkularni (*stratum submucosum*). Sluznica maternice (*endometrium*) je pokrivena jednoslojnim cilindričnim epitelom koji povremeno ima trepetljike. U propriji su sluznice maternične žlijezde (*glandulae uterine*) čiji se broj postupno smanjuje prema materničnom grljku (SAMARDŽIJA i sur., 2010.).

3. FIZIOLOGIJA PUERPERIJA

Puerperij je razdoblje od završetka porođaja (istiskivanja plodnih mjehura, ploda i posteljice) do kraja involucije maternice i uspostave ciklične aktivnosti jajnika. Promjene na spolnim organima za vrijeme puerperija sastoje se od involucije maternice i povratka cikličke aktivnosti jajnika (SAMARDŽIJA i sur., 2010.). Pod kontrolom hormona odvija se priprema za porođaj spolnih organa (prokvašenje, otvaranje i proširenje porođajnog kanala, početak kontrakcija miometrija), ali i priprema za sintezu i ekskreciju mlijeka, odnosno početak laktacije (SAMARDŽIJA i sur., 2010.). Porođaj je fiziološki završetak gravidnosti kada razvijeni, zreli plod kroz porođajni kanal napušta organizam majke kako bi u vanjskom svijetu nastavio ekstrauterini razvoj. Da bi se organizam majke pripremio za porođaj odigrava se cijeli niz promjena odnosa razina hormona. Nakon završetka drugog stadija i istiskivanja plod(ov)a, kontrakcije abdomena prestaju ili su vrlo slabe, a smanjuje se pravilnost i učestalost kontrakcija miometrija. Rodilje i dalje tiskaju samo ukoliko u porođajnom kanalu ima patoloških promjena (ozljede, upale, izvala maternice i dr.). Kontrakcije miometrija poslije samog porođaja (*dolores post partum*) su vrlo značajne za odvajanje posteljice (Slika 2.) i njezino istiskivanje.



Slika 2. Posteljica koze

3.1. Stadiji puerperija

Nakon završetka porođaja i istiskivanja posteljice počinje razdoblje babinja ili puerperij u kojem nestaju promjene na spolnim organima nastale tijekom gravidnosti i u porođaju.

Puerperij je klinički podijeljen na tri stadija:

a) rani puerperij je prvo razdoblje puerperija u kojem su najizraženije promjene na spolnim organima, u koza traje oko dva tjedna. U tom razdoblju dolazi do pojave iscjetka iz maternice kroz rodnicu i stidnicu koji se nazivaju lohije (*lochia*), a nastaju od krvi iz prekinutog pupčanog tračka, ostataka plodnih tekućina, ostatka dijelova fetalnih ovojnica te odumrli površinski dijelovi karunkula. Iscjedak je u koza tamniji, krvavocrveni do tamnosmeđi, a traje gotovo dva tjedna.

b) srednji (intermedijarni) puerperij je razdoblje puerperija koje u koza traje od 14 do 25 dana.

c) kasni puerperij je završni stadij puerperija u kojem se ne vide makroskopske promjene, već se mogu odrediti mikroskopski (citološkim, histokemijskim i drugim laboratorijskim metodama). Kasni puerperij u koza traje od 25-45 dana nakon porođaja.

Tijekom puerperija nastaju značajne promjene na spolnim organima:

- 1) involucija maternice
- 2) uklanjanje bakterijske kontaminacije
- 3) obnova endometrija i dubljih slojeva maternice
- 4) početak laktacije
- 5) povratak cikličke aktivnosti jajnika.

3.2. Promjene na spolnim organima tijekom puerperija

3.2.1. Involucija maternice

Involucija je proces smanjivanja i skupljanja maternice (BAYOUMI i sur., 2021.). Ovaj proces potpomognut je kontrakcijama miometrija kojima upravljaju oksitocin i prostaglandin $F_{2\alpha}$ ($PGF_{2\alpha}$). Vrijeme involucije maternice u koza nije točno određeno, a traje u prosjeku 5-6 tjedana, ali i znatno duže (ZARROUK i sur., 2001.). U burskih koza involucija maternice je makroskopski završila 28. dan poslije porođaja, a vanjski promjer grljka maternice smanjio se sa 7,5 cm na prosječnih 2,0 cm četvrti dan poslije porođaja. Srednja duljina i promjer rogova maternice su dosegli vrijednosti u negravidnih oko 26-og dana puerperija (GREYLING i VAN NIEKERK, 1991.a).

U koza je utvrđena makroskopska involucija maternice u tri stadija :

- a) do 7 dana poslije porođaja – brzi stadij involucije
- b) do 13 dana poslije porođaja - srednje brzi stadij involucije
- c) do 19 dana poslije porođaja -spori stadij involucije za vrijeme kojeg

nastaju i mikroskopske promjene kao što je nestanak sekretornih znakova, degenerativna i regenerativna faza (DEGEFA i sur., 2006.). Osim toga žljezdani epitel je postao tanji u prvih 12 dana, dok se naglo stanjivao sloj laminae propriae prvih 20 dana puerperija, a mišićni sloj je postao tanji između 24.-34. dana (KRAJNIČAKOVA i sur., 1999.). Involucija je mikroskopski završila 28. dan puerperija (GREYLING i VAN NIEKERK, 1991b.).

3.2.2. Uklanjanje bakterijske kontaminacije

Tijekom porođaja i puerperij bakterije ulaze maternicu kroz otvorene stidne usne i grljak maternice. Najčešće izdvojene bakterije iz maternice u puerperiju koza su *Trueperella pyogenes*, *Staphylococcus aureus* i *E. coli*. Osim njih možemo naći obligatne Gram-negativne anaerobe (*Fusobacterium necrophorum* i *Dichelobacter nodosus*) koji su u sinergizmu s Gram-pozitivnim aerobnim kontaminantima. Maternica i grljak maternice su slobodni od ovih bakterija već 10 dana poslije porođaja, ali se još nalaze u rodnici (ABABNEH i DEGEFA, 2006.). Iako su bakterije prisutne, rijetko nastaju upale jer je maternica preživača otporna na infekcije zbog visoke razine hormona estradiola. Brzina uklanjanja bakterijske kontaminacije ovisi o: broju i vrsti bakterija, brzini involucije maternice, zaostajanju posteljice, otežanom porođaju ili ozljedama maternice i povratku ciklične aktivnosti jajnika u sezoni (SAMARDŽIJA i sur., 2010.).

3.2.3. Obnova endometrija i dubljih slojeva maternice

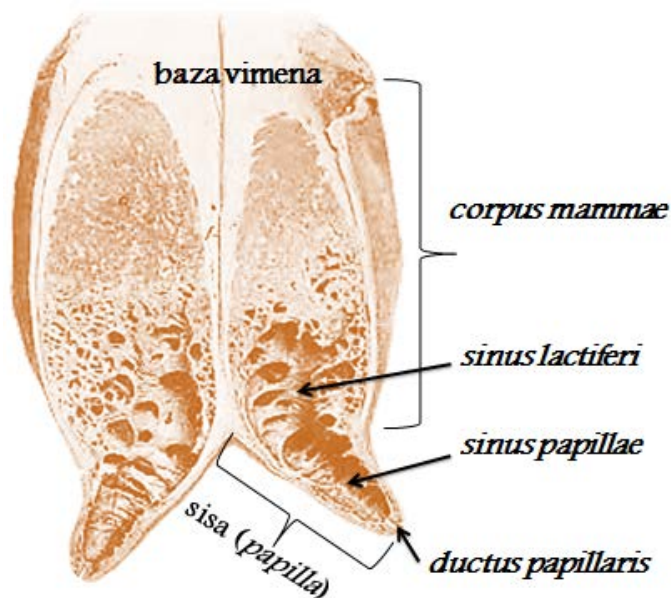
Hijalina degeneracija vezivnog tkiva maternice, točnije kripte endometrija i stijenki krvnih žila počinje tri dana prije očekivanog porođaja. Nakon odlupljivanja placente fetalis, tkivo karunkula je već zahvaćeno hijalinom degeneracijom pa nastaje vazokonstrikcija na bazi maternalnih kripte. Nastaje nekroza površinskog sloja karunkula. Većina površinskog sloja karunkula je u stadiju autolize i likvefakcije već četvrti dan poslije porođaja što za posljedicu ima tamnocrveni, smeđi ili crni iscjedak iz maternice. Potpuna se nekroza površinskog dijela karunkula dogodi oko 16-tog dana *post partum*. Kad su karunkuli glatke površine, počinje regeneracija te reepitelizacija koja završava oko 28. dana poslije porođaja (SAMARDŽIJA i sur., 2010.).

3.2.4. Početak laktacije

Anestrus je dulji u koza kod kojih je mladunčad na sisi nego u onih koje se muzu. Akt sisanja produžuje trajanje anestrusa nakon porođaja, a razlog je sprječavanje epizodičnog, ali i pulzatornog izlučivanja LH te izostanak ovulacije (SAMARDŽIJA i sur., 2010.). Neke se koze ipak mrču, ali samo ako je nastupila rasplodna sezona. Neke se pasmine koza (burska koza) mogu mrkati cijele godine neovisno o sezoni, ali najčešće tek nakon odbića mladunčadi (ĐURIČIĆ i sur., 2012.).

3.2.4.1. Građa mliječne žlijezde

Mliječna žlijezda ili vime (lat. *glandula lactifera*, *mamma* (-ae f.), *uber*, grč. *mastos*) je modificirana znojna, tubuloalveolarna žlijezda s apokrinim tipom sekrecije, organ karakterističan za porodicu sisavaca (*mammalia*). Ova žlijezda se u preživača nalazi u ingvinalnom području, a vezivnim tkivom je pričvršćena za trbušnu stijenku. Razvijene su samo u ženskih životinja, dok su u mužjaka rudimentirane (*mamma masculina*). Mliječna žlijezda (tzv. mamarni kompleks) sastoji od tijela (*corpus mammae*) i sise (*papilla mammae*). S vanjske strane vimena nalazi se meka i tanka koža koja na vrhu sisnog kanala prelazi u sluznicu. Ispod kože se nalazi površinska (*fascia superficialis mammae*) i duboka fascija vimena (*fascia profunda mammae*). Ispod prije navedenih slojeva nalazi se vezivnotkivna čahura od koje u parenhim mliječne žlijezde ulaze brojne trabekule (*trabeculae*) te čine intersticij mliječne žlijezde. Trabekule dijele parenhim na veće režnjeve (*lobi glandulae mammariae*) i manje režnjice (*lobuli glandulae mammariae*). Parenhim izgrađuju alveole i tubuli koje se stapaju u odvodne kanaliće, manji kanalići u veće (*ductus lactiferi*), a brojni mliječni kanali ulijevaju se u mliječnu cisternu (*sinus lactiferi*). Ispod mliječne cisterne se nalazi cisterna koje se proteže kroz cijelu sisu (*sinus papillae*). Na vrhu se sise nalazi kružni otvor *ductus papillaris* koji je presvučen kutanom sluznicom (Slika 3.). Otvor zatvara kružni mišić (*musculus sphincter papillae*). Kozje sise su dugačke u prosjeku 6-7 cm, a usmjerene su kranioventralno. Kaudalno od sisa se nalaze najčešće dvije pasise. Vaskularizaciju vimena čine *arteria et vena pudendalis externa*.



Slika 3. Građa mliječne žlijezde koze

Mliječna žlijezda se najviše razvija tijekom prve gravidnosti. Razvoj alveola i odvodnih kanalića je pod utjecajem hormona iz posteljice i žutog tijela, estrogena i progesterona, a najviše se razvija dva tjedna prije porođaja. Estrogen utječe na diferencijaciju i razgranatost mliječnih kanalića, a progesteron djeluje na razvoj alveola. Ovi hormoni samo pripremaju mliječnu žlijezdu za sekreciju mlijeka, a na početak laktacije djeluju prolaktin i razni čimbenici. Za otpuštanje mlijeka presudan je hormon oksitocin koji se luči iz stražnjega režnja hipofize (neurohipofize).

3.2.5. Uspostava cikličke aktivnosti jajnika

Ciklus u koza traje u prosjeku 21 dan uz varijacije u različitim pasmina i u odnosu na sezonu (na početku je duži). U području umjereno kontinentalne klime većina pasmina koza je sezonski poliestrična (SHELTON, 1978., THIMONIER, 1981., ĐURIČIĆ i sur., 2021.). Od vanjskih podražaja je najbitnije skraćivanje dana jer epifiza da tijekom noćnih sati izlučuje melatonin (FABRE-NYS, 2000.). Melatonin utječe na hipotalamusa da izlučuje gonadotropni-releasing hormon (GnRH) koji utječe na otpuštanje gonadotropina luteinizirajućeg hormona (LH) i folikulo-stimulirajućeg hormona (FSH) iz hipofize. Potonji hormoni su odgovorni za aktivnost jajnika. Pulsirajuće izlučivanje luteinizirajućeg hormona (LH) iz hipofize, određene frekvencije i amplitude, potiče jajnike da izlučuju estrogen i progesteron (CHEMINEAU i DELGADILLO, 1994.). Porast razine FSH potiče stvaranje folikula na jajnicima. To je folikularna faza i traje dva do tri dana.

Znaci estrusa (ROMANO i FERNANDEZ ABELLA, 1997.) su vidljivi u prosjeku 36 (24-48) sati, a primjetna je otečenost stidnice, specifično meketanje, vrtnja repom, dopuštanje opasivanja i drugo. U nedostatku jarca znaci estrusa su slabije primjetni (ZARROUK i sur., 2001.). Porastom razine LH dolazi do ovulacije. Prosječna koncentracija LH ovisi o koncentraciji estrogena kako u sezoni tako i izvan sezone, a frekvencija LH je ista, dok je amplituda viša u sezoni (CHEMINEAU i sur., 1988.). Ovulacija se javlja oko pet dana prije porasta razine progesterona (ROMANO i FERNANDEZ ABELLA, 1997., SOUSA i sur., 1999.). Nakon porođaja razina progesterona je u serumu niska, sve do prve ovulacije u puerperiju i nastanka žutog tijela. Lutealna faza ili faza žutog tijela traje 15-17 dana (ZARKAWI i SOUKOUTI, 2001.). Luteolizu izaziva PG_{F_2} kojeg luči maternica. Negativno ili pozitivno kočeća sprega progesterona i estrogena na osovinu hipotalamus-hipofiza-jajnici ima presudnu ulogu u regulaciji različitih faza ciklusa u koza (FABRE-NYS, 2000.).

4. PATOLOGIJA PUERPERIJA

Puerperij je razdoblje u kojem se porođajni organi promijenjeni za vrijeme gravidnosti i porođaja, vraćaju u normalno stanje u kakvom su bili i prije tih fizioloških događaja. Patologija puerperija se odnosi na odstupanja od fizioloških događanja, tj. na patološka stanja i bolesti tijekom puerperija. Puerperalne bolesti su patološka stanja koja su u izravnoj ili neizravnoj vezi s porođajem, ali se mogu klinički manifestirati tijekom puerperija. To su u prvom redu bolesti spolnih organa, različite deficitarne bolesti, toksikoze i upale koje su karakteristične samo za puerperij (SAMARDŽIJA i sur., 2010.).

4.1. Zaostajanje posteljice

Posteljica ili placenta (jedna ili više njih) izlazi u trećem stadiju porođaja pod utjecajem postpartalnih trudova. Ako posteljica u koze ne bude izbačena u roku 1-4, a najkasnije 6-8 sati smatra se da je došlo do zaostajanja posteljice (*retentio secundinarum*). Najčešći uzroci zaostajanja posteljice u koza su: deficitarna prehrana (nedostatak određenih vitamina i minerala), toksična i alergijska stanja, upala posteljice (*placentitis*) te atonija maternice (LEONTIDES i sur., 2000.). Atonija maternice nastaje zbog teških i produljenih porođaja, hormonalne neravnoteže, genske predispozicije, općih bolesti i iscrpljenosti.

Zaostala posteljica visi iz stidnice, a katkad samo proviruje kroz stidne usne ili se uopće ne primijeti, jer je ostala u maternici. Prvi klinički znaci (nemir, pogrbljenost, tenezam, povišena temperatura, smanjen apetit, ubrzano bilo i disanje, i drugi) se mogu primijetiti već nakon 24 sata, a ponekad 12 do 18 sati poslije porođaja (FTHENAKI i sur., 2000.). Kako se grljak maternice relativno brzo zatvara nakon porođaja, rijetko ćemo uspjeti manualno ekstrahirati posteljicu ako je prošlo više od 24 sata. Potrebna zaštitna oprema obuhvaća zaštitne rukavice, antibiotsku kremu, zaštitnu pregaču i čizme. Prilikom manualne ekstrakcije posteljice treba se pridržavati pravila antiseptike i asepsise. Stijenka maternice u koza je tanka pa se grubim postupanjem lako može perforirati. Lokalno liječenje odnosi se na intruterinu primjenu antibiotika najčešće u obliku pjenušavih obleta te ovisno o općem stanju parenteralna aplikacija antibiotika i potporna terapija. Ovu terapiju treba ponoviti, prema potrebi, nakon 48 sati (GUSTAFFSON, 1984.).

4.2. Puerperalne intoksikacije

Puerperalna intoksikacija (*intoxicatio puerperalis*) je patološko stanje roditelje koje nastaje kao posljedica resorpcije toksina saprofitnih bakterija koje ulaze u porođajni kanal tijekom porođaja i puerperija te raspadnih produkata ploda, posteljice i sadržaja maternice. Puerperalna intoksikacija može biti lokalna i opća.

4.2.1. Lokalna puerperalna intoksikacija

Lokalna puerperalna intoksikacija može nastati nakon nestručnog pomaganja i nečistog rada prilikom porođaja i unošenja različitih mikroorganizama, nakon ekstrakcije emfizematoznih plodova te kao posljedica zaostajanja posteljice. Klinički je primjetan dugotrajan, smrdljiv do gnojan iscjedak. Opći infektivni sindrom je odsutan, ali je u početku moguće kratkotrajno povišenje tjelesne temperature. Liječenju je potrebno pristupiti što ranije, a sastoji se od lokalne terapije (antibiotske pjenušave oblete) i simptomatski (antihistaminici, prostaglandini, oksitocin i antibiotici širokog spektra).

4.2.2. Opća puerperalna intoksikacija

Opća puerperalna intoksikacija nastaje isto kao i lokalna, nakon unošenja saprofitnih bakterija tijekom ginekoloških pregleda u puerperiju, nečistih pomaganja pri porođaju, uklanjanja emfizematoznih plodova i nakon zaostajanja posteljice.

Klinički znaci su slab apetit ili izostanak, prestanak rada buraga, povišena tjelesna temperatura, tahikardija i tahipneja. Sluznice spojnice su prljavocrvene, često je prisutna episkleralna injekcija. U težim je slučajevima su prisutni znaci poremećaja središnjeg-živčanog sustava (tremor, ekscitacija, veslanje nogama, nistagmus i opistotonus). Ako se odmah ne pristupi liječenju česti je ishod uginuće jedinke. Liječenje je identično kao kod lokalne puerperalne intoksikacije (SAMARDŽIJA i sur., 2010.).

4.3. Puerperalne infekcije

Upalna stanja ili infekcije koje mogu nastati nakon porođaja u roditelja za vrijeme puerperija se nazivaju puerperalne infekcije ili upale. S obzirom na lokalizaciju i proširenost u organizmu mogu biti lokalne i opće, a s obzirom na vrstu uzročnika i bolest koju uzrokuju mogu biti specifične i nespecifične puerperalne infekcije. Razlika između puerperalnih intoksikacija i infekcija je stalno povišena temperatura kod infekcija te teži poremećaj općeg stanja. Liječenje je uvijek lokalno i simptomatski kao i kod intoksikacija, ali se treba pristupiti što je brže moguće liječenju, jer su u koza često letalni ishodi.

4.3.1. Lokalne puerperalne infekcije

Lokalne puerperalne infekcije nastaju najčešće nakon ozljeda pojedinih dijelova porođajnog kanala pri porođaju ili u puerperiju. Kroz ozljede prodiru patogene bakterije koje uzrokuju upalne promjene lokalnog značaja. Lokalne puerperalne infekcije možemo nazvati prema mjestu na kojim spolnim organima su uzrokovali upalu:

- a) upala stidnice i rodničkog predvorja (*vulvitis et vestibulitis puerperalis*)
- b) upala rodnice (*vaginitis puerperalis*)
- c) upala maternice (*endometritis puerperalis*)
- d) perimetritis i parametritis (*perimetritis et parametritis puerperalis*).

4.3.2. Opće puerperalne infekcije

S obzirom na vrstu uzročnika i bolest koju uzrokuju, opće puerperalne infekcije mogu biti specifične ili nespecifične.

4.3.2.1. Nespecifične opće puerperalne infekcije

U nespecifične opće puerperalne infekcije (*febris puerperalis*) svrstavamo puerperalnu sepsu ili septikemiju (*sepsis s. septicaemia puerperalis*) i puerperalnu pijemiju (*pyaemia puerperalis*) koju uzrokuju gnojne bakterije. Poslijeporođajne upale maternice, koje su najčešće nespecifične, mogu umanjiti rasplodnu sposobnost u preživača (LEWIS, 1997., LEWIS, 2003.). Najviše se pozornosti tim upalama posvećuje u krava, ali se često zanemaruje kod koza i ovaca. Pojava se upala maternice poslije porođaja u stadima muznih krava kreće od 10 % do 50 % (MATEUS i sur., 2002.), u stadima bivola od 20 % do 75 %, a u stadima muznih ovaca i koza od 5 % do 10 % (LEONTIDES i sur., 2000., SEALS i sur., 2002.). Zajednički preduvjeti za nastanak puerperalnih upala maternice u preživača su: teški i dugotrajni porođaj, nestručna pomoć pri porođaju, zaostala posteljica i nehigijenski uvjeti držanja. Maternica je većine preživača sposobna spriječiti bakterije koje dospiju u maternicu poslije poroda da proliferiraju i prouzroče upalu (FTHENAKI i sur., 2000.). Brojne specifične bakterije su izdvojene iz maternice kao najčešći uzročnici upale maternice u preživača, a *E. coli* i *Staphylococcus aureus* se navode kao najčešće izdvojene bakterije iz maternice u puerperiju koza, dok je *T. pyogenes* izdvojena iz materničnog grljka i rodnice prvojarki. Puerperalne upale maternice usporavaju involuciju maternice te utječu na aktivnost jajnika u puerperiju uzrokujući reproduktivne poremećaje od produžene postpartalne anestrije, produžene lutealne faze do cista na jajnicima. Kombinacijom GnRH i prostaglandina $F_{2\alpha}$ u puerperiju se pozitivno utječe na involuciju maternice i funkciju jajnika kod jedinki s puerperalnim endometritisom prouzročenim teškim porođajem i zaostalom posteljicom (TZORA, i sur., 2002.).

4.3.2.2. Specifične opće puerperalne infekcije

Iako su relativno rjeđe nego nespecifične najčešćih od specifičnih infekcija u puerperiju koza nailazimo na tetanus i plinovite edeme. Tetanus (*tetanus*) je nekontagiozna akutna zarazna bolest domaćih, divljih životinja i čovjeka koja se očituje pojačanom nadražljivošću motornih živaca i trajnim grčem skeletnog mišićja. Uzročnik tetanusa je anaerobna, sporogena bakterija *Clostridium tetani*, koja je široko raširena u prirodi. Uzročnik u makroorganizam prodire kroz duboke ubodne ili nagnečene rane. Ova bakterija proizvodi toksine: tetanolizin (uništava eritrocite) i tetanospazmin (uzrokuje tonično-klonične grčeve).

Inkubacija bolesti iznosi 1-2 tjedna, tako da se javlja 1-2 tjedna najčešće nakon otežanog porođaja s ozljedama i nagnječenjima tkiva. Klinički znaci su: trizam (grč žvačnog mišićja), preosjetljivost na svjetlo, buku i dodir, otežano žvakanje i gutanje, ukočen hod, prolapsus trećeg oćnog kapka, ležanje na boku i opistotonus. Pravovremeno prepoznavanje i lijećenje se provodi proćišćenim tetanus-antitoksinom i antibioticima. Ishod bolesti je često letalan, a ovisi o više ćimbenika, ali se sve više koza cijepi protiv tetanusa (ROSSI i sur., 2018., TIZARD i sur., 2021.)

Plinoviti edemi je zajednićki naziv za šuštavac kojeg uzrokuje *Clostridium chauvei* i parašuštavac (maligni edem) kojeg uzrokuje više uzročnika (*Clostridium septicum*, *Clostridium novyi*, rijetko *Clostridium histolyticum* i *Clostridium perfringens*). Ove bolesti se ubrajaju u bolesti tla. Koze se inficiraju kroz vanjske povrede kože, potkožja i mišića. Kod šuštavca mišići su edematozni i na pritisak šušte, a iz njih izlazi tamnocrvena tekućina poput laka, dok je kod malignog edema potkožje edematozno (šušti), a tekućina iz njega bljeđa. Maligni se edem javlja i u ovaca i koza. Lijećenja ovih bolesti nema već se sve svodi na preventivna cijepjenja (ROSSI i sur., 2018.).

4.4. Puerperalna hipokalcemija

Puerperalna pareza (*paresis puerperalis*) ili puerperalna hipokalcemija (*hypocalcaemia puerperalis*) je poremećaj mijene tvari pri kojem može doći do akutne hipokalcemije (Slika 4.), brzog nastupanja prenadražljivosti, inkoordinacije, ataksije, pareze, kome i smrti. Nedostatno snabdijevanje organizma kalcijem i/ili magnezijem dovodi do ovog metabolićkog poremećaja (ĐURIĆIĆ i sur., 2019., BAYOUMI i sur., 2021.). Koze mogu oboljeti od 6 tjedana prije do 10 tjedana nakon porođaja (BAYOUMI i sur., 2021.). Najčešće oboli manje od 5 %, ali oboljeti može i do 30 % stada. Klinićka slika: Prvo se javlja prenadražljivost, tremor mišićja i ukočen hod, zatim nastupi tupost, lagana timpanija buraga zbog nepreživljanja, regurgitacija buražnog sadržaja kroz nosnice, izbuljene oći, plitko disanje, komatozno stanje i letalan ishod može nastupiti za 6 do 36 sati. Lijećenje pripravcima kalcija magnezija, fosfora i kompleks B vitamina.



Slika 4. Puerperalna pareza u sanske koze

5. ZAKLJUČCI

1. Puerperij je razdoblje u kojem se ženski spolni organi promijenjeni za vrijeme gravidnosti i porođaja, vraćaju u normalno stanje u kakvom su bili i prije tih fizioloških događaja, a sastoje se od involucije maternice, uklanjanja bakterijske kontaminacije i ponovne uspostave ciklične aktivnosti jajnika.
2. Puerperalna patološka stanja i bolesti klinički se manifestiraju tijekom puerperija iako su u izravnoj ili neizravnoj vezi s porođajem, a obuhvaćaju intoksikacije i upale spolnih organa, specifične zarazne i deficitarne bolesti.
3. Lokalne i opće puerperalne intoksikacije i infekcije nastaju zbog unošenja različitih mikroorganizama kao posljedica nestručnog pomaganja i nečistog rada prilikom porođaja, nakon ekstrakcije emfizematoznih plodova te kao posljedica zaostajanja posteljice.
4. Puerperalne upale maternice usporavaju involuciju maternice te utječu na aktivnost jajnika u puerperiju uzrokujući reproduktivne poremećaje i neplodnost.
5. Liječenju puerperalnih patoloških stanja je potrebno pristupiti što ranije, a samo liječenje, ovisno o bolesti može biti simptomatsko (antihistaminici, prostaglandini, oksitocin i antibiotici širokog spektra ili lokalnog karaktera (npr. pjenušave oblete).

6. SAŽETAK

Patologija puerperija koza

Nakon završetka porođaja i istiskivanja posteljice počinje razdoblje babinja ili puerperij u kojem nestaju promjene na spolnim organima nastale tijekom gravidnosti i u porođaju. Puerperij je klinički podijeljen na tri stadija: rani, srednji (intermediajni) i kasni puerperij. Tijekom puerperija nastaju značajne promjene na spolnim organima: involucija maternice, uklanjanje bakterijske kontaminacije, obnova endometrija i dubljih slojeva maternice, početak laktacije i povratak cikličke aktivnosti jajnika. Patologija puerperija se odnosi na patološka koja se klinički manifestiraju tijekom puerperija, a obuhvaća upale spolnih organa, intoksikacije i različite deficitarne bolesti. Puerperalne intoksikacije su patološka stanje u koze koja nastaju kao posljedica resorpcije toksina saprofitskih bakterija koje ulaze u porođajni kanal tijekom jarenja i puerperija te raspadnih produkata ploda, posteljice i sadržaja maternice. Upale koje mogu nastati nakon porođaja u roditelja za vrijeme puerperija se nazivaju puerperalne upale. S obzirom na lokalizaciju i proširenost u organizmu mogu biti lokalne i opće, a s obzirom na vrstu uzročnika i bolest koju uzrokuju mogu biti specifične i nespecifične. Razlika između puerperalnih intoksikacija i upala je stalno prisutna povišena temperatura kod upala i teži poremećaj općeg stanja. Specifične opće puerperalne infekcije se javljaju rijetko, a to su plinoviti edemi i tetanus protiv kojih se koze mogu cijepiti preventivno. Puerperalna hipokalcemija je poremećaj mijene tvari koji nastaje zbog nedostatnog snabdijevanja kalcijem i magnezijem. Liječenju puerperalnih patoloških stanja je potrebno pristupiti što ranije, a liječenje, ovisno o bolesti može biti lokalno (npr. antibiotske pjenušave oblete) ili simptomatsko (antihistaminici, prostaglandini, oksitocin i antibiotici širokog spektra, vitamini, minerali. i dr.)

Ključne riječi: intoksikacija, koze, puerperij, upala

7. SUMMARY

Pathology of puerperium in goats

After the completion of the parturition and expel of the placenta, the puerperal period or puerperium begins, in which the changes in the genitals that occur during pregnancy and parturition will disappear. Puerperium is clinically divided into three stages: early, middle (intermediate) and late puerperium. During puerperium, significant changes occur in the genitals: involution of the uterus, removal of bacterial contamination, restoration of the endometrium and deeper layers of the uterus, the onset of lactation, and the return of cyclic ovarian activity. The pathology of puerperium refers to pathological ones that are clinically manifested during puerperium, and includes genital inflammation, intoxication, and various deficiency diseases. Puerperal intoxications are a pathological condition of the goat that occurs as a result of resorption of toxins of saprophytic bacteria that enter the birth canal during parturition and puerperium and the disintegrated products of the fetus, placenta and uterine contents. Inflammations that can occur after kidding in the doe during puerperium are called puerperal inflammations. Given the localization and distribution in the body, can be local and general, and given the type of pathogen and the disease they cause, can be specific and nonspecific. The difference between puerperal intoxications and inflammation is the constant presence of fever during inflammation and a more severe disorders of the general condition. Specific general puerperal infections are rare, and these are gaseous edema and tetanus against which goats can be vaccinated preventively. The puerperal hypocalcemia is a metabolic disorder caused by an insufficient supply of calcium and magnesium. Treatment of puerperal pathological conditions should be approached as early as possible, and the treatment, depending on the disease, can be local (eg intrauterine antibiotic foam) or symptomatic (antihistamines, prostaglandins, oxytocin and broad-spectrum antibiotics, vitamins, minerals, etc.).

Key words: intoxication, inflammation, goats, puerperium

8. POPIS LITERATURE

- ABABNEH, M. M., T. DEGEFA (2006): Bacteriological findings and hormonal profiles in the postpartum Balady goats. *Reprod. Domest. Anim.* 41, 12-16.
- BAYOUMI, Y. H., A. BEHAIRY, A. A. ABDALLAH, N. E. ATTIA (2021): Peri-parturient hypocalcemia in goats: Clinical, hematobiochemical profiles and ultrasonographic measurements of postpartum uterine involution. *Vet. World*, 14, 558-568.
- CHEMINEAU, P., G. B. MARTIN, J. SAUMANDE, E. NORMANT (1988): Seasonal and hormonal control of pulsatile LH secretion in the dairy goat (*Capra hircus*). *J. Reprod. Fert.* 83, 91-98.
- CHEMINEAU, P., J. A. DELGADILLO (1994): Neuroendocrinologie de la reproduction chez les caprins. *INRA Prod. Anim.* 7, 315-326.
- DEGEFA, T., M. M. ABABNEH, M. F. MOUSTAFA (2006): Uterine involution in the postpartum Balady goat. *Vet. arhiv* 76, 119-133.
- ĐURIČIĆ, D., J. GRIZELJ, T. DOBRANIĆ, I. HARAPIN, S. VINCE, P. KOČILA, I. FOLNOŽIĆ, M. LIPAR, G. GREGURIĆ GRAČNER, M. SAMARDŽIJA (2012): Reproductive performance of Boer goats in a moderate climate zone. *Vet. arhiv* 82, 351-358.
- ĐURIČIĆ, D., H. VALPOTIĆ, I. ŽURA ŽAJA, H. CAPAK, D. GRAČNER, O. SMOLEC, M. SAMARDŽIJA (2019): Influence of parity on blood serum concentrations of macrominerals in dairy goats during early lactation. *Proceeding of Middle-European Buiatric Congress; Supplement The Animal Biology / Vlizlo, V. (ur.). Lviv: Institute of Animal Biology NAAS, 2019. p. 91.*
- ĐURIČIĆ, D., I. ŽURA ŽAJA, M. BENIĆ, T. SUKALIĆ, M. KOVAČIĆ, M. SAMARDŽIJA (2021): Relationship between reproductive performance and meteorological variables in French Alpine goats in the northwestern part of Croatia. *J. Anim. Behav. Biometeorol.* 9, 1; 2110, 6.
- FABRE-NYS, C., (2000): Le comportement sexuel des caprins : controle hormonal et facteurs sociaux. *INRA Prod. Anim.* 13, 11-23.
- FAO (2013): Faostat 2013 [http//faostat.org](http://faostat.org)

FTHENAKI, G. C., L. S. LEONTIDES, G. S. AMIRIDIS, P. SARATSIS (2000): Incidence risk and clinical features of retention of foetal membranes in ewes in 28 flocks in southern Greece. *Prev. Vet. Med.* 43, 85-90.

GREYLING, J. P. C., C. H. VAN NIEKERK (1991a): Macroscopic uterine involution in postpartum Boer goat. *Small Rumin. Res.* 4, 277-283.

GREYLING, J. P. C., C. H. VAN NIEKERK (1991b): Involution of the post partum uterus of the Boer goat. *J. S. Afr. Vet. Assoc.* 62, 4-9.

GUPTA, M. D., M. M. AKTER, A. DAS (1970): Biometry of female genital organs of black bengal goat. *Int. J. Nat. Sci. Res.* 1, 12-16.

GUSTAFFSON, B. (1984): Therapeutic strategies involving antimicrobial treatment of the uterus in large animals. *J. Am. Vet. Med. Assoc.* 185, 1194-1198.

HAFEZ, S. A., W. R. HUCKLE, T. CACECI (2005): Anatomical, histological and genetic investigations of a sexually anomalous goat. *Vet. Rec.* 157, 513-516.

HAPIH (Hrvatska agencija za poljoprivredu i hranu): Godišnje izvješće za 2020. godinu Ovčarstvo, kozarstvo i male životinje, Osijek, 2021.

HARTMAN, W. (1975): The Anatomy and Embryology of the Pelvic Outlet in Female Goats. *Zentralbl Veterinarmed C* 4, 127-148.

KIRBAS DOGAN, G., M. KURU, B. BAKIR, E. KARADAG SARI (2019): Anatomical and histological analysis of the salpinx and ovary in Anatolian wild goat (*Capra aegagrus aegagrus*). *Folia Morphol.* 78, 827-832.

KRAJNIČAKOVA, M., E. BEKEOVA, L. LENHARDT, V. CIGANKOVA, I. VALOCKY, I. MARAČEK (1999): Microscopic analysis of the uterine endometrium in post parturient ewes. *Acta Vet. Brno* 68, 9-12.

LEONTIDES, L., G. C. FTHENAKI, G. S. AMIRIDIS, P. SARATSIS (2000): A matched case-control study of factors associated with retention of fetal membranes in dairy ewes in Southern Greece. *Prev. Vet. Med.* 44, 113-120.

LEWIS, G. S. (1997): Uterine health and disorders. *J. Dairy Sci.* 80, 984-994.

LEWIS, G. S. (2003): Steroidal regulation of uterine resistance to bacterial infection in livestock. *Reprod. Biol. Endocrinol.* 1, 117.

MATEUS, L., L. LOPEZ da COSTA, J. BERNARDO, J. ROBALO SILVA (2002): Influence of puerperal uterine infection on uterine involution and postpartum ovarian activity in dairy cows. *Reprod. Domest. Anim.* 37, 31-35.

- MIOČ, B., V. PAVIĆ (2002): Kozarstvo, Udžbenici Sveučilišta u Zagrebu, Hrvatska mljekarska udruga, 2002., Zagreb.
- ROMANO, J. E., D. FERNANDEZ ABELLA (1997): Effect of service on duration of oestrus in dairy goats. *Anim. Reprod. Sci.* 47, 107-112.
- ROSSI, A., A. MONACO, J. GUARNASCHELLI, F. SILVEIRA (2018): Temporal evaluation of anti-Clostridium antibody responses in sheep after vaccination with polyvalent clostridial vaccines. *Vet. Immunol. Immunopathol.* 202, 46-51.
- SAMARDŽIJA, M., D. ĐURIČIĆ, T. DOBRANIĆ, M. HERAK, S. VINCE (2010): Rasplodivanje ovaca i koza. Samardžija, M.; Poletto, M. (ur.). Zagreb: Veterinarski fakultet Sveučilišta u Zagrebu.
- SEALS, R. C., M. C. WULSTER-RADCLIFFE, G. S. LEWIS (2002): Modulation of the uterine response to infectious bacteria in postpartum ewes. *Am. J. Reprod. Immunol.* 47, 57-63.
- SHELTON, M. (1978): Reproduction and breeding of goats. *J. Dairy Sci.* 61, 994.
- SOUSA, N. M., J. M. GARBAYO, J. R. FIGUEIREDO, J. SULON, P. B. D. GONCALVES, J. F. BECKERS (1999): Pregnancy-associated glycoprotein and progesterone profile during pregnancy and postpartum in native goats from the north-east of Brazil. *Small Rumin. Res.* 32, 137-140.
- SKAPETAS, B., V. BAMPIDIS (2016): Goat production in the World: present situation and trends. *Livestock Research for Rural Development.* 28, 200.
- THIMONIER, J. (1981): Control of seasonal reproduction in sheep and goats by light and hormones. *J. Reprod. Fertil.* 30, 33-45.
- TIZARD, I. R. (2021): Sheep and goat vaccines. *Vaccines for Veterinarians*, pp. 215-224.
- TZORA, A., L. S. LEONTIDES, G. S. AMIRIDIS, G. MANOS, G. C. FTHENAKI (2002): Bacteriological and epidemiological findings during examination of the uterine content of ewes with retention of fetal membranes. *Theriogenology* 57, 1809-1817.
- ZARKAWI, M., A. SOUKOUTI (2001): Serum progesterone levels using Radioimmunoassay during oestrus cycle of indigenous Damascus does. *N. Z. J. Agricul. Res.* 44, 165-169.
- ZARROUK, A., O. SOUILEM, P. V. DRION, J. F. BECKERS (2001): Caracteristiques de la reproduction de l'espece caprine. *Ann. Med. Vet.* 145, 98-105.
- ZEDER, M. A., B. HESSE (2000): The Initial Domestication of Goats (*Capra hircus*) in the Zagros Mountains 10,000 Years Ago. *Sci.* 287, 2254-2257.

9. ŽIVOTOPIS

Rođena sam 23. 01. 1995. u Zagrebu, gdje sam i odrastala. Pohađala sam osnovnu školu Većeslava Holjevca. Od vrtića treniram odbojku i dodatno učim engleski jezik u školama stranih jezika „Angla“ i „Kramer“. U 5. razredu osnovne škole započinjem s učenjem francuskog jezika. Nakon završene osnovne škole upisala sam IV. jezičnu gimnaziju, gdje dodatno učim francuski jezik u školi stranih jezika „Alliance“. Nakon završetka srednjoškolskog obrazovanja te položene mature, na kojoj sam položila ispite više razine iz hrvatskog jezika, engleskog jezika i matematike te izborni predmet biologiju, upisala sam Veterinarski fakultet akademske 2014./2015. godine te sam na petoj godini studija odabrala smjer Veterinarsko javno zdravstvo. Stručnu praksu odradila sam u veterinarskoj stanici specijaliziranoj za malu praksu u Zaprešiću, gdje sam nakon odrade, otišla na dodatnu stručnu praksu u Olligniesu u Belgiji i u Darmstadtu u Njemačkoj. Engleski jezik govorim na razini C1, francuski na razini B1, a talijanski na razini A1. Od nagrada i priznanja napomenla bih Rektorovu nagradu dobivenu 2018. godine. Što se tiče ostalih interesa i aktivnosti bila sam član studentskog vijeća Fakulteta (2015. - 2019.), predstavnik studenata (2015. - 2017.), član vijeća Sveučilišta u Zagrebu (2017. - 2019.), urednik časopisa za novine „Veterinar“ (2016. - 2018.), studentski pravobranitelj (2017. - 2021.) te kapetan odbojkaške ekipe za Veterinarski fakultet (2015.-2021.).