

UTJECAJ NAMETNIKA RODA MYXOBOLUS NA ZDRAVSTVENO STANJE SREBRNOG KARASA (*Carassius gibelio* Bloch, 1782) U OTVORENIM VODAMA

Huskanović, Lana

Master's thesis / Diplomski rad

2021

Degree Grantor / Ustanova koja je dodijelila akademski / stručni stupanj: **University of Zagreb, Faculty of Veterinary Medicine / Sveučilište u Zagrebu, Veterinarski fakultet**

Permanent link / Trajna poveznica: <https://um.nsk.hr/um:nbn:hr:178:492192>

Rights / Prava: [In copyright](#) / [Zaštićeno autorskim pravom.](#)

Download date / Datum preuzimanja: **2025-03-15**



Repository / Repozitorij:

[Repository of Faculty of Veterinary Medicine -
Repository of PHD, master's thesis](#)



SVEUČILIŠTE U ZAGREBU
VETERINARSKI FAKULTET

LANA HUSKANović

UTJECAJ NAMETNIKA RODA *MYXOBOLUS* NA ZDRAVSTVENO STANJE
SREBRNOG KARASA (*Carassius gibelio* Bloch, 1782)
U OTVORENIM VODAMA

Diplomski rad

Zagreb, 2021.

Zavod za biologiju i patologiju riba i pčela

Veterinarski fakultet Sveučilišta u Zagrebu

Predstojnik: Izv. prof. dr. sc. Emil Gjurčević

Mentori: Doc. dr. sc. Krešimir Matanović

Izv. prof. dr. sc. Emil Gjurčević

Članovi Povjerenstva za obranu diplomskog rada:

- 1. Prof. dr. sc. Snježana Kužir**
- 2. Izv. prof. dr. sc. Emil Gjurčević**
- 3. Doc. dr. sc. Krešimir Matanović**
- 4. Doc. dr. sc. Franjo Martinković (zamjena)**

ZAHVALA

Srdačno se zahvaljujem mentorima doc. dr. sc. Krešimiru Matanoviću i izv. prof. dr. sc. Emilu Gjurčeviću na strpljenju, potpori i savjetima te velikoj pomoći u pisanju ovog diplomskog rada. Također, veliko hvala cijeloj mojoj obitelji te prijateljima i kolegama na iskazanoj potpori tijekom studija.

POPIS PRILOGA

SLIKE

Slika 1. Srebrni karas (*Carassius gibelio*), ženka i mužjak; (E. Gjurčević).

Slika 2. Rijeka Ilova; (K. Matanović).

Slika 3. Rijeka Vučica; (K. Matanović).

Slika 4. Srebrni karas (*Carassius gibelio*) invadiran nametnikom *Myxobolus* sp. a) Na slici je jasno uočljivo uzdignuće kože u području leđa, između glave i leđne peraje. b) Zahvaćeno područje kože i mišićja ispunjeno je bjelkastim sadržajem; (E. Gjurčević).

Slika 5. Spore nametnika *Myxobolus* sp. izdvojene iz aksijalnog mišićja srebrnog karasa (*Carassius gibelio*) (a) i (b) fazni kontrast. Na pojedinim sporama treba uočiti ispružene polarne niti; (E. Gjurčević).

Slika 6. Histološki prikaz pseudociste nametnika *Myxobolus* sp. u aksijalnom mišićju srebrnog karasa (*Carassius gibelio*). a) Pseudocista ispunjena brojnim sporama u različitom stadiju razvoja utisnuta između mišićnih vlakana (Mallory). b) Segmentalna nekroza pojedinih mišićnih vlakana smještenih na periferiji pseudociste (HE). c) Mišićna vlakna okružuju brojne spore. Neka od mišićnih vlakana su atrofična (PAS); (E. Gjurčević).

TABLICE

Tablica 1. Morfološka obilježja i morfometrijske vrijednosti spora nametnika *Myxobolus* sp. izdvojenih iz aksijalnog mišićja.

Tablica 2. Prikaz morfometrijskih vrijednosti spora nametnika *M. lentisuturalis* izdvojenih iz srebrnog karasa (*Carassius gibelio*) i zlatnog karasa (*Carassius auratus*) prema različitim autorima.

SADRŽAJ

1. UVOD	1
2. PREGLED REZULTATA DOSADAŠNJIH ISTRAŽIVANJA	2
2.1. <i>Myxobolus lentisuturalis</i> Dyková, Fiala i Nie, 2002	2
2.2. Srebrni karas (<i>Carassius gibelio</i>)	3
3. MATERIJALI I METODE	5
3.1. Podrijetlo uzoraka	5
3.2. Procjena zdravstvenog stanja i determinacija vrste	5
4. REZULTATI	7
5. RASPRAVA	13
6. ZAKLJUČCI	15
7. LITERATURA	16
8. SAŽETAK	18
9. SUMMARY	19
10. ŽIVOTOPIS	20

1. UVOD

Nametnici roda *Myxobolus* višestanični su organizmi iz koljena Cnidaria, razred Myxosporea. Imaju složen razvojni ciklus u kojem koriste dva domaćina, od kojih je jedan riba (FIALA i sur., 2015.). U srebrnog karasa opisane su brojne vrste, među kojima treba izdvojiti vrstu *Myxobolus lentisuturalis* Dyková, Fiala i Nie, 2002. Kao prvog domaćina *M. lentisuturalis* koristi maločetinaša *Branchiura sowerbyi* (CAFFARA i sur., 2009.), a kao drugog određene slatkovodne ribe iz roda *Carassius*, srebrnog karasa (*Carassius gibelio*) (DYKOVÁ i sur., 2002.) i zlatnog karasa (*Carassius auratus*) (CAFFARA i sur., 2009.) (eng. *stenoxenic species*). U ribama parazitira u aksijalnom mišićju, unutar mišićnih vlakana (tzv. histozoični nametnik). Tu stvara spore i uzrokuje značajne patološke promjene (DYKOVÁ i sur., 2002.; CAFFARA i sur., 2009.). Kada iz riba izlučene spore invadiraju maločetinaša, u njemu se razvijaju u aktinospore, koje mogu invadirati ribu.

Radi procjene utjecaja nametnika roda *Myxobolus* na zdravstvenog stanja populacije srebrnog karasa u otvorenim vodama, u diplomskom radu bit će obrađeni nalazi dobiveni tijekom ribolova radi znanstvenog ili stručnog istraživanja, izrade planova upravljanja, provođenja programa praćenja stanja ribljeg fonda te provođenja nastavnih programa u ribolovnim vodama na ribolovnom području Sava, u ribolovnoj zoni obuhvaćenoj administrativnim granicama općine Jasenovac i ribolovnoj zoni obuhvaćenoj administrativnim granicama grada Kutine i na dijelu jezera Pakra 2 koji se nalazi unutar administrativnih granica općine Lipovljani, te u ribolovnim vodama na ribolovnom području Drava-Dunav, u ribolovnoj zoni obuhvaćenoj administrativnim granicama grada Našica.

Radi determinacije vrste izdvojenih nametnika roda *Myxobolus*, iz dobivenih nalaza bit će detaljno opisana morfološka obilježja i utvrđene morfometrijske vrijednosti spora te određen položaj plazmodija u domaćinu. Nadalje, u diplomskom radu bit će detaljno opisane i posljedično invaziji nastale histopatološke promjene.

Cilj istraživanja je na osnovi dobivenih rezultata prosuditi utjecaj nametnika roda *Myxobolus* na zdravstveno stanje populacije srebrnog karasa u otvorenim vodama.

2. PREGLED REZULTATA DOSADAŠNJIH ISTRAŽIVANJA

Nametnici roda *Myxobolus* su višestanični organizmi iz koljena Cnidaria, razred Myxosporea.

Sistematski položaj nametnika roda *Myxobolus* prema FIALA i sur. (2015.):

KOLJENO: CNIDARIA

NEKLASIFICIRANO POTKOLJENO: MYXOZOA

RAZRED: MYXOSPOREA

RED: BIVALVULIDA

PORODICA: MYXOBOLIDAE

ROD: *Myxobolus*

Među brojnim vrstama roda *Myxobolus* koje parazitiraju u srebrnom karasu, svakako treba istaknuti vrstu *Myxobolus lentisuturalis* Dyková, Fiala i Nie, 2002.

2.1. *Myxobolus lentisuturalis* Dyková, Fiala i Nie, 2002

Myxobolus lentisuturalis ima složen razvojni ciklus u kojem kao jednog domaćina koristi maločetinaša *Branchiura sowerbyi* (CAFFARA i sur., 2009.), a kao drugog određene slatkovodne ribe iz roda *Carassius*, srebrnog karasa (*Carassius gibelio*) (DYKOVÁ i sur., 2002.) i zlatnog karasa (*Carassius auratus*) (CAFFARA i sur., 2009.) (eng. *stenoxenic species*). Utvrđen je u srebrnog karasa u Kini (DYKOVÁ i sur., 2002.) i zlatnog karasa u Italiji i Kini (CAFFARA i sur., 2009.; WANG i sur., 2019.).

U ribama parazitira u aksijalnom mišićju, unutar mišićnih vlakana (tzv. histozoični nametnik). Ovdje stvara spore i uzrokuje značajne patološke promjene (DYKOVÁ i sur., 2002.; CAFFARA i sur., 2009.). Kada iz riba izlučene spore invadiraju maločetinaša, u njemu se razvijaju u aktinospore, koje mogu invadirati ribu.

Spore *M. lentisuturalis* su elipsoidne, uniformnog izgleda, bez mukozne ovojnice i jasno izražene suturalne linije (DYKOVÁ i sur., 2002.; CAFFARA i sur., 2009.; WANG i sur., 2019.). Prema DYKOVÁ i sur. (2002.) veličina spora izdvojenih iz aksijalnog mišićja srebrnog

karasa iznosi 11,8 (11,2 – 12,4) x 7,6 (7,2 – 8,4) x 5,2 μm . Slične morfometrijske vrijednosti navode i WANG i sur. (2019.) za spore izdvojene iz žučnog mjehura zlatnog karasa. Nasuprot tomu, spore izdvojene iz aksijalnog mišićja zlatnog karasa neznatno su manje (CAFFARA i sur., 2009.). Polarne kapsule su simetrične i kruškolikog oblika, a podužna os kapsula paralelna je s podužnom osi spore. U sporama izdvojenim iz aksijalnog mišićja srebrnog karasa polarne kapsule su veličine 4,2 (4,0 – 4,4) x 2,5 (2,0 – 2,8) (DYKOVÁ i sur., 2002.), a u sporama izdvojenim iz aksijalnog mišićja zlatnog karasa polarne kapsule su 3,7 (3,0 – 4,5) x 2,2 (2,0 – 3,0) μm (CAFFARA i sur., 2009.). Udaljenost između vrhova polarnih kapsula kod spora izdvojenih iz srebrnog karasa iznosi od 2,4 do 2,5 (DYKOVÁ i sur., 2002.), a kod spora izdvojenih iz zlatnog karasa od 1,5 do 2 μm (CAFFARA i sur., 2009.). Unutar polarnih kapsula smješteni polarni filamenti namotani su u 4 ili 5 zavoja (DYKOVÁ i sur., 2002.; CAFFARA i sur., 2009.).

2.2. Srebrni karas (*Carassius gibelio*)

Srebrni karas (*Carassius gibelio*) jedna je od više morfološki sličnih vrsta iz roda *Carassius* čiji je taksonomski status i podrijetlo temelj rasprava brojnih znanstvenika. KOTTELAT i FREYHOF (2007.) smatraju da se radi o zasebnoj vrsti, opisanoj u nekadašnjoj Pruskoj pod nazivom *Cyprinus gibelio* BLOCH, 1782. Drugi autori mišljenja su da je srebrni karas zapravo podvrsta zlatnog karasa za koju predlažu naziv *Carassius auratus gibelio* te smatraju da je podrijetlom s Dalekog istoka, što potkrepljuju rezultatima usporedbe parazitofaune srebrnog karasa u Europi i Aziji (MOLNAR i sur., 2018.). I rezultati genetskih analiza (KALOUS i sur., 2012.) ukazuju da je srebrni karas srodniji zlatnom karasu, nego karasu (*Carassius carassius*).

U Mađarsku je srebrni karas unesen iz Bugarske 1954. godine radi uzgoja u ribnjacima, a iste godine nađen je u mađarskom dijelu Dunava (TOTH i sur., 2000.). U Hrvatskoj je prvi put zabilježen u ribnjacima u okolici Osijeka 60-ih godina prošlog stoljeća (PLANČIĆ, 1967.) i dalje proširen, najvjerojatnije trgovinom živom ribom. Interesantno je da se taj nalaz otprilike podudara s unosom mlađa bijelog glavaša i bijelog amura iz Mađarske 1966. godine (FIJAN i VOJTA, 1969.).

Srebrni karas hrani se planktonom, beskralješnjacima dna, biljnim materijalom i detritusom (KOTTELAT i FREYHOF, 2007.). U prirodi se mogu naći triploidne populacije, sastavljene pretežito od ženki koje se razmnožavaju ginogenezom i diploidne, sastavljene od

mužjaka i ženki (slika 1.). Srebrni karas invazivna je vrsta koja prehranom konkuriira zavičajnim vrstama riba i jedan je od razloga smanjenja njihovih populacija (TOTH i sur., 2000.).



Slika 1. Srebrni karas (*Carassius gibelio*), ženka i mužjak; (E. Gjurčević).

3. MATERIJALI I METODE

3.1. Podrijetlo uzoraka

U diplomskom radu prikazan je nalaz nametnika *M. lentisuturalis* u srebrnih karasa podrijetlom iz otvorenih voda u Republici Hrvatskoj. Srebrni karasi su prikupljeni prethodnih godina (2018., 2019. i 2020.) u sklopu ribolova radi znanstvenog ili stručnog istraživanja, izrade planova upravljanja, provođenja programa praćenja stanja ribljeg fonda te provođenja nastavnih programa u ribolovnim vodama na ribolovnom području Sava, u ribolovnoj zoni obuhvaćenoj administrativnim granicama općine Jasenovac i ribolovnoj zoni obuhvaćenoj administrativnim granicama grada Kutine i na dijelu jezera Pakra 2 koji se nalazi unutar administrativnih granica općine Lipovljani, te u ribolovnim vodama na ribolovnom području Drava-Dunav, u ribolovnoj zoni obuhvaćenoj administrativnim granicama grada Našica. Znanstveno-nastavni ribolov na navedenim vodama obavili su, elektroagregatom i mrežama za lov ribe s obale i iz plovila, djelatnici Zavoda za biologiju i patologiju riba i pčela Veterinarskog fakulteta. U ribolovnim vodama na ribolovnom području Sava, u ribolovnoj zoni obuhvaćenoj administrativnim granicama općine Jasenovac ukupno je ulovljeno 5 srebrnih karasa, dužine tijela od 16 do 26 cm i prosječne tjelesne mase 250 g. Dužina tijela mjerena je od vrha glave do stražnjeg ruba repne peraje (eng. *total length*, TL). U ribolovnim vodama na ribolovnom području Sava, u ribolovnoj zoni obuhvaćenoj administrativnim granicama grada Kutine ukupno je ulovljeno 9 srebrnih karasa različitih uzrasnih kategorija, dužine tijela od 7 do 24 cm i prosječne tjelesne mase 75 g. U ribolovnim vodama na ribolovnom području Drava-Dunav, u ribolovnoj zoni obuhvaćenoj administrativnim granicama grada Našica ukupno je ulovljeno 85 primjeraka dužine tijela od 6 do 16 cm i prosječne tjelesne mase 24 g.

3.2. Procjena zdravstvenog stanja i determinacija vrste

Za potrebe procjene zdravstvenog stanja ihtiofaune ribolovnih voda, svi ulovljeni primjerci dopremljeni su u Laboratorij za bolesti riba. Uz opću pretragu, mikroskopsku pretragu kože i škrge te razudbu, u pregled zdravstvenog stanja su po potrebi uključene i dodatne laboratorijske pretrage: virološka i bakteriološka. Radi utvrđivanja prisutnosti nametnika roda

Myxobolus pripremljeni su i svježi preparati aksijalnog mišićja i unutarnjih organa. Svježi preparati kože, škrge, aksijalnog mišićja i unutarnjih organa promatrani su mikroskopom Olympus BX41 pod povećanjem od 10 do 1000 puta. U preparatima aksijalnog mišićja utvrđene spore nametnika roda *Myxobolus* fotografirane su radi kasnije determinacije vrste. Spore nametnika mjerene su pomoću digitalne kamere Olympus DP12 i softvera Cell B (Soft Imaging System). Prema uputama za determinaciju vrste (LOM i ARTHUR, 1989.; LOM i DYKOVÁ, 1992.) korištena su morfološka obilježja i morfometrijske vrijednosti izdvojenih spora. Radi precizne lokalizacije nametnika u domaćinu i procjene njegovog utjecaja na zdravstveno stanje domaćina, uzorci aksijalnog mišićja invadiranih primjeraka fiksirani su u 10%-tnom puferiranom formalinu, uklopljeni u parafin i izrezani na 5 µm debele rezove. Histološki rezovi bojani su hematoksilin-eozinom (HE), periodičnom kiselinom Schiff (PAS) i Mallory metodom.

Na kraju ovog poglavlja valja istaknuti da je u cijelom diplomskom radu radi ujednačavanja terminologije korišten termin aksijalno mišićje. Nadalje, radi lakše determinacije vrste u diplomskom radu korištena su i morfološka obilježja te morfometrijske vrijednosti spora *Myxobolus* sp. izdvojenih iz aksijalnog mišićja srebrnog karasa podrijetlom iz uzgoja.

4. REZULTATI

U srebrnih karasa podrijetlom s ribolovnog područja Sava i ribolovnog područja Drava-Dunav, ulovljenih u sklopu ribolova provedenog radi znanstvenog ili stručnog istraživanja, izrade planova upravljanja, provođenja programa praćenja stanja ribljeg fonda te provođenja nastavnih programa, utvrđena je invazija nametnikom roda *Myxobolus*. Od ukupno 99 srebrnih karasa prikupljenih u istraživanim ribolovnim vodama na oba ribolovna područja, spore nametnika *Myxobolus* sp. izdvojene su samo iz tri primjerka, jednog podrijetlom iz ribolovne vode rijeka Ilova (ribolovno područje Sava) (slika 2.) i dva podrijetlom iz ribolovne vode rijeka Vučica (ribolovno područje Drava-Dunav) (slika 3.).



Slika 2. Rijeka Ilova; (K. Matanović).



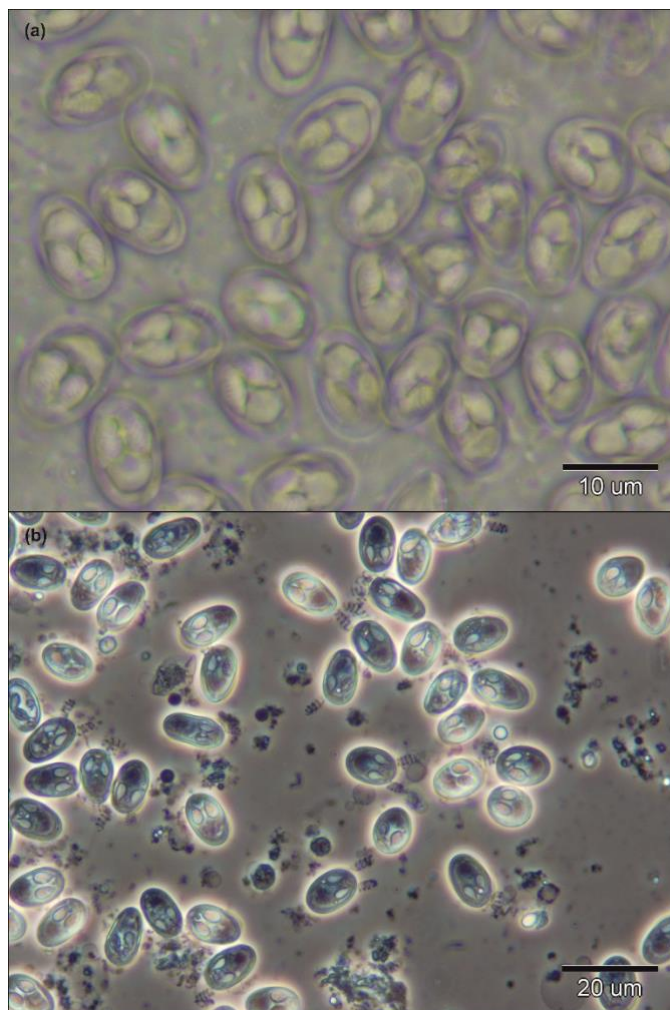
Slika 3. Rijeka Vučica; (K. Matanović).

Kliničkim pregledom invadiranih primjeraka uočena su uzdignuća kože smještena obostrano u području leđa, između glave i leđne peraje. Kod jednog je primjerka na uzdignuću kože nastao čir iz kojeg izlazi bjelkasti sadržaj (slika 4.). Kod invadiranih primjeraka nisu uočene promjene u ponašanju.



Slika 4. Srebrni karas (*Carassius gibelio*) invadiran nametnikom *Myxobolus* sp. a) Na slici je jasno uočljivo uzdignuće kože u području leđa, između glave i leđne peraje. b) Zahvaćeno područje kože i mišićja ispunjeno je bjelkastim sadržajem; (E. Gjurčević).

Mikroskopskom pretragom svježih preparata aksijalnog mišićja vidljive su spore nametnika *Myxobolus* sp. (slika 5.). Morfološka obilježja i morfometrijske vrijednosti izdvojenih spora prikazuje tablica 1.

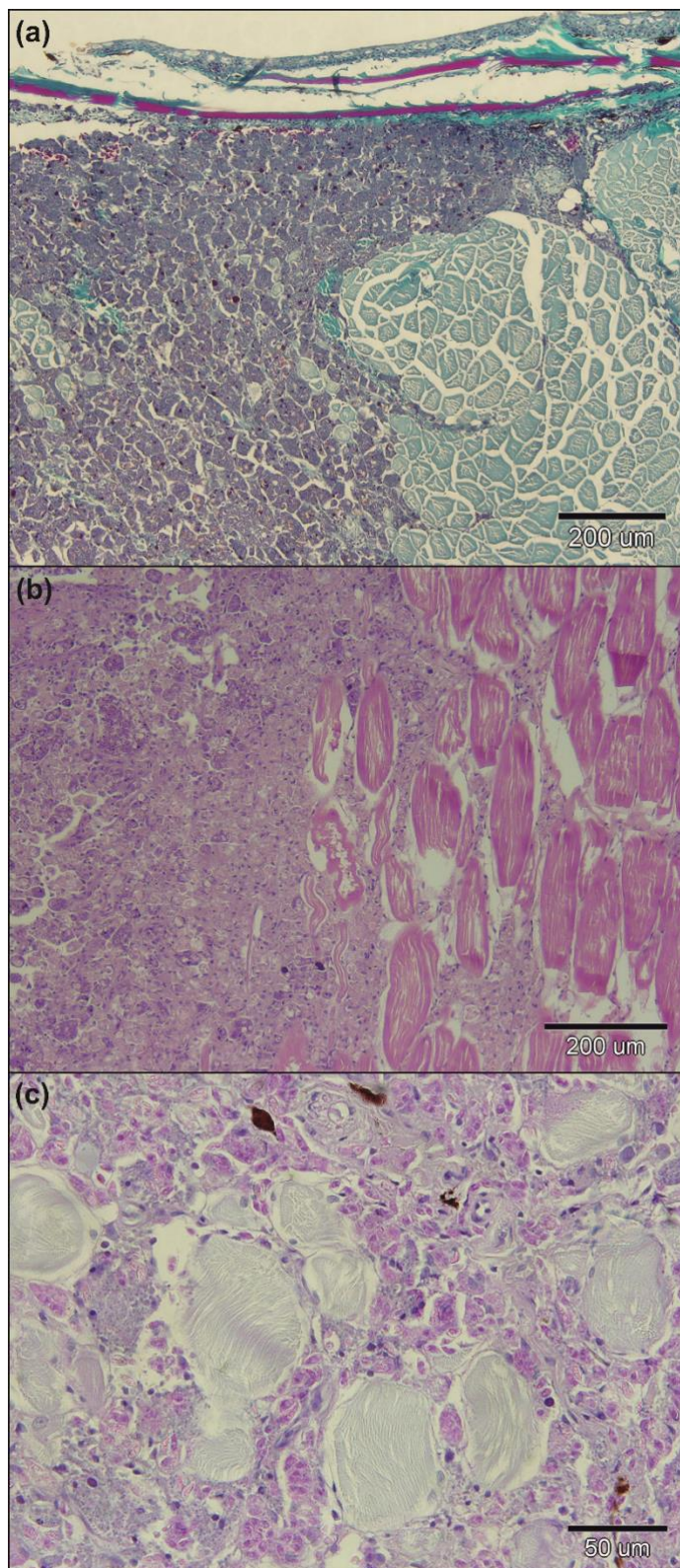


Slika 5. Spore nametnika *Myxobolus* sp. izdvojene iz aksijalnog mišićja srebrnog karasa (*Carassius gibelio*) (a) i (b) fazni kontrast. Na pojedinim sporama treba uočiti ispružene polarne niti; (E. Gjurčević).

Tablica 1. Morfološka obilježja i morfometrijske vrijednosti spora nametnika *Myxobolus* sp. izdvojenih iz aksijalnog mišićja.

	Opis; srednja vrijednost (granične vrijednosti) u μm
Spora	Elipsoidnog oblika, uniformnog izgleda, bez mukozne ovojnice; dužina 11,96 (11,28 – 12,46), širina 7,84 (7,43 – 8,34), debljina 5,2 (5,03 – 5,35)
Suturalna linija	Slabo izražena
Polarne kapsule	Simetrične, krušolikog oblika, podužna os kapsule paralelna s podužnom osi spore, dužina 4,22 (4,01 – 4,54), širina 2,45 (2,20 – 2,80), udaljenost između vrhova 2,53 (2,23 – 2,77)
Polarni filamenti	Namotani u 4 zavoja

Mikroskopskim pregledom histoloških preparata jasno se uočava pseudociste nametnika *Myxobolus* sp. (slika 6. a) Unutar pseudociste može se uočiti plazmodije nametnika koji su smješteni u mišićnim vlaknima i ispunjeni brojnim sporama u razvoju. Sazrijevanje spora prati povećanje plazmodija, pa kako raste plazmodij, dolazi do oštećenja zahvaćenog mišićnog vlakna i oslobađanja spora u okolno tkivo. To za posljedicu ima potpuno razaranje okolnog tkiva (slika 6. b). U zahvaćenom području jasno su vidljive brojne spore u različitom stadiju razvoja, nakupljanje mononuklearnih stanica (makrofaga i limfocita), a mjestimično i krvarenja. Zbog povećanog pritiska pseudociste na okolna mišićna vlakna vrlo često nastaje njihova atrofija (kompresivna atrofija) (slika 6. c). U zahvaćenom segmentu vidljivo je i oštećenje kože. Kod jednog invadiranog srebrnog karasa, na pojedinim mjestima u zahvaćenom području oslobođene spore okružuje nakupina epiteloidnih stanica bez izražene vezivno-tkivne demarkacije.



Slika 6. Histološki prikaz pseudociste nametnika *Myxobolus* sp. u aksijalnom mišićju srebrnog karasa (*Carassius gibelio*). a) Pseudocista ispunjena brojnim sporama u različitom stadiju razvoja utisnuta između mišićnih vlakana (Mallory). b) Segmentalna nekroza pojedinih mišićnih vlakana smještenih na periferiji pseudociste (HE). c) Mišićna vlakna okružuju brojne spore. Neka od mišićnih vlakana su atrofična (PAS); (E. Gjurčević).

Na osnovi morfoloških obilježja i morfometrijskih vrijednosti izdvojenih spora te položaja plazmodija u domaćinu, vrsta je determinirana kao *Myxobolus lentisuturalis* Dyková, Fiala i Nie, 2002 (tablica 2.).

Tablica 2. Prikaz morfometrijskih vrijednosti spora nametnika *M. lentisuturalis* izdvojenih iz srebrnog karasa (*Carassius gibelio*) i zlatnog karasa (*Carassius auratus*) prema različitim autorima.

	DYKOVÁ i sur., (2002.)	CAFFARA i sur., (2009.)	WANG i sur., (2019.)	Ovo istraživanje
Domaćin	Srebrni karas	Zlatni karas	Zlatni karas	Srebrni karas
Lokacija	Aksijalno mišićje	Aksijalno mišićje	Žučni mjehur	Aksijalno mišićje
Podrijetlo	Kina	Italija	Kina	Hrvatska
Dužina	11,8 (11,2 – 12,4)	10,5 (9,0 – 11,0)	11,9 (10,4 – 12,9)	11,96 (11,28 – 12,46)
Širina	7,6 (7,2 – 8,4)	6,6 (6,0 – 7,0)	7,3 (6,4 – 7,9)	7,84 (7,43 – 8,34)
Debljina	5,2	3,9 (3,0 – 5,0)	-	5,2 (5,03 – 5,35)
Dužina polarne kapsule	4,2 (4,0 – 4,4)	3,7 (3,0 – 4,5)	4,1 (3,4 – 5,0)	4,22 (4,01 – 4,54)
Širina polarne kapsule	2,5 (2,0 – 2,8)	2,2 (2,0 – 3,0)	2,4 (1,8 – 2,8)	2,45 (2,20 – 2,80)
Udaljenost između vrhova polarnih kapsula	2,4 – 2,8	1,5 – 2		2,53 (2,23 – 2,77)

5. RASPRAVA

Radi istraživanja utjecaja nametnika roda *Myxobolus* na zdravstveno stanje populacije srebrnog karasa u otvorenim vodama, u diplomskom radu obrađeni su nalazi dobiveni tijekom ribolova radi znanstvenog ili stručnog istraživanja, izrade planova upravljanja, provođenja programa praćenja stanja ribljeg fonda te provođenja nastavnih programa u ribolovnim vodama na ribolovnom području Sava, u ribolovnoj zoni obuhvaćenoj administrativnim granicama općine Jasenovac i ribolovnoj zoni obuhvaćenoj administrativnim granicama grada Kutine i na dijelu jezera Pakra 2 koji se nalazi unutar administrativnih granica općine Lipovljani, te u ribolovnim vodama na ribolovnom području Drava-Dunav, u ribolovnoj zoni obuhvaćenoj administrativnim granicama grada Našica. Od ukupno 99 srebrnih karasa prikupljenih na istraživanim ribolovnim vodama, spore nametnika *Myxobolus* sp. izdvojene su samo iz tri primjerka s klinički vidljivim uzdignućem kože u području leđa, između glave i leđne peraje. Takav nalaz kod slatkovodnih riba iz roda *Carassius*, srebrnog karasa i zlatnog karasa, invadiranih vrstom *M. lentisuturalis*, opisali su DYKOVÁ i sur. (2002.) i CAFFARA i sur. (2009.).

Radi determinacije vrste u ovom su istraživanju detaljno analizirane morfometrijske vrijednosti i morfološka obilježja izdvojenih spora *Myxobolus* sp. Nadalje, precizno je određen smještaj nametnika u domaćinu, a dobiveni rezultati uspoređeni su s rezultatima istraživanja *M. lentisuturalis* drugih autora (DYKOVÁ i sur., 2002.; CAFFARA i sur., 2009.; WANG i sur., 2019.). Morfološka obilježja spora *M. lentisuturalis* koje su utvrdili navedeni autori u skladu su s rezultatima dobivenim u ovom istraživanju. Nasuprot tomu, morfometrijske vrijednosti koje opisuju navedeni autori međusobno se razlikuju. Općenito, morfometrijske vrijednosti spora *M. lentisuturalis* iz aksijalnog mišićja srebrnog karasa (DYKOVÁ i sur., 2002.) neznatno su veće od spora izdvojenih iz aksijalnog mišićja zlatnog karasa (CAFFARA i sur., 2009.). To je u skladu s rezultatima dobivenim u ovom istraživanju. Tako su npr. spore *M. lentisuturalis* izdvojene iz srebrnog karasa podrijetlom iz Kine debljine 5,2 μm , a udaljenost između vrhova polarnih kapsula iznosi 2,4 – 2,8 μm (DYKOVÁ i sur., 2002.), dok su spore iz zlatnog karasa podrijetlom iz Italije debljine 3,9 (3,0 – 5,0) μm , a udaljenost između vrhova polarnih kapsula iznosi 1,5 – 2 μm (CAFFARA i sur., 2009.).

Mikroskopskim pregledom histoloških preparata aksijalnog mišićja utvrđene su pseudociste nametnika *Myxobolus* sp., unutar kojih se može uočiti plazmodije smještene u mišićnim vlaknima i ispunjene brojnim sporama. Sazrijevanje spora prati povećanje plazmodija što rezultira oštećenjem zahvaćenog mišićnog vlakana (segmentalna nekroza) i oslobađanjem spora u okolno tkivo, a posljedično tomu dolazi i do razaranja okolnog tkiva. Dobiveni nalaz u skladu je s rezultatima istraživanja *M. lentisuturalis* drugih autora. Tako su plazmodije *M. lentisuturalis* unutar mišićnih vlakana aksijalnog mišićja u srebrnog karasa opisali DYKOVÁ i sur. (2002.), a u zlatnog karasa, CAFFARA i sur. (2009.). I prema navedenim autorima (DYKOVÁ i sur., 2002.; CAFFARA i sur., 2009.) invazija nametnikom *M. lentisuturalis* uzrokuje oštećenje ne samo zahvaćenog mišićnog vlakna, nego i okolnog tkiva. Tako se npr. u okolnom području može uočiti kompresivna atrofija mišićnih vlakana, nakupljanje mononuklearnih stanica (makrofaga i limfocita), krvarenje, a pri jačoj invaziji prisutno je i oštećenje kože. Slične i slabije izražene promjene u okolnom tkivu navode i prije navedeni autori (DYKOVÁ i sur., 2002.; CAFFARA i sur., 2009.). U zahvaćenom području mogu se uočiti i nakupine spora okružene epiteloidnim stanicama formirajući karakteristične granulome bez centralno prisutne nekroze i izražene vezivno-tkivne demarkacije. Histološki nalaz granuloma ovdje svakako ima poseban značaj. Granulome s centralno prisutnom nekrozom u zlatnih karasa invadiranih nametnikom *M. lentisuturalis* opisuju CAFFARA i sur. (2009.). Razumljivo je da histopatološke promjene opisane u ovom istraživanju predstavljaju ulazna vrata za sekundarne bakterijske infekcije što pri jačoj invaziji nametnikom *M. lentisuturalis* može prouzročiti uginuće ribe.

6. ZAKLJUČCI

U ovom istraživanju, a na osnovi morfoloških obilježja i morfometrijskih vrijednosti iz srebrnih karasa izdvojenih spora, te položaja plazmodija u domaćinu, vrsta je determinirana kao *Myxobolus lentisuturalis* Dyková, Fiala i Nie, 2002.

Prema dosadašnjim saznanjima ovo je prvi nalaz nametnika *M. lentisuturalis* u srebrnog karasa u Europi.

Histopatološke promjene opisane u ovom istraživanju mogu predstavljati ulazna vrata za sekundarne bakterijske infekcije.

Jača invazija nametnikom *M. lentisuturalis* može prouzročiti uginuće ribe.

7. LITERATURA

CAFFARA, M., E. RAIMONDI, D. FLORIO, F. MARCER, F. QUAGLIO, M.L. FIORAVANTI (2009): The life cycle of *Myxobolus lentisuturalis* (Myxozoa: Myxobolidae), from goldfish (*Carassius auratus auratus*), involves a Raabeia-type actinospore. *Folia Parasitol.* 56, 6–12.

DYKOVÁ, I., I. FIALA, P. NIE (2002): *Myxobolus lentisuturalis* sp. n. (Myxozoa: Myxobolidae), a new muscle-infecting species from the Prussian carp, *Carassius gibelio* from China. *Folia Parasitol.* 49, 253–258.

FIALA, I., P. BARTOŠOVÁ-SOJKOVÁ, C. M. WHIPPS (2015): Classification and phylogenetics of Myxozoa. In: *Myxozoan Evolution, Ecology and Development*. (B. OKAMURA, A. GRUHL, J. L. BARTHOLOMEW, Eds.), Springer International Publishing Switzerland. pp. 85-110.

FIJAN, N., J. VOJTA (1969): Prvo mriještenje bijelog tolstolobika i bijelog amura na Ribnjačarstvu Končanica. *Ribarstvo* 24, 124-125.

KALOUS, L., J. BOHLEN, K. RYLKOVÁ, M. PETRTÝL (2012): Hidden diversity within the Prussian carp and designation of a neotype for *Carassius gibelio* (Teleostei: Cyprinidae). *Ichthyol. Explor. Freshwaters* 23, 11-18.

KOTELLAT, M., J. FREYHOF (2007): *Handbook of European Freshwater Fishes*. Kottelat, Cornet, Switzerland and Freyhof, Berlin.

LOM, J., I. DYKOVÁ (1992): *Protozoan parasites of fishes: Developments in aquaculture and fisheries science*, Vol. 26. Elsevier. Amsterdam.

LOM, J., J. R. ARTHUR (1989): A guideline for the preparation of species description in Myxosporidia. *J. Fish Dis.* 12, 151–156.

MOLNÁR, K., K. NYESTE, CS. SZÉKELY (2018): Parasitology is a tool for identifying the original biotope of the gibel carp (*Carassius auratus gibelio* Berg, 1932). *Pisces Hung.* 12, 87–94.

PLANČIĆ, J. (1967): Srebrenasti karas - *Carassius auratus gibelio* Bloch - nova vrsta naše ihtiofaune. Ribarstvo 22, 155-156.

TOTH, B., L. VÁRADI, E. VÁRKONYI, A. HIDAS (2000): Silver crucian carp (*Carassius auratus gibelio* BLOCH) in the Danube river basin. Tiscia monograph series 42, 61–65.

WANG, M., Z. YUANJUN, Y. CHENGZHONG (2019): The impacts of geographic and host species isolation on population divergence of *Myxobolus lentisuturalis*. Parasitol. Res. 118, 1061-1066.

8. SAŽETAK

UTJECAJ NAMETNIKA RODA *MYXOBOLUS* NA ZDRAVSTVENO STANJE SREBRNOG KARASA (*Carassius gibelio* Bloch, 1782) U OTVORENIM VODAMA

U diplomskom radu prikazan je utjecaj nametnika roda *Myxobolus* na zdravstveno stanje srebrnog karasa (*Carassius gibelio*) u otvorenim vodama u Republici Hrvatskoj. Među brojnim vrsta koje parazitiraju u srebrnom karasu svakako treba izdvojiti *Myxobolus lentisuturalis* Dyková, Fiala i Nie, 2002. *M. lentisuturalis* parazitira u aksijalnom mišićju i uzrokuje brojne histopatološke promjene.

Ključne riječi: srebrni karas, *Carassius gibelio*, *Myxobolus* sp.

9. SUMMARY

AN IMPACT OF PARASITES FROM THE GENUS *Myxobolus* ON THE HEALTH STATUS OF GIBEL CARP (*Carassius gibelio* Bloch, 1782) IN OPEN WATERS

In this work, an overview of an impact of parasites from the genus *Myxobolus* on the health status of gibel carp (*Carassius gibelio*) in open waters in Croatia is given. Among the numerous species parasitizing on gibel carp, *Myxobolus lentisuturalis* Dyková, Fiala i Nie, 2002 deserves a special attention. *M. lentisuturalis* parasitizes in axial muscles causing a number of histopathological changes.

Key words: gibel carp, *Carassius gibelio*, *Myxobolus* sp.

10. ŽIVOTOPIS

Rođena sam 09.04.1993. u Zagrebu. Završila sam Veterinarsku školu u Zagrebu i 2012. godine upisala Veterinarski fakultet Sveučilišta u Zagrebu. Na drugoj godini priključila sam se veterinarskoj sportskoj sekciji te sam sudjelovala na brojnim sportskim natjecanjima. Paralelno uz studij radila sam brojne studentske poslove kao što su promocije veterinarskih hrana za pse, rad u administraciji, te dugogodišnji rad u Pet Centru. Također sam duže vrijeme volontirala u veterinarskoj ambulanti. U slobodno vrijeme bavim se golubarstvom.