

KIRURŠKE BOLESTI KOKSOFEMORALNOG ZGLOBA U PASA

Majstorović, Stefan

Master's thesis / Diplomski rad

2022

Degree Grantor / Ustanova koja je dodijelila akademski / stručni stupanj: **University of Zagreb, Faculty of Veterinary Medicine / Sveučilište u Zagrebu, Veterinarski fakultet**

Permanent link / Trajna poveznica: <https://um.nsk.hr/um:nbn:hr:178:956901>

Rights / Prava: [In copyright](#) / [Zaštićeno autorskim pravom.](#)

Download date / Datum preuzimanja: **2024-07-11**



Repository / Repozitorij:

[Repository of Faculty of Veterinary Medicine -
Repository of PHD, master's thesis](#)



**SVEUČILIŠTE U ZAGREBU
VETERINARSKI FAKULTET**

Stefan Majstorović

**KIRURŠKE BOLESTI KOKSOFEMORALNOG
ZGLOBA U PASA**

Diplomski rad

2022.

Veterinarski fakultet Sveučilišta u Zagrebu
Klinika za kirurgiju, ortopediju i oftamologiju

Predstojnik: prof. dr. sc. Boris Pirkić, dr. med. vet.

Mentor: doc. dr. sc. Marko Pećin, dr. med. vet.

Članovi povjerenstva za obranu diplomskog rada:

1. izv.prof.dr.sc. Ozren Smolec
2. doc.dr.sc. Andrija Musulin
3. doc.dr.sc. Marko Pećin (mentor)
4. prof.dr.sc. Mario Kreszinger (zamjena)

ZAHVALA

Želim zahvaliti svome mentoru doc.dr.sc. Marku Pećinu za svu pomoć, naputke i prijedloge pri izradi ovog diplomskog rada. Zahvaljujem se i svojoj djevojci Tini koja je bila uz mene i motivirala me u svakom trenutku, svojim prijateljima koji su mi uljepšali studentske dane, te naposljetku svojoj majci koja mi je sve ovo omogućila.

Popis i objašnjenje kratica korištenih u diplomskom radu

ONGF – Osteonekroza glave femura

VEGF – Vaskularni endotelijalni faktor rasta (*eng. Vascular Endothelial Growth Factor*)

DKP – Displazija kukova pasa

OFA – *eng. Orthopedic Foundation For Animals*

ROM- Opseg kretanja (*eng. Range Of Motion*)

POPIS SLIKA I TABLICA

Slika 1. Prikaz kostiju zdjelice s pripadajućim tvorbama (preuzeto iz <i>Miller's Anatomy of the Dog</i>)	4
Slika 2. Medijalna strana zdjelice s pripadajućim tvorbama (preuzeto iz <i>Miller's Anatomy of the Dog</i>)	4
Slika 3. Prikaz kostiju bočnog zgloba, lijeva strana (preuzeto iz <i>Miller's Anatomy of the Dog</i>)	5
Slika 4. Prikaz proksimalnog dijela lijeve bedrene kosti (preuzeto iz <i>Miller's Anatomy of the Dog</i>)	5
Slika 5. Prikaz luksacija i stava životinje sa luksacijom bočnog zgloba. A: Kraniodorzalna luksacija, dorzalni prikaz. B: Kraniodorzalna luksacija, lateralni prikaz. C: Stav životinje sa kraniodorzalnom luksacijom. Stražnja noga je rotirana ekternalno i aducirana. D: Kaudodorzalna luksacija, dorzalni prikaz (Preuzeto iz <i>BRINKER, PIERMATTEI, AND FLO'S HANDBOOK OF SMALL ANIMAL ORTHOPEDICS AND FRACTURE REPAIR, FIFTH EDITION</i>)	9
Slika 6. Prikaz kaudodorzalne i ventralne luksacije. E: Kaudodorzalna luksacija, lateralni prikaz. F: Ventralna luksacija, ventralni prikaz. G: Ventralna luksacija, lateralni prikaz (Preuzeto iz <i>BRINKER, PIERMATTEI, AND FLO'S HANDBOOK OF SMALL ANIMAL ORTHOPEDICS AND FRACTURE REPAIR, FIFTH EDITION</i>)	9
Slika 7. Prikaz tipova kapsularnih ruptura: Tip A, kapsula rupturira na sredini. Tip B, kapsula je avulsirala sa dorzalnog ruba acetabuluma. Tip C, kapsula je avulzirala sa vrata femura, te tvori tzv "hammock like" prepreku redukciji (Preuzeto iz <i>BRINKER, PIERMATTEI, AND FLO'S HANDBOOK OF SMALL ANIMAL ORTHOPEDICS AND FRACTURE REPAIR, FIFTH EDITION</i>)	10
Slika 8. Zatvorena redukcija kraniodorzalne luksacije (Preuzeto iz <i>BRINKER, PIERMATTEI, AND FLO'S HANDBOOK OF SMALL ANIMAL ORTHOPEDICS AND FRACTURE REPAIR, FIFTH EDITION</i>)	12
Slika 9. Prikaz kraniolateralnog reza za kraniodorzalni pristup bočnom zglobu (preuzeto iz <i>Piermattei's atlas of surgical approaches</i>)	13

Slika 10. Šavovi unutar zglobne kapsule (<i>Preuzeto iz BRINKER, PIERMATTEI, AND FLO'S HANDBOOK OF SMALL ANIMAL ORTHOPEDICS AND FRACTURE REPAIR, FIFTH EDITION</i>)	14
Slika 11. Fiksacija pomoću šavova i koštanog vijka (<i>Preuzeto iz BRINKER, PIERMATTEI, AND FLO'S HANDBOOK OF SMALL ANIMAL ORTHOPEDICS AND FRACTURE REPAIR, FIFTH EDITION</i>)	15
Slika 12. Tehnika umjetne kapsule. (<i>Preuzeto iz BRINKER, PIERMATTEI, AND FLO'S HANDBOOK OF SMALL ANIMAL ORTHOPEDICS AND FRACTURE REPAIR, FIFTH EDITION</i>)	15
Slika 13. Bušenje kroz glavu i vrat femura. (<i>Preuzeto iz BRINKER, PIERMATTEI, AND FLO'S HANDBOOK OF SMALL ANIMAL ORTHOPEDICS AND FRACTURE REPAIR, FIFTH EDITION</i>).....	16
Slika 14. Prikaz otvora za prolaz umjetnog ligamenta i otvora za prihvat preklopne igle (<i>Preuzeto iz BRINKER, PIERMATTEI, AND FLO'S HANDBOOK OF SMALL ANIMAL ORTHOPEDICS AND FRACTURE REPAIR, FIFTH EDITION</i>).....	17
Slika 15. Prikaz položaja konaca prihvaćenih za preklopnu iglu pri vraćanju zgloba u fiziološki položaj. (<i>Preuzeto iz BRINKER, PIERMATTEI, AND FLO'S HANDBOOK OF SMALL ANIMAL ORTHOPEDICS AND FRACTURE REPAIR, FIFTH EDITION</i>).....	16
Slika 16. Prikaz fiksacije parova konaca koji služe kao umjetni ligament vezan za preklopnu iglu (<i>Preuzeto iz BRINKER, PIERMATTEI, AND FLO'S HANDBOOK OF SMALL ANIMAL ORTHOPEDICS AND FRACTURE REPAIR, FIFTH EDITION</i>).....	17
Slika 17. Prikaz podjela fraktura proksimalnog femura (<i>Preuzeto iz Daly 1978.</i>).....	19
Slika 18. Prikaz proksimalnih fraktura glave femura.(<i>Preuzeto iz BRINKER, PIERMATTEI, AND FLO'S HANDBOOK OF SMALL ANIMAL ORTHOPEDICS AND FRACTURE REPAIR, FIFTH EDITION</i>)	21
Slika 19. Prikaz fiksacije pomoću lag vijka.(<i>Preuzeto iz BRINKER, PIERMATTEI, AND FLO'S HANDBOOK OF SMALL ANIMAL ORTHOPEDICS AND FRACTURE REPAIR, FIFTH EDITION</i>).....	24

Slika 20. Prikaz metoda fiksacije avulzijske frakture glave femura tipa C1. A - Fiksacija fragmenta Kirschnerovim žicama kod koje režemo okrugli ligament. B – Fiksacija kombinacijom vijka i kirschnerove žice. (Preuzeto iz BRINKER, PIERMATTEI, AND FLO’S HANDBOOK OF SMALL ANIMAL ORTHOPEDICS AND FRACTURE REPAIR, FIFTH EDITION).....	26
Slika 21. Prikaz fiksacije frakture glave femura tipa C3 pomoću lag vijka i konturirane koštane ploče. A- Prikaz položaja lag vijka i redukcije velikog trohantera. B- Prikaz lag vijka i dodatnih vijaka namijenjenih povećanju kompresije. . (Preuzeto iz BRINKER, PIERMATTEI, AND FLO’S HANDBOOK OF SMALL ANIMAL ORTHOPEDICS AND FRACTURE REPAIR, FIFTH EDITION).....	27
Slike 22-26. Prikaz rendgenskih snimaka stadija ONGF (Preuzeto iz Avascular Necrosis of the Femoral Head in Dogs - Retrospective Study, Cardoso, Rahal, Mamprim, Oliveira, Melchert, Figueroa, Mesquita 2018).....	31
Slika 27. Prikaz acetabuluma prije (A), i poslije zahvata(B), vidljiva je rotacija acetabularnog dijela zdjelice i povećanje kontaktne površine glave femura i acetabuluma (Preuzeto iz BRINKER, PIERMATTEI, AND FLO’S HANDBOOK OF SMALL ANIMAL ORTHOPEDICS AND FRACTURE REPAIR, FIFTH EDITION).....	39
Slika 28. Prikaz položaja vijaka kod zahvata produživanja vrata femura (Preuzeto iz BRINKER, PIERMATTEI, AND FLO’S HANDBOOK OF SMALL ANIMAL ORTHOPEDICS AND FRACTURE REPAIR, FIFTH EDITION).....	40
Slika 29. Prikaz zdjelične simfiziodezije pomoću standardnog elektrokautilera (Preuzeto iz BRINKER, PIERMATTEI, AND FLO’S HANDBOOK OF SMALL ANIMAL ORTHOPEDICS AND FRACTURE REPAIR, FIFTH EDITION).....	41
Slika 30. Prikaz BioMedtrix implantata, Žljebovi na femoralnom implantatu služe povećanju površine prijanjanja (Preuzeto iz PECK, MARCELIN-LITTLE, Advances in Small Animal Total Joint Replacement 2013).....	43
Slika 31. Prikaz osi implantata u odnosu na tijelo femura i glavu i vrat femura (pune linije). Isprekidana linija prikazuje liniju reza osteotomije glave femura. (Preuzeto iz BRINKER, PIERMATTEI, AND FLO’S HANDBOOK OF SMALL ANIMAL ORTHOPEDICS AND FRACTURE REPAIR, FIFTH EDITION).....	44

Slika 32. Prikaz širenja acetabuluma polukružnim alatom. (Preuzeto iz BRINKER, PIERMATTEI, AND FLO'S HANDBOOK OF SMALL ANIMAL ORTHOPEDICS AND FRACTURE REPAIR, FIFTH EDITION).....	45
Slika 33. Prikaz stvaranja femoralnog kanala pomoću razvrtača za žljebove (prvi prikaz). Višak koštane mase odstranjuje se pomoću turpije te se tako stvara prostor za koštani cement (drugi i treći prikaz). (Preuzeto iz BRINKER, PIERMATTEI, AND FLO'S HANDBOOK OF SMALL ANIMAL ORTHOPEDICS AND FRACTURE REPAIR, FIFTH EDITION).....	45
Slika 34. Prikaz implantata u femoralnom kanalu. Na distalnom dijelu femura je umetnut femoralni čep koji povećava prijanjanje cementa. (Preuzeto iz PECK, MARCELIN-LITTLE, Advances in Small Animal Total Joint Replacement 2013.).....	46
Slika 35. Prikaz ugradnje BioMedtrix bescementnog implantata. (Preuzeto iz BRINKER, PIERMATTEI, AND FLO'S HANDBOOK OF SMALL ANIMAL ORTHOPEDICS AND FRACTURE REPAIR, FIFTH EDITION).....	47
Slika 36. Prikaz Zurich implantata, Vidljivi su zatezni vijci koji dodatno fiksiraju implantat i struktura acetabularnog implantata. (Preuzeto iz PECK, MARCELIN-LITTLE, Advances in Small Animal Total Joint Replacement 2013).....	48
Tablica 1. Mišići zdjeličnog pojasa koji sudjeluju u pokretanju i držanju koksofemoralnog zgloba(Preuzeto iz KONIG i LIEBICH, 2008).....	6

SADRŽAJ

1. UVOD.....	1
2. ANATOMIJA	2
2.1 Kostí koksofemoralnog zgloba i zdjeličnog pojasa	2
2.2 Mišićje bočnog zgloba.....	6
2.3 Vaskularizacija zdjeličnog uda i pripadajućeg mišićja.....	7
2.4 Inervacija bočnog zgloba.....	7
3. LUKSACIJE KUKA	8
3.1 Kraniodorzalne luksacije.....	10
3.1.1 Manipulacija kraniodorzalne luksacije – zatvorena tehnika.....	11
3.1.2 Manipulacija kraniodrozlane luksacije – otvorena tehnika.....	12
3.2 Otvorena redukcija kaudoventralne luksacije.....	17
3.3 Postoperativna skrb i prognoza kod luksacija bočnog zgloba.....	18
4. LOMOVI GLAVE KUKA.....	19
4.1 Proksimalne frakture vrata femura.....	20
4.1.1 Otvorena redukcija fraktura tipa A1.....	22
4.1.2 Otvorena redukcija fraktura tipa A2.....	22
4.1.3 Otvorena redukcija multifragmentarnog prijeloma tipa A3.....	22
4.2 Proksimalne jednostavne cervikalne frakture.....	23
4.2.1 Otvorena redukcija jednostavne cervikalne frakture tipa B1 i B2.....	23
4.2.2 Fiksacija cervikalne frakture sa trohanteričnom avulzijom tip B3.....	24
4.3 Proksimalne kapitalne ili cervikalne multifragmentalne frakture.....	25
4.3.1 Fiksacija jednostavne artikularne frakture tip C1.....	25
4.3.2 Fiksacija artikularne multifragmentarne frakture tipa C2.....	26
4.3.3 Fiksacija cervikalne i trohanteričke multifragmentarne frakture tipa C3.....	26
4.4 Komplikacije kod proksimalnih femoralnih fraktura.....	27
5. OSTEONEKROZA GLAVE FEMURA.....	29
5.1 Klinički znakovi ONGF.....	29
5.2 Liječenje ONGF.....	32
5.2.1 Dekompresija jezgre.....	32
5.2.2 Liječenje vaskularnim endotelijalnim faktorom rasta.....	32

6.	DISPLAZIJA KUKOVA.....	33
6.1	Dijagnostika displazije kukova.....	34
6.1.1	Metoda prema OFA.....	34
6.1.2	PennHIP metoda.....	35
6.1.3	Norbergov kut.....	36
6.2	Konzervativno liječenje DKP.....	36
6.3	Kirurško liječenje DKP.....	37
6.3.1	Zdjelična osteotomija.....	38
6.3.2	Produživanje vrata femura.....	39
6.3.3	Zdjelična simfziodeza.....	40
7.	UGRADNJA UMJETNOG KUKA.....	42
7.1	Ugradnja implantata pomoću cementa.....	43
7.2	Ugradnja implantata bescementnom metodom.....	47
7.3	Postoperativna skrb i njega.....	49
8.	RASPRAVA.....	50
9.	ZAKLJUČAK.....	51
10.	POPIS LITERATURE.....	55
11.	SAŽETAK.....	56
12.	SUMMARY.....	57
13.	ŽIVOTOPIS.....	58

1. UVOD

Lomovi i ozlijede koksofemoralnog zgloba su relativno česte pojave u većini veterinarskih praksi. Prema Johnsonu i suradnicima te Brinkeru i suradnicima, lomovi femura sačinjavaju 20%-25% svih fraktura (JOHNSON i sur., 1994., BRINKER i sur., 1997.). U kontekstu poremećaja lokomotornog sustava, ortopedski poremećaji pokazuju veći stupanj reverzibilnosti u usporedbi s neurološkim poremećajima (COLVERO i sur., 2020.). Frakture i luksacije femura kod pasa su najčešće rezultat eksterne traume (od 59% do 83%) i to kao posljedice naleta automobila. Većina koksofemoralnih luksacija su unilateralne prirode, te zbog velikih sila potrebnih kako bi ista nastala, luksaciju često prate teške traume trupa (BRINKER i sur., 2016.).

Patološka stanja koksofemoralnog zgloba možemo podijeliti u tri kategorije: 1. Traumatska stanja (Frakture acetabuluma, frakture glave i vrata femura te koksofemoralne luksacije); 2. Razvojna patološka stanja (Legg-Calve-Perthes, Displazija kuka); 3. Stečena patološka stanja (Osteoartritis, Heterotropična osteohondrofibroza dobermana povezana s von Willebrandovom bolešću, Neoplazije, Imunoposredovana artropatija) (PRASAD i sur., 2012). Pojedina patološka stanja poput određenih luksacija, displazije kukova određenog stadija, te pojedinih lomova mogu se liječiti konzervativnim metodama. No takva metoda liječenja nosi određeni rizik od neadekvatnog zaraštanja te smanjene lokomotorne funkcije. Vrijeme proteklo od nastanka ozlijede do početka liječenja igra bitnu ulogu u oporavku i uspješnosti samih zahvata. Pri svakoj otvorenoj i zatvorenoj redukciji mora se osigurati precizna repozicija, fiksacija i kompresija kako bi se omogućilo pravilno zaraštanje. U ovom diplomskom radu biti će prikazana određena patološka stanja bočnog zgloba i njihovo liječenje s naglaskom na metode kirurškog liječenja te ugradnju umjetnog zgloba.

2. ANATOMIJA

2.1 Kostí koksofemoralnog zgloba i zdjeličnog pojasa

Zdjelični pojas (*Cingulum membri pelvini*) čine dvije simetrične kosti kukovlja (*Ossa coxae*) koje se ventralno spajaju u zdjeličnoj simfizi (*symphysis pelvina*), a dorzalno s križnom kosti čine sakroilijačni zglob. Uz križnu kost, prvi repni kralježak, kosti kukovlja čine koštanu zdjelicu (*Pelvis*) koja okružuje zdjeličnu šupljinu. Koksofemoralni zglob sastavljen je od tri kosti (*os illium, os pubis, os ischii*) s isto toliko osifikacijskih centara. Kod mladih pasa pojedine kosti su odvojene hrskavicom koja omogućuje daljnji rast kosti. U odraslih pasa kosti su potpuno sraštene u jednu cjelinu te čine zglobnu čašicu (*acetabulum*) u koju uliježe bedrena kost, čineći tako koksofemoralni zglob. Acetabulum je polukuglasta, duboka udubina sačinjena od tri prethodno spomenute koštane structure. Kod pasa nalazimo i četvrtu, dodatnu kost *Os acetabuli*. Acetabulum kranio-lateralno čini trup crijevné kosti, kaudolateralno trup sjedne kosti te medijalno trup stidne kosti. Zajedno s glavom femura čini zglobnu čahuru koksofemoralnog zgloba. Udubina acetabuluma omeđena je sa *Facies semilunata* te *Fossa acetabuli*. Labrum acetabulare povećava površinu i sastoji se od hrskavice. Intrakapsularni ligament glave femura učvršćuje zglob. Bedrena kost (*Femur*) je najjača duga kost, njena glavna funkcija sastoji se od držanja tijela te lokomocije. Dijeli se na tri dijela: *caput ossis femoris, corpus ossis femoris, condyles alteralis et medialis*. Glava bedrene kosti je polukuglasta zglobna površina koja s acetabulumom čini zglob, glavu odvaja vrat bedrene kosti. Trochanter major služi za prihvat glutealnih mišića. Zdjelični pojas nosi 45% mase psa (KONIG i LIEBICH, 2008.).

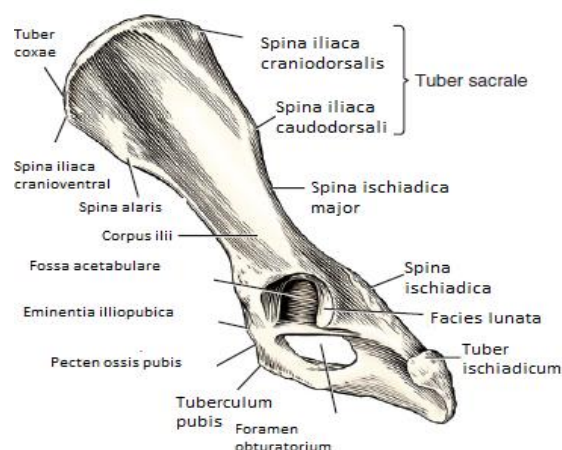
Crijevna kost (*Os Illium*) čini dorzokranijalni rub kukovlja, pruža se koso od acetabuluma do križne kosti. Dijeli se na kranijalni prošireni dio, krilo (*ala ossis ilii*) i stupoliki trup (*corpus ossis ilii*) kaudalno. Trup crijevné kosti sudjeluje u oblikovanju acetabuluma, koji dopunjuju trupovi sjedne i stidne kosti. U mesojeda usmjerenje je gotovo sagitalno. Označja crijevné kosti su bočna kvrga (*Tuber coxae*) i križna kvrga (*Tuber sacrale*), u mesojeda križna kvrga ima dva dorzalna uzvišenja kaudalno i kranijalno (*spina iliaca dorsalis cranialis i caudalis*). *Tuber coxae* i *tuber sacrale* povezuje greben crijevné kosti (*crista iliaca*), u mesojeda on je konveksan i debeo. Crijevna kost ima vanjsku dorzolateralnu (sapunu) površinu (*facies glutea*) i unutarnju medioventralnu površinu (*facies sacropelvina*). U mesojeda se na dorzalnoj konkavnoj vanjskoj liniji nalaze tri glutealne pruge na kojima počinu glutealni mišići. Unutarnja površina također se dijeli na dva dijela. Lateroventralni (*facies iliaca*) koje služi kao polazište slabinskih mišića. Mediodorzalni dio unutarnje površine čini hrapavu uškastu

površinu (*facies auricularis*) i hrapavost crijevne kosti (*tuberositas iliaca*) te skupa čine zdjelični dio sakroilijačnog zgloba (*articulatio sacroiliaca*) i povezuju se s križnom kosti. Dorzomedijalni rub krila crijevne kosti duboko je konkavan i čini veliki sjedni usjek (*incisura ischiadica major*) na sastavku sa trupom crijevne kosti, preko njega prelazi n. ischiadicus. Na ventralnom rubu ističe se polukružna pruga (*linea auriculata*) na kojoj se nalazi kvržica (*tuberculum muscoli psoas minoris*) za pripoj malog psoasnog mišića (*musculi psoas minoris*) (KONIG i LIEBICH, 2008.).

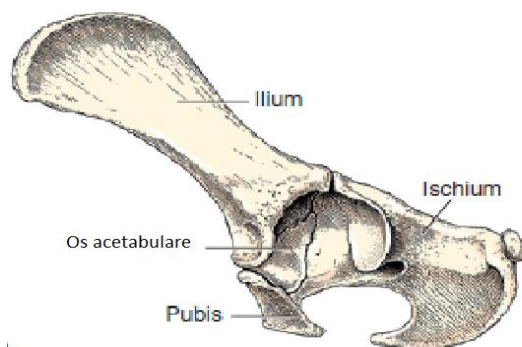
Stidna kost (*Os pubis*) je oblika slova L, sastoji se od trupa (*corpus ossis pubis*), poprečne kranijalne grane (*ramus cranialis ossis pubis*) te od sagitalne stražnje grane (*ramus caudalis ossis pubis*). Prednji rub kranijalne grane stidne kosti zove se prag stidne kosti (*pecten ossis pubis*) te tvori iliopubičnu uzvisinu (*eminentia iliopubica*), koja služi za prihvat trbušnih mišića. Stidne kosti s obje strane spajaju se u stidnoj simfizi (*symphysis pubica*) koja je kranijalni dio zdjelične simfize (*symphysis pelvina*). Na ventralnoj površini stidne simfize izdiže se stidna kvržica (*tuberculum pubicum ventrale*) (KONIG i LIEBICH, 2008.).

Sjedna kost (*Os Ischii*) dijeli se na trup (*corpus ossis ischii*) koji kaudalno prelazi u ploču (*tabula ossis ischii*) i na paramedijalnu granu (*ramus ossis ischii*). Ploča se pruža kranijalno te čini stražnji dio opturatornog otvora. Medijalni dio kosti čini stražnji dio zdjelične simfize. Trup sjedne kosti čini dio acetabuluma, dok dorzalni dio nastavkom čini ishijadični greben. Greben se širi prema malom ishijadičnom usjeku (*incisura ischiadica minor*) koji se nalazi udubljen između sjedne kvрге (*tuber ischiadicum*) i kaudalnog ruba acetabuluma. Sjednu kvrgu tvori kaudolateralni dio ploče te je u pasa ravno odebljanje koja služi kao vidljiva oznaka (KONIG i LIEBICH, 2008.).

Acetabulum je duboka polukugalsta udubina u čijem nastajanju sudjeluju sve tri kosti zdjeličnog pojasa. Acetabulum čine: kraniolateralno trup crijevne kosti, kaudolateralno trup sjedne kosti, medijalno trup stidne kosti. Zajedno s glavom femura, acetabulum oblikuje kuglasti bočni zglob. Udubina acetabuluma sastoji se od periferno smještene zglobne površine polumjesečastog oblika (*facies lunata*) te centralne nezglobne šupljine (*fossa acetabuli*). *Facies lunata* graniči s acetabularnim usjekom (*incisura acetabulare*). Hrskavična tvorba (*labrum acetabulare*) koja okružuje rub *facies lunata* ima ulogu povećanja zglobne površine, u mesojeda još dolazi i intrakapsularni ligament (*ligamentum capitis ossis femoris*) koji dodatno učvršćuje femur u zglobnu šupljinu (KONIG i LIEBICH, 2008.).



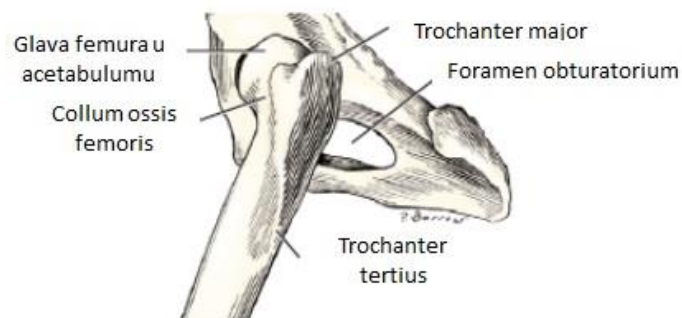
Slika 1. Prikaz kostiju zdjelice s pripadajućim tvorbama (preuzeto iz *Miller's Anatomy of the Dog*, 2016.)



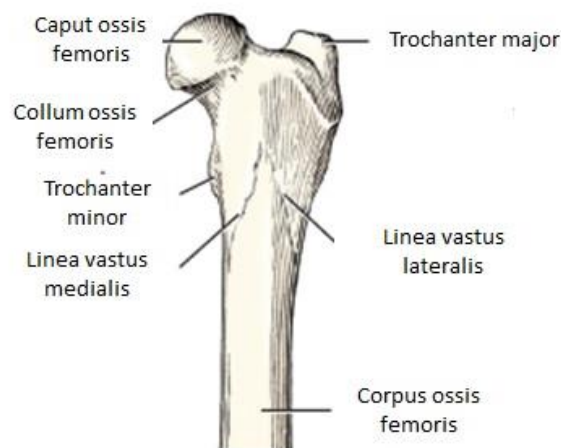
Slika 2. Medijalna strana zdjelice s pripadajućim tvorbama (preuzeto iz *Miller's Anatomy of the Dog*, 2016.)

Bedrena kost (*Os Femoris*) je najteža, najduža i najtvrdja kost u tijelu. Artikulira sa zdjelničnom kosti proksimalno, čineći kut od 110 stupnjeva kranijalno. Proksimalni kraj bedrene kosti sastoji se od glave (*caput ossis femoris*), vrata (*collum femoris*) i tijela (*corpus femoris*). Glava bedrene kosti je polukuglastog oblika i glatke površine s malenom kružnom udubinom (*fovea capitis*) za koju se prihvaća okrugli ligament (*ligamentum capitis ossis femoris*). Vrat bedrene kosti spaja glavu s ostatkom proksimalnog ekstremiteta kosti, gotovo je jednake dužine kao i glava te blago spljošten kraniokaudalno. Veliki trochanter (*trochanter major*) je najveća izbočina proksimalnog dijela kosti, nalazi se lateralno u odnosu na glavu, vrh je piramidalnog oblika te se pruža kroz dorzalnu ravninu glave bedrene kosti. Između vrata i velikog trohantera, kaudalno na greben kosti nalazi se trohanterična jama (*fossa trochanterica*) na koju se

prihvataju *mm gluteus medius, gluteus profundus piriformis, gemelli, obturatorius internus i obturatorius externus*. Manji trochanter (*trochanter minor*) je piramidalna izbočina koja se uzdiže iz kaudomedijalne površine proksimalnog ekstremiteta pokraj spoja s tijelom bedrene kosti. S velikim trohanterom je spojena putem malog, širokog grebena u obliku luka (*cresta intertrochanterica*). Tijelo bedrene kosti (*corpus femoris*) je cilindričnog oblika, proksimalno ravno, te kranijalno izbočeno distalno. Treći trochanter (*trochanter tertius*) je malena lateralna izbočina na proksimalnom dijelu tijela bedrene kosti, približno 2cm distalno od vrha velikog trohantera (EVANS i DeLAHUNTA, 2013.).



Slika 3. Prikaz kostiju bočnog zgloba, lijeva strana (preuzeto iz *Miller's Anatomy of the Dog*)



Slika 4. Prikaz proksimalnog dijela lijeve bedrene kosti (preuzeto iz *Miller's Anatomy of the Dog*)

Zdjelični pojas potpuno je sastavljen od hrskavičnog tkiva do 40.og dana kada se stvara perihondralni koštani prsten oko crijevne kosti. Četrdeset i petog dana dolazi do okoštavanja sjedne kosti, netom prije rođenja (55-60 dan) stvaraju se centri osifikacije stidne kosti. Femur, tibija i fibula okoštavaju najprije perihondralno (EVANS i DeLAHUNTA, 2013.)

2.2 Mišićje bočnog zgloba

MIŠIĆ	POČETAK	ZAVRŠETAK	FUNKCIJA	INERVACIJA
Pectineus	Eminentia iliopubica ossis pubis	Labium mediale ossis femoris	Fleksor bočnog zgloba, adukcija i supinacija noge	N.Saphenus N.Obturatorius
Iliopsoas	Posljednja 3 prsna kralješka 1-4 slabinski kralježak	Trochanter minor, Tuberculum musculi psoas minoris, corpus ossis ilii	Učvršćivanje, flektiranje slabinske kralježnice, Fleksor bočnog zgloba, vuče zdjelični ud naprijed	Ventralne grane 4. i 5. Slabinskog živca
Quadratus lumborum	Ventralno na poprečnim izdancima slabinskih kralježaka	Poprečni izdanci slabinskih kralježaka, krilo križne kosti, krilo crijevne kosti	Učvršćuje slabinsku kralježnicu	Ventralne grane 4. i 5. Slabinskog živca
Gluteus superficialis	Fascia glutea, križna kost	Trochanter major seu tertius	Ekstenzija i fleksija bočnog zgloba	N.gluteus caudalis
Gluteofemoralis	2. i 4. repni kralježak	Fascia lata, patella	Vuču ud prema van i unatrag	N.gluteus caudalis
Gluteus medius	Krilo crijevne kosti, križna kost, 1. slabinski kralježak	Trochanter major	Ekstenzor bočnog zgloba, vuče ud prema van i unatrag	N.gluteus cranialis
Piriformis	Posljednji križni kralježak, lig.sacrotuberale latum	Trochanter major	Ekstenzor bočnog zgloba, vuče ud prema van i unatrag	N.gluteus cranialis
Gluteus profundus	Spina ischiadica	Trochanter major	Vuču ud prema van i unatrag	N.gluteus cranialis
Tensor fasciae latae	Tuber coxae	Fascia lata	Vuču u naprijed i napinje fasciju lata	N.gluteus cranialis
Biceps femoris	Ligamentum sacrotuberale, lateralni dio tubera ischii	Patella, fascia cruris, ligamentum patellare, tuber calcanei	Ekstenzor bočnog zgloba, fleksor tarzalnog zgloba, abdukcija uda	N.gluteus caudalis caput pelvinum, N.tibialis
Abductor cruris caudalis	Ligamentum sacrotuberale	Fascia cruris	Abdukcija uda	N.peroneus
Semitendinosus	Kaudalni i ventrolateralni dio tubera ischiadicum	Tendo accessorius	Fleksor koljenog zgloba, Ekstenzor bočnog zgloba	N.gluteus caudalis, N.tibialis
Semimembranosus	Ventralna strana sjedne kosti	Medijalni kondil tibije i femura	Vuču ud unaprijed, ekstenzor koljenog zgloba	N.Gluteus caudalis N.Tibialis
Sartorius	Crista iliaca, Spina iliaca ventralis	Kranijalni rub tibije	Fleksija bočnog zgloba, predvođenje i adukcija noge.	N.Femoralis
Gracilis	Aponeuroza na simfizi	Fascia cruris	Adukcija, pomaže pri ekstenziji koljenog zgloba	N.Obturatorius
Adductor magnus	Zdjelična simfiza, zdjelična tetiva	Tuberositas supracondylaris lateralis, fossa poplitea	Adukcija	N.Obturatorius
Adductor brevis	Tuberculum pubicum ventrale	Kaudalna površina bedrene kosti	Adukcija	N.Obturatorius
Obturatorius internus	Unutranja površina zapornog otvora	Fossa trochanterica	Rotacija uda prema van (supinacija)	N.Ischiadicus
Obturatorius externus	Ventralna zjelična površina	Fossa trochanterica	Supinacija, adukcija	N.Obturatorius
Gemelli	Spina ischiadica	Fossa trochanterica	Supinacija	N.Ischiadicus
Quadratus femoris	Ventralna strana zjedlice, sjedna kost	Fossa trochanterica	Supinacija	N.Ischiadicus
Articularis coxae	Čahura bočnog zgloba	Čahura bočnog zgloba	Napinjanje zglobne čahure	N.Ischiadicus

Tablica 1. Mišići zdjeličnog pojasa koji sudjeluju u pokretanju i držanju koksofemoralnog zgloba (KONIG i LIEBICH, 2008)

2.3 Vaskularizacija zdjeličnog uda i pripadajućeg mišićja

Glavna arterija za vaskularizaciju zdjeličnog uda je *A.Iliaca externa*. Ona je jedna od završnih grana aorte, usmjerena duž tijela crijevne kosti. Glavnu ulogu dovođenja arterijske krvi ima njena terminalna grana *A. glutealis caudalis*, kaudalna glutealna arterija. Leži ventralno od baze križne kosti te kaudomedijalno od psoasnog mišića.

2.4 Inervacija bočnog zgloba

Proksimalni dio femoralnog živca (*N.femoralis*) prolazi kaudoventralno kroz *m.iliopsoas* te ulazi u gornji dio bedra nakon probijanja kroz mišić. Inervira sve četiri glave *m.quadriceps* i grana se u *n.saphenus* koji putuje usporedno s femoralnom arterijom tvoreći neurovasularni kompleks. Više manjih grana živca *n.saphenus* je pronađeno kako vodi do zglobne čahure, te manje grane putuju do kaudalnog dijela *m.iliacus*, probijaju ga, te izlaze na kranioventralnom dijelu zglobne čahure (HUANG i sur., 2012.).

N.obturatorius leži kaudoventralno uzduž trupa ilijačne kosti, prolazi kroz kranijalni rub *foramena obturatoriusa*. U *foramen obturatorii* grana se te inervira *m.obturator externus*, *m.adductores* i *m.gracilis*. Kraće grane inerviraju kaudalni dio zglobne čahure (KONIG i LIEBICH, 2008.).

Kranijalni glutealni živac (*N. gluteus caudalis*) izlazi iz zdjelične šupljine prelazeći preko kranijalnog ruba ishijadične usjekline, ulazi u lateralne mišiće bočnog zgloba, grana se na dijelove koji inerviraju *m.gluteus medius* i *m.gluteus profundus*.

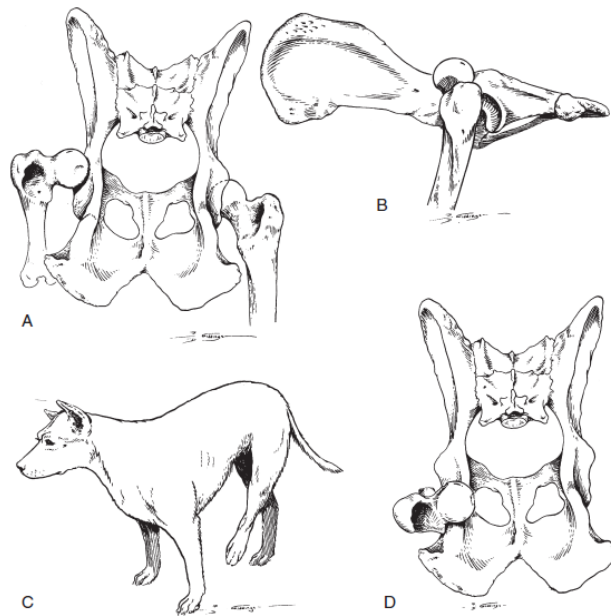
Ishijadični živac (*N.ischiadicus*), najveći živac u tijelu, počinje u L-6,L-7 te S-1. Predstavlja kontinuiranu lumbosakralnog trupa. Napuštajući zdjelicu, prvo priliježe na *m.gemelli*, i tetivu unutarnjeg obturatora kaudomedijalno u odnosu na bočni zglob, . Distalno liježe na *m.quadratus femoris*, *m.adductor* i *m.semimembranosus*. Prekrivaju ga površinski glutealni mišić i naknadno *m. biceps femoris* koji je prislonjen sa *m.adductor cruris minoris caudalis* koji koso prelazi preko živca u proksimalnoj trećini bedra (EVANS i DeLAHUNTA, 2013, HUAN i sur., 2012.).

3. LUKSACIJE BOČNOG ZGLOBA

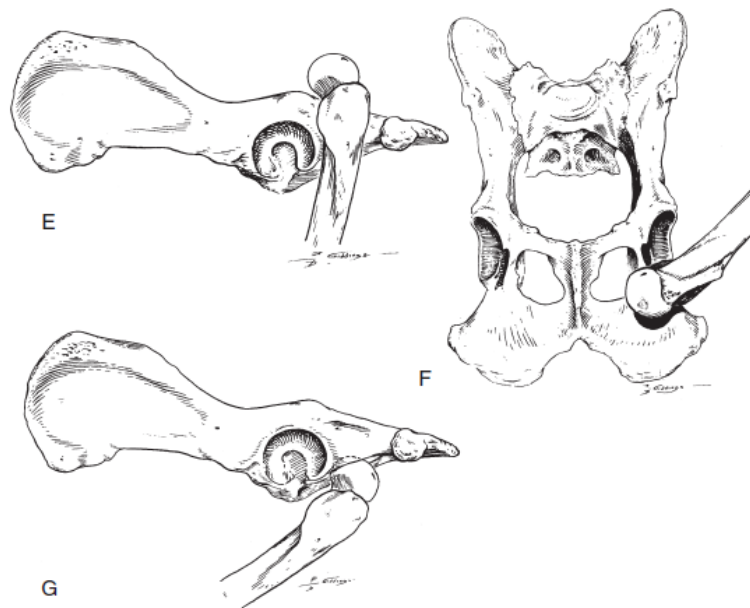
Koksofemoralne luksacije, često traumatsko stanje koje obuhvaća 90% svih luksacija zglobova u pasa (BRINKER, i sur., 2016.). Većinom su rezultat eksternalne traume, najčešći uzrok je motorno vozilo (53%-83%). Većina koksofemoralnih luksacija su unilateralne ozlijede, te zbog velikih sila potrebnih kako bi izazvale luksaciju, prate ih ozlijede grudnog koša. Ozlijede mekih česti variraju, međutim, kod svih luksacija dolazi do trganja dijela zglobne čahure i ligamenta. U težim slučajevima može doći i do potpunih ili parcijalnih ruptura glutealnog mišićja. Oštećenje hrskavičnog dijela acetabuluma također može biti prisutno. Rijetko se pojavljuju prijelomi dorzalnog ruba acetabuluma ili dijela glave bedrene kosti. Ako do njih dođe, to su avulzijski prijelomi na mjestu prihvata ligamenta (ÖZAYDIN i sur., 2003). Cilj liječenja je povrat normalne funkcije uda uz što manje oštećenje zglobnih površina te stabilizacija zgloba toliko da se potakne cijeljenje mekih česti. Kod kroničnih slučajeva, te onih s višestrukim ozljedama, potrebno je učiniti otvorenu redukciju. Kod nekih pacijenata potrebno je dodatno učvrstiti zglob implantiranjem fiksatora. U određenim slučajevima, luksaciju kuka nije moguće tretirati zbog postojeće displazije, abrazije zglobne hrskavice glave bedrene kosti, pratećih fraktura acetabuluma ili glave bedrene kosti. Tretira se zatvorenom ili otvorenom redukcijom. Klinička istraživanja pokazuju da prethodno pokušane zatvorene redukcije ne umanjuju postotak uspješnosti niti rezultate kirurške intervencije u odnosu na pristup kad prvotno pristupamo otvorenim redukcijama (JOHNSON i DUNNING 2005). Zatvorena redukcija obavlja se pod općom anestezijom te se ud stavlja u Ehmerov povoj u trajanju od 7 do 10 dana kako bi se spriječila ponovna luksacija. Zatvorene fiksacije imaju visok postotak recidiva (od 50-70%) te se kao izbor zahvata u tretiranju češće odabiru otvorene fiksacije. Kao dodatni vid stabilizacije bočnog zgloba može se koristiti pričvršćivanje po DeViti (ishioliijano pričvršćivanje), fleksibilna eksterna fiksacija (po Ellisu), pričvršćivanje po Yarboughu te dinamična transartikularna eksterna skeletalna fiksacija (BRINKER, i sur., 2016.).

Koksofemoralne luksacije (Slike 4 i 5) mogu se podijeliti u tri skupine:

1. Kraniodorzalne
2. Kaudodorzalne
3. Ventralne



Slika 5. Prikaz luksacija i stava životinje sa luksacijom bočnog zgloba. A: Kraniodorsalna luksacija, dorzalni prikaz. B: Kraniodorsalna luksacija, lateralni prikaz. C: Stav životinje sa kraniodorsalnom luksacijom. Stražnja noga je rotirana ekternalno i aducirana. D: Kaudodorzalna luksacija, dorzalni prikaz (*Preuzeto iz Brinker i sur., 2016*)



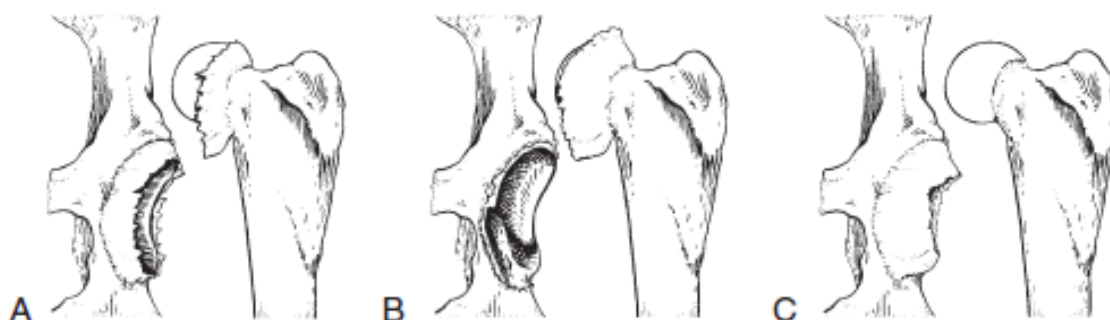Slika 6. Prikaz kaudodorzalne i ventralne luksacije. E: Kaudodorzalna luksacija, lateralni prikaz. F: Ventralna luksacija, ventralni prikaz. G: Ventralna luksacija, lateralni prikaz (*Preuzeto iz Brinker i sur., 2016*)

3.1 Kraniodorzalne luksacije

Kraniodorzalna luksacija je najčešći tip luksacije, javlja se u 73% pasa. Glava bedrene kosti je u dorzalnom i kranijalnom položaju u odnosu na acetabulum. Zahvaćeni ud je kraći od nezahvaćenog kada je pozicioniran ventralno, te ekstenziran kaudalno. Bedro je aducirano, koljeni zglob je zarotiran prema van a skočni zglob prema unutra. Palpacijom osjetimo podignuti trochanter major u suporedbi sa zdravom stranom i veći proctor između trochantera i tubera ischii. Luksaciju obično utvrđujemo prema kliničkim znakovima, rendgenološke pretrage su potrebne kako bi se odagnala sumnja na druge ozlijede koje pokazuju slične kliničke znakove.

Kod kraniodorzalne luksacije, zglobna čahura može puknuti na tri mjesta:

1. Između acetabulum i glave femura na pola puta -TIP A
2. Avulzijom od acetabuluma - TIP B
3. Avulzijom sa vrata bedrene kosti -TIP C



Slika 7. Prikaz tipova kapsularnih ruptura: Tip A, kapsula rupturira na sredini. Tip B, kapsula je avulzirala sa dorzalnog ruba acetabuluma. Tip C, kapsula je avulzirala sa vrata bedrene kosti, te tvori tzv “hammock like” prepreku redukciji (*Preuzeto iz Brinker i sur., 2016*)

TIP A – najčešći tip, najbolje odgovara na zatvorenu redukciju.

TIP B - Rezultira nestabilnim zglobovom, radi to ga što fibrozna čahura ili rub acetabuluma inače pospješuje pokrivenost glave bedrene kosti. Ukoliko pri palpaciji osjetimo drobljenje kod vraćanje glave bedrene kosti u acetabulum, to potvrđuje B tip avulzije.

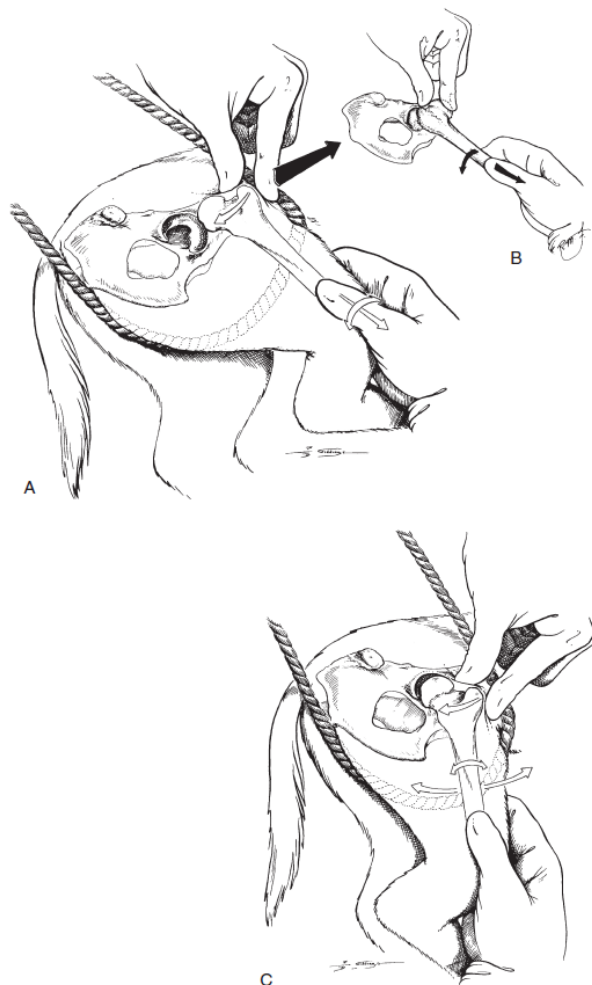
TIP C – Ovdje zglobna čahura leži preko acetabuluma poput košare, onemogućavajući tako zatvorenu redukciju, pri pokušajima iste ne dolazi do stvaranja zvuka “POP” kada glava bedrene kosti bude vraćena u acetabulum (Slika 7.).

Kad nema komplikacijskih faktora većinu luksacija možemo tretirati zatvorenom redukcijom u vremenu 4 do 5 dana nakon nastanka ozlijede. Kako vrijeme prolazi, brojni faktori će stvarati komplikacije veterinaru pri namještanju luksacije. Nakon nekoliko dana, kontrakcije mišića znatno reduciraju mogućnost namještanja glave bedrene kosti u čašicu, pogotovo u velikih pasmina. Traume mekih česti, poput hematoma zglobne kapsule, hipertorfije ligamenta ili masnog jastučića unutar acetabuluma ograničavaju i onemogućuju adekvatno namještanje glave bedrene kosti u acetabulum. Uza sve to, zglobna čahura može degenerirati, maceracija zglobne čahure može nastati uslijed gnječanja i pokreta prilikom kretne luksirane glave bedrene kosti, te se tako reducira pokrivenost glave bedrene kosti unutar 7 do 10 dana nakon traume. Fibrozno ožiljkasto tkivo će početi fiksirati pomak luksacije u 14 do 21 dan nakon traumatske ozlijede. Najbolje je luksaciju probati namjesiti što je prije moguće aplicirati opću anesteziju. Relaksacija životinje je od iznimne važnosti. Kako bi uspješno vratili glavu bedrene kosti u acetabulum, nužno je pronaći rupu u zglobnoj čahuri i mišiću ukoliko ih ima, te glavu bedrene kosti vratiti kroz te novonastale otvore.

3.1.1. Manipulacija kraniodorzalne luksacije – zatvorena tehnika

Tehnika započinje općom anestezijom životinje te stavljanjem u lateralnu rekumbenciju kod koje je zahvaćeni zglob okrenut prema gore. Pamučno uže ili drugi mekani materijal omotava se oko preponske regije te ga drži asistent ili se zakači za kirurški stol. Jednom rukom držimo veliki trochanter, dok drugom držimo nogu u predjelu skočnog zgloba, rotiramo koljeni zglob prema unutra. Desnom rukom vučemo i rotiramo bedrenu kost kako bi se glava bedrene kosti rotirala prema acetabulumu, istovremeno prstima lijeve ruke usmjeravamo glavu bedrene kosti preko dorzalnog ruba acetabuluma držeći trochanter. Glavu bedrene kosti rotiramo ekstenzalno dok ne osjetimo otpor, te potom prema unutra. Pritiskom na trochanter i istovremenom rotacijom, ekstenzijom i fleksijom bedrene kosti vraćamo glavu bedrene kosti u acetabulum. (Slika 8.). Alternativna metoda uključuje prvo rotaciju bedrene

kosti prema vani te onda unutra kako bi se izbjeglo struganje glave bedrene kosti po zdjelici (BRINKER i sur., 2016.).



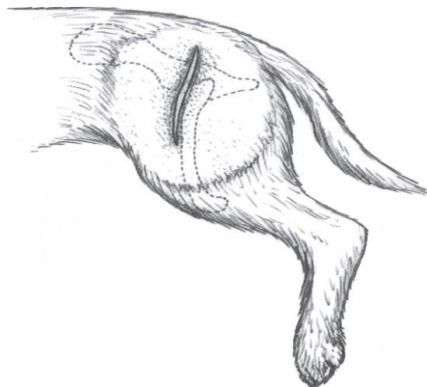
Slika 8. Zatvorena redukcija kraniodorzalne luksacije (Preuzeto iz Brinker i sur., 2016)

3.1.2 Manipulacija kraniodorzalne luksacije – otvorena tehnika

Situacije u kojima bočni zglob ostaje veoma nestabilan nakon redukcije, ili gdje se glava bedrene kosti ne može vratiti u fiziološki položaj zahtijevaju operativni zahvat. Otvorena redukcija je također potrebna kod avulzijskih prijeloma glave bedrene kosti. Ukoliko je to moguće, bočni zglob je preporučeno vratiti na mjesto prije zahvata radi lakše operacije. Izbor pristupa ovisi o situaciji. Ako je bočni zglob moguće vratiti odabiremo kraniodorzalni pristup. Ako ne možemo dobro zaštititi zglobnu čahuru ili bočni zglob ne možemo vratiti na mjesto odabiremo prošireni kraniolateralni pristup gdje zarezujemo duboku glutealnu tetivu. Ako to nije dovoljno, radimo tenotomiju površinske glutealne tetive te osteotomiju velikog trohantera (dorzalni pristup). Nakon što smo došli do zgloba, ciljevi su: 1. Odstraniti ili reducirati bilo kakvo meko tkivo koje može blokirati acetabulum. 2. Vratiti glavu bedrene kosti u acetabulum.

3. Stabilizirati glavu bedrene kosti u acetabulumu. Jedna od metoda otvorene redukcije je transpozicija Ligamentuma sacrotuberale sa fragmentom križne kosti kroz kaudodorzalni pristup. Kako bi se dobio fragment križne kosti potrebna je vještina kirurga te takav zahvat nosi određene rizike. Potencijalne komplikacije uključuju oštećenje živaca, mišića, rupturu transpozicioniranog ligamenta (ÖZAYDIN i sur., 2003).

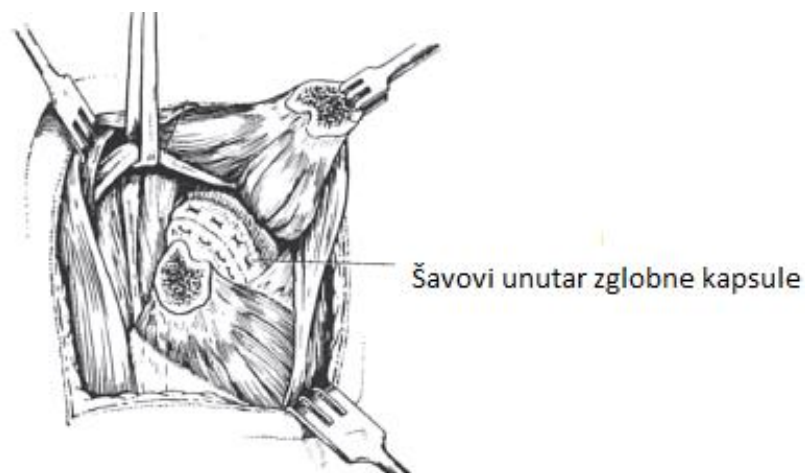Otvorenu redukciju putem kranio-lateralnog pristupa radimo tako da je rez usmjeren od linije velikog trohantera kaudalno do polovine distalnog dijela bedrene kosti. Acetabulumu lakše pristupamo uz Hohmannov retraktor, unutar ili na acetabulumu te podizanjem proksimalnog dijela bedrene kosti kaudalno. Meko tkivo u acetabulumu mora se pažljivo identificirati. Hematomi, hipertrofični okrugli ligamenti ili masni jastučići se eksciziraju, no cijela zglobna čahura mora ostati netaknuta. Fragmenti kostiju se vade ukoliko nisu dovoljno veliki kako bi se fiksirali. Nakon odstranjivanja fragmenata radimo procjenu stabilnosti zgloba, ukoliko procijenimo da spoj ne pruža dovoljnu zglobnu površinu, radi se ekscizijska artroplastika glave i vrata bedrene kosti ili ugradnja umjetnog bočnog zgloba.



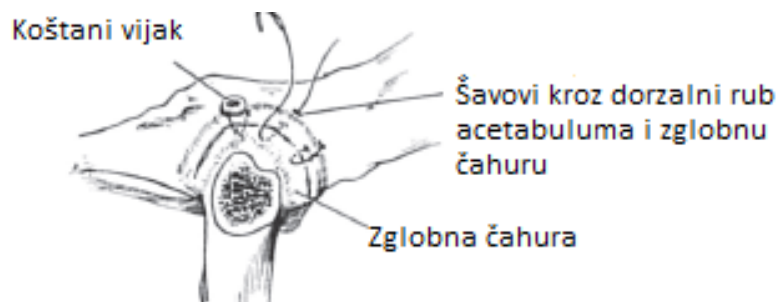
Slika 9. Prikaz kranio-lateralnog reza za kraniodorsalni pristup bočnom zglobu (*preuzeto iz Piermattei's atlas of surgical approaches. 2014.*)

Nakon namještanja zgloba, postoji više opcija fiksiranja. Ako nije došlo do trganja kapsule (TIP A), rabimo široki resorptivni ili neresorptivni konac (od 0 do 3-0). Bočni zglob otkrivamo osteotomijom velikog trohantera. Nakon redukcije, zglobnu čahuru fiksiramo postavljanjem nekoliko madracnih šavova (Slika 10.) Ukoliko nema dovoljnog dijela zglobne čahure (TIP B) na koju bi mogli namjestiti šavove, možemo posegnuti za koštanim vijcima, te klinovima. Koštani klin postavljamo na dorzalni acetabularni rub uz dodatno fiksiranje neresorptivnim koncem. Ponekad su potrebna dva vijka kako bi postigli dostatnu fiksaciju

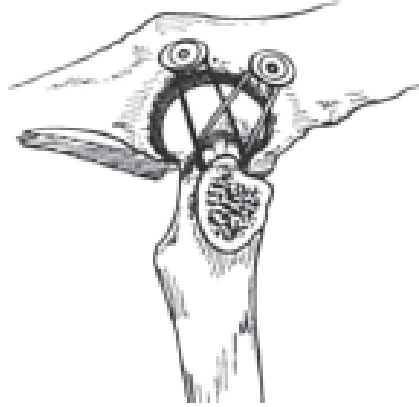
zgloba unutar čahure (Slika 11.) Ako je kapsula odvojena od vrata (TIP C), šavove možemo pričvrstiti na okolno mišićje koje okružuje veliki trochanter. Takav postupak naziva se tehnika umjetne kapsule, gdje postavljanjem dva koštana vijka na dorzalni rub acetabuluma u pozicijama 11 i 14 sati (10 i 13 za lijevi bočni zglob). Posebnu pažnju obraćamo na to da se ne probije zglobna površina, plastičnim podloščima sprječavamo klizanje konca sa glava vijaka. Dvije dužine monofilamentnog poliesterskog (1-5) ili najlonskog (1-3) konca, pričvršćuju se na trasverzalni otvor koji smo napravili na koštanom mostu između bedrene kosti i trohantera. Glava bedrene kosti se reducira, noga se postavlja u položaj koji imitira ehmerov povoj dok se šavovi čvrsto vežu. Unutarnjim rotiranjem noge za nekoliko stupnjeva stvaramo dodatnu retroverziju koja pojačava stabilnost samoga zgloba (Slika 12.)



Slika 10. Šavovi unutar zglobne kapsule (*Preuzeto iz Brinker i sur., 2016*)

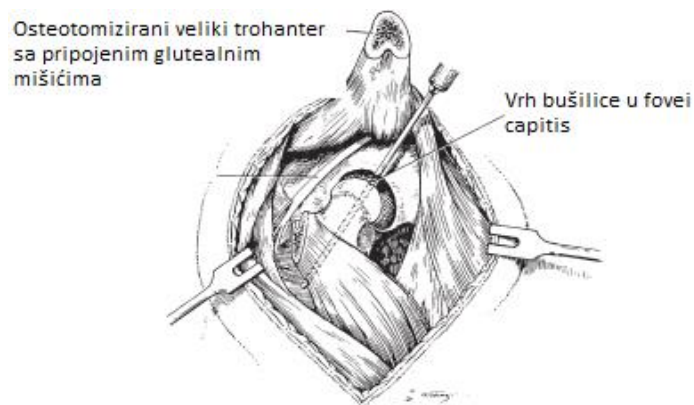


Slika 11. Fiksacija pomoću šavova i koštanog vijka (*Preuzeto iz Brinker i sur., 2016*)

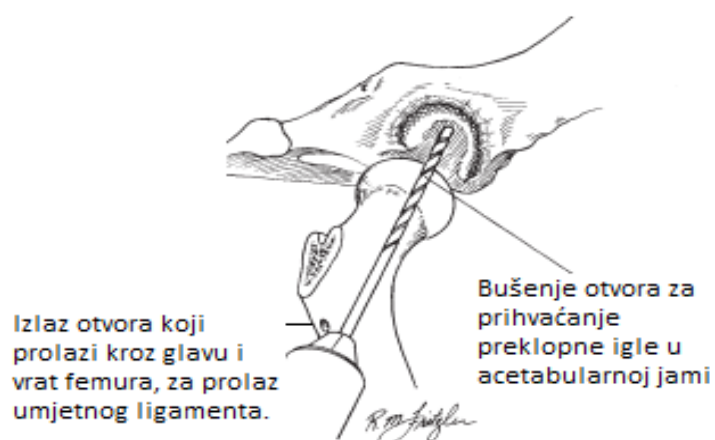


Slika 12. Tehnika umjetne kapsule. (Preuzeto iz *Brinker i sur.*, 2016)

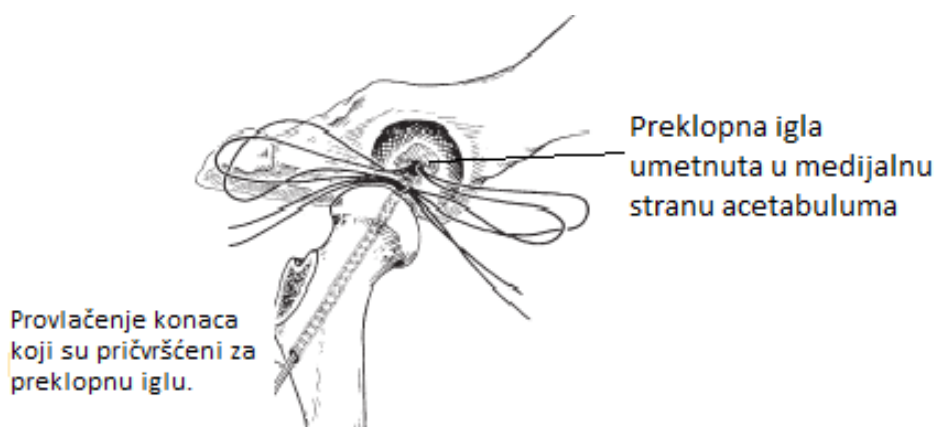
Ako se nađemo u situaciji da je je kapsula teško oštećena, ili je luksacija kronične prirode, šivanjem ostataka kapsule često nije moguće postići dovoljnu razinu stabilizacije zgloba. U tom slučaju koristimo tehniku preklopne igle gdje modificirana preklopna igla po Knowlesu pruža dobre rezultate kod kroničnih luksacija, višestrukih ozljeda udova, blage displazije kukova. Tako konstruirani umjetni intrakapsularni ligament može održavati stabilnost zgloba dok meka tkiva zgloba ne zacijele ili ih zamijeni fibrozno tkivo. Koristimo dorzalni otvoreni pristup, koji omogućuje osteotomiju velikog trohantera (Slika 13). Nakon osteotomije bušimo rupu kroz glavu i vrat bedrene kosti počevši od fovee capitis te lateralno do izlaza u ravnini trećeg trohantera (Slika 13). Dodatni otvor za prihvat preklopne igle bušimo u acetabularnoj jami (Slika 14). Veličina rupe je između 2.8 mm do 4.0 mm, ovisno o veličini preklopne igle. Bušenjem rupe manjeg promjera minimaliziramo mogućnost nastanka devaskularizacije bočnog zgloba. Na iglu od nehrđajućeg čelika stavljamo dvije dužine konca veličine 0-5 od utkanog poliestera. Igla se postavlja u acetabularni otvor i prolazi do medijalne strane (Slika 15). Naizmjeničnim povlačenjem iglu savijamo pod pravim kutem kako bi se uglavila u medijalnu površinu acetabuluma. Konci se onda provlače kroz rupu koji smo izbušili kroz glavu i vrat bedrene kosti te drže zategnuti dok zglob nije vraćen u fiziološki položaj (Slika 15). Potom bušimo rupu kraniokaudalno kroz lateralnu stranu bedrene kosti, proksimalno u odnosu na šavove. Jedan dio konaca provlači se kroz rupu te vezuje za drugi par na lateralnoj strani bedrene kosti (Slika 16). Zglobna čahura šiva se ovisno o mogućnosti, veliki trochanter pričvršćuje se pomoću kirschnerovih i zateznih žica.



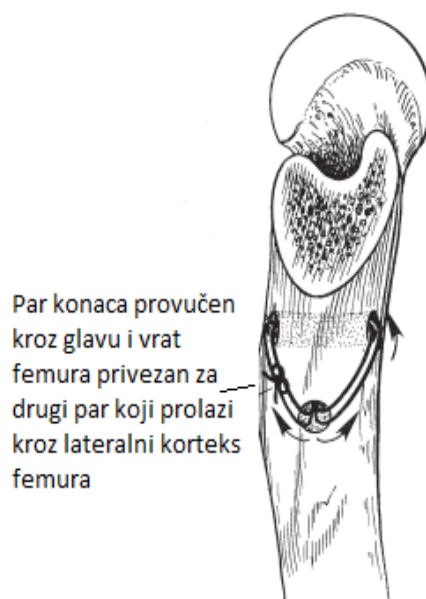
Slika 13. Bušenje kroz glavu i vrat femura. (Preuzeto iz Brinker i sur., 2016)



Slika 14. Prikaz otvora za prolaz umjetnog ligamenta i otvora za prihvat preklopne igle (Preuzeto iz Brinker i sur., 2016)



Slika 15. Prikaz položaja konaca prihvaćenih za preklopnu iglu pri vraćanju zgloba u fiziološki položaj. (Preuzeto iz Brinker i sur., 2016)



Slika 16. Prikaz fiksacije parova konaca koji služe kao umjetni ligament vezan za preklopnu iglu (Preuzeto iz Brinker i sur., 2016)

3.2 Otvorena redukcija kaudoventralne luksacije

Kod kaudoventralne luksacije, većina slučajeva može se reducirati putem zatvorene redukcije, no neki slučajevi zahtijevaju otvorenu redukciju. Koristi se kraniodorzalni pristup ako imamo prijelom velikog trohantera, budući da takav pristup dozvoljava prilaz acetabulumu i trochanteru. Prvo napravimo debridman zgloba i zglobne površine te reduciramo zglob, nakon toga šivamo sve meke česti koje možemo šivati. Nakon reparacije velikog trohantera zglob je najčešće vrlo stabilan. Ukoliko zglob nije u potpunosti stabilan, možemo načiniti sigurnosni držač u vidu jednog vijka sa podloškom koje ugrađujemo na poziciji 9:30 do 10:30 h u odnosu na lijevi kuk, ili 2:00 do 2:30h u odnosu na desni bočni zglob, pomoću šava osmice sa neresorptivnim koncem koji provlačimo kroz prolaz načinjen kroz vrat bedrene kosti. Takav sigurnosni fiksator sprečava kaudalni pomak glave bedrene kosti i ponovnu luksaciju. U određenim slučajevima, možemo naići na nestabilnost nakon redukcije, uzrok tomu je deficijencija ventralnog transacetabularnog ligamenta. Ventralni pristup dozvoljava pregled tog područja. Dvije tehnike se koriste kao opcije stabilizacije takve luksacije. Prva je autogeni kortikokancelozni koštani transplantat uzet sa grebena crijevne kosti koji se implantira u ventralnu acetabularnu regiju. Međutim, takva tehnika se pokazala uspješnom samo u četiri

slučaja. Druga tehnika je uporaba *m.pectineus* kao stabilizatora glave bedrene kosti. *M.pectineus* se odvaja distalno i usmjerava kaudoventralno prema vratu bedrene kosti, zatim dorzalno te kranijalno preko vrata bedrene kosti i duboko u glutealne mišiće. Preostali slobodni dio mišića je prišije uz dostupno meko tkivo kako bi ono držalo mišić u poziciji. Ostatci zglobne čahure se šivaju, stražnji udovi se drže u razini koljena dva do tri tjedna od zahvata. Tjelesna aktivnost je limitirana na dom i povodac u trajanju od dva do tri mjeseca, nakon toga se postepeno vraća u normalni opseg.

3.3 Skrb poslije operacije i prognoza kod luksacija bočnog zgloba

Nakon svih postupaka redukcije koksofemoralnog zgloba, ud stavljamo u Ehmerov povoj na 10 do 14 dana. Tjelesna aktivnost je limitirana na povodac ili kućnu njegu na 2 ili 3 mjeseca te se postupno nakon toga, vraća u predoperativne količine. Poželjno je izbjegavati penjanje po stepenicama. Kontrolni pregled je poželjno napraviti tri dana nakon uklanjanja Ehmerovog povoja, prije povratka na normalne razine aktivnosti (JOHNSON i DUNNING, 2005).

Prognoze otvorene redukcije variraju od postignute stabilnosti zgloba nakon redukcije, te vremenskim intervalom proteklim od nastanka ozlijede do redukcije. Slučajevi gdje je redukcija napravljena nedavno nakon ozlijede sa postizanjem dobre stabilizacije obično imaju dobru prognozu, kod 70-75% pacijenata se očekuje povratak normalne funkcije uda. Rezultati ne favoriziraju ni jednu prethodno opisanu tehniku. U onim slučajevima gdje je luksacija bila prisutna dulje vrijeme, pogotovo kod životinja nedovoljno razvijenog skeletnog sustava, možemo očekivati nastanak degenerativne bolesti zglobova te u nekim slučajevima avaskularne nekroze bočnog zgloba. Povremeno dolazi do reluksacije bočnog zgloba nakon redukcije. Mogu se javiti i različiti stupnjevi osteoartritisa ako je došlo do značajnijeg oštećenja acetabuluma ili glave bedrene kosti. Bočni zglobovi koji pokazuju blagi stupanj displazije se često ponovo dislociraju. Ponovna luksacija je indikator za artroplastiju glave i vrata bedrene kosti ili ugradnju umjetnog zgloba.

4. LOMOVI GLAVE BEDRENE KOSTI

Lomovi glave bedrene kosti predstavljaju 56.8% fraktura zdjeličnog pojasa u pasa, najčešće su traumatske prirode, no mogu biti i rezultat primarnog stanja (tumori kostiju,) (Ozsoy i Altunatmaz, 2005). Prijelomi bedrene kosti čine od 20% do 25% prijeloma u veterinarskim ambulancama, njihova incidencija je veća nego za bilo koje druge duge kosti, 45% prijeloma dugih kostiju su upravo prijelomi bedrene kosti (BRINKER i sur., 2016.)

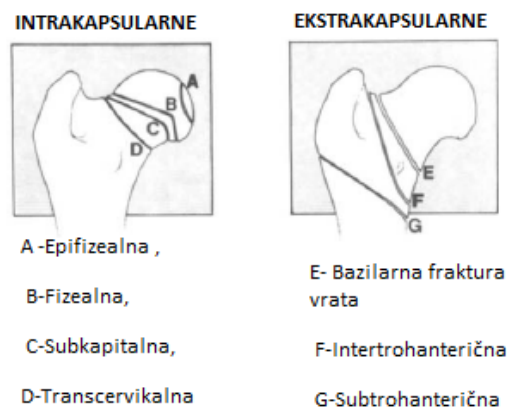Proksimalni dio bedrene kosti sastoji se od dvije fize, te su fize tokom embrionalnog razvoja spojene, do odvajanja na kapitalnu fizu, koja će prerasti u glavu bedrene kosti, te drugu manju fizu koja prerasta u veliki trochanter. Zatvaranje fiza normalno nastupa u 6-12 mjeseci u pasa.

Podjela prijeloma proksimalnog femura prema Dalyju svodi se na:

INTRAKAPSULARNE: Epifizealni, Fizealni, Subkapitalni, Transcervikalni.

EKSTRAKAPSULARNE: Bazilarni prijelom vrata, Intertrohanterični, Subtrohanterični.

(DALY, 1978.) (Slika 17).



Slika 17. Prikaz podjela prijeloma proksimalnog femura (Preuzeto iz Daly 1978.)

Daly u svom radu na 115 slučajeva dolazi do zaključka kako su najzastupljenije fizni prijelomi (59%), transcervikalni (17%), bazilarni (22%), subkapitalni (1%) te intertrohanterični (1%). Distribucija prema anatomskim regijama bila je: dijafizealni 73.21%, suprakondilarni

19.64%, glava bedrene kosti 3.57%, veliki trochanter 1.78%, vrat bedrene kosti 1.78%. (TERCANLIOGLU i SARIERLER, 2009).

Dob pacijenata utječe na raspodjelu budući da će fizelani prijeomi biti češći u onih pacijenata gdje nije došlo do zaraštavanja fizealnih zona. U životinja starijih od 12 mjeseci gotovo da ih nema. Većina prijeloma događa se u/oko dobi od dvije godine. Najčešće se pojavljuju kod mladih pasa (<1 god.) kao posljedica traume. Najzastupljeniji su bazilarni prijelomi, kominuitivni prijelomi se mogu javiti.

Konzervativno liječenje sastoji se od analgezije i odmora u kavezu. Takav pristup dovodi do nesraštavanja prijeloma te tako liječene životinje pokazuju šepavost stražnjeg uda sa pojavom boli pri manipulaciji udom (FISHER i sur.. 2011).

4.1 Proksimalni prijelomi vrata bedrene kosti

Prijelomi proksimalne zone čine 25% svih prijeloma bedrene kosti, predstavljaju izazov pri postizanju adekvatne fiksacije te je neinvazivna redukcija gotovo nemoguća.

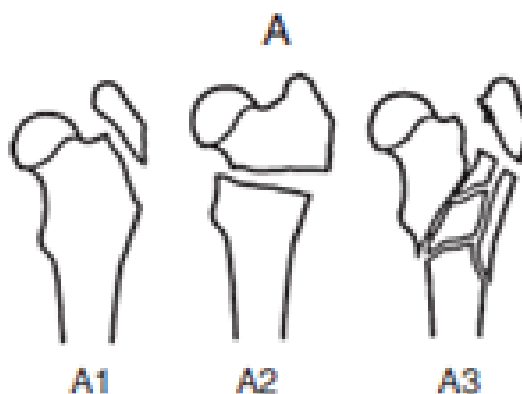
Proksimalni prijelomi dijele se na:

A- Proksimalni prijelom u trohanteričnoj regiji

A1 - Avulzija

A2- Jednostavni intertrohanterični

A3- Multifragmentarni

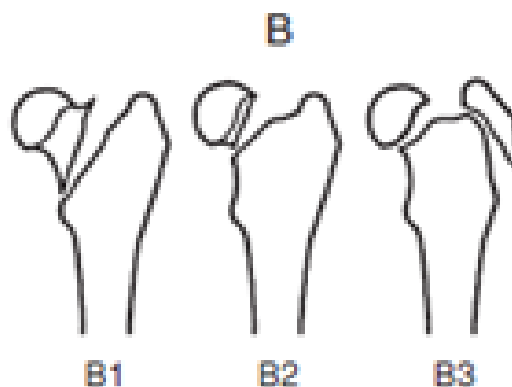


B- Proksimalni, jednostavni cervikalni

B1- Bazicervikalni

B2- Transcervikalni

B3- Sa avulzijom trohanteri

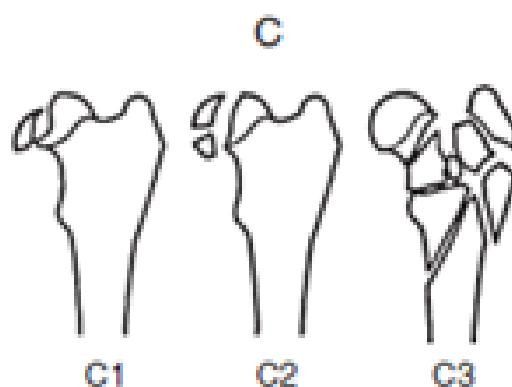


C- Proksimalni kapitalni ili cervikalni multifragmentalni

C1- Jednostavni artikularni

C2- Artikularni multifragmentalni

C3- Multifragmentalni trohanterični i cervikalni



Slika 18. Prikaz proksimalnih prijeloma glave bedrene kosti. (Preuzeto iz *Brinker i sur.*, 2016)

Magnituda destruktivnih sila prijeloma ovisi o liniji frakture u odnosu na dugu os vrata bedrene kosti. Pomična naprezanja prijeloma su minimalna ako je ravnina prijeloma manja od 30 stupnjeva u odnosu na os vrata bedrene kosti. Strmije linije loma rezultiraju većim pomičnim silama prijeloma i mogu rezultirati komplikacijama. Različiti stupnjevi oštećenja vaskularizacije glave i vrata bedrene kosti mogu pratiti prvotnu ozljedu. Polomljene površine

mogu biti dodatno oštećene abrazijom ukoliko životinja aktivno koristi ud prije nego je postignuta fiksacija. Abrazija može uništiti nepravilne strukture prijeloma i tako otežati precizno spajanje fragmenata.

4.1.1 Otvorena redukcija prijeloma tipa A1

U većini slučajeva tip prijeloma A1 predstavlja fizealnu separaciju na trohanteru skupa sa dislokacijom glave bedrene kosti. U ovoj situaciji prvo pristupamo redukciji glave bedrene kosti a potom prijeloma trohantera. Ukoliko je zatvorena redukcija glave bedrene kosti uspješna, fiksaciji velikog trohantera pristupamo kroz trohanteričnu regiju, fiksiramo ga pomoći dva manja klina ili Kirschnerovih žica (kod manjih pasmina). Klinove umećemo u medijalni korteks cervikalne regije kako bi osigurali dostatnu stabilnost. Kod većih pasmina, za fiksaciju možemo upotrijebiti zateznu žicu.

4.1.2 Otvorena redukcija prijeloma tipa A2

Jednostavnom intertrohanteričnom prijelomu pristupamo kranio-lateralno, kako bi osigurali dostatnu stabilizaciju koristimo se intramedularnim čavlom ili zateznom žicom. Ako nam intramedularni čavli nisu dostupni možemo se poslužiti Steinmannovim klinom većeg promjera. Kod manjih pasa koji se ne kreću puno, možemo upotrijebiti zateznom žicom, i to samo ako se radi o stabilnim transverzalnim prijelomima ili kratkim kosim prijelomima sa kontaktom fragmenata.

4.1.3 Otvorena redukcija multifragmentarnog prijeloma tipa A3

Multifragmentarni prijelomi izrazito dobro zacijeljuju radi visokovaskulariziranog trabekularnog koštanog tkiva i malog opsega kretnje. Fiksacija ovisi o stupnju fragmentiranosti u kalkarnoj regiji, području između glave femura i malog trohantera budući da je to područje izloženo velikim silama prilikom kretnje. Fiksaciju postižemo korištenjem eksternalnih fiksatora, koštanih ploča, i intramedularnih čavala.

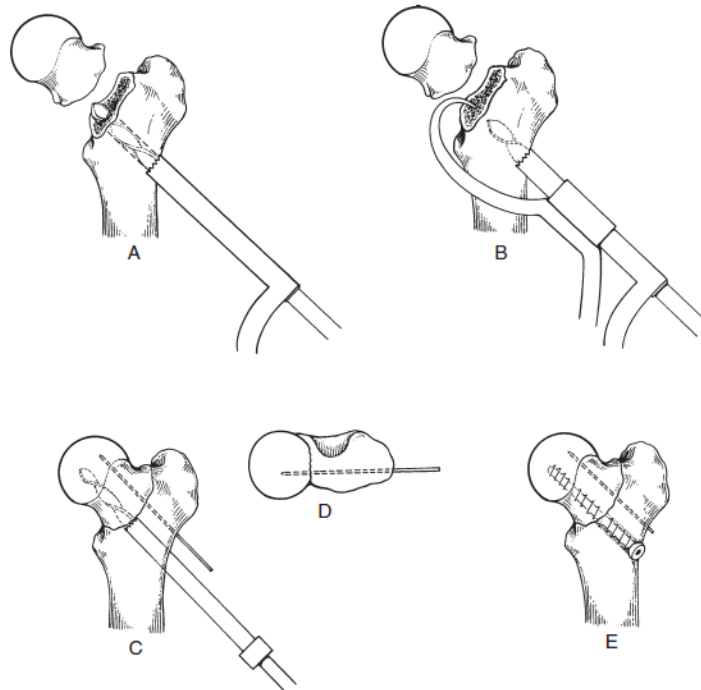
4.2 Proksimalni jednostavni cervikalni prijelomi

4.2.1 Otvorena redukcija jednostavnog cervikalnog prijeloma tipa B1 i B2

Oboma prijelomima se pristupa na vrlo sličan način. Iako udarni prijelom bez pomaka može zacijeliti uz pomoć eksterne imobilizacije i strogog mirovanja, sigurniji pristup je fiksiranje pomoću koštanih vijaka ili više koštanih igala radi pravilnog poravnanja. Prijelomi koji pokazuju različite stupnjeve pomaka najbolje se rješavaju uz redukciju i fiksaciju. Mehaničke studije pokazuju da lag vijak ili tri paralelne Kirschnerove žice promjera 2,00mm mogu izdržati silu koja stvara trostruka tjelesna masa životinje, nego kod normalnog zgloba. Takav postupak je najpodobniji za velike i gigantske pasmine. Kod manjih pasmina dovoljno je koristiti dvije Kirschnerove žice postavljene paralelno ili divergentno.

Fiksacija pritezним vijkom (Slika 19.) sa potpunim kortikalnim navojem je bolji izbor nego vijak sa djelomičnim navojem jer eliminira potrebu provjere da je svaki navoj u fragment glave ili vrata bedrene kosti. Klizeća rupa se buši kroz vrat bedrene kosti, počinje distalno i kaudalno u odnosu na treći trochanter kako bi cijeli vijak bio unutar vrata bedrene kosti. Kako bi vijak bio dobro usidren u glavu bedrene kosti, kirurg mora obratiti pažnju na kut inklinacije i anteverziju glave bedrene kosti. Kada su segmenti frakture reducirani i komprimirani, umećemo Kirschnerovu žicu debljine od 1.2 do 1.6 mm kroz trochanter, glavu i vrat bedrene kosti. Suprotno od vijka, Kirschnerova žica mora prolaziti dorzalni koštani most između velikog trochantera i glave bedrene kosti, a ne kroz trohanteričnu jamu, kako bi imala najveću moć držanja. Žica se postavlja proksimalno kako ne bi smetala kod postavljanja koštanog vijka. Kirschnerova žica pomaže kod reduciranja prijeloma, sprečava glavu bedrene kosti u micanju, rotiranju dok se postavlja koštani vijak. Redukcija se također postiže pomoću koštanog forcepsa koji postavljamo na veliki trochanter. U klizeću rupu se stavlja rukav glave bušilice koji služi kao vodilica za ispravnu veličinu rupe koju bušimo u glavi bedrene kosti. Dubina rupe bi idealno trebala ići do subhondralne kosti, to možemo provjeriti mjereći segment glave i vrata prije bušenja ili na rendgenološkoj snimci. Prije nego li odstranimo glavu bušilice, pomoću tupog instrumenta (npr. Hemostata) provjeravamo jesmo li probušili zglobnu hrskavicu. Dubina rupe se mjeri, te se implantira odgovarajući kortikalni vijak. Kompresija linije frakture se potvrđuje vizualno tijekom zatezanja vijka. Kirschnerovu žicu ostavljamo na mjestu gdje smo ju implantirali. Ako je bazicervikalni prijelom kos, posebnu pažnju moramo pridati redukciji, radi toga što u distalnom dijelu prijeloma je teže postići potpuni kontakt pri redukciji, elevacijom dijela vastusa lateralis frakturiranog vrata bedrene kosti dozvoljavamo

vizualnu inspekciju redukcije. Dodatnu stabilnost možemo postići serklažnom žicom koju postavljamo proksimalno od trećeg trohantera u dvostrukoj petlji.



Slika 19. Prikaz fiksacije pomoću priteznog vijka. (Preuzeto iz *Brinker i sur.*, 2016)

Fiksacija pomoću Kirschnerove žice radi se sa jednakim kutem umetanja kao i kod koštanih vijaka. Vanjske žice se postavljaju što proksimalnije i što distalnije u vrat bedrene kosti. Centralni klin se onda implantira između žica.

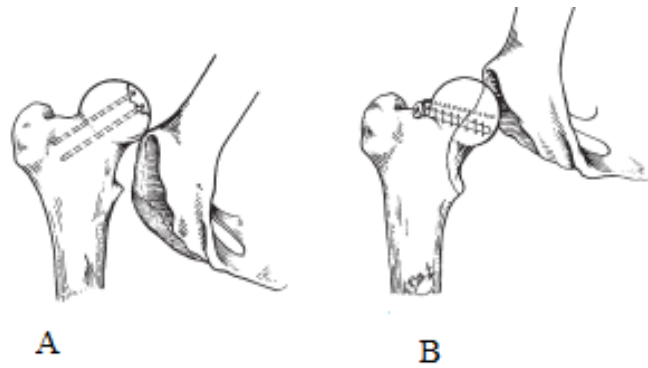
4.2.2 Fiksacija cervikalnog prijeloma sa trohanteričnom avulzijom tip B3

Kod ovakvih prijeloma možemo koristiti kombinacije metoda opisanih za A1, B1 i B2 prijelome. Minimalno pomaknute trohanterične prijelome možemo tretirati konzervativno.

4.3 Proksimalni kapitalni ili cervikalni multifragmentalni prijelomi

4.3.1 Fiksacija jednostavnog artikularnog prijeloma tip C1

Tip C1 jednostavnog artikularnog prijeloma obuhvaća epifizealne i fizealne prijelome. Avulzijski prijelomi glave bedrene kosti su rijetki, kod ovakvih prijeloma manji dio glave bedrene kosti ostaje prihvaćen za okrugli ligament, dok je glava bedrene kosti dislocirana kraniodorzalno. Segment prijeloma koji ostaje prihvaćen za okrugli ligament varira u veličini te je uglavnom vidljiv na rendgenskoj snimci. Postupak varira od ekscizije do reparacije, ovisno o veličini fragmenta, lokaciji linija prijeloma i udjelu nosivosti. Moguća je zatvorena redukcija ako je fragment malen. U tom slučaju, postavlja se Ehmerov povoj u trajanju od 2 tjedna. Postupak generalno nema velik postotak uspješnosti jer je potrebna savršeno stabilna redukcija dok kost ne zaraste. Kod otvorene redukcije, avulzirani fragment se uklanja putem kraniolateralnog pristupa. Ako je fragment ili više njih dovoljne veličine, potrebno je napraviti anatomsku redukciju i rigidnu fiksaciju kako bi se obnovila kongruentnost zglobne površine. Ovisno o lokaciji fragmenta, možemo se poslužiti kranilaterlanim, dorzalnim ili ventralnim pristupom bočnom zglobu. Dorzalni otvoreni pristup sa osteotomijom velikog trohantera pruža najbolju izloženost bočnom zglobu. Ukoliko je fragment pričvršćen za okrugli ligament, evaluacija redukcije fragmenta može biti otežana. U tim situacijama bolju ekspoziciju postizemo rezanjem okruglog ligamenta. Alternativna metoda je korištenje ventralnog pristupa koja čuva okrugli ligament te pruža direktnu vizualizaciju fragmenta. Redukcija i stabilizacija se može obaviti pomoću Kirschnerovih žica ili lag vijaka manjega promjera (Slika 20). Kako bi implantati bili sposobni oduprijeti se rotacijskim silama potrebno ih je staviti najmanje dva, i to ispod nivoa zglobne površine kako bi se spriječila trauma zglobne hrskavice. Kod fiksacije priteznim vijkom u mladih pasa potreban je dodatan oprez radi veće invazivnosti u lokalni krvožilni sustav, preuranjenjog sraštavanja fize, posljedične resorpcije vrata bedrene kosti.



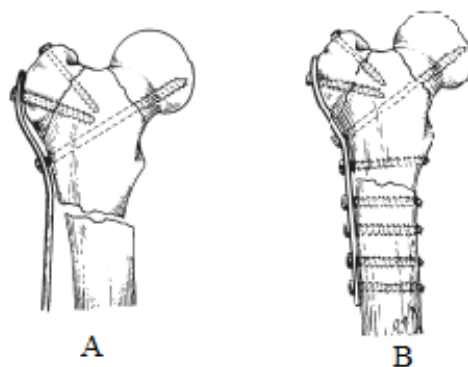
Slika 20. Prikaz metoda fiksacije avulzijskog prijeloma glave bedrene kosti tipa C1. A - Fiksacija fragmenta Kirschnerovim žicama kod koje režemo okrugli ligament. B – Fiksacija kombinacijom vijka i kirschnerove žice. (Preuzeto iz *Brinker i sur.*, 2016)

4.3.2 Fiksacija artikularnog multifragmentarnog prijeloma tipa C2

Kod ovakvog tipa prijeloma, radi smanjene mogućnosti fiksacije, pacijenti su kandidati za ekscizivnu artroplastiku glave i vrata bedrene kosti ili ugradnju umjetnog bedrene kosti.

4.3.3 Fiksacija cervikalnog i trohanteričkog multifragmentarnog prijelom tipa C3

Redukcija cervikalnih i trohanteričkih multifragmentarnih prijeloma se može postići jedino otvorenim zahvatom. Pristup je kombinacija kranio-lateralnog i lateralnog prilaza bočnom zglobu. Fiksacija se postiže aplikacijom koštane pločice i koštanih vijaka. Pažljiva anatomska rekonstrukcija kortikalnog kontinuiteta u kalkarnoj regiji koristi zaštitni pločice od štetnih kretnji savijanja. Koštana ploča se konturira kako bi pratila liniju lateralnog dijela bedrene kosti, u vrat se postavlja pritezni vijak koji fiksira fragment glave bedrene kosti. Pravilno postavljanje ovog vijka je važno radi postizanja stabilnosti. Veliki trochanter se reducira i fiksira na fiziološkoj poziciji, ostale vijke možemo implanirati radi poboljšanja kompresije na mjestu prijeloma, te ovisno o indikacijama (Slika 21).



Slika 21. Prikaz fiksacije prijeloma glave bedrene kosti tipa C3 pomoću priteznog vijka i konturirane koštane ploče. A- Prikaz položaja priteznog vijka i redukcije velikog trohantera. B- Prikaz priteznog vijka i dodatnih vijaka namijenjenih povećanju kompresije. (Preuzeto iz *Brinker i sur.*, 2016)

4.4 Komplikacije pri lomovima proksimalnog dijela bedrene kosti.

Komplikacije kod otvorenih redukcija ovise o mnogo faktora, no većina se pojavljuje zbog nekog od navedenih uzroka:

1. Kompromitirana opskrba krvlju glave i vrata bedrene kosti koja nastaje tijekom primarne ozlijede ili operativnog zahvata.
2. Loša redukcija kosti.
3. Neadekvatna fiksacija.
4. Preuranjeno opterećenje zahvaćenog uda.

Najčešće komplikacije koje se pojavljuju su:

1. Kasno ili lose sjedinjenje prijeloma.
2. Avaskularna nekroza
3. Sekundarni osteoartritis
4. Prekid rasta vrata bedrene kosti u mladih životinja kao rezultat zatvaranja koštane fize sa posljedičnom displazijom kukova.

Komplikacije možemo vidjeti i rendgenološki kao gubitak gustoće koštane mase u vratu bedrene kosti ili uzduž linije prijeloma. To upućuje na gubitak opskrbe krvlju, demineralizaciju, te moguću pomak na liniji prijeloma.

U dugotrajnijim slučajevima, išarani izgled glave bedrene kosti ukazuje na zamjenu nekrotičnih područja sa novonastalom koštanom masom. Kod pojedinih pacijenata vrat bedrene kosti može potpuno ili parcijalno nestati u 3 do 6 tjedana, dovodeći tako do varirajućih stupnjeva kolapsa vrata bedrene kosti. U najvećem dijelu slučajeva, komplikacije su vidljive klinički i rendgenološki unutar 6 tjedana postoperativno. Potrebno je 6 mjeseci kako bi kirurg sa sigurnošću utvrdio stanje glave i vrata bedrene kosti. Većina životinja sa koksofemoralnom dislokacijom, odvajanjem fize ili frakturom vrata bedrene kosti oporavi se u potpunosti. Metode fiksacije podjednako čvrsto fiksiraju fragmente, prema Fisheru nema značajne razlike između fiksacije priteznim vijcima ili Kirschenrovim žicama. Te metode su pokazale gotovo jednake stupnjeve fiksacije i nosivosti pod monotonim opterećenjima (FISHER i sur., 2011).

5. OSTEONEKROZA GLAVE FEMURA (ONGF)

Osteonekroza glave femura je bolno ortopedsko stanje koje dovodi do kolapsa glave bedrene kosti s posljedičnom degeneracijom i boli u bočnom zglobu povezane s tjelesnom aktivnošću. Najčešće je zahvaćen bočni zglob. Prezentira se kompleksnom etiologijom koja je zasad nerazjašnjena. Glavnim čimbenicima nastanka smatraju se infekcije, trauma, nasljedni čimbenici, hormonske i metaboličke poremetnje, vaskularna abnormalnost odnosno prekid dotoka krvi u glavu bedrene kosti. Avaskularna nekroza glave bedrene kosti također se u stručnoj literaturi naziva i Legg-Calve-Perthes (TAKAOKA, 1981). Nekroza kosti, ne predstavlja glavni klinički problem, on slijedi nakon kolapsa i deformiteta same glave uslijed koje dolazi do degeneracije zglobne hrskavice i progresivnog uništenja glave bedrene kosti, što posljedično dovodi do izrazitog smanjenja funkcije zgloba. Od pojave prvih znakova do potpunog kolapsa glave bedrene kosti dolazi za 6 mjeseci. Takvo stanje posljedično dovodi do promjenama u statički zdjelici, bedrene kosti te tibije (CARDOSO i sur., 2018.) U svim slučajevima bolesti, glava i vrat bedrene kosti postaju nekrotični i deformirani, zglobna hrskavica napuca kao rezultat kolapsa subhondralne kosti. Glava i vrat bedrene kosti deformiraju, što rezultira inkongruitetom zgloba i nestabilnošću. Stanje vodi ka jakim degenerativnim promjenama cijelog bočnog zgloba, te do razvoja izraženog osteoartrisa. Muške i ženske životinje su podjednako zahvaćene. Bilateralna zahvaćenost se javlja u rasponu od 12% do 16.5%. Patuljaste pasmine i terijeri su najosjetljiviji, pojava simptoma najčešće počinje u dobi od 5 do 8 mjeseci života.

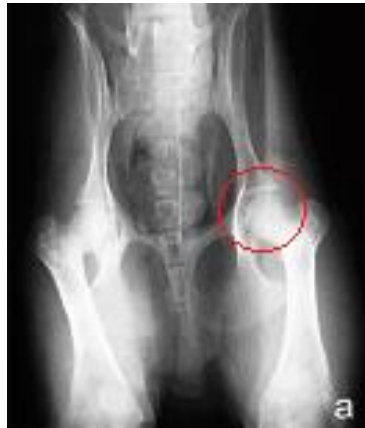5.1 Klinički znakovi ONGF

Prva zamjetna abnormalnost je iritabilnost životinje kad se palpira područje bočnog zgloba. Životinja može gristi i grebati područje. Abdukcijom bočnog zgloba, životinja pokazuje bol, krepitus može biti prisutan kod smanjenog opsega kretanja uda. Atrofija glutealnog mišićja, kao i mišića kvadricepsa postaje jasno vidljiva. Šepavost se postupno pojavljuje u periodu kroz 6 do 8 tjedana s posljedičnom neuporabom zahvaćenog uda.

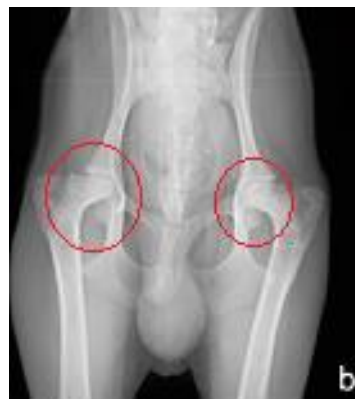Rendgenološke pretrage pokazuju povećani zglobni prostor te fokalna žarišta smanjene gustoće koštane mase u glavi i vratu bedrene kosti. Glava bedrene kosti se ravna na području dodira sa dozalnim rubom acetabuluma. Povremeno je moguće pronaći osteofite i prijelome glave i vrata bedrene kosti (Slike 22-26.)

Radiološki OGNF se klasificira u 5 stupnjeva:

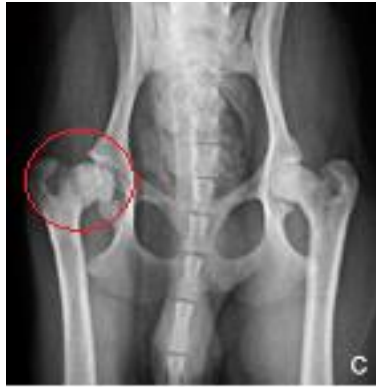1.Stupanj: Acetabulum i konture glave bedrene kosti su isprva normalne, postoji prostor između zgloba, gustoća glave bedrene kosti je smanjena (jedno ili više žarišta).



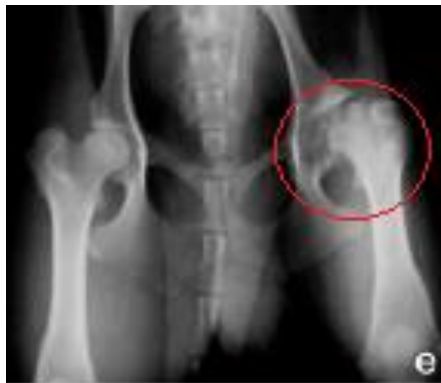2.Stupanj: Zamjetno poravnanje glave bedrene kosti, višestruka žarišta smanjene gustoće glave bedrene kosti, acetabularni obruč može imati mali ogranak.



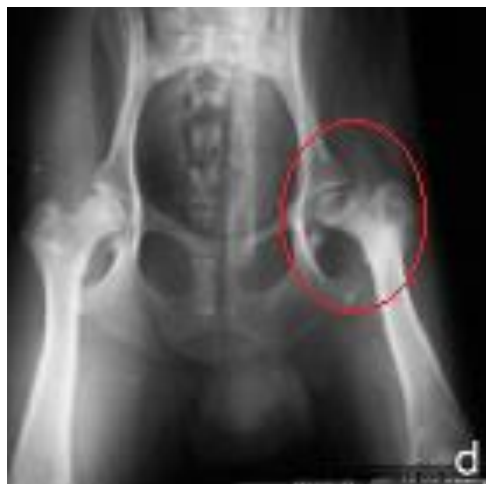3.Stupanj: Nepravilnost na zglobnoj površini glave bedrene kosti, prisutnost više žarišta smanjene gustoće, ogranak acetabularnog obruča je jače izražen.



4. Stupanj: Gubitak normalnog oblika glave bedrene kosti, žarišta smanjene gustoće su učestalija.



5. Stupanj: Fragmentacija glave bedrene kosti s diskontinuitetom zglobne površine, acetabularne promjene izraženije nego u četvrtom stupnju.



Slike 22-26 Prikaz rendgenskih snimaka stadija ONGF (Preuzeto od CARDOSO i sur., 2018)

5.2 Liječenje ONGF

Liječenje osteonekroze glave femura svodi se na nekoliko metoda. Prva i najraširenija metoda je dekompresija jezgre glave bedrene kosti. Druga metoda je liječenje vaskularnim endotelijalnim faktorom, koja iako u relativno eksperimentalnoj fazi pokazuje obećavajuće rezultate.

5.2.1 Dekompresija jezgre

Dekompresija jezgre je raširena metoda liječenja ranog stadija osteonekroze glave femura koja ima određene prednosti poput smanjene traume tkiva i toga da ne u tječe na naknadne postupke. Rezultati kliničke uspješnosti variraju zbog stupnja oboljenja kod podvrgnutih pacijenata, veličine nekrotičnog područja, volumena dekompresije. Dekompresija jezgre je generalno uspješna u smanjenju intraosealnog tlaka koštane šupljine, smanjenju koštanog edema, drenaži kongestiranog sadržaja te promocije angiogeneze kroz složene funkcije na citokinom nivou (LIU i sur., 2017.) Nakon zahvata primijećeno je povećanje nekrotičnih područja 4 do 6 tjedana nakon dekompresije, 8, 10 i 12 tjedana nakon zahvata primijećena je smanjena nekrotična promjena sa regeneracijom koštane mase unutar dekompresijskog tunela. Princip dekompresije jezgre je taj da se otvaranjem koštane šupljine, spuštanjem intraosealnog tlaka potiče venozna regeneracija te angiogeneza.

5.2.2 Liječenje vaskularnim endotelijalnim faktorom rasta

Istraživanje koje su proveli Dailiana i sur., pokazalo je da kod 30 pacijenata kod kojih je kriokirurški izazvana nekroza glave femura došlo je do reverzije osteonekroze kad je apliciran VEGF (vaskularni endotelijalni faktor rasta). Kako je koštano tkivo izrazito vaskularizirano, angiogeni citokini igraju važnu ulogu u zacjeljivanju nekrotične glave bedrene kosti. VEGF igra vitalnu ulogu kao specifičan endotelijalni mitogen i promotor angiogeneze. Regeneracija mikrocirkulacije i povećanje gustoće krvnih žila su glavni parametri uspješne regeneracije koštane mase.

Jedna visoka doza VEGF-a pokazala je najveću djelotvornost u popravku defekta kosti. Tretman VEGF-om vodi do remodeliranja koštanog tkiva, formacije nove koštane mase te posljedične reverzije osteonekroze glave femura (Dailiana i sur., 2018.) Drugo istraživanje provedeno od strane Hang, Wang, Guo, Chen i Yan je pokazalo da VEGF ima terapijsku mogućnost primjene radi povećanog broja novonastalih kapilara, te da primjena VEGF-a može pomoći u liječenju ONGF (HANG i sur.2011.)

Unatoč navedenom, pacijenti s napredovalim stadijem ONGF najčešće se liječe ekscizijom glave i vrata bedrene kosti.

6. DISPLAZIJA KUKOVA (HD)

Displazija kukova je poligeno, multifaktorijalno razvojno stanje karakterizirano sa labavošću bočnog zgloba, degeneracijom i osteoartritisom.

Displazija kukova u pasa definirana je kao biomehaničko stanje koje podrazumijeva disparitet između primarne mišićne mase i ubranog rasta kostura. Disparitet između rasta kostura i mekog okolnog tkiva nastaje zbog nedostatka snage mišića u stvaranju kongruiteta s kostima glave bedrene kosti i acetabuluma. Stupanj odvojenosti može biti od minornih promjena u strukturi kostiju, pa sve do destrukcije bočnog zgloba. Etiologija nastanka displazije uzrokovana je mnogim faktorima i silama. Izgled novorođenog kuka i bočnog zgloba pod utjecajem je genetskog nacrtu koji stvara koksofemoralni zglob, smještaj mišićja, inervaciju, osteogenezu glave, vrata i trupa femura, velikog trohantera te pripadajućih zdjeličnih kostiju. Prihvaćena etiologija ukazuje da je bolest primarno genetskog nastanka s pojedinim pasminskim predispozicijama. Razdoblje embrionalnog razvoja koje je od iznimne važnosti za postizanje stabilnosti bočnog zgloba u pasa traje od rođenja do šezdesetog dana starosti. U tom period mišići i živci kukovlja nisu dovoljno razvijeni te je njihova funkcija ograničena, Tkiva su mekana, plastična te maleabilna. Opterećenje na udove počinje onog trenutka kad štene počinje hodati te sisati radi intenzivirane kretnje. Biološki oblik zgloba te plastičnost omogućuje zglobovu da se vrati u prethodan položaj. Genetska svojstva uvjetuju oblik bočnog zgloba, veličinu, anatomske veze, muskulaturu i inervaciju. Mehaničke sile, kretnje koje opterećuju bočni zglob utječu na rast i razvoj. Također ulogu u nastanku displazije ima i okoštavanje elastičnih kostiju te stvaranje hrskavice. Rast i razvoj acetabuluma uspoređan je s rastom glave bedrene kosti, potiče ga dobra mehanička funkcija, lubrikacija, kongruentnost zgloba te uravnotežene sile opterećenja. Promjene u bilo kojem od ovih faktora mogu uvjetovati razvoj bočnog zgloba te uzrokovati promjene koje mogu doprinijeti nastanku displazije. Fenotipska manifestacija također ima veliku ulogu u potencijalnom nastanku displazije. U dobi od šest mjeseci, snaga tkiva, osifikacija te povećanje mišićne mase dovoljno je napredovalo kako bi spriječili nastavak bolesti u uobičajenim okolnostima, međutim ako je lokomotorno opterećenje veće nego što to meka tkiva mogu podnijeti, može doći do ozlijede

mišićja, ligamenata bočnog zgloba i time posljedične displazije, to jest u ovom smislu prekida ili smanjenog kongruiteta bočnog zgloba (ALEXANDER, 1992.).

Klinički znakovi displazije kukova variraju ovisno o dobi životinje. Kod mladih pasa stanje se najčešće javlja naglo, unilateralno (ponekad bilateralno), karakterizirano naglim smanjivanjem intenziteta aktivnosti s bolnošću stražnjih udova. Psi teže ustaju, smanjene volje za trčanjem, skakanjem, te penjanjem po stepenicama. Mišići zdjelične regije su slabije razvijeni. Pri trčanju može se zamijetiti takozvani “Bunny hopping” stražnjih nogu, to jest poskakivanje s obje stražnje noge u trku. Većina oboljelih pasa imaju pozitivan Ortolanijev znak. Rendgenološki konformacija bočnih zglobova izgleda normalno, međutim moguće je zamijetiti slabu subluksaciju. Ako je proces prisutan više mjeseci, kut nagiba vrata bedrene kosti može biti veći od 146 stupnjeva (valgus). Nagla pojava simptoma u mladim pasa je rezultat mikroprijeloma ruba acetabuluma. Takvi mikroprijelomi nisu vidljive rendgenološkim pretragama do dobi od 17-18 mjeseci, no postoje slučajevi gdje ih je moguće zamijetiti i u dobi od 12 mjeseci. Ti prijelomi zacijele do završetka razvoja skeletnog sustava. Završetkom razvoja skeletnog sustava bitno se smanjuje bolnost zgloba i povećava se stabilnost.

Većina kliničkih znakova rezultat su prolongiranih degenerativnih promjena unutar samog zgloba. Pas pokazuje šepavost nakon duge ili naporne tjelesne aktivnosti, gegajući korak, kreptus i ograničeni opseg kretanja uda. Krepitus se najlakše dijagnosticira postavljanjem stetoskopa direktno na područje proksimalne strane velikog trohantera dok apliciramo pritisak proksimalno istovremeno vršeći adukcijske i abdukcijske pokrete s različitim stupnjem ekstenzije zgloba.

6.1 Dijagnostika displazije kukova

Dijagnostika DKP vrši se primarno radiološkim metodama, no postoje i palpatorne metode kod kojih možemo s visokim postotkom sigurnosti predvidjeti pojavu displazije kod štenaca (Bardensova metoda, Ortolanijev znak). Zlatni standard dijagnoze DKP ne postoji, već metode rendgenološkog snimanja ekstenziranih bočnih zglobova variraju ovisno o državama te upravo zbog nepostojanja standardiziranog testa sami rezultati variraju (VERHOEVEN i sur., 2011.).

6.1.1 Metoda prema Orthopaedic Foundation for Animals (OFA)

OFA (Orthopaedic Foundation for Animals) je razvila dijagnostičku metodu rendgenografije eksteniranog bočnog zgloba koja je među najčešće upotrebljavanim

metodama u Sjevernoj Americi. Metoda se bazira na sedam stupnjeva varijacije kongruiteta bedrene kosti i acetabuluma. Kako bi gradacija bila valjana, pas mora biti star najmanje 2 godine.

Gradacija prema OFA:

1. Odlično: Gotovo savršena konformacija
2. Vrlo dobro: Normalna konformacija s obzirom na dob i pasminu.
3. Dobro: U normalnim rendgenološkim granicama,
4. Granično: Kategorija u kojoj se manje abnormalnosti bočnog zgloba često ne mogu sa sigurnošću vidjeti radi lošeg pozicioniranja tijekom rendgenološkog postupka. Preporučuje se ponoviti rendgenološki postupak.

Displazija se gradira po slijedeće tri kategorije:

1. Blaga: Minimalna devijacija od fiziološkog stanja, blago poravnanje glave bedrene kosti i manja subluksacija.
2. Umjerena: Očita devijacija od fiziološkog stanja, vidljiv plitak acetabulum, izravnana glava bedrene kosti, loša kongruencija zgloba, moguća subluksacija s vidljivim promjenama vrata i glave bedrene kosti.
3. Teška: Potpuna dislokacija bočnog zgloba, izražena spljoštenost acetabuluma i glave bedrene kosti.

Psi s umjerenom i teškom ocjenom najčešće pokazuju kliničke znakove šepavosti i neugode.

Gradacija prema OFA ima pouzdanost od 77%-85% između 12 i 18 mjeseci života (POWERS i sur., 2010).

6.1.2 PennHIP metoda

Utemeljena 1993 od strane Gail Smith-a i kooperacije znanstvenika, temelji se na multifokalnom kliničkom istraživanju tehnike dijagnostike displazije kukova. Uvjet valjanosti je dob psa koja mora minimalno iznositi 16 tjedana. PennHIP metoda mjeri stupanj labavosti zgloba pod anestezijom ili sedacijom. Potrebno je napraviti snimku zgloba u tri projekcije: 1. Ekstenzija zgloba. 2. Kompresija zgloba. 3. Distrakcija zgloba (GUILLARD 2014.).

6.1.3 Norbergov kut

Vrijednost kuta se određuje iz odnosa sredine glave bedrene kosti u odnosu na kranio-lateralni aspekt dorzalnog ruba acetabuluma. Vrijednost od 105 ili više smatra se fiziološkom u većini pasmina. Međutim kod labradora ona iznosi 99.9 stupnjeva, Rottweilera 101.9 stupnjeva, Zlatnih retrivera 92.6 stupnjeva te 100.3 kod Njemačkih ovčara.

6.2 Konzervativno liječenje DKP

Konzervativni pristup liječenju DKP je metoda kojoj je cilj usporavanje degenerativnih procesa bočnog zgloba te smanjenje boli. Tjelesna masa pacijenta također igra ulogu u smanjenju boli te usporavanju nastanka kliničkih znakova povezanih s DKP. Prehrambeni dodaci također mogu biti povezani sa smanjenjem nelagode uzrokovane DKP (riblje ulje te novozelandska zelenousna dagnja). Polisulfatni glikozaminoglikani kao suplementi prehrani također mogu biti preporučeni kao metoda prevencije nastanka osteoartritis. Alternativne metode poput akupunkture pokazuju klinički značaj iako su rezultati oko uspješnosti takvih postupaka podijeljeni. Jedan od najvećih značaja pri uspješnom smanjenju nelagode kod DKP jest održavanje optimalne tjelesne težine. Smanjenje količine hrane za 25% pokazalo se kao uzrok smanjenju intenziteta pojave kliničkih znakova te je prolongiralo pojavu prvih simptoma osteoartritis. Također, intraartikularne injekcije botulinum toksina pokazale su određene rezultate u smanjenju boli povezane s OA. Unatoč tome studije provedene na 74 pasa u trajanju od 13 godina nisu pokazale poboljšanje kvalitete života s dijagnozom DKP (SCHACHNER, LOPEZ 2015). Barrovo istraživanje je utvrdilo da, kod 68 pasa u kojih je DKP dijagnosticirana u ranoj dobi, 76% je imalo minimalne promjene zakoraka u 4.5 godine (BARR i sur., 1987).

Uporaba analgetika i NSPUL je indicirana za većinu životinja. Novije generacije NSPUL su zamijenile Aspirin kao izbor analgetika. Carprofen u dozi od 2.2mg/kg oralno, dvaput dnevno pokazao se efektivan tretman. Nuspojave su rjeđe nego u usporedbi s aspirinom, no moguća je pojava gastrointestinalne iritacije. Jetrena toksikoza je rijetka, no poželjno je pratiti razinu jetrenih enzima dok traje terapija. Derakoksib (Deramaxx, Novartis) koji inhibira COX-2 (ciklooksigenaza, enzim djelomično odgovoran za upalne procese) daje se u količinama 1-2mg/kg/dan. Nuspojave su rijetke te uključuju gastrointestinalne simptome, bubrežnu i jetrenu toksikozu. Meloksikam se dozira na 0.1mg/kg/dan, oralno, te je zbog svojeg tekućeg stanja pogodan za manje pse. Potporna terapija hondroprotektorima poput polisulfatnih glikozaminoglikana ili kombinacije glukozamina i hondroitin-sulfata služi

inhibiranju razgrađujućih enzima. Prirodni pripravci poput lososovog ulja ili CBD ulja mogu ublažiti upalu, no zasad nema dovoljno kliničkih istraživanja koja bi dokazala učinak.

6.3 Kirurško liječenje DKP

Operacijska terapija displazije kukova može se podijeliti u dvije kategorije: 1. Terapije koje nude olakšanje od boli nastale stanjem. 2. Terapije koje umanjuju ili sprečavaju degenerativnu bolest zglobova. Unatoč mnogobrojnim istraživanjima vezanim za kirurško liječenje DKP nije pronađena tzv. "zlatni standard". Postoje mnogobrojni zahvati čija je svrha spriječiti progresiju degenerativnih promjena zgloba ili smanjenje boli te povratak funkcije zgloba. Zahvati poput dvostruke ili trostruke zdjelične osteotomije, ekscizijske artroplastike, femoralne osteotomije te juvenilne pubične simfziodezije imaju svrhu prevencije nastanka osteoartritisa (OA) u za to predispozicioniranih pasa. Juvenilna pubična simfziodezija i trostruka zdjelična osteotomija djeluju tako da povećavaju površinu prijanjanja glave bedrene kosti putem ventrolateralne rotacije acetabuluma. Juvenilna pubična simfziodezija tako obuhvaća ranije zatvaranje pubične simfize rezultirajući smanjenjem širine zdjeličnog otvora te posljedično ventrolateralno rotiranje acetabuluma tijekom rasta. Redukcija tako daje rezultate od 40-46% povećanja acetabularnog ruba i njegovog kuta. Najbolje rezultate daje u štenadi u dobi od 12-16 tjedana. Trostruka zdjelična osteotomija je širi zahvat koji obuhvaća osteotomije crijevne, stidne i sjedne kosti kako bi omogućili manualno zakretanje acetabuluma radi boljeg prijanjanja glave bedrene kosti. Crijevna osteotomija stabilizira se pomoću pločica prilagođenih tako da mogu vršiti rotaciju. Takav postupak preporučuje se kod pasa sa blažim degeneracijama zgloba. Takvim postupkom ne dolazi do smanjenja zglobne površine te labavost izostaje.

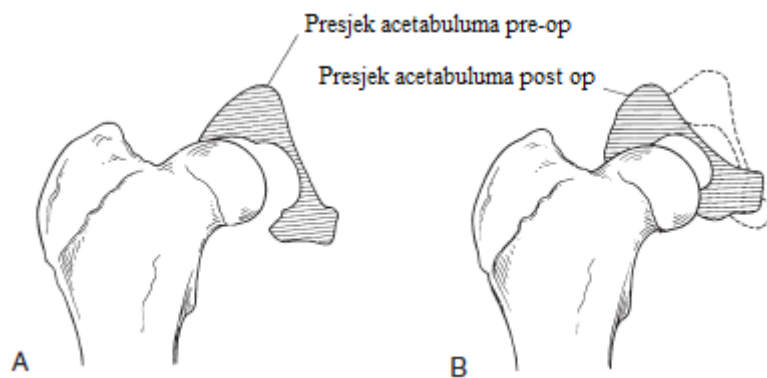
Ugradnja umjetnog bočnog zgloba je zahvat koji se često upotrebljava kod pacijenata s poodmaklom degeneracijom zgloba te se kao takva smatra kao postupak spašavanja. Počeci izvođenja zahvata bili su u sedamdesetim godinama dvadesetog stoljeća, dok su modularni sistemi koji su uporabu našli i u humanoj ortopediji, u veterinarskoj ortopediji uvedeni devedesetih godina dvadesetog stoljeća (HUMMEL 2017.). Modularni sistem temelji se na implantaciji fiksnog monobloka načinjenog od legure kobalta i kroma kojeg implantiramo u bedrenu kost, te acetabularne čašice. Najčešće komplikacije su trošenje acetabularne čašice te slabljenje samoga implantiranog zgloba. Glavna razlika između implantata u kojima se koristi

cement i onih bescementnih je ta što u slučaju gdje ne koristimo cement, kost srašta oko implantata, samim time manja je šansa slabljenja veze implantata i same kosti. Glavna komplikacija je upalni process izazvan stranim tijelom. Također, labavost zgloba može uzrokovati loše rezultate postavljanja implantanata.

Metoda kirurške intervencije kod DKP najčešće ovisi o dobi psa, kirurgovoj preferenciji te o financijskoj mogućnosti vlasnika životinje. (SCHACHNER, LOPEZ 2015.)

6.3.1 Zdjelična osteotomija

Zdjelična osteotomija je kirurška metoda liječenja DKP, indicirana kod mladih pasa s kliničkim znakovima displazije i nestabilnosti bočnog zgloba (labavost, subluksacija) Procedura omogućuje rotaciju acetabuluma oko svoje osi kako bi se stabilizirala glava bedrene kosti u funkcionalnoj poziciji unutar acetabuluma. Klinički dokazana metoda tretiranja displazije kukova u mladim pasa. Operaciju je najbolje izvesti u ranijoj dobi (između 4 do 8 mjeseci starosti) kako bi se iskoristili kapaciteti prilagodbe kostiju u razvoju, i kako bi se smanjila oštećenja zglobne hrskavice. Nestabilnosti i subluksacije s vremenom uzrokuju ispunjavanje acetabuluma koštanom materijom koja prekriva zglobnu površinu, sprečavajući tako kongruenciju zgloba i stabilnost spoja acetabuluma i glave bedrene kosti. Ti procesi postaju posebno izraženi u dobi od 10 do 12 mjeseci. Primarno razmatranje kandidata za operaciju je stanje zglobova, to jest stupnja degenerativnih promjena koje su nastupile: ako je acetabulum ispunjen koštanom materijom, ako je dorzalni acetabularni rub uništen radi eburnacije, ako je hrskavica glave femura uništena, u tim slučajevima zdjelična osteotomija neće rezultirati uspješnim zahvatom. Najčešći zahvat je trostruka zdjelična osteotomija kojom se postiže lateralna rotacija acetabularnog dijela zdjelice i tako povećava kontaktna površina između acetabulum ai glave femura (Slika 27).



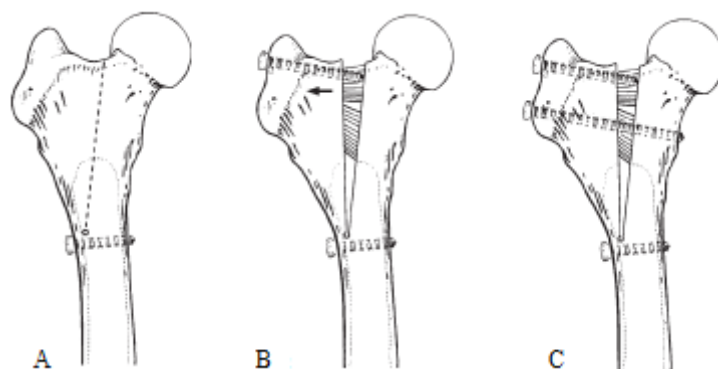
Slika 27. Prikaz acetabuluma prije (A), i poslije zahvata(B), vidljiva je rotacija acetabularnog dijela zdjelice i povećanje kontaktne površine glave bedrene kosti i acetabuluma (Preuzeto iz *Brinker i sur.*, 2016)

6.3.2 Produživanje vrata bedrene kosti

Produljenje vrata bedrene kosti je zahvat koji se u današnje doba rijetko koristi. Pacijenti koji imaju adekvatnu pokrivenost dorzalnog ruba acetabuluma uz displastične promjene, no i nestabilan bočni zglobov radi slabijeg mišićja predstavljaju kandidate kojima možemo napraviti zahvat. Osim mehaničke stabilnosti koja je rezultat uzglobljenja glave bedrene kosti u acetabulum s normalnim dorzalnim acetabularnim rubom, mišićne sile eksternih i internih rotatora pružaju dinamičku stabilnost bočnog zgloba. Ti mišići svi imaju hvat na velikom trohanteru te stoga produljenje vrata femura povećava osovinu poluge po kojoj ti isti mišići djeluju čime se sile koje medijalno djeluju na bedrenu kost isto povećavaju.

Zahvat započinjemo pristupom proksimalnom dijelu bedrene kosti odvajanjem vastusa lateralisa od njegova početka na proksimokranijalnom dijelu glave i vrata bedrene kosti. Na mjestu gdje se spajaju veliki trohanter i vrat bedrene kosti započinjemo parasagitalnu osteotomiju do distalnog dijela lateralnog korteksa 1 do 2 cm od maloga trohantera. Prije same osteotomije bušimo otvor širine 2mm na distalnom dijelu predviđenom za završetak same osteotomije (Slika 28.A). Svrha otvora je sprečavanje stvaranja napuklina koje bi mogle nastati prisilnim pomakom trohantera lateralno. Navijeni kortikalni pritezni vijak promjera 3.5 mm implantiramo distalno od otvora kako bi stvorili dodatno osiguranje od stvaranja napuklina. Drugi kortikalni vijak promjera 3.5mm se implantira u veliki trohanter u dubini osteotomije, tako navijanjem tog vijka pomičemo sami trohanter lateralno (Slika 28 C). Nakon što smo navijanjem drugog vijka pomaknuli trohanter lateralno, umećemo treći kortikalni vijak

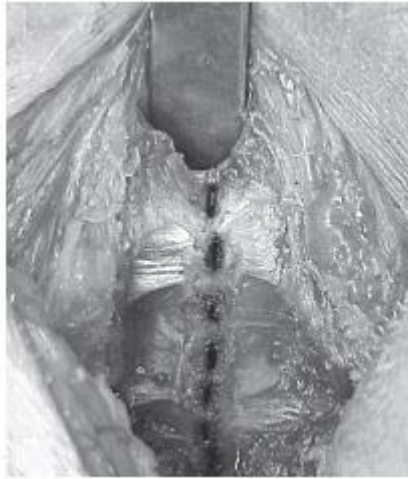promjera 3.5mm 1 centimetar distalno od proširavajućeg vijka kroz obje kosti (pozicijski vijak). Početak vastusa lateralis prišijemo na kranijalnu granicu dubokog glutealnog mišića.



Slika 28. Prikaz položaja vijaka kod zahvata produživanja vrata bedrene kosti (Preuzeto iz *Brinker i sur.*, 2016)

6.3.3 Zdjelična simfziodeza

Zahvatom zdjelične simfziodeze postizemo inducirano zaustavljanje rasta zdjelične strukture te blagotvornu rotaciju acetabuluma. Ova jednostavna tehnika koristi se kod štenaca s dijagnosticiranom displazijom kukova. Zatvaranje fize stidne kosti postiže se kirurškim spajalicama ili elektrokauterizacijom. Uranjeno zatvaranje fize stidne kosti rezultira klinički neznačajnom redukcijom zdjeličnog otvora, no također povećava acetabularni kut i kut dorzalnog ruba acetabuluma za 40%-46%. Krajnji rezultat zahvata gotovo je jednak bilateralnoj trostrukoj zdjeličnoj osteotomiji. Stupanj poboljšanja stanja kod zdjelične simfziodeze je ovisan o dobi pacijenta, najbolji rezultati polučuju se u dobi od 12 do 16 tjedana, ukoliko se zahvat izvrši kasnije, smanjuje se stupanj rotacije. Ova tehnika zahvata je manje invazivna od zdjelične osteotomije, glavni nedostatak je taj što psi pokazuju kliničke znakove displazije u kasnijoj dobi koja je pogodnija za izvođenje osteotomije. Zahvat se izvodi postavljanjem psa u dorzalnu rekumbenciju (leži na leđima), ventralni pristup u veličini 2 do 3 cm vršimo uz kranijalni aspekt zdjelične simfize. Stidni dio zdjelične simfize otkrivamo minimalnim lateralnim pomakom kože, potkožnog tkiva, rectusa abdominis, adductora i aponeuroze musculus gracilis. Standardni elektrokauter se koristi kako bi se zatvorila fiza stidne kosti (Slika 29).



Slika 29. Prikaz zdjelične simfziodezije pomoću standardnog elektrokautilera (Preuzeto iz *Brinker i sur.*, 2016)

7. UGRADNJA UMJETNOG KUKA

Ugradnja umjetnog kuka je kirurški zahvat u kojemu se oboljeli bočni zglob zamjenjuje umjetnim. To je postupak spašavanja koji je uglavnom rezerviran za one pacijente koji nisu pokazali napredak nakon prethodnih procedura ili iste na njih ne djeluju (LOCKWOOD 2011.) Ugradnja umjetnog kuka sastoji se od implantiranja polietilenske acetabularne čašice visoke gustoće, glave bedrene kosti napravljene od nehrđajućeg čelika, titana ili legure kobalta i kroma, te femoralnog kraka od istih materijala. Implantaciji prethodi uklanjanje glave i vrata bedrene kosti, razvrstavanje acetabuluma i medularnog femoralnog kanala kako bi se stvorio prostor za prihvat implantata. Proteze se obično trajno spajaju s kosti pomoću polimetilmetaakrilatnog koštanog cementa. Bescementna metoda koristi kombinaciju implantacije pritiskom te poroznog materijala na koju kost sraštava (CHARNLEY i sur., 2000., ELDRIDGE i LEARMONTH 2000., BUECHEL i PAPPAS 2011.). Bescementne proteze kod pasa zasad imaju ograničenu kliničku primjenu. Dostupno je više veličina proteza. Postupak se ne bi trebao obavljati dok ne završi zaraštanje fiza. Uz displaziju, degenerativna bolest zglobova je jedan od faktora odabira kandidata za ugradnju umjetnog bočnog zgloba. Također kod životinja s nespojenim ili djelomično spojenim bočnim zglobom možemo pristupiti ugradnji implantata. Frakture glave, vrata bedrene kosti ili acetabuluma, traumatska luksacija bočnog zgloba, avaskularna nekroza glave bočnog zgloba također ulaze u stanja kod kojih možemo ugraditi implantat. Kod traumatskih luksacija moramo biti vrlo oprezni jer se zbog kronične konstrikcije glutealnih i vanjskih rotacijskih mišića, teško postiže čvrsta potpora zgloba. Kontraindikacije ugradnje umjetnog kuka uključuju ekstremno trošenje dorzalnog acetabularnog ruba u starijih pasa koje onemogućuje dobro prianjanje implantata acetabularne čašice. Neurološki uzroci abnormalnog hoda također moraju biti pažljivo eliminirani kao bi pas bio kandidat za postavljanje umjetnog zgloba. Degenerativna mijelopatija najčešći je problem kod takvih pacijenata, no rupturi intravertebralnog diska, spinalnog živca, tumor korijena živca ili cauda equina druge su mogućnosti abnormalnog hoda. Kada dođe do pojave naglog šepanja kod psa za kojega znamo da ima displastične kukove, postoji opcija da je uzrok upravo to, no rupturi prednjeg križnog ligamenta puno je češći uzrok. Prije postupka moramo riješiti bilo kakve upalne procese poput otitisa, dermatitisa, upale analnih žlijezdi, kako ne bi došlo do kontaminacije kirurškog polja.

Važna mehanička razmatranja glede totalne artroplastike bočnog zgloba uključuju geometriju te dizajn materijala artikularnih površina, te kontaktnih površina implantata i kosti (HALLAB i sur., 2004., PRUITT i CHAKRAVARTULA 2011.). Mehaničke analize

sugeriraju da uspješan dizajn implantata uzima u obzir mnoge kompromise između različitih faktora. Na primjer, povećanje grubosti implantata povećava kontaktnu površinu ali u isto vrijeme povećava lokalizirani stres pri cementiranju. Alternativa u vidu bescementne implantacije ovisi o biološkom procesu oseintegracije koja nije predvidljiva kao cementna implantacija te je potrebna puno veća preciznost kako bi se stvorila optimalna stabilnost samog implantata.

7.1 Ugradnja implantata pomoću cementa

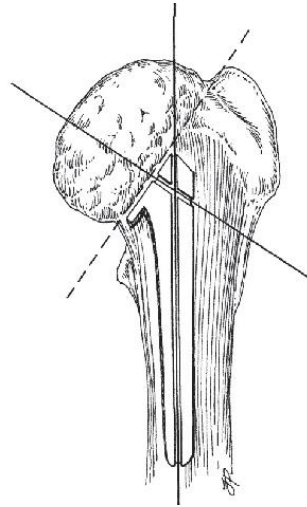
Napredak tehnika cementiranja omogućio je odličnu stabilnost implantana odmah nakon operacije. Dostupno je nekoliko komercijalnih sistema za ugradnju umjetnog zgloba (BioMedtrix sistem). U SAD-u najviše se koristi tehnika prema Olmsteadu i Hohnu. Originalne tehnike su modificirane kako bi se dopustila upotreba BioMEDtrix modularne proteze (Slika 30). Sam zahvat je tehnički zahtjevan i ne trpi tehničke pogreške. Adekvatna instrumentacija i asistencija ključ su uspješnog izvođenja budući da kirurg zahvat mora završiti unutar dva sata kako bi se mogućnost infekcije svela na minimum. Pravila asepsa i antiseptičke, zajedno s pažljivom pripremom kirurga, operacijskog polja, brzinom obavljanja zahvata potrebni su kako bi se minimalizirale potencijalne komplikacije. Uporaba intra i post operativnih cefalosporinskih antibiotika rutinska je u SAD-u.



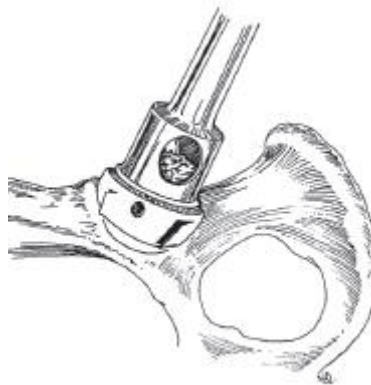
Slika 30. Prikaz BioMedtrix implantata, Žljebovi na femoralnom implantatu služe povećanju površine prijanjanja (Preuzeto iz PECK, MARCELIN-LITTLE, Advances in Small Animal Total Joint Replacement 2013).

Sam zahvat izvodi se pomoću kraniolateralnog pristupa glava bedrene kosti se osteotomizira tako da se ostavi većina ventralnog dijela vrata bedrene kosti, predložak proteze pozicionira se preko kosti kako bi se utvrdio ispravan kut (Slika 31). Rez na kosti mora biti pod kutem od 0 stupnjeva radi maksimalne stabilnosti femoralnog implantata u relaciji na acetabulum. Acetabulum se proširuje s polukružnim alatom kako bi se stvorilo mjesto za prihvat acetabularnog implantata (Slika 32). Ispravna veličina acetabularnog implantata određuje se prije zahvata pomoću rendgenskih snimaka. Odabir prevelikog promjera rezultira prevelikom gubitkom koštane mase dorzalnog ruba, što može uzrokovati labavost čašice. Proširenje acetabuluma radi se medijalno u acetabulum do dubine od 5-10mm. Kutnom kiretom odstranjuje se spužvasta koštana masa u acetabularnom području. Uklanjanje spužvaste koštane mase u ilijačnom prorezu, usporedno s dorzalnim rubom, te kaudalno u crijevni prolaz. Omogućuje prostor za veću količinu koštanog cementa, te omogućuje nepravilnu površinu za prihvat cementa na kost, osiguravajući tako čvršći prihvat. Bušenjem u ilijačne i crijevne kanale te dorzalni acetabularni rub, druga je metoda postizanja istog učinka. Kad je acetabulum pripremljen za prihvat implantata, radi se probna insercija proteze kako bi se osigurao ispravan prihvat. Nakon toga se ugrađuje proteza pomoću alata za pozicioniranje kako bi osigurali pravilnu orijentaciju. Alat mora biti orijentiran tako da ručka stoji usporedno s produljenom linijom od *tuberositas ischiadicus* do dorzalne linije kralježnice. Također, alat mora stajati vertikalno u usporedbi sa sagitalnom ravninom zdjelice, te pod kutem od 10 stupnjeva kaudalno. Priprema femoralnog kanala vrši se s ciljem orijentiranja cementiranog femoralnog odvojka implantata paralelno na dugačku os bedrene kosti, okruženom simetričnim cementnim plaštom, bez kontakta između završetka kraka i endostealne površine kosti. Femoralni kanal se uvećava pomoću bušilice i odgovarajuće glave bušilice (Slika 33). Proširivanje se olakšava odstranjivanjem tanke kosti kaudalnog vrata bedrene kosti koja ostaje nakon ekscizije glave bedrene kosti, otvarajući tako fossu trochantericu, što nam dozvoljava bolje centriranje alata za proširivanje. Potom, izvodimo probu pomoću proteze, te provjeravamo stabilnost zgloba. Ako je odabrana proteza ispravne veličine, bočni zglob će se moći odvojiti uz otpor te neće biti lateralne, tranzicijske kretnje glave uz jako povlačenje od strane kirurga. Nakon provjera pristupamo trajnom ugrađivanju proteze uz pomoć kirurškog čekića kojim stvaramo spoj između proteze i kosti. Ulijevamo koštani cement u tekućoj fazi u femoralni kanal te uvodimo protezu glave bedrene kosti, pritom pazimo da nema mjehurića i zračnih džepova koji bi mogli uzrokovati slabiju strukturalnu čvrstoću i labavost spoja proteze i kosti. Možemo koristiti i plastični čep za cement koji pospješuje stlačenje cementa (Slika 34.). Nakon stvrdnjavanja

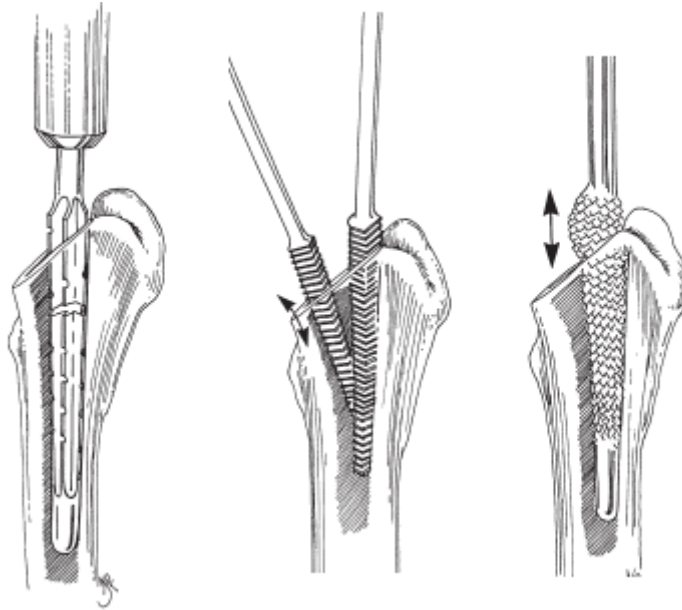
koštanog cementa, spajamo protezu glave bedrene kosti sa protezom čašice acetabuluma, zglobnu čahuru šivamo s više pojedinačnih šavova, dok ostale slojeve šivamo po redu.



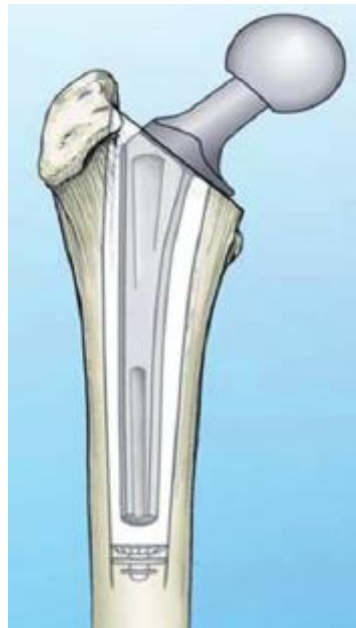Slika 31. Prikaz osi implantata u odnosu na tijelo femura i glavu i vrat femura (pune linije). Isprekidana linija prikazuje liniju reza osteotomije glave femura. (Preuzeto iz *Brinker i sur.*, 2016.)



Slika 32. Prikaz širenja acetabuluma polukružnim alatom. (Preuzeto iz *Brinker i sur.*, 2016.)



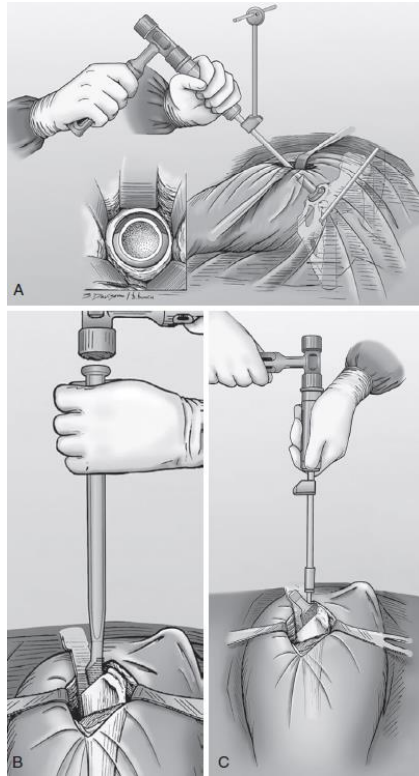
Slika 33. Prikaz stvaranja femoralnog kanala pomoću razvrtača za žljebove (prvi prikaz). Višak koštane mase odstranjuje se pomoću turpije te se tako stvara prostor za koštani cement (drugi i treći prikaz). (Preuzeto iz *Brinker i sur.*, 2016)



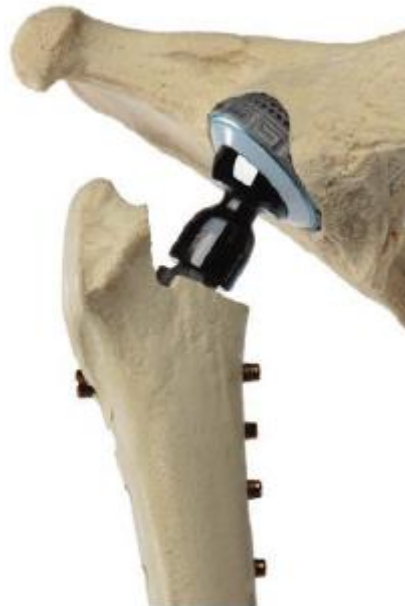Slika 34. Prikaz implantata u femoralnom kanalu. Na distalnom dijelu bedrene kosti je umetnut femoralni čep koji povećava prijanjanje cementa. (Preuzeto iz PECK, MARCELIN-LITTLE, *Advances in Small Animal Total Joint Replacement* 2013.)

7.2 Ugradnja implantata bescementnom metodom

Implantati koji ne zahtijevaju koštani cement (BFX, BioMedtrix, Allendale, N.J., Zurich THR, Kyon) zahtijevaju preciznije i opreznije tehnike razvrtnja acetabuluma i bedrene kosti zbog manjih tolerancija u vidu veličine implantata. Razlog tomu je taj da se ovakvi implantati utiskuju u samu kost te tako promoviraju uraštanje koštane mase u porozni plašt samog implantata. Početni razvrtač priprema acetabulum uz precizno poravnanje uz alat za pozicioniranje. Ekstrakcijom dijela kosti stvara se mjesto za implantaciju BFX čašice koju utiskujemo u prethodno stvoreni prostor (Slika 35.A). Proksimalni dio bedrene kosti priprema se nakon osteotomije i uklanjanja glave i vrata bedrene kosti uz pomoć svrdla s uzastopnim veličinama kako bi se ostvarile bliske tolerancije potrebne za uraštanje koštane mase oko implantata (Slika 35 B.). Implantat se potom utiskuje u bedrenu kost (Slika 35 C). Zurich bescementni sistem je prvi ponuđen na tržištu implantata u veterinarskoj medicini. Zurich sistem koristi i dodatne zaključavajuće vijke kako bi se osigurala trenutna fiksacija femoralnog kraka implantata. Acetabularna čašica je načinjena od poroznog titana kako bi omogućila oseointegraciju u acetabularnu kost (Slika 36.). Femoralni krak implantata je dizajniran kako bi se postigla trajna fiksacija putem okoštavanja. Zaključavajući vijci pružanjem trenutne fiksacije osiguravaju naknadno okoštavanje implantata te tako bitno pospješuju sam zahvat (Slika 36). Naposljetku, generalni konsenzus oko preferabilne metode ugradnje umjetnog bočnog zgloba ne postoji, već se svodi na odabir i preferenciju kirurga koji izvodi zahvat.



Slika 35. Prikaz ugradnje BioMedtrix bescementnog implantata. (Preuzeto iz *Brinker i sur.*, 2016)



Slika 36. Prikaz Zurich implantata, Vidljivi su zatezni vijci koji dodatno fiksiraju implantat i struktura acetabularnog implantata. (Preuzeto iz PECK, MARCELIN-LITTLE, *Advances in Small Animal Total Joint Replacement* 2013)

7.3 Skrb poslije operacije i njega

Vanjska potpora nakon zahvata nije potrebna. Oralna aplikacija cefaleksina započinje netom nakon zahvata i traje do tri dana nakon. Ograničavanje kretanja pomoću povodca je indicirano u prvih mjesec dana nakon zahvata. Većina pasa normalno hoda dva tjedna od zahvata, kaska nakon četiri tjedna post-op. Mjesec dana nakon zahvata provodi se kontrola ROM-a, prisutnosti boli, i nivoa funkcije uda. Ako je sve u redu, povećava se aktivnost u drugom mjesecu post-op. Životinja se može vratiti uobičajenim aktivnostima najranije dva mjeseca post-op, no to može potrajati i do pola godine nakon zahvata zbog atrofije mišića uda koji je bio izložen zahvatu. Većina pasa vraća se normalnim aktivnostima 8 tjedana nakon zahvata. Zadovoljavajuća funkcija utvrđena je u 95% slučajeva od 362 pacijenta koji su bili podvrgnuti zahvatu. Zadovoljavajuća funkcija određena je kao stavljanje pune tjelesne težine na ud, normalni raspon kretnje, normalni zakorak te normalni nivo aktivnosti bez pokazivanja boli u kuku. Jedan izvještaj utvrđuje 7.2% prevalencije aseptičnog labavljenja femoralne proteze. Daljnji izvještaj tvrdi da je aseptično labavljenje najznačajnija komplikacija utvrđena u 3% pacijenata. Studija tvrdi da je dorzalna luksacija femoralne komponente utvrđena u 4.7% pacijenata. Komplikacije poput dorzalne luksacije mogu se pripisati greškama u operativnoj tehnici kirurga, ostale komplikacije su vjerojatno nastale radi fiziologije pacijenata. Medularni infarkt bedrene kosti je zabilježen kod 14% ukupnih artroplastija kuka u pasa, bez navođenja uzroka s limitiranim kliničkim značajem. Kod nekoliko pasa nađen je osteosarkom na mjestu implantacije uz nepoželjan ishod. Kod aseptičnog labavljenja proteze, ud spašavamo ekstrakcijom proteze i cementa, te taj zahvat tretiramo kao ekscizijsku artroplastiku. Tendencija labavljenja proteze ili loma iste u životinja nije utvrđena iako je moguća u humanoj medicini.

8. RASPRAVA

Stanja bočnog zgloba u kojima je potreban operativni zahvat su česta pojava u veterinarskoj medicini, iako pojedina stanja poput displazije kukova ili osteonekroze glave femura mogu biti liječena konzervativnim metodama. U većini slučajeva operativni zahvat daje bolje dugoročne rezultate. Neke luksacije i prijelomi glave bedrene kosti isto tako, mogu biti tretirani konzervativnim metodama, no u takvim slučajevima možemo očekivati povećani broj recidiva ili posljedični nastanak degenerativne bolesti zglobova, osteoartritisitisa itd. Kada stanje bočnog zgloba zahtijeva operativni zahvat, primarno je napraviti dobru i preciznu dijagnostiku, najbolji rezultati postižu se kombinacijom više dijagnostičkih tehnika (CT, RTG, ortopedski pregled) no sam izbor primarno ovisi o opremljenosti klinike. Pristup samom bočnom zglobu djelomice ovisi i o vrsti zahvata koji izvodimo, no najčešći su kraniodorzalni i kraniolateralni pristup s ili bez osteotomije velikog trohantera. Cilj svakog operativnog zahvata na bočnom zglobu je stabilna fiksacija, savršena repozicija i rana pokretljivost. Ako jedan od navedenih parametara nije ispunjen možemo očekivati postoperativne komplikacije. Kod ugradnje endoproteze bočnog zgloba moramo u obzir uzeti i visoku cijenu takvog zahvata. Postoperativna njega temelji se na analgeziji, restrikciji kretanja te kontrola svakih nekoliko tjedana. Fizikalna terapija također igra veliku ulogu u uspješnom oporavku. Pojedine eksperimentalne metode poput aplikacije VEGF-a kod tretiranja ONGF-a za sobom nose i veliku cijenu takve terapije uz diskutabilnu učinkovitost u usporedbi s ostalim metodama terapije.

9. ZAKLJUČAK

Većina ozljeda bočnog zgloba koji zahtijevaju operativnu terapiju nastaje uslijed djelovanja velike sile na zglob, jedan od najčešćih uzroka su udari automobila (53%-83%), padovi s visine te genetske predispozicije za nastanak bolesti. Kod ozljeda i lomova nastalih udarom vozila primarne ozlijede su praćene ozljedama mekih česti i trbušne šupljine, pri takvim stanjima bitno je stabilizirati pacijenta prije izvođenja zahvata na zahvaćenom zglobo. Bočni zglob je najsnažniji zglob, te je okružen jakim mišićjem, a bedrena kost je najtvrdja kost u tijelu psa. Samim time, sile koje su potrebne kako bi došlo do loma ili luksacije su vrlo velike. Ako postoje genetske predispozicije koje remete normalnu strukturu zgloba, poput displazije kuka, povećava se i vjerojatnost za nastanak ozlijede. Kod luksacija bočnog zgloba, zatvoreni pristup koristi se u slučajevima gdje je pomak minimalan i ako je riječ o mladoj životinji. U suprotnom, postoji velika šansa za nastanak recidiva (50%-70%) te se preferira otvorena redukcija. Sama podjela luksacija ide u prilog otvorenim redukcijama budući da samo kraniodorzalna luksacija tipa A i kaudoventralna luksacija dobro podnose zatvorenu redukciju. Otvorene redukcije luksacija temelje se na upotrebi koštanih klinova, intramedularnih vijaka te stvaranju umjetne čahure. Bitan faktor u povratu funkcije uda je vrijeme koje protekne između nastanka ozlijede i same redukcije. Što je vrijeme proteklo između ozlijede i redukcije dulje, veća je šansa za pojavu recidiva i nastanka osteoartritisa, degenerativne bolesti zglobova i avaskularne nekroze glave femura.

Kod lomova glave bedrene kosti najčešće dolazi do dijafizealnih prijeloma (73% prema Tercanioglu), te se pojavljuju u mladih pacijenata kod kojih fizealne zone nisu u potpunosti zarasle. Konzervativno liječenje je moguće, ali takav pristup dovodi do nepravilnog srašćavanja te sigurne pojave šepavosti. Prijelomi glave bočnog zgloba liječe se operativnim zahvatom uz primjenu fiksacijskih vijaka, kirschnerovih žica, eksternalnih fiksatora, koštanih ploča, intramedularnih čavala itd. Moguće postoperativne komplikacije proizlaze iz neadekvatne fiksacije ili stabilizacije. Posljedično može doći osteonekroze glave bedrene kosti. Sama osteonekroza može nastati zbog više razloga koji su prethodno navedeni. Osteonekroza dovodi do degenerativne bolesti bočnog zgloba koja se može liječiti ugradnjom umjetnog zgloba, dekompresijom jezgre ili aplikacijom vaskularnog endotelijalnog faktora rasta. Međutim, primjena VEGF-a je još relativno nedovoljno ispitana, te skupa, zbog čega su prethodne tehnike liječenja u široj upotrebi. Ugradnja umjetnog bočnog zgloba u veterinarskoj medicini dostupna je od 70-ih godina 20-og stoljeća kada se pojavljuju prvi setovi. Zahvat je gotovo istovjetan onome u humanoj medicini. Koristi se kao tzv "salvage procedure" ako pacijent ne odgovara

na prethodne terapije za određena stanja. Dvije dostupne tehnike razlikuju se po načinu fiksacije samih implantata. Tako bescementna tehnika danas još uvijek nema toliko raširenu kliničku upotrebu radi postizanja stabilizacije i fiksacije sraštavanjem kosti s implantatom. No isto tako, konsenzus oko preferabilne metode ne postoji te ovisi o samome kirurgu koji izvodi zahvat. Postoperativna njega kod svih operativnih zahvata na bočnom zglobu uključuje mirovanje, Ehmerov povoj, postupno uvođenje kretanja, analgeziju te rendgenske kontrole. Dijagnostičke metode samih stanja svode se na rendgenološke i kliničke preglede, ovisno o opremljenosti klinike.

10. POPIS LITERATURE

1. ALEXANDER J. W. (1992): The Pathogenesis of Canine Hip Dysplasia. *Veterinary Clinics Of North America: Small Animal Practice* Volume 22, Number 3. str. 503-505.
2. BARR A.R.S., H.R, DENNY, C. GIBBS. (1987): Clinical Hip Dysplasia in Growing Dogs: The Long-term Results of Conservative Management. *J. Small Anim. Pract., BSAVA*. str. 244-247.
3. CARDOSO BORGES C., S. RAHAL CANAVESE, M.J MAMPRIM , H. OLIVEIRA SALVADOR, A. MELCHERT, J.G. CORIS FIGUEROA, L. DOS REIS MESQUITA. (2018): Avascular Necrosis of the Femoral Head in Dogs - Retrospective Study. *Acta Scientiae Veterinariae*, vol. 46 . str 2-5.
4. CHARNLEY G., T. JUDET, C. GARREAU DE LOUBRESSE . (2000): Titanium Femoral Component Fixation And Experience With A Cemented Femoral Prosthesis. In: *Interfaces in Total Hip Arthroplasty*, Learmonth ID (ed.). London:Springer, str. 3–10.
5. DALY W.R. (1978): Femoral Head and Neck Fractures in the Dog and Cat: A Review of 115 Cases. *ACVS*. str.2-6.
6. DECAMP C. E., S.A. JOHNSTON, L.M DEJARDIN. (2016): Brinker, Piermattei and Flo's handbook of small animal orthopaedics and fracture repair. 5th ed. Elsevier. str. 468-480, 481-497, 500-507, 538-566.
7. EVANS H.E., A. DELAHUNTA. (2013): *Miller's ANATOMY of the DOG*, 4th ed. Elsevier/Saunders, str.141-147
8. FISHER S.C., R.M. MCLAUGHLIN, S.H. ELDER. (2012): In Vitro Biomechanical Comparison Of Three Methods For Internal Fixation Of Femoral Neck Fractures In Dogs , Schattauer. str.36-39.
9. GUILLARD M. (2014): The PennHIP Method of Predicting Canine Hip Dysplasia, In *Practice*, *British Medical Journal*. str. 66-74.
10. HALLAB NJ, J.J. JACOBS, J.W. KATZ. (2004): Application Of Materials in Medicine, Biology And Artificial Organs: Orthopedic Applications. In: *Biomaterials Science: An Introduction to Materials In Medicine*, Ratner BD, Hoffmanns, Schoen FJ et al. (eds.), 2nd ed. Amsterdam: Elsevier Academic Press, str. 527–555
11. HANG D., Q. WANG , C. GUO, Z. CHEN, Z. YAN. (2011): Treatment of Osteonecrosis of the Femoral Head with VEGF 165 Transgenic Bone Marrow

- Mesenchymal Stem Cells in Mongrel Dogs. Cells ,Tissues, Organs. S. Karger AG, publishing. str. 1-3, 9-12.
12. HUANG C.H., S.M. HOU, L.S. YEH L. (2013): The Innervation of Canine Hip Joint Capsule: An Anatomic Study, Journal of Veterinary Medicine, Anatomia, Histologia, Embryologia, Blackwell Verlag GmbH, str. 2-4
 13. HUMMEL D. (2017): Zurich Cementless Total Hip Replacement. Vet Clin Small Anim. Elsevier, str. 2-8.
 14. JOHNSON A.L, D. DUNNING. (2005): Atlas Of Orthopedic Surgical Procedures Of The Dog And Cat, 5th Edition, Elsevier/Saunders. str. 40.
 15. KONIG, H.E., H.G. LIEBICH. (2009): Anatomija Domaćih Sisavaca, Udžbenik i Atlas u Boji Za Studente i Praktičare. str.225-275
 16. LIU Y., D. ZHAO , W. WANG, Y. ZHANG, B. WANG, Z. LI. (2017): Efficacy of Core Decompression for Treatment of Canine Femoral Head Osteonecrosis Induced by Arterial Ischaemia and Venous Congestion. Wichtig Publishing. str. 406-409.
 17. LOCKWOOD A. A., W.D. LISKA. (2011): Duration of Clinical Signs Prior to Total Hip Replacement in Dogs. JAVMA Vol 238, No 7. str. 905.
 18. OZAYDIN I., E. KILIC, V. BARAN, I. DEMIRKAN, A. KAMILOGLU, S.VURAL. (2003): Reduction and Stabilization of Hip Luxation by the Transposition of the Ligamentum Sacrotuberale in Dogs: An In Vivo Study , Veterinary Surgery 32. str. 46-51,47-49.
 19. POWERS M.Y., G.T KARBE, T.P GREGOR, P. MCKELVIE, W.T.N CULP ,H.H. FORDYCE, G.K. SMITH. (2010): Evaluation of The Relationship Between Orthopedic Foundation for Animals' Hip Joint Scores And Pennhip Distraction Index Values In Dogs: JAVMA, Vol 237, No 5. 2010. str. 534-538.
 20. PRUITT L.A., A.M. CHAKRAVARTULA. (2011): Orthopedics. In: Mechanics of Biomaterials: Fundamental Principles for Implant Design . Cambridge University Press, str. 416–471.
 21. SCHACHNER E. R., M.J. LOPEZ. (2015): Diagnosis, Prevention, And Management Of Canine Hip Dysplasia: a Review. Veterinary Medicine Research and Reports. Dove Medical Press. str. 181-187.
 22. TAKAOKA K., T. YOSHIOKA, T. HOSOYA, K. ONO, T. TAKASE. (1981): The Repair Process in Experimentally Induced Avascular Necrosis of the Femoral Head in Dogs, Archives of Orthopaedic and Traumatic Surgery, J.F. Bergmann Verlag. str.1-5.

23. VERHOEVEN G., R. FORTRIE, B. VAN RYSSEN, F. COOPMAN. (2012):
Worldwide Screening for Canine Hip Dysplasia: Where Are We Now? *Veterinary Surgery* 41. str. 10-12.

11. SAŽETAK

Operativna stanja bočnog zgloba najčešće su uvjetovana udarima motornih vozila (53%-83%) budući da je za nastanak takvih ozljeda potrebna velika sila. Ozlijede koje zahtijevaju operativno liječenje možemo podijeliti na traumatska stanja, razvojna stanja te stečena stanja. Traumatska stanja zahtijevaju veliku silu kako bi do njih došlo radi same konstitucije bočnog zgloba. Genetske predispozicije u kojima je stabilnost bočnog zgloba narušena povećavaju vjerojatnost nastanka ozljeda. Tako na primjer, kod displazije kukova, krajnji ishod bolesti može dovesti do potrebe za ugradnjom umjetnog zgloba. Sam izbor zahvata u vidu konzervativnog i otvorenog pristupa ovisi o starosti životinje, stanju životinje, stupnju ozlijede, sposobnosti kirurga te opremljenosti klinike kao i metodi dijagnostike. Cilj svakog zahvata na bočnom zglobu je povratak funkcije. Vrijeme proteklo između nastanka ozlijede i izvođenja zahvata predstavlja bitan faktor u uspješnosti terapije te stupnju povratka funkcije. Produljivanjem perioda između zahvata i ozlijede povećavaju se šanse za nastanak recidiva, osteoartritisa, degenerativne bolesti zglobova itd. Konzervativni zahvat temelji se na ograničavanju mobilnosti, nošenju imobilizacijskih povoja te analgeziji. Kirurški zahvat mora ispunjavati zahtjeve za savršenom repozicijom, stabilnom fiksacijom te ranom pokretljivošću kako bi moguću pojavu postoperativnih komplikacija sveli na minimum. Bitan faktor u određenim zahvatima na bočnom zglobu je i financijski aspekt samog zahvata, budući da cijena samog zahvata može dosezati više tisuća kuna ne uračunavajući i troškove postoperativne skrbi i rehabilitacije.

Ključne riječi: Bočni zglob, operativni zahvat, povratak funkcije, umjetni zglob, luksacija.

12. SUMMARY

SURGICAL CONDITIONS OF THE COXOFEMORAL JOINT IN DOGS

Injuries of the coxofemoral joint in dogs that require surgical intervention are mostly caused by motor vehicles (53%-83%), since a large amount of force is required to cause such injuries. Operative treatment of the injuries of the coxofemoral joint can be grouped by their causative origin into: traumatic conditions, developmental conditions and acquired conditions. Due to the fact that the coxofemoral joint is a very stable, firm and surrounded with muscular tissue, force to disrupt it has to be great. Genetic predispositions that disturb the stability of the joint increase the probability of injury to the joint. With that said an example can be given with hip dysplasia where genetically conditioned hip instability can result in such damage that the hip can be salvaged only by a total hip replacement. The choice of the procedure in regard to a conservative or operative treatment depends on: age and condition of the patient, degree of injury, surgeon ability and the available equipment of the clinic along with the methods of diagnostics. The goal of every surgical procedure on the coxofemoral joint is the return of function. Time elapsed between the occurrence of the injury and the procedure is an important factor in the success of therapy and the degree of the return of function. Elongation of the time between the occurrence of injury and the procedure greatly increase the chance of relapse, onset of osteoarthritis, degenerative joint disease etc. Every surgical procedure has to meet the requirements of perfect repositioning, stable fixation, and early mobility, in order to reduce the potential occurrence of postoperative complications to a minimum. Financial aspect is an important factor in some procedures of the coxofemoral joint, that is because the price of a procedure can cost several thousand kunas without the price of the postoperative care and rehabilitation included.

Key words : Coxofemoral joint, surgical procedure, return of function, total hip replacement, luxation.

13. ŽIVOTOPIS

Rođen sam 10. svibnja 1993. godine u Rijeci. Pohađao sam osnovnu školu Vladimira Nazora u Rovinju, a zatim upisujem Prirodoslovno-matematičku gimnaziju. Po završetku srednje škole i polaganja državne mature, 2012. godine upisujem Veterinarski fakultet Sveučilišta u Zagrebu. Tijekom studiranja volontirao sam na Klinici za kirurgiju, ortopediju i oftalmologiju gdje sam imao priliku razvijati interese u smjeru kirurgije i ortopedije, s naglaskom na male životinje. Imao sam priliku volontirati na kongresu EERVC (*Eastern European Regional Veterinary Conference*), a terensku stručnu praksu u okviru 12. semestra odradio sam u veterinarskoj stranici Rijeka u Rijeci. Aktivno govorim engleski, talijanski, slovački i češki jezik. Od djetinjstva aktivno treniram košarku, pa sam tijekom studiranja nastupao u košarkaškoj Sveučilišnoj ligi za Veterinarski fakultet.