

DVOSTUPANJSKO STUPNJEVANJE CITOLOŠKIH UZORAKA MASTOCITOMA PASA

Ribarić, Petra

Master's thesis / Diplomski rad

2022

Degree Grantor / Ustanova koja je dodijelila akademski / stručni stupanj: **University of Zagreb, Faculty of Veterinary Medicine / Sveučilište u Zagrebu, Veterinarski fakultet**

Permanent link / Trajna poveznica: <https://um.nsk.hr/um:nbn:hr:178:586187>

Rights / Prava: [In copyright](#) / [Zaštićeno autorskim pravom.](#)

Download date / Datum preuzimanja: **2024-07-15**



Repository / Repozitorij:

[Repository of Faculty of Veterinary Medicine -
Repository of PHD, master's thesis](#)



SVEUČILIŠTE U ZAGREBU
VETERINARSKI FAKULTET

Petra Ribarić

**DVOSTUPANJSKO STUPNJEVANJE CITOLOŠKIH UZORAKA
MASTOCITOMA PASA**

Diplomski rad

Zagreb, 2022.

Ovaj diplomski rad izrađen je na Zavodu za veterinarsku patologiju Veterinarskog fakulteta Sveučilišta u Zagrebu.

Predstojnik zavoda: izv. prof. dr. sc. Marko Hohšteter

Mentor: izv. prof. dr. sc. Ivan-Conrado Šoštarić-Zuckermann, DECV

Povjerenstvo za obranu diplomskog rada:

1. izv. prof. dr. sc. Marko Hohšteter
2. dr. sc. Lidija Medven
3. izv. prof. dr. sc. Ivan-Conrado Šoštarić-Zuckermann, DECV

ZAHVALA

Zahvaljujem svom mentoru, izv. prof. dr. sc. Ivanu-Conradu Šoštariću-Zuckermannu, DECVP na iznimnom strpljenju, stručnom vodstvu i pomoći pri izradi ovog rada, kao i na samoj ideji za rad. Također mu zahvaljujem što je izradu ovog rada učinio iznimno poučnim, ali i nadasve opuštenim i zabavnim iskustvom.

Zahvaljujem se svojim roditeljima, bez čijeg rada, truda i mnogih odricanja moj studij ne bi bio moguć. Hvala vam na ljubavi i potpori koju mi pružate od mojih najranijih dana, nadam se da ću vam barem dio svega što ste mi omogućili moći vratiti kroz život.

Zahvaljujem se Aniti, svojoj najboljoj prijateljici i cimerici, na potpori, strpljenju i svim zajednički provedenim trenucima tijekom studija, a i prije. APUIC, to infinity and beyond.

Zahvaljujem se Ani, Evi, Tonki i Željki, na svakoj kavi, svim vježbama i predavanjima, svakoj noćnoj, svakom učenju i zajedničkom predispitnom paničarenju. Hvala vam što ste mi prijateljstvom uljepšale studentske dane.

A Luciano, grazie per l'amore, il sopporto e per la pazienza infinita, anche quando sono un incubo. Grazie per aver creduto in me e avermi dato la forza per realizzare tutto quello che volevo.

Na kraju, ali ne manje važno, hvala mojim ljubimcima, za bezuvjetnu ljubav i inspiraciju da završim ovaj studij.

POPIS KRATICA

CP – broj citološkog protokola Zavoda za veterinarsku patologiju Veterinarskog fakulteta

FNA – Fine Needle Aspiration, punkcija tankom iglom

GR – engl. Golden Retriever, zlatni retriever

HG – engl. High Grade, mastocitomi visokog stupnja malignosti

HPF – engl. High Power Field, vidno polje pri korištenju najvećeg povećanja mikroskopa (400X)

LG – engl. Low Grade, mastocitomi niskog stupnja malignosti

LR – labrador retriever

OR – engl. Odds Ratio, omjer vjerojatnosti

st. dev. – standardna devijacija

WHO – World Health Organization

POPIS PRILOGA

Dijagram 1. Shema za dvostupanjsko stupnjevanje citoloških uzoraka mastocitoma pasa (Camus i sur., 2016.).....	7
Slika 1. Grafički prikaz zastupljenosti LG i HG mastocitoma u pretraženom uzorku.....	9
Slika 2. Grafički prikaz zastupljenosti pasa križane pasmine i čistokrvnih pasa u istraživanju..	10
Slika 3. Grafički prikaz zastupljenosti pasmina pasa u istraživanju.....	10
Slika 4. Broj mastocitoma s obzirom na lokalizaciju.....	11
Slika 5. Grafički prikaz broja LG (označeno plavom bojom) i HG (označeno narančastom bojom) citoloških uzoraka mastocitoma u pasmina zastupljenih s 2 ili više uzoraka.....	15
Slika 6. Grafički prikaz broja LG i HG mastocitoma po spolovima pasa u istraživanju.....	15
Slika 7. Grafički prikaz zastupljenosti LG i HG mastocitoma s obzirom na tri dobne skupine..	16
Slika 8. i Slika 9. Usporedni prikaz zastupljenosti određene dobne skupine u ukupnom broju HG i LG mastocitoma utvrđenih u istraživanju.....	16
Slika 10. Grafički prikaz omjera HG i LG mastocitoma utvrđenih u istraživanju na najčešćim lokalizacijama: ekstremiteti, toraks, abdomen, vrat i glava.	17
Slika 11. Grafički prikaz postotne zastupljenosti lokalizacija HG tumora.....	18
Slika 12. Grafički prikaz postotne zastupljenosti lokalizacija LG tumora.....	18
Slika 13. Grafički prikaz broja HG i LG tumora na svakoj lokalizaciji.....	18
Slika 14. . Citološki LG mastocitom (40X).....	19
Slika 15. Citološki HG mastocitom (40X).....	19
Slika 16a i 16b Citološki HG mastocitom (20X i 40X).....	20
Slika 17a i 17b Citološki HG mastocitom (40X).....	21

POPIS TABLICA

Tablica 1. Kliničko stupnjevanje kutanih mastocitoma pasa po WHO-u.....	6
Tablica 2. Tablični prikaz rezultata istraživanja - HG	12
Tablica 3. Tablični prikaz rezultata istraživanja – LG.....	13

SADRŽAJ

1. UVOD.....	1
2. PREGLED REZULTATA DOSADAŠNJIH ISTRAŽIVANJA.....	2
2.1 Mastocitom.....	2
2.2 Dijagnostika i stupnjevanje mastocitoma.....	3
3. MATERIJALI I METODE.....	8
4. REZULTATI.....	9
4.1 Rezultati primijene dvostupanjskog stupnjevanja citoloških uzoraka mastocitoma.....	9
4.2 Dob, spol i pasmine pasa u istraživanju.....	9
4.3 Lokalizacije mastocitoma.....	11
4.4 Usporedba rezultata dvostupanjskog stupnjevanja s podacima o pasmini, spolu, dobi i lokalizaciji tumora.....	12
5. RASPRAVA.....	22
6. ZAKLJUČAK.....	26
7. LITERATURA.....	27
8. SAŽETAK.....	30
9. SUMMARY.....	31
10. ŽIVOTOPIS.....	32

1. UVOD

Mastocitom (engl. mast cell tumor; MCT) najčešći je maligni tumor kože pasa (Kiupel, 2017.; Albanese, 2017.). Klinički, mastocitomi se očituju različito – od solitarnih, dobro ograničenih kožnih nodula do diseminirane bolesti te ih karakterizira iznimno varijabilno biološko ponašanje (Kiupel, 2017.). Upravo zbog navedenih osobina ovih tumora, liječenje je kompleksan proces koji zahtjeva individualiziran pristup svakom slučaju te suradnju kliničara i patologa. Nakon citološke dijagnostike, najčešća primarna terapija mastocitoma je kirurška ekscizija sa širokim marginama te se tumor nakon zahvata šalje na patohistološku pretragu radi stupnjevanja i određivanja margina. Moguća je i biopsija prije samog zahvata (u svrhu stupnjevanja), međutim, vlasnici je nerijetko odbijaju zbog troškova, a i zadnji Konsenzus o stupnjevanju kutanih mastocitoma pasa održan 2020. je ne preporučuje na temelju novih spoznaja te invazivnosti postupka (Berlato i sur., 2021.). Patohistološko stupnjevanje zlatni je standard za određivanje stupnja malignosti, time i prognoze mastocitoma. Bez stupnjevanja, uspješnost liječenja je upitna, kao i prognoza. Nažalost, određeni postotak vlasnika odbit će patohistološko stupnjevanje i nakon što je tumor uklonjen također iz financijskih razloga uz vlastitu pretpostavku da je operacijom životinja izliječena. Iz svega navedenog proizlazi kako bi bilo vrlo korisno kada bi se već pri primarnoj dijagnostici, koja se svakako provodi prije operacije, citološkom pretragom moglo stupnjevat mastocitom, time dobiti uvid o malignosti i posljedično odabirom ispravne metode liječenja produžiti vrijeme preživljavanja kod oboljelih pasa, poglavito onih čiji se vlasnici neće odlučiti na patohistološku pretragu. Ova mogućnost pojavila se zahvaljujući znanstvenom radu Camus i sur. iz 2016. godine koji su na uzorku od 152 mastocitoma (od 150 pasa) primijenili kriterije dvostupanjskog patohistološkog stupnjevanja po Kiupelu iz 2011. godine te uspješno razvili kriterije za dvostupanjsko stupnjevanje citoloških uzoraka kutanih mastocitoma pasa. Stupnjevanje je prognostički značajno i u dokazanoj korelaciji s vremenom preživljavanja oboljelih pasa. Na Zavodu za veterinarsku patologiju Veterinarskog fakulteta Sveučilišta u Zagrebu, ovo stupnjevanje primjenjuje se od 2017.

Cilj je ovog istraživanja primijeniti novorazvijenu metodu dvostupanjskog stupnjevanja citoloških uzoraka mastocitoma na citološke uzorke kutanih mastocitoma pasa iz arhive Zavoda za veterinarsku patologiju Veterinarskog fakulteta Sveučilišta u Zagrebu prikupljenih prije 2017. godine te odrediti učestalost mastocitoma niskog i visokog stupnja na tom uzorku. Također, koristeći dobivene podatke iz uputnice o svakom uzorku, opisat će se pojava kožnih mastocitoma pasa s obzirom na dob, spol, pasminu i lokalizaciju tumora.

2. PREGLED REZULTATA DOSADAŠNJIH ISTRAŽIVANJA

2.1 MASTOCITOM

Mastocitom je najčešći maligni kožni tumor pasa te čini od 7 do 21% svih kožnih tumora u ove vrste (Villamil i sur., 2011). Porijekla je mastocita te se najčešće javlja kao solitarna kožna ili potkožna lezija, dok se u 11-14% slučajeva javlja multifokalno (North i Banks, 2009.). Literatura opisuje tipičan mastocitom kao kožnu kupolastu tvorbu obilježenu eritemom i alopecijom, no, kao što je već navedeno u uvodu rada, izgled mastocitoma izrazito je varijabilan te ovi tumori mogu poprimiti izgled većine primarnih i sekundarnih kožnih morfi (Nelson i Couto, 2014.). Iz navedenog proizlazi da bi se svaka kožna izraslina u pasa trebala tretirati kao potencijalni mastocitom te biti podvrgnuta citološkoj pretrazi. Nadalje, specifičnost mastocitoma je degranulacija mastocita nakon manipulacije tumorom radi dijagnostike ili pregleda ili kao posljedica bilo kakve traume koju si životinja sama nanese poput lizanja, griženja ili pritiska na leziju. Tada vazoaktivne tvari iz mastocitnih granula uzrokuju edem same lezije i okolnog područja te posljedično privremenu promjenu veličine tumora. Nerijetko se uočava i pojava lokalnog eritema kože koju nazivamo Darierov znak (Albanese, 2017.).

Ovi tumori opisani su u pasa starih od 3 tjedna do 19 godina, no incidencija raste s dobi te je srednja dob oboljelih 9 godina (North i Banks, 2009.; Mauldin i Peters-Kennedy, 2016.; Kiupel, 2017.). Što se tiče pasminske predispozicije, dokazana je za pasmine njemački bokser, labrador retriever, zlatni retriever, mops, shar pei, patuljasti šnaucer, vajmarski ptičar, bigl, jazavčar, te pasmine u genetskoj vezi s engleskim buldogom (bostonski terijer, francuski buldog, američki stafordski terijer, bulmastif) (North i Banks, 2009.; Mauldin i Peters-Kennedy, 2016.; Kiupel, 2017.). Treba navesti da pasminska predispozicija ovisi i o geografskom području što dokazuje podatak da je u različitim istraživanjima izračunat različit omjer vjerojatnosti (eng. OR – odds ratio) kod svake predisponirane pasmine (Warland i Dobson, 2013.; Leidinger i sur., 2014.; Mochizuki i sur., 2017.; Šmiech i sur., 2019). Dva istraživanja provedena na Zavodu za veterinarsku patologiju, ujedino jedina u Hrvatskoj, navode pasmine zlatni retriever, bokser, labrador retriever te miješanu pasminu pasa kao najučestalije (Grabarević i sur., 2009.; Artuković i sur., 2014.). Spolna predispozicija nije zabilježena u literaturi, iako je utvrđena u pojedinim istraživanjima (Grabarević i sur., 2009., Artuković i sur., 2014.; Mochizuki i sur., 2017.; Šmiech i sur., 2018.). Mastocitomi se najčešće javljaju na trupu (50–60%), na ekstremitetima (25%) te rjeđe na glavi i vratu. Od manje čestih lokalizacija, u literaturi se najčešće navode perineum, skrotum, perianalno područje, uška, interdigitalno područje i

mukokutani spojevi, no one su nerijetko loš prognostički čimbenik (North i Banks, 2009; Kiupel, 2017.).

Etiologija mastocitoma nije u potpunosti razjašnjena. Na genetsku osnovu ukazuje pasminska predispozicija, viša incidencija jednog stupnja tumora u odnosu na drugi u određenih pasmina, a i podatak da je istraživanjima utvrđeno da pseći mastociti eksprimiraju protoonkogen c-KIT te da su upravo mutacije na njemu zaslužne za onkogenezu 20-30 % mastocitoma pasa (Kiupel, 2017.).

2.2 DIJAGNOSTIKA I STUPNJEVANJE MASTOCITOMA

Biološko ponašanje mastocitoma varijabilno je i teško predvidljivo (Nelson i Couto, 2014.) upravo zbog čega su izvršena nebrojena istraživanja i održana mnoga okupljanja svjetskih veterinarskih patologa i onkologa kako bi se postigao konsenzus o najboljem pristupu pri dijagnostici te liječenju. Kako bi liječenje bilo uspješno potrebno je, osim ispravne i pravovremene dijagnoze, kliničko i patohistološko stupnjevanje.

Primarna dijagnostika mastocitoma sastoji se od punkcije tankom iglom (engl. FNA – Fine Needle Aspiration). Tvorba se punktira u više smjerova nakon koje se dobiveni uzorak nanosi na stakalca, suši te potom boji, najčešće metodom po Giemsi . Tako pripremljen uzorak pogodan je za citološku pretragu. Ako je staničnost uzorka zadovoljavajuća, citološki nije zahtjevno odrediti radi li se o mastocitomu. Broj mastocita u uzorku najčešće je velik, a same stanice su prepoznatljiva izgleda: okrugle, omjera citoplazme i jezgre 2:1 te s mnoštvom ljubičastih intracitoplazmatskih granula koje ponekad prekrivaju i jezgru, a često ih nalazimo i u pozadini samog preparata (Albanese, 2017.). Od ostalih nuklearnih stanica, najčešće se uočavaju eozinofili i reaktivni fibroblasti (Albanese, 2017.).

Kliničko određivanje stadija tumora je sljedeći korak te ono razvrstava mastocitome u 5 mogućih stadija (od 0 do IV) od kojih svaki ima potkategorije a i b, od kojih 'a' označava nedostatak sistemskih znakova bolesti dok 'b' označava prisustvo istih. Svaki pojedini stadij opisan je u Tablici 1.

Patohistološka pretraga ima glavnu prognostičku ulogu pri liječenju mastocitoma zbog čega je nezaobilazna u liječenju ove patologije (Albanese, 2017.). Osim za stupnjevanje, koristi se i za određivanje margina samog tumora, time i uspješnosti zahvata. Određuje daljnji tok liječenja, što uključuje i mogućnost ponovne operacije ako se utvrdi nepotpuna ekstirpacija.

Najčešće se koriste dva patohistološka stupnjevanja, stupnjevanje po Patnaiku iz 1984. godine te stupnjevanje po Kiupelu iz 2011. godine.

Stupnjevanje po Patnaiku najdulje je u uporabi te svrstava tumore u jedan od tri moguća stupnja, od kojih je prvi prognostički najpovoljniji dok je posljedično treći najnepovoljniji. Kriteriji koji su korišteni pri svrstavanju uključuju staničnu morfologiju (uključujući i morfologiju jezgara), razina zahvaćenosti tkiva (engl. extent of tissue involvement), staničnost, mitotski indeks i reakciju strome (Patnaik i sur., 1984.). Tumor kojem je dodijeljen stupanj I obilježavaju dobro diferencirane stanice koje se nalaze isključivo u dermisu, uz nisku učestalost mitozu (manje od 2 mitoze na 10 HPF) te bez nekroza i edema. Obilježja tumora stupnja II su umjerena do visoka staničnost, pronalazak stanica u nižim slojevima dermisa ili supkutisu, 0-2 mitoze po HPF, uobičajeno uz nekroze, edem ili hijalinizirani kolagen u podlozi. Stupanj III, ujedno i najnepovoljniji, dodjeljuje se tumorima koji se protežu u supkutis i sadrže pleomorfne stanice s nepravilnim jezgrama koje imaju naglašene i multiple nukleoluse. Česte su i multinuklearne stanice bizarna izgleda, mitoze su učestale (3-6 mitozu po HPF), kao krvarenje, nekroze i hijalinizirani kolagen u podlozi (Mauldin i Peters-Kennedy, 2016.; Kiupel, 2017.). Svaki stupanj u korelaciji je s određenim vremenom preživljavanja, pa je tako dvostruko više pasa s mastocitomima stupnja I u odnosu na one sa stupnjem II bilo živo 1500 dana nakon operacije, dok je čak 16 puta više pasa s mastocitomom stupnja I preživjelo isti period u odnosu na pse s mastocitomom stupnja III.

Dugogodišnjom uporabom ovog stupnjevanja uočeni su određeni nedostaci, posebice što se tiče prognostičke vrijednosti. Naime, tumori stupnja II bili su prezastupljeni u odnosu na druga dva stupnja, a upravo je njihovo biološko ponašanje najteže predvidjeti (Kiupel i sur., 2011.). Većina tumora stupnja II benigne je prirode, ali od 20 do 50% ih je agresivno (Blackwood i sur., 2012.). Time raste vjerojatnost pogreški pri liječenju koje za posljedicu imaju veći recidiv i smrtnost oboljelih pasa. Nadalje, anegdotalno je prijavljivana niska suglasnost među patolozima, najčešće kada se radi o stupnju I ili II, koja je nekim istraživanjima i potvrđena (Northrup. i sur., 2005.; Kiupel i sur., 2011.)

Iz navedenih razloga, 2011. godine Kiupel i suradnici razvili su i predložili novo patohistološko stupnjevanje na uzorku od 96 kutanih mastocitoma pasa s ciljem da uklone problematični II Patnaikov stupanj i riješe problem niske suglasnosti među patolozima pri stupnjevanju. Tako stupnjevanje po Kiupelu mastocitome razvrstava u one niskog stupnja malignosti (visoko diferencirane; engl. low grade; LG) ili visokog stupnja malignosti (nisko diferencirane; engl. high grade; HG) koji posljedično imaju lošiju prognozu. U HG svrstani su

uzorci koji sadrže jedno ili više od sljedećih obilježja: 7 ili više mitotskih figura u 10 HPF, 3 ili više multinuklearnih (3 ili više jezgara) stanica u 10 HPF, 3 ili više bizarnih jezgara u 10 HPF, kariomegalija (više od 10% stanica ima barem 2 puta veću jezgru). LG dodjeljuje se tumorima koji ne sadrže ni jedan od kriterija navedenih za HG (Kiupel i sur., 2011.). Prognostička vrijednost ovog stupnjevanja značajna je budući da je utvrđen medijan preživljavanja od manje od 4 mjeseca za pse s HG mastocitomima dok je za LG mastocitome medijan preživljavanja više od 2 godine. Nadalje, prosjek suglasnosti između patologa koji su sudjelovali u studiji dosegao je čak 99,3% što je najvjerojatnije rezultat objektivnije definiranih kriterija (Berlato i sur., 2021.). Ovo stupnjevanje autori predlažu kao alat za inicijalnu dijagnostiku i izbor terapije, uz naglasak da i dalje postoje ograničenja pri patomorfološkoj procjeni kutanih mastocitoma pasa te bi se uz stupnjevanje, poglavito kod mastocitoma dijagnosticiranih kao HG, trebale koristiti dodatne pretrage poput pretrage na mutacije c-KITa (Kiupel i sur., 2011.).

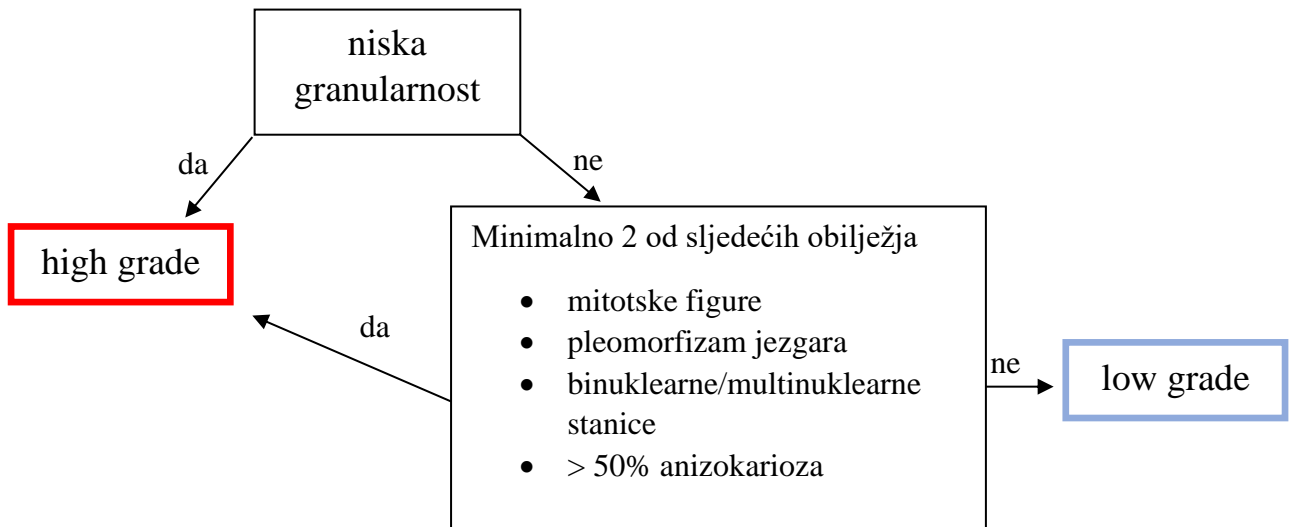
Konsenzus za stupnjevanje kutanih mastocitoma pasa održan 2020. godine savjetuje uporabu oba stupnjevanja, čiji bi kriteriji trebali uvijek biti dostupni veterinarskom patologu bi pri patohistološkoj pretrazi mastocitoma (Berlato i sur., 2021.). Također, iako je tumor određen kao stupanj I, stupanj II ili LG po Kiupelu, i dalje ne treba isključiti mogućnost biološki agresivnog ponašanja. Stupnjevanje je samo jedan od prognostičkih faktora te ga se uvijek treba kombinirati s ostatkom kliničke slike i novorazvijenim prognostičkim markerima (Berlato i sur., 2021.).

S obzirom na činjenicu da je citološka pretraga jednostavnija, manje invazivna i jeftinija metoda (Camus i sur., 2016.) u odnosu na biopsiju te je obligatno prvi korak u dijagnostici mastocitoma, mogućnost citološkog stupnjevanja bilo bi od iznimne koristi. Po razvitku stupnjevanja po Kiupelu, nekoliko je istraživanja pokušalo primijeniti iste kriterije na citološke uzorke (Scarpa i sur., 2014.; Hergt i sur., 2016.). U oba istraživanja točnost citološke pretrage u odnosu na histološku, koja je korištena kao zlatni standard, iznosila je 94% i više uz zadovoljavajuću osjetljivost i specifičnost. Međutim, ova istraživanja nisu imala potrebne podatke kako bi se ustvrdio prognostički značaj citološkog stupnjevanja. Camus i suradnici 2016. godine uspjeli su na 152 uzorka mastocitoma, koristeći paralelno Patnaikovo i Kiupelovo stupnjevanje, uz suradnju 6 patologa te detaljne statističke analize, razviti citomorfološke kriterije za dvostupanjsko stupnjevanje citoloških uzoraka kutanih mastocitoma pasa. Osjetljivost citološkog stupnjevanja iznosila je 88%, specifičnost 94%, a suglasnost među patolozima 75,5%. Odabrani kriteriji preuzeti su iz Kiupelovog stupnjevanja, izuzev granularnosti koja potječe iz stupnjevanja po Patnaiku, te prilagođeni citološkim uzorcima.

Osmišljena je shema koja omogućava kliničkom patologu da na relativno jednostavan i brz način dodijeli uzorku stupanj. Shema je prikazana Dijagramom 1. Osim visoke korelacije u određivanju stupnja s patohistološkom pretragom, novorazvijeno citološko stupnjevanje pokazalo je i prognostički značaj. Psi s HG tumorima imali su vjerojatnost pojave metastaza od 35% dok je ista vjerojatnost mnogo manja u pasa s LG tumorima te iznosi 8,4% (Camus i sur., 2016.). Nadalje, psi s citološki dijagnosticiranim HG mastocitomima imali su 25 puta veću vjerojatnost ugibanja unutar razdoblja od 2 godine. Izračunata je i aritmetička sredina preživljavanja te ona iznosi 562 +/- 6,2 dana (LG) te 364,6 +/- 42,5 dana (HG), $p < .0001$ (Camus i sur., 2016.). Postoji nekoliko ograničenja citološkog stupnjevanja. Prvo je ograničenje nemogućnost da se citološki razlikuju kutani i subkutani mastocitomi, što znači da veterinarski patolog ovisi o podacima kliničara. Ukoliko su oni nedostatni, moguće je da dođe do stupnjevanja supkutanih mastocitoma za koje ovo stupnjevanje nije razvijeno. Drugo moguće ograničenje je bojenje budući da granule mastocita često onemogućavaju vidljivost jezgre pri standardnom May Grünwald Giemsa bojenju. Ako detalji jezgre nisu vidljivi, nije moguće objektivno procijeniti mitotičke figure, anizokariozu ni pleomorfizam jezgara. Zaključno, objektivno procjenjivanje mitotičke aktivnosti upitno je i zbog heterogene raspodjele mitozama unutar mastocitoma te razlike u kvaliteti FNA uzoraka (Berlato i sur., 2021.).

Tablica 1. Kliničko određivanje stadija kutanih mastocitoma pasa po WHO-u (World Health Organization).

0 a, b	Nepotpuno uklonjen tumor (iz dermisa) bez zahvaćenosti regionalnog limfnog čvora
I a, b	Solitarni tumor ograničen na dermis bez zahvaćenosti regionalnog limfnog čvora
II a, b	Solitarni tumor ograničen na dermis sa zahvaćenim regionalnim limfnim čvorom
III a, b	Više dermalnih tumora ili jedan veći, infiltrativni tumor sa ili bez zahvaćenih regionalnih limfnih čvorova
IV a, b	Bilo koji tumor s udaljenim metastazama ili recidiv s metastazama



Dijagram 1. Shema za dvostupanjsko stupnjevanje citoloških uzoraka mastocitoma pasa (Camus i sur., 2016.).

3. MATERIJALI I METODE

U svrhu ovog retrospektivnog istraživanja pretražena je računalna baza podataka Zavoda za veterinarsku patologiju Veterinarskog fakulteta Sveučilišta u Zagrebu pohranjena unutar programa ISSA, Vamstec. Iz baze su izdvojeni citološki uzorci kutanih mastocitoma pasa (isključeni su svi preparati koji nisu sadržavali aspirat primarnog tumora) s pripadajućim uputnicama i podacima o životinji zaprimljenih od 1.1.2009. do 1.1.2017. Zatim je pretražena arhiva Zavoda pomoću broja CP koji se kronološki dodjeljuje svakom zaprimljenom uzorku. Navedeni uzorci potječu s klinika Veterinarskog fakulteta Sveučilišta u Zagrebu kao i iz privatnih ambulanti iz cijele Republike Hrvatske te su zaprimljeni na Zavod za veterinarsku patologiju gdje obojeni po May Grünwald Giemsi i citološki pretraženi. Određeni uzorci o kojima postoje podaci u programu ISSA nisu pronađeni dok je nekolicina uzoraka isključena iz istraživanja zbog niske staničnosti i nezadovoljavajuće kvalitete preparata. Tako je u ovo istraživanje ušao zbir od 82 citološka uzorka kutanih mastocitoma od 79 različitih pasa.

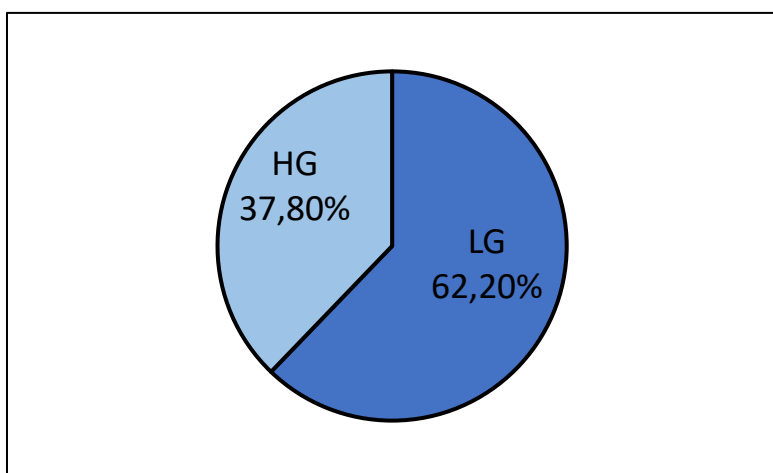
Citološki uzorci mikroskopirani su 'na slijepo', to jest bez prethodnog uvida u arhivske citološke opise i nalaze te su svrstani u nisko (HG) ili visoko diferencirane (LG) mastocitome primjenom citoloških kriterija koje su uspostavili Camus i sur. 2016. godine. Uzorak je označen kao nisko diferenciran ako je bio niske granularnosti (većina mastocita na preparatu ne sadrži ili sadrži iznimno malo granula u citoplazmi) ili ako je količina granula u mastocitima bila zadovoljavajuća (autori navode pojmove engl. 'mixed granularity' i 'well granulated'), ali je sadržavao minimalno dva od sljedećih obilježja: mitotičke figure (čak i ako je pronađena samo jedna), nuklearni pleomorfizam (jezgre različitih oblika, bizarna izgleda, s nekoliko dobro vidljivih nukleolusa), binuklearne ili multinuklearne stanice te anizokariozu (>50% varijacije u veličini jezgara). Odabrani preparati fotografirani su mikroskopskom kamerom (BigEYE USB3.0 10mp SONY imx294 4/3" CMOS Digital Microscope camera) postavljenom na Zeiss Axiostar plus mikroskopu) i obrađeni u programu (ToupLite).

Jednostavna statistička obrada podataka napravljena je u programu Microsoft Excel u kojem su također izrađene tablice te dijagrami koji se nalaze u radu.

4. REZULTATI

4.1. REZULTATI PRIMJENE DVOSTUPANJSKOG STUPNJEVANJA CITOLOŠKIH UZORAKA MASTOCITOMA

Primjenom citološkog dvostupanjskog stupnjevanja koje su razvili Camus i suradnici na arhivske citološke uzorke mastocitoma Zavoda za patologiju Veterinarskog fakulteta utvrđen je 51 tumor niskog stupnja malignosti (engl. low grade) što iznosi 62,2% ukupnog broja tumora te 31 tumor visokog stupnja malignosti (engl. high grade) što iznosi 37,8% ukupnog broja (**slika 1**). Iako je ukupan broj tumora 84, samo 82 su uključena u sve izračune (izuzev lokalizacije) budući da je na jednom psu pronađeno 3 tumora koji su svi ocijenjeni kao high grade te se može pretpostaviti da je samo jedan od njih primarni tumor, tako da ostala dva nisu ubrojena u statistiku.

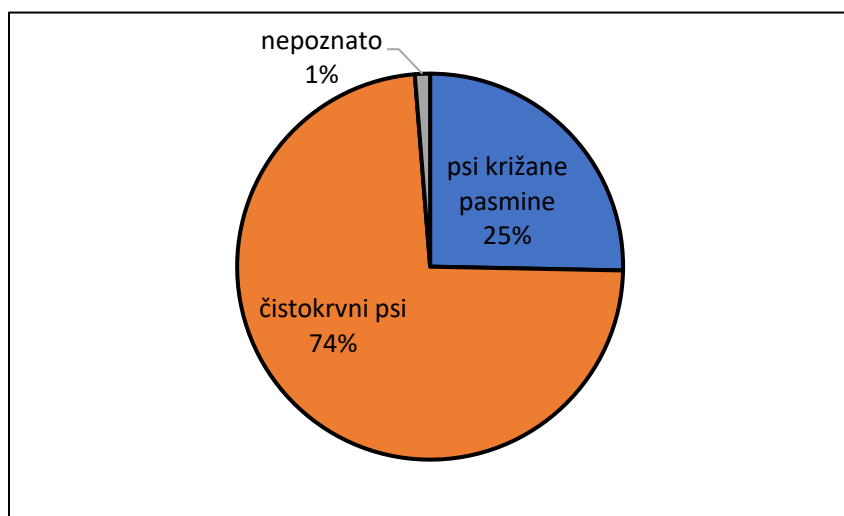


Slika 1. Grafički prikaz zastupljenosti LG i HG mastocitoma u pretraženom uzorku.

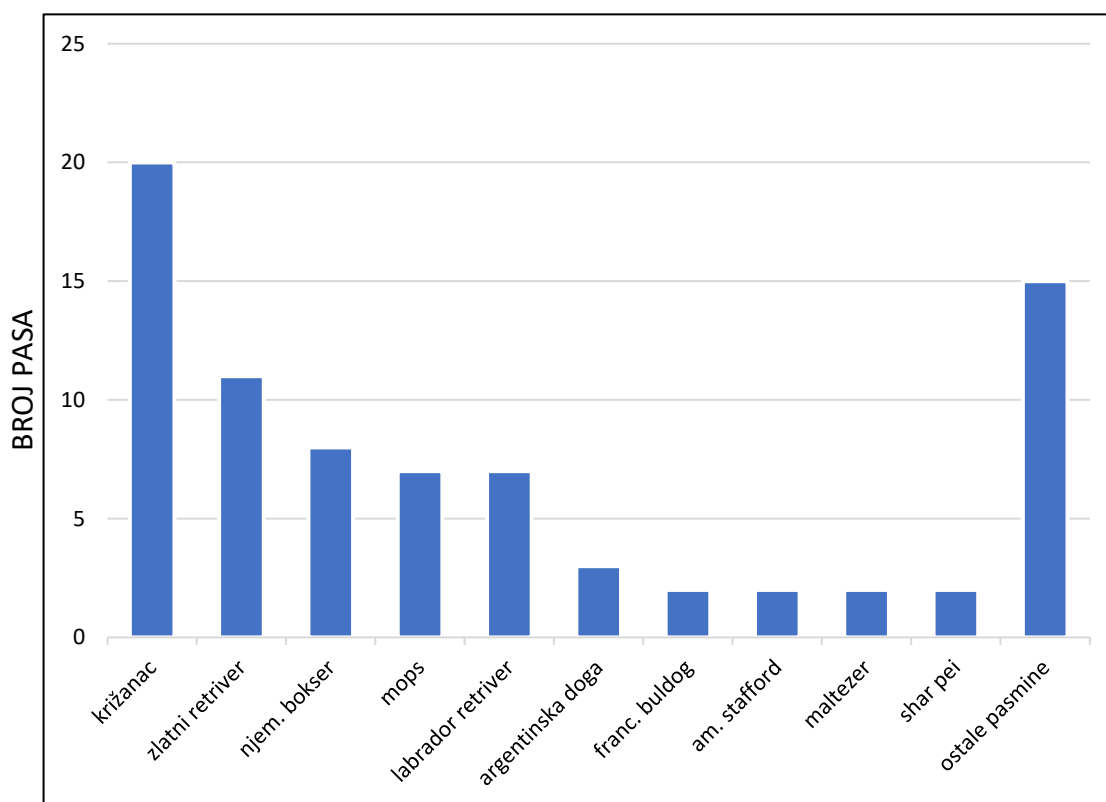
4.2 DOB, SPOL I PASMINE PASA U ISTRAŽIVANJU

U ovom istraživanju utvrđene su 23 čistokrvne pasmine, psi križane pasmine te za jedan uzorak pasmina nije poznata (**slika 2**). Pasmine zastupljene s 2 ili više pasa su: psi križane pasmine (20 jedinki -25, 32% od ukupnog broja pasa), zlatni retriever (11 – 13,92%), njemački bokser (8 – 10,13%), mops (7 – 8,86%), labrador retriever (7 – 8,86%), argentinska doga (3 – 3,80%), te francuski buldog, američki stafordski terijer, maltezer i shar pei (sve po 2 jedinke – 2,53%). Ostale pasmine zastupljene s po jednom jedinkom su: njemački ptičar, bulmastif, bernski planinski pas, ruski crni terijer, kerry blue terijer, jazavčar, lhasa apso, bulterijer,

rotvajler, bedlington terijer, bigl, doberman, engleski seter te pinč. Zastupljenost pojedinih pasmina prikazana na **slici 3**.



Slika 2. Grafički prikaz zastupljenosti pasa križane pasmine i čistokrvnih pasa u istraživanju.

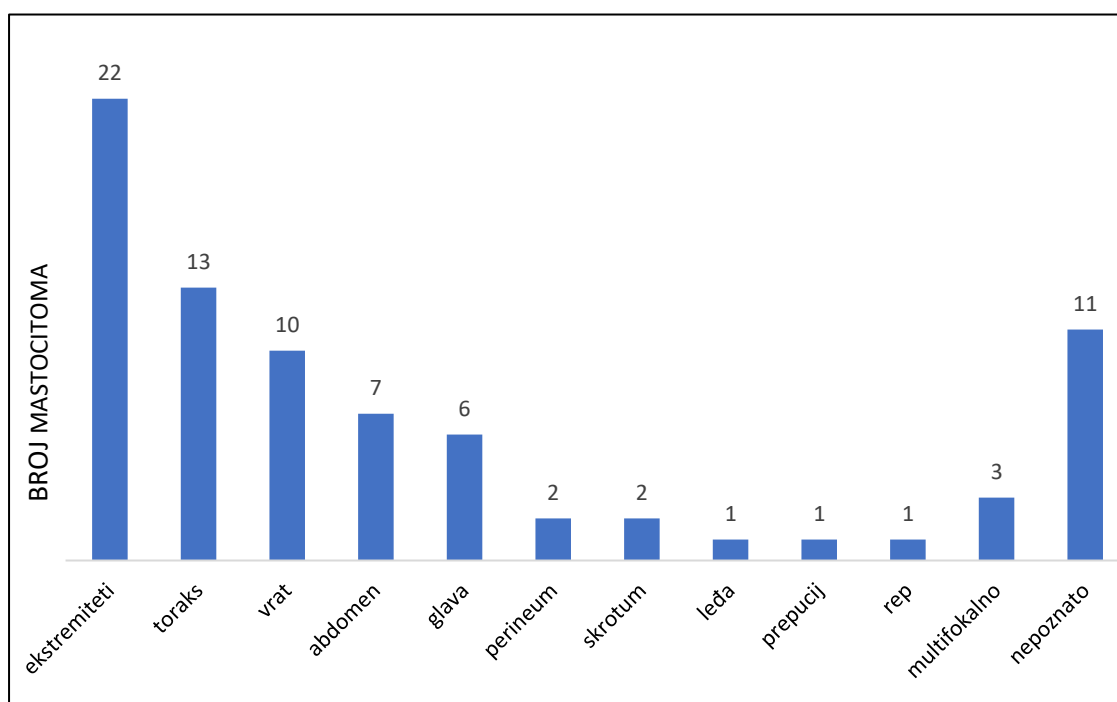


Slika 3. Grafički prikaz zastupljenosti pasmina pasa u istraživanju. Pasmine s manje od 2 predstavnika svrstane su pod kategoriju 'ostale pasmine'.

Aritmetička sredina dobi svih pasa u istraživanju iznosi 8,57 godina (st. dev. 2,92), dok medijan iznosi 9 godina. Najmlađi pas imao je 2 godine dok je najstariji imao 15 godina. Što se tiče zastupljenosti spolova, istraživanje obuhvaća 40 mušjaka i 39 ženki, te je u mušjaka pronađeno 40 mastocitoma, dok ih je u ženki pronađeno 42 (dvije ženke imale su po dva i tri LG mastocitoma koji su time ubrojani kao zasebni tumori).

4.3. LOKALIZACIJE MASTOCITOMA

Mastocitomi su se u velike većine (76 pasa, 96,2%) pasa javili pojedinačno dok su u 3 psa pronađeni multifokalno (3,8%) od kojih su u 2 psa pronađena po 3 tumora, a u jednog 2. Multifokalni mastocitomi stavljeni su u posebnu kategoriju kada se govori o lokalizaciji te se iz tog razloga u ovom dijelu istraživanja koristi broj 79 kao ukupan broj uzoraka. Utvrđeno je 10 različitih lokalizacija, dok za 11 pasa nije bilo moguće pronaći taj podatak (13,92 % ukupnog broja pasa). Mastocitomi su se najčešće nalazili na ekstremitetima (22 uzorka – 27,85%) od kojih je nešto više zastupljen stražnji ud. Sljedeća lokalizacija po zastupljenosti je toraks s 13 uzoraka (16,46%), zatim vrat (10 – 12,66%), abdomen (7 – 8,86%) te glava (6 – 7,59%). Mastocitomi su pronađeni još na perineumu, skrotumu, prepuciju, leđima te bazi repa (**Slika 4.**)



Slika 4. Broj mastocitoma s obzirom na lokalizaciju. Multifokalni tumori su izdvojeni kao zasebna kategorija.

Tablica 2. Tablični prikaz rezultata istraživanja – citološki HG mastocitomi

	spol	dob (g)	pasmina	lokalizacija
1	F	6	labrador retriever	vrat
2	M	8	labrador retriever	vrh prepucija
3	F	10	labrador retriever	nepoznata
4	M	11	labrador retriever	nepoznata
5	M	5	mops	toraks
6	M	7	mops	glava
7	M	9	mops	ekstremiteti
8	M	10	zlatni retriever	vrat
9	F	11	zlatni retriever	ekstremiteti
10	F	9	njem. bokser	vrat
11	F	11	njem. bokser	ekstremiteti
12	F	5	shar pei	nepoznata
13	M	8	shar pei	toraks
14	M	9	franc. buldog	multifokalno
15	M	9	ruski crni terijer	vrat
16	F	12	kerry blue terijer	ekstremiteti
17	F	2	bedlingtonski terijer	ekstremiteti
18	M	6	bulmastif	abdomen
19	M	6	doberman	toraks
20	M	11	rotvajler	vrat
21	M	12	pinč	ekstremiteti
22	M	3	bernski planinski pas	toraks
23	M	11	njem. ptičar	skrotum
24	M	11	maltezer	nepoznata
25	M	7	križanac	ekstremiteti
26	F	8	križanac	glava
27	F	10	križanac	nepoznata
28	F	12	križanac	glava
29	M	12	križanac	toraks
30	F	14	križanac	ekstremiteti
31	M	15	?	toraks

Tablica 3. Tablični prikaz rezultata istraživanja – **citološki LG mastocitomi**

	spol	dob	pasmina	lokalizacija
1	M	7	zlatni retriver	abdomen
2	F	8	zlatni retriver	vrat
3	F	8	zlatni retriver	toraks
4	F	8	zlatni retriver	ekstremiteti
5	M	9	zlatni retriver	ekstremiteti
6	M	9	zlatni retriver	vrat
7	M	9	zlatni retriver	nepoznata
8	M	10	zlatni retriver	ekstremiteti
9	F	10	zlatni retriver	abdomen
10	F	2	njem. bokser	abdomen
11	F	3	njem. bokser	ekstremiteti
12	F	5	njem. bokser	nepoznata
13	F	6	njem. bokser	multifokalno
14	M	8	njem. bokser	skrotum
15	F	10	njem. bokser	abdomen
16	F	7	mops	ekstremiteti
17	M	7	mops	vrat
18	M	8	mops	toraks
19	F	11	mops	ekstremiteti
20	M	2	labrador retriver	glava
21	F	6	labrador retriver	vrat
22	M	8	labrador retriver	nepoznata
23	F	4	argentinska doga	toraks
24	F	5	argentinska doga	ekstremiteti
25	F	6	argentinska doga	nepoznata
26	M	11	am. staford	ekstremiteti
27	M	14	am. staford	ekstremiteti
28	M	4	franc. buldog	perineum
29	F	7	bulterijer	toraks
30	M	9	bigl	baza repa
31	F	13	jazavčar	abdomen
32	M	11	lhasa apso	leđa
33	F	7	eng. seter	glava
34	F	12	maltezer	perineum
35	F	5	križanac	toraks
36	M	7	križanac	abdomen
37	F	8	križanac	nepoznata
38	F	8	križanac	toraks
39	F	9	križanac	ekstremiteti
40	F	9	križanac	vrat
41	M	9	križanac	ekstremiteti
42	M	10	križanac	glava

43	M	10	križanac	ekstremiteti
44	M	10	križanac	toraks
45	M	11	križanac	nepoznata
46	F	11	križanac	multifokalno
47	F	12	križanac	ekstremiteti
48	F	14	križanac	ekstremiteti

4.4 USPOREDBA REZULTATA DVOSTUPANJSKOG STUPNJEVANJA S PODACIMA O PASMINI, SPOLU, DOBI I LOKALIZACIJI TUMORA

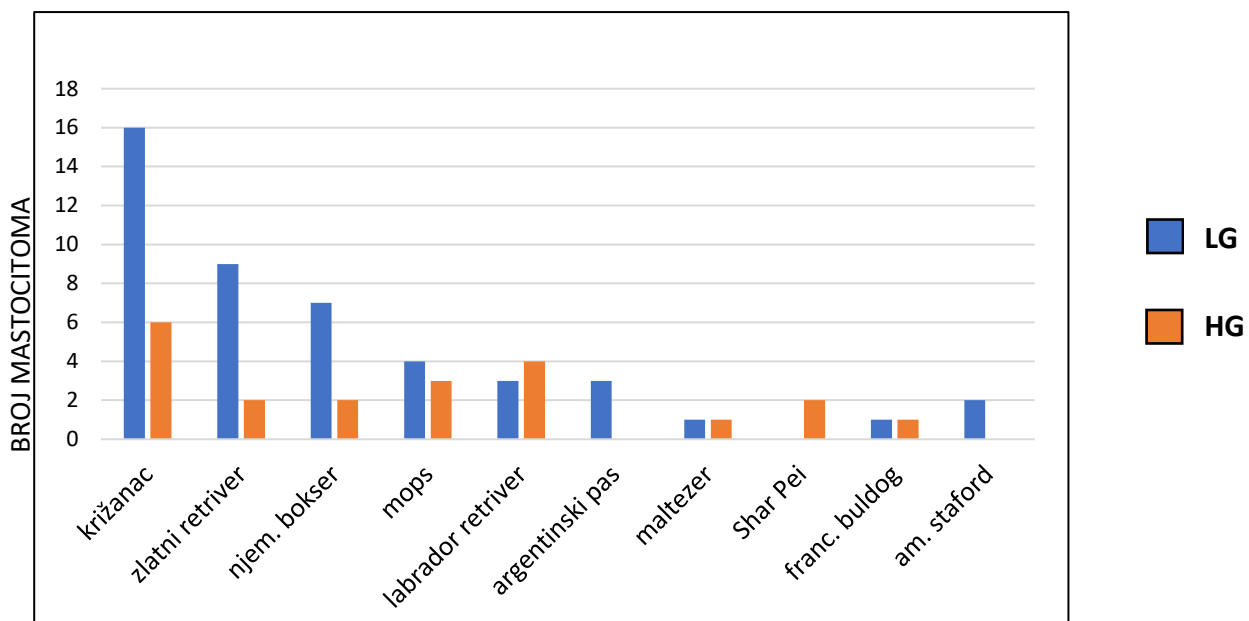
4.4.1 Odnos pasmina/dijagnosticirani citološki stupanj

Najzastupljenija čistokrvna pasmina zlatni retriever u ovom istraživanju najčešće ima LG mastocitom – dijagnosticiran je u čak 9 od 11 jedinki, što iznosi 81,82%, dok su 2 jedinke (18,18%) imale HG mastocitom. U njemačkih boksera utvrđeno je 7 LG te 2 HG mastocitoma (77,78% u odnosu na 22,22%). Pasma pasmine mops utvrđeno je 4 LG te 3 HG mastocitoma, dok je u labrador retrievera situacija obrnuta – 3 LG te 4 HG mastocitoma. U križanaca prevladavaju LG tumori (16 od 22 tumora; 72,73%).

Pasmine kojima je dijagnosticiran isključivo HG mastocitom su shar pei, rottweiler, bullmastiff, njemački ptičar, bedlingtonski terijer, kerry blue terijer, ruski crni terijer, doberman, bernski planinski pas i pinč. Međutim, sve ove pasmine, izuzev pasmine shar pei, zastupljene su samo s jednom jedinkom.

Pasmine kojima je dijagnosticiran isključivo LG mastocitom su argentinska doga (3 od 3 jedinke), američki staford terijer (2/2), engleski seter, bull terijer, lhasa apso, beagle i jazavčar (sve po jedna jedinka).

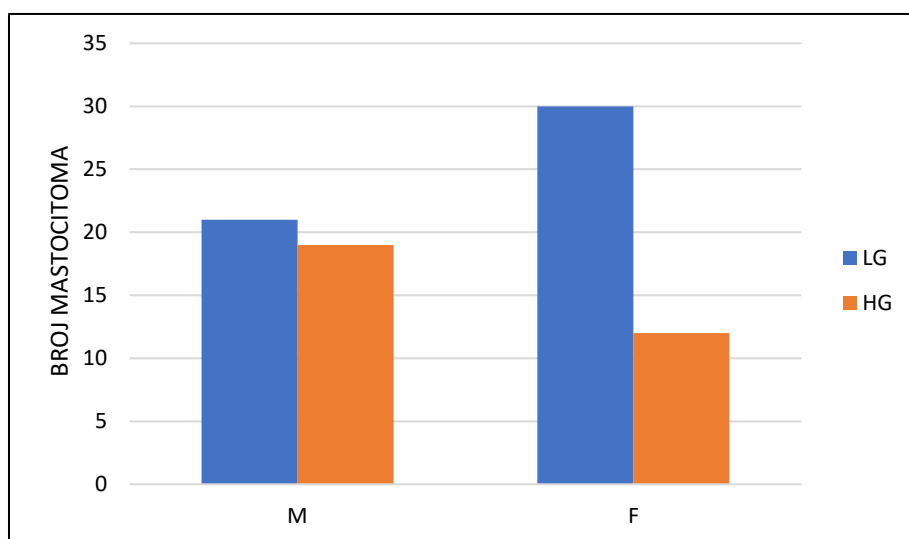
U maltezera te francuskih buldoga jednak je broj utvrđenih LG i HG mastocitoma.



Slika 5. Grafički prikaz broja LG (označeno plavom bojom) i HG (označeno narančastom bojom) citoloških uzoraka mastocitoma u pasmina zastupljenih s 2 ili više uzoraka.

4.4.2 Odnos spol/dijagnosticirani citološki stupanj

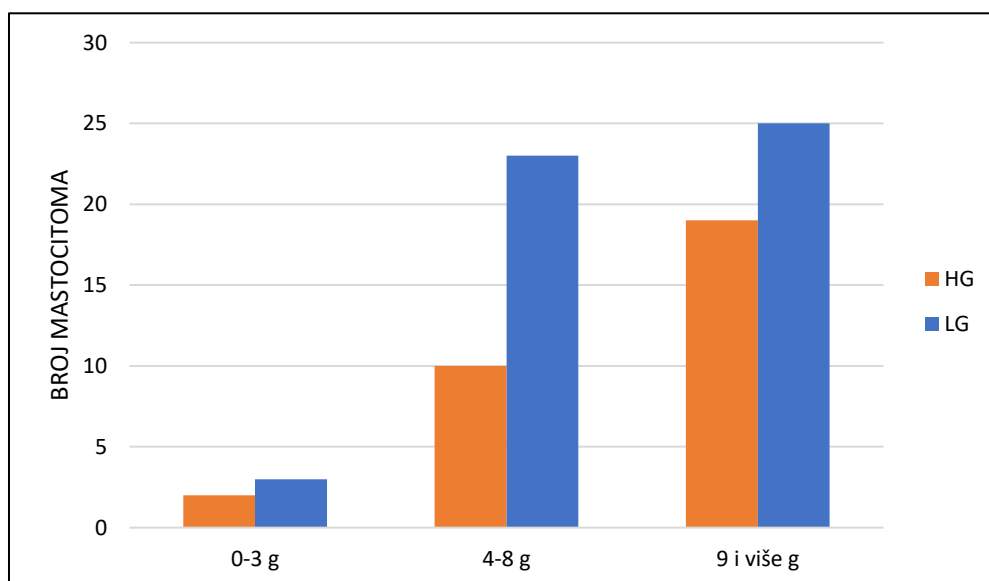
U 42 mastocitoma dijagnosticiranih u 39 ženki, 30 je svrstano u LG (30/42; 71,43%), a 12 u HG (12/42; 28,57%), što znači da su se u ženki LG mastocitomi pojavljivali 2,5 puta češće. Od 40 mastocitoma u mužjaka, 21 je svrstan u LG (21/40; 52,5%) dok ih je 19 HG (19/40; 47,5%).



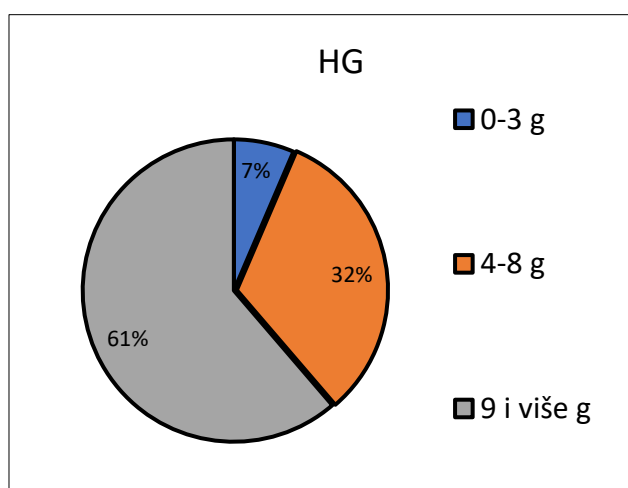
Slika 6. Grafički prikaz broja LG i HG mastocitoma po spolovima pasa u istraživanju.

4.4.3 Odnos dob/dijagnosticirani citološki stupanj

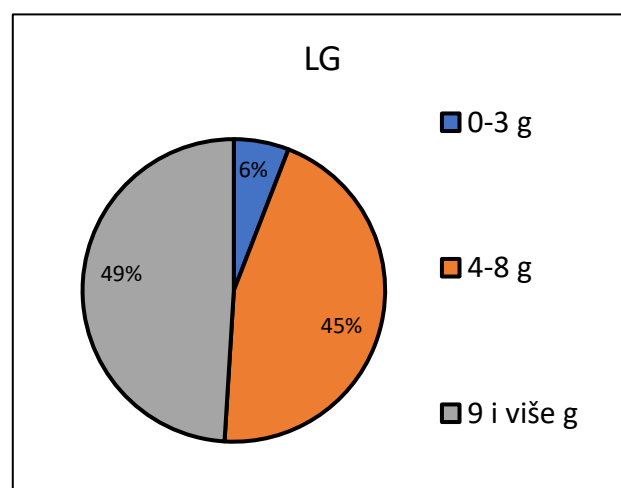
U svrhu istraživanja psi su podijeljeni u tri dobne skupine: I (0-3,99 godine), II (4-8,99 godina), III (9 i više godina). LG mastocitoma ima 3 u prvoj, 23 u drugoj, a 25 u trećoj skupini. HG mastocitoma je 2 u prvoj skupini, 10 u drugoj te 19 u trećoj skupini. Rezultati su prikazani slikama 7, 8 i 9. Srednja dob (aritmetička sredina) pasa s HG mastocitomima iznosi 9,03 godina (st.dev. 3,05), dok je ista nešto niža u pasa s LG mastocitomima te iznosi 8,27 godina (st.dev. 2,83).



Slika 7. Grafički prikaz zastupljenosti LG i HG mastocitoma s obzirom na tri dobne skupine: 0-3,99 godine, 4-8,99 godina i 9 i više godina.



Slika 8.



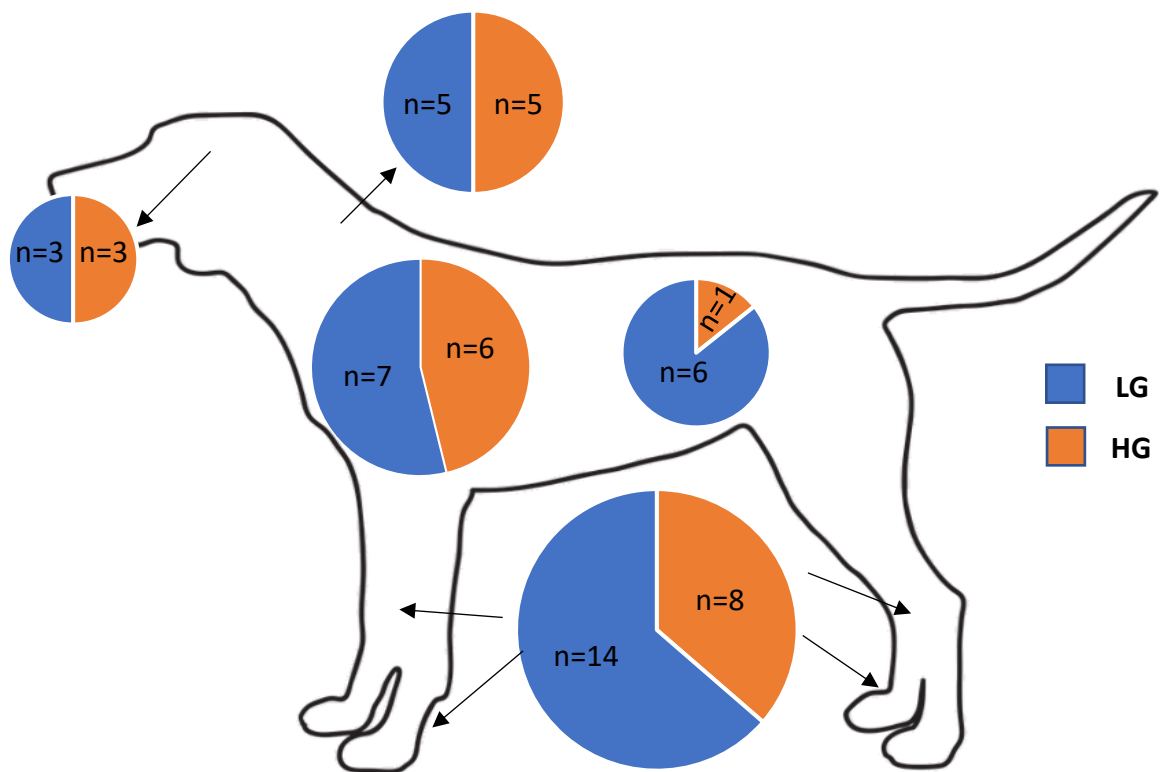
Slika 9.

Usporedni prikaz zastupljenosti određene dobne skupine u ukupnom broju HG (slika 8) i LG mastocitoma (slika 9) utvrđenih u istraživanju.

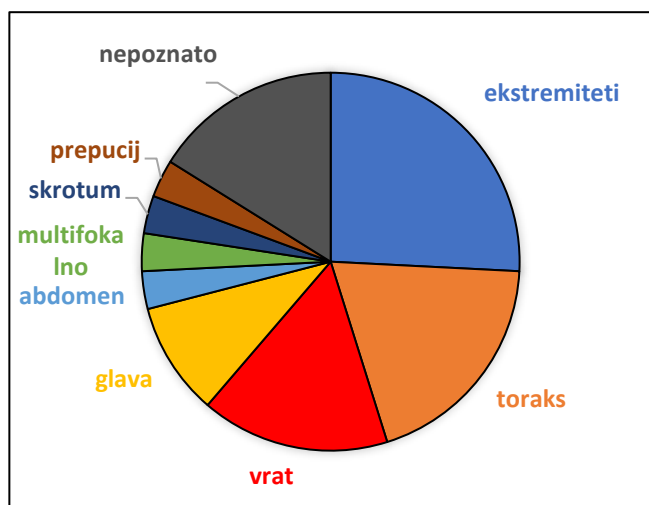
4.4.4 Odnos lokalizacija/dijagnosticirani citološki stupanj

Najčešće anatomske lokalizacije HG mastocitoma su redom po zastupljenosti: ekstremiteti (8/31), toraks (6/31), vrat (5/31) i glava (3/31). Ostale lokalizacije zastupljene s po jednim tumorom su abdomen, skrotum, prepucij. Dijagnosticiran je jedan multifokalni HG mastocitom (abdomen, toraks, vrat). Lokalizacija nije bila poznata za 5 pasa s HG tumorima. Rezultati su prikazani **slikama 10, 11 i 13**.

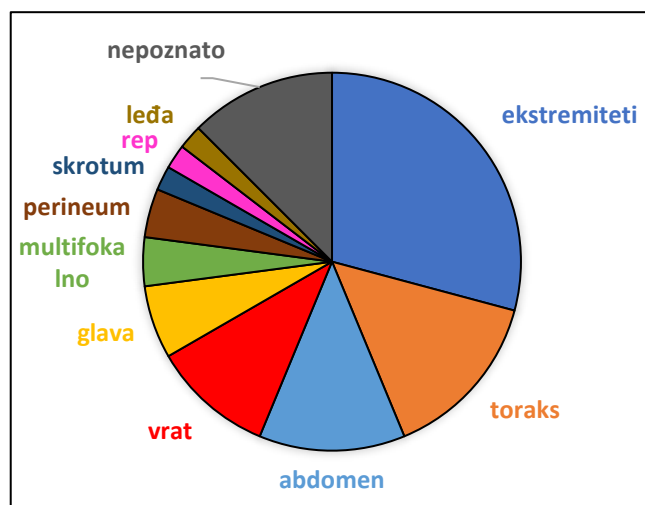
LG mastocitomi najčešće su dijagnosticirani na ekstremitetima (14/48), toraksu (7/48), abdomenu (6/48) i vratu (5/48). Ostale lokalizacije su glava (3/48), perineum (2/48) te skrotum, rep i leđa s po jednim mastocitomom. Dva su psa imala multifokalne LG mastocitome (udovi - 2, abdomen - 2, leđa 1). Lokalizacija nije bila poznata za 6 pasa s LG tumorima. Rezultati su grafički prikazani **slikama 10, 12 i 13**.



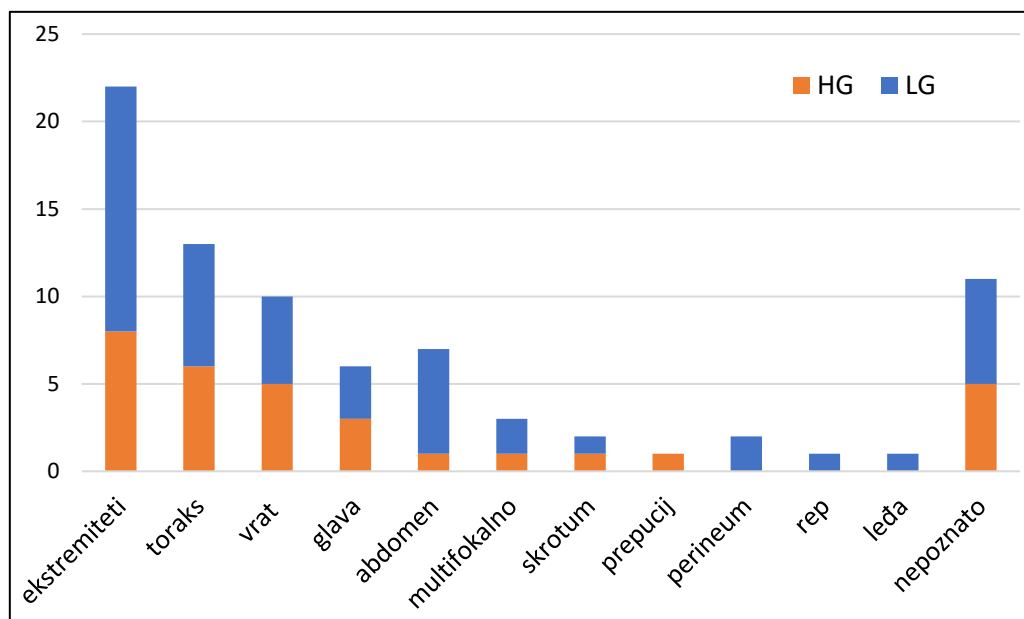
Slika 10. Grafički prikaz omjera HG i LG mastocitoma utvrđenih u istraživanju na najčešćim lokalizacijama: ekstremiteti, toraks, abdomen, vrat i glava.



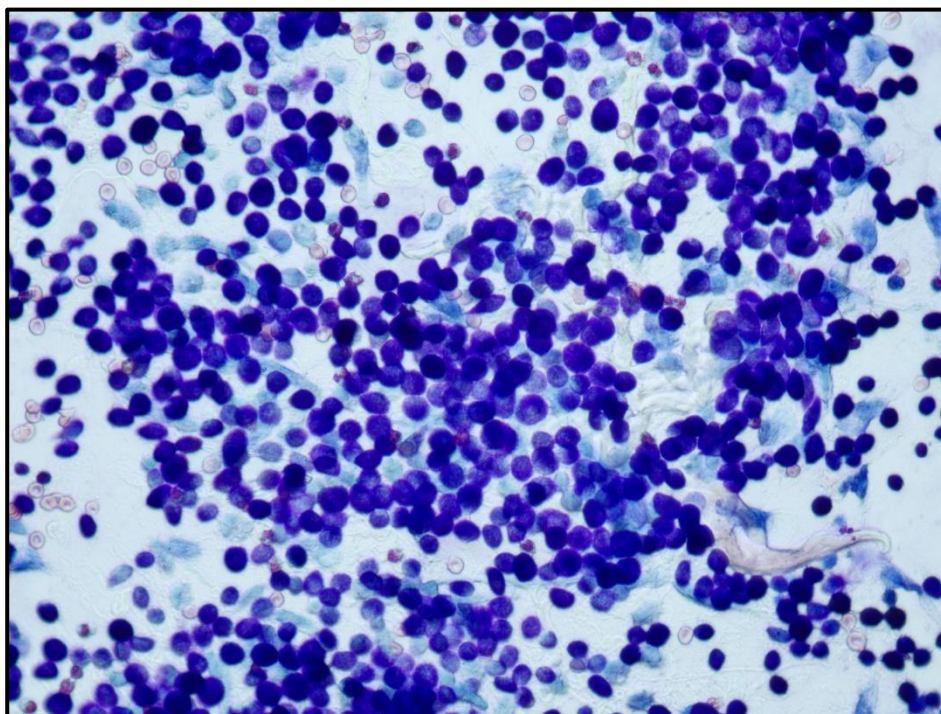
Slika 11. Grafički prikaz postotne zastupljenosti lokalizacija HG tumora.



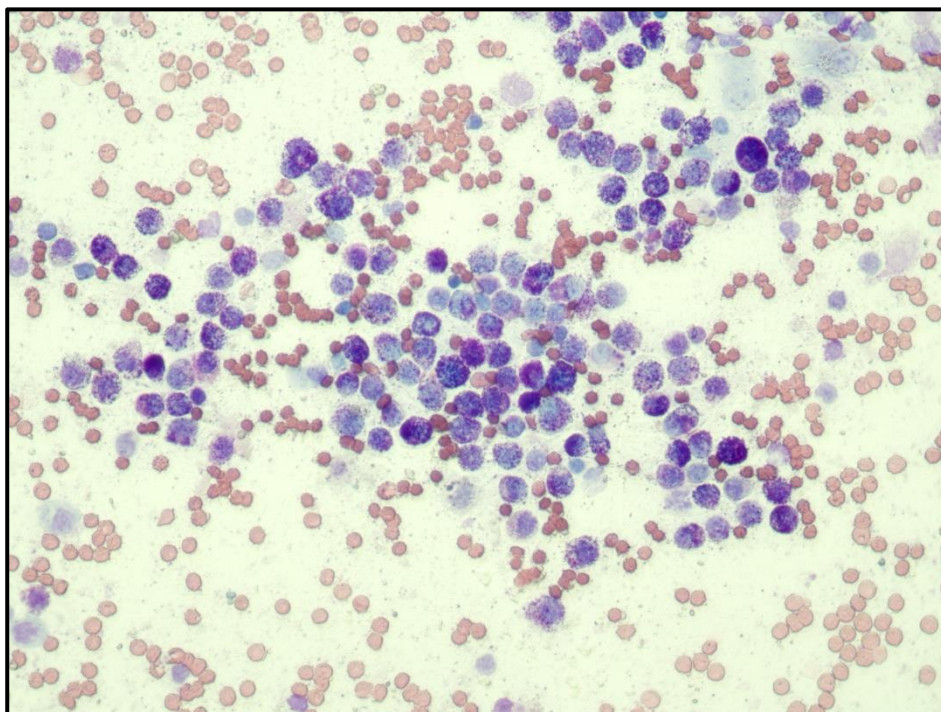
Slika 12. Grafički prikaz postotne zastupljenosti lokalizacija LG tumora.



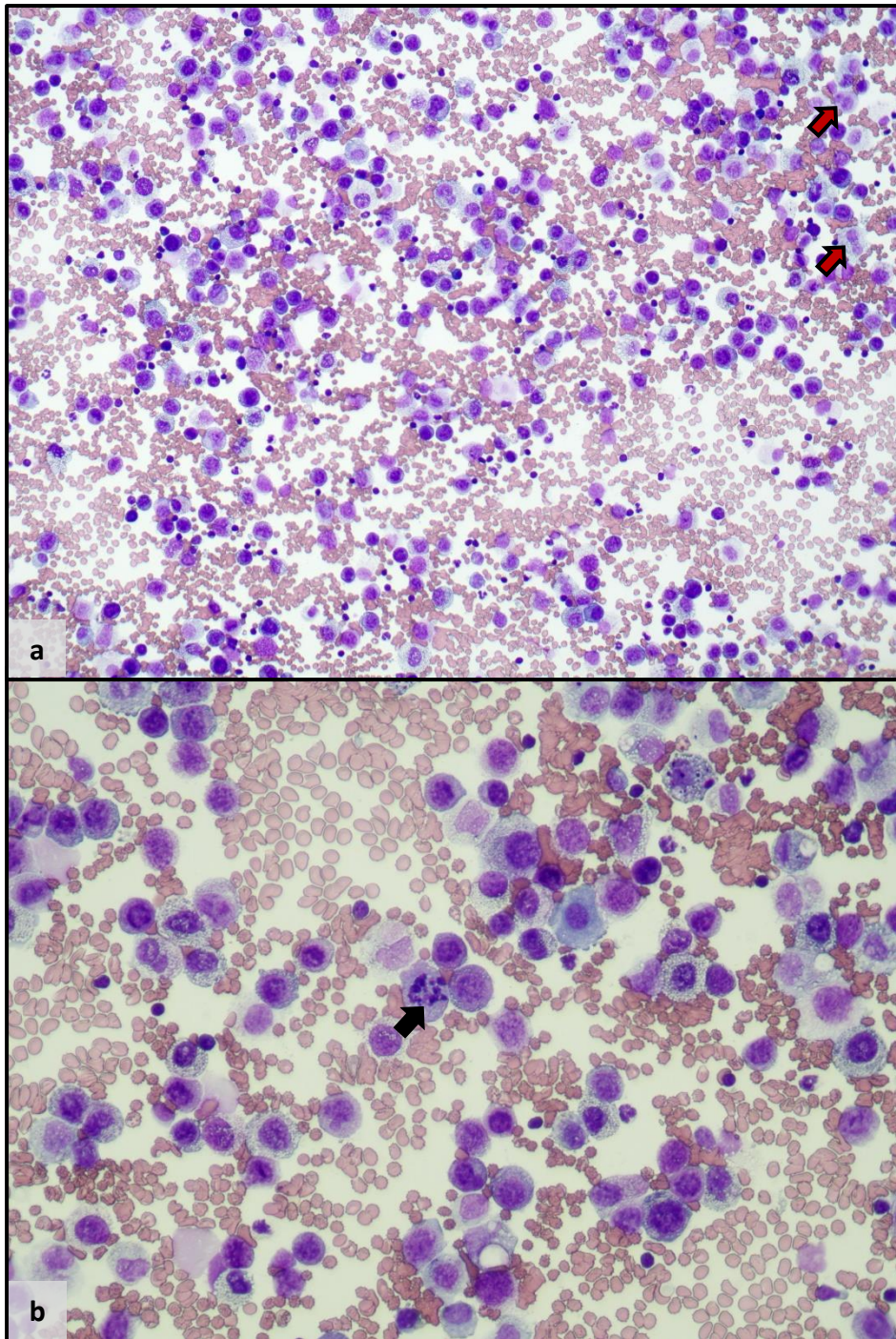
Slika 13. Grafički prikaz broja HG i LG tumora na svakoj lokalizaciji (kao i u odlomku 4.3., u ovom dijelu istraživanja kao broj tumora koristi 79, a ne 82 budući da su multifokalni tumori zasebna kategorija).



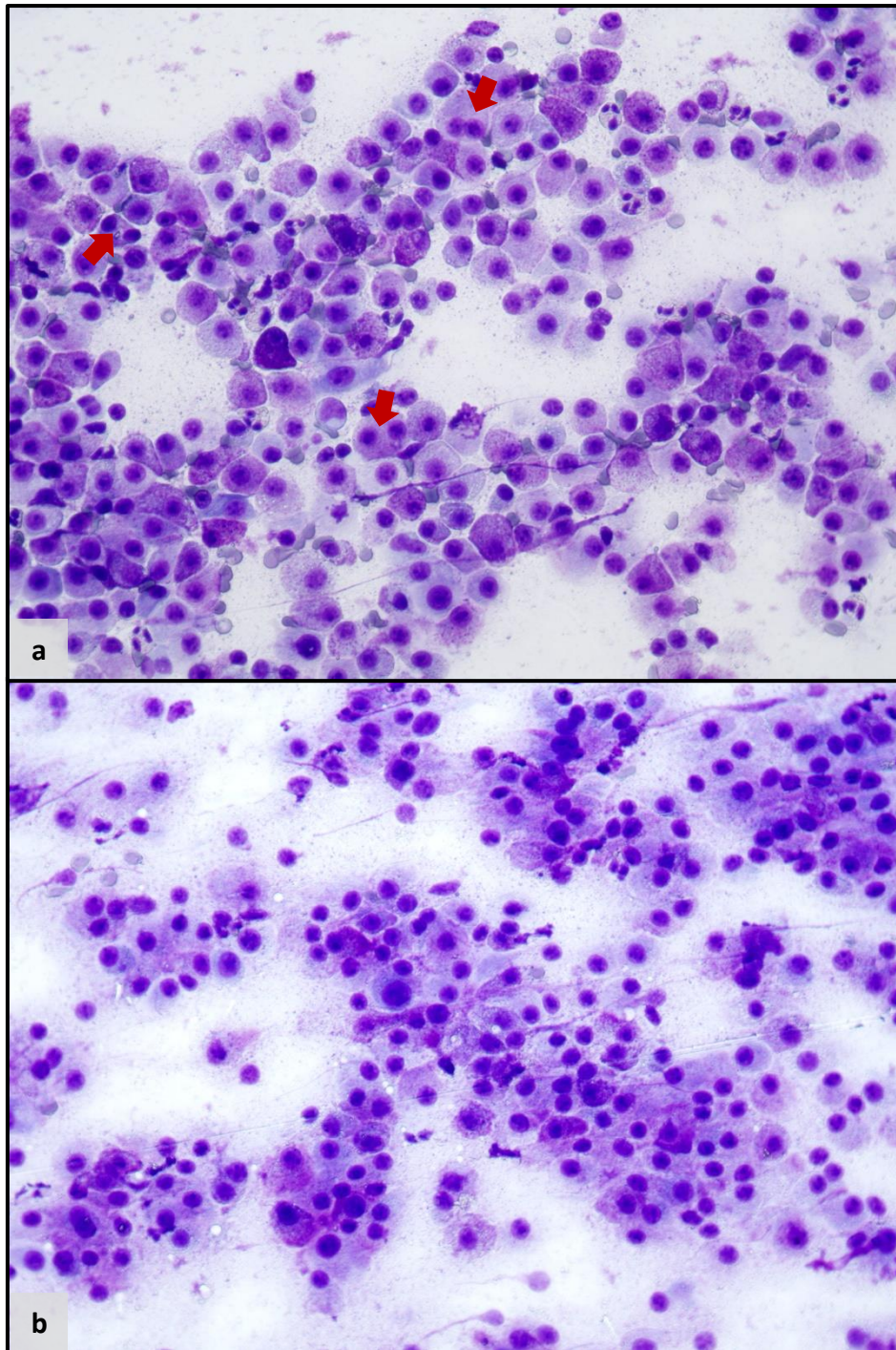
Slika 14. Citološki LG mastocitom (40X). Vidljivi su brojni mastociti uniformna izgleda s velikom količinom granula u citoplazmi (engl. well granulated). Količina granula u nekim stanicama onemogućuje razabiranje detalja jezgre. Fotografirao: izv. prof. dr. sc. I. C. Šoštarić-Zuckermann, DECVP



Slika 15. Citološki HG mastocitom (40X). Količina granula u citoplazmi mastocita varijabilna je (engl. mixed granulation). U mastocitima s malom količinom granula razabiru se jezgreni detalji te se uočava anizokarioza te pleomorfizam jezgara. Fotografirao: izv. prof. dr. sc. I. C. Šoštarić-Zuckermann, DECVP



Slika 16a i 16b. Citološki HG mastocitom (20X i 40X). Mastociti su slabije granulirani (engl. poorly granulated). Vidljiva je anizokarioza, pleomorfizam jezgara, mitotička figura (crna strelica) i binuklearne stanice (crvena strelica). Također je vidljiva krvna kontaminacija. Fotografirao: izv. prof. dr. sc. I. C. Šoštarić-Zuckermann, DECVP



Slika 17a i 17b. Citološki HG mastocitom (40X). Količina mastocitnih granula varijabilna je . Navedene degranulirane granule nalaze se i u pozadini preparata. Uočava se i nekoliko binuklearnih stanica (crvene strelice) te anizokarioza. U većini jezgara uočava se jedan ili više dobro vidljivih nukleolusa. Fotografirao: izv. prof. dr. sc. I. C. Šoštarić-Zuckermann, DECV

5. RASPRAVA

Primjenom citološkog stupnjevanja kutanih mastocitoma pasa na arhivske citološke uzorke Zavoda za veterinarsku patologiju Veterinarskog fakulteta Sveučilišta u Zagrebu utvrđeno je 62,2% LG i 37, 8% HG tumora. Većina mastocitoma je dakle pripadala visoko diferenciranim što se poklapa s podacima iz literature i istraživanja, no ostala istraživanja prijavljuju znatno manji postotak nisko diferenciranih mastocitoma (11,2% - Camus i sur., 2016.; 10,8% - Mochizuki i sur., 2017.) . Međutim, dostupna se istraživanja baziraju na patohistološkim stupnjevanjima te iz tog razloga precizna usporedba nije moguća. To potvrđuje podatak iz istraživanja Camus i sur., koje je baza ovom istraživanju, kako je oko trećina svih uzoraka (31,8%) bila lažno pozitivna, odnosno citološki ocijenjena kao HG dok je patohistološki potvrđena kao LG (Camus i sur., 2016.). Nadalje, mnoga su istraživanja koristila Patnaikovo stupnjevanje zbog čega je usporedba s njima nemoguća. Osim istraživanja Camus i sur. iz 2016. godine, samo su još su dva dostupna istraživanja primjenjivala Kiupelove kriterije na citološke uzorke, Scarpa i sur. iz 2014. u kojem je patohistološkim stupnjevanjem utvrđeno 26% HG mastocitoma te Hergt i sur. iz 2016. u kojem se navodi broj HG mastocitoma nakon citološkog stupnjevanja te on iznosi 36/141, odnosno 25,53%. Međutim, ova istraživanja objavljena su prije rada Camus i sur. te su direktno primjenjivala Kiupelove kriterije na citološke uzorke.

Nadalje, postoje određeni nedostaci ovog istraživanja koji su mogli utjecati na konačni rezultat. Najprije treba spomenuti relativno mali broj pasa (79) uključenih u istraživanje , u odnosu na većinu istraživanja (npr. Camus i sur. – 150 pasa, Hergt i sur. – 141 pas). Isto tako radi se u retrospektivnom istraživanju bez podataka o rezultatima patohistološkog stupnjevanja i vremenu preživljavanja oboljelih pasa tako da je nemoguće realno procijeniti točnost rezultata budući da nedostaje 'zlatni standard' za usporedbu. Još jedna negativna strana ovog retrospektivnog istraživanja je mogućnost smanjenja kvalitete uzoraka zbog starosti i posljedičnog smanjenja vidljivosti granula te time svrstavanja takvih preparata u HG (zbog kriterija slabije granuliranosti, 'poorly granulated', engl.). Ponovno bojenje nije isplativo, a i često rezultira stvaranjem artefakata (Berlato i sur., 2021.). Inače se bojenje općenito navodi kao problematika kod citološkog stupnjevanja mastocitoma u Konsenzusu o stupnjevanju kutanih mastocitoma pasa koji se održao u lipnju 2020. godine (Berlato i sur., 2021.), budući da granule mastocita jako dobro upijaju boje, a ukoliko su brojne onda prekrivaju čitavu jezgru zbog čega je otežano, a u nekim uzorcima i nemoguće procjenjivanje osobina jezgara mastocita što bi moglo rezultirati lažno negativnim dijagnozama Također, dvostupanjsko citološko

stupnjevanje mastocitoma ima zabilježen nedostatak u vidu procjene mitotske aktivnosti. Zbog heterogene distribucije mitotičkih unutar tumora, moguće je da područje najveće mitotske aktivnosti neće biti zahvaćeno pri FNA što bi opet moglo rezultirati krivim citološkim stupnjevanjem tumora. Iz tog su razloga citološki kriteriji za procjenu strogi te ako je pronađena i jedna mitotička mastocitoma, dakako uz prisustvo još jednog od kriterija biti proglašen nisko diferenciranim. Takav strog kriterij za posljedicu ima veći broj lažno pozitivnih rezultata (LG tumori koji su citološkim stupnjevanjem proglašeni HG).

Viša prevalencija HG mastocitoma u ovom istraživanju moguća je i zbog samog uzorka. Naime, unazad 5 do 10 godina, otkada su uzorci iz ovog istraživanja, vlasnici u Hrvatskoj (i u svijetu) nisu imali toliku osviještenost kada se radi o neoplazijama pasa te su zbog toga imali tendenciju odlasku veterinaru tek pri lošijoj kliničkoj slici koja je obilježje HG mastocitoma, a u ovom slučaju znači veći tumor ili više tumora, tumor koji brzo raste ili tumor s ulceracijama. Lošija klinička slika je dakako obilježje nisko diferenciranih (HG) tumora.

Dodatno, pri procjeni vrijednosti rezultata valja uvažiti i neiskustvo autorice, budući da se radi o studentskom diplomskom radu te uzorci nisu, kao u ostalim istraživanjima, ocjenjivani od strane iskusnih kliničkih patologa. Međutim, dvostupanjsko citološko stupnjevanje korišteno u ovom radu ima poprilično jednostavne te izravne kriterije i shemu, tako da samo neiskustvo osobe koja ga koristi ne bi trebalo igrati značajniju ulogu.

U ovom istraživanju utvrđena je pasminska predispozicija koja se podudara s onom opisanom u literaturi. Veća zastupljenost pasa čistokrvnih pasmina, čak 74%, u odnosu na pse križane pasmine u ukupnom uzorku također se podudara s literaturom te ukazuje na genetsku osnovu ove neoplazije. Pasmine koje su najviše zastupljene, izuzev križanaca, su zlatni retriever, njemački bokser, mops i labrador retriever te se ovi rezultati najviše poklapaju s onima iz istraživanja Artuković i sur. iz 2014., što je dakako logično, budući da se u oba istraživanja radi o populaciji pasa s istog geografskog područja. Iste pasmine se nalaze u samom vrhu po zastupljenosti u istraživanjima iz Poljske, Austrije, Ujedinjenog Kraljevstva te Sjedinjenih Američkih Država (Warland i Dobson, 2013.; Camus i sur. 2016.; Mochizuki i sur. 2017.; Šmiech i sur. 2017.).

Dobna predispozicija utvrđena je u ovom istraživanju što se poklapa s literaturom i ostalim istraživanjima mastocitoma pasa. Raspon dobi kretao se od 2-15 godina, a utvrđena srednja dob od 8,57 godina većinski odgovara podacima u literaturi (North i Banks, 2009.; Kiupel, 2017.). Ipak, srednja je dob nešto viša od dobi u određenim istraživanjima (7,9 godina

– Camus i sur., 2016.; 7,83 godina – Artuković i sur., 2014.), međutim oba broja potvrđuju višu prevalenciju kutanih mastocitoma u pasa starije dobi.

Spolna predispozicija nije utvrđena u ovom istraživanju što je u skladu s literaturom (North i Banks, 2009.; Kiupel, 2017.), dok je ipak prisutna u određenim istraživanjima (Grabarević i sur., 2009.; Artuković i sur., 2014.; Mochizuki i sur., 2017.; Šmiech i sur., 2017.).

Sve lokalizacije mastocitoma iz ovog istraživanja već su opisane u literaturi i istraživanjima, a ako se uspoređi najčešća lokalizacija, što su ekstremiteti (27,85%), sličan nalaz je i u istraživanju Artuković i sur., 2014 (kada se zbroji prednji i stražnji ud, budući da je to istraživanje koristilo tu podjelu), Grabarević i sur., 2009. te Leidinger i sur., 2014. Nadalje, ostale česte lokalizacije utvrđene u istraživanju kao što su toraks, abdomen i glava također se spominju kao česte u gotovo svim istraživanjima (Leidinger i sur. 2014.; Mochizuki i sur., 2017.; Šmiech i sur., 2017.), a razlike u prevalenciji određenih lokalizacija moguće su upravo zbog korištene različite terminologije i različitih regija u različitim istraživanjima. Jedan od primjera je da Šmiech i sur., 2019. navode trup kao jednu regiju, dok većina ostalih istraživanja, kao i ovo, navodi toraks i abdomen zasebno. Isto tako, za 13,92% (11 od 79) uzoraka u ovom istraživanju podatak o lokalizaciji uopće nije poznat, a budući da se radi o relativno malom početnom broju uzoraka, nedostatak tih podataka dobiva na statističkoj značajnosti.

Učestalost HG i LG mastocitoma uspoređena je i s pasminom, spolom, dobi te lokalizacijom te je dobiveno nekoliko zanimljivih korelacija. Što se tiče pasmina, u zlatnih retrievera znatno se češće javio LG mastocitom (9 od 11 tumora). Isto vrijedi i za pasmine njemački bokser (7 od 9) te za pse križane pasmine (16 od 22). Navedeni podaci u skladu su s ostalim istraživanjima (Mochizuki i sur., 2017; Šmiech i sur, 2019.). Zanimljivo je i da, kada izuzmemo da je broj jedinki tih pasmina vrlo mali u ovom istraživanju, psi pasmina Shar Pei, u ovom istraživanju, kao i u nekoliko ostalih (Miller, 1995.; Šmiech i sur., 2019.), imaju HG mastocitom. Psi pasmine argentinska doga, kojih je 3 u ovom istraživanju, te psi pasmine američki staford terijer (2) svi imaju dijagnosticiran LG mastocitom.

Kao što je već navedeno, spolna predispozicija nije utvrđena, međutim u ženki je LG mastocitom utvrđen 2,5 puta češće nego HG što je značajna razlika. Veća sklonost LG mastocitomima u ženki utvrđena je i u istraživanju Šmiech i sur., 2018. Određena istraživanja su također uočila vezu između pojave i stupnja mastocitoma i kastracije životinje te je u jednom istraživanju prevalencija HG mastocitoma u muških, nekastriranih životinja (Mochizuki i sur., 2017.). U ovom istraživanju nisu bili dostupni podaci o tome jesu li životinje kastrirane ili ne

tako da nije bilo moguće uspostaviti određenu korelaciju između tih čimbenika. Takva bi korelacija međutim mogla ukazivati na hormonsku ulogu u nastanku mastocitoma.

Incidencija mastocitoma raste s dobi, a u ovom istraživanju s dobi raste i udio HG mastocitoma, te ih je u dobnoj skupini od 9 -15 godina čak 19, što je 61,29% od ukupnog broja HG mastocitoma u ovom istraživanju. Nadalje, ako se uključi i pse od 8 godina, s obzirom na to da je to prosjek, postotak iznosi 70,97 %. Treba naglasiti da iako neke pasmine kada se gleda prosjek godina ranije dobivaju mastocitom, treba obratiti pažnju na njihov prosječni životni vijek (Šmiech i sur., 2019.).

Lokalizacije koje su u drugim istraživanjima korelirale s lošijom prognozom su perinealno područje, perianalno područje, skrotum, ingvinalno područje, prepucij te aksila (Welle i sur., 2008.; Šmiech i sur., 2017, Šmiech i sur., 2018.). U ovom istraživanju mali je broj tumora na ovim anatomskim lokacijama te je objektivna procjena nemoguća. Gledajući lokalizacije LG tumora, trup (toraks i poglavito abdomen) je u ovom istraživanju dominantna lokacija za LG tumore, kao i ekstremiteti što se poklapa s istraživanjima Šmiech i sur., 2017 te Šmiech i sur., 2018.

Citološko je stupnjevanje jednostavno i jeftino te je time idealno u zemljama manje kupovne moći, gdje se vlasnici teže odlučuju na druge dijagnostičke metode. Također, jednostavnost ovog stupnjevanja omogućuje da bi ga svaki veterinar kliničar uz malo dodatne edukacije mogao svladati i primjenjivati svakodnevno bez potrebe slanja uzoraka dalje te bi time dijagnostika bila brža i jeftinija, a liječenje bi moglo započeti ranije. Rezultati ovog istraživanja, kao što je i očekivano, ukazuju na kompleksnost mastocitoma pasa te nužnost korištenja više parametara vezanih za samog psa te kombinacije više stupnjevanja pri dijagnostici, ali i na veliku uporabnu vrijednost citološkog stupnjevanja. Naime, bez obzira na dobiven nešto viši postotak nisko diferenciranih mastocitoma, na točnost rezultata ovog istraživanja ukazuje dobivena povezanost spola, dobi, pasmina i lokalizacija mastocitoma s citološkim stupnjem, koja se većinom podudara s rezultatima ostalih istraživanja koja koriste zlatni standard stupnjevanja, odnosno patohistološku pretragu. Iz navedenog se da pretpostaviti da je citološko stupnjevanje kutanih mastocitoma pasa koje su razvili Camus i suradnici zadovoljavajuće specifičnosti i osjetljivosti. Dakako, preporučuju se daljnje studije, ako je moguće i prospektivnog tipa i s većim brojem uzoraka, kako bi se potvrdila preciznost ovog stupnjevanja i kako bi ga se dovelo u korelaciju s ostalim parametrima. Također, bilo bi zanimljivo napraviti veću epidemiološku studiju u Republici Hrvatskoj fokusiranu na pasminske predispozicije i korelaciju pasmina i LG/HG mastocitoma.

6. ZAKLJUČAK

Primjenom dvostupanjskog citološkog stupnjevanja autora Camus i sur. na arhivske uzorke kutanih mastocitoma pasa Zavoda za veterinarsku patologiju dobiveni su rezultati koji su usporedivi s rezultatima prethodnih sličnih studija. Posljedično se može zaključiti kako je ovo stupnjevanje korisna i lako primjenjiva metoda. Provođenjem daljnjih istraživanja u svrhu potvrde prognostičke vrijednosti ove metode i primjenom citološkog stupnjevanja u praksi, stopa recidiva mogla bi se u budućnosti značajno smanjiti, a sam proces liječenja bio bi jednostavniji, budući da bi se o samom tumoru više znalo prije same operacije. Također, s financijske strane, ova je metoda prihvatljivija većini vlasnika od ekscizijske biopsije. Nadalje, s obzirom na utvrđenu pasminsku i dobnu predispoziciju, koje potvrđuju i brojna druga istraživanja, dalo bi se zaključiti kako kompleksna etiologija mastocitoma ima izraženu genetsku komponentu. Daljnja istraživanja omogućit će bolje razumijevanje, a time i preciznije predviđanje biološkog ponašanja ovih klinički i dijagnostički izazovnih tumora.

7. LITERATURA

- ALBANESE, F. (2017): Canine and Feline Skin Cytology, Springer International Publishing AG. Cham. str. 293-311.
- ARTUKOVIĆ, B., L. MEDVEN, M. HOHŠTETER, I. C. ŠOŠTARIĆ-ZUCKERMANN, A. GUDAN KURILJ, A. BECK, D. HUBER, D. GRABAREVIĆ, K. SEVERIN, Ž. GRABAREVIĆ (2014): Prevalence of cutaneous mast cell sarcoma in dogs in Croatia. *Vet. Arh.* 84, 601-614.
- BANKS, T. A., S. M. NORTH (2009): Small Animal Oncology: An Introduction, 1st ed., Saunders/Elsevier. London. str. 183-191.
- BERLATO, D., J. BULMAN-FLEMING, C. A. CLIFFORD, L. GARRETT, J. INTILE, P. JONES, D. A. KAMSTOCK, J. LIPTAK, A. PAVUK, R. POWELL, R. RASOTTO (2021): Value, Limitations, and Recommendations for Grading of Canine Cutaneous Mast Cell Tumors: A Consensus of the Oncology-Pathology Working Group. *Vet Pathol.* 58, 858-863.
- BLACKWOOD, L., S. MURPHY, P. BURACCO, J. P. DE VOS, P. DE FORNEL-THIBAUD, J. HIRSCHBERGER, M. KESSLER, J. PASTOR, F. PONCE, K. SAVARY-BATAILLE, D. J. ARGYLE (2012): European consensus document on mast cell tumours in dogs and cats. *Vet. Comp. Oncol.* 10, 1-29.
- CAMUS, M. S., H. L. PRIEST, J. W. KOEHLER, E. A. DRISKELL, P. M. RAKICH, M. R. ILHA, P. M. KRIMER (2016): Cytologic Criteria for Mast Cell Tumor Grading in Dogs With Evaluation of Clinical Outcome. *Vet. Pathol.* 53, 1117-1123.
- GRABAREVIĆ, Ž., J. BUBIĆ ŠPOLJAR, A. GUDAN KURILJ, I. C. ŠOŠTARIĆ-ZUCKERMANN, B. ARTUKOVIĆ, M. HOHŠTETER, A. BECK, P. DŽAJA, N. MALTAR STRMEČKI (2009): Mast Cell Tumor in Dogs – Incidence and Histopathological Characterization. *Coll. Antropol.* 33, 253–258.
- HERGT, F., W. VON BOMHARD, M. S. KENT, J. HIRSCHBERGER (2016): Use of a 2-tier histologic grading system for canine cutaneous mast cell tumors on cytology specimens. *Vet. Clin. Pathol.* 45, 477-483.

- KIUPEL, M., J. D. WEBSTER, K. L. BAILEY, S. BEST, J. DELAY, C. J. DETRISAC, S. D. FITZGERALD, D. GAMBLE, P. E. GINN, M. H. GOLDSCHMIDT, M. J. HENDRICK, E. W. HOWERTH, E. B. JANOVITZ, I. LANGOHR, S. D. LENZ, T. P. LIPSCOMB, M. A. MILLER, W. MISDORP, S. MOROFF, T. P. MULLANEY, I. NEYENS, D. O'TOOLE, J. RAMOS-VARA, T. J. SCASE, F. Y. SCHULMAN, D. SLEDGE, R. C. SMEDLEY, K. SMITH, P. W. SNYDER, E. SOUTHORN, N. L. STEDMAN, B. A. STEFICEK, P. C. STROMBERG, V. E. VALLI, S. E. WEISBRODE, J. YAGER, J. HELLER, R. MILLER (2011): Proposal of a 2-Tier Histologic Grading System for Canine Cutaneous Mast Cell Tumors to More Accurately Predict Biological Behavior. *Vet. Pathol.* 48, 147-155.
- KIUPEL, M. (2017): Mast Cell Tumors. U: Tumors in Domestic Animals (Meuten, D. J, ur.). John Wiley & Sons Inc. Ames, Iowa. str. 176-195.
- LEIDINGER; E. F., K. FREEMAN; G. KIRTZ; E. H. HOOIJBERG; K. SICK (2014): Breed related odds ratio and anatomic distribution of canine mast cell tumours in Austria. *Tierärztl. Prax.* 42 (K), 367–373.
- MAULDIN, E. A., J. PETERS-KENNEDY (2016): Mast cell tumors. U: Jubb, Kennedy, and Palmer's Pathology of Domestic Animals (Maxie, M., ur.). Elsevier. St. Louis, Missouri. str. 730-732.
- MILLER, D. M. (1995): The occurrence of mast cell tumors in young Shar-Peis. *J.Vet. Diagn. Invest.* 7, 360–363.
- MOCHIZUKI, H., A. MOTSINGER-REIF, C. BETTINI, S. MOROFF, M. BREEN (2017): Association of breed and histopathological grade in canine mast cell tumours. *Vet. Comp. Oncol.* 15, 829-839.
- NELSON, R. W., C. G.COUTO (2009): Small Animal Internal Medicine, 5th ed., Mosby Elsevier. St. Louis, Missouri. str. 1191-1194.
- NORTHRUP, N. C., B. G. HARMON, T. L. GIEGER, C. A. BROWN, K. P. CARMICHAEL, A. GARCIA, K. S. LATIMER, J. S. MUNDAY, P. M. RAKICH, L. J. RICHEY, N. L. STEDMAN, A. CHENG, E. W. HOWERTH (2005): Variation among pathologists in histologic grading of canine cutaneous mast cell tumors. *J. Vet. Diagn. Invest.* 17, 245-248.

- PATNAIK, A. K., W. J. EHLER, E. G. MACEWEN (1984): Canine Cutaneous Mast Cell Tumor: Morphologic Grading and Survival Time in 83 Dogs. *Vet. Pathol.* 21, 469-474.
- RASKIN, R. E., D. J. MEYER (2016): *Canine and Feline Cytology: A Color Atlas and Interpretation Guide*, 3rd ed., Elsevier. St. Louis, Missouri. str. 78-82.
- SCARPA, F., S. SABATTINI, G. BETTINI (2014): Cytological grading of canine cutaneous mast cell tumours. *Vet. Comp. Oncol.* 14, 245-251.
- ŚMIECH, A., B. ŚLASKA, W. ŁOPUSZYŃSKI, A. JASIK, M. SZCZEPANIK, P. WILKOŁEK (2017): Epidemiological study of canine mast cell tumours according to the histological malignancy grade. *Pol. J. Vet. Sci.* 20, 455-465.
- ŚMIECH, A., B. ŚLASKA, W. ŁOPUSZYŃSKI, A. JASIK, D. BOCHYŃSKA, R. DĄBROWSKI (2018): Epidemiological assessment of the risk of canine mast cell tumours based on the Kiupel two-grade malignancy classification. *Acta Vet. Scand.* 60, art. no. 70.
- ŚMIECH, A., W. ŁOPUSZYŃSKI, B. ŚLASKA, K. BULAK, A. JASIK (2019): Occurrence and distribution of canine cutaneous mast cell tumour characteristics among predisposed breeds. *J. Vet. Res.* 63, 141-148.
- VILLAMIL, J. A., C. J. HENRY, J. N. BRYAN, M. ELLERSIECK, L. SCHULTZ, J. W. TYLER, A. W. HAHN (2011): Identification of the most common cutaneous neoplasms in dogs and evaluation of breed and age distributions for selected neoplasms. *J. Am. Vet. Med. Assoc.* 239, 960-965.
- WARLAND, J., J. DOBSON (2013): Breed predispositions in canine mast cell tumour: A single centre experience in the United Kingdom. *Vet J* 197, 496-498.
- WELLE, M. M., C. ROHRER BLEY, J. HOWARD, S. RÜFENACHT (2008): Canine mast cell tumours: a review of the pathogenesis, clinical features, pathology and treatment. *Vet. Dermatol.* 19, 321-339.

8. SAŽETAK

DVOSTUPANJSKO STUPNJEVANJE CITOLOŠKIH UZORAKA MASTOCITOMA PASA

Mastocitom je neoplazija podrijetla mastocita, a osobito često javlja se kao kožni tumor u pasa. Biološko ponašanje i kliničke manifestacije mastocitoma izrazito su varijabilne što predstavlja izazov pri liječenju. Citološka pretraga primarna je dijagnostička metoda mastocitoma te posljednjih godina zbog novih istraživanja dodatno dobiva na važnosti. Primjenom kriterija dvostupanjskog patohistološkog stupnjevanja po Kiupelu na citološke uzorke, Camus i suradnici 2016. godine razvili su dvostupanjsko citološko stupnjevanje kutanih mastocitoma pasa, koje je u korelaciji je s pojavom recidiva te srednjim vremenom preživljavanja oboljelih pasa, što ga čini iznimnim prognostičkim alatom. Cilj ovog retrospektivnog istraživanja bio je primijeniti dvostupanjsko citološko stupnjevanje na arhivske uzorke mastocitoma pasa nastale prije 1.1.2017. te povezati dobivene rezultate s podacima o dobi, spolu, pasmini i lokalizaciji mastocitoma oboljelih pasa. Primjenom dvostupanjskog citološkog stupnjevanja na 82 mastocitoma, utvrđeno je 62,2% mastocitoma niske malignosti - LG (51/82) i 37,8% mastocitoma visoke malignosti - HG (31/82) tumora, što je nešto veći postotak HG mastocitoma u odnosu na ostala dostupna istraživanja. Pasminska predispozicija utvrđena je redom za pasmine zlatni retriever, njemački bokser, labrador retriever te mops, a ostale čistokrvne pasmine u ovom istraživanju zastupljene s manje jedinki također se spominju u literaturi. Nadalje, utvrđena je povećana učestalost mastocitoma te porast udjela HG mastocitoma s porastom dobi pasa. Što se tiče spola, zanimljivo je da je pojava LG mastocitoma u ženskih pasa u ovom istraživanju bila 2,5 puta učestalija u odnosu na HG mastocitome, dok je u muških pasa ova pojavnost slična. Lokalizacije utvrđene u istraživanju također su već poznate iz literature i istraživanja, a najučestalije su redom ekstremiteti, toraks, vrat, abdomen te glava. Abdomen je lokalizacija koja je imala veću učestalost jednog od stupnjeva - LG mastocitoma (6 od ukupno 7). Svi dobiveni podaci ukazuju na već pretpostavljenu genetsku etiologiju mastocitoma. Na kraju, iz dobivenih rezultata zaključeno je kako je citološko stupnjevanje koje su razvili Camus i sur. korisna i u praksi lako primjenjiva metoda koja bi, uz potvrdu budućih istraživanja, mogla postati nezaobilazan korak u liječenju kožnih mastocitoma pasa.

KLJUČNE RIJEČI: mastocitom, koža, neoplazija, pas, citologija, stupnjevanje

9. SUMMARY

2-TIERED CYTOLOGICAL GRADING OF CANINE MAST CELL TUMORS

Mast cell tumors are neoplasms which originate from mast cells and are an especially common skin tumor in dogs. The biological behavior and clinical manifestations of mast cell tumors vary greatly, which creates a challenge treatment-wise. The cytological examination is the method of choice for primary diagnostics of mastocytoma and it has been gaining importance during the last few years due to new available research data. By applying the criteria of the 2-tiered histological grading developed by Kiupel to cytological samples, in 2016. Camus et al developed a 2-tiered cytological grading scheme for canine cutaneous mast cell tumors, which also highly correlated with tumor regrowth and the mean survival time of the affected dogs. This makes it a highly valuable prognostic tool. The aim of this retrospective study was to use the newly developed 2-tiered cytological grading scheme on archived canine cutaneous mastocytoma samples received before 1.1.2017. and relate the obtained results to age, sex, breed, and tumor localization of affected dogs. Out of 82 tumors that entered this study, 62,2% (51/82) were LG, and 37,8% (31/51) were HG, respectively, which is a somewhat higher percentage of HG mast cell tumors compared to available research. Predisposed breeds were, in order of representation, Golden Retrievers, German Boxers, Labrador Retrievers, and Pugs. Other breeds that are less represented in this research are also commonly mentioned in the literature. To continue, an increased incidence of mast cell tumors in general and HG mast cell tumors with age was evident in this study. When it comes to the sex of the affected dogs, it is an interesting finding that in female dogs, LG mast cell tumors were 2,5 more likely compared to HG mast cell tumors, while in the male dogs their incidence was similar. The tumor localizations in this study were all previously described in literature; the most common being the extremities, followed by the thorax, neck, abdomen and head. The abdomen was the only localization in which a prevalence of one tumor grade was found, which was LG (6/7). All the data obtained further indicate an already assumed genetic etiology of mast cell tumors. This study concluded that the 2-tiered cytological grading developed by Camus et al is a useful and clinical practice friendly method which could, after further confirmation, become an indispensable step in the treatment of canine cutaneous mastocytoma.

KEYWORDS: mast cell tumor, skin, neoplasia, dog, cytology, grading

10. ŽIVOTOPIS

Rođena sam 23.05.1996. u Puli (Republika Hrvatska). Pohađala sam OŠ Rivarela (Novigrad) od 2003. do 2011. godine te paralelno Osnovnu glazbenu školu – smjer klavir, a potom klasičnu gimnaziju Pazinski kolegij. Veterinarski fakultet Sveučilišta u Zagrebu upisala sam 2015. godine po završetku srednje škole. Tijekom studija bila sam demonstrator u izvođenju nastave predmeta Anatomija II na Zavoda za anatomiju, histologiju i embriologiju dva semestra, a od pete godine do kraja studija bila sam volonter konjskog tima Klinike za kirurgiju, ortopediju i oftalmologiju. U šestoj godini studija nagrađena sam Rektorovom nagradom za individualni znanstveni i umjetnički rad za studentski znanstveni rad pod nazivom „Gastrointestinalni paraziti divokoze (*Rupicapra rupicapra*) i grivastog skakača (*Ammotragus lervia*)“. Od treće godine član sam studentske udruge IVSA preko koje sam i sudjelovala u nekoliko kongresa i simpozija, od kojih je najveći bio u Južnoj Koreji 2019. godine. IVSA mi je također omogućila da se uključim u internacionalnu zajednicu te sam tako tijekom pete godine bila u član internacionalnog tima koji je vodio ogranak IVSA Equine Community. Po završetku šeste godine studija, provela sam 2 mjeseca na stručnoj praksi u Republici Irskoj, u klinici za konje „Troytown Greyabbey Equine Veterinary Hospital“.