

# Idiopatska galaktoreja u kobilu - prikaz slučaja

---

**Novak-Šimunković, Tena**

**Master's thesis / Diplomski rad**

**2022**

*Degree Grantor / Ustanova koja je dodijelila akademski / stručni stupanj:* **University of Zagreb, Faculty of Veterinary Medicine / Sveučilište u Zagrebu, Veterinarski fakultet**

*Permanent link / Trajna poveznica:* <https://um.nsk.hr/um:nbn:hr:178:761691>

*Rights / Prava:* [In copyright](#)/[Zaštićeno autorskim pravom.](#)

*Download date / Datum preuzimanja:* **2024-07-25**



*Repository / Repozitorij:*

[Repository of Faculty of Veterinary Medicine -  
Repository of PHD, master's thesis](#)



SVEUČILIŠTE U ZAGREBU  
VETERINARSKI FAKULTET

Tena Novak- Šimunković

**Idiopatska galaktoreja u kobila -prikaz slučaja**

Diplomski rad

Zagreb, 2022.

VETERINARSKI FAKULTET SVEUČILIŠTA U ZAGREBU

Klinika za porodništvo i reprodukciju

Predstojnik: prof.dr.sc. Marko Samardžija

Mentori : izv.prof.dr.sc. Iva Getz, prof. dr. sc. . Nikica Prvanović Babić

Članovi Povjerenstva za obranu diplomskog rada :

1. izv. prof. dr. sc. Silvijo Vince
2. prof. dr. sc. Nikica Prvanović Babić
3. izv. prof. dr. sc. Iva Getz
4. izv. prof. dr. sc. Ivan Folnižić (zamjena)

## KRATICE KORIŠTENE U RADU

PIF Prolactine inhibiting factor

PAF Prolactine activating factor

ACTH Adrenokortikotropni hormon

TSH Tireotropni hormon

EDTA Etilendiamintetraoctena kiselina

## ZAHVALE

Veliko hvala mojoj obitelji, dečku, dragim prijateljima i kolegama na podršci, ohrabrenju i motivaciji kroz cijeli studij.

Zahvaljujem se mojim mentoricama na povjerenju, savjetima i pomoći tijekom izrade ovog diplomskog rada.

# SADRŽAJ

1. UVOD.....	1
2. PREGLED REZULTATA DOSADAŠNJIH ISTRAŽIVANJA .....	2
2.1. Anatomija i fiziologija mliječne žlijezde.....	2
2.1.1. Anatomija mliječne žlijezde.....	2
2.1.2. Razvoj mliječne žlijezde (mamogeneza).....	3
2.1.3. Hormonalna kontrola razvoja mliječne žlijezde i laktacija .....	4
2.1.4. Sastav i produkcija mlijeka .....	6
2.2. Patologija i bolesti mliječne žlijezde .....	8
2.2.1. Galaktoreja .....	8
2.2.2. Agalaksija .....	9
2.2.3. Mastitis.....	11
2.2.4. Eklampsija.....	12
2.2.5. Tumori mliječne žlijezde.....	13
3. MATERIJALI I METODE.....	14
3.1. Klinički pregled.....	14
3.1.1. Reproktivna anamneza.....	14
3.1.2. Pregled vanjskih dijelova spolnog sustava.....	15
3.1.3. Rektalni pregled.....	15
3.1.4. Inspekcija rodnice.....	15
3.1.5. Ultrazvučni pregled .....	16
3.1.6. Laboratorijske pretrage .....	16
4. REZULTATI .....	19
4.1. Prikaz kliničkog slučaja.....	19
4.2. Rezultati dijagnostičkih postupaka.....	25
5. RASPRAVA.....	28
6. ZAKLJUČCI .....	33
7. SAŽETAK.....	35
8. SUMMARY.....	36
9. LITERATURA .....	37
10. ŽIVOTOPIS.....	43

## 1. UVOD

Uspostava laktacije nakon poroda osnova je za preživljavanje mladunčadi kod svih vrsta sisavaca. Kada govorimo o kobilama, kvaliteta pasivnog transfera imuniteta roditelja na ždrijebe putem mliječne žlijezde ovisi o produkciji i sekreciji visoko kvalitetnog kolostruma u terminu ždrijebljenja (CHAVATTE-PALMER, 2002.). Za rast i razvoj žrebeta neophodno je da mliječna žlijezda proizvodi dovoljne količine mlijeka. Endokrini i reproduktivni sustav svojim hormonima sudjeluju u razvoju mliječne žlijezde. Mliječna žlijezde ili vime, kako se naziva kod kopitara, je organ koji se razvijatijekom puberteta i uspostave spolnog ciklusa. Kod kobila, vime je manje zahvaćeno bolestima kao što su mastitis i neoplazije mliječne žlijezde nego što je to slučaj kod preživača i karnivora. Dosadašnje spoznaje samog razvoja i patologije mliječne žlijezde kobila nisu detaljno istražene (HUGHES, 2021.).

Galaktoreja po definiciji predstavlja perzistentnu sekreciju mlijeka ili mlijeku sličnog sekreta koji potječe iz mliječne žlijezde nakon odbića ili u odsustvu porođaja (CHAVATTE-PALMER, 2002.). Galaktoreja se može pojaviti u negravidnih kobila, a kao potencijalni uzrok navodi se manjak dopaminske supresije na sekreciju prolaktina, što vodi do povećanih količina prolaktina, sekundarno uzrokovano Cushing sindromom. Na samu pojavnost mogu utjecati obroci s povećanom količinom fitoestrogena, čiji se metaboliti natječu s endogenim estrogenom te uzrokuju promjene u reproduktivnom ciklusu (FERREIRA-DIAS i sur., 2013.) Kod negravidnih kobila kojima nije dijagnosticiran Cushing sindrom, uzrok pojave galaktoreje smatra se idiopatskim.

Cilj ovog diplomskog rada je opisati fiziologiju mliječne žlijezde, određene patologije povezane s istom te analizirati i kritički obraditi slučaj pacijentice Klinike za porodništvo i reprodukciju, Sveučilišta u Zagrebu, na temelju podataka iz ambulantnog protokola (anamneza, klinički nalaz, dijagnoza, terapija) te povući i usporediti zaključke iz recentne literature i obrađenog slučaja o mogućim uzrocima galaktoreje.

## 2. PREGLED REZULTATA DOSADAŠNJIH ISTRAŽIVANJA

### 2. 1. Anatomija i fiziologija mliječne žlijezde

#### 2.1.1. Anatomija mliječne žlijezde

Mliječna žlijezda modificirana je kožna žlijezda koja igra ključnu ulogu u preživljavanju fetusa izvan maternice. Zaslužna je za opskrbu novorođenčeta imunoglobulinima, kritičnim za preživljavanje, i opskrbljuje ždrijebe hranom tijekom prvih nekoliko mjeseci života.

Ingvinalno smještena mliječna žlijezda kobilu (*Glandula lactiferi*) građena je od dva mamarna kompleksa (lijevo i desno vime), međusobno odvojenih septumom dužinom intramamarnog žlijeba (*sulcus intermammaricus*), na kojima se razlikuje tijelo (*corpus mammae*) i sisa (*papilla mammae*). Dvije polovice vimena oblika su lateralno spljoštenog stošca i sadrže jedan mamarni kompleks, koji se u unutrašnjosti sastoji od dvije mliječne žlijezde (prednja i stražnja) čiji se sekret (mlijeko) skuplja u mliječnoj cisterni (*sinus lactiferi*). Mliječne žlijezde unutar jedne mamarne jedinice sadrže po dvije mliječne cisterne koje završavaju u jednoj sisi, te tipično svaka sadrži dva sisna kanala (*ductus papillaris*) s po dva otvora na vrhu sise (*ostium papillare*). Mlijeko je produkt sekreta specijaliziranih epitelnih stanica organizirane u alveole koje se granaju u mliječne kanaliće (*ductus lactiferi*), sustav za odvođenje mlijeka, te potom završavaju u prostoru za sakupljanje mlijeka zvanom mliječni sinus ili cisterna. Navedene alveole i kanalići grupiraju se u veća organizacijska područja zvana režnjevi (*lobi glandulae mammae*) te su okruženi mioepitelnim tkivom koje ima bitnu ulogu u izbacivanju mlijeka.

Glatko mišićje, fibroelastično tkivo i krvne žile čine glavnu unutarnju građu mamarnog kompleksa. Histološki gledano, tubulo-alveolarne je građe s apokrinim tipom sekrecije. Koža vimena je tanka, izrazito pigmentirana, slabo obrasla dlakom. Brojne sebaceozne i žlijezde znojnice su prisutne na površini kože, a broj im se povećava prema vrhovima sisa. Sebum koji se nalazi u intramamarnom žlijebu štiti polovice vimena od frikcije prilikom kretanja. Sise su kratko elongirane te lateralno spljoštene.



Potporu svakoj polovici vimena osigurava fibrozni lateralni suspenzorni ligament i medijalni ligament koji je više elastičan (CHAVATTE-PALMER, 2002.; BRAGULLA i KONIG 2009.).

### **2.1.2. Razvoj mliječne žlijezde (mamogeneza)**

Mamogeneza predstavlja razvoj mliječne žlijezde do početka stvaranja mlijeka. Anatomska organizacija ingvinalnog para mamarnog kompleksa nastaje tijekom embrionalnog i fetalnog razvoja jedinke, kod ženki i postnatalno u vrijeme puberteta i graviditeta.

Tijekom embrionalnog razvoja žlijezda se sastoji od ektodermalnih (epitel) i mezenhimskih (stroma) staničnih odjeljaka. Inicijalni razvoj karakteriziran je stvaranjem ventralnih mliječnih linija, u anteriorno - posteriornom položaju, te sadrži nekoliko slojeva ektoderma koji kasnije zadebljaju i diferenciraju u mamarno tkivo (sisni kanali, mliječni kanali i alveole). U kolagenoj stromi epitelne strukture organizirane su u terminalne režnjeve, s intra i ekstralobularnim dijelovima koji zajedno čine funkcionalnu jedinicu mliječne žlijezde. Mamarni režnjevi bilateralno su naslojeni, odnosno moguće je razlikovati bazalni i luminalni sloj epitelne stanice. Bazalne epitelne stanice svojom ekspresijom su karakteristične glatkim mišićnim stanicama, te po svom kontraktilnom fenotipu pripadaju mioepitelnim stanicama (HUGHES, 2021.).

Razvoj mliječne žlijezde može se koristiti za određivanje spola ploda tijekom fetalnog razdoblja između 100. i 150. dana gravidnosti, s najvećom točnošću između 110. i 130. dana, kada se transrektalnim ultrazvučnim pregledom kod ženskih plodova najlakše mogu uočiti mliječna žlijezda i sise (LIVINI, 2010.; VAN de VELDE i sur., 2018.). Alveole i kratki ekskretorni kanalići mogu se uočiti i u mužjaka, osim kod konja, štakora i miševa gdje takve strukture involuiraju te mužjaci ovih vrsta nemaju sise (SJAASTAD i sur., 2016.). Hormoni nužni za mamogenezu su prolaktin i hormon rasta (TUCKER, 2000.).

U kobilu kao i drugih vrsta sisavaca, mliječna žlijezda raste i razvija se sukladno s fiziološkim događajima i promjenama koje prate pubertet, graviditet, laktaciju i involuciju. Nažalost, usporedivši istraživanja glodavaca i preživača, postoji malo podataka o postnatalnom razvoju mliječne žlijezde ekvida. Međutim

određene poveznice mogu se koristiti za navođenje generalnih zaključaka (HUGHES, 2021.).

### **2.1.3. Hormonalna kontrola razvoja mliječne žlijezde i laktacija**

Mamogeneza, laktogeneza, galaktopoeza i involucija faze su laktacijskog ciklusa. Za optimalni razvoj mliječne žlijezde tijekom graviditeta galaktopoezu potrebna je koordinirana regulacija raznih hormona poput prolaktina, estrogena, progesterona, adrenalnih steroida, inzulina, hormon rasta te hormona štitne žlijezde. Ovi kompleksni endokrini procesi pod utjecajem su hipotalamuso-hipofizealne osi, jajnika i placente (CHAVATTE-PALMER i sur., 2002.). Do povećanja u veličini mliječne žlijezde kobila dolazi u zadnjim danima graviditeta, a poveznicu predstavlja i pojava mliječno-bijelog sekreta iz žlijezde (PEAKER i sur., 1979.).

Prolaktin je proizvod laktotropnih stanica koje se nalaze u adenohipofizi, prednjem režnju hipofize. Regulacija sekrecije prolaktina pod izravnim je nadzorom inhibitora sekrecije prolaktina (PIF, eng. prolactine inhibiting factor), odnosno dopamina koji koči njegovu sekreciju te čimbenika aktivacije prolaktina (PAF, engl. Prolactine activating factor) (MAKEK i sur., 2009). Receptori za prolaktin prisutni su u mamarnom tkivu i njihov broj se povećava tijekom gestacije i poslije poroda (CHAVATTE-PALMER i sur., 2002.). Neophodan je za sve faze razvoja mliječne žlijezde prema istraživanjima autora (LYONS i sur., 1958.). Tijekom graviditeta djeluje sinergijski s estrogenom koji inducira reznjeviti razvoj mliječnih kanalića, a kombinirano djelovanje progesterona i prolaktina stvara alveole koje luče mlijeko tijekom sisanja (NIKOLIĆ i sur., 2021.).

Laktogeneza predstavlja početak proizvodnje mlijeka. Placentalni laktogeni koje nalazimo u glodavaca, primata i preživača, koji djeluju jednako kao i prolaktin, nisu dokazani u konja (FORSYTH i sur., 1975.). Progesteron koji dominira za vrijeme graviditeta, inhibira transkripciju gena za receptore prolaktina i time koči njegovo djelovanje (SJAASTAD i sur., 2016.). Smatra se da je okidač

za laktogenezu pad koncentracije progesterona i povećanje prolaktina kasno u gestaciji što dovodi do diferencijacije epitelnog tkiva u aktivne sekretorne stanice (NIKOLIĆ i sur., 2021.). Koncentracija prolaktina u plazmi raste tijekom zadnjeg tjedna gestacije, dosegne vrhunac u vrijeme ždrijebljenja i ostaje povišena do 2 mjeseca poslije poroda. Prosječno, maksimalna koncentracija proaktina utvrđena je 2-3 dana nakon poroda, no individualno kod nekih kobila ta je pojava uočena 1-2 dana prije poroda (HEIDLER i sur., 2004.). Prolaktin, vežući se na svoje receptore, aktivira ekspresiju gena za mliječne proteine u mamarnim epitelnim stanicama (HUGHES i WATSON, 2012.). Nadalje, zaslužan je za kontrolu produkcije i sekrecije mlijeka, uključujući stvaranje mliječnih proteina, kazeina i alfa laktoalbumina (FRANZ i WILSON, 1985.).

Jedna od nužnih komponenti laktacije je hormon oksitocin, koji stimulira otpuštanje mlijeka kontrakcijom mioepitelnih stanica koje okružuju alveole i kanaliće. Oksitocin se sintetizira u hipotalamusu i pohranjuje u neurohipofizi, stražnjem režnju hipofize. Tijekom sisanja ždrijebeta, iz krvi kobile doprema se neuropeptid oksitocin te se veže na svoj receptor na bazalnim mamarnim (mioepitelnim) stanicama, stimulirajući intracelularni kalcij na kontrakciju mioepitelnih stanica te posljedično dolazi do otpuštanja mlijeka, zvanom još "milk let down" (STEVENSON i sur., 2020.). Psihološki faktori poput iščekivanja i pripreme za sisanje, stimulacije vimena od strane novorođenčeta, pokretači su sekrecije ovog hormona (SHARMA, 1974.). Strah i stres čimbenici su koji mogu inhibirati sekreciju. Izbacivanje mlijeka može se pojaviti u kobila čak i bez mjerljivih količina oksitocina u krvi roditelje (ELLENDORFF i SCHAMS, 1988.). Intravenozna aplikacija malih doza oksitocina može stimulatивно djelovati na puštanje mlijeka i olakšati sisanje.

Galaktopoeza je održavanje stvaranje mlijeka nakon uspostave laktacije. Galaktopoetski hormoni, čimbenici rasta (humoralni i lokalni) te redovito uklanjanje mlijeka zaslužni su za galaktopoezu. Izlučivanje mlijeka regulirano je koncentracijom hormona u krvi i stanjem u alveolama. Mužnja i sisanje potiču izlučivanje prolaktina i oksitocina iz hipofize. Inzulin i hormon rasta sudjeluju u metabolizmu sinteze sastojaka za mlijeko, dok su kortizol i trijodtironin zaslužni za održavanje sekretorne aktivnosti epitelnih stanica (NIKOLIĆ i sur., 2021.).

#### 2.1.4.Sastav i produkcija mlijeka

Sastav sekreta mliječne žlijezde mijenja se prije termina poroda, a uzrokovan je zatvaranjem praznina na mliječnim alveolama što dovodi do promjena u koncentracijama elektrolita, kalcij i kalij su povišeni, dok je natrij snižen (PEAKER i sur., 1979.). OUSEY i sur. (1989.) ustanovili su koncentracije ovih elektrolita te napravili tablicu bodovanja koja može poslužiti za sigurnu indukciju porodau kobilama. Za pojedinu koncentraciju elektrolita, dodjeljuje se 5, 10 ili 15 bodova. Indukcija se smatra sigurnom u trenutku kada je suma bodova iznad 35.

Kalcij test trakice i kolorimetrijski kitovi mogu se terenski koristiti za procjenu termina ždrebjenja (OUSEY i sur., 1989.; LEY i sur., 1994.). Mjerenje koncentracije progesterona i količine IgG-a u sekretumliječne žlijezde prije ždriježbljenja, nije pouzdan način za određivanje termina ždrebjenja (CHAVATTE - PALMER, 2002.).

Epiteliokorijalna placenta kobilama sprječava prijenos antitijela majke fetusu u maternici. Ždrijebe je u potpunosti ovisno o pasivnom transferu antitijela putem kolostruma kako bi dobilo odgovarajuću zaštitu od potencijalnih infekcija u ranom razdoblju razvoja nakon ždriježbljenja. Kolostrum ili mljezivo je prvi sekret mliječne žlijezde. Ova kompleksna sekrecija sadrži potrebne nutrijente, imunosnu zaštitu i faktore rasta za uspostavljanje gastrointestinalne funkcije novorođenčeta. Kolostrum sadrži 25% suhe tvari, otprilike 16.5% proteina i 3 % lipida, bogat je vitaminima A, D3, K3 i C (dvostruko više od mlijeka), makro i mikro elementima poput kalija, natrija, kalcija, fosfora, magnezija, cinka, željeza, bakra i mangana (CSAPO i sur., 1995.).

Nakon ingestije kolostruma, specijalizirani enterociti u tankom crijevu apsorbiraju imunoglobuline procesom pinocitoze te oni odlaze u sistemska cirkulaciju ždriježbeta. Apsorptivni kapacitet crijeva najveći je prvih par sati nakon ždriježbljenja. Koncentracija gamaglobulina (IgG) rapidno počinje padati 24 sata nakon ždriježbljenja (PEARSON i sur., 1984.), što korelira s vremenom u kojem ždrijebe može apsorbirati imunoglobuline kroz probavni sustav. Enterociti se 24 sata od rođenja zamjenjuju stanicama koje nisu u mogućnosti izvršiti transfer

imunoglobulina. Mliječna žlijezda ne sintetizira IgG, već selektivno koncentrira imunoglobuline iz seruma u kasnoj gestaciji (KOHN i sur., 1989.; GENIN, 1990.). Kvantiteta dostupnih imunoglobulina novorođenom ždrebetu je smanjena ukoliko je došlo do pojave prijevremene laktacije, u slučaju prijevremenog poroda, kada kolostrum ne sadrži još svoje optimalne koncentracije svih potrebnih tvari za normalan razvoj novorođenčeta. Koristeći komercijalni kolostrometar ili refraktometar na terenu možemo utvrditi koncentracije imunoglobulina u kolostrumu, a koncentracija od 60 g/L se smatra adekvatnom za uspostavljanje pasivnog transfera imuniteta ždrijebetu (LEBLANC i sur., 1984.)

Mlijeko kobilica ima niži udio ukupnih proteina, masti i energije, a bogato je laktozom u usporedbi s drugim domaćim vrstama (KOTERBA, 1990.). Laktacija kod kobilica doseže svoj vrhunac oko mjesec do dva poslije poroda, a prosječna proizvedena dnevna količina iznosi oko 12-13 litara (DOREAU i sur., 1986.; MCCUE, 1993.). Kazein čini 80% ukupnih mliječnih proteina goveda, međutim kod kobilica taj postotak je manji i iznosi 55%. U usporedbi s mlijekom preživača, mlijeko kobilica i magarica po kemijskom sastavu slično je ljudskom mlijeku. Posebnost mlijeka ove dvije vrste očituje se u niskim vrijednostima  $\beta$ -laktoglobulina, koje ne nalazimo u mlijeku žene te im se zbog toga pripisuju hipoalergijske osobine (PRVANOVIĆ BABIĆ i sur., 2015.). Magarice mlijeko općenito se smatra najmanje alergenim i bolja alternativna za prehranu djece s intolerancijom na mliječne proteine kravljeg mlijeka (HUGHES, 2021.). Kobilje mlijeko izrazito je vrijedno zbog svojih nutritivnih osobnosti te se koristi u prehrambene, medicinske i kozmetičke svrhe.

Laktacija ima svoje učinke na estrus i plodnost u goveda, svinja i ljudi. Često je povezana s inaktivnošću jajnika tzv. laktacijski anestrus. U mliječnih goveda koje imaju veliki prinos mlijeka, zahtjevi za energijom potrebnom za takvu proizvodnju ne mogu se zadovoljiti unosom hrane tijekom prvih par tjedana laktacije. Rezultat toga je energijski deficit koji dovodi do određenih patologija estrusa i ovulacije (SAVIO i sur., 1990.; JOLLY i sur., 1995.; BEAM i BUTLER, 1999.). Za razliku od gore navedenih vrsta, folikularni razvoj i ovulacija se normalno uspostavljaju i odvijaju rano u postpartumu kobilica, ne prevenira ih sisanje ždrijebeta. Manje od 10 % kobilica neće ovulirati unutar 20 dana od

ždrijebljenja (BAIN i HOWEY, 1975.; NEUSCHAEFER i sur., 1991.) i zbog toga laktacijski anestrus kao fiziološko stanje ne postoji u kobilama.

Prinos mlijeka se povećava tijekom laktacije, dok se mliječna mast, proteini i ukupna energija smanjuju (DOREAU i sur., 1990.). HEIDLER je 2004. u svojoj studiji otkrio da tijekom laktacije postoji prolongiran pad koncentracije glukoze u plazmi koji ukazuje na laktacijske učinke na metabolizam energije. Međutim za razliku od situacije u goveda, nije utvrđen veći pad tjelesne mase kod kobilama koje su u laktaciji. Manji pad tjelesne mase prisutan je 2 tjedna nakon ždrijebljenja, maksimalni gubitak iznosio je do 20 kilograma individualno kod nekih kobilama, a čak 1/3 je dobila i do 30 kilograma za vrijeme laktacije. Kobile imaju mogućnost kompenzacije utroška energije povećanim unosom hrane, bez mobilizacije energije iz tjelesnih rezervi. Iz tog razloga, povećani zahtjevi za energijom neće uzrokovati problem s ciklusima i plodnošću kod kobilama koje su pravilno držane i hranjene (DEICHSEL i AURICH, 2005.).

## **2.2. Patologija i bolesti mliječne žlijezde**

### **2.2.1. Galaktoreja**

Termin "galaktoreja" odnosi se na neprimjerenu sekreciju mlijeka ili mlijeku sličnog produkta koji potječe iz mliječne žlijezde, a obuhvaća prijevremenu laktaciju tijekom graviditeta ili onu čija je pojava vidljiva u odsutnosti gestacije. Oba podtipa ove manifestacije biti će razjašnjena u daljnjem tekstu.

U gravidnih kobilama, pojava preuranjenog razvoja mliječne žlijezde i laktacije povezana je s nadolazećim pobačajem, placentitisom ili preranim odlupljivanjem placente. Ponekad pojava galaktoreje dolazi u tjednu prije termina ždrijebljenja, što je najčešći uzrok gubitka pasivnog transfera zaštitnih imunoglobulina nužnih za novorođenčce zbog uranjanje sekrecije mlijeka. Ukoliko dođe do ove pojave, potrebno ju je na vrijeme uočiti kako bi se poduzele mjere za osiguravanje potrebne količine kolostruma u prvim satima života ždrebadi. U nekim pastuharnicama, obavezan je postupak izmuzivanja kolostruma zahvaćenih

kobila kod prvog primjećivanja pojave sekrecije mlijeka te skladištenje istog na temperaturi od 4 stupnja celzijusa do samog ždrijebljenja. Iz nepoznatih razloga kobile povremeno mogu u srednjoj do kasnoj gestaciji pokazivati znakove povećanja vimena koji će spontano regresirati. Ne postoji specifična terapija za pojavu uranjele laktacije iz razloga što je uobičajeno vezana za neku drugu uzročnu bolest (MCCUE, 1993.).

U novorođene ždrebadi, i drugih domaćih velikih sisavaca, može doći do pojave galatoreje ili sekrecije kolokvijalno zvanog "vještičjeg mlijeka" (CHAVATTE-PALMER, 2002.). Ovaj fenomen povezan je izlaganjem novorođenčadi visokim koncentracijama laktogenih hormona maternalnog porijekla u fetalnoj cirkulaciji. Zanimljivo je da gore navedena sekrecija zabilježena i u humanoj medicini kod novorođenčadi te je patogenezom slična kao i u ždrijebadi (BUEHRING, 1982.). Povremeno, starije kobile koje nisu gravidne mogu pokazivati znakove galaktoreje čiji su uzroci najčešće povezani s povišenom koncentracijom prolaktina, sekundarno Cushing sindromu. Etiologija ovog stanja nije dovoljno dokumentirana, postoji mali broj izvještaja o pojavnosti i trajanju epizoda, te sastavu sadržaja sekreta porijeklom iz mliječne žlijezde (MEIRELLES i sur., 2012.).

### **2.2.2. Agalaksija**

Jedna od bolesti povezanih s disfunkcijom rada mliječne žlijezde je i agalaksija, koja se defnira kao odustnost laktacije u roditelji koja bi trebala proizvoditi kolostrum ili mlijeko. Klinički može imati značajan utjecaj u neuspjehu pasivnog transfera imuniteta i neadekvatne nutricije novorođenčeta. Ovo stanje je opisano kod brojnih vrsta uključujući pse i mačke, gdje se u literaturi navode dva oblika agalaksije ovisno o izvornoj patogenezi.

Privremena agalaksija prepoznata je kod prvorođkinja ili onih roditelja koje su bile podvrgnute prijevremenom carskom rezu i simptomatska je s nedostatkom sinkronizacije između razvoja mliječne žlijezde i vremena partusa. Za usporedbu, prava agalaksija se ispoljava kao kontinuirani izostanak laktacije s potencijalno različitim etiološkim uzrocima koji su u direktnoj vezi s pacijentom ili njegovom

okolinom (ARUS MARTI i FERNANDEZ, 2010.). Autori navode kako je potrebno klinički razlikovati neuspjeh sekrecije mlijeka kod prvorotkinja i kobila koje su bile izložene stresu, a koje bi po definiciji odgovarale prijevremenoj agalaksiji kako je gore navedeno, od uzroka prave agalaksije.

U SAD-u i Australiji neki od uzročnika koji mogu utjecati na pojavu agalaksije su mikotoksikoze, odnosno ingestija vlasulje inficirane s gljivicom *Acremonium coenophialum* koja proizvodi ergot alkaloidne (PUTNAM i sur., 1991.). U Brazilu, ergot-alkaloid induciranu agalaksiju uzrokuje ingestija zobi inficirane s gljivicom *Claviceps purpurea* (MCCUE, 1993.). Alkaloidi u kasnoj gestaciji svojom aktivnošću dopaminskih agonista i serotoninskih antagonista depresorno djeluju na koncentraciju prolaktina. Kod gravidnih kobila držanim na pašnjaku inficiranom gljivicama koje proizvode ergot-alkaloide, utvrđene su niske koncentracije progesterona, razvoj mliječne žlijezde i laktacija je usporena, produžena gestacija, česti su teški porodi, zaostaje posteljica, kasnije se javljaju problemi s plodnošću, a ždrebad je uglavnom nepravilno razvijena s abnormalnim hormonskim karakteristikama. Takva ždrebad ima niske koncentracije ACTH, kortizola, hormona štitne žlijezde i progestagena u terminu poroda usporedivši s nezahvaćenim fetusima (PUTNAM i sur., 1991.; MCCUE, 1993.; BRENDENMUEHL i sur., 1995.).

U Europi je zabilježen mali broj slučajeva agalaksije. Egzogeno terapija svodila se na stimulaciju hipofize da inducira sekreciju prolaktina administracijom tireotropnog hormona (TSH) (LOTHROP i sur., 1987.). Neki od drugih agensa koji će povećati količinu prolaktina blokirajući inhibitorne učinke dopamina jesu rezepin, fenotijazin, trankvilizatori, butirofenoni, metoklopramid i sulpirid (IRELAND i sur., 1991.). Uspješna prevencija reproduktivnih komplikacija povezanim s ingestijom inficirane vlasulje postiže se uklanjanjem gravidnih kobila s takvih pašnjaka zadnja 3 mjeseca gestacije ili zamjena hranidbe s alfalfa (lucerna) sijenom (COWELS, 1983.; HENTON i sur., 1983.).

U drugim slučajevima agalaksije kod ekvida osim ingestije ergot alkaloida, nije bilo moguće ustanoviti pravi uzrok te ne postoji popratna dokumentacija. Neki od čimbenika koji mogu dovesti do hipogalaksije uključuju nepravilnu ili nedovoljnu hranidbu za potrebe graviditeta, deficit selena i stres.



Potrebno je daljnje proučavanje patofiziologije koja uzrokuje izostanak pojave laktacije i utvrđivanje uspješne terapije.

### 2.2.3. Mastitis

Upala mliječne žlijezde ili mastitis i njena incidencija u kobilu je puno manja nego kod mliječnih goveda. Ukoliko postoji, najčešće se pojavljuje tijekom laktacije ili post-laktacijske regresije povezane s odbićem, a sezonski najviše za vrijeme ljetnih mjeseci. Nadalje, može biti popratna pojava nagomilavanja mlijeka nastavno na bolest ili gubitak ždrebeta, međutim može se dijagnosticirati i u gravidnih kobilu, kobilu u zasušenju, ženske ždrebadi i novorođene ždrebadi.

Lokalni klinički znakovi koji ukazuju na mastitis uključuju toplo, otečeno, bolno vime, purulentni iscjedak i ventralni edem. Neki od sistemskih znakova su povišena tjelesna temperatura, depresija i anoreksija. Ponekad u manjem stupnju može doći do pojave ipsilateralne hromosti stražnjih ekstremiteta. Prema studijama, kod većine kobilu je uočena unilateralna pojava bolesti, a u nekima je bio zahvaćen samo jedan sisni kanal unutar kompleksa (MCCUE i WILSON, 1989., PERKINS i THRELFALL, 2002.). U kobilu i magarica određene karakteristike građe sisnog otvora koji je promjerom manji i kraći nego kod goveda te također manje vime koje je zaštićenije, pridonose manjoj vjerojatnosti nastanka infekcije (PRVANOVIĆ BABIĆ i sur., 2015.).

Dijagnostika se temelji na kliničkom pregledu, mikrobiološkoj i citološkoj evaluaciji uzoraka. Citološki preparat uzroka mlijeka kobilu s kliničkim ili subkliničkim mastitisom pokazuje povećani broj upalnih stanica, posebno neutrofila, nekrotični materijal i neke druge neidentificirane degenerirane stanice. Najčešće pronađeni, aseptično prikupljeni, bakterijski uzročnici mastitisa u kobilu su *Streptococcus zooepidemicus*, *Staphylococcus sp.*, *Actinobacillus suis sp.* i *Klebsiella pneumoniae* (HUGHES, 2021.).

Terapija se sastoji od aplikacije toplih obloga, hidroterapije, redovitog izmuzivanja, sistemskih antibiotika prema antibiogramu ili intramamarnih pripravaka. Upotreba nesteroidnih protuupalnih lijekova poput fluniksina

meglumina i fenilbutazona indicirana je za ublažavanje boli, smanjenje upale i stabilizacije tjelesne temperature (MCCUE, 1993.).

Glavne značajke prevencije mastitisa kod kobila fokusirane su na uzgojne mjere i prehranu kobile i ždrebeta. Redovit i pažljiv monitoring vimena uz čišćenje, te reduciranje rizika od nastajanja traumatskih lezija važna su uzgojna mjera. Korisno je smanjenje broja vektora, insekata i muha, koji mogu imati ulogu u patogenezi mastitisa. U procesu zasušivanja kobila potrebno je smanjiti unos suhe tvari kako bi smanjili produkciju mlijeka. Ukoliko je kobilu povećana količina obroka u razdoblju odbića, žlijezda može otvrdnuti i upaliti se, a induracija prolazi postepeno kroz vrijeme. Osiguravanje krute hrane za ždrebad pred odbićem važan je dio prevencije pojave mastitisa (HUGHES, 2021.).

#### **2.2.4. Eklampsija**

Eklampsija ili laktacijska tetanija, može se pojaviti u kobila koje proizvode velike količine mlijeka, a podvrgnute su teškom radu ili dugom transportu. Pojavljuje se kod kobila u laktaciji u ranom post partumu ili nakon odbića. Sindrom je karakteriziran niskom razinom kalcija (4 - 6 mg/dL) i povremeno sniženim magnezijem. Klinički znakovi uključuju tahipneju, ukočen hod, tremor mišića, i na kraju, konvulzije koje dovode do smrti ukoliko se unutar 48 sati ne intervenira. Težina simptoma povezana je sa stupnjem hipokalcemije. Liječenje se sastoji od spore intravenozne aplikacije solucije kalcijeva glukonata. Potreban je kardiološki monitoring za vrijeme administracije zbog mogućnosti toksičnog učinka na srce (CHAVATTE-PALMER, 2002.).

### 2.2.5. Tumori mliječne žlijezde

Tumori mliječne žlijezde ekvivalentna rijetka su pojava, najčešće su epitelnog podrijetla, većinom su maligni. Dokumentirane su pojave adenokarcinoma, melanoma, mastocitoma i limfosarkoma (EASLEY, 1993.). Zbog nedovoljno podataka o zahvaćenosti i pojavnosti, ne mogu se donositi zaključci o unilateralnoj ili bilateralnoj pojavi mamarnih neoplazija kao što je to slučaj u humanoj medicini i kod kuja. U vrijeme klinički vidljivih simptoma, tumorozne mase bile su bolne na dodir, u nekim slučajevima vidljiv je bio ventralni edem. Životinje kod kojih su metastaze progresirale bile su lošeg kondicijskog statusa, pulmonalne metastaze manifestirale su se u obliku kašlja i respiratornog distresa. Ključna činjenica koja proizlazi iz dokumentiranih slučajeva je ta da su kobile s mamarnim tumorima pokazivale kliničke znakove kompatibilne s mastitisom. Citološka dijagnostika može pomoći u diferencijaciji ova dva patološka stanja, ali ultimativno je postupak ekscizivne biopsije potreban za postavljanje konačne dijagnoze. U velikom broju publiciranih slučajeva, eutanazija je bila poduzeta, bilo iz ekonomskih razloga, zbog dobrotiti životinje ili u slučaju loše prognoze. Iz tog razloga broj slučajeva sa stopom preživljavanja je praktički nebrojiv. Postporođajni razvoj mliječne žlijezde, proliferacijske promjene u graviditetu i pred porod, laktacija, post laktacijska involucija, smrt stanica i remodeliranje, brojni su faktori koji mogu utjecati na pojavnost tumora, međutim kao i prethodno spomenuto, ne postoji dovoljno opisanih slučajeva iz kojih bi se mogle povući određene poveznice o učinku reproduktivne povijesti na razvoj tumora (HUGHES, 2021.).

Neke druge bolesti povezane s mliječnom žlijezdom su pojave apscesa, međutim uobičajeno nije povezana s laktacijom, nego je uzrok infekcija *Corynebacterium pseudotuberculosis*. Apscese u mliječnoj žlijezdi nalazimo i kod pojave ždrebećaka (SWEENEY, 1990.). Klinički znakovi uključuju unilateralnu otečenost, bolnu žlijezdu, ventralni edem i ponekad hromost. Tretman se sastoji od ventralne drenaže, lapaže, toplih obloga ili hidroterapije, antimikrobnih pripravaka ili nesteroidnih protuupalnih lijekova (MCCUE, 1993.).

### **3. MATERIJALI I METODE**

Na temelju arhivskih podataka ambulantnog protokola Klinike za porodništvo i reprodukciju prikazati ću slučaj pacijentice kojoj je dijagnosticirana galaktoreja te uz pomoć recentne literature i provedenih dijagnostičkih postupaka kritički analizirati i navesti moguće uzroke patologije galaktoreje. Kobilica je višekratno pregledana tijekom dvogodišnjeg razdoblja te je detaljno ginekološki obrađena. Obrada se sastojala od rektalne, vaginalne i transrektalne ultrazvučne pretrage, kultivacije obrisaka sluznice rodnice i maternice te detaljne hematološke i biokemijske pretrage. Također zbog sumnje na galaktoreju prikupljeni su uzroci sekreta vimena za citološku i opću bakteriološku pretragu.

#### **3. 1. Klinički pregled**

##### **3.1.1. Reproduktivna anamneza**

Kobilica je pregledana na način da se utvrdio njezin identitet, reproduktivna anamneza, napravio opći klinički pregled i pregled spolnog sustava s ciljem utvrđivanja zdravstvenog statusa. Prilikom uzimanja anamneze saznajemo opće podatke o dobi kobile, namjeni, načinu smještaja, hranidbi, prijašnjim bolestima i provedenim postupcima. Podatke od rasplodnom statusu jedinke i njejoj reproduktivnoj anamnezi saznajmo postavljajući sljedeća pitanja: Kakve su karakteristike spolnog ciklusa? U kojim vremenskim razmacima se kobilica tjera? Kada se zadnji put tjerala? Kako je estrus izražen? Je li uvedena u rasplod? Je li kobilica pripuštena ili umjetno osjemenjena, ako jest, je li ostala ždrebna i je li ždrijebe uspješno porođeno? Kakav je bio zadnji porod? Je imala problema sa ždrijebljenjem? Je li posteljica izašla i u kojem vremenu? Je li dijagnosticirana rana embrionalna smrtnost, abortusi ili mrtvorođenja? Je li kobilica bila liječena zbog reproduktivnih infekcija? Podaci o laktaciji u obliku trajanja, količine mlijeka, dosadašnje liječenje mliječne žlijezde?

Iako smo pažnju usmjerili na detaljan klinički pregled spolnog sustava kobile, važno je napraviti i opći klinički pregled prije ginekološke pretrage kako bi imali uvid u kompletno zdravstveno stanje kobile.

### **3.1.2. Pregled vanjskih dijelova spolnog sustava**

Nadalje radimo detaljnu inspekciju vanjskog spolnog sustava, obraća se pozornost na konformaciju vulve, perineuma i anusa, ukoliko postoje, zabilježiti abnormalnosti (ozljede, tvorbe, defekti), prisustvo vaginalnog iscjetka (konzistencija, boja, miris, količina, primjese) i potencijalnih upalnih stanja. Promatramo položenost i simetričnost stidnih usna, kako prilježu jedna uz drugu. Kako bi pripremili područje koje ćemo pregledati, rep možemo zamotati u plastičnu vrećicu koju ćemo zalijepiti na bazi repa te potom podignuti rep u stranu za bolju vizualizaciju ekternalnih genitalija.

### **3.1.3. Rektalni pregled**

Koristeći zaštitnu plastičnu rukavicu, obavlja se rektalni pregled unutarnjih organa spolnog sustava kobile. Pažljivim sustavnim pregledom palpiraju se cerviks, rogovi maternice, tijelo maternice, te jajnici. Maternica negravidne kobile je oblika slova T ili Y. Pri pregledu obraćamo pažnju na njezinu veličinu, simetriju rogova, konzistenciju, karakteristike grlića maternice, te na eventualne tvorbe i sadržaj unutar lumena maternice. Jajnici kobile variraju u veličini od golf do teniske loptice, bubrežastog su oblika. Utvrđuje se prisustvo folikula ili žutog tijela, znakovi koji pokazuju da kobila ima normalan estrusni ciklus. Jajovode se rijetko može diferencirati pri rektalnom pregledu, osim pri određenim patološkim stanjima. Tubularna struktura koja povezuje uterus sa vaginom tzv. cerviks lako se rektalno palpira. Ukoliko je kobila u estrusu skraćena je i dilatirana, a produžena i zatvorena u periodu diestrusa.

### **3.1.4. Inspekcija rodnice**

Nakon temeljitog pranja i dezinfekcije područja oko stidnice, kako bi se izbjegla kontaminacija gornjeg dijela reproduktivnog sustava, pristupa se pregledu unutrašnjih dijelova rodnice i grlića maternice pomoću sterilnog spekuluma. Obraćajući pozornost na izgled grlića maternice (položaj, veličina, boja, oblik,

otvorenost) te na promjene sluznice rodnice (boja, površina, prokvašenost, eventualne ozljede, sadržaj) otkrivamo u kojem je stadiju spolni ciklus kobile.

### **3.1.5. Ultrazvučni pregled**

Po završetku rektalne palpacije unutarnjih spolnih organa i inspekcije rodnice vrši se temeljiti, sustavni ultrazvučni pregled. Za transrektalnu ultrazvučnu dijagnostiku koriste se sonde od 5 do 8 MHz. One nam omogućuje ranu detekciju i evaluaciju gravidnosti (već 10 – 12 dana nakon ovulacije), determinaciju spola fetusa, ranu dijagnostiku blizanačke gravidnosti, precizno određivanje faze spolnog ciklusa te aktivnost jajnika. Promatraju se strukture na jajnicima (folikuli, žuto tijelo, ciste, tumori) i maternici (ciste, tekućina u lumenu).

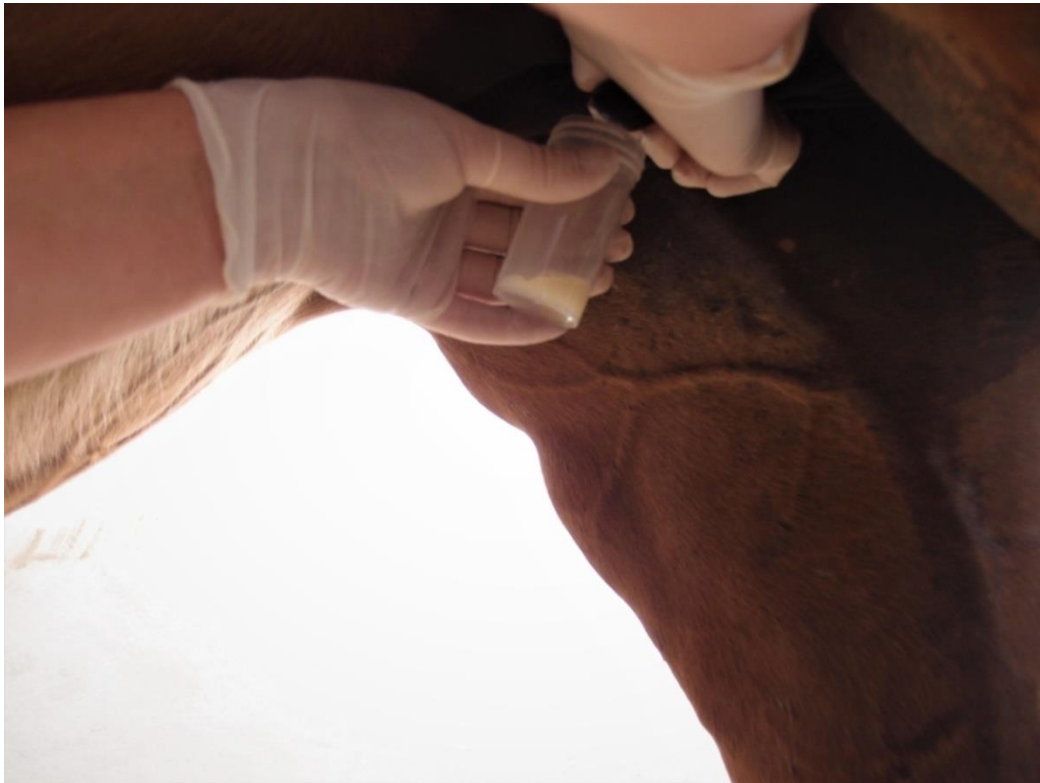### **3.1.6. Laboratorijske pretrage**

Kobili je potom uzet uzorak endometrijske kulture putem kojeg možemo saznati korisne informacije o reproduktivnom potencijalu kobile, pod uvjetom da smo pravilno uzeli i interpretirali uzorke u skladu s ostalim dobivenim nalazima kliničkog pregleda. Cilj ovog postupka je otkrivanje postojanja mikroorganizama (npr. bakterijskih ili gljivičnih) u lumenu maternice koji mogu uzrokovati endometritis. U svrhu sprječavanja naknadne kontaminacije uzroka mikroorganizmima izvan okoliša maternice s područja perineuma, vulve, vagine i cerviksa te potencijalne pogrešne interpretacije nalaza, temeljito je oprano područje stidnice te se koristio zaštićeni sterilni štapić uveden u lumen maternice. Dobiveni uzorak mora biti pravilno skladišten i transportiran u laboratorij. Preporuča se koristiti transportni medij kao što je Amiesov transportni medij s dodatkom ugljena, koji osigurava vitalnost mikroorganizma bez poticanja kontaminacijskog preraštavanja drugih bakterija odnosno absorpcija metaboličkih produkata drugih bakterija. Tijekom transporta uzroke za bakteriološku pretragu treba pohraniti na temperaturu od 4 do 6 stupnja celzijusa i dostaviti ih u laboratoriju najkasnije 48 sati nakon uzimanja. U laboratoriju uzorak se naciepljuje na određenu hranjivu podlogu i inkubira u pravilnim uvjetima. Uputno je napraviti i antibiogram zbog odabira odgovarajućeg antibiotika za

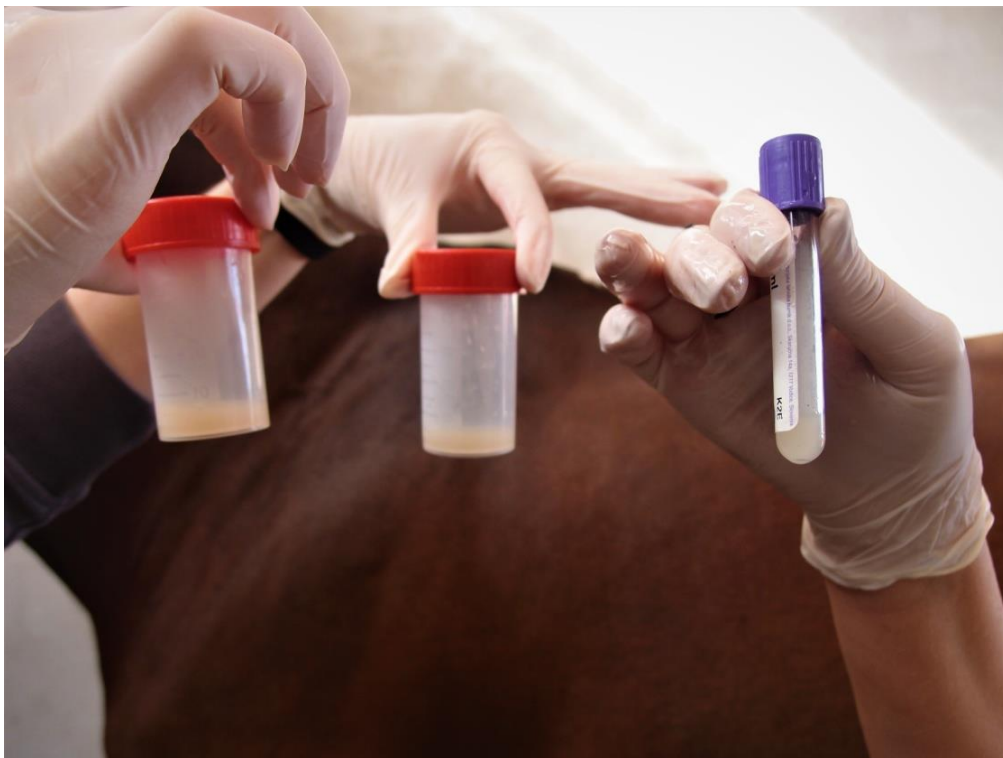liječenje upalnih stanja. Kobili su osim endometrijskog brisa, nakon temeljitog pranja i dezinfekcije vimena pjenušavim plivaseptom, sterilno uzeti i uzroci sekreta vimena za citološku, bakteriološku i biokemijsku analizu. Uzeti su uzorci krvi za hemalotošku i biokemijsku pretragu te određivanje koncentracije adrenokortikotropnog hormona (ACTH) u plazmi.



**Slika 1:** Uzimanje brisa endometrija (Izvor : osobna arhiva)



**Slika 2:** Uzimanje sekreta vimena za bakteriološku pretragu (Izvor: osobna arhiva)



**Slika 3:** Prikupljeni uzroci sekreta vimena za citološku, bakteriološku i biokemijsku analizu (Izvor: osobna arhiva)



## 4. REZULTATI

### 4.1. Prikaz kliničkog slučaja

U nastavku biti će prikazan klinički slučaj kobile, pacijentice Klinike za porodništvo i reprodukciju, u periodu od siječnja 2020.-te do ožujka 2022.-e godine.

Kobila „Sissy”, toplokrvna kobilica, oždrijebljena 2005., dorata, prvi puta je zaprimljena na Kliniku za porodništvo i reprodukciju u siječnju 2020. Kobilica pravilne tjelesne građe, dobrog gojnog stanja, koristi se za preponsko jahanje, uz svakodnevno puštanje u ispast. Hrani se djetelinsko travnom smjesom, zobi i dodatnom hranom za sportske konje. Iz anamnestičkih podataka saznajemo da je kobilica osjemenjena duboko smrznutim sjemenom u srpnju 2019. te je pobacila plod 27.12.2019 u 5.-om mjesecu gravidnosti. Uzrok pobačaja bila je torzija pupkovine. Nakon pobačaja maternica je bila isprana s 4 litre fiziološke otopine, terapijana je intrauterinim tabletama na bazi oksitocina (Geomycin F<sup>®</sup>, Dechra) 3 dana uz oksitocinski protokol (Oxytocin<sup>®</sup>, Dechra, 20 i. j. dva puta dnevno u mišić). Prema navodima vlasnice kobilica se tjera u pravilnim razmacima, svakih 3 tjedna i estrusi traju 5 do 6 dana, a tijekom tjeranja kobilica povremeno pokazuje nelagodu, osobito za vrijeme treninga.

U siječnju 2020. obavljen klinički ginekološki pregled: rektalna, vaginalna i transrektalna ultrazvučna pretraga. Kliničkim nalazom je utvrđeno da su rogovci maternice blago asimetrični, desni rog debljine 3 prsta, lijevi 4-5 prstiju, blago spljošten i mesnat. Ultrazvučno vidljiva endometrijska cista u lijevom rogu. Endometrij estrogeniziran, ispred orificijuma uretre ožiljak veličine 2 cm. Lijevo jajnik veličine kokošjeg jajeta, površinom gladak, multipli folikuli prisutni. Desno jajnik veličine kokošjeg jajeta, folikul 4 cm, fluktuiraju. Vaginalno stidnica asimetrična, lijeva stidna usna razderana ispod dorzalne komisure. Cerviks položen centralno, ventralno na 6 sati, na cerviksu promjena veličine 1.5 cm, vidljivo tamnije zacrvenjeno ožiljkasto tkivo. Preporučeno je raditi obrisak endometrija u idućem estrusu.

U prosincu 2020.-te kobila je ponovo pregledana jer je vlasnica primjetila da na pritisak iz vimena curi mlijeko. Kobila već dulje vrijeme ima učestale epizode enteralgija koje su se počele javljati nakon pobačaja prošle godine. Unazad par tjedana kobila je bila pošteđena i manje radila zbog hromosti prednje lijeve noge. Pregledom vimena je utvrđeno da je ono netemperirano, bezbolno, palpacijom parhenim obostrano mekan. Pritiskom na vime dobiva se vodenasto bijeli sekret. Vlasnica navodi da je kobila bila u estrusu prije otprilike tjedan dana. Preporučeno je vlasnici da se napravi kompletna krvna slika i eventualno testiranje na Cushing sindrom koji kako je ranije navedeno u literaturi jedan od najčešćih uzročnika pojave galaktoreje u kobila koje nisu gravidne. Terapija vimena obuhvaćala je hlađenje vimena 2-3 puta dnevno uz smanjenje koncentrirane hrane i dodataka prehrani te je preporučena prehrana samo sijenom.

U kolovozu 2021.-e kobila je klinički obrađena zbog apcesa vimena, praćenog povišenom temperaturom (40 stupnjeva celzijusa) i potištenosti. Nakon terapije sistemskim antibiotikom širokog spektra (Sustrepen<sup>®</sup>, Dechra) te lokalno hidroterapijom vimena, uzeta je krv za dodatne pretrage. Rezultati hemograma i biokemijske pretrage seruma su pokazali sniženi hematokrit (29 %), limfocite (22 %) i ureju (2,8 mmol/L) dok su glukoza (6.7 mmol/L) i kreatin fosokinaza (260 U/L) bili povišeni. Na temelju dostupnih nalaza postavljena je sumnja na virusnu infekciju ili diferencijalno dijagnostički krvne parazite (anaplazma, babezija). Rezultati pretrage seruma na virusni arteritis, herpes virus i influencu konja bili su negativni kao i pretraga razmaza na krvne parazite.

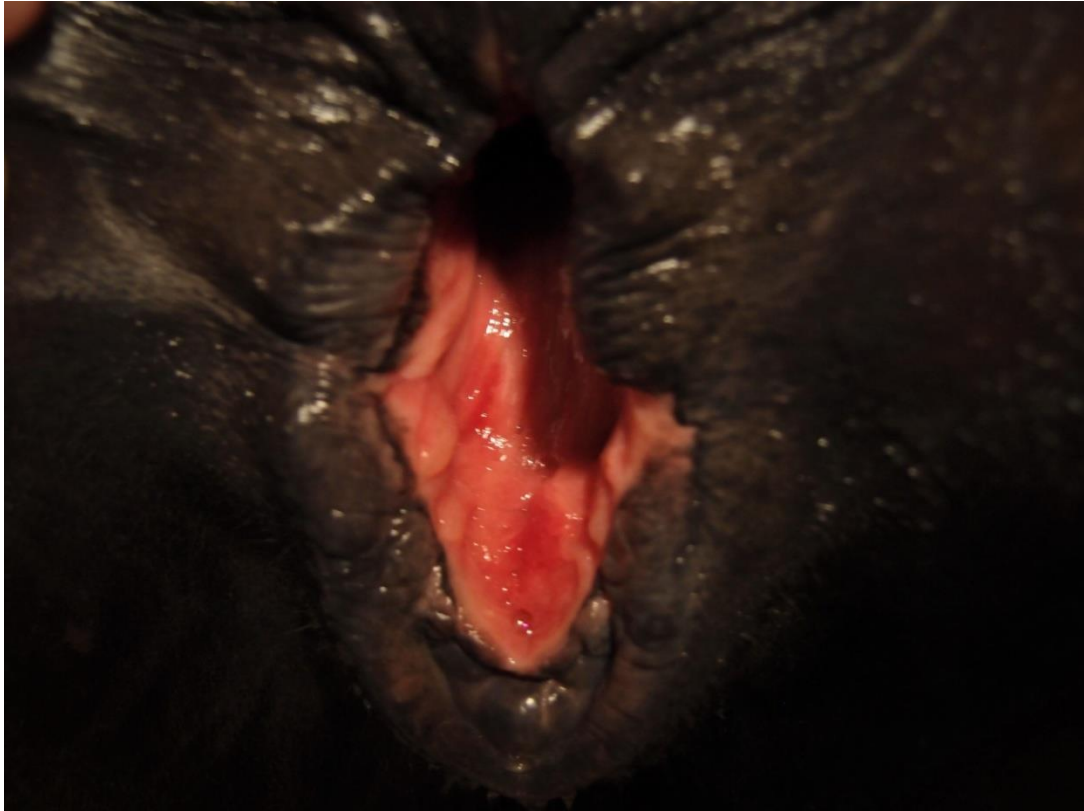Mjesec dana poslije, u rujnu 2021.-e vlasnica je kobilu odvela na Klinikum za konje Veterinarskog fakulteta u Ljubljani. U anamnezi se navodi da kobila ima učestale bolove nalikom na kolike, često je apatična, ima apetit, vime povećano kao u laktaciji. Kliničkim pregledom kolege su utvrdili da se kobila odaziva, živahna je, apetit prisutan, trijas u fiziološkim vrijednostima. Nalaz hemograma i biokemije je bez osobitosti. Serumska koncentracija progesterona iznosi 12,15 ng/L i normalne je vrijednosti. Endoskopskom pretragom respiratornog sustava utvrđena je prisutnost veće količine sluzi u dušniku te je preporučena terapija Respulmin sirupom i fluimukam šumećim tabletama u namočenom sijenu. Gastroskopska pretraga želuca nije pokazala odstupanja od normale. Ultrazvučnom pretragom spolnog sustava, ustanovljene ciste u stijenci maternice,

promijenjen lijevi jajnik te zadebljani cerviks. Zaključuju da je apatija kobile lako povezuje s promjenama u cerviksu i maternici. Hormonalna ravnoteža nije narušena te se ne preporuča hormonska terapija u tom trenutku. Savjetovali su ponovnu kontrolu za 2 mjeseca.

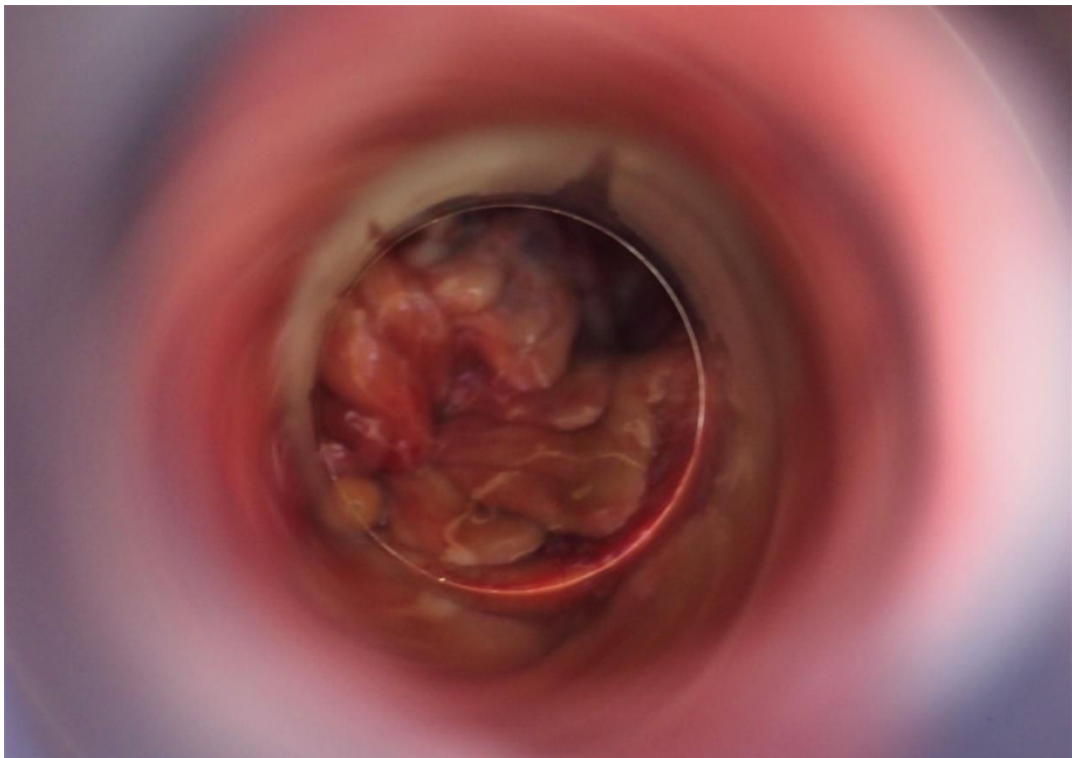
Krajem rujna 2021. godine napravljen je kompletan ginekološki pregled. Rektalna i ultrazvučna pretraga 27.09.2021. pokazuje da su rogovi maternice bili simetrični, na polovici lijevog roga se nalazi manja endometrijska cista, promjera < od 1 centimetar, a tri prsta od bifurkacije desno, nalaze se dvije ciste u obliku osmice veličine 1.8 centimetara. Lijevo jajnik veličine kokošnjeg jajeta, folikul tvrdo fluktuiraju, veličine je 3.9 centimetara. Desni jajnik iste veličine kao i lijevi. Vaginalno stidnica je blago koso položena, na desnoj strani stidne usne u donjoj trećini vidljiv ožiljak veličine oko 0.5 centimetara, nastao u vrijeme pobačaja. Cerviks je položen na 17 sati, duljine 5 centimetara, debljine palca, blijed i zatvoren. Prisutan sluzavo žućkasti iscjedak. Intraluminalno tekući sadržaj u maternici, najviše u području korpusa. Završna dijagnoza: kronični endometritis, cistična hiperplazija endometrija i fibroza cerviksa. Uzet je obrisak endometrija za bakteriološku pretragu kojom je utvrđen blagi porast bakterija iz roda Bacillus te je kobilica prema antibiogramu terapijana antibiotikom širokog spektra za peroralnu primjenu (Equibactin®, Dechra: 250 mg sulfadiazine/g i 50 mg trimetoprima/g).

U veljači 2022.-e kobilica ponovo pokazuje znakove galaktoreje te se obavlja klinički pregled. Kobilica je za vrijeme pregleda mirna, reagira na poziv, body condition score iznosi 5/9. Detaljan ginekološki nalaz na datum 15.2.2022. pokazao da su rektalno rogovi maternice simetrični, blago estrogenizirani endometrijska cista u prednjoj trećini desnog roga promjera <1 centimetar te dvije endometrijske ciste na polovici lijevog roga smještene ekscentrično. Ultrazvučno, desni ovarij s folikulom veličine 3.2 centimetra, tvrdo fluktuiraju, vidljivi multipli folikuli. Na lijevom ovariju vidljivo staro žuto tijelo. Vaginalno cerviks položen na 7 sati, izrazito blijed, zatvoren, dužine 5 centimetara. Dana 17.2.2022. rektalno rogovi maternice simetrični, estrogenizirani. Desni ovarij veličine 3.4 centimetra, tvrdo fluktuiraju, na lijevom staro žuto tijelo i prisutni multipli folikuli. Vaginalno cerviks položen na 6 sati, dužine 5 centimetara, prokvašen i prohodan za prolaz štapića za uzorkovanje endometrijskog brisa.

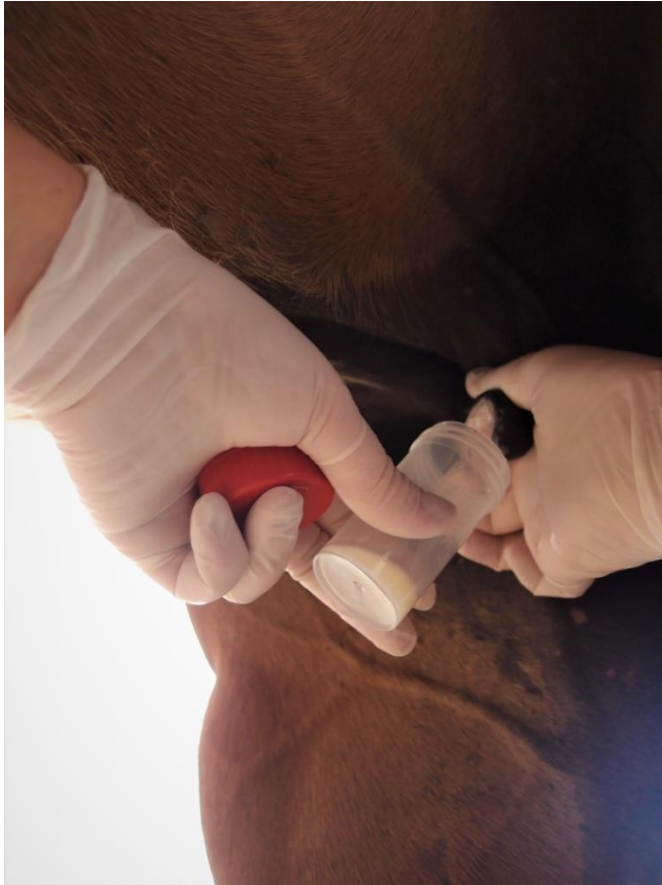Obzirom na pojavu galaktoreje, obavljen je detaljan klinički pregled vimena. Vime je palpacijom netemperirano, bezbolno, kranijalno u lijevoj polovici nalazi se tvrdi čvorić veličine zrna boba, bezbolan. Na pritisak se iz vimena dobiva bjelkasto blijedi sekret bez primjesa krpica. Sekret vimena iz obje sise sterilno je uzorkovan te poslan na bakteriološku, citološku i biokemijsku pretragu. Također uzeti uzorci pune krvi za hematološku i biokemijsku pretragu, te uzorak krvi za testiranje koncentracije ACTH u plazmi na Cushing sindrom u EDTA epruveti. Uzorak endometrijskog brisa poslan na opću bakteriološku pretragu s antibiogramom.



**Slika 4:** Inspekcija rodnice (Izvor: osobna arhiva)




**Slika 5:** Pogled na cerviks kroz spekulum (Izvor: osobna arhiva)



**Slika 6:** Izgled dobivenog sekreta vimena (Izvor: osobna arhiva)

## 4.2. Rezultati dijagnostičkih postupaka

Rezultati laboratorija LABOKLIN pokazuju da je koncentracija adrenokortikotropnog hormona (ACTH) u plazmi 12.30 pg/mL te je nalaz negativan na Cushing sindrom. Interpretacija nalaza je bazirana na preporuci Equine Endocrinology Group 2017, a temelji se na sezonskim varijacijama u vrijednosti ACTH koje za period od sredine listopada do sredine srpnja iznose: negativno <30 pg/mL, marginalno 30-50 pg/mL i pozitivno >50 pg/mL.



LABOKLIN GmbH Co. KG · Babenstraße 1 · 8766 Bad Döbrbach

Veterinarski fakultet Zagreb Klinika za unutarnje bolesti Heinzlova 55 10000 Zagreb Kroatien	<b>Report No.:</b> <b>2202-R-49838</b> Date of arrival: 18.02.2022 Date of report: 18.02.2022 Testing started: 18.02.2022 Testing completed: 18.02.2022
--	---

Species:	Horse
Breed:	Warmblood
Gender:	Female
Name:	Sissy
Date of birth / Age:	2005re
Type of sample:	EP
Owner / Animal-ID:	KK Sokol Dupcl
IT No. / Report-ID:	---

**ACTH - CLA**

Parameter	Value
ACTH baseline:	12.30 pg/ml

**Interpretation:**  
Due to seasonal differences, threshold values should be interpreted as follows:

ACTH Interpretation (based on the recommendations of the Equine Endocrinology Group 2017):

<b>Mid November to mid July:</b>	
negative	< 30 pg/ml
marginal	30-50 pg/ml
positive	> 50 pg/ml

<b>Mid July to mid November:</b>	
negative	< 50 pg/ml
marginal	50-100 pg/ml
positive	> 100 pg/ml

Values should be seen as indicators. Individual variations can cause discrepancies. Compliance with key preanalytical parameters is important for achieving correct analytical results: centrifugation shortly after collection and transfer of the EDTA plasma into a separate tube, as well as keeping the sample cooled!

Slika 7: Rezultati laboratorija LABOKLIN za vrijednost ACTH

Nalaz laboratorija Klinike za unutarnje bolesti na temelju citološkog razmaza sekreta vimena glasi: Prevladava visoka staničnost na podlozi bogatoj proteinima u koju su uklopljene upalne stanice i rijetke epitelne stanice. Upalne stanice čine 87% mali zreli limfociti jezgre veličine 1-1,5 eritrocita, 7% stanica čine nedegenerirani neutrofili te 6% makrofazi. Velike stanice sačinjavaju pjenušave stanice čija je citoplazma bogata zeleno-plavim do crnim žljezdanim materijalom i lipidnim vakuolama te one čine 42% sveukupne populacije stanica. Od ostalih stanica uočavaju se manje skupine epitelnih stanica koje odlikuje velika okrugla jezgra finog kromatina sa jače izraženim heterokromatinom, duboko bazofilnom citoplazmom umjerene količine s visokim N:C omjerom. Ove stanice najviše odgovaraju sekretornim epitelnim stanicama. Nalaz mješovitih većih i manjih mononuklearnih stanica ukazuje na kronični tijek upale, dok neutrofili čine manji udio stanica te su većinom sačuvane morfologije te nisu glavna citološka značajka pregledanog sekreta. Ponekad je teško u preparatima razlikovati izrazito vakuolizirane makrofage od mamarnih pjenušavih stanica. Nisu utvrđeni infektivni mikroorganizmi.

Biokemijska analiza sekreta vimena pokazala je porast u koncentraciji ukupnih proteina (37g/L), magnezija (4.7 mmol/L) i anorganskih fosfata (2.3 mmol/L). Opća bakteriološka pretraga laboratorija EquiBAKlab na temelju dostavljenog obriska endometrija i sekreta vimena dala je negativan rezultat, iz čega proizlazi da u nalazu pretraženih uzoraka nije bilo porasta bakterija. Hematološki nalaz prikazuje odstupanja u vrijednostima leukocita, a biokemijski povišenu vrijednost kreatinina (125 mol/L) i glukoze (5.9 mmol/L) u krvi.

Na temelju provedenih dijagnostičkih postupaka i dobivenih rezultata kobili Sissy postavljena je konačna dijagnoza idiopatske galaktoreje. Preporučena je hidroterapija i higijena vimena 2 do 3 puta na dan, uz smanjenje koncentrata te hranidba sijenom, umjesto djetelinsko travnom smjesom.





Sveučilište u Zagrebu  
Veterinarski Fakultet, Tel. 2390111  
Heinzelova 55, Zagreb  
Odjel klinika  
Klinika za porodništvo i reprodukciju  
Ambulanta Klinike za porodništvo i reprodukciju

Vrijeme prijema: 17.2.2022. 13:06:02  
Vrijeme unosa nalaza: 17.2.2022. 15:34:15

## Nalaz Laboratorija Klinike za unutarnje bolesti

LBI-1206/2022

Broj uputnice: POR-343/22

Uputio/la: Izv. prof. dr. sc. Nikica Prvanović Babić, DVM

Datum: 17.2.2022.

Vlasnik: [REDACTED]

Pacijent: kobila toplokrvjak Sissy, datum rođenja: 20.4.2005, boja: dorata

Biokemijski nalaz					
Proteini uk. [g/L]	37	55 - 75	Glukoza [mmol/L]	0,7	3,1 - 5
Kalcij uk. [mmol/L]	2,5	2,5 - 3,4	Fosfat anorg. [mmol/L]	2,3	0,8 - 1,5
Magnezij uk. [mmol/L]	4,7	0,7 - 0,9	Klorid [mmol/L]	55	

### Napomene

Dostavljen sekret vimena u EDTA epruveti i plastičnoj posudici.

Citološki nalaz: Prevladava visoka staničnost na podlozi bogatij protejinima u koju su uklopljene upalne stanice i rijetke epitelne stanice. Upalne stanice čine 87% mali zreli limfociti jezgre veličine 1-1,5 eritrocita, 7% stanica čine nedegenerirani neutrofilni te 6% makrofazi. Velike stanice sačinjavaju pjenušave stanice čija je citoplazma bogata zeleno-plavim do crnim žljezdanim materijalom i lipidnim vakuolama te one čine 42% sveukupne populacije stanica. Od ostalih stanica uočavaju se manje skupine epitelnih stanica koje odlikuje velika okrugla jezgra finog kromatina sa jače izraženim heterokromatinom, duboko bazofilnom citoplazmom umjerene količine s visokim N:C omjerom. Ove stanice najviše odgovaraju sekretornim epitelnim stanicama.

Komentar: Nalaz mješovitih većih i manjih mononuklearnih stanica ukazuje na kronični tijek upale, dok neutrofilni čine manji udio stanica te su većinom sačuvane morfologije te nisu glavna citološka značajka pregledanog sekreta. Ponekad je teško u preparatima razlikovati izrazito vakuolizirane makrofage od mamarnih pjenušavih stanica. Nisu uočeni infektivni mikroorganizmi.

Voditelj laboratorija

Ispisao:

Predstojnik:

Izv. prof. Iva Getz, dr. vet. med.

Doc. dr. sc. Iva Šmit

Nalaz se odnosi na dostavljeni i pretraženi uzorak te se ne smije umnažati bez pismenog odobrenja laboratorija.

Vrijeme ispisa: 21.2.2022. 12:46:31

**Slika 8:** Citološki nalaz sekreta vimena (Izvor: Ambulantni protokol, Laboratorij Klinike za unutarnje bolesti)

## 5. RASPRAVA

Pojavu galaktoreje definira perzistentnootpuštanje mlijeka iz vimena nakon odbića ili u odsustvu graviditeta. Neprimjerena laktacija podskupina je vrste galaktoreje koja se specifično javlja u kobilama koje nisu gravidne. Ova pojava zabilježena je i u novorođene ždrebadi pod terminom "vještičje mlijeko" ili kod starijih kobilama koje nisu gravidne (CHAVATTE -PALMER, 2002.). U većini opisanih slučajeva galaktoreje kobilama, laktacija se prezentirala u obliku manjih do srednjih količina sekreta porijeklom iz mliječne žlijezde bez boli ili temperiranosti vimena. Sekret mamarne žlijezde opisan je kao mlijeko ili mlijeku sličan sekret. Broj dokumentiranih slučajeva je rijedak, a sama etiologija nedovoljno ili slabo definirana.

Autorica MEIRELLES i suradnici (2012.) opisuju slučaj brazilske sportske kobile stare 10 godina, držane u štali i hranjene sijenom i komercijalnim koncentratom, koja je imala 5-omjesečnu povijest perzistentne laktacije, uz nelagodu povezanu s otečenjem vimena i prisutnu spontanu ejakciju mlijeka. Kobilica nije imala ždrijebe, nije korištena za rasplod niti je ikad dobivala hormonsku terapiju. Vlasnici su kobilu ručno muzli te dobili oko litru mlijeka dnevno. Klinički pregled i ginekološka evaluacija nisu pokazale odstupanja od normale. Inspekcijom vimena utvrdili su povećanje, bezbolnost i netemperiranost. Uočili su spontanu sekreciju i ejakciju mlijeka putem sfinktera iz obje sise, a dobiveni sekret nalika na mlijeko i promijenjenog mirisa. Rezultati biokemijske analize mlijeka bili su unutar referentnih vrijednosti. Hormonska analiza uzoraka krvi za vrijednost kortizola i tiroidnih hormona pokazala je snižene vrijednosti slobodnog tiroksina. Međutim hipotireoidizam u konja ne može biti dijagnosticiran na temelju jedne evaluacije vrijednosti trijodtironina i slobodnog tiroksina, već se moraju raditi stimulacijski testovi tiroidne žlijezde (JOHNSON i sur., 2003.). Štitna žlijezda modulira sekreciju drugih hormona koji reguliraju mamarnu funkciju i sekreciju mlijeka te na taj način indirektno regulira mliječnu žlijezdu. Hipotireoidizam je povezan s pojavom galaktoreje kod žena koje nisu trudne i kod eksperimentalno inducirano hipotireoidizma u štakorica. Sve ovo je povezano s pojavom hiperprolaktinemije zbog sekrecije tireotropno stimulirajućeg hormona (TSH) od strane hipotalamusa, sekundarno hipotireoidizmu. Osim što

stimulira hipofizu na sekreciju tiroidnih hormona, TSH je potentni stimulator za sekreciju prolaktina koji je esencijalan za sve faze razvoja mamarne žlijezde te regulira produkciju i sekreciju mlijeka, uključujući sintezu mliječnih proteina (FRANTZ i WILSON, 1985.; CHAVATTE-PALMER, 2002.).

U ovoj studiji, autori su pristupili oralnoj terapiji galaktoreje korištenjem bromkriptina, prvi dopaminski agonist korišten u terapiji hiperprolaktinemije u humanoj medicini (BEN- JONATHAN i HNASKO, 2001.). U veterinarskoj praksi korišten je za terapiju Cushing sindroma kod konja (SOJKA i sur., 2004.). Mehanizam djelovanja je putem vezanja na dopaminske receptore na površini laktotropnih stanica u adenohipofizi, gdje reducira aktivnost adenilat ciklaze i inhibira sekreciju prolaktina (BEN- JONATHAN i HNASKO, 2001.). Hidroterapija 20 minuta dva puta dnevno, pokazala se kao učinkoviti tretman u ovoj studiji. Mužnja je bila dopuštena samo u slučaju kada je kobili otečenje vimena izazivalo nelagodu. Iako ne postoje informacije o farmakokinetici i korištenju bromkriptina u oralnoj terapiji kod konja, njegovom administracijom došlo je do rapidne remisije kliničkih znakova. Međutim navode kako bi sam prestanak mužnje bio dovoljan da inhibira refleks koji uzrokuje sekreciju oksitocina iz stražnjeg režnja hipofize i stimulira otpuštanje mlijeka iz vimena (MEIRELLES i sur., 2012.).

Autorica TO (2019.) u svojoj studiji, prikazala je slučaj perzistentne laktacije 15-o godišnje kobile u periodu kroz dvije godine, koja nije bila gravidna. Kobila, engleski punokrvnjak, u tadašnjem vlasništvu nije bila korištena za rasplod niti joj je apliciran egzogeni progesteron, međutim njena reproduktivna anamneza od prije nije bila poznata. Kobili je 2016. postavljena sumnja na graviditet zbog dobitka na težini i kapanja mlijeka iz vimena. Rektalnim i ultrazvučnim pregledom otkrilo se da kobila nije gravidna te nije bilo dokaza za postojanje mastitisa. U to vrijeme sumnjalo se da je laktacija uzrok hormonalnih promjena, no nisu napravljene opširnije pretrage i terapija. Godinu dana poslije vlasnik kobile je primjetio ponovno kapanje mlijeka iz vimena, te su je ručno muzli. Prvotna tekućina dobivena mužnjom bila je smeđe boje i granulirana, no kasnije je bojom i konzistencijom podsjećala na mlijeko. Kobila je dane provodila na pašnjaku, a noću bila u štali. U hranidbu je još bila uključena prehrana sijenom, kolut soli te vitaminski i mineralni suplementi. Prilikom pregleda vime je

papacijom bilo povećano i punjeno tekućinom, netemperirano i bezbolno. Transrektalnom ultrazvučnom pretragom maternica je bila normalnog izgleda, folikuli prisutni na jajnicima, konzistentno s estrusom. Kobili su uzeti uzroci krvi kako bi se napravio test za Cushing sindrom te također sekret vimena za citološku i bakteriološku pretragu. Rezultati citološkog razmaza pokazali su povećani broj stanica, fagocitnih makrofaga, malih agregata amorfno proteinskog materijala, nedegeneriranih neutrofila i malih, zrelih limfocita. Ovakav nalaz ukazao je na blagu, kroničnu, nesupurativnu upalu. Nije bilo znakova atipičnih stanica i ukupan dojam je da nema dokaza postojanja septičnog procesa ili neoplazije.

Sumnja na Cushing sindrom, kao najčešći uzrok neprimjerene laktacije kod kobila, odbačena je te je ovo kobili zbog manjka simptoma koji bi ukazivali na isti, dijagnosticirana idiopatska galaktoreja. Savjetovali su vlasniku tretman pergolidom kroz 2 tjedna i smanjenje unosa proteinske i energetski bogate hrane. Pergolid je lijek korišten u humanoj medicini za tretman Parkinsonove bolesti. U veterinarskoj praksi lijek je izbora za terapiju Cushing sindroma u konja (MCCUE, 2002.). Kao i prethodno navedeni bromkriptin, dopaminski je agonist. Terapija pergolidom nije provedena kod ove kobile. Mužnja može biti uzrok zakašnjele involucije i kontinuirane laktacije te su savjetovali da vlasnik preventivno prekine s ručnom mužnjom kako bi se spriječila daljnja stimulacija i produkcija mlijeka te potencijalni mastitis.

U istraženom slučaju ovog diplomskog rada, kod kobile „Sissy” možemo povući određene poveznice kao i u navedena dva slučaja. Kobila je unazad dvije godine dva puta pokazivala znakove galaktoreje, na pritisak iz vimena vidljiv je bio sekret koji je svojom konzistencijom i bojom podsjećao na mlijeko. Palpatorno, vime nije pokazivalo znakove temperiranosti i bolnosti, izgledom je bilo povećano. Najviše prihvaćen uzrok neprimjerene laktacije kod kobila koje nisu gravidne, Cushing sindrom, i u ovom je slučaju odbačen zbog negativnog nalaza biokemijskog testiranja. Citološki i bakteriološki nalaz nisu pokazali znakove mastitisa ili malignih tvorbi. Kod „Sissy” nalazimo određeni broj mješovitih i većih i manjih mononuklearnih stanica koje ukazuju na kroničan tijek upale kao i u prethodno navedenom slučaju. Ginekološkim pregledom utvrđeno odstupanje od normale u izgledu maternice, dijagnosticiran je kronični

endometritis te fibroza cerviksa. Prisutvo žutog tijela i multiplih folikula na jajnicima ukazuje na cikličnost.

U odsustvu simptoma Cushing sindroma, konačna dijagnoza idiopatske galaktoreje postavljena je na temelju provedenih dijagnostičkih postupaka i dobivenih rezultata. Rodnica se terapijala vaginaletama na bazi propolisa tijekom 7 dana. Prethodno aplikaciji, rodnica se ispirala manjom količinom 1 promilne otopine Rivanola. Preporučeno je kobilu reducirati unos energetski i proteinski bogate hrane i minimalno 7 dana hraniti isključivo sijenom do prestanka sekrecije mliječne žlijezde. Određene mahunarke i suplementi korišteni u hranidbi konja kao što su soja, djetelina, alfalfa i sjemenke lana, bogate su fitoestrogenima koji mogu biti povezani s pojavom neprimjerene laktacije. FERREIRA- DIAS i suradnici (2013.) proveli su istraživanje o utjecaju fitoestrogena i njihovi metabolita na reproduktivni ciklus više vrsta. Fitoestrogeni se natječu s endogenim estrogenom i mogu imati utjecaj na estrusni ciklus. U ovaca i krava dovode do povećanja mamarnih žlijezda koje tada mogu proizvesti mlijeku sličan sekret. U studiji su došli su do zaključka kako povećani unos može dovesti do pojave reproduktivnih patologija kobilu kao što su izostanak ovulacije, edem maternice i akumulacije tekućine u maternici. Međutim ne postoji istraživanje koje povezuje unos fitoestrogenih spojeva s pojavom neprimjerene laktacije kod kobilu. Kod „Sissy” se osim terapije rodnice, hidroterapije vimena i hranidbe sijenom preporuča upotreba Alternogesta, sintetskog progestina, peroralno kroz 60 dana, koji djeluje na supresiju estrusa kod kobilu.

Kod zdravih životinja, hipotalamus otpušta dopamin koji inhibira laktotropne stanice hipofize na sekreciju prolaktina. Ukoliko konj ima Cushing sindrom, postoji disfunkcija *pars intermedia* hipofize, nedostaje kontrola nad dopaminom, odnosno nema njegovog inhibitornog učinka na sekreciju prolaktina i dovodi do povećane koncentracije istog. Posljedice su hipertrofija i hiperplazija hipofize te povećana sekrecija njenih hormona. Neprimjerena laktacija koja nastaje zbog hiperprolaktinemije, navodi se kao jedan od simptoma ove bolesti (MCCUE, 2002.). U humanoj medicini kod žena, galaktoreja može biti uzrokovana neoplastičnim procesima u mozgu i hipofizi. Najčešći tumor koji rezultira hiperprolaktinemijom je prolaktinom hipofize koji uzrokuje benigni rast

stanica prednjeg režnja hipofize koje luče prolaktin (PEÑA i ROSENFELD, 2001.) Iako ne postoje studije o pojavi prolaktinoma kod kobila, obzirom na sličnost fiziologije hormona, mogla bi se istražiti pojava galaktoreje kod kobila uzrokovana ovom patologijom.

Idiopatska galaktoreja dijagnoza je u humanoj medicini kod žena koje imaju hiperprolaktinemiju i galaktoreju bez detektiranih tumora hipotalamusa ili hipofize (MCCUE, 2002.). Perzistentno stanje kontinuirane sekrecije i involucije može postojati kod kobila godinama nakon odbića ždrebeta (FREEMAN, 1993.). Nepravilnosti u razvoju vimena i posljedična laktacija mogu biti rezultat administracije egzogenih hormona ili nedavnog ždrijebljenja. U kobila koje nisu gravidne terapija estrogenom, progesteronom i dopaminskim D2 antagonistima oponaša fiziologiju laktacije i rezultira s produkcijom mlijeka unutar 2 tjedna (DAELS, 2006.). U starijih multiparnih kobila može doći do pojave povećanja vimena i sekrecije iz cisterni bez aktivne laktacije ili graviditeta (MCCUE, 2014.). Kobila u našem slučaju pobačajem u 5.-om mjesecu gravidnosti izgubila je ždrijebe i od tada nije ponovno bila gravidna, nisu joj bili administrirani egzogeni hormoni niti je imala sisajuće ždrijebe i kontinuiranu stimulaciju mliječne žlijezde.

## 6. ZAKLJUČCI

Galaktoreja kod kobilica rijetko je zabilježen slučaj u znanstvenoj literaturi, ali poznata je pojava u veterinarskoj praksi. U prezentiranom slučaju ovog diplomskog rada laboratorijski testovi bili su negativni na Cushing sindrom te također nije bilo kliničkih znakova ovog sindroma poput hipertrihoze, hiperhidroze, hromosti, letargije, poliurije, polidipsije, gubitka težine i redistribucije adipoznog tkiva. Koncentracija ACTH u plazmi bila je unutar referentnih vrijednosti za odrasle konje. Kliničkom obradom nisu ustanovljene promjene koje bi bile povezane s ovim sindromom te je postavljena konačna dijagnoza idiopatske galaktoreje.

Preporučeno je smanjiti energetske i proteinske bogate žitarice i hranidbu bazirati isključivo na sijenu do prestanka sekrecije mliječne žlijezde. Daljnja obrada mogla bi uključivati analizu hrane za determinaciju količine razine fitoestrogena u tijelu kobile, no nije provedena u ovome slučaju već su samo iz hranidbe izbačeni svi dodaci prehrani i kobila je bila hranjena samo sijenom.

Patologije mliječne žlijezde poput mastitisa ili neoplazije čiji simptomi, slično kao i kod galaktoreje, su povećanje vimena i pojava sekreta, rijetka se pojavljuju u kobilica i dokazuju se kliničkim pregledom vimena i citologijom mlijeka. Klinički znakovi koji su povezani s ovim patološkim stanjima su temeperirano i bolno vime ili pojava tvorbi u vimenu. Kod kobile Sissy kliničkim pregledom vimena, te citološkom i bakteriološkom evaluacijom sekreta vimena nije bilo dokaza koji bi ukazali na postojanje mastitisa ili neoplazije. U citološkom nalazu nisu nađene atipične stanice, a bakterijska kultura nije detekirala patogene uzročnike.

Egzogena hormonska terapija može imati učinka na povećanje vimena i posljedičnu laktaciju, međutim kobilica takvi medicinski pripravci nisu bili administrirani. Kontinuirana mužnja može imati stimulativni učinak na proizvodnju mlijeka, no kobila u ovome slučaju je imala pojavu galaktoreje unazad 2 godine nekoliko puta bez mužnje od strane vlasnika.

Hidroterapija vimeva dva puta dnevno kroz nekoliko dana, uz redukciju hranidbe isključivo sijenom bez upotrebe dopaminskih agonista, uspješna su terapija za kobilu iz prezentiranog slučaja ovog diplomskog rada. Iz proučenih slučaja proizlazi potreba za detaljnijom procjenom pacijentica s galaktorejom kako bi se bolje razumjela etiologija i prevalencija te omogućio pristup adekvatnoj terapiji i rezoluciji.



## 7. SAŽETAK

Tena Novak - Šimunković

### Idiopatska galaktoreja u kobilama - prikaz slučaja

Perzistentna sekrecija mlijeka ili mlijeku sličnog sekreta iz vimena, čija pojava je vidljiva u kobilama koje nisu gravidne ili nakon odbića ždrebeta, naziva se galaktorejom. Klinički se očituje blagim do umjerenim količinama sekreta mliječne žlijezde, a samo vime je blago povećano. Etiologija ovog stanja nije dovoljno dokumentirana i postoji malo informacija o pojavnosti i frekvenciji pojedinih epizoda, sastavu sekreta i samoj terapiji galaktoreje. Najprihvaćenija teorija pojave galaktoreje u kobilama koje nisu gravidne, jest zbog povišenih koncentracija prolaktina, sekundarno Cushing sindromu. Međutim u odsustvu dokaza postojanja ovog sindroma, galaktoreja se dijagnosticira kao idiopatska. U literaturi se predlaže terapija idiopatske galaktoreje dopaminskim agonistom bromkriptinom, inače korišten u terapiji hiperprolaktinemije u humanoj medicini, a u veterinarskoj medicini lijek izbora za terapiju Cushing sindroma konja.

U ovome diplomskom radu prezentiran je slučaj 17-ogodišnje toplokrvne kobile, koja je unazad dvije godine u tri navrata pokazivala simptome galaktoreje te nije bila gravidna. Kobili se na pritisak iz vimena cijedio bijelkasti sekret nalika na mlijeko bez primjesa krpica, a vime je na dodir bilo netemperirano i bezbolno. Hiperprolaktinemija, sekundarno uzrokovana Cushing sindromom konja, odbačena je dijagnoza na temelju negativnog nalaza biokemijskog testiranja. Nalaz citologije mlijeka i bakteriološke kulture sekreta vimena nije ukazivao na potencijalni mastitis ili neoplaziju. Na temelju provedenih dijagnostičkih postupaka i dobivenih rezultata te bez drugih vidljivih kliničkih poremećaja, zaključak konačne dijagnoze je idiopatska galaktoreja.

**Ključne riječi:** Galaktoreja, mliječna žlijezda, Cushing sindrom, prolaktin, bromkriptin

## **8. SUMMARY**

**Tena Novak - Šimunković**

### **Idiopathic galactorrhea in mares - case report**

Persistent discharge of milk or milk-like secretions from the udder, the appearance of which is visible in mares that are not pregnant or after weaning, is called galactorrhea. It is clinically manifested by mild to moderate amounts of mammary gland secretions and the udder is slightly enlarged. The etiology of this condition is not sufficiently documented and there is little information on the incidence and frequency of individual episodes, the composition of secretions and the treatment of galactorrhea itself. The most accepted theory of galactorrhea in non-pregnant mares is due to elevated prolactin levels, secondary to Cushing's syndrome. However, in the absence of evidence of the existence of this syndrome, galactorrhea is diagnosed as idiopathic. The literature suggests the treatment of idiopathic galactorrhea with the dopamine agonist called bromocriptine, otherwise used in the treatment of hyperprolactinaemia in human medicine, and in veterinary medicine the drug of choice for the treatment of equine Cushing's syndrome.

In this diploma thesis, the case of a 17-year-old warmblood mare was presented, who showed symptoms of galactorrhea three times in the past two years and was not pregnant. At the udder's pressure, a whitish, milk-like secretion dripped from it without the admixture of rags, and the udder was untempered and painless to the touch. Hyperprolactinemia, secondarily caused by equine Cushing's syndrome, was rejected as a diagnosis based on negative biochemical test results. The findings of milk cytology and bacteriological culture of udder secretions did not indicate potential mastitis or neoplasia. Based on the performed diagnostic procedures and the obtained results, and without other visible clinical disorders, the conclusion of the final diagnosis is idiopathic galactorrhea.

**Keywords:** Galactorrhea, mammary gland, Cushing's syndrome, prolactin, bromocriptine

## 9. LITERATURA

1. ARUS MARTI, J., S. FERNANDEZ (2010.): Clinical approach to mammary gland disease. In: England G, von Heimendahl A, editors. BSAVA manual of canine and feline reproduction and neonatology. 2nd ed. United Kingdom: BSAVA British Small Animal Veterinary Association 2010, 155–165.
2. BAIN, A.M., W.P. HOWEY (1975.): Observations on the time of foaling in Thoroughbred mares in Australia. *J. Reprod. Fertil. Suppl.* 23, 545–546.
3. BEAM, S.W., W.R. BUTLER (1999): Effects of energy balance on follicular development and first ovulation in postpartum dairy cows. *J. Reprod. Fertil. Suppl.* 54, 411–424.
4. BEN JONATHAN, N., R. HNASKO (2001.): Dopamine as a prolactin (PRL) inhibitor. *Endocr. Rev.* 22, 724-63.
5. BRAGULLA, H., H. E. KÖNIG (2009.): Mliječna žlijezda. U: Anatomija domaćih sisavaca. Ured: H. E. König i H. G. Liebich, Naklada Slap, hrvatsko izdanje, 644- 652.
6. BRENDMUEHL, J., T.R. BOOSINGER, M.A. WILLIAMS, D.C. RUFFIN (1995): Plasma progestogen, tri-iodothyronine and cortisol concentrations in postdate gestation foals exposed in utero to the tall fescue endophyte *Acremonium coenophialum*. *Biol. Reprod. Mono.* 1, 53-59.
7. BUEHRING, G. C. (1982.): Short communication. Witch's milk: potential for neonatal diagnosis. *Pediatr. Res.* 16 (6), 460–462.
8. CHAVATTE -PALMER, P. (2002): Lactation in the mare. *Equine Vet. Educ.* 14, 88-93.
9. CHAVATTE-PALMER, P., G. ARNAUD, C. DUVAUX-PONTER, C. ZANAZI, M. GERARD, A. PONTER, K. KINDAHL, F. CLEMENT (2002): The use of microdoses of oxytocin in mares to induce partuition. *Theriogenol.* 58, 2-4.
10. COWLES, R. R. (1983.): Lactation failure in the mare. *Proc. Soc. Theriogenol.*, 222-223.

11. CSAPO, J., J. STEFLER, S. MAKRAY, Z. CSAPO-KISS (1995): Composition of mare's colostrum and milk. Fat content, fatty acid composition and vitamin content. *Int. Dairy J.* 5, 393-402.
12. CSAPO, J., J. STEFLER, S. MAKRAY, Z. CSAPO-KISS (1995): Composition of mare's colostrum and milk. Protein content, amino-acid composition and content of macro and micro-elements. *Int. Dairy J.* 5, 403-415.
13. DAELS, P. F. (2006.): Induction of lactation and adoption of the orphan foal. *Proceeding of the 8th AAEP Annual Resort Symposium, Rome , Italy, January 19-21.*
14. DEICHSEL, K. , J. AURICH (2005): Lactation and lactational effects on metabolism and reproduction in the horse mare. *Liv. Prod. Sci.* 98, 25-30.
15. DOREAU, M., W. MARTIN-ROSSET, S. BOULOT (1986.): Energy requirements of mares during lactation. In: *Proceedings of the 37th Annual Meeting of the European Association for Animal Production , Budapest, Hungary.*
16. DOREAU, M. , S. BOULOT, J.P. BARLET, P. PATUREAU-MIRAND (1990.): Yield and composition of milk from lactating mares: effect of lactation stage and individual differences. *J. Dairy Res.* 57, 449-454.
17. EASLY, J. (1993.): Mammary gland surgery. In: *Equine Reproduction*, Eds. A.O. McKinnon and J.L. Voss, Lea and Febiger, Philadelphia, 461-463.
18. ELLENDORFF, F., D. SCHAMS (1988.): Characteristics of milk ejection, associated intramammary pressure changes and oxytocin release in mares. *J. Endocrinol.* 119, 219-227.
19. FERREIRA-DIAS, G., M. BOTELHO, A. ZAGRAJCZUK (2013.): Coumestrol and its metabolite in mares' plasma after ingestion of phytoestrogen-rich plants: Potent endocrine disruptors inducing infertility. *Theriogenology.* 80, 684-692.
20. FORSYTH, J. A., P.D. ROSSDALE, C.R. THOMAS (1975.): Studies on milk composition and lactogenic hormones in the mare. *J. Reprod. Fert., Suppl.* 23, 631-635.

21. FRANTZ, A.G., J.D. WILSON (1985.): Endocrine disorders of the breast. In: Wilson JD, Foster DW, editors. William's Textbooks of Endocrinology. Philadelphia, PA: Saunders , 402-21.
22. FREEMAN, K.P. (1993.): Cytological evaluation of the equine mammary gland. *Equine Vet. Educ.* 5, 212-213.
23. GENIN, C. (1990): Le Transfert de L'Immunité Passive chez le Poulain Nouveau-ne. MSc Thesis, Ecole Nationale Veterinaire de Toulouse, France
24. HENTON, J. E., C. D. LOTHROP, D. DEAN, V. WALDROP (1983.): Agalactia in the mare: A review and some insights. *Proc. Soc. Theriogenol.*, 203-221.
25. HEIDLER, B., J.E. AURICH, W. POHL, C. AURICH (2004.): Body weight of mares and foals, estrous cycles and plasma glucose concentration in lactating and non-lactating Lipizzaner mares. *Theriogenology* 61, 883– 893.
26. HUGHES, K. (2021.): Development and Pathology of the Equine Mammary Gland. *J. Mammary Gland Biol. Neoplasia* 26., 121.-134.
27. HUGHES, K., C. J. WATSON (2012.): The spectrum of STAT functions in mammary gland development. *Jakstat.* 1(3), 151–158.
28. IRELAND, F.A., W.E. LOCH, K. WORTHY, R.V. ANTHONY (1991): Effects of bromocriptine and perphenazine on prolactin and progesterone concentrations in pregnant pony mares during late gestation. *J. Reprod. Fertil.* 92, 179-186.
29. JOLLY, P.D., S. MCDOUGALL, L.A. FITZPATRICK, K.L. MACMILLAN, K.W. ENTWISTLE (1995.): Physiological effects of undernutrition on postpartum anoestrus in cows. *J. Reprod. Fertil. Suppl.* 49, 477– 492.
30. JONHSON, P.J., I. V. MESSER, V.K. GANJAM, J.R. THOMPSON, K.R. REFSAL, W.E. LOCH. (2003.): Effects of propylthiouracil and bromocriptine on serum concentrations of thyrotrophin and thyroid hormones in normal female horses. *Equine Vet. J.* 35, 296-301.
31. KOHN, C.W., D. KNIGHT, W. HUESTON, R. JACOBS, S.M. REED (1989): Colostral and serum IgG, IgA and IgM concentration in

- Standardbred mares and their foals at parturition. *J. Am. vet. med. Ass.* 195, 64-68.
32. KOTERBA, A.M. (1990.): Nutritional support: enteral feeding. In: *Equine Clinical Neonatology*, Eds: A.M. Koterba, W.H. Drummond and P.C. Kosch, Lea and Febiger, Philadelphia., 728-746.
  33. LEBLANC, M.M. (1984): Colostrometer: method of evaluating immunoglobulin content in mare colostrum. In: *Proceedings of the Equine Neonatal Research Conference*, Gainesville, Florida.
  34. LEY, W.B., M.V. CRISMAN, N.E. JACK (1994): Calcium carbonate content in pre-foaling mammary secretions and induction of foaling. In: *Proceeding of the Annual Meeting of the Society for Theriogenology.*, 138-145.
  35. LIVINI, M. (2010.): Determination of Fetal Gender by Transrectal Ultrasound Examination: Field's Experience. *AAEP Proceedings, American Association of Equine Practitioners Annual Convention, Baltimore 2010*, 323-327.
  36. LOTHROP, C.D., J.E. HENTON, B.B. COLE, H.L. NOLAN(1987.): Prolactin response to thyrotropin-releasing hormone stimulation in normal and agalactic mares. *J. Reprod. Fert., Suppl.* 35, 277-280.
  37. LYONS, W.R., C.H. LI, R.E. JOHNSON (1958.): The hormonal control of mammary growth and lactation. *Recent Prog. Horm. Res.* 14, 219-254.
  38. MAKEK, Z., I. GETZ, N. PRVANOVIĆ-BABIĆ, A. TOMAŠKOVIĆ, J. GRIZELJ (2009): *Rasplodivanje konja*, Veterinarski fakultet, Zagreb.
  39. MCCUE, P.M., W.D. WILSON (1989.): Equine mastitis - A review of 28 cases. *Equine Vet. J.* 21, 351-353.
  40. MCCUE, P.M. (1993.): Lactation in Mares. In: McKinnon AO, Voss JL, editors. *Equine Reproduction*. Philadelphia, PA: Lea and Febiger, 588 - 595.
  41. MCCUE, P.M. (2002.): Equine Cushing's disease. *Vet. Clin. N. Am. Equine Pract.* 18, 533-543.
  42. MCCUE, P.M. (2014): Evaluation of the mammary gland. In: Dascanio J, McCue P, eds. *Equine Reproductive Procedures*. Ames, Iowa : John Wiley & Sons, 88-90.

43. MEIRELLES, M. G., C. DE FÁTIMA GUIMARÃES, M. B. SELIM, F. P. RENNÓ, C. B. BELLI, C. B. FERNANDES (2012.): Bromocriptine treatment for inappropriate lactation in mares: A case report. *J. Equine Vet. Sci.* 32, 840–843.
44. NEUSCHAEFER, A, V. BRACHER, W.R. ALLEN (1991.): Prolactin secretion in lactating mares before and after treatment with bromocriptine. *J. Reprod. Fert., Suppl.* 44, 551-559.
45. NIKOLIĆ, K., F. ČOKLO, A. GOLOB, L. PAĐEN, J. ALADROVIĆ (2021.): Hormonski nadzor nad razvojem mliječne žlijezde i proizvodnjom mlijeka. *Veterinar* 59 (2), 45-51.
46. OUSEY, J.C., M. DELCLAUX, P.D. ROSSDALE (1989.): Evaluation of three strip tests for measuring electrolytes in mares' pre-partum mammary secretions and for predicting parturition. *Equine Vet. J.* 21, 196-200.
47. PEAKER, M., P.D. ROSSDALE, I.A. FORSYTH, M. FALK (1979.): Changes in mammary development and the composition of secretion during late pregnancy in the mare. *J. Reprod. Fert., Suppl.* 27, 555-561.
48. PEARSON, R.C., A.L. HALLOWELL, W.M. BAYLY, R.L. TORBECK, L.E. PERRYMAN (1984.): Times of appearance and disappearance of colostral IgG in the mare. *Am. J. vet. Res.* 45, 186-190.
49. PEÑA, K. S., J. A. ROSENFELD (2001): Evaluation and Treatment of Galactorrhea. *Am. Fam. Physician* 63 (9), 1763-1771.
50. PERKINS, N. R., W. R. THRELFALL (2002.): Mastitis in the mare. *Equine Vet Educ.* 14(5), 99–102.
51. PRVANOVIĆ BABIĆ, N. , N. BRKLJAČA BOTTEGARO, J. GOTIĆ, G. BAČIĆ (2015.): Priručnik za uzgajivače istarskog magarca, Zagreb
52. PUTNAM, M.R., D.I. BRANSBY, J. SCHUMACHER, T.R. BOOSINGER, L. BUSH, R.A. SHELBY, J.T. VAUGHAN, D. BALL, J.P. BRENDMUEHL (1991.): Effects of the fungal endophyte *Acremonium coenophialum* in fescue on pregnant mares and foal viability. *Am. J. vet. Res.* 52, 2071-2074.
53. SAVIO, J.D., M. P. BOLAND, N. HYNES, J. F. ROCHE (1990): Resumption of follicular activity in the early post-partum period of dairy cows. *J. Reprod. Fertil.* 88, 569– 579.

54. SHARMA, O.P. (1974.): Release of oxytocin elicited by suckling stimulus in mares. *J. Reprod. Fert.* 37, 421-423.
55. SJAASTAD, Ø. V., O. SAND, K. HOVE (2016): Physiology of domestic animals, Scandinavian Veterinary Press. Oslo, 735 -760.
56. SOJKA, J.E., M. LEVY, L. CAUETIL (2004.): Drugs acting on the endocrine system. In: Bertone J, Horspool LJ, editors. *Equine Clinical Pharmacology*. Oxford, United Kingdom: Saunders., 75-83.
57. STEVENSON, A. J., G. VANWALLEGHEM, T. A. STEWART, N. D. CONDON, B. LLOYD-LEWIS, N. MARINO (2020.): Multiscale imaging of basal cell dynamics in the functionally mature mammary gland. *Proc. Natl. Acad. Sci. USA.* 117, 26822–26832.
58. SWEENEY, C.R. (1990.): Streptococcus equi infection (strangles). In: *Large Animal Internal Medicine*, Ed: B.P Smith, The C.V. Mosby Company, St. Louis, 519-524.
59. TO, T. (2019): Inappropriate lactation in a 15-year-old thoroughbred mare. *Can. Vet. J.* 60 (4), 430–433
60. TUCKER, H. A. (2000): Hormones, mammary growth, and lactation: a 41-year perspective. *J. Dairy Sci.* 83, 874-884.
61. VAN de VELDE, M. , K. ROEL, C. VERVERS, I.GERITS, J. GOVAERE (2018.): Equine foetal gender determination in mid- to late gestational mares: A practical inquiry. *Reprod Domest Anim.* 53(5), 1027.-1032.



## 10. ŽIVOTOPIS

Rođena sam 7. 5. 1995. u Zagrebu. Pohađala sam Osnovnu školu Izidora Kršnjavoga. Po završetku osnovne škole upisujem se u XV. prirodoslovno - matematičku gimnaziju (MIOC) koju uspješno završavam 2014. godine. Iste godine započinjem svoje studiranje na Veterinarskom fakultetu, Sveučilišta u Zagrebu. Za vrijeme studija volontirala sam na Klinici za kirurgiju, ortopediju, oftalmologiju u sklopu volontera za konje. Na petoj godini studija odabarala sam usmjerenje Farmske životinje i konji. Osim engleskog jezika kojeg učim od malena, zadnje 4 godine pohađam tečaj francuskog jezika u Francuskoj alijansi.