

SARKOMI MEKOG TKIVA PASA

Radin, Marta

Master's thesis / Diplomski rad

2022

Degree Grantor / Ustanova koja je dodijelila akademski / stručni stupanj: **University of Zagreb, Faculty of Veterinary Medicine / Sveučilište u Zagrebu, Veterinarski fakultet**

Permanent link / Trajna poveznica: <https://um.nsk.hr/um:nbn:hr:178:611249>

Rights / Prava: [In copyright](#)/[Zaštićeno autorskim pravom.](#)

Download date / Datum preuzimanja: **2024-07-23**



Repository / Repozitorij:

[Repository of Faculty of Veterinary Medicine -
Repository of PHD, master's thesis](#)



Sveučilište u Zagrebu

Veterinarski fakultet

Marta Radin

SARKOMI MEKOG TKIVA PASA

Diplomski rad

Zagreb, 2022.

VETERINARSKI FAKULTET SVEUČILIŠTA U ZAGREBU

ZAVOD ZA VETERINARSKU PATOLOGIJU

Predstojnik Zavoda za veterinarsku patologiju:

Izv. prof. dr. sc. Marko Hohšteter. dr.med.vet.

Mentor: Izv. prof. dr. sc. Marko Hohšteter

Članovi povjerenstva za obranu diplomskog rada:

1. Dr. sc. Doroteja Huber
2. Dr. sc. Lidija Medven Zagradišnik
3. Izv. prof. dr. sc. Marko Hohšteter

Sadržaj

1	Uvod	1
2	Pregled rezultata dosadašnjih istraživanja	2
2.1	Mezenhimske stanice	2
2.2	Općenito o sarkomima mekih tkiva i njihova podjela	2
2.3	Stupnjevanje sarkoma mekog tkiva	4
2.4	Fibrosarkom.....	5
2.5	Pleomorfní sarkom (maligni fibrozni histiocitom).....	10
2.6	Tumori perivaskularnog zida	12
2.7	Miksosarkom	16
2.8	Liposarkom	17
2.9	Tumori ovojnice perifernih živaca	21
2.10	Mezenhimom	25
3	Rasprava	27
4	Zaključak.....	29
5	Literatura	30
6	Sažetak.....	38
7	Summary.....	39
8	Životopis	40

Popis kratica

CD18 označava integrinski beta lanac-2

CT kompjutorizirana tomografija

FNA (fine needle aspiration, eng.) punkcija tankom iglom

GFAP glijalni fibrilarni kiseli protein

HPF (high-power field, eng.) mikroskopiranje vidnog polja najvećim povećanjem (400x)

MR magnetska rezonancija

PCNA (proliferating cell nuclear antigen, eng.) jezgrin antigen proliferirajućih stanica

1 Uvod

Sarkomi mekog tkiva su česti tumori pasa te čine 15 % svih tumora kože. U njih se ubrajaju različiti tumori koji nastaju iz mezenhimskih stanica vezivnog tkiva. Tumori uključeni u ovu skupinu jesu: fibrosarkom, tumori ovojnice perifernih živaca, liposarkom, miksosarkom, tumori vaskularnog zida, pleomorfni sarkom i mezenhimom. Obično se pojavljuju kao čvrste, potkožne mase koje se mogu nalaziti na ekstremitetima, trupu ili glavi i vratu. Većinom su sporo rastući tumori, ali se također ponekad mogu pojaviti prilično brzo. Lokalno su invazivni. Tumorske stanice izravno se šire i infiltriraju u susjedna tkiva, a ponekad stvaraju pseudokapsulu (Hendrick, 2017.). Sarkomi mekog tkiva rijetko metastaziraju. Prisutno je hematogeno metastaziranje, a najčešća lokacija metastaza jesu pluća. Točan razlog nastanka ovih tumora nije poznat. Smatra se da nastaju zbog nekontroliranog rasta i proliferacije stanica koje potiču neki okolišni i genetski faktori. Predispozicija za nastanak ovih tumora vidljiva je kod starijih pasa i pasa srednjih godina te kod velikih pasmina (Torrigiani i sur., 2019). Klinički znakovi ovise o lokaciji, veličini i invazivnosti tumora. Punkcija tankom iglom (eng. fine needle aspiration, FNA) je dijagnostička metoda kojom se citološki pretražuje aspirat neoplazije. Ona je u većini slučajeva dovoljna za potvrdu sarkoma mekih tkiva kod pasa, a ako se njome ne uspije potvrditi dijagnoza, onda se provodi biopsija (Bray, 2018.). Sarkomi mekog tkiva se patohistološkom pretragom biopsata (pregledom broja mitozna i prisutnosti nekroze) klasificiraju na tumore niskog (I.), srednjeg (II.) i visokog stupnja (III.) malignosti. Tumori koji su svrstani u niski i srednji stupanj se u potpunosti mogu izliječiti kirurškom ekscizijom te imaju povoljnu prognozu. Tumori visokog stupnja imaju lošiju prognozu, zato što češće metastaziraju i nakon operacije češće stvaraju recidive. Kirurška metoda koja se preporuča je široka ekscizija zbog najčešće nejasno vidljivih granica tumora (Hendrick, 2017.). U ovom diplomskom radu objedinit će se dosadašnje spoznaje o sarkomima mekog tkiva, a bit će prikazani i najnoviji podaci o morfologiji, pojavnosti, dijagnostici, liječenju i biološkom ponašanju predmetnih tumora.

2 Pregled rezultata dosadašnjih istraživanja

2.1 Mezenhimske stanice

Mezenhimske stanice su kao potporno i vezivno tkivo prisutne u svim organima te su sastavni dio krvnih žila. One su jedne od glavnih građevnih stanica različitih tkiva u organizmu pa izgrađuju tkiva poput: hrskavice, kosti, mišića, stijenke krvnih žila i masnog tkiva. Kod oštećenja organa sposobne su jednim dijelom zamijeniti prisutan nedostatak tkiva ili organa. Tijekom upale stimulirane su na proliferaciju i staničnu diobu te tako pomažu u obnavljanju tkiva. Mezenhimske stanice sadrže veliku jezgru te oskudnu citoplazmu. Zvezdolikog su ili izduženog oblika, a međusobno su povezane dugim nastavcima. Posjeduju sposobnost multipotentnosti, što znači da se mogu diferencirati u različite vezivnotkivne stanice poput osteoblasta, masnih stanica i fibroblasta (Dellmann, 2006.).

2.2 Općenito o sarkomima mekih tkiva i njihova podjela

Sarkomi mekog tkiva su podrijetla mezenhimalnih stanica te su četvrti najčešće dijagnosticirani tip tumora kod pasa (Tierce i sur., 2021.). Ovi tumori se po fenotipu i histogenezi međusobno dosta razlikuju, ali klinički imaju slične karakteristike. Obično se javljaju u koži i potkožju te su većinom pričvršćeni s tkivom koje se nalazi u njihovoj okolini. Invazivni su i njihove stanice infiltriraju u susjedna tkiva u svim smjerovima, a stupanj metastaziranja ovih tumora je uglavnom nizak (Torrighiani i sur., 2019). Imaju slično biološko ponašanje. Neki mezenhimalni tumori koji imaju porijeklo mekih tkiva su dogovorom isključeni iz ove skupine. Ti tumori su zbog veće malignosti, posebne anatomske lokacije ili specifičnijih mikroskopskih značajki svrstani u drugu skupinu mezenhimalnih tumora. Toj skupini pripadaju: histiocitni sarkom, hemangiosarkom, rabdomiosarkom, limfangiosarkom, sarkom sinovijalnih stanica, leiomiosarkom i fibrosarkom koji zahvaća usnu šupljinu (Dennis i sur., 2011.). Mezenhimske neoplazme koje su uključene unutar sarkoma mekih tkiva pasa uključuju: tumore ovojnice perifernih živaca (osim onih koji se javljaju na brahijalnom pleksusu), fibrosarkom, miksosarkom, tumore perivaskularnog zida, liposarkom, pleomorfni sarkom (drugi naziv maligni fibrozni histiocitom), maligni mezenhimom i nediferencirani sarkom (Bray, 2018.). Posljednja tri tumora imaju vrlo nisku incidenciju. Pleomorfni sarkom čini svega 0,34 % svih procijenjenih tumora pasa (Waters i sur., 1994.). Tablica 1. prikazuje glavne razlike između pojedinih vrsta sarkoma mekih tkiva pasa. Ovakva klasifikacija tumora mekih tkiva pasa i dalje zbunjuje veterinare kliničare jer nema jasne povezanosti između histoloških značajki ovih tumora.

Tablica 1. Sarkomi mekog tkiva i njihove karakteristike. (Modificirano prema Dennis i sur., 2011.)

Vrsta tumora	Tkivo porijekla	Fenotip	Histološke karakteristike
Fibrosarkom	fibrozno	fibroblasti, fibrociti	isprepleteni snopovi, izražena kolagena stroma
Keloidni fibrosarkom	fibrozno	fibroblasti, fibrociti	hijalina kolagena stroma
Miksosarkom	fibrozno	fibroblasti, fibrociti	zvjezdaste ili vretenaste stanice u mucinoznoj stromi
Liposarkom	adipociti	lipoblasti, lipociti	poligonalne stanice s izrazito vakuoliziranom citoplazmom
Tumori perivaskularnog zida	stanice perivaskularnog zida	periciti, miopericiti, glatki miociti	obrasci vaskularnog rasta
Tumori ovojnice perifernih živaca	periferni živci	neurofibroblasti, Schwannove stanice	isprepleteni snopovi, kolutovi oko kolagenskih snopova, Antoni A i Antoni B uzorci
Pleomorfni sarkom	fibrozno	primitivne mezenhimalne stanice	mješavina fibroblastičnih i histiocitoidnih stanica koje imaju veliku jezgru
Mezenhimom	fibrozno	više mogućih stanica	više tipova mezenhimskih stanica mekog tkiva
Nediferencirani sarkom	tumori koji se ne mogu klasificirati na temelju histološkog uzorka i diferenciranosti stanica		

2.3 Stupnjevanje sarkoma mekog tkiva

Određivanje stupnja (lat. gradus) sarkoma mekog tkiva pasa temelji se na stupnju diferencijacije tkiva, mitotskom indeksu te prisutnosti nekroza. Mitotski indeks se mjeri na području s najvećom celularnošću te se broje mitoze u deset susjednih polja na 400x povećanju. Nekrozu treba razlikovati od mucinoznih ili hijalinskih promjena te krvarenja ili traume povezane s biopsijom (Dennis i sur., 2011.). Točno stupnjevanje prikazano je u Tablici 2. Diferencijacija tkiva i mitotski indeks dobivaju ocjenu od 1-3, a prisutnost nekroze 0-2. Zbroj bodova određuje ukupnu ocjenu, koja se kreće od ocjene I (niski stupanj) do III (visoki stupanj). Stupnju I pripadaju one neoplazije čije stanice slične normalnim te su dobro diferencirane. Stupnju II one koje su umjereno diferencirane, a stadiju III neoplazije koje su slabo diferencirane te je kod njih teško utvrditi kojem tipu sarkoma pripadaju. Jedini kriterij koji može poslužiti kao pokazatelj biološkog ponašanja tumora, a posljednično tome i prognoze, je mitotski indeks (Avallone i sur., 2021.). Većina sarkoma mekog tkiva je niskog do srednjeg stupnja i ima relativno malu vjerojatnost metastaziranja (stopa metastaza manja od 25 %). Sarkomi visokog stupnja imaju veći potencijal za nastanak metastaza (od 25 % do 40 %). Sarkome mekog tkiva ponekad je teško mikroskopski prepoznati ponajviše zbog histološkog uzorka sličnog normalnom vezivnom tkivu. Ponekad ih je teško razlikovati od benignih oblika (Dennis i sur., 2011.).

Tablica 2. Stupnjevanje sarkoma mekog tkiva. (Modificirano prema Dennis i sur., 2011.)

Kriteriji:	Stupnjevi:		
diferencijacija tkiva	(1) - sarkomi koji slični normalnom mezenhimalnom tkivu	(2) – sarkomi kojima se može odrediti histološko podrijetlo, ali su slabo diferencirani	(3) – nediferencirani sarkomi
mitotski indeks	(1) 0-9 mitotskih dioba po 10 HPF-u	(2) 10 - 19 mitotskih dioba po 10 HPF-u	(3) >19 mitotskih dioba po 10 HPF-u
prisutnost nekroza	(0) bez nekroza	(1) < ili = od 50 %	(2) > od 50 %
ukupni rezultat	I. do 3	II. 4-5	III. 6 i više

2.4 Fibrosarkom

Fibrosarkom je maligni tumor vezivnog tkiva podrijetla fibroblasta. Fibroblasti sintetiziraju kolagen i ekstracelularni matriks te time daju strukturalni okvir odnosno stromu tkiva. Oni imaju važnu ulogu u cijeljenju tkiva. Nastaju izravno iz nediferenciranih mezenhimalnih stanica ili se transformiraju iz fibrocita pod utjecajem određenih faktora. Fibrociti su manje i metabolički neaktivnije stanice (Dellmann, 2006.). Fibrosarkom se najčešće javlja u pasa prosječne dobi oko 9 godina, a može se pojaviti i u dobi od 1 godine. Čest je tumor kod pasa te se primarno pojavljuje u koži i potkožju. Fibrosarkom čini 6 % svih tumora kože i potkožja pasa te 35 % do 45 % svih sarkoma mekih tkiva pasa (Yoo i sur., 2018.).

Utvrđena je povezanost nastanka ovih tumora s citogenetskim abnormalnostima na kromosomima 11 i 30 kod dvije ženke labradora (Sargan i sur., 2005.). Poznati su i mnogi drugi mogući predisponirajući čimbenici za razvoj fibrosarkoma kao što su kronične bolesti, supkutano cijepljenje, mikročipiranje te razne kemijske tvari itd. Metastaziranje fibrosarkoma se javlja u 17 % slučajeva, pojavnost recidiva nakon operacije opisuje se kao niska do umjerena, a iznosi od 7 % do 30 % (Dennis i sur., 2011.). Pasmenska predispozicija zabilježena je u dobermana i zlatnih retrievera (Liptak i Forrest., 2007.). U jednoj retrospektivnoj studiji (Ranen et sur., 2004.) pregledano je 17 pasa s dijagnozom sarkoma jednjaka povezanog sa spirocerkozom. Utvrđeno je da je 5 pasa razvilo fibrosarkom jednjaka nakon prvotno nastalog granuloma. Iz više istraživanja može se zaključiti kako fibrosarkom pasa, ali i druge mezenhimalne neoplazije, mogu nastati iz granuloma jednjaka uzrokovanog invazijom parazita *Spirocerca lupi*.

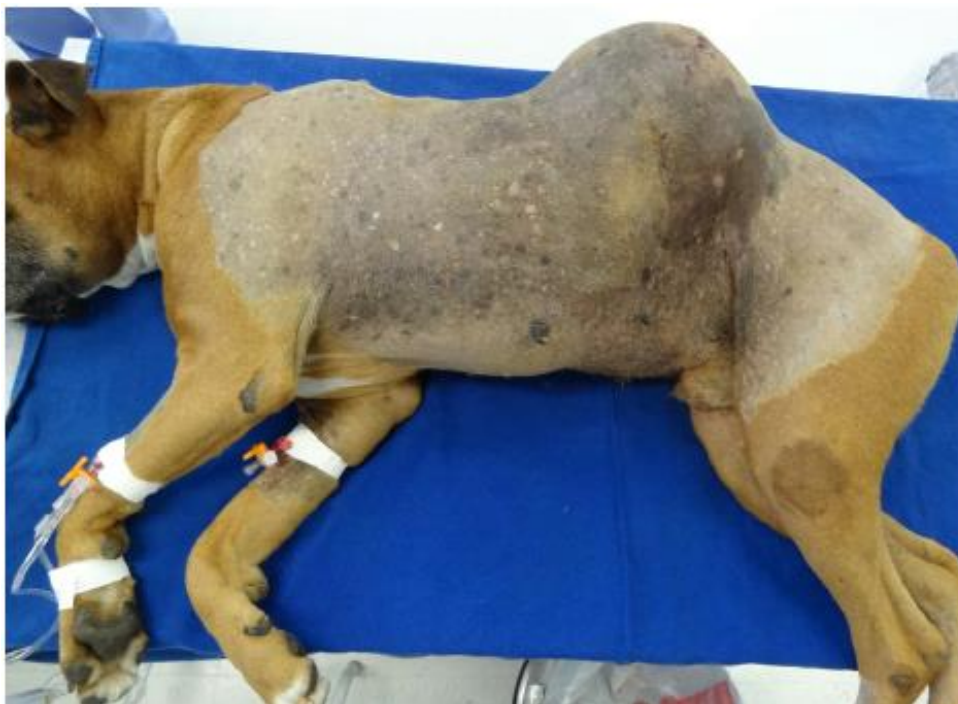Najčešća anatomska mjesta na kojima se pojavljuju fibrosarkomi jesu ekstremiteti i trup. Mogu se pojaviti i na mnogim drugim dijelovima tijela kao što su: jetra, oralna i nosna šupljina, dušnik, mokraćni mjehur, maternica i srce. Fibrosarkom na srcu čini 1% svih primarnih srčanih neoplazija (Baisan i sur., 2018.). Iznimno se javljaju na crijevima te tada mogu uzrokovati opstrukciju lumena crijeva te ulceracije, a ponekad i perforaciju crijeva što rezultira septičnim peritonitisom (Head i sur., 2002.). Keloidni fibrosarkom smatra se histološkim podtipom fibrosarkoma (Mikaelian i Gross, 2002.). Klinički znakovi pasa koji imaju fibrosarkom ovise o anatomskoj lokaciji, veličini i biološkom ponašanju tumora. Fibrosarkomi se obično pojavljuju u obliku samostalne nodularne tvorbe u koži i potkožju, a ponekad se može pojaviti više tvorbi na jednom mjestu. Tvorbe su mekane do čvrste konzistencije te su slabo ograničene, promjera od 1 do 15 cm (Slika 1.). Na reznoj površini su sjajne i sivo bijele boje (Hendrick, 2017.). Tvorba ponekad može ulcerirati, krvariti ili može doći do njezina inficiranja. Kod većih tvorbi

češće se pojavljuju ulceracije i alopecije. Ponekad se može javiti oteklina okolnog područja i bolnost. Bol može uzrokovati apatiju i anoreksiju. Pas ponekad može biti depresivan, dehidriran i gubiti na težini (Soujanya i Madhuri, 2019.). Ako se tumor nalazi u kostima ekstremiteta može doći do šepanja ili pojave fraktura. Kada je tumorom zahvaćena nosna šupljina dolazi do pojave: mukoznog ili krvavog iscjetka iz nosa, kihanja i dodirivanja područja nosa sa šapama (Ilie i Gauthier, 2016.). Tumor koji se nalazi u usnoj šupljini uzrokuje kliničke znakove kao što su: otežano uzimanje hrane, anoreksija, hipersalivacija i krvarenje iz usta. Neoplazije koje zahvaćaju usnu i nosnu šupljinu ponekad uzrokuju halitozu i deformirani izgled njuške (Martano i sur., 2018.).

Fibrosarkomi maksile i mandibule najčešće se pojavljuju u zlatnih retrievera te su lokalno vrlo agresivni. Oni su poslije karcinoma skvamoznih stanica i melanoma treći najčešći maligni tumori usne šupljine, a zbog svoje se anatomske lokacije ne svrstavaju u sarkome mekih tkiva pasa (Martano i sur., 2018.).

Fibrosarkom se može uočiti tijekom kliničkog pregleda psa. Primarna metoda dijagnostike je punkcija tankom iglom. Od uzorkovanih tumorskih stanica izradi se citološki preparat i pregledava se pod mikroskopom. FNA općenito nije najkorisnija metoda za dijagnosticiranje fibrosarkoma (u usporedbi s drugim tipovima sarkoma mekih tkiva), budući da su stanice tkiva tumora međusobno spojene što otežava aspiraciju tkiva. Tumor se može definitivno dijagnosticirati uzimanjem uzorka tkiva biopsijom i histopatološkom procjenom (Subapriya i sur., 2018.). Ekscizijska biopsija se ne preporuča, njome se odstranjuje čitava tvorba. Češće se koristi incizijska biopsija kod koje se za patohistološku pretragu uzima manji dio neoplazije (Mauldin, 1997.). Tijekom uzimanja uzorka treba izbjegavati nekrotična i upaljena mjesta. Kad postoji sumnja da se tumor proširio potrebno je napraviti dodatnu dijagnostiku koja uključuje krvne pretrage i slikovnu dijagnostiku kao što su: rendgen, ultrazvuk ili CT. Slikovna dijagnostika ima dvije svrhe. Ona pomaže procijeniti je li tumor metastazirao te može koristiti za kirurško planiranje i procjenjivanje margina (Bray, 2018.). Preporučuje se napraviti rendgen, CT ili MR toraksa pošto su pluća najčešće mjesto metastaziranja fibrosarkoma.

Patohistološkom pretragom pod mikroskopom uočava se nekapsuliranost te lokalna invazivnost tumorskih stanica. Zatim, može se uočiti ispreplitanje snopova nezrelih vretenastih fibroblastičnih stanica koji formiraju uzorak „riblje kosti“. Pleomorfizam, mitotski indeks i količina kolagena su varijabilni. Mogu biti prisutne divovske stanice s više jezgara.



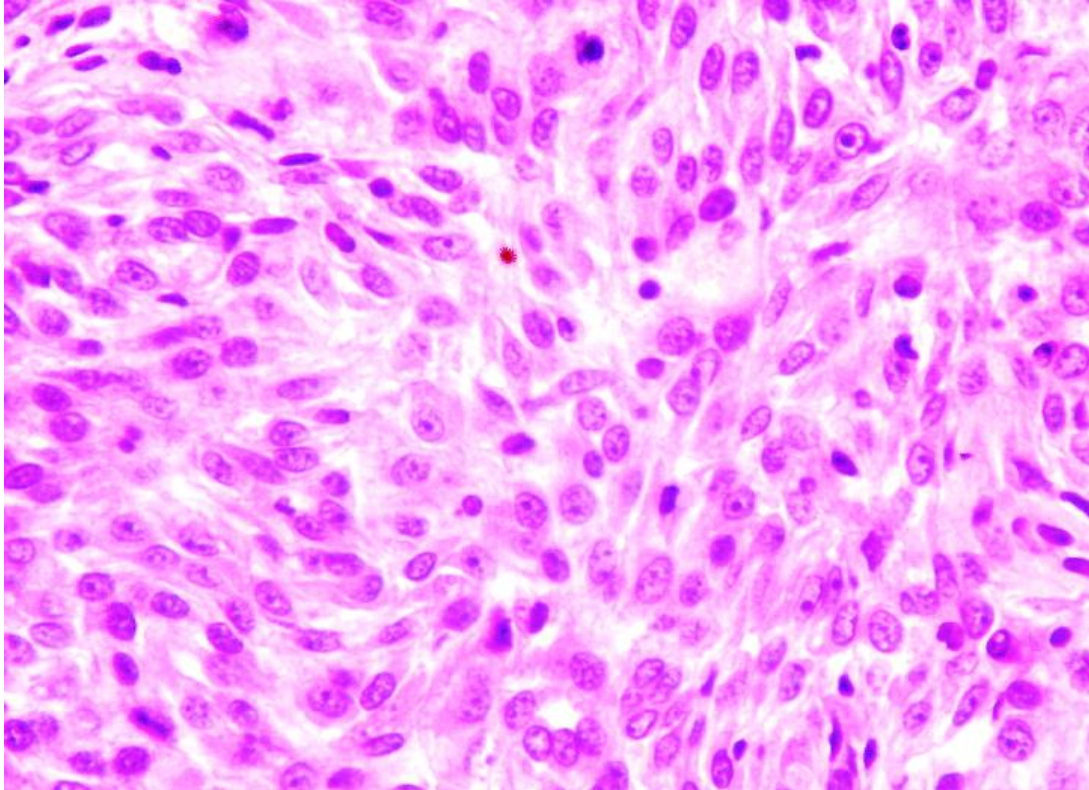
Slika 1. Pas s fibrosarkomom visokog stupnja na lijevoj slabini. Izvor:
(Castro i sur., 2014.).

Fibrosarkomi su visoko celularni tumori. Kod dobro diferenciranih tumora citoplazme su oskudne, a jezgre su ovalnog do izduženog oblika te sadrže jedva uočljive jezgrice (Slika 2.). Rijetke su mitoze. Slabo diferencirani tumori imaju izraženiji pleomorfizam, kao što su anizokarioza i polikromazija, te veći broj mitoz. Vidljive su i multinuklearne divovske stanice. Jezgrice su dobro uočljive kod nediferenciranih tumora. Fibrosarkomi povremeno sadržavaju periferne agregate limfocita, a rijetko mogu biti vidljivi i eozinofili (Hendrick, 2017.). Imunohistokemijskim bojenjem neoplastične stanice pozitivne su na jezgrin antigen proliferirajućih stanica (eng. proliferating cell nuclear antigen, PCNA) te na vimentin (Yoo i sur., 2018.).

Keloidni fibrosarkom uz sve karakteristike fibrosarkoma sadrži i fokalne depozite debelih hijaliniziranih kolagenih vlakana. Također, u nekim lezijama vidljiv je varijabilni broj CD18 pozitivnih stanica koje se interpretiraju kao reaktivni makrofagi. Oni histološki podsjećaju na keloide (hipertrofične ožiljke) te su prema jednoj retrospektivnoj studiji oni zapravo reaktivne upalne lezije, a ne prave neoplazije (Mikaelian i Gross., 2002.).

Diferencijalne dijagnoze koje se trebaju uzeti u obzir jesu: tumori ovojnice perifernih živaca, leiomiosarkom i miksosarkom. Tumori ovojnice perifernih živaca obično imaju stanice raspoređene u kraće palisade ili kolutove te često sadrže neuroidne strukture. Citoplazma stanica leiomiosarkoma uglavnom je eozinofilnija te može imati mjehuričasti ili vakuolarni

izgled. Imunohistokemijska bojenja nisu osobito korisna za razlikovanje ovih tumora zato što su svi ti tumori pozitivni na vimentin i protein S - 100. Miksosarkom se može razlikovati acian plavim bojenjem nakon kojeg se može uočiti stroma bogata glikozaminoglikanima (Hendrick, 2017.).



Slika 2. Fibrosarkom kože psa. Vidljive su izdužene i zaobljene jezgre. Stanice su raspoređene u trake. HE. Obj. 40x. Izvor: (Riberio i sur., 2009.).

Većina fibrosarkoma se uspješno liječi kirurškim odstranjivanjem. Preporučena je široka ekscizija s rubom 3 cm te dubinom koja uključuje fasciju (Bray, 2016.). Kompjutorizirana tomografija je poželjna jer može utvrditi opseg tumora te prikazati koliko je potrebno ukloniti „normalnog“ okolnog tkiva. Stupanj resekcije je važan prognostički faktor. Multimodalno liječenje koje kombinira kirurško uklanjanje tumora, radioterapiju, metronomsku i lokalnu kemoterapiju preporuča se kada se tumor nalazi na ekstremitetima ili nekoj drugoj anatomske lokaciji gdje nije uvijek moguće postići široke margine. Nuspojave određene vrste liječenja isto se moraju uzeti u obzir pri odabiru terapije. Komplikacije u cijeljenju rane zabilježene su kada je primijenjena radikalna operacija tumora koji se nalazi na distalnom dijelu udova. Također, zabilježene su sistavne nuspojave u pasa liječenih metronomskom kemoterapijom i lokalne nuspojave nakon terapije zračenjem i lokalnom

kemoterapijom. Hipofrakcionirana terapija zračenjem (aplikacija većih pojedinačnih doza u kraćem vremenu) je uspješna kao palijativno liječenje gdje pokazuje dobar interval bez progresije tumora i produljuje životni vijek pacijenata. Puno je učinkovitija od tradicionalne radioterapije. Češće se koristi kod starijih pasa te onih koji imaju komorbiditete (Cancedda i sur., 2016.). Metronomska kemoterapije (primjena lijeka u nižoj dozi kroz dulji period) pokazala se da odgađa recidiviranje nakon nepotpune resekcije sarkoma mekog tkiva pasa tako što djeluje imunomodulatorno te inhibira tumorsku angiogenezu. Elektrokemoterapija (ECT) je lokalna ablativna tehnika za liječenje lokalno invazivnih kožnih tumora. Njome se električni impulsi koriste kako bi pospješili transmembransku isporuku citotoksičnih lijekova. Dva najčešće korištena citostatika zajedno s elektrokemoterapijom su bleomicin i cisplatin (Torrighiani i sur., 2019).

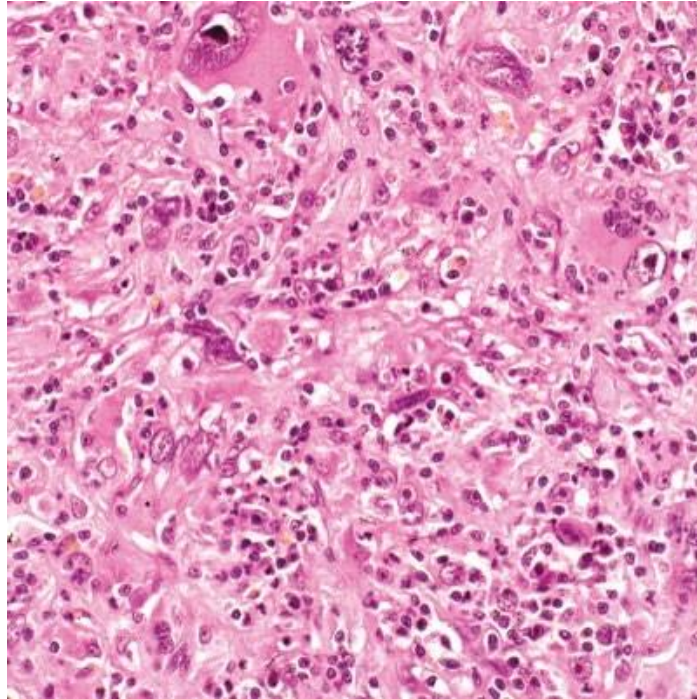
Najvažniji prognostički pokazatelj je histološki stupanj fibrosarkoma. Stupanj I je najmanje agresivan, ima najmanju šansu za metastaziranjem i nisku vjerojatnost od recidiviranja nakon operacije ili radioterapije. Stupanj III je najmaligniji te ima najveću šansu za razvoj metastaza. Prognoza fibrosarkoma je u većini slučajeva dobra sve dok se može postići široka ekscizija tumora (Dennis i sur., 2011.). Mitotski indeks ima važnu prediktivnu vrijednost za recidiviranje i vrijeme preživljavanja nakon operacije. Pacijenti čiji je mitotski indeks manji od 9 imaju medijan vremena preživljavanja 118 tjedana, a oni čiji je mitotski indeks 9 ili veći imaju taj medijan preživljavanja 49 tjedna. Psi s fibrosarkomom kože imaju srednje vrijeme preživljavanja 80 tjedana, u usporedbi sa 140 tjedana kod pasa s hemangiopericitomom na sličnim anatomskim lokacijama (Bostock i Dye, 1980.).

2.5 Pleomorfni sarkom (maligni fibrozni histiocitom)

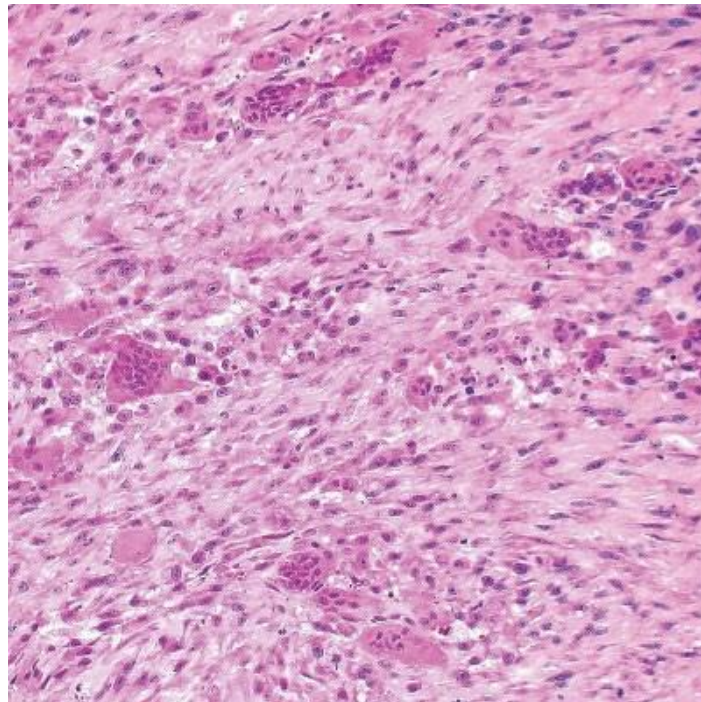
Pleomorfni sarkom se je prethodno zvao maligni fibrozni histiocitom. To je tumor koji nastaje iz primitivnih miofibroblasta, a histološki se sastoji od fibroblasta i histiocitoidnih stanica. Pasmine koje imaju najveću incidenciju pojavnosti ovog tumora jesu zlatni retriveri i rotvajleri (Choi i sur., 2010.). Psi starije i srednje dobi češće obolijevaju. Nije zabilježena spolna predispozicija (Hendrick, 2017.) Rijedak je tumor i čini tek 0,34 % svih tumora pasa (Waters i sur., 1994.).

Primarno mjesto razvoja pleomornog sarkoma je koža. Javlja se kao ekspanzivna tvorba i to najčešće na trupu i stražnjim ekstremitetima, a može zahvatiti: pluća, jetru, bubrege, kosti, ileum i slezenu (MacEwen i Withrow , 2012.). Nedavno je opisan i prvi slučaj ekstraduralnog pleomornog sarkoma kod pasa gdje su bili prisutni neurološki klinički znakovi kao što su ataksija i pareza (Kim i sur., 2021.). Pleomorfni sarkomi mogu infiltrirati u okolna tkiva, a metastaze su zabilježene u plućima, jetri, limfnim čvorovima i kostima. Tumor je obično sivo bijele boje, a može imati i crvenkasta područja ovisno o količini krvarenja i nekroze. Uglavnom je prisutno jasno razgraničenje tumora od okolnog netumorskog tkiva, ali bez kapsulacije (Hendrick, 2017.).

Histološki prema tipu stanica postoje dva tipa pleomornog sarkoma. To su pleomorfni sarkom zvjezdolikih stanica i sarkom s gigantskim stanicama. Pleomorfni sarkom zvjezdolikih stanica se patohistološki manifestira stanicama sličnim fibroblastima koje su raspoređene u obliku kotača te su između njih histiocitoidne stanice. Prisutni su i infiltrati plazma stanica, limfocita i pokojeg eozinofila. Histiocitoidne stanice često imaju velike jezgre ili su multinuklearne. Pojedini tumori imaju pjegave zone kolagene strome (Slika 3.). Tumor s gigantskim stanicama javlja se rjeđe od sarkoma zvjezdolikih stanica te ima lošiju prognozu (Choi i sur., 2010.). Ovaj oblik sadrži pomiješane mnogobrojne multinuklearne divovske stanice s mononuklearnim histiocitoidnim i vretenastim stanicama. Rijetko su prisutne upalne stanice te one nisu karakteristika ovog tipa pleomornog sarkoma (Slika 4.) (Hendrick, 2017.).



Slika 3. Pleomorfni sarkom zvjezdolikih stanica, potkožje, pas. Izvor: (Hendrick, 2017.).



Slika 4. Pleomorfni sarkom s gigantskim stanicama, koža, pas. Izvor: (Hendrick, 2017.).

Dijagnoza se postavlja na osnovu histopatološke pretrage biopsata uočavanjem gore opisanih značajki. Imunohistokemijska pretraga kompatibilna je s fibroblastičnim i miofibroblastični fenotipom, s dosljednom pozitivnošću na vimentin te varijabilnom pozitivnošću na aktin i dezmin. Divovske stanice imaju istu pozitivnost kao i fibroblastične stanice.

Histiocitni sarkom je primarna diferencijalna dijagnoza pleomorfnog sarkoma s divovskim stanicama pa je tad potrebno napraviti imunohistokemijsko bojenje s CD18 kako bi došli do konačne dijagnoze. Pleomorfni sarkom uglavnom je negativan na CD18 bojenje (Morris i sur., 2002.). Postavljanje dijagnoze može komplicirati činjenica da se CD18 pozitivne multinuklearne divovske stanice mogu naći i u nekim pleomorfim sarkomima. Difuzna CD18 pozitivnost u većini fibroblastičnih i divovskih stanica upućuju na dijagnozu histiocitnog sarkoma (Hendrick, 2017.). Druge diferencijalne dijagnoze koje se mogu uzeti u obzir jesu sistemska histiocitoza i maligna histiocitoza. One nisu neoplastične bolesti već predstavljaju proliferaciju histiocita. Najčešće se javljaju kod bernskih planinskih pasa (Kiran i sur., 2005.).

Potpuna ekscizija može biti uspješna za pojedinačne kožne ili potkožne tvorbe, ali ne i za multicentrični pleomorfni sarkom za kojeg nema uspješnog liječenja (Choi i sur., 2010.). Prognoza ovisi o biološkom ponašanju ovog tumora, a ono može biti jako različito. Neka istraživanja pokazuju da pleomorfni sarkom s divovskim stanica često metastazira u potkožno tkivo, limfne čvorove, jetru i pluća te je medijan preživljavanja pasa prema jednom istraživanju bio samo 61 dan (Waters i sur., 1994.). Prognoza se općenito smatra lošom nakon što se identificiraju metastaze (Kim i sur., 2021.).

2.6 Tumori perivaskularnog zida

Tumori perivaskularnog zida pasa jesu skupina sarkoma mekog tkiva koji nastaju iz strukturnih i potpornih stanica vaskularne stijenke. Donedavno je korišten naziv hemangiopericitom za opisivanje svih tumora iz ove skupine. Budući da ovi tumori mogu imati drugačije histološko podrijetlo od pericita, predložen je širi pojam "tumori perivaskularnog zida" (Avallone i sur., 2007.). Novije studije su zaključile da se na temelju citoloških i imunohistokemijskih značajki ne radi o jednom tumoru, već o spektru tumora koji nastaju iz različitih stanica perivaskularnog zida i adventicije. Ovi tumori uključuju: hemangiopericitome, mioericitome, angioliomiome, angiomioblastome i angiofibrome. Posljednje tri neoplazije rijetko se uočavaju u veterini. (Hendrick, 2017.) Dakle, hemangiopericitomi se trenutno svrstavaju u tumore perivaskularnog zida (Avallone i sur., 2007.).

Hemangiopericitom je maligni tumor podrijetla pericita, stanica koje okružuju male krvne žile u potkožju. Periciti su nespecializirane stanice. Njihova funkcija je diferencijacija u bilo koju vrstu stanice koju tijelo zahtijeva za funkcioniranje, regenerirajući novo tkivo prema potrebi. Također, oni imaju sposobnost kontraktilnosti te time reguliraju protok krvi kroz kapilare. Periciti izražavaju mišićni aktin tipa alfa koji se može identificirati imunohistokemijskim bojenjem (Santos i sur., 2008.). Kada dođe do nepravilne diobe pericita umjesto stvaranja tkiva koje je korisno za tijelo, formira se tumor. Njihove morfološke značajke gotovo se ne razlikuju od endotelnih stanica, fibroblasta i drugih vretenastih stanica. Slično drugim mezenhimskim stanicama, periciti izražavaju vimentin. Međutim, nedostaje im karakterističan imunofenotip te nisu identificirani proteini specifični za pericite (Weiss i Goldblum, 2001.).

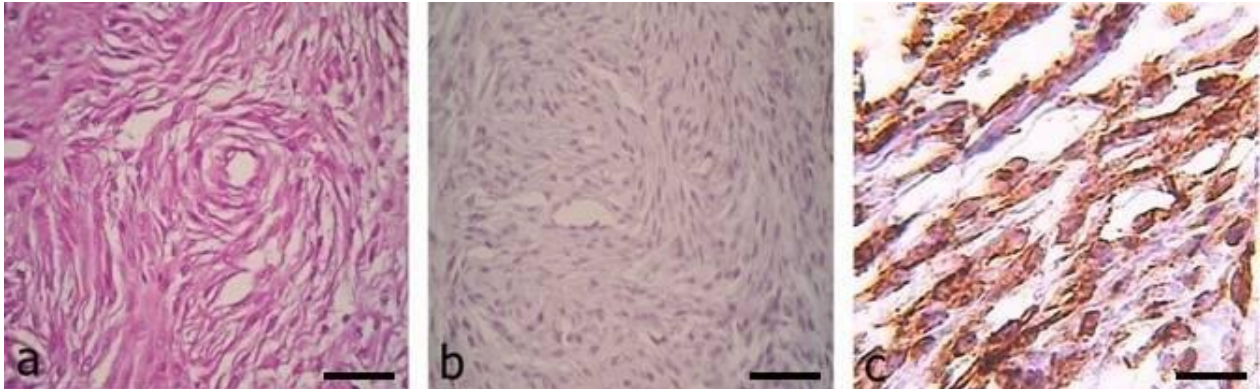
Hemangiopericitomi čine 7 % svih tumora kože pasa (Goldschmidt i Shofer, 1992.). Pojedina istraživanja pokazuju da je prava incidencija ovog tumora puno niža i da se pretjerano dijagnosticira jer histološkim obilježjima periciti podsjećaju na druge mezenhimalne stanice (Perez i sur., 1996.). Najčešće se javljaju u koži i potkožju pasa, ali opisani su hemangiopericitomi na plućima, slezeni, mezenteriju, nosnoj šupljini, frontalnom sinusu, te nazofarinksa (Cohn-Urbach i sur., 2015.). Češće se javlja kod velikih pasmina. Najčešće obolijevaju psi starosti od 7 do 10 godina. Nije uočena spolna predispozicija za razvoj hemangiopericitoma (Gross i sur., 2005.).

Hemangiopericitomi su uglavnom solitarani tumori te se najčešće pojavljuju na ekstremitetima, pogotovo oko zglobova, a zatim na trupu. Područje neoplazije može biti bezdlačno, ulcerirano ili hiperpigmentirano (Gross i sur., 2005.). Obično su lokalno invazivni, a metastaze se javljaju u otprilike 20 % pacijenata. Uglavnom su dobro ograničeni od okolnog tkiva te su sporog rasta. Tumorska masa često priliježe na tkivo koje se nalazi ispod nje, a promjer mase je između 1 i 25 cm. Ona je čvrste konzistencije, a ponekad može biti konzistencije kao što je mast pa se tumor u tom slučaju može zamijeniti s lipomom (Hendrick, 2017.).

Histopatološki hemangiopericitomi pasa su vidljivi kao multilobularne, nekapsulirane potkožne ili kožne mase koje se sastoje od malih vretenastih ili poligonalnih stanica. Opisana su tri morfološka oblika hemangiopericitoma: epiteloidni, perivaskularni i storiformni. Tumorske stanice mogu biti isprepletene u snopove ili koncentrične vijuge. Unutar tako poredanih vretenastih stanica najčešće se nalazi kapilara. Ponekad se može uočiti da središnja vaskularna struktura kolabira i više nije prepoznatljiva kao struktura obložena endotelnim

stanicama. Hemanogiopericitomi s velikim brojem vijuga imaju specifičan uzorak otiska prsta (Slika 5a i 5b.) (Weiss i Goldblum, 2001.). Na periferiji većine hemangiopericitoma, nakupine tumorskih stanica protežu se duž fascija, između lipocita i oko ovojnica tetiva. Ta infiltrativna proširenja čine kiruršku procjenu margina tumora otežanom. Celularnost varira od umjereno niske do visoke, a ovisi o količini stromalnog kolagena i mucina. Pojedini tumori imaju obilnu stromu mucina koja se često pojavljuje u obliku izoliranih otočića. Tumorske stanice općenito su slabo definirane te sadrže blijedu eozinofilnu ili amfofilnu citoplazmu. Jezgre su ovalnog do izduženog oblika, sadrže fino raspršeni kromatin i malu središnju jezgricu (Hendrick, 2017.). Mitotska aktivnost hemangiopericitoma je obično niska. Mogu biti prisutni i perivaskularni limfoidni agregati, a ponekad i divovske stanice. Tumorske stanice su pleomorfnije u recidivima tumora (Evans, 1987.). Prisutnost nekrotičnih područja ukazuje na povećan potencijal za maligno ponašanje (Cohn-Urbach i sur., 2015.).

Dijagnoza se postavlja histopatološkim pregledom te imunohistokemijskom metodom. Hemangiopericitomi su uglavnom pozitivni na vimentin, a negativni na S100 bojenje (Slika 5c.) (Namazi i sur., 2014.). Glavna karakteristika koja se uočava histopatološkim pregledom je prisutnost perivaskularnih spiralnih nakupina stanice (Goldschmidt i Hendrick, 2002.).



Slika 5. Prikazan je patohistološki prikaz hemangiopericitoma potkožja psa. a) Vretenaste stanice raspoređene su oko središnje kapilarne strukture te je vidljiv uzorak otiska prsta. b) Stanice su negativne na S100. c) Stanice su pozitivne na vimentin. Izvor: (Namazi i sur., 2014.)

Diferencijalne dijagnoze uključuju neke druge sarkome mekog tkiva kao što su: tumori ovojnice perifernih živaca (scwannomi i neurofibromi), fibrosarkom i miksosarkom. Diferenciranje hemangiopericitoma od tumora ovojnice perifernog živca može biti teško zato što su citološke značajke oba tumora veoma slične. Međutim, tumorske stanice tumora ovojnice

perifernih živaca okružene su bazalnom membranom, dok periciti hemangiopericitoma nisu. Nakupine spiralnih vretenastih stanica kod tumora ovojnice perifernih živaca nisu centrirane oko vaskularne strukture. S-100 protein je važan imunohistokemijski marker za identifikaciju neuralne diferencijacije te su tumori ovojnice perifernog živca uglavnom pozitivni na vimentin i S-100 (Chijiwa i sur., 2004.). Fibrosarkomi imaju slične citoplazmatske i nuklearne značajke kao hemangiopericitomi, ali kod njih tumorske stanice mogu biti raspoređene oko kolagenog centra. Pojedini hemangiopericitomi imaju otočiće mucinoznog matriksa pa se mogu zamijeniti s mikrosarkomom. Imunohistokemija nije posebno korisna u dijagnostici hemangiopericitoma jer specifični markeri za pericite ne postoje (Hendrick, 2017.).

Ovaj tumor ima visoku stopu uspješnog liječenja, ali ga se mora liječiti prije nego što naraste do nesavladivih razmjera. Najuspješnijom se pokazala potpuna kirurška ekscizija. Lokalni recidivi se češće pojavljuju kod tvorbi na repu i perineumu kod kojih je bilo teže postići čiste kirurške margine. Veličina tumora je značajan prognostički faktor. Psi s tumorom većim od 5 cm imaju sedam puta veću šansu za recidiviranjem od pasa s tumorom manjeg promjera (Stefanello i sur., 2011.). Dubina tumora je prognostički faktor za interval bez bolesti. Tumori koji invadiraju mišiće imaju puno kraći interval bez bolesti u usporedbi s tumorima koji su ograničeni na kožu i potkožje (Kravitz i sur., 2018.). Ponekad je potrebna radikalnija operacija, poput amputacije ekstremiteta. Epiteloidni oblik je najagresivniji oblik hemangiopericitoma te ima najveću stopu recidiviranja (Santos i sur., 2008.). Općenito, ovi tumori imaju tendenciju ponovnog pojavljivanja sa stopom od 26 % do 60 % i to ponajprije zbog krive procjene margina tumora. Recidivi imaju agresivnije ponašanje od primarnih tumora (Suarez i Glazkova, 2015.). Radioterapija produljuje vrijeme preživljavanja dok se kemoterapija nije pokazala osobito uspješnom (Cohn-Urbach i sur., 2015.). Metastaze se rijetko pojavljuju (Gross i sur., 2005.).

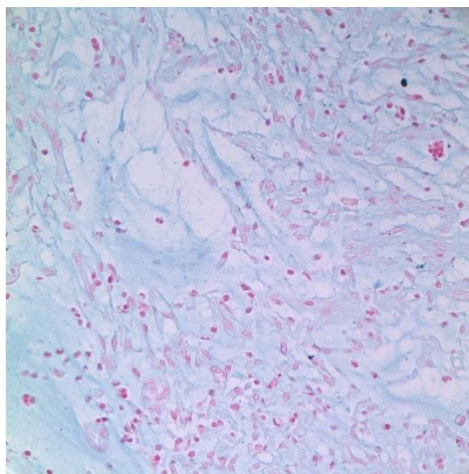
Drugi tumor perivaskularnog zida koji se javlja kod pasa je miopericitom. Pojam miopericit prvi put je opisan 1992. godine u studiji Dictora i sur. koji su opisali neobičan slučaj metastazirajućeg "hemangiopericitoma sličnog miofibromatozi" u dječaka. Autori su naglasili da miopericit predstavlja prijelaznu stanicu između pericita i glatkih mišićnih stanica krvnih žila (Mentzel i sur., 2006.) Glavna dva kriterija korisna za dijagnosticiranje miopericitoma kod pasa jesu prisutnost perivaskularne vijugavosti te ekspresija određenih markera kao što su: pan-aktin, kalponin i dezmin. Miopericitom histološki ima visokostanični citološki uzorak sastavljen od velikih skupina kohezivnih vretenastih stanica. Prisutne su i divovske multinuklearne stanice i kapilarne strukture (Avallone i sur., 2007.).

2.7 Miksosarkom

Miksosarkom je tumor podrijetla fibroblasta koji ima obilni miksoidni matriks bogat mukopolisaharidima. Ova neoplazija se rijetko javlja kod pasa, a ima veću incidenciju u pasa srednje i starije dobi (Hendrick, 2017.).

Većinom se pojavljuju na koži i u potkožju trupa ili ekstremiteta, a zabilježeni su i na srcu, slezeni, oku, mezenteriju, mozgu i kralježnici (Kim i sur., 2011.). Nedavno je zabilježen i prvi slučaj pojave miksosarkoma na omentumu (Wada i Nagata, 2021.). Izgled ove neoplazije može varirati. Uglavnom su to mekane mase sive ili bijele boje sa slabo definiranim granicama iz kojih se izlučuje žilava bistra mukoidna tekućina (Dennis i sur., 2011.).

Dijagnosticira se patohistološkom pretragom. Tumor se sastoji od nekapsulirane proliferacije zvjezdastih do vretenastih fibroblasta koji su labavo raspoređeni u obilnom miksoidnom matriksu. Matriks sadrži puno kiselih mukopolisaharida koji se bojenjem s hematoskilin-eozinom primjećuju kao svijetloplave mrlje. Također, matriks se može prikazati alcianskim modrilom (Slika 6.) (Goldschmidt i Hendrick , 2002.). Jezgre neoplastičnih stanica su male i hiperkromatske. Histološki, razlika između miksoma i miksosarkoma može biti jedva uočljiva te uglavnom nije klinički relevantna budući da je biološko ponašanje ta dva tumora slično. Kod miksosarkoma je prisutna veća celularnost, veći mitotski indeks i izraženiji je pleomorfizam stanica. Histološke značajke miksosarkoma slične su onima koje su vidljive u miksoidne varijante tumora ovojnice perifernih živaca i miksoidnog liposarkoma te to može utjecati na postavljanje točne dijagnoze. Citološke briseve miksosarkoma često je teško pripremiti zbog sluzave konzistencije tumora i oskudnosti stanica koje prijanjaju na stakalce (Hendrick, 2017.).



Slika 6. Miksosarkom, matriks obojan alcianskim modrilom. Izvor: (Kim i sur., 2012.).

Diferencijalnodijagnostički treba uzeti u obzir: miksoidni liposarkomom, tumor ovojnice perifernih živaca te mezenhimom (Headley i sur., 2011.). Razlikovanje od miksoidnog liposarkoma i tumora ovojnice perifernih živaca može se ponekad napraviti na temelju bojenja uljno crvenom O i S - 100, ali biološko ponašanje i prognoza ova tri tumora je dosta slična pa točna dijagnoza ponekad nije ni potrebna veterinaru kliničaru (Hendrick, 2017.).

Kirurška ekscizija je terapija izbora, a tumor se može liječiti i multimodalnim pristupom gdje se u liječenju kombinira: kirurška operacija, radioterapija i kemoterapija (Iwaki i sur., 2019.). Miksosarkom kao i ostali mezenhimalni tumori su radiorezistentni. Oni imaju sklonost razvoju hipoksičnih regija unutar tumorskog parenhima. Hipoksija tumora glavni je uzrok radiorezistencije i neuspjeha liječenja radioterapijom (Mauldin, 1997.). Budući da je točnu granicu tumora teško procijeniti, potpuno kirurško uklanjanje može biti teško te je stoga relativno često recidiviranje. Zbog pojave recidiva i metastaziranja, prognoza ovog tumora je loša (Kim i sur., 2011.). Glavna mjesta pojave metastaza su pluća i lokalni limfni čvorovi. U retrospektivnoj studiji na 32 psa s miksosarkomom, stopa lokalnog recidiva bila je 40,6 %, a stopa metastaza u limfnim čvorovima ili plućima bila je 25 % (Iwaki i sur., 2019.).

2.8 Liposarkom

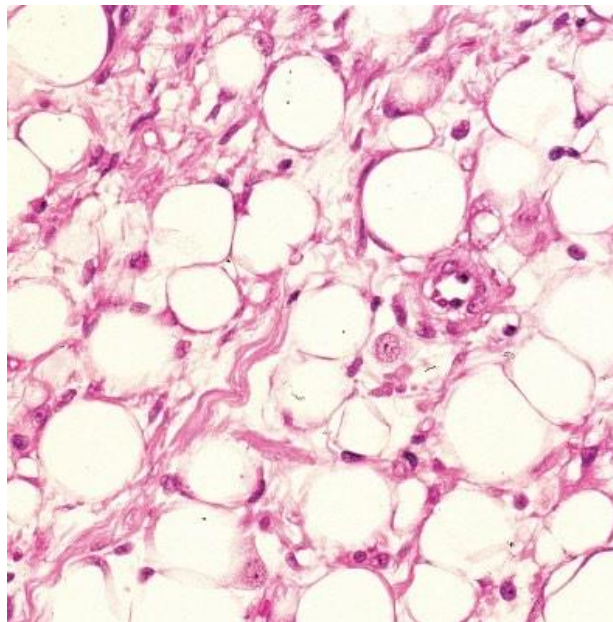
Liposarkom je maligni tumor podrijetla adipocita. Benigna varijanta ovog tumora je lipom. Rijetko se pojavljuje kod pasa. On čini svega 0,2 % -0,5 % svih tumora pasa (Indika i sur., 2016.). Najčešća mjesta na kojima se pojavljuje jesu potkožje, dublja meka tkiva (npr. interfascikularni ili intermuskularni prostor), te grudna i trbušna šupljina (Wang i sur., 2005.). Ekstremno rijetko se pojavljuje na kostima. Tamo nastaje iz prekursora adipocita u koštanoj srži, a opažen je u dugim kostima ili lumbalnim kralješcima kod pasa (Frase i sur., 2009.). Može se podijeliti na podtipove na temelju stanične morfologije, a klasifikacija je preuzeta iz humane medicine. Dijeli se na temelju stanične morfologije na 3 oblika: dobro diferencirani, miksoidni i pleomorfni liposarkom. Nedavno je uočena varijanta liposarkoma koja ima karakteristike miksoidnog i pleomorfnog tipa, a analogna je miksoidnom liposarkomu okruglih stanica kod ljudi (Plumlee i sur., 2016.). Miksoidni liposarkom je najprepoznatljiviji dok je dobro diferencirani najčešći oblik. Pasmine koje imaju predispoziciju za razvoj liposarkoma jesu šetlandski ovčari i biglovi (Hendrick, 2017.). Nije prisutna spolna predispozicija, a najčešće obolijevaju psi u dobi od 9 do 10 godina (Dorria - Tora i sur., 2015.).

Uzrok nastanka liposarkoma je nepoznat, a pojedini slučajevi su povezani s prisutnošću stranih tijela. U jednom slučaju utvrđena je povezanost liposarkoma sa staklenim stranim

tijelom, a u drugom se neoplazija nalazila na mjestu implantacije mikročipa (Dorria - Tora i sur., 2015.).

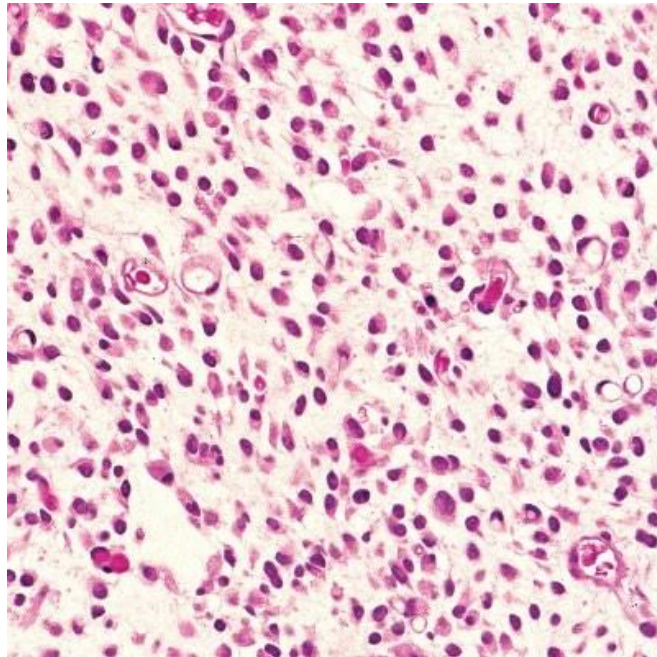
Izgled liposarkoma najviše ovisi o količini lipida koju proizvode. Pojedini su dobro ograničene, nekapsulirane, meke tvorbe bijele do žute boje (istog izgleda kao lipomi), a drugi su čvrste, sive ili bijele potkožne mase koje infiltriraju susjedna meka tkiva i mišiće. Većinom se pojavljuju na koži, ali se mogu razviti i u trbušnoj šupljini (pogotovo na slezeni), koštanoj srži i drugim ekstrakutanim mjestima (Baez i sur., 2004.). Najčešće lokacije na koži na kojima se pojavljuju jesu ekstremiteti i aksilarna regija. Rijetko metastaziraju, a najčešće anatomske lokacije metastaza su: pluća, jetra i kosti (La Douceur i sur., 2017.).

Dobro diferencirani oblik smatra se najčešćim histološkim podtipom. On je multilobularan, dobro ograničen od okolnog tkiva i bez kapsule. Lako se dijagnosticira jer većina stanica nalikuju normalnim adipocitima, stanice imaju jednu bistru lipidnu vakuolu i periferno položenu jezgru (Slika 7.). Ostale stanice nalikuju velikim pleomorfnim lipoblastima. Imaju centralno položenu okruglu do ovalnu jezgru i obilnu citoplazmu koja sadrži kapljice lipida promjenjive veličine (Pissedu i sur., 2011.). Mitotski indeks je nizak. Ovaj oblik može se zamijeniti s invazivnim lipomom (infiltrativni lipom) koji je histološki sličan, ali nema prisutne mitoze i ne sadrži anaplastične stanice (Dorria - Tora i sur., 2015.).



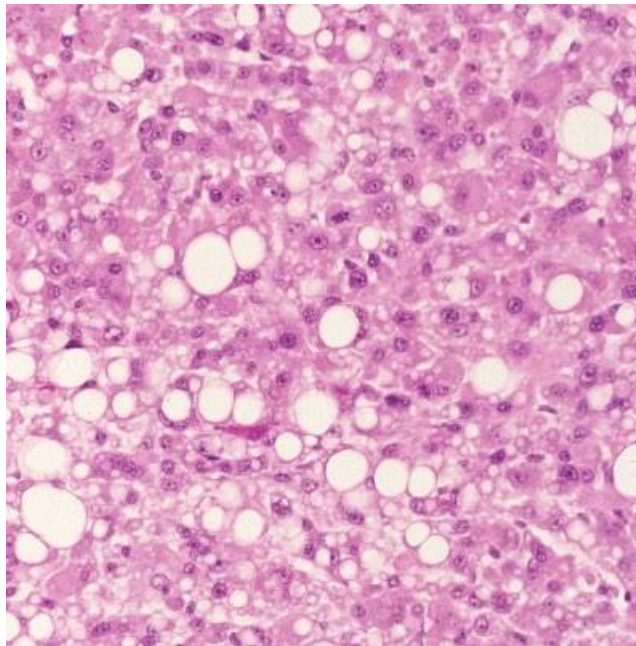
Slika 7. Dobro diferencirani liposarkom. Većina stanica ima velike masne vakuole, prisutan je blagi pleomorfizam stanica. Izvor: (Hendrick, 2017.).

Miksoidni liposarkom je multilobularan i nekapsuliran sa slabo definiranim marginama. Ima nizak metastatski potencijal (Messick i Radin, 1989.). Ovaj podtip obično se sastoji od: lipocita koji sadrže jednu veliku lipidnu vakuolu i komprimiranu jezgru, lipoblasta i raspršenih vretenastih stanica isprepletenih u miksoidnoj stromi s malim brojem kolagenih vlakana. Anastomozirajuće kapilarne strukture su isto prisutne. Također, mogu biti prisutne multinuklearne stanice. Prema histološkim karakteristikama sličan je miksosarkomu od kojeg se razlikuje time što sadrži stanice s lipidnim vakuolama (Slika 8.) (Dorria - Tora i sur., 2015.).



Slika 8. Miksoidni liposarkom. Pojedine stanice koje sadrže lipidne vakuole razlikuju ovaj tumor od miksosarkoma. Izvor: (Hendrick, 2017.).

Pleomorfni liposarkom sadrži pleomorfne stanice promjenjive veličine i oblika. Ponegdje se mogu uočiti velike multinuklearne bizarne stanice. Nekoliko stanica može imati intracitoplazmatske masne vakuole različite veličine (Slika 9.). Jezgre pokazuju varijabilnost u obliku i veličini. Često je prisutna hiperkromazija pojedinih jezgara. Mitoze su česte. Stanice imaju obilnu eozinofilnu citoplazmu. Ovaj oblik liposarkoma histološki podsjeća na pleomorfni oblik histiocitnog sarkoma, a može se razlikovati na temelju nedostatka: bogate kolagenske strome i mnogobrojnih vretenastih stanica (Dorria - Tora i sur., 2015.). Vrlo su invazivni i imaju metastatski potencijal na udaljena mjesta (Wang i sur., 2005.).



Slika 9. Pleomorfni liposarkom. Jezgre su visoko pleomorfne i vidljive su multinuklearne stanice. Nekoliko stanica sadrži masne vakuole. Izvor: (Hendrick, 2017.).

Liposarkomi se mogu dijagnosticirati citološki. Neki autori smatraju citologiju nepouzdanom metodom dijagnostike za ove neoplazije jer se lako mogu određeni dijelovi tumora zamijeniti s drugim sarkomima mekih tkiva (Masserdotti i sur., 2006.). Mikroskopski se na preparatu mogu vidjeti gusti agregati mezenhimskih stanica koji sadrže promjenjivu količinu lipidnih vakuola. Mogu biti prisutne multinuklearne stanice. Bojanje uzorka uljno crvenom O ili sudan crnom može biti jednostavan, jeftin i koristan dijagnostički alat za dijagnozu liposarkoma i diferencijaciju od drugih mezenhimalnih neoplazmi, kao što su fibrosarkom, nediferencirani sarkom i miksosarkom (Dorria - Tora i sur., 2015.). CT može procijeniti mjesto i infiltraciju tumorskih masa, te na taj način pomaže u postavljanju planiranja

liječenja tumora. Klasifikacija podtipova liposarkoma je važna zbog toga što pleomorfni liposarkomi imaju visoku stopu metastaza, a time i najlošiju prognozu (Castro i sur., 2014.).

Potencijalna diferencijalna dijagnoza liposarkoma je rabdomiosarkom što ima bitan prognostički značaj jer rabdomiosarkomi imaju posebno lošu prognozu. Histomorfologija nekih podtipova liposarkoma preklapa se s nekim podtipovima rabdomiosarkoma, što može komplicirati razlikovanje ove dvije neoplazije. Primjerice, i miksoidni liposarkom i embrionalni rabdomiosarkom tipa vretenastih stanica, sastavljeni su od vretenastih stanica u miksoidnoj stromi (Caseerto, 2013.). Liposarkomi pasa, osobito oni slabo diferencirani, ponekad mogu biti imunoreaktivni na neke mišićne markere, te se zbog toga može pogrešno dijagnosticirati kao rabdomiosarkom (La Douceur i sur., 2017.).

Prvi izbor liječenja je široka kirurška incizija. Iako većina liposarkoma ne metastazira, kirurška resekcija može biti teška i komplicirana kada se radi u kasnim fazama rasta tumora. Stoga, rano otkrivanje tumora i kirurška resekcija sa širokim marginama mogu uspješno izliječiti pacijente s liposarkomom (Indika i sur., 2016.). Učinci kemoterapije još nisu u potpunosti poznati (Castro i sur., 2014.). Prognoza psećeg liposarkoma najvjerojatnije korelira sa stupnjem tumora, koji je određen u Tablici 2. opisanom shemom stupnjevanja sarkoma mekog tkiva (Dennis i sur., 2011.).

2.9 Tumori ovojnice perifernih živaca

Postoje četiri podtipa tumora ovojnice perifernih živaca. Izraz scwannom se koristi kada su tumorske stanice isključivo podrijetla Schwannovih stanica. Te stanice su odgovorne za formiranje mijelinske ovojnice živaca (Souza i sur., 2021.). Neurofibrom/neurofibrosarkom je tumor koji se sastoji od perineuralnih, Schwannovih stanica te fibroblasta. Perineurom je tumor koji se sastoji od neoplastičinih perineuralnih stanica. Posljednji podtip je maligni tumor ovojnice perifernih živaca (Tekavac i sur., 2022.). U humanoj medicini, ovi se tumori međusobno mogu razlikovati imunološkim bojenjem sa S100, glijalnim fibrilarnim kiselim proteinom (GFAP) te drugim specifičnim neuralnim markerima. Međutim, većina veterinarskih patologa svrstava ove četiri neoplazije pod naziv "tumori ovojnice perifernih živaca" zato što se većina dijagnoza postavi bez ovih pomoćnih imunohistokemijskih bojenja. Tumori ovojnice perifernih živaca se stupnjevuju kao i drugi sarkomi mekog tkiva pasa. Tumori višeg stupnja pokazivat će malignije ponašanje (Hendrick, 2017.).

Tumori ovojnice perifernih živaca su česti tumori kod pasa, iako se često pogrešno dijagnosticiraju kao neki drugi sarkomi mekog tkiva. Često se mogu zamijeniti s

hemangiopericitomom (Chijiwa i sur., 2004.). Mjesta na kojima se najčešće pojavljuju su: proksimalni dijelovi ekstremiteta, paraspinalna regija i to najčešće tarakocervikalna regija, vrat i glava (Kostov i sur., 2008.). Tumori ovojnice perifernih živaca uglavnom nastaju iz perifernih živaca, ali bilo koji živci ili korijenovi živaca mogu biti zahvaćeni (Aragosa i sur., 2021.). Trigeminalni živac je najčešće zahvaćeni kranijalni živac. Tumor trigeminalnog živca rezultira unilateralnom atrofijom sljepoočnog mišića (m. temporalis) i mišića žvakača (m. masseter) te disestezijom ili anestezijom lica (Giraud i sur., 2020.). Ponekad se ovi tumori mogu pojaviti na unutarnjim organima kao što su: jetra, slezena, adrenalna žlijezda, oko, jezik, dijafragma, pluća te mokraćni mjehur (Tekavac i sur., 2022.). Najčešće obolijevaju psi srednje i starije dobi. Prema jednoj studiji prosječna dob pasa s malignim tumorom je iznosila 12 godina dok je prosječna dob kod pasa koji razviju benigni tumor bila 8,1 godina (Ko i sur., 2014.). Češće se javlja kod velikih pasmina kao što su rotvajler, labrador retriever i njemački ovčar te ima veću incidenciju pojavljivanja kod ženki (Souza i sur., 2021.) (Gross i sur., 2005.). Kod kuja se pretpostavlja da je hormon progesteron tijekom puberteta povezan s nastankom neurofibrosarkoma (Fishbein i sur., 2007.).

Tumori su meke ili čvrste konzistencije. Najčešće nisu kapsulirani te mogu biti dobro ograničeni ili infiltrativni. Obično su bijele do sive boje. Oni su spororastući tumori (Aragosa i sur., 2021.). Klinički znakovi najviše ovise o anatomskoj lokaciji na kojoj se pojavi tumor. Ako je zahvaćen ekstremitet pojavljuje se kronično progresivno šepanje zahvaćenog ekstremiteta, mišićna atrofija, hiporefleksija, opipljiva masa i bol pri palpaciji (Le Chevoir i sur., 2012.). Kod malignijih tumora mogu se uočiti i teške deformacije zahvaćenih mišića i neurološki klinički znakovi (Ko i sur., 2014.).

Tumori ovojnice perifernih živaca mogu se stupnjevati kao i drugi sarkomi mekog tkiva, a način stupnjevanja prikazan je u Tablici 2. Histopatološki tumori nižeg stupnja karakterizirani su najolikim do vretenastim stanicama koje su raspoređene u snopove, palisade i vijuge (Slika 10.). Niske su celularnosti, a neoplastične stanice su labavo raspoređene u fibrilarnom ili mucinoznom matriksu. Jezgre su male i normokromatske (Hendrick, 2017.). Benigni tumori imaju dva prevladavajuća uzorka. To je klasični oblik s Antoni A ili Antoni B uzorkom, a rijetki sadrže Verocayeva tjelešca, te drugi oblik koji se može usporediti s ljudskim neurofibromom. Drugi oblik pokazuje invazivno ponašanje, budući da 'okružuje' normalne susjedne strukture (Boos i sur., 2015.). Maligniji tumori (višeg stupnja) ovojnice perifernih živaca imaju slične kliničke značajke kao benigni tumori, ali pokazuju citološki anaplastične oblike i lokalno su invazivniji (Ko i sur., 2014.). Kod njih su neoplastične stanice puno gušće raspoređene. Jezgre

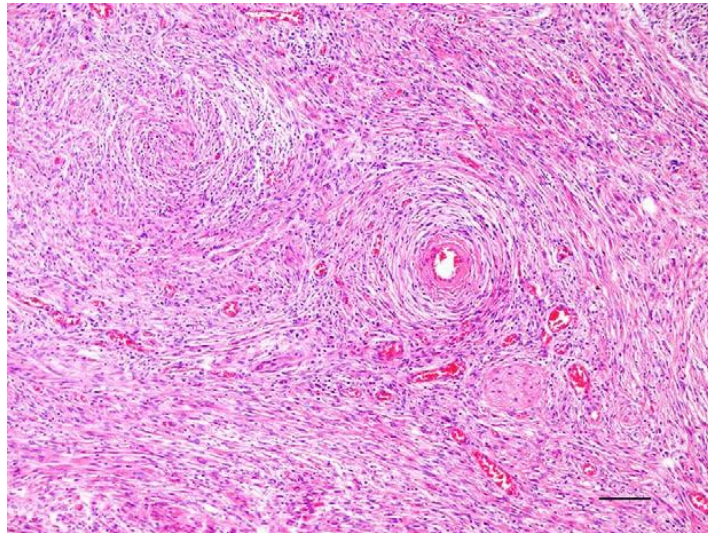
su okrugle ili ovalne te imaju veći mitotski indeks. Od ostalih stanica mogu se uočiti limfociti i mastociti (Hendrick, 2017.). Relativno se često mogu pojaviti metaplastične promjene u tumorima živčanih ovojnica. Najčešći sekundarni elementi koji se pojavljuju jesu hrskavica i kost (Patnaik i sur., 2002.). Kada tumor zahvaća kralježničku moždinu na njoj se mogu uočiti fokalna područja demijelinizacije bijele tvari i aksonalna degeneracija koje vjerojatno nastaju zbog hipoksije uzrokovane rastom tumora (Boos i sur., 2015.).

Slikovna dijagnostika kao što je rendgen, CT i MR, doprinose postavljanju dijagnoze i otkrivanju tumora. Međutim, dijagnoza se potvrđuje histopatološkom te imunohistokemijskom procjenom (Souza i sur., 2021.).

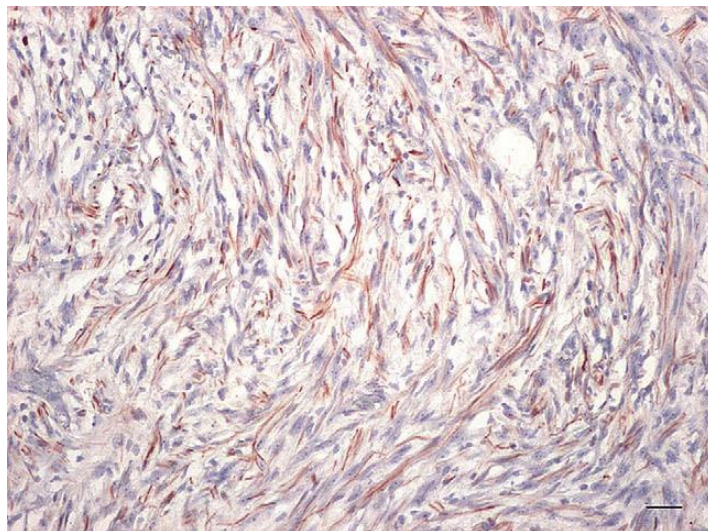
Tumori ovojnice perifernih živaca (osobito oni višeg stupnja) imaju slične histomorfološke karakteristike kao hemangiopericitomi (Gross i sur., 2005.). Kod tumora ovojnice perifernih živaca vijugavost neoplastičnih stanica je manje istaknutija. Isto tako, neoplastične stanice obično su raspoređene oko kolagenih snopova, a ne oko kapilarnih struktura kao što su kod hemangiopericitoma. Mala živčana vlakna povremeno se mogu nalaziti u ili uz tumore ovojnice perifernih živaca. To može biti koristan pokazatelj za diferencijaciju tumora ovojnice perifernih živaca od hemangiopericitoma (Ko i sur., 2014.). Druge diferencijalne dijagnoze koje dolaze u obzir jesu fibrosarkom i leiomiosarkom (Kostov i sur., 2008.). Za identifikaciju stanica porijekla živčanih ovojnica mogu se koristiti različiti imunohistokemijski markeri poput: proteina S-100, glijalni fibrilarni kiseli protein (Slika 11.), neuron specifična enolaza i drugi (Kuwamura i sur., 1998.). Ova imunohistokemijska bojenja mogu razlikovati tumore ovojnice perifernih živaca od ostalih sarkoma mekih tkiva. Svi tumori ovojnice perifernih živaca imaju i jaku ekspresiju na vimentin (mezenhimalnog podrijetla) i protein S-100 (Chijiwa i sur., 2004.). Imunohistokemijska bojenja donekle mogu ukazati o kojem se podtipu tumora ovojnice perifernih živaca radi. Difuzna i jaka reaktivnost na S-100 protein indicira da su dominantne stanice tumora porijekla Schwannovih stanica (Ko i sur., 2014.).

Široka ekscizija tumora ovojnice perifernih živaca prvog stupnja je dovoljna u većini slučajeva za potpuni oporavak. Kirurško uklanjanje tumora drugog i trećeg stupnja s nepotpunim marginama često dovodi do recidiviranja tumora (Hendrick, 2017.). Rizik od recidiviranja tumora kod pasa s malignim tumorom je 4,61 puta veći nego kod pasa s benignim tumorom (Boos i sur., 2015.). Anatomska lokacija tumora može negativno utjecati na mogućnost kirurške resekcije tumora. Primjerice, maligni tumori koji zahvate kralježnički kanal ne mogu se kurativno liječiti već samo palijativno, a zbog toga imaju i nepovoljnu

prognozu (Souza i sur., 2021.). Jedna od najučinkovitijih terapija za maligne varijante tumora je radikalna ekscizija u kombinaciji s metronomskom kemoterapijom (Ko i sur., 2014.). Ovi sarkomi mekog tkiva rijetko metastaziraju, a najčešće lokacije metastaza jesu: limfni čvorovi, pluća, slezena, jetra i bubrezi (Gross i sur., 2005.). Recentna istraživanja otkrila su da se metastaze ovih tumora mogu pojaviti i u središnjem živčanom sustavu (Poli i sur., 2019.).



Slika 11. Tumor ovojnice perifernih živaca na slezeni psa. Vidljivi su isprepleteni snopovi i vijuge vretenastih stanica - Antoni A uzorak. Izvor: (Bergmann i sur., 2009.).



Slika 10. Tumor ovojnice perifernih živaca na slezeni psa. Neoplastične vretenaste stanice s citoplazmatskom ekspresijom glijalnog fibrilarnog kiselog proteina. Izvor: (Bergmann i sur., 2009.).

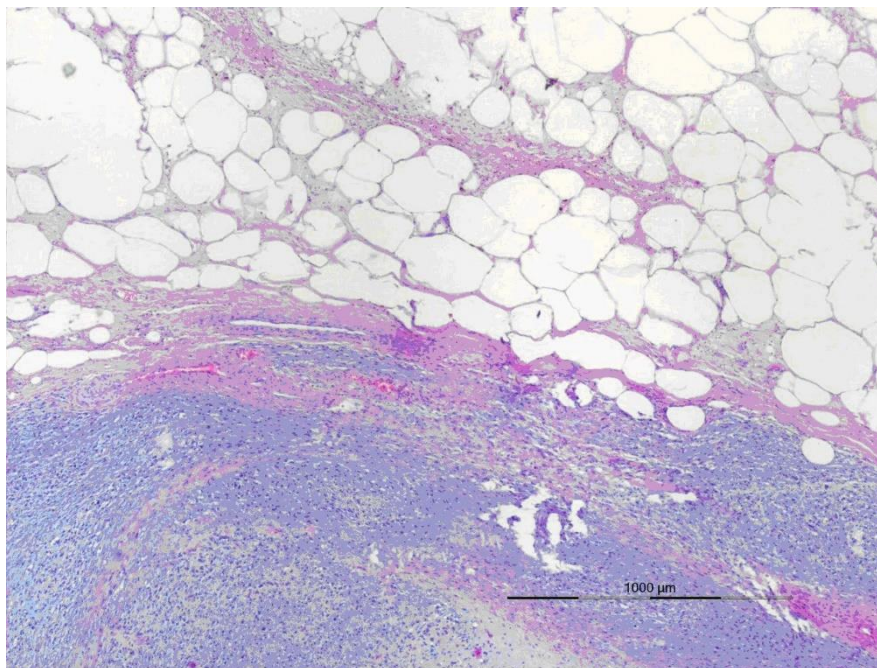
2.10 Mezenhimom

Mezenhimom je sarkom mekog tkiva koji sadrži dvije ili više nepovezanih populacija malignih stanica (Slika 12.). Pretpostavlja se da nastaju iz pluripotentne mezenhimske stanice. Pojavljuje se na srcu, slezeni, plućima, intermandibularnoj regiji i mekim tkivima ekstremiteta (Weishaar i sur., 2014.). Mezenhimomi su iznimno rijetke neoplazije kod pasa. Ovi tumori mogu se sastojati od tipova stanica karakterističnih za hemangiosarkom, rabdomiosarkom, leiomiosarkom, liposarkom, hondrosarkom, osteosarkom, sarkom sinovijalnih stanica i nediferencirani sarkom (Robinson i sur., 1998.).

Nedavno je opisan jedinstven slučaj malignog mezenhimoma kod psa kod kojeg je bila prisutna primarna masa za koji se dulje vrijeme pretpostavljalo da se radi o lipomu. Ta je lezija zatim pokazivala agresivno ponašanje karakterizirano brzim rastom i raširenošću metastaza te je imala komponente liposarkoma i osteosarkoma. Dakle, mezenhimom može evoluirati iz nekog drugog mezenhimalnog tumora (Weishaar i sur., 2014.).

Kao i drugi sarkomi mekog tkiva, mezenhimomi mogu imati pseudokapsulu nastalu kompresijom susjednog tkiva. Susjedno tkivo ipak je češće infiltrirano neoplastičnim stanicama i ovaj infiltrativni rast može otežati kirurško uklanjanje (Murphy i sur., 2006.). Postavljenje točne dijagnoze zahtijeva korištenje imunohistokemije analize ili citogenetike kako bi se odredile su prisutne stanične linije (Adachi i sur., 2003.).

Biološko ponašanje malignog mezenhimoma je nepredvidivo zbog raznolikih sastavnica neoplazme. Prognoza pacijenata je različita. Kod nekih pasa vrijeme preživljavanja je iznosilo od 12 do 40 mjeseci nakon kirurške resekcije dok su drugi pacijenti imali minimalan odgovor na terapiju. Ipak smatra se da mezenhimom ima tendenciju stvaranja velike primarne lezije prije metastaziranja te se ono ne smatra učestalo (Gomez-Laguna i sur., 2012.). Radioterapija je korisna kad je rizik od postoperativnog lokalnog recidiva visok, primjerice kada se operacija izvodi unutar uskih margina (Dokic i sur., 2014.).



Slika 12. Mezenhimom slezene psa. Sadrži 3 različite populacije stanica. Prisutna su područja: dobro diferenciranog masnog tkiva, glatkog mišićnog tkiva i varijabilno diferenciranog fibroznog tkiva s istaknutim miksomatoznim matriksom. Izvor: (Dokic i sur., 2014.).

3 Rasprava

Sarkomi mekog tkiva su česti tumori kod pasa. Mezenhimalnog su podrijetla. Tumori uključeni u ovu skupinu jesu: fibrosarkom, tumori ovojnice perifernih živaca, liposarkom, miksosarkom, tumori vaskularnog zida, pleomorfni sarkom i mezenhimom. Zajedničke karakteristike ovih tumora jesu: lokalna invazivnost i relativno niska stopa metastaziranja. Uglavnom su spororastuće neoplazije (Allegrini i sur., 2021.). Stopa metastaziranja povezana je sa stupnjem tumora (višeg stupnja češće stvaraju metastaze), a najčešća lokacija stvaranja metastaza jesu pluća. Sarkomi mekog tkiva većinom imaju hematogeni tip metastaziranja. Obično se pojavljuju kao čvrste tvorbe u koži i potkožju, a u većini slučajeva su pričvršćeni za okolno tkivo (Dennis i sur., 2011.).

Točna etiologija nastanka ovih tumora nije poznata. Češće se javljaju kod velikih pasmina pasa i kod pasa srednje te starije dobi (Torrighiani i sur., 2019). Veću incidenciju imaju fibrosarkom, tumori perivaskularnog zida i tumori ovojnice perifernih živaca, dok se ostali tumori iz ove skupine rijetko pojavljuju kod pasa.

Punkcija tankom iglom korisna je metoda za dijagnostiku ovih tumora. Međutim, negativan nalaz nije siguran dokaz da tvorba nije sarkom mekog tkiva. FNA nije pouzdana metoda za dijagnosticiranje fibrosarkoma jer su stanice tkiva tumora međusobno spojene što otežava aspiraciju tkiva. Biopsijom te patohistološkom pretragom biopsata može se odrediti o kojem se tipu sarkoma mekog tkiva radi te njegov stupanj (Subapriya i sur., 2018.). Biopsija može biti ekscizijska ili incizijska, a veličina i mjesto tumorske mase su dva najvažnija faktora koja odlučuju koju vrstu biopsije treba napraviti. Jednom kad se postavi sumnja da se radi o sarkomu mekog tkiva potrebno je napraviti dodatne pretrage kao što su: analiza krvi i slikovna dijagnostika (Bray, 2018.).

Patohistološkom pretragom biopsata sarkomi se klasificiraju na tumore niskog (I.), srednjeg (II.) i visokog stupnja (III.). Kriteriji koji se uzimaju u obzir za stupnjevanje sarkoma mekog tkiva jesu: diferencijacija tkiva, prisutnost nekroza i mitotski indeks. Jedini kriterij koji može poslužiti kao pokazatelj biološkog ponašanja tumora, a posljednično tome i za prognozu, je mitotski indeks. Većina sarkoma mekog tkiva su prvog ili drugog stupnja (Dennis i sur., 2011.).

Terapija izbora je kirurška ekscizija za sve sarkome mekog tkiva. Oko vidljive tumorske mase mora se ukloniti veći rub zdravog tkiva zbog toga što su ovi tumori lokalno invazivni te nisu uvijek u potpunosti jasne granice između tumora i zdravog tkiva (Hendrick, 2017.).

Nepotpune margine povećavaju rizik za pojavu recidiva i skraćuju interval bez bolesti. Kirurško uklanjanje tumora je uglavnom kurativno za tumore niskog i srednjeg stupnja. Vrijeme preživljavanja za sarkome mekog tkiva visokog stupnja je otprilike godinu dana (Mauldin, 1997.). Ostale metode liječenja koje se koriste zasebno ili u kombinaciji s kirurškom jesu: radioterapija, kemoterapija i elektrokemoterapija (Torrigiani i sur., 2019).

4 Zaključak

Sarkomi mekog tkiva su četvrti najčešće dijagnosticirani tip tumora kod pasa. Ovi tumori se po fenotipu i histogenezi međusobno razlikuju, ali imaju slično biološko ponašanje. Svi su lokalno invazivni dok je pojava metastaziranja određena njihovim histološkim stupnjem. Međusobno se teško razlikuju na temelju uzoraka obojenih hematoksilin eozinom, ali i ne postoje definirane metode za točnu klasifikaciju ovih tumora. Trenutna dijagnostika sarkoma mekog tkiva ne zadovoljava u potpunosti te se dosta toga može unaprijediti u budućnosti. Kirurška ekscizija tumora s širokim nezahvaćenim marginama, u pravilu rezultiraju izostankom pojave recidiva. Recidiviranje se povećava sa histološkim stupnjem, a metastaze su neuobičajene za tumore stupnja I. i II., a vjerojatnije za tumore III. stupnja. Trećina pasa koji boluju od nekog sarkoma mekog tkiva uginu od uzroka povezanog s tumorom.

Vrlo malo veterinarskih studija je istraživalo učinke kemoterapije u liječenju sarkoma mekih tkiva, a što bi se svakako trebalo dodatno proučiti u svrhu dobivanja novih metoda liječenja. Također, još uvijek nije dovoljno istražena korisnost molekularne citogenetike u dijagnostici i prognostici. Nekoliko studija proučavalo je povezanost histološkog tipa kao potencijalnog prognostičkog faktora, ali i dalje nisu potvrđene metode potrebne za mjerenje detaljnih razlika u progresiji bolesti među pojedinim tipovima sarkoma mekog tkiva. Potencijalno stupnjevanje svakog pojedinog sarkoma omogućilo bi postavljanje točnije prognoze, a time i pospješilo samo liječenje. Dodatnim ulaganjima u istraživanje o etiologiji i patogenezi predmetnih tumora steći će se nove spoznaje i prilike za razvoj i napredak u ovom području.

5 Literatura

1. ADACHI, T., Y. ODA, A. SAKAMOTO, T. TERASHI, S. TAMIYA, Y. HACHITANDA, M. TSUNEYOSHI (2003): Prognostic factors in the so-called malignant mesenchymoma: a clinicopathological and immunohistochemical analysis. *Oncology Reports* 10, 803-811.
2. ALLEGRINI, G., A. ZUR LINDEN, A. SINGH, D. RICHARDSON, L. BASSEL (2021): Soft tissue sarcoma at the site of a previous laparoscopic-assisted gastropexy in a dog. *Can Vet J.* 2021 Feb;62(2):173-178.
3. ARAGOSA, F., C. CATERINO, G. DELLA VALLE, I. D'AQUINO, D. COSTANZA, C. CANTILE, G. FATONE (2021): Extradural Peripheral Nerve Sheath Tumour at T7 Level in a 2-Year-Old Dog. *VCOT Open.* 04. e41-e46.
4. AVALLONE, G., P. HELMBOLD, M. CANIATTI, D. STEFANELLO, R. C. NAYAK, P. ROCCABIANCA (2007): The spectrum of canine cutaneous perivascular wall tumors: morphologic, phenotypic and clinical characterization. *Veterinary pathology*, 44(5), 607–620.
5. AVALLONE, G., R. RASOTTO, J. K. CHAMBERS, A. D. MILLER, E. BEHLING-KELLY, P. MONTI, D. BERLATO, P. VALENTI, P. ROCCABIANCA (2021): Review of Histological Grading Systems in Veterinary Medicine. *Veterinary pathology*, 58(5), 809–828.
6. BAEZ, J. L., M. J. HENDRICK, F. S. SHOFRER, C. GOLDKAMP, K. U. SORENMO (2004): Liposarcomas in dogs: 56 cases (1989-2000). *Journal of the American Veterinary Medical Association*, 224(6), 887–891.
7. BAISAN, R. A., V. VULPE, M. LAZĂR, S. A. PAȘCA (2018): A rare case of intracardiac fibrosarcoma with myxoid features inducing venous occlusion in a dog - a case report. *BMC veterinary research*, 14(1), 398.
8. BERGMANN, W., I. A. BURGNER, P. ROCCABIANCA, U. RYTZ, M. WELLE (2009): Primary splenic peripheral nerve sheath tumour in a dog. *Journal of comparative pathology*, 141(2-3), 195–198.
9. BOOS, S. G., D. M. BASSUINO, F. WURSTER, N. B. CASTRO, T. T. N. WATANABE, G. S. SILVA, L. SONNE, D. DRIEMEIER (2015): Retrospective canine skin peripheral nerve sheath tumors data with emphasis on histologic, immunohistochemical and prognostic factors. *Pesquisa Veterinária Brasileira*. 35. 965-974.

10. BOSTOCK, D. E., M. T. DYE (1980): Prognosis after surgical excision of canine fibrous connective tissue sarcomas. *Vet. Pathol.* 17, 581-8.
11. BRAY, J. P. (2016): Soft tissue sarcoma in the dog - part 1: a current review. *The Journal of small animal practice*, 57(10), 510–519.
12. BRAY, J. P. (2018): Soft tissue sarcoma in the dog: An update. *In Practice*. 40. inpractjk707.
13. CANCEDDA, S., L. MARCONATO, V. MEIER, P. LAGANGA, M. ROOS, V. F. LEONE, F. ROSSI, C. R. BLEY (2016): HYPOFRACTIONATED RADIOTHERAPY FOR MACROSCOPIC CANINE SOFT TISSUE SARCOMA: A RETROSPECTIVE STUDY OF 50 CASES TREATED WITH A 5 × 6 GY PROTOCOL WITH OR WITHOUT METRONOMIC CHEMOTHERAPY. *Veterinary radiology & ultrasound: the official journal of the American College of Veterinary Radiology and the International Veterinary Radiology Association*, 57(1), 75–83.
14. CASERTO, B. G. (2013): A comparative review of canine and human rhabdomyosarcoma with emphasis on classification and pathogenesis. *Veterinary pathology*, 50(5), 806–826.
15. CASTRO, J. L., C., SANTALUCIA, V. S. P. CASTRO, M. V. M. PIRES, S. M. DE CARVALHO SUZANO, P. T. O. LEME JR, A. G. RAISER (2014): Liposarcoma with perineal hernia in dog. *Revista Brasileira de Ciencia Veterinaria*. 21:3, 163-166.
16. CHIJIWA, K., K. UCHIDA, S. TATEYAMA (2004): Immunohistochemical evaluation of canine peripheral nerve sheath tumors and other soft tissue sarcomas. *Veterinary pathology*, 41(4), 307–318.
17. CHOI, H., Y. KWON, J. CHANG, S. JEONG, H. LEE, J. KIM, J. JUNG, Y. LEE (2011): Undifferentiated pleomorphic sarcoma (malignant fibrous histiocytoma) of the head in a dog. *The Journal of veterinary medical science*, 73(2), 235–239.
18. COHN-URBACH, M., A. CHEN, G. HALDORSON, S. THOMOVSKY(2015): Perivascular Wall Tumor in the Brain of a Dog. *Case Reports in Veterinary Medicine*. 2015. 1-6.
19. EURELL, J. A., B. L. FRAPPIER (2006): Dellmann's Textbook of Veterinary Histology, 6th ed. *The Canadian Veterinary Journal*, 48(4), 414–415.
20. DENNIS, M. M., K. D. MCSPORRAN, N. J. BACON, F. Y. SCHULMAN, R. A. FOSTER, B. E. POWERS (2011): Prognostic factors for cutaneous and subcutaneous soft tissue sarcomas in dogs. *Veterinary pathology*, 48(1), 73–84.

21. DOKIC, Z., W. PIROG, J. BENÁK, D. LORINSON (2018): Splenic malignant mesenchymoma in a dog - immunophenotypic features and clinicopathological ramifications: a case report. *Veterinarni Medicina*, 59, 55-61.
22. DORIA-TORRA, G., J. MARTÍNEZ, M. DOMINGO, B. VIDAÑA, M. ISIDORO-AYZA, M. I. CASANOVA, E. VIDAL (2015): Liposarcoma in animals: Literature review and case report in a domestic pig (*Sus scrofa*). *Journal of Veterinary Diagnostic Investigation*, 27(2), 196–202.
23. EVANS, H. L. (1987): Low-grade fibromyxoid sarcoma. A report of two metastasizing neoplasms having a deceptively benign appearance. *American journal of clinical pathology*, 88(5), 615–619.
39. FISHBEIN, L., X. ZHANG, L. B. FISHER, H. LI, M. C. THOMPSON, A. YACHNIS, A. RUBENSTEIN, D. MUIR, WALLACE (2007): In vitro Studies of Steroid Hormones in Neurofibromatosis 1 Tumors and Schwann Cells. *Molecular Carcinogenesis*. 46(7): 512-523.
40. FRASE, R., M. FREYTAG, W. BAUMGÄRTNER, P. WOHLSEIN (2009): Metastasising liposarcoma of bone in a young dog. *The Veterinary record*, 164(12), 372–373.
41. GIRAUD, L., S. LEZMI, E. GOMES, L. CAUZINILLE (2020): A rare case of malignant vagus nerve sheath tumor presenting with multiple cranial nerve dysfunction in a dog. *The Canadian veterinary journal = La revue veterinaire canadienne*, 61(10), 1049–1054.
42. GOLDSCHMIDT, M. H., M. J. HENDRICK (2002): Tumors of the skin and soft tissues. U: *Tumors of the Domestic Animals*, 4th edn (D.J. Meuten, Ur.), Blackwell Publishing, Ames, str. 84-85.
43. GOLDSCHMIDT, M.H., F. S. SCHOFER (1992): *Skin Tumors in the Dog and Cat*, Pergamon Press, Oxford, str. 158-167.
44. GÓMEZ-LAGUNA, J., I. BARRANCO, I. M. RODRÍGUEZ-GÓMEZ, B. BLANCO, S. GUIL-LUNA, L. CARRASCO, J. M. DE LAS MULAS (2012): Malignant mesenchymoma of the heart base in a dog with infiltration of the pericardium and metastasis to the lung. *Journal of comparative pathology*, 147(2-3), 195–198
45. GROSS, T.L., P. J. IHRKE, E. J. WALDER, V. K. AFFOLTER (2005): Mesenchymal and other tumors. U: *Skin Diseases of the Dog and Cat*, 2nd edn, Blackwell Science, Oxford, 710-810.

46. HEAD, K.W., R. W. ELSE, R. R. DUBIELZIG (2002): Tumors of the alimentary tract. In: Meuten DJ (ed.): Tumors in Domestic Animals. 4th ed. Iowa State Pres, Iowa. 401–481.
47. HEADLEY, S. A., A. C. FARIA DOS REIS, A. P. BRACARENSE (2011): Cutaneous myxosarcoma with pulmonary metastases in a dog. *Journal of comparative pathology*, 145(1), 31–34.
48. HENDRICK, M. J. (2017): Mesenchymal tumors of the skin and soft tissues. U: Tumors in Domestic Animals, 5th edn (Meuten, D., UR.), 142-170. Wiley-Blackwell, Ames, 142-147.
49. ILIE, I., O. GAUTHIER (2016): SARCOMA OF THE NASAL CAVITIES IN A DOG: CASE REPORT, *Scientific Works. Series C. Veterinary Medicine. Vol. LXII (2)*, 2065-1295.
50. INDIKA, K.G., M. P. KUMARA, H. ARIYARATHNA, M. G. JAYASINGHE, A. ADIKARI, D. D. SILVA (2016): Two cases of canine liposarcomas: an uncommon tumour. *S.L.Vet.J.* 2016, 63(1) (A): 23-26.
51. IWAKI, Y., S. LINDLEY, A. SMITH, K. M. CURRAN, J. LOOPER (2019): Canine myxosarcomas, a retrospective analysis of 32 dogs (2003-2018). *BMC veterinary research*, 15(1), 217.
52. KIM, K., J. SHIN, H. KIM, H. KIM, J. KIM, S. DO, H. KIM (2021): Multiple Undifferentiated Pleomorphic Sarcoma (Malignant Fibrous Histiocytoma) with Extradural Involvement in a 7-Year-Old Labrador Retriever. *Veterinary sciences*, 9(1), 3.
53. KIM, S. C., H. W. KIM, J. H. CHOI, J. Y. JANG, U. S. CHOI (2012): A case of mesenteric myxosarcoma in a dog. *Journal of Veterinary Clinics*. 29. 173-176.
54. KO, S. B., K. O. SONG, S. C. KANG, J. H. KIM (2014): Cutaneous peripheral nerve sheath tumors in 15 dogs. *Korean J Vet Res* 2014, 54:7-12
55. KOSTOV, M., Z. MIJOVIC, M. VISNJIC, D. MIHAILOVIC, M. STOJANOVIĆ, M. ZDRAVKOVIĆ (2008): Malignant peripheral nerve sheath tumour in a dog presenting as a pseudo aneurysm of the left jugular vein: a case report. *Veterinarni Medicina*. 53.
56. KRAVITZ, A., G. DAVIS, R. P. BASTIAN, K. FITTIPALDI (2019): Outcome and Prognostic Indicators for Hemangiopericytomas in Dogs: 167 Cases (2009-2016). *Journal of the American Animal Hospital Association*, 55(4), 194–200.

57. KUWAMURA, M., J. YAMATE, T. KOTANI, T. TAKEUCHI, S. SAKUMA (1998): Canine peripheral nerve sheath tumor with eosinophilic cytoplasmic globules. *Veterinary pathology*, 35(3), 223–226.
58. LADOUCEUR, E. E. B., S. E. STEVENS, J. WOOD, C. M. REILLY (2017): Immunoreactivity of Canine Liposarcoma to Muscle and Brown Adipose Antigens. *Veterinary Pathology*, 54(6), 885–891.
59. LE CHEVOIR, M., J. L. THIBAUD, J. LABRUYÈRE, A. URIARTE, P. DE FORNEL-THIBAUD, P. MOISSONNIER, F. DELISLE, S. BLOT (2012): Electrophysiological features in dogs with peripheral nerve sheath tumors: 51 cases (1993-2010). *Journal of the American Veterinary Medical Association*, 241(9), 1194–1201.
60. LIPTAK, J. M., L. J. FORREST (2007): Soft tissue sarcomas. In: Withrow SJ, Vail DM (eds): *Small Animal Clinical Oncology*. 4th ed. Saunders Elsevier, St Luis, Missouri. 425–454.
61. MACEWEN, E. G., S. J. WITHROW (1996): Soft tissue sarcomas. In: *Small Animal Clinical Oncology*. 2nd ed. W.B. Saunders Company, Philadelphia. 211–226.
62. MARTANO, M., S. IUSSICH, E. MORELLO, P. BURACCO (2018): Canine oral fibrosarcoma: Changes in prognosis over the last 30 years?. *Veterinary journal (London, England : 1997)*, 241, 1–7.
63. MASSERDOTTI, C., U. BONFANTI, D. LORENZI, N. OTTOLINI (2006): Use of Oil Red O stain in the cytologic diagnosis of canine liposarcoma. *Veterinary clinical pathology / American Society for Veterinary Clinical Pathology*. 35. 37-41.
64. MAULDIN, G. N. (1997): Soft tissue sarcomas. *Veterinary Clinics of North America: Small Animal Practice* 27, 139–148
65. MENTZEL, T., A. P. DEI TOS, Z. SAPI, H. KUTZNE (2006): Myopericytoma of skin and soft tissues: clinicopathologic and immunohistochemical study of 54 cases. *Am J Surg Pathol* 30, 104–113.
66. MESSICK, J. B., M. J. RADIN (1989): Cytologic, Histologic, and Ultrastructural characteristics of a canine myxoidliposarcoma. *Veterinary . Pathology*, 26:520 -522.
67. MIKAEILIAN, I., T. L. GROSS (2002): Keloidal fibromas and fibrosarcomas in the dog. *Veterinary pathology*, 39(1), 149–153.
68. MORRIS, J. S., E. F. MCINNES, D. E. BOSTOCK, T. M. HOATHER, J. M. DOBSON (2002): Immunohistochemical and histopathologic features of 14 malignant fibrous histiocytomas from Flat-Coated Retrievers. *Veterinary pathology*, 39(4), 473–479.

69. MURPHY, S., A. S. BLUNDEN, R. DENNIS, P. NEATH, K. C. SMITH (2006): Intermandibular malignant mesenchymoma in a crossbreed dog. *Journal of Small Animal Practice*, 47: 550-553.
70. NAMAZI, F., M. A. HASIRI, A. ORYAN, A. MOSHIRI (2014): Hemangiopericytoma in a young dog: Evaluation of histopathological and immunohistochemical features. *Veterinary research forum : an international quarterly journal*, 5(2), 157–160.
71. PATNAIK, A. K., T. A. ZACHOS, A. E. SAMS, M. L. AITKEN (2002): Malignant nerve-sheath tumor with divergent and glandular differentiation in a dog: a case report. *Veterinary pathology*, 39(3), 406–410.
72. PÉREZ, J., M. J. BAUTISTA, E.ROLLÓN, F. C. DE LARA, L. CARRASCO, J. MARTIN DE LAS MULAS (1996): Immunohistochemical characterization of hemangiopericytomas and other spindle cell tumors in the dog. *Veterinary pathology*, 33(4), 391–397.
73. PISEDDU, E., D. DE LORENZI, K. FREEMAN, C. MASSERDOTTI (2011): Cytologic, histologic, and immunohistochemical features of lingual liposarcoma in a dog. *Veterinary clinical pathology*, 40(3), 393–397.
74. PLUMLEE, Q. D., A. M. HERNANDEZ, S. D. CLARK, A. BASCUÑÁN, J. DAVIDSON, J. MANSELL (2016): High-Grade Myxoid Liposarcoma (Round Cell Variant) in a Dog. *Journal of comparative pathology*, 155(4), 305–309.
75. POLI, F., M. CALISTRI, M. T. MANDARA, M. BARONI (2019): Central nervous system metastasis of an intradural malignant peripheral nerve sheath tumor in a dog. *Open veterinary journal*, 9(1), 49–53.
76. RANEN, E., E. LAVY, I. AIZENBERG, S. PERL, S. HARRUS (2004): Spirocercosis-associated esophageal sarcomas in dogs. A retrospective study of 17 cases (1997-2003). *Veterinary parasitology*, 119(2-3), 209–221.
77. RIBEIRO, F., M. ASSEF, S. CÍRIO (2017): HISTOPATHOLOGIC STUDY OF CUTANEOUS FIBROSARCOMA IN DOGS (*Canis familiares*, Linnaeus, 1758) WITH DIFFERENT STAINING TECHNIQUES. *Revista Acadêmica: Ciência Animal*. 7. 341.
78. ROBINSON, T. M., R. R. DUBIELZIG, J. F. MCANULTY (1998): Malignant mesenchymoma associated with an unusual vasoinvasive metastasis in a dog. *Journal of the American Animal Hospital Association*, 34(4), 295–299.
79. SANTOS, S.V., L. N. TORRES, T. C. SILVA, L. R. SÁ, J. M. MATERA, M. L. DAGLI (2009): Canine hemangiopericytomas: cell proliferation and apoptosis in the

- perivascular, storiform and epithelioid histological subtypes and their significance for prognosis. *Brazilian Journal of Veterinary Pathology*, 2, 23-28.
80. SARGAN, D. R., B. S. MILNE, J. A. HERNANDEZ, P. C. O'BRIEN, M. A. FERGUSON-SMITH, T. HOATHER, J. M. DOBSON (2005): Chromosome rearrangements in canine fibrosarcomas. *The Journal of heredity*, 96(7), 766–773.
 81. SOUJANYA, S. D. (2019): MADHURI CUTANEOUS FIBROSARCOMA IN A DOG. *J Entomol Zool Stud.* ;7(1):861–863.
 82. SOUZA, A. C. DA S. N., C. H. DA C. V. FILHO, E. M. B. DA SILVA, C. MURAMOTO, I. F. CORREIA., L. S. RIBEIRO, K. G. REQUIÃO, E. L. T. MOREIRA (2021): Lumbar Malignant Peripheral Nerve Sheath Tumor in a Young Dog. *Acta Scientiae Veterinariae*, 49.
 83. STEFANELLO, D., G. AVALLONE, R. FERRARI, P. ROCCABIANA, P. BORACCHI (2011): Canine Cutaneous Perivascular Wall Tumors at First Presentation: Clinical Behavior and Prognostic Factors in 55 Cases. *J Vet Intern Med*, 25: 1398-1405.
 84. SUAREZ, M., A. GLAZKOVA (2015): CO2 laser excision of a CHP, For The Education Center.
 85. SUBAPRIYA, S., S. VAIRAMUTHU, N. PAZHANIVEL, G. R. SUNDAR, K. VIJAYARANI, M. GOKULAKRISHNAN (2018): Histopathological and Immunohistochemical Diagnosis of Canine Fibrosarcoma. *Int.J.Curr.Microbiol.App.Sci.* 7(6): 1376-1379.
 86. TEKAVEC, K., T. ŠVARA, T. KNIFIC, M. GOMBAČ, C. CANTILE (2022): Histopathological and Immunohistochemical Evaluation of Canine Nerve Sheath Tumors and Proposal for an Updated Classification. *Veterinary sciences*, 9(5), 204.
 87. TIERCE, R., T. MARTIN, K. L. HUGHES, L. HARRISON, K. L. SWANCUTT, S. RAO, D. LEARY, S. M. LARUE, M. K. BOSS (2021): Response of Canine Soft Tissue Sarcoma to Stereotactic Body Radiotherapy. *Radiation research*, 196(6), 587–601.
 88. TORRIGIANI, F., A. PIERINI, R. LOWE, P. SIMČIČ, G. LUBAS (2019): Soft tissue sarcoma in dogs: A treatment review and a novel approach using electrochemotherapy in a case series. *Veterinary and comparative oncology*, 17(3), 234–241.
 89. WADA, A., K. NAGATA (2021): Huge myxosarcoma arising from the greater omentum in a dog. *The Journal of veterinary medical science*, 83(3), 461–468.
 90. WANG, F.I., S. L. LIANG, H. L. ENG, C. R. JENG, V. F. PANG (2005): Disseminated Liposarcoma in a Dog. *Journal of Veterinary Diagnostic Investigation*, 17(3), 291–294.

91. WATERS, C.B., W. B. MORRISON, D. B. DENICOLA, W. R. WIDMER, M. R. WHITE (1994): Giant cell variant of malignant fibrous histiocytoma in dogs: 10 cases (1986- 1993). *J Am Vet Med Assoc* 205, 1420–1424.
92. WEISHAAR, K. M., E. F. EDMONDSON, D. H. THAMM, C. S. OLVER (2014): Malignant mesenchymoma with widespread metastasis including bone marrow involvement in a dog. *Veterinary clinical pathology*, 43(3), 447–452.
93. WEISS, S. W., J. R. GOLDBLUM (2001): Benign lipomatous tumours. In: Enzinger and Weiss's *Soft Tissue Tumors*, 4th Edit., SW Weiss, JR Goldblum, Eds., Mosby, St. Louis, pp. 571e639.
94. YOO, S., H. KIM, H. KIM, S. LEE, S. KIM, Y. YOO, J.HWANG, S. DO, H. KIM, D. KIM (2018): Subcutaneous Fibrosarcoma in the Occipital Region with Nuchal Crest Adhesion in a 5-month-old Dog. *J Vet Clin*;35:63-66.

6 Sažetak

Sarkomi mekog tkiva predstavljaju široku skupinu malignih tumora koji nastaju iz vezivnog tkiva. Tumori uključeni u ovu skupinu jesu: fibrosarkom, tumori ovojnice perifernih živaca, liposarkom, miksosarkom, tumori vaskularnog zida, pleomorfni sarkom i mezenhimom. Unatoč tome što ih čine stanice različita podrijetla, svrstani su u istu skupinu jer se ponašaju na vrlo sličan način u pogledu rasta, širenja i odgovora na liječenje. Ovi se tumori obično javljaju kao solitarne tvorbe u koži i potkožju. Tvorbe mogu biti mekane ili tvrde konzistencije, a većinom su spororastuće. Tumori su lokalno invazivni, ali rijetko kad metastaziraju, osim ako su visokog stupnja. Metode dijagnostike koje se koriste za njihovu identifikaciju jesu: FNA, biopsija i imunohistokemijska pretraga. FNA i histopatološka pretraga se međusobno upotpunjuju u dijagnostici ovih tumora.

Patohistološkom pretragom biopsata određuje se stupanj tumora. Stupnju I pripadaju one neoplazije čije su stanice dobro diferencirane. Stupnju II one koje su umjereno diferencirane, a stupnju III neoplazije koje su slabo diferencirane. Stupnjevi tumora mogu predvidjeti vjerojatnost metastaziranja i u konačnici odrediti prognozu. Krvne pretrage, rendgen prsnog koša i ponekad ultrazvuk abdomena su indicirani kako bi se utvrdili drugi problemi povezani s tumorom. Detaljnija dijagnostička snimanja, kao što su MR ili CT, mogu biti od velike pomoći za planiranje kirurškog uklanjanja. Ekscizija sa širokim marginama je prvi izbor u liječenju sarkoma mekih tkiva. Široke margine obično znače uklanjanje najmanje 3 cm normalnog tkiva koje okružuje tumor u svim smjerovima, a one su preporučene jer sarkomi mekog tkiva često infiltriraju u okolno tkivo. Provođenjem širokih margina sprječava se nastanak recidiva.

Ključne riječi: neoplazija, pas, morfologija, dijagnostika, liječenje

7 Summary

Canine soft tissue sarcomas

Soft tissue sarcomas are a broad group of malignant tumors that arise from connective tissue. Tumors included in this group are fibrosarcoma, peripheral nerve sheath tumors, liposarcoma, myxosarcoma, vascular wall tumors, pleomorphic sarcoma and mesenchymoma. Despite being derived from cells of different origins, they are classified in the same group because they behave in a very similar way in terms of growth, proliferation, and response to treatment. These tumors usually occur as solitary formations in the skin and subcutaneous tissue. Formations can be soft or hard in consistency, and are mostly slow-growing. Tumors are locally invasive but rarely metastasize unless of a high degree. Diagnostic methods used for their identification are FNA, biopsy and immunohistochemical examination. FNA and histopathological examination complement each other in the diagnosis of these tumors.

Pathohistological examination of the biopsy determines the degree of the tumor. Grade I includes those neoplasms whose cells are well differentiated. Grade II those that are moderately differentiated, and grade III neoplasms that are poorly differentiated. Tumor grades can predict the likelihood of metastasis and ultimately determine prognosis. Blood tests, chest x-rays, and sometimes abdominal ultrasounds are indicated to determine other tumor-related problems. More detailed diagnostic imaging, such as MR or CT, can be of great help in planning surgical removal. Excision with wide margins is the first choice in the treatment of soft tissue sarcoma. Wide margins usually mean removal of at least 3 cm of normal tissue surrounding the tumor in all directions, and these are recommended because soft tissue sarcomas often infiltrate surrounding tissue. Conducting wide margins prevents recurrence.

Key words: neoplasia, dog, morphology, diagnostics, treatment

8 Životopis

Rođena sam 07.04.1998. u Puli. Osnovnu i srednju školu pohađala sam u Poreču. U 2016. godini upisala sam integrirani preddiplomski i diplomski studij veterinarske medicine na Veterinarskom fakultetu Sveučilišta u Zagrebu. Na petoj godini odbrala sam usmjerenje Kućni ljubimci. Na prvom znanstveno-stručnom skupu o gmazovima pod nazivom Reptilija koji se održao u 2018. godini, izlagala sam stručni rad pod naslovom „Mehanizmi regulacije metabolizma vitamina D i kalcija u gmazova“, kojega sam ujedno i koautor. Također, sudjelovala sam u izradi dvije stručne recenzije s naslovima: Effects of gender and gonadectomy on some biochemical serum parameters in swedish landrace pigs i Do different types of semi-aquatic turtles have morphometrically different erythrocytes?.