

# Avulzija ramenog spleta u pasa i mačaka

---

**Božiković, Margarita**

**Master's thesis / Diplomski rad**

**2022**

*Degree Grantor / Ustanova koja je dodijelila akademski / stručni stupanj:* **University of Zagreb, Faculty of Veterinary Medicine / Sveučilište u Zagrebu, Veterinarski fakultet**

*Permanent link / Trajna poveznica:* <https://um.nsk.hr/um:nbn:hr:178:359626>

*Rights / Prava:* [In copyright](#)/[Zaštićeno autorskim pravom.](#)

*Download date / Datum preuzimanja:* **2024-09-12**



*Repository / Repozitorij:*

[Repository of Faculty of Veterinary Medicine -  
Repository of PHD, master's thesis](#)



SVEUČILIŠTE U ZAGREBU

VETERINARSKI FAKULTET

Margarita Božiković

Avulzija ramenog spleta u pasa i mačaka

Diplomski rad

Zagreb, 2022.

Zavod za rendgenologiju, ultrazvučnu dijagnostiku i fizikalnu terapiju i  
Klinika za kirurgiju, ortopediju i oftalmologiju Veterinarskog Fakulteta Sveučilišta u  
Zagrebu.

Predstojnik Zavoda za rendgenologiju, ultrazvučnu dijagnostiku i fizikalnu terapiju:

izv. prof. dr. sc. Zoran Vrbanac, DECVSMR, DACVSMR

Predstojnik klinike za kirurgiju, ortopediju i oftalmologiju:

prof. dr. sc. Dražen Vnuk

Mentori:

izv. prof. dr. sc. Zoran Vrbanac

dr. sc. Valentina Plichta

Članovi Povjerenstva za obranu diplomskog rada:

1. izv. prof. dr. sc. Hrvoje Capak

2. izv. prof. dr. sc. Zoran Vrbanac, DECVSMR, DACVSMR

3. dr. sc. Valentina Plichta

4. doc. dr. sc. Iva Šmit (zamjena)

## **Zahvala**

*Zahvaljujem mentorima izv. prof. dr. sc. Zoranu Vrbancu i dr. sc. Valentini Plichti na ukazanom povjerenju, stručnom vodstvu, strpljenju te uloženom vremenu i trudu tijekom izrade ovog diplomskog rada.*

*Posebno želim zahvaliti dr. med. vet. Aniti Kraljević na podršci, pomoći, susretljivosti i prijateljstvu kad je bilo najviše potrebno.*

*Hvala svom osoblju zavoda za rendgenologiju, ultrazvučnu dijagnostiku i fizikalnu terapiju uz koje sam učila i stjecala iskustvo.*

*Najviše želim zahvaliti svojim roditeljima Maji i Igoru na bezuvjetnoj ljubavi i podršci. Hvala što ste uvijek vjerovali u mene.*

*Hvala Tomislavu koji je prolazio svaku prepreku sa mnom i pružao veliku podršku tijekom mog studiranja.*

*Veliko hvala mojim prijateljima i kolegama koji su s vremenom postali obitelji.*

*Hvala svima od srca!*

## Popis priloga

Slika 1: Građa neurona (izvor: <a href="https://www.bug.hr/znanost/povratak-funkcije-neurona-nakon-ozljede-ledjne-mozdine-nada-za-paralizirane-7436">https://www.bug.hr/znanost/povratak-funkcije-neurona-nakon-ozljede-ledjne-mozdine-nada-za-paralizirane-7436</a> ) .....	2
Slika 2: Shematski prikaz RS s prikazom najčešćeg ishodišta spinalnih korijena (izvor: <a href="https://veteriankey.com/spinal-nerves/">https://veteriankey.com/spinal-nerves/</a> ) .....	3
Slika 3: Prikaz inervacija prednjeg ekstremiteta od ramenog do karpalnog zgloba (izvor: <a href="https://veteriankey.com/spinal-nerves/">https://veteriankey.com/spinal-nerves/</a> ) .....	4
Slika 4: Shematski prikaz regija prednjeg uda koje inervira n. ulnaris (izvor: <a href="https://veteriankey.com/spinal-nerves/">https://veteriankey.com/spinal-nerves/</a> ) .....	9
Slika 5: Shematski prikaz regija prednjeg uda koje inervira n. radialis (izvor: <a href="https://veteriankey.com/spinal-nerves/">https://veteriankey.com/spinal-nerves/</a> ) .....	9
Slika 6: Mačak sa suspektnom avulzijom brahijalnog pleksusa desnog prsnog uda (izvor: arhiva Zavoda za rendgenologiju, ultrazvučnu dijagnostiku i fizikalnu terapiju) .....	10
Slika 7: Njemački ovčar sa suspektnom avulzijom brahijalnog pleksusa desnog prsnog uda (izvor: arhiva Zavoda za rendgenologiju, ultrazvučnu dijagnostiku i fizikalnu terapiju).....	10
Slika 8: Imobilizacija lijevog prsnog uda mačke kod avulzije brahijalnog pleksusa (izvor: privatna arhiva vlasnice pacijenta) .....	14
Slika 9: Čarapica za zaštitu šape od potencijalnih ozljeda (izvor: arhiva Zavoda za rendgenologiju, ultrazvučnu dijagnostiku i fizikalnu terapiju).....	14
Slika 10: PROM karpalnog zgloba – fleksija i ekstenzija (izvor: arhiva Zavoda za rendgenologiju, ultrazvučnu dijagnostiku i fizikalnu terapiju) .....	16
Slika 11: PROM lakatnog zglob – ekstenzija i fleksija (izvor: arhiva Zavoda za rendgenologiju, ultrazvučnu dijagnostiku i fizikalnu terapiju).....	16
Slika 12: Poligon s Cavaletti tračnicama i proprioceptivnim podlogama (izvor: arhiva Zavoda za rendgenologiju, ultrazvučnu dijagnostiku i fizikalnu terapiju) .....	17
Slika 13: Primjena elektroakupunkture kod psa s avulzijom ramenog spleta (izvor: arhiva Zavoda za rendgenologiju, ultrazvučnu dijagnostiku i fizikalnu terapiju) .....	18
Slika 14: Pregled akupunkturnih točki “Triple Heater” (TH) meridijana u pasa (izvor: <a href="http://homepage.eircom.net/~progers/potter/canine1.htm#pccc">http://homepage.eircom.net/~progers/potter/canine1.htm#pccc</a> ) .....	18
Slika 15: Pas i mačka s avulzijom ramenog spleta na hidroterapiji (izvor: arhiva Zavoda za rendgenologiju, ultrazvučnu dijagnostiku i fizikalnu terapiju) .....	19
Tablica 1: Mehanizmi nastanka ARS .....	5
Tablica 2: Pregled svih pacijenata po kategorijama .....	26
Tablica 3: Stavke i rezultati neurološkog pregleda kod pacijenata (PROP – propriocepcija, DB- duboka bol, RP- refleks povlačenja, BPM- bol pri manipulaciji) .....	27
Tablica 4: Pregled uspješnosti fizikalne terapije .....	28

## **Popis kratica**

RS - Rameni splet

ARS – Avulzija ramenog spleta

SVB – Sveučilišna veterinarska bolnica

SŽS – Središnji živčani sustav

PŽS – Periferni živčani sustav

HBC (eng. Hit by car) – Udarac automobilom

RTG – Radiografija

EMG – Elektromiografija

MR – Magnetska rezonancija

CT – Kompjuterizirana tomografija

PROM (eng. Passive range of motion) – Pasivni opseg kretnji

M. (lat. Musculus) – Mišić

N. (lat. Nervus) – Živac

A. (lat. Arteria) – Arterija

V. (lat. Vena) – Vena

PBMT (eng. Photobiomodulation therapy) - Fotobiomodulacijska metoda

PROP – Propriocepcija

RP - Refleks povlačenja

DB - Duboka bol

BPM - Bol pri manipulaciji

# SADRŽAJ

1. Uvod .....	1
2. Pregled rezultata dosadašnjih istraživanja .....	2
2.1. Anatomija .....	2
2.2. Etiologija avulzije ramenog spleta (ARS) .....	5
2.2.1. Mehanizam nastanka ARS .....	5
2.2.2. Patofiziologija ARS .....	6
2.2.3. Mehanizam oporavka .....	6
2.2.4. Uzroci nastanka ARS kod pasa i mačaka .....	7
2.3. Klinička manifestacija ARS .....	8
2.4. Dijagnostika ARS .....	11
2.4.1. Rendgenska dijagnostika .....	11
2.4.2. Neurološki pregled .....	11
2.4.3. Potvrda dijagnoze .....	12
2.4.4. Elektromiografija .....	12
2.4.5. Magnetska rezonancija .....	13
2.4.6. Kompjuterizirana tomografija .....	13
2.5. Liječenje ARS .....	14
2.5.1. Konzervativno liječenje ARS .....	15
2.5.1.1. Terapijske vježbe .....	15
2.5.1.2. Masaža .....	17
2.5.1.3. Elektroakupunktura .....	17
2.5.1.4. Magnetoterapija .....	18
2.5.1.5. Hidroterapija .....	19
2.5.1.6. Terapija laserom .....	20
2.5.2. Kirurško liječenje ARS .....	21
3. Materijali i metode .....	23
4. Rezultati .....	25
5. Rasprava .....	29
6. Zaključci .....	32
7. Literatura .....	33
8. Sažetak .....	37
9. Summary .....	38
10. Životopis .....	39

# 1. Uvod

Rameni splet (RS) (*lat. plexus brachialis*) je skupina živaca smještenih u pazušnom području prednjeg ekstremiteta. On se sastoji od živaca koji aktiviraju kretanje mišića i omogućuju osjet u prsnim udovima (KÖNIG i LIEBICH, 2009.). Avulzija ramenog spleta (ARS) nastaje kada nastupi oštećenje živaca u spletu koje može varirati od rastegnuća pa sve do rupture (FREEMAN i sur., 2011.). Trauma predstavlja najčešći uzrok ozljede ramenog spleta (WHEELER i sur., 1986.). Ozljede nastaju kod prometnih nesreća, padova, udaraca i rana od vatrenog oružja. Kliničkim pregledom pacijenata primjećuje se šepanje ili ne korištenje ekstremiteta, atrofija mišićne mase i prisustvo boli (MENCHETTI, 2020.). Neurološkim pregledom se može uočiti proprioceptivni deficit te izostanak duboke boli i refleksa povlačenja. Nakon detaljne dijagnostike, psi i mačke sa suspektnom avulzijom brahijalnog pleksusa započinju proces liječenja s primarnim fokusom na fizikalnu terapiju (FT) (SHARP, 2012.). Ako FT nije u određenom vremenskom periodu pokazala zadovoljavajuće rezultate, pacijenti su pritom upućeni na amputaciju ekstremiteta.

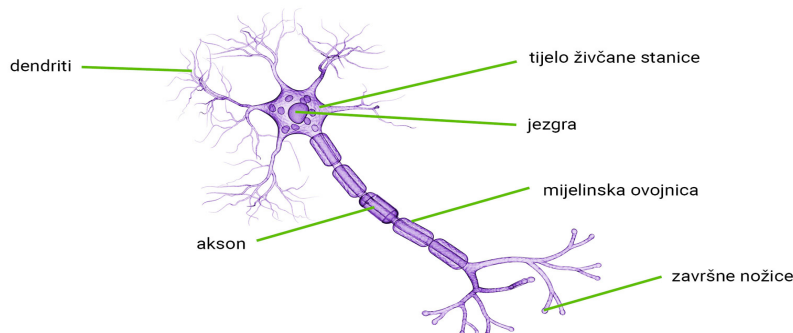
Cilj ovog istraživanja je prikazati kliničku, neurološku i radiološku obradu pasa i mačaka s ARS te učiniti osvrt na odabrane metode liječenja i duljinu trajanja oporavka. Istraživanje je provedeno na temelju podataka prikupljenih iz arhive programa VEF ambulanta Veterinarskog fakulteta.



## 2. Pregled rezultata dosadašnjih istraživanja

### 2.1. Anatomija

Živčani sustav se po osnovi anatomske građe dijeli na središnji živčani sustav (SŽS) i na periferni živčani sustav (PŽS). SŽS uključuje veliki i mali mozak s kralježničnom moždinom, dok se u PŽS ubrajaju kranijalni i spinalni živci, gangliji i periferni živci te je podijeljen na somatski i autonomni živčani sustav (KÖNIG i LIEBICH, 2009.). Somatski živčani sustav služi za izmjenu informacija u obliku električnih impulsa između periferije i ciljnih tkiva ili organa, dok autonomni djeluje samostalno na isti princip, ali na visceralne organe (KIŠ, 2012.). Živčana stanica kao osnovna i funkcionalna jedinica živčanog tkiva sa svim svojim izdancima (dendritima i aksonom) naziva se neuronom (Slika 1). Akson može biti obavijen mijeliniziranom ili nemijeliniziranom ovojnicom i pritom tvoriti bijelo ili sivo vlakno. Mijelinsku ovojnicu živčanih vlakana PŽS-a čine schwannove stanice koje služe poput izolatora zbog toga što sprječavaju difuzno širenje živčanog impulsa. Živci se sastoje od različitih kombinacija motoričkih, osjetnih i autonomnih neurona.



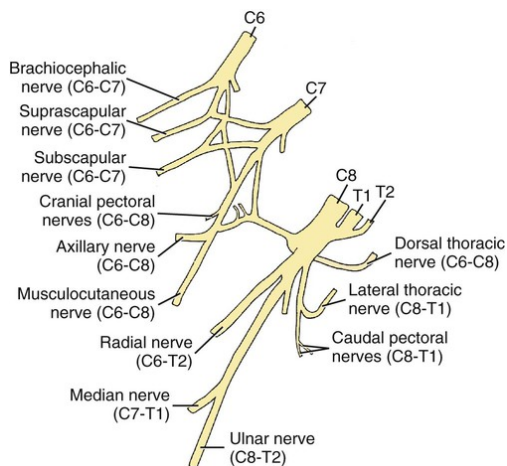
Slika 1: Građa neurona (izvor: <https://www.bug.hr/znanost/povratak-funkcije-neurona-nakon-ozljede-ledjne-mozdine-nada-za-paralizirane-7436>)

Eferentni neuroni (motorički i autonomni) primaju signale preko svojih dendrita od neurona SŽS-a, prvenstveno koristeći neurotransmiter acetilkolin (KÖNIG i LIEBICH, 2009.). Aferentni (osjetni) neuroni primaju signale kroz svoje dendrite od specijaliziranih tipova stanica (Pacinijeva tjelešca). Ti se signali šalju SŽS-om za pružanje senzornih informacija mozgu i eventualno interneuronima u kralježičnoj moždini kada je potreban refleksni odgovor (KOZARIĆ, 1997.). Osjetni putovi s

periferije putuju kroz periferni živčani sustav preko senzoričkih aksona do dorzalnog roga kralježične moždine.

Motorički neuroni ili eferentni neuroni su smješteni u SŽS-u te njihovi aksoni napuštaju SŽS i imaju izravno ili neizravno djelovanje na mišiće. Gornji motorički neuroni su neuroni koji nastaju u motoričkim centrima mozga i nastavljaju se kroz kralježičnu moždinu do sinapsi s donjim motoričkim neuronima u ventralnom rogu kralježične moždine (VNUK, 2009.). Donji motorički neuroni sastoje od stanica ventralnog roga medule koje prenose impulse do mišića, odnosno, protežu se prema prednjim i stražnjim ekstremitetima.

Rameni splet (lat. *plexus brachialis*) predstavlja snop živaca kojeg čine ventralne grane posljednja tri vratna (C6, C7, C8) i prvog i drugog prsnog živca (Th1, Th2) koji se odvajaju iz kralježične moždine (Slika 2). Brahijalni splet obuhvaća živce koji inerviraju kožu i mišiće prsnog uda (Slika 3), dio mišića ramenog pojasa te lateralnu stijenku prsnog koša i abdomena (KÖNIG i LIEBICH, 2009.). Prednji dio spleta izlazi iz *m. scalenusa* na medijalnu stranu prsnog uda te je splet pozicioniran kranijalno od prvog rebra između *m. longus colli* i *mm. scaleni*. Kod pasa i mačaka korijeni spleta (*radices plexus brachialis*) izlaze ventralno od *m. scalenus medius* (KÖNIG i LIEBICH, 2009.).

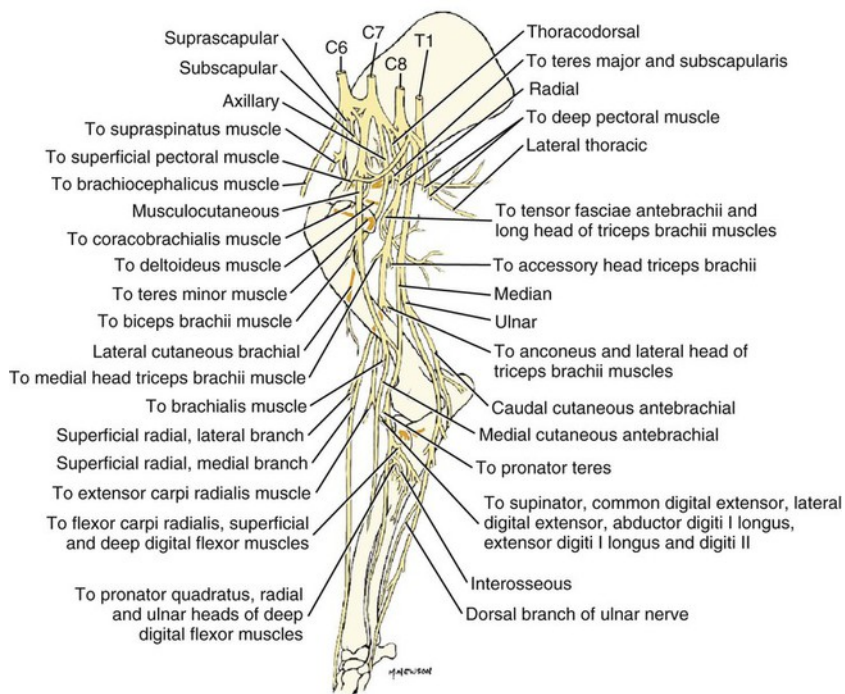


Slika 2: Shematski prikaz RS s prikazom najčešćeg ishodišta spinalnih korijena (izvor: <https://veteriankey.com/spinal-nerves/>)

**Prva skupina** živaca ramenog spleta inervira duboki i dio površinskog sloja mišića ramenog pojasa, poput: *n. thoracicus longus* (dugi prsni živac), *n. thoracodorsalis* (prsno-leđni živac), *n. thoracicus lateralis* (lateralni prsni živac), *nn. pectorals craniales i caudales* (kranijalni i kaudalni prsni živci), *n. thoracoventralis* (prsno-trbušni živac) i *nn. subscapulares* (podlopatični živci). Zbog njihovog položaja i ograničene rasprostranjenosti po prsnom udu nisu toliko klinički značajni (KÖNIG i LIEBICH, 2009.).

**Druga skupina** živaca obuhvaća živce koji opskrbljuju mišiće proksimalnog dijela prsnog uda, poput: *n. suprascapularis* (nadlopatični živac), *n. axillaris* (pazušni živac), i *n. musculocutaneus* (mišićno-kožni živac).

**Posljednja skupina** obuhvaća 3 živca od velike funkcionalne važnosti koji opskrbljuju i vrh prsnog uda, a to su: *n. radialis* (palčani živac), *n. medianus* (medijani živac) i *n. ulnaris* (lakatni živac). Osmi vratni živac (C8) opskrbljuje *n. radialis* svojim živčanim vlaknima. Palčani živac slovi kao najveći živac ramenog spleta, a inervira sve mišiće ekstenzore prsnog uda, osim ekstenzora ramenog zgloba (KÖNIG i LIEBICH, 2009.).



Slika 3: Prikaz inervacija prednjeg ekstremiteta od ramenog do karpalnog zgloba (izvor: <https://veteriankey.com/spinal-nerves/>)

## 2.2. Etiologija avulzije ramenog spleta (ARS)

### 2.2.1. Mehanizam nastanka ARS

Mehanizam nastanka ARS najčešće nastaje kao posljedica unutarnjih i vanjskih ozljeda tkiva (Tablica 1). Najblaži oblik oštećenja naziva se neuropraksija, koja se definira kao žarišna demijelinizacija bez oštećenja aksona ili vezivnog tkiva (COLVERO i sur., 2022.). Neuropraksija živca obično se javlja kao posljedica blage kompresije ili napetosti živca i rezultira smanjenom brzinom provođenja. Ovisno o težini demijelinizacije učinci se kreću od asinkronog provođenja do bloka provođenja, što rezultira slabošću mišića. Moguć je oporavak unutar 2 tjedna od ozljede, iako oštećenje mijelina usporava oporavak na 4 do 6 tjedana (MILLIS i LEVINE, 2014.).

Tablica 1: Mehanizmi nastanka ARS

<b>Unutarnje/ zatvorene ozljede:</b>	<b>Vanjske/otvorene ozljede:</b>
Kompresije tkiva	Porezotine
Nagnječenja tkiva	Posjekotine
Rupture tkiva	Razderotine
Zatvoreni lomovi kostiju	Nagnječene i zgnječene rane

Ruptura aksona kao sljedeća razina oštećenja, uključuje izravno oštećenje aksona i žarišnu demijelinizaciju uz zadržavanje kontinuiteta vezivnog tkiva živca. Najteži oblik ozljede naziva se neurotomija, gdje se potpuno odsijecaju aksoni i slojevi vezivnog tkiva te se uočava potpuni diskontinuitet živca (SEDDON, 1943.). Ozljede RS imaju tendenciju zahvatiti kaudalne dvije trećine pleksusa (radijalni, srednji, ulnarni i lateralni torakalni živci i simpatička inervacija glave) ili cijeli pleksus, iako su opisane ozljede kranijalnog pleksusa (GRIFFITHS i sur., 1974.).

### **2.2.2. Patofiziologija ARS**

Kronična kompresija živaca izaziva promjenu schwannovih stanica uz minimalnu ozljedu aksona i podržavaju ideju da mehanički podražaji imaju izravan mitogeni učinak na schwannove stanice (GUPTA i STEWARD, 2003.). Svjetlosnim i elektronskim mikroskopom uočene su promjene poput degradirane i tanje mijelinske ovojnice kao i smanjena internodalna duljina (udaljenost između susjednih ranvierovih čvorova) (GUPTA i sur., 2006.). Osim demijelinizacije, uočena je još i proliferacija schwannovih stanica te dediferencijacija i povećanje schmidt-lantermannovih ureza. Riječ je o citoplazmatskim komponentama schwannovih stanica koje održavaju metabolizam mijelinske ovojnice. Njihovo povećanje sugerira da schwannove stanice povećavaju svoj metabolizam kako bi se podvrgle remijelinizaciji u prisutnosti demijelinizacije, što je vidljivo kod kronične kompresijske ozljede (LUDWIN i MAITLAND, 1984.). Također, budući da suptilno postupno oštećenje kod kronične kompresije ne dovodi do upalnog odgovora, makrofagi dolaze sporo i to nakon što je velik dio proliferacije schwannovih stanica već nastupio (GUPTA i CHANNUAL, 2006.). Schwannove stanice imaju sposobnost proliferirati čak i u odsutnosti makrofaga (PALIPSIS i sur., 2007.). Unutar područja kompresije je još jedan oblik ozljede, poznat kao dvostruko nagnječenje (eng. *Double crush*) (MOLINARI i ELFAR, 2013.). Dvostruko nagnječenje se odnosi na povećanu osjetljivost živca na razvoj kompresivne neuropatije kada se pronađe proksimalna kompresivna lezija istog živca (UPTON i MCCOMAS, 1973.). Njihova teorija je kasnije potvrđena raznim studijama koje su obuhvaćale subakutnu i akutnu kompresiju živaca, koristeći se životinjskim živcima in vitro i in vivo (WILBOURN i GILLIATT, 1997.).

### **2.2.3. Mehanizam oporavka**

Postoje različiti predloženi mehanizmi za koje se smatra da dovode do kompresijskih ozljeda (TAPADIA i sur., 2010.). S anatomskog stajališta, sužavanje otvora dovodi do povećanja pritiska na tom mjestu, kompresije krvnih žila i dovodi do ishemije živaca, kao što se događa kod vaskulitisa i arterosklerotičnih bolesti. Drugi predloženi mehanizam je rezultat nižeg tlaka, koji smanjuje venski povrat i može dovesti do venskog zastoja. U tom stanju, ekstraneuralni edem može nastati s naknadnim fibroznim i ožiljnim tkivom oko živca i eventualnim intraneuralnim edemom

(MENORCA i sur., 2013.). Ispitivanje ova dva mehanizma nameće pitanje zašto su schwannove stanice uglavnom pogođene, a ne sami neuroni.

#### **2.2.4. Uzroci nastanka ARS kod pasa i mačaka**

Trauma je najčešći uzrok avulzije brahijalnog spleta pasa i mačaka (WHEELER i sur., 1986.). Padovi, udarci ili nagnječenja prednjeg ekstremiteta uglavnom završavaju upravo tom dijagnozom. HBC (eng. *Hit by car*) ili udarac automobilom je nažalost i dalje najčešći uzrok. Prilikom takve traume može se očekivati nalaz fraktura koštanog sustava gdje je prvobitno važno kirurški sanirati frakturu, a onda se fokusirati na rehabilitaciju i vraćanje funkcije mišića i živaca. Mačke koje su zaglavljene u prozoru otvorenom na “kip” (eng. *Tilt window*) također često obole od avulzije ramenog spleta zbog dugotrajnog nagnječenja tkiva. Osim trauma, uzroci avulzije mogu biti neuromuskulatorne bolesti, poremećaji endokrinog sustava ili posljedica odnosno nuspojava imunizacije (TROUPEL, 2021.).

### 2.3. Klinička manifestacija ARS

Klinički simptomi paralize palčanog živca ovise o mjestu ozljede. Što je ozljeda proksimalnija, simptomi su teži i prognoza lošija. Kod životinja nakon prometne nesreće ruptura brahijalnog pleksusa na razini C8 dovodi do ruptur korijena živca u kralježničkoj moždini i dovodi do niza neuroloških poremećaja. Često se kod takvih ozljeda oštete i druge grane spleta pa samim time je proces oporavka kompleksniji (KÖNIG i LIEBICH, 2009.).

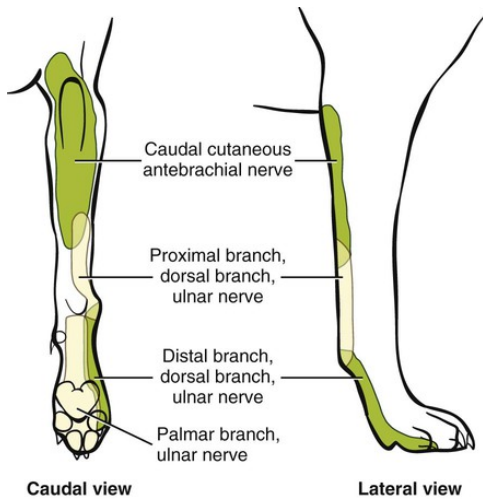
*N. axillaris* – oštećenje pazušnog živca dovodi do paralize *m.deltoideusa* čime se gubi njegova funkcija.

*N. musculocutaneus* - mišićno-kožni živac kontrolira motoričku funkciju fleksora lakta.

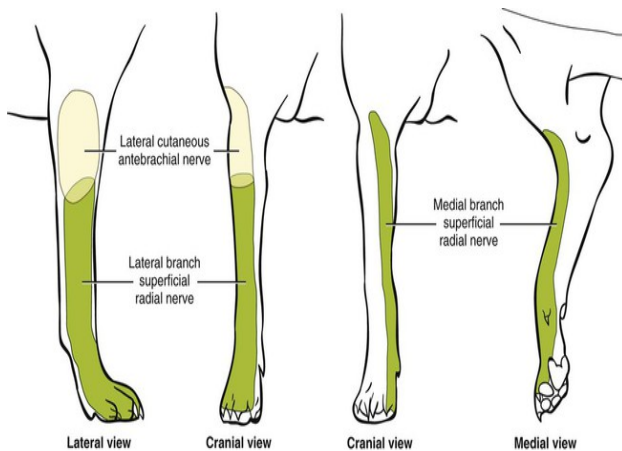
*N. ulnaris* – ozljeda lakatnog živca dovodi do gubitka osjeta duboke boli od III – V prsta s dorzalne strane (Slika 4).

*N. radialis* - oštećenje palčanog živca na mjestu ulaska u *m.biceps brachii* rezultira paralizom ekstenzora lakatnog zgloba, karpalnog zgloba i zglobova prstiju uz posljedičan gubitak osjeta kože (Slika 5). Životinje s takvom ozljedom ne mogu stabilizirati lakatni zglob već pokazuju hromost u opterećenju. Oštećenje palčanog živca u području distalne trećine humerusa uzrokuje paralizu ekstenzora karpalnog zgloba i zglobova prstiju. Klinički se manifestira povlačenjem prstiju po podu i oslanjanjem na dorzalnu stranu šape umjesto na palmarnu stranu prstiju (KÖNIG i LIEBICH, 2009.).

*N. medianus* - medijani živac inervira *m.flexor carpi radialis*, a zajedno s lakatnim živcem inervira fleksorne mišiće prstiju. Njegovim oštećenjem izostaje funkcija fleksije prstiju.



Slika 4: Shematski prikaz regija prednjeg uda koje inervira *n. ulnaris* (izvor: <https://veteriankey.com/spinal-nerves/>)



Slika 5: Shematski prikaz regija prednjeg uda koje inervira *n. radialis* (izvor: <https://veteriankey.com/spinal-nerves/>)

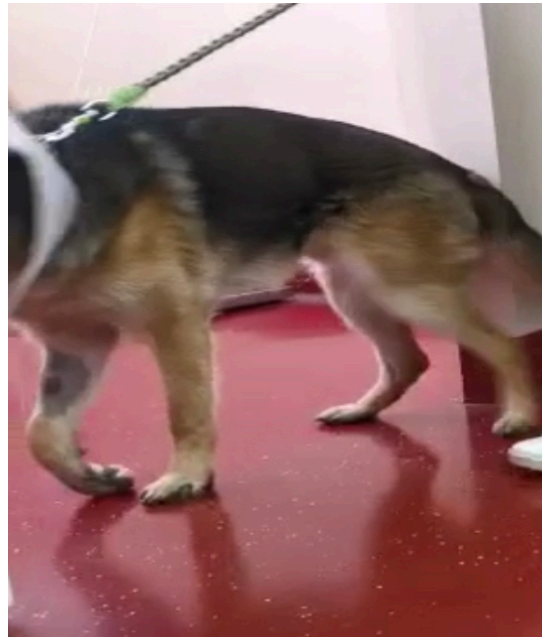Klinička slika avulzije ramenog spleta ovisi o stupnju i lokalizaciji oštećenja živaca, a klinički znakovi se javljaju neposredno nakon ozljede. Inspekcijom su vidljive fizičke promjene, slabost i nefiziološke kretnje ozlijeđenog prednjeg uda. Oštećenje živaca u jednom dijelu RS dovodi do nemogućnosti pomicanja ramena ili savijanja lakta. U tim slučajevima lakat je u potpunoj ekstenziji te životinja može podržavati svoju težinu i uspijeva hodati. Oštećenje živaca RS može rezultirati i nemogućnošću podnošenja težine na nozi. Životinja hoda s podvijenom šapom i ne može saviti rame ili lakat (povlači šapu po dorzalnoj strani šape) (Slike 6 i 7).



Ozlijeđeno tkivo može biti otečeno te se može uočiti i vidljiva atrofija miškulature. Potpuna avulzija rezultira mlitavom paralizom ekstremiteta, gubitkom osjeta distalno od lakta, ipsilateralnim hornerovim sindromom i ipsilateralnim gubitkom kožnog trunci (lat. *panniculus*) refleksa. Hornerov sindrom zahvaća oko na istoj strani kao i ozljeda brahijalnog pleksusa, uzrokuje smanjenje zjenice, spuštenu gornju kapak, podignuti treći kapak i utonulo oko (FREEMAN i sur., 2011.). Pacijent s takvim kliničkim znakovima se upućuje na daljnju dijagnostiku kako bi se potvrdila ili odbacila sumnja na avulziju brahijalnog pleksusa.



Slika 6: Mačak sa suspektnom avulzijom brahijalnog pleksusa desnog prsnog uda (izvor: arhiva Zavoda za rendgenologiju, ultrazvučnu dijagnostiku i fizikalnu terapiju)



Slika 7: Njemački ovčar sa suspektnom avulzijom brahijalnog pleksusa desnog prsnog uda (izvor: arhiva Zavoda za rendgenologiju, ultrazvučnu dijagnostiku i fizikalnu terapiju)

## 2.4. Dijagnostika ARS

### 2.4.1. Rendgenska dijagnostika

Nakon uzete detaljne anamneze i osnovnog kliničkog pregleda, pacijenta je poželjno rendgenološki obraditi. Rendgenska (RTG) pretraga služi kao sljedeća stepenica u dijagnostici jer njome je potrebno potvrditi kako je skelet intaktan odnosno isključiti frakture, fisure i druge promjene na koštanom sustavu koje bi mogle biti uzrok problema. Ako je rendgenološki nalaz negativan, dijagnostiku nastavljamo s neurološkim pregledom.

### 2.4.2. Neurološki pregled

Neurološki pregled je poprilično značajan korak dijagnostike koji daje preciznije informacije o lokalizaciji problema.

U slučaju problema s kretanjem, poput slabosti udova ili paralize, važno je razlikovati koji je dio motoričkog sustava zahvaćen bolešću. To se može zaključiti na temelju neuroloških znakova prisutnih kod ozljede gornjeg ili donjeg motoričkog neurona. Kada su gornji motorički neuroni oštećeni, prisutan je tonus mišića (koji može biti promijenjen ili čak povećan), izrazita plegija ili paraliza (gubitak voljnog pokreta), refleksi (mogu biti promijenjeni ili se pojaviti hiperrefleksija) i minimalna atrofija mišića. Kod oštećenja donjih motoričkih neurona prvobitno se primjećuje smanjen ili odsutan mišićni tonus, hiporefleksija a za nekoliko tjedana klinička slika progredira u smjeru neurogene mišićne atrofije i kontraktura mišića (VNUK, 2009.).

Neurološki pregled započinje inspekcijom gdje se promatra mentalni status pacijenta, držanje tijela te voljni i nevoljni pokreti životinje. Zatim slijedi palpacija kojom se utvrđuju posturalne reakcije i propiocepcija. Ispitivanjem refleksa ispitujemo osjetnu i motoričku komponentu refleksnog luka. Hiporefleksija kao potpuni ili djelomični gubitak refleksa predstavlja obilježje bolesti donjeg motoričkog neurona. Povećana ili hiperrefleksija karakteristična je za oštećenje gornjeg motoričkog neurona. Ispituju se sljedeći refleksi:

*Refleks m. extensor carpi radialis* - Udarajući perkusijskim čekićem mišić distalno od lakta očekuje se lagana ekstenzija karpusa. U slučaju hiperrefleksije, postavlja se sumnja na oštećenje kranijalno od C7.

*Refleks m. triceps* - Udarajući perkusijskim čekićem mišić proksimalno od olekranona

očekuje se ekstenzija lakta

*Refleks m.biceps* – Dok je lakat u ekstenziji, udara se perkusijskim čekićem mišić i očekuje se lagana fleksija lakta u slučaju hiperrefleksije, postavlja se sumnja na oštećenje kranijalno od C6.

*Fleksorni refleksi* - Testiranjem fleksornih refleksa prednjih nogu ispituje se stanje kraljezničke moždine u segmentu C6-Th1 te stanje radijalnog, ulnarnog i medijanog živca prisutnih u ovom segmentu. Gubitak refleksa ili hiporefleksija je ozljeda C6-Th1 segmenta kraljezničke moždine, a hiperrefleksija je ozljeda C6 kranijalne strane (VNUK, 2009.).

#### **2.4.3. Potvrda dijagnoze**

- Monoplegični pacijenti
- Palpacijom uočena atrofija mišićne mase, pojačana bolnost i osjetljivost, otečenost tkiva i prisutnost krepitacija
- Izostanak osjeta duboke boli
- Izostanak refleksa povlačenja
- Proba površinske senzibilizacije ukazuje na disfunkciju inervacije
- Bolnost pri pasivnim kretanjama vrata (sumnja na ozljedu spinalnog segmenta u području C6-Th2)

#### **2.4.4. Elektromiografija**

Elektromiografija (EMG) je dijagnostička metoda kojom se određuje mišićna električna aktivnost. Fiziološki, mišić u mirovanju ne proizvodi mišićnu aktivnost. Međutim, čak i blaga mišićna kontrakcija stvara određenu električnu aktivnost. Abnormalna električna aktivnost se pojavljuje kod bolesti mišića, perifernih živaca i motoričkih neurona kraljezničke moždine. U slučaju da je mišićnu slabost uzrokovalo oštećenje živca brzina živčane provodljivosti je obično smanjena, a mjeri se vremenskim periodom koje je potrebno da impuls dođe do mišića. VAN SOENS i sur., (2009.) proveli su istraživanje na 53 životinje (psi i mačke) s avulzijom brahijalnog plexusa. Dokazali su da se magnetskom stimulacijom *n. radialis* i posljedičnim snimanjem evociranog potencijala magnetskog motora (MMEP) može dobiti pouzdana dijagnostika avulzije ramenog spleta.

#### **2.4.5. Magnetska rezonancija**

Magnetska rezonancija (MR) se može primjenjivati u dijagnostici avulzije ramenog spleta (ANSÓN i sur., 2013.). MR predstavlja korisnu i preciznu metodu dijagnostike kojom se procjenjuje radi li se o preganglijskim ili postganglijskim lezijama. Na osnovi rezultata dobivenih MR-om, odlučuje se o daljnjem terapijanju i liječenju pacijenta. Međutim, ponekad je izazovno iz slikovne interpretacije procijeniti promjene zbog kompleksne anatomije i prostorne distribucije ramenog spleta.

Za preganglijske ozljede, funkcija denerviranih mišića može se obnoviti prijenosom živaca. Postganglijske lezije mogu pretrpjeti mikrokirurške reanastomoze, presađivanje ili se funkcija mišića može obnoviti konzervativno (TORRES i sur., 2013.). Istraživanja ukazuju kako MR mijelografija ima veću osjetljivost i specifičnost od CT mijelografije u dijagnosticiranju avulzije korijena živca kod traumatskih ozljeda brahijalnog pleksusa (SUGUITAN i sur., 2019.).

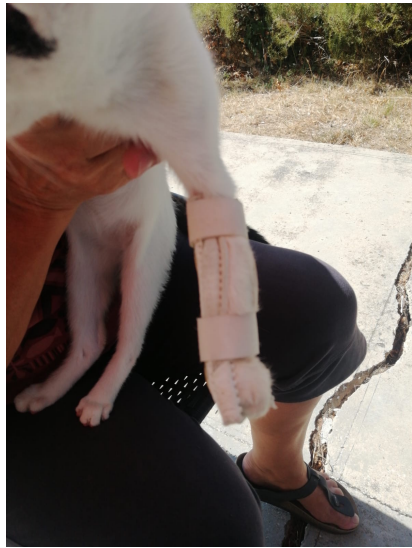#### **2.4.6. Kompjuterizirana tomografija**

Kompjuterizirana tomografija (CT) se primjenjuje u dijagnostici avulzije ramenog spleta jer omogućuje vizualizaciju meningealnih divertikula i abnormalnosti korijena spinalnih živaca. Provedeno je istraživanje na 40 pacijenata koji su pretrpjeli teške ozljede ramenog spleta gdje se CT-mijelografija pokazala kao izvrstan dijagnostički odabir s 85% preciznošću u predviđanju intraoperativnih nalaza (GRANT i sur., 1999.).

## 2.5. Liječenje ARS

Zbog kompleksne etiologije ozljede ne postoji specifičan tretman za avulziju brahijalnog pleksusa. Funkcionalni oporavak moguć je samo ako nije došlo do potpune rupture već djelomičnog oštećenja živca (FREEMAN i sur., 2011.). Pritom i prognoza varira ovisno o stupnju oštećenja živaca. Kod blažih oštećenja moguća je regeneracija živaca uz adekvatnu fizikalnu terapiju. Ozljede ramenog spleta koje uzrokuju paralizu i gubitak osjeta imaju lošiju prognozu za oporavak., dok su ozljede koje dovode do potpune avulzije brahijalnog pleksusa ireverzibilne (FREEMAN i sur., 2011.).

Oporavak može trajati tjednima do mjesecima uz pravilne i kontinuirane vježbe. Tijekom tog vremena važno je spriječiti daljnje ozljede zahvaćene noge, što može biti učinjeno imobilizacijom (Slika 8) ili zaštitom ekstremiteta. Pacijenti koji su izgubili osjet u prstima povlače ekstremitet po podu ili se oslanjaju na dorzalnu stranu šape. Kako bi se prevenirala daljnja oštećenja, preporučuju se štitnici za prste, čarapice ili „čizme" (Slika 9).



Slika 8: Imobilizacija lijevog prsnog uda mačke kod avulzije brahijalnog pleksusa (izvor: privatna arhiva vlasnice pacijenta)



Slika 9: Čarapica za zaštitu šape od potencijalnih ozljeda (izvor: arhiva Zavoda za rendgenologiju, ultrazvučnu dijagnostiku i fizikalnu terapiju)

Vježbe fizikalne terapije su ključne za održavanje mišićnog tonusa i sprječavanje kontrakcija mišića uslijed neuporabe. Važno je da se provode redovito i u kontinuitetu (nekoliko puta dnevno, tjedno). S obzirom na stupanj oštećenja, kombiniraju se po potrebi terapijske vježbe (pasivni raspon pokreta, istezanje), a kako oporavak napreduje počinju se primjenjivati i proprioceptivne vježbe u kombinaciji s primjenom metoda kao što su akupunktura, elektrostimulacija, masaža, hidroterapija (MILLIS i CIUPERCA, 2015.). Napredak u oporavku je još uvijek moguć otprilike 3-4 mjeseca nakon ozljede. Ako nema vidljivog poboljšanja nakon 2-4 tjedna terapije, preporučuje se amputacija kako bi se spriječila daljnje ozljede i samoozljeđivanje.

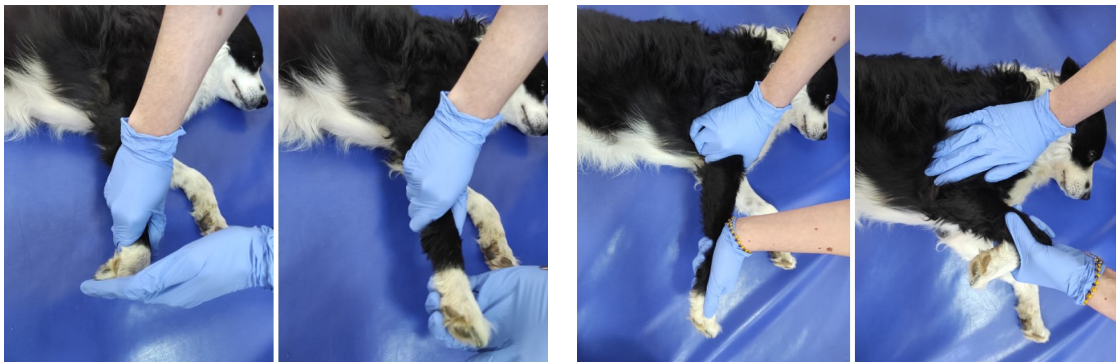### **2.5.1. Konzervativno liječenje ARS**

Fizikalna terapija (FT) je prvi izbor u liječenju te ujedno i najvažniji faktor u procesu oporavka nakon avulzije brahijalnog spleta. Eksperimentalni rad na modelima glodavaca sugerira potencijalne dobrobiti vježbanja nakon ozljede perifernih živaca (MAUGERI i sur., 2021.) Što je pokazano povećanom regeneracijom aksona, reinervacijom mišića, boljim oporavkom snage, mišićnom masom i visokom ekspresijom neurotrofnih faktora. Osim toga, klinički dokazi pokazuju pozitivan trend u korist fizikalne terapije nakon ozljede perifernog živca na temelju poboljšanja raspona pokreta, mišićne snage i smanjenja boli. Primjenjujući niz raznih terapijskih vježbi u kombinaciji s ostalim rehabilitacijskim terapijama, povećana je mogućnost oporavka s ciljem da se funkcija ekstremiteta povрати u stanje najbliže fiziološkom moguće (u normalno ili bitno poboljšano stanje).

#### **2.5.1.1. Terapijske vježbe**

##### **A) Pasivne**

Pasivni raspon pokreta (eng. *passive range of motion*) (PROM) služi za vježbu raspon pokreta zgloba koji se može postići bez kontrakcije mišića koristeći vanjsku silu kako bi se postigao pokret (Slike 10 i 11). Preporučuje se vlasnicima da prije aktivnosti naprave prom vježbe počevši od distalnijeg (metakarpalnog) zgloba pa sve do najproksimalnijeg (ramenog) zgloba.



Slika 10: PROM karpalnog zgloba – fleksija i ekstenzija (izvor: arhiva Zavoda za rendgenologiju, ultrazvučnu dijagnostiku i fizikalnu terapiju)

Slika 11: PROM lakatnog zglob – ekstenzija i fleksija (izvor: arhiva Zavoda za rendgenologiju, ultrazvučnu dijagnostiku i fizikalnu terapiju)

#### B) Potpomognute

Primjenjuju se kod životinja koje ne mogu samostalno ustati ni stajati. Pomaže im se pri obavljanju fizioloških potreba poput hranjenja. Uz pomoć orme ili nosiljke, životinju se podupire u obavljanju osnovnih životnih funkcija.

#### C) Aktivne potpomognute

Primjenjuju se kod životinja koje mogu stajati ili hodati uz asistenciju. Najčešće se koriste kolica, fizio lopte i orme.

#### D) Aktivne

Primjenjuju se kod životinje koje mogu samostalno stajati i hodati, postepeno se uvode različite aktivne vježbe koje uključuju stajanje, šetnju na povodcu, stepenice, pokretnu traku, prepreke, ploču za ravnotežu, fizio loptu te izvođenje „tački“.

Suha pomična traka je veoma koristan korak u rehabilitaciji pacijenata. Primjenjuje se u trenutku kada životinja može donekle samostalno opteretiti nogu. Terapeut manualno pomiče životinji prednju nogu, oponašajući fiziološke kretnje uda.

Poligon s Cavaletti tračnicama je izvrsna vježba za poticanje veće aktivnosti raspona pokreta, poboljšanje propriocepcije, balansa i koordinacije (Slika 12). Koračanje preko ljestvica mora biti kontrolirano od strane vlasnika ili stručnjaka kako bi životinja pravilno prelazila prepreke i pravilno pozicionirala i opterećivala ozlijeđeni ekstremitet.

Pozicioniranjem pacijenta na ploču za ravnotežu pokušavamo opteretiti ozlijeđeni ud, poboljšati propriocepciju, jačati mišićni tonus i uspostaviti balans (ŠEHIĆ i sur., 1997.).



Slika 12: Poligon s Cavaletti tračnicama i proprioceptivnim podlogama (izvor: arhiva Zavoda za rendgenologiju, ultrazvučnu dijagnostiku i fizikalnu terapiju)

#### **2.5.1.2. Masaža**

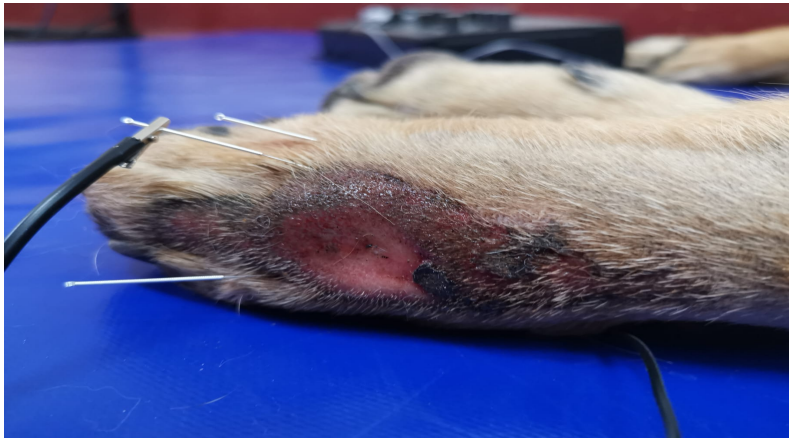Masažom ozlijeđenog ekstremiteta pospešuje se dotok krvi i limfe, metabolizam tkiva i tonus atrofiranog mišića. Također se postiže učinak relaksacije, vazodilatacije i smanjenje edema. Masaže zajedno s vježbama pasivnih kretnji se preporučuju vlasnicima da provode nekoliko puta dnevno po par minuta pogotovo prije fizičke aktivnosti. Metodom laganog glađenja se izaziva relaksacija mišića, dok duboka masaža uzrokuje kontrakciju. Srednje jaka masaža ne utječe bitno na optok krvi, međutim snažnije gnječenje ubrzava perifernu cirkulaciju (ŠEHIĆ, 2014. A.).

#### **2.5.1.3. Elektroakupunktura**

Akupunktura je dio tradicionalne kineske medicine, a služi se tankim finim iglicama koje se ubadaju u akupunkturne točke kako bi se uspostavila narušena ravnoteža tijela. Akupunkturne točke se nalaze na meridijanima organizma, a ukupno ih ima više od 365. Akupunkturne igle stimuliraju živce koji prenose informacije u mozak, blokiraju bol te potiču mozak i središnji živčani sustav da proizvode prirodnije supstance protiv bolova u tijelu (XIE i PREAST, 2007.). Princip odabira akupunkturnih točaka za liječenje životinja je isti kao kod ljudi zbog sličnosti njihove lokacije i raspodjele. Nakon



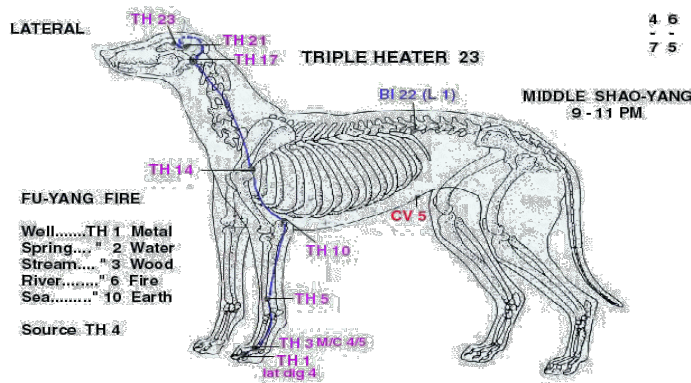
postavljene dijagnoze, terapija počinje ubadanjem tankih iglica u određene akupunkturne točke.



Slika 13: Primjena elektroakupunktura kod psa s avulzijom ramenog spleta (izvor: arhiva Zavoda za rendgenologiju, ultrazvučnu dijagnostiku i fizikalnu terapiju)

### Elektroakupunktura (EA) TENS

Nakon odabira akupunkturnih točaka (Slika 14), na iglice se spajaju elektrode (Slika 13). Upotrebom niske frekvencije, visokog impulsa i visokog intenziteta (1-10 Hz, 100-400  $\mu$ sec) izaziva se stimulacija a-delta i c vlakana što dovodi do otpuštanja endogenih opioda i postizanja analgetskog učinka (XIE i PREAST, 2007.). Kod akutne boli koristi se veći intenzitet u kraćim intervalima (1-2x dnevno, 15 minuta), dok se kod kronične boli primjenjuje nizak intenzitet u većim intervalima dužeg trajanja (3x tjedno, 20-30 minuta).



Slika 14: Pregled akupunkturnih točki "Triple Heater" (TH) meridijana u pasa (izvor: <http://homepage.eircom.net/~progers/potter/canine1.htm#pccc>)

### 2.5.1.4. Magnetoterapija

Magnetoterapija se temelji na upotrebi veoma niske frekvencije. Njenom primjenom uvodi se izmjenična elektromagnetska sila u obliku višestrukih impulsa male

snage u živce i tjelesne stanice s ciljem da se promjenom električnog potencijala izazove analgetski učinak i cijeljenje oštećenog tkiva (ŠEHIĆ, 2014. B.). Terapija obuhvaća lokalnu primjenu magneta u vremenskom intervalu od 15 minuta na mjestu oštećenja. Kako bi učinak bio djelotvoran, potrebno je obaviti nekoliko terapija u pravilnom vremenskom razmaku.

### 2.5.1.5. Hidroterapija

U stadiju oporavka kada se pacijent već oslanja na ozlijeđeni ekstremitet započinjemo s imerzijskom hidroterapijom. Bazen s pokretnom trakom je izvrstan način za postizanje željenog rezultata (Slika 15). Terapijski učinak se postiže uslijed fizikalnih svojstava vode: uzgona, hidrostatskog tlaka, gustoće, viskoznosti i termičkog djelovanja (VRBANAC i sur., 2017.). S idejom da se uranjanjem životinje u vodu smanji njena vlastita težina i pritom smanji opterećenje na ozlijeđeni prsni ud, pacijent će u bazenu lakše i pravilnije koristiti ekstremitet. Koncept terapije je zasnovan na arhimedovom zakonu: tijelo uronjeno u tekućinu gubi prividno na težini onoliko koliko je težak volumen istisnute tekućine zbog djelovanja sile uzgona u suprotnom smjeru od sile teže (ŠEHIĆ i sur., 1997.). Topli hidroterapijski postupci snižavaju tonus (npr. kod spazma krvnih žila, jake peristaltike itd.) i ublažavaju bol.



Slika 15: Pas i mačka s avulzijom ramenog spleta na hidroterapiji (izvor: arhiva Zavoda za rendgenologiju, ultrazvučnu dijagnostiku i fizikalnu terapiju)

U jednom ciklusu preporučuje se 8-10 hidroterapija u trajanju od nekoliko minuta, sve ovisi o mogućnosti i potrebi. Sa svakom sljedećom terapijom nastoji se prolongirati vremenski period proveden u bazenu u skladu s mogućnostima pacijenta. Pozitivni učinci su svakako mogućnost vježbe uz najmanji napor, poticanje fizioloških kretnji pacijenta (hod, opterećenje ekstremiteta) i povećavanje opsega kretnji zglobova (posebice fleksija). Ako pacijentima ne odgovara hidroterapija, pokušavamo zamijeniti terapiju s hodanjem na suhoj pomičnoj traci.

#### **2.5.1.6. Terapija laserom**

Sigurna, neinvazivna i bezbolna metoda liječenja postaje sve popularnija zbog širokog spektra primjene i pozitivnih učinaka. Uzrokuje brzo smanjenje boli, cijeljenje površinskih lezija i oporavak strukturnog integriteta oštećenog tkiva. Također poboljšava lokalnu cirkulaciju krvi uz jačanje protuupalnog, analgetskog i antiedemskog djelovanja (ŠEHIĆ i sur., 1997.).

Korištenje fotobiomodulacijske metode (eng. PBMT) kliničarima nudi način povećanja stope regeneracije perifernih živaca i preživljavanja motoričkih neurona (ROCHKIND i sur., 2007.). U idealnom slučaju, ozljedu treba liječiti odmah nakon što se dogodi, jer će to smanjiti štetno stanično i biokemijsko okruženje, ograničiti opseg oštećenja i povećati šanse za uspjeh, a skratiti vrijeme zacjeljivanja. Liječenje treba provoditi svakodnevno tijekom 3 dana, a zatim svaka 2-3 dana do oporavka. Oporavak od ozljeda perifernih živaca je dugotrajan i spor proces u kojem stope rasta aksona mogu doseći 1 mm/dan u malim živcima i 5 mm/dan u velikim živcima (RECKNOR i MALLAPRAGADA, 2006.). Stoga bi liječenje PBMT-om trebalo trajati najmanje 8 tjedana ili dok se ne vrati prihvatljiva funkcija (GODINE, 2017.).

### 2.5.2. Kirurško liječenje ARS

Iako se uglavnom po dijagnozi započinje konzervativno liječenje, neke su životinje odmah upućene na kirurški zahvat. S obzirom na stupanj oštećenja živaca, ponekad je odmah vidljivo da fizikalna terapija ne bi mogla u potpunosti pridonijeti oporavku pacijenta. U slučaju da nakon nekoliko tjedana fizikalne terapije nema poboljšanja, preporučuje se amputacija ekstremiteta. Vrlo je ključno vrijeme koliko brzo od ozljede će se provesti operacijski zahvat. U slučaju odgode operacije, može se očekivati atrofija denerviranih mišića, čineći ih time refraktorne novim pokušajima reinervacije. Istraživanje provedeno na animalnim modelima, pokazalo je da se snaga oporavljenih mišića smanjuje za 30% do 50% ukoliko se operacija odgodi već za mjesec dana (KOBAYASHI i sur., 1997.).

#### **Amputacija prednjeg ekstremiteta**

Cilj amputacije je odstraniti ekstremitet uz osiguravanje odgovarajuće, stabilne i sigurne homeostaze. To treba postići uz najmanji morbiditet, što podrazumijeva pravilnu analgeziju, pravilno rukovanje tkivom i pravilno zatvaranje rane. Kada se izvodi amputacija ekstremiteta, potrebno je presjeći samo vanjske mišiće ekstremiteta. Glavne arterije i vene se dijele i povezuju pojedinačno kako bi se spriječilo stvaranje arteriovenskih fistula i kako bi se osiguralo da je podvezivanje svake žile sigurnije. Glavne arterije se dvostruko podvežu (JOHNSTON i TOBIAS, 2017.).

#### **Amputacija dezartikulacijom na ramenom zglobu**

Incizija kože se napravi kružno oko ekstremiteta počevši na razini *tuberculum major* nadlaktične kosti i završava u kaudalnoj točki aksilarnog prostora. Ligiraju se arterije i vene tog područja te se presijecaju mišići s tetivama sve dok se ne “oslobodi” *plexus brachialis*. Abducira se ekstremitet kako bi se omogućio pristup medijalnom dijelu uda. Površinski i duboki prsni mišići presjeku se na mjestu hvatišta na vrh *tuberculi major* i *tuberculi minor*. Brahijalna vena je zasebno ligirana i presječena na istoj razini. Medijani i lakatni živac, kaudalno u odnosu na brahijalnu arteriju, infundirani su bupivakainom i oštro presječeni. Palčani živac presijeca se dok prolazi lateralno od brahijalne arterije i u akcesornu i medijalnu glavu mišića *triceps brachii*. Mišićno-kožni živac presijeca se dok prolazi kranijalno do upravo opisanih živaca i žila.

*M. triceps brachii* se tupo odvaja tako da medijalna i akcesorna glava mišića ostaju s

amputiranim udom. Grane kolateralne ulnarne arterije, koje opskrbljuju distalni dio mišića *triceps brachii*, odsječene su kad uđu u dugu glavu mišića *triceps brachii*. Presjeku se grane distalnog radijalnog živca na lateralnu i dugu glavu.

Posljednji korak je podjela mišića u blizini zgloba. Ova disekcija započinje presjecanjem insercije mišića *supraspinatusa* iz glavnog tuberkula nadlaktične kosti. Zglobna čahura je zarezana zajedno s mišićem. Incizija se nastavlja kranijalno i presijeca tetivu polazišta mišića *m. coracobrachialis* i konačno tetivu polazišta mišića *biceps brachii*.

Batrljak se zatvara šivanjem tetive mišića *triceps brachii* kranijalno na fasciju površinskog prsnog mišića. Fascija mišića *m. supraspinatus* i *m. deltoideus* prišivena je na fasciju mišića *cleidobrachialis*. Potkožno tkivo i koža se zatvaraju na rutinski način (JOHNSTON i TOBIAS, 2017.). Poslijeoperacijska njega uključuje nošenje ovratnika, mirovanje, primjenu lijekova (analgetika, nesteroidnih protuupalnih lijekova (NSPUL), antibiotika) i skidanje šavova za 10 dana.

### 3. Materijali i metode

Korišteni su podaci iz arhive Zavoda za rendgenologiju, ultrazvučnu dijagnostiku i fizikalnu terapiju i Klinike za kirurgiju, oftalmologiju i ortopediju Sveučilišne veterinarske bolnice (SVB).

Istraživanje obuhvaća sve pacijente zaprimljene na navedene klinike sa sumnjom na avulziju ramenog spleta.

#### *Životinje*

Retrospektivno je pretražena arhiva od 1. siječnja 2017. do 1. lipnja 2022. godine. Istraživanjem je obuhvaćeno 13 životinja (7 pasa i 6 mačaka) koje su zaprimljene zbog suspektne avulzije ramenog spleta. Uključujući faktori za postavljenu dijagnozu su bili psi i mačke koji akutno ne opterećuju prednji ekstremitet. Isključujući faktori su bile životinje koje šepaju i na druge ekstremitete i pokazuju znakove drugih bolesnih stanja (npr. zarazne bolesti, frakture na drugim ekstremitetima i ostalo).

#### *Dijagnostika*

Svaki pacijent je imao isti protokol dijagnostike koji je uključivao opći klinički pregled, neurološki pregled te rendgensku dijagnostiku. Protokol rendgenske dijagnostike uključivao je standardne projekcije (latero-lateralna i sagitalna) nadlaktice i podlaktice s pripadajućim zglobovima. Zbog kvalitete slike protokol snimanja prilagođavan je veličini životinje. Korišteni su parametri snimanja u rasponu od 42 - 48 kV i 1,2 - 1,6 mAs (Siemens Multix Compact K).

Neurološkim pregledom svakom pacijentu određeni su neurološki deficiti pregledavanjem: uporabe ozlijeđenog ekstremiteta, probe površinske senzibilizacije (PROP), osjeta duboke boli (DB), mišićne atrofije, refleksa povlačenja (RP) i prisutnosti boli pri manipulaciji s ekstremitetom (BPM).

#### *Fizikalna terapija*

S obzirom na stupanj oštećenja živaca pacijenata primjena fizikalne terapije je zahtijevala vrlo individualan pristup. Koristile su se kombinacije različitih metoda i tehnika ovisno o potrebama pacijenta. Primjenjivale su se: terapijske vježbe (PROM, masaža, ploča za ravnotežu, poligon s Cavaletti tračnicama i propioceptivnim

podlogama), magnetoterapija, hidroterapija, suha pomična traka i elektrostimulaciju u formi elektroakupunktura.

Uspješnost fizikalne terapija promatrana je i stupnjevana s obzirom na neurološku evaluaciju: povratak motorne funkcije (1), povratak osjeta duboke boli (2), pravilno pozicioniranje/korištenje zahvaćenog ekstremiteta tijekom hoda (3). Pacijent koji je zadovoljilo sva tri kriterija se u potpunosti i uspješno oporavio. Ukoliko je zadovoljen jedan do dva kriterija, pacijent je pokazao djelomičan odgovor na fizikalnu terapiju. Ako ni jedan od navedenih kriterija nije zadovoljen, fizikalna terapija nije smatrana uspješnom.

### *Amputacija*

Na kirurški zahvat upućene su životinje koje su nakon neurološkog pregleda pokazivale znakove neuroloških deficita s lošom prognozom oporavka, te pacijenti koji nakon minimalno četiri tjedna terapije nisu pokazali napredak. Amputacija se provodi u općoj inhalacijskoj anesteziji u području ramenog zgloba.

### *Statistička analiza*

Podaci su statistički obrađeni korištenjem programa statistica, verzija 14 (Statsoft, SAD, 2020.) i uključivali su izračun deskriptivne statistike.

## 4. Rezultati

Anamnestički podaci, rezultati rendgenološke i neurološke dijagnostike te trajanje i ishod liječenja prikazani su u Tablici 2.

Od ukupnog broja obrađenih pacijenata (13) istraživanje je obuhvatilo 53,8 % (7/13) pasa (6 mušjaka i 1 ženka) i 46,2 % (6/13) mačaka (4 mušjaka i 2 ženke).

Ukupna prosječna dob svih životinja bila je 3 godine i 2 tjedna ( $\pm$  3 godine i 12 tjedana). Prosječna dob pasa bila je 3 godine i 11 mjeseci ( $\pm$  3 godine i 12 mjeseci), a mačaka 1 godina i 10 mjeseci ( $\pm$  1 godina i 11 mjeseci).

S obzirom na etiologiju bolesti 53,8 % pacijenata (7/13) je sigurno doživjelo traumu, dok je za 46,2 % pacijenta (6/13) postavljena sumnja na istu s obzirom na to da su vlasnici zatekli životinju u ozlijeđenom stanju.

Prilikom rendgenskog pregleda 76,9 % (10/13) pacijenata je imalo negativan nalaz, dok je kod 23,1 % pacijenata (3/13) postavljena dijagnoza. Kod 92,3 % pacijenata (12/13) isključena je trauma koštanog sustava te su utvrđeni znakovi ozljede brahijalnog spleta.

Neurološki pregled je učinjen kod svih (13/13) zaprimljenih pacijenata. Nastavno na rezultate neurološke pretrage kirurški zahvat je odmah preporučen za 15,4 % pacijenata (2/13), a 15,4 % pacijenata (2/13) je nakon odrađenog ciklusa (4-7 tjedana) rehabilitacije upućeno na amputaciju. Sveukupno je amputacija preporučena za 30,8 % pacijenata (4/13).

Fizikalna terapija je bila preporučena za 84,6 % pacijenata (11/13) od kojih je 72,7 % (8/11) odradilo rehabilitaciju do kraja, 18,2 % pacijenata (2/11) je odustalo u prvom tjednu rehabilitacije, a 1/11 nije nikada započeo terapiju.

Podaci iz kartica pacijenata pokazuju kako je 38,4 % pacijenata (5/13) zaprimljeno na prvi klinički pregled u roku 24 sata od kliničkih znakova, 30,8 % pacijenata (4/13) u roku tjedan dana od pojave simptoma, a 30,8 % pacijenata (4/13) je čekalo dulje od 7 dana prije prvog dolaska veterinaru.



Tablica 2: Pregled svih pacijenata po kategorijama

PACIJENT	VRSTA	PASMINA	SPOL	DOB	RAZLOG DOLASKA	RTG DIJAGNOZE	NEUROLOŠKI PREGLED	KIRURŠKO LJEČENJE	TRAJANJE FTU TJEDNIMA	TRAJANJE SIMPTOMA DO PREGLEDA U DANIMA	USPIJEH
1	Mačka	Križanac	M	5 mj	Trauma	Negativan	Obavljen	Nije provedeno	1	0	Nezadovoljavajuć
2	Mačka	Križanac	M	6 mj	Trauma	Fractura ossis humeri dex., radii et ulnae	Obavljen	Nije provedeno	1	3	Nezadovoljavajuć
3	Mačka	Križanac	M	2 god	Iznenadni klinički znakovi	Osteochondromatosis	Obavljen	Nije provedeno	12	1	Potpun
4	Mačka	Križanac	Ž	3 god	Iznenadni klinički znakovi	Negativan	Obavljen	Preporučena amputacija	FT nije provedena	7	Nezadovoljavajuć
5	Mačka	Domaća mačka	M	5 god	Pronađena ozlijeđena	Negativan	Obavljen	Preporučena amputacija	FT nije provedena	0	Nezadovoljavajuć
6	Pas	Križanac	M	2 god	Iznenadni klinički znakovi	Negativan	Obavljen	Nije provedeno	8	10	Potpun
7	Pas	Njemački špic	Ž	1 god	HBC	Negativan	Obavljen	Nije provedeno	6	0	Potpun
8	Pas	Shiba Inu	M	6 mj	Zapeo na ogradi	Negativan	Obavljen	Nije provedeno	FT nije provedena	6	Nezadovoljavajuć
9	Pas	Križanac	M	5 god	HBC	Negativan	Obavljen	Amputacija	7	30	Nezadovoljavajuć
10	Pas	Fox terrier	M	11 god	Pronađena ozlijeđen	Negativan	Obavljen	Nije provedeno	4	30	Djelomičan
11	Pas	Njemački ovčar	M	10 mj	HBC	Negativan	Obavljen	Nije provedeno	4	14	Djelomičan
12	Mačka	Domaća mačka	Ž	4 mj	Pronađena ozlijeđena	Negativan	Obavljen	Nije provedeno	4	0	Djelomičan
13	Pas	Border collie	M	7 god	HBC	Haemorrhagiae pulmonum	Obavljen	Preporučena amputacija	4	0	Nezadovoljavajuć

Rezultati neurološke pretrage za svakog pacijenta prikazani su u Tablici 3. Niti jedan pacijent (13/13) nije pravilno koristio ekstremitet. Uočene su ekstenzija lakta/fleksija karpalnog zgloba ili oslanjanje na dorzalnu stranu šape. Kod svih pacijenata je uočen propioceptivni deficit. Znakove duboke boli nije pokazivalo 61,5 % pacijenata (8/13), 15,4 % pacijenata (2/13) je pokazivalo slabe znakove, 15,4 % (2/13) je pokazivalo znakove samo na prva dva prsta, dok je 1/13 pokazivao znakove duboke boli. Atrofija mišića je bila prisutna kod svih pacijenata, samo u različitom intenzitetu, odnosno 23,1 % pacijenata (3/13) je imalo djelomičnu atrofiju. Refleks povlačenja je bio prisutan kod 46,1% pacijenata (6/13), slab kod 30,8 % pacijenata (4/13), a odsutan kod 23,1% (3/13). Bol pri manipulaciji utvrđena je kod 30,8 % pacijenata (4/13).

Tablica 3: Stavke i rezultati neurološkog pregleda kod pacijenata (PROP – propiocepcija, DB- duboka bol, RP- refleks povlačenja, BPM- bol pri manipulaciji)

PACIJENT	NEUROLOŠKI PREGLED					
	KORIŠTENJE NOGE	PROP	DB	MIŠIĆNA ATROFIJA	RP	BPM
1	Ne koristi nogu	Izostaje	Izostaje	Prisutna	Izostaje	Izostaje
2	Ne koristi nogu	Izostaje	Prisutna na prva dva prsta	Djelomična	Slab	Izostaje
3	Ne koristi nogu	Izostaje	Prisutna na prva dva prsta	Prisutna	Izostaje	Izostaje
4	Ne koristi nogu	Izostaje	Prisutna	Prisutna	Prisutan	Izostaje
5	Ne koristi nogu	Izostaje	Slaba	Prisutna	Prisutan	Prisutna
6	Ne koristi nogu	Izostaje	Izostaje	Prisutna	Slab	Izostaje
7	Ne koristi nogu	Izostaje	Izostaje	Prisutna	Slab	Izostaje
8	Ne koristi nogu	Izostaje	Izostaje	Prisutna	Izostaje	Prisutna
9	Ne koristi nogu	Izostaje	Izostaje	Djelomična	Izostaje	Prisutna
10	Ne koristi nogu	Izostaje	Izostaje	Prisutna	Slab	Prisutna
11	Ne koristi nogu	Izostaje	Slaba	Prisutna	Izostaje	Izostaje
12	Ne koristi nogu	Izostaje	Izostaje	Prisutna	Prisutan	Izostaje
13	Ne koristi nogu	Izostaje	Izostaje	Djelomična	Izostaje	Izostaje

Uspješnost fizikalne terapije prema zadanim kriterijima prikazana je u Tablici 4. 76,9 % pacijenata (10/13) započelo je s fizikalnom terapijom nakon dijagnostike. Znakove poboljšanja nakon jednog tjedna rehabilitacije nije pokazalo 20% pacijenata (2/10) te su vlasnici odustali od daljnje terapije. Po isteku fizikalne terapije 20 % pacijenata (2/10) nije imalo zadovoljavajuće rezultate. Nakon fizikalne terapije 60 % pacijenata (6/10) je pokazalo znakove oporavka od kojih 50 % pacijenata (3/6) se djelomično oporavilo, a 50 % pacijenata (3/6) pacijenata se uspješno oporavilo. Prosječno vrijeme trajanja rehabilitacije kod šest pacijenata koji su pokazali znakove oporavka bilo je 6 tjedana i 2 dana ( $\pm$  3 tjedna i 1 dan).

Tablica 4: Pregled uspješnosti fizikalne terapije

PACIJENT	USPJEŠNOST FIZIKALNE TERAPIJE		
	POTPUNA	DJELOMIČNA	NEZADOVOLJAVAJUĆA
1			✓ (vlasnici odustali nakon 7 dana)
2			✓ (vlasnici odustali nakon 7 dana)
3	✓		
6	✓		
7	✓		
9			✓
10		✓	
11		✓	
12		✓	
13			✓

## 5. Rasprava

Najčešći uzrok avulzije brahijalnog spleta pasa i mačaka je neki oblik traume (HERNON, 2018.). Anamnestički razlog dolaska pacijenata na klinike SVB je bio upravo uslijed traume ili zbog iznenadnih kliničkih znakova koji su vrlo vjerojatno uzrokovani traumom. Životinje koje borave u vanjskom životnom prostoru je teže imati pod konstantnim nadzorom i veća je mogućnost od ozljeđivanja, a da vlasnik u tom trenutku nije bio prisutan (WHEELER, 1986.). Anamneze uzete od vlasnika često započinju s rečenicom: „odjednom više ne koristi ekstremitet...” te vrlo često veterinari nemaju realnu sliku o tome što se uistinu dogodilo i uzrokovalo oštećenje. S obzirom na to da se radi o traumati, učestalije bivaju ozljeđene životinje koje nisu na uzici. Slobodno držane mačke zbog mogućnosti kretanja po ulici se izlažu većem riziku od udara automobila ili neke druge traume jer životinja nije pod nadzorom vlasnika (FRANZBLAU, 2014.). U ovom istraživanju iz anamneza uzetih od vlasnika pacijenata nije utvrđeno gdje životinje borave i imaju li nekontrolirani pristup dvorištu ili cesti. Rendgenske snimke su u dva slučaja pokazale vidljive znakove traume poput frakture i krvarenja u plućima. TROUPEL i sur. (2021.) u svojem istraživanju navode kako je 46 % pasa i mačaka doživjelo traumu prije svoje druge godine života. U ovom istraživanju prosječna dob pacijenata (3 godine) upućuje da najčešće nastradaju aktivne životinje mlađe do srednje životne dobi.

Neurološkim pregledom utvrđujemo prisustvo odnosno odsustvo pojedinih refleksa i ozbiljnost oštećenja. Prema navodima u literaturi oporavak može trajati od 2 do 6 mjeseci (FAISLER i sur., 2002.), a nekad i duže (MENCHETTI, 2020.) Prilagođavajući pritom vježbe s mogućnostima pacijenta. Rezultati vremena trajanja oporavka u vlastitom istraživanju u suglasju su s prethodnim navodima, pri čemu je najduži oporavak pacijenta trajao 3 mjeseca (12 tjedana). Duljina trajanja oporavka ovisi o stupnju oštećenja živaca, vremenskom periodu od ozljede do terapije (WELCH, 1996.) i o vremenskoj mogućnosti vlasnika da pohađa s ljubimcem fizikalnu terapiju (ANDRADES, 2018.). Samim time je prilagodba programa terapije kao i sam proces oporavka veoma individualan. Bitan je prisutan napredak uz kontinuirani rad. Nažalost, u dva primjera su mačke vrlo brzo prestale s terapijom upravo zbog nemogućnosti dolaska vlasnika. MENCHETTI i sur. (2020.) U svojem istraživanju na 23 pacijenata prijavljuju

uspješnost konzervativnog liječenja pasa i mačaka s ARS u 52,2% slučajeva. Dokazali su uspješnost fizikalne terapije s funkcionalnim oporavkom ekstremiteta kod 85% mačaka (5/6) i 41% pasa (7/17). S obzirom na to da 23,1% naših pacijenata (3/13) nisu u potpunosti dovršili zadane terapije, ne možemo donijeti zaključak o uspješnosti fizikalne terapije na sve pacijente kojima je rehabilitacija bila preporučena.

Dva pacijenta su nakon četiri tjedna rehabilitacije uspjela obnoviti motoričku funkciju ekstremiteta, dok se jednom tijekom četiri tjedna rehabilitacije vratio osjet duboke boli i motorna funkcija ekstremiteta. Sva tri navedena pacijenta su tijekom četiri tjedna rehabilitacije pokazali znakove djelomičnog oporavka odnosno djelomičnog uspjeha fizikalne terapije.

Tri pacijenta su zadovoljila sva tri kriterija za uspješnu fizikalnu terapiju, odnosno potpuno su se opravili. Uz predani rad i trud uspjeli su adekvatnim pristupom vratiti motornu funkciju, osjet duboke boli i pravilno koristiti ekstremitet u prosječnom vremenskom periodu od 8 tjedana i 5 dana ( $\pm$  3 tjedna) terapije.

Ako izuzmemo dva pacijenta koji nisu proveli svoje liječenje do kraja, šest od osam (6/8) pacijenata je reagiralo pozitivno na FT (od kojih 2 mačke i 4 pasa), odnosno, kod 75 % pacijenata je utvrđen napredak u oporavku od avulzije ramenog spleta. 25 % pacijenata (2/8) nije reagiralo na FT i preporučena im je amputacija tog ekstremiteta. 37,5 % pacijenata (3/8) je pokazalo znakove djelomičnog uspjeha FT, 37,5% pacijenata (3/8) znakove potpunog oporavka. Radi se o pacijentima različite dobi (od 4 mj do 11 god) koji su zaprimljeni nakon traume. Pacijenti s potpunim oporavkom su zaprimljeni u intervalu do 10 dana od traume, dok su pacijenti s djelomičnim oporavkom zaprimljeni i do mjesec dana od traume. Životinjama koje su nakon dijagnostike pokazivale znakove neurološkog deficita s lošom prognozom oporavka je preporučena amputacija ekstremiteta. Također i pacijentima koji nisu pokazali poboljšanje nakon najmanje 4 tjedna liječenja fizikalnom terapijom preporučena amputacija. Za dvoje pacijenata je preporučena amputacija noge bez alternativne opcije (FT). Sveukupno je amputacija preporučena za 30,8 % pacijenata (4/13), iako samo za pacijenta 9 postoji evidencija o provođenju zahvata.

Opširnijom primjenom vježbi i metoda, vidljiv je pozitivan učinak FT u oporavku pasa i mačaka s ARS. S obzirom na kombinaciju različitih vježbi i terapija, teško je odrediti koja od opisanih je pridonijela najvećem pomaku u oporavku. Svaka metoda je

krucijalna u jednom periodu oporavka i zato ih je bitno postepeno uvoditi u program terapije ovisno o pacijentovom napretku (COLVERO, 2022.) Cilj liječenja je pokušati vratiti funkciju ozlijeđenog dijela tijela, a pritom osigurati pacijentu odgovarajuću kvalitetu života uz smanjenu bol i patnju (FREEMAN, 2011.).

Iako mačke mogu imati koristi od prikladne primjene učinkovitih tehnika fizikalne terapije i odgovarajuće planiranih i provedenih programa rehabilitacije, pridržavanje liječenja često je manje predvidljivo nego kod pasa. Uspjeh terapije s mačkama zahtijeva dobro razumijevanje mačjeg ponašanja, zajedno s izvrsnim vještinama rukovanja. Kao i kod pasa, suradnja se često može poboljšati davanjem primamljivih nagrada poput poslastica, pažnje ili igračaka (SHARP, 2012.). Funkcionalna prognoza za pse i mačke liječene kirurški amputacijom smatra se vrlo dobrom (JOHNSTON i TOBIAS, 2017.). Većina pacijenata vraća se na visoku razinu aktivnosti i izdržljivosti za svoju dob (VAN SOENS i sur., 2009.). Nakon razdoblja oporavka od četiri tjedna, nema općih ograničenja za njihov stil života ukoliko se adekvatno prilagodi njihovim potrebama. Dodatna rehabilitacijska terapija može biti korisna u prijelaznoj fazi nakon operacije za jačanje ostalih mišića udova.

Premda je istraživani vremenski period bio 5 godina, u istraživanje je uključen mali broj pacijenata koji su zadovoljavali uključujuće kriterije. Također, nisu svi pacijenti započeli odmah s terapijom nakon traume, već su neki čekali i do mjesec dana. Limitirajući čimbenik je svakako i činjenica da zbog financijske mogućnosti vlasnika nije učinjena detaljnija slikovna dijagnostika (CT, MR) kojom bi se ustanovio stupanj oštećenja živaca. Buduće istraživanje bi svakako trebalo neurološkim pregledom pacijentima odrediti neuro-anatomsku lokalizaciju avulzije čime bi se dobio dodatni uvid u proces rehabilitacije i stupanj oporavka.

## 6. Zaključci

- Rezultati vlastitog rada upućuju na to da je većina pacijenata doživjela neki oblik traume (pad, udarac automobila i slično).
- Rehabilitacija zahtjeva individualni pristup te su nam na izboru različite metode FT, poput: masaže, elektroterapije, magnetoterapije, hidroterapije i raznih terapijskih vježbi.
- Rezultati vlastitog istraživanja pokazuju da je prosječno vrijeme oporavka 4 tjedana, dok je kod pacijenata kod kojih je zabilježen potpuni oporavak prošlo i do 12 tjedana.
- 75% pacijenata s ARS je pozitivno reagiralo na fizikalnu terapiju.
- Životinje koje ranije započnu s rehabilitacijom imaju bolje rezultate oporavka.
- Nažalost ponekad je stupanj oštećenja toliki da je potrebno kirurškim pristupom učiniti amputaciju zahvaćenog ekstremiteta što se dogodilo kod 30,7 % pacijenata u ovom istraživanju.

## 7. Literatura

1. ANDRADES, A. O. (2018.): Physiotherapeutic modalities in the rehabilitation of dogs with thoracolumbar intervertebral disc disease that underwent to decompressive surgery: 30 cases (2008.-2016.). *Arq. Med. Vet. Zootec.* 70, 1089-1098.
2. ANSÓN A., F. GIL, F. G. LAREDO, M. SOLER, E. BELDA, M. D. AYALA, A. AGUT (2013.): Correlative ultrasound anatomy of the feline brachial plexus and major nerves of the thoracic limb. Department of Animal Medicine and Surgery, University of Murcia, Murcia, Spain. *Vet Radiol Ultrasound* 54,185-193.
3. COLVERO, A. C. T., M. L. SCHWAB, D. A. FERRARIN, A. RIPPLING, M. R. WRZESINSKI, J. DA SILVS RAUBER, D. VILLIBALDO BECKMAN, A. MAZZANTI (2022.): Physical therapy modalities in the rehabilitation of cats (*felis catus*) with neurological and orthopedic conditions. *Ciência Rural* 52.
4. FAISSLER, D., CIZINAUSKAS, SIGITAS, A. JAGGY (2002.): Prognostic factors for functional recovery in dogs with suspected brachial plexus avulsion. *J. Vet. Intern. Med.*16.
5. FRANZBLAU, L.E, M.J. SHAUVER, K.C. CHUNG (2014.): Patient satisfaction and self-reported outcomes after complete brachial plexus avulsion injury. *J. Hand surg.* 39, 948–955.
6. FREEMAN, A. C., M. KENT, S. R. PLATT (2011.): *Brachial plexus avulsion*, Veterian Key. Saunders, an imprint of Elsevier Inc.
7. FRIEBOES, L.R., R. GUPTA (2009.): An in-vitro traumatic model to evaluate the response of myelinated cultures to sustained hydrostatic compression injury. *J. Neurotrauma* 26, 2245–2256.
8. GODINE, R. L. (2017.): Chapter 17: Neurological Conditions. U: *Laser Therapy in Veterinary Medicine: Photobiomodulation* (R. J. Riegel, J. C. Godbold jr., Eds.). John Wiley and Sons, Inc.,181.
9. GRANT, G. A., R. GOODKIN, M. KLIOT (1999.): Evaluation and surgical management of peripheral nerve problems. *Neurosurgery* 44, 825-840.
10. GRAY, M., W. PALISPIS, P.G. POPOVICH (2007.): Macrophage depletion alters the blood-nerve barrier without affecting schwann cell function after neural injury. *J. Neur. Sci. Res.* 85, 766–777.



11. GRIFFITHS, I.R., I. D. DUNCAN, D. D. LAWSON (1974.): Avulsion of the brachial plexus. 2. Clinical aspects. *J. Small Anim. Pract.* 15, 177- 183.
12. GUPTA, R., J.C. CHANNUAL (2006.): Spatiotemporal pattern of macrophage recruitment after chronic nerve compression injury. *J. neurotrauma* 23, 216–226.
13. GUPTA, R., L.S. RUMMLER, W. PALISPIS (2006.): Local down-regulation of myelin-associated glycoprotein permits axonal sprouting with chronic nerve compression injury. *Exp. Neurol* 200, 418–429.
14. GUPTA, R., O. STEWARD (2003.): Chronic nerve compression induces concurrent apoptosis and proliferation of schwann cells. *J. Comp. Neur.* 461, 174–186.
15. HERNON, T (2018.): A retrospective study of feline trauma patients admitted to a referral centre. *J. Small Anim. Pract.* 59, 243-247.
16. KIŠ, I. (2012.) Živčani sustav: Načela neurološke evaluacije U: Veterinarski priručnik (V. Herak-Perković, Ž. Grabarević, J. Kos, Ur.). Medicinska naklada, Zagreb, 2340-2347.
17. KOBAYASHI, J., S. E. MACKINNON, O. WATANBE, D. J. BALL, X. M. GU, D. A. HUNTER, W. M. KUZON (1997.): The effect of duration of muscle denervation on functional recovery in the rat model. *Muscle and Nerve* 20, 858-866.
18. KÖNIG, H. E., H. G. LIEBICH (2009.): Periferni živčani sustav (systema nervosum periphericum). U: Anatomija domaćih sisavaca (M. Zobundžija, K. Babić, V. Gjurčević Kantura, ur.) Naklada slap, Zagreb, 556-580.
19. KOZARIĆ, Z. (1997.): Veterinarska histologija. Naklada Karolina, Zagreb, 211-219.
20. LUDWIN, S.K., M. MAITLAND (1984.): Long-term remyelination fails to reconstitute normal thickness of central myelin sheaths. *J. Neur. Sci.* 64, 193–198.
21. MAUGERI, G., V. D'AGATA, B. TROVATO, F. ROGGIO, A. CASTORINA, M. VECCHIO, M. DI ROSA, G. MUSUMECI (2021.): The role of exercise on peripheral nerve regeneration: from animal model to clinical application. *Heliyon*, 7, e08281.
22. MENCHETTI, M., G. GANDINI, B. BRAVACCINI, M. DONDI, T. GAGLIARDO, E. BIANCHI (2020.): Clinical, Electrodiagnostic Findings and Quality of Life of Dogs and Cats with Brachial Plexus Injury. *Vet. Sci*, 7, 101.

23. MENORCA, R. M. G., T. S. FUSSELL, J. C. ELFAR (2013.): Nerve physiology: mechanisms of injury and recovery. *Hand Clinics* 29, 317-330.
24. MILLIS, D. L., I. A. CIUPERCA (2015.): Evidence for Canine Rehabilitation and Physical Therapy 5, 18.
25. MILLIS, D., D. LEVINE (2014.): Physical Rehabilitation of the Neurologic Patient U: Canine Rehabilitation and Physical Therapy. Elsevier Inc, China, 621-623.
26. MOLINARI, W.J. III, J. C. ELFAR (2013.): The double crush syndrome in brief. *J. Hand Surg. Am.* 3, 799–801.
27. RECKNOR, J.B., D. S. SAKAGUCHI, S. K. MALLAPRAGADA (2006.): Directed growth and selective differentiation of neural progenitor cells on micropatterned polymer substrates. *Biomaterials* 22, 4098-4108.
28. ROCHKIND, S., L. E. I. TREJO, M. NISSAN, M. SHAMIR, O. KHARENKO & M. ALON (2007.): Efficacy of 780-nm laser phototherapy on peripheral nerve regeneration after neurotube reconstruction procedure (double-blind randomized study). *Photomed. Laser Surg.* 25, 137-143.
29. SEDDON, H. J. (1943.): Three types of nerve injury. *Brain* 66, 237-288.
30. SÉGUIN, B. (2017.): “Amputations”. U: *Veterinary surgery: small animal*, 2nd edition (Johnston, S. A., K. M. Tobias, Eds.). Elsevier, inc. 1481-1485.
31. SHARP, B. (2012.): Feline physiotherapy and rehabilitation. *J. Feline Med. Surg.* 14, 622-632.
32. SUGUITAN, A., G. PURNOMO, C. SALES, D. ALAGAR (2019.): The Role of CT and MR Myelography in Diagnosing Nerve Root Avulsion in Traumatic Brachial Plexus Injuries. *A Meta-analysis* 1, 62-70.
33. ŠEHIĆ, M. (2014. A.): Masaža. U: *Fizikalna terapija i rehabilitacija pasa*. Veterinarski fakultet, Zagreb, 85-92.
34. ŠEHIĆ, M. (2014. B.): Magnetoterapija. U: *Fizikalna terapija i rehabilitacija pasa*. Veterinarski fakultet, Zagreb, 115-119.
35. ŠEHIĆ, M., V. BUTKOVIĆ, D. ŽUBČIĆ, D. STANIN (1997.): Hidroterapija. U: *Fizikalna medicina u terapiji i dijagnostici domaćih životinja*. Veterinarski fakultet, Zagreb, 131-139.

36. TAPADIA, M., T. MOZAFFAR, R. GUPTA (2010.): Compressive neuropathies of the upper extremity: update on pathophysiology, classification, and electrodiagnostic findings. *J. Hand Sur. Am.* 35, 668-677.
37. TORRES, C., K. MAILLEY, R. DEL CARPIO O'DONOVAN (2013.): MRI of the brachial plexus: modified imaging technique leading to a better characterization of its anatomy and pathology. *Neuroradiol. J.* 26, 699–719.
38. TROUPEL T., N. VAN CAENEGEM, A. JEANDEL, J. L. THIBAUD, A. NICOLLE, S. BLOT (2021.): Epidemiological, clinical, and electrophysiological findings in dogs and cats with traumatic brachial plexus injury: A retrospective study of 226 cases. *J. Vet Intern Med.* 35, 2837- 2845.
39. UPTON A. R., A. J. MCCOMAS (1972.): The double crush in nerve entrapment syndromes. *Lancet* 2, 359–362.
40. VAN SOENS, I., M. M. STRUYS, I. E. POLIS, S. F. BHATTI, S. A. VAN MEERVENNE, V. A. MARTLE, H. NOLLET, M. TSHAMALA, E. VANHAESEBROUCK, L. M. VAN HAM (2009.): Magnetic stimulation of the radial nerve in dogs and cats with brachial plexus trauma: A report of 53 cases. *Vet. J.* 182, 108-113.
41. VNUK, D. (2009.): Neurološki pregled. *Klinika za kirurgiju, ortopediju i oftalmologiju, nastavni materijali* (izvor: [http://kirurgija.vef.hr/?Page\\_id=102](http://kirurgija.vef.hr/?Page_id=102)), Zagreb, 1-12.
42. VRBANAC, Z., L. BARTOLOVIĆ, I. STOLIĆ (2017): Fizikalna svojstva vode u imerzijskoj hidroterapiji. *Hrvatski veterinarski vjesnik* 25, 52–56.
43. WELCH, J.A. (1996.): Peripheral nerve injury. *Semin. Vet. Med. Surg. (small anim.)* 11, 273–284.
44. WHEELER, S.J., D.C. JONES, J. A. WRIGHT (1986.): The diagnosis of brachial plexus disorders in dogs: a review of twenty-two cases. *J. Small anim. Pract.* 27, 147–157.
45. WILBOURN A. J., R. W. GILLIATT (1997.): Double-crush syndrome: a critical analysis. *Neurology* 49 21–29.
46. XIE, H., V. PREAST (2007.): Xie's veterinary acupuncture. Blackwell publishing. 235-246.

## 8. Sažetak

### Avulzija ramenog spleta u pasa i mačaka

Margarita Božiković

Cilj ovog istraživanja bio je analizirati uzroke, dijagnostiku, liječenje i proces oporavka pasa i mačaka s avulzijom ramenog spleta korištenjem arhivskih podataka. Istraživanjem je obuhvaćeno 13 pacijenata (6 mačaka i 7 pasa) prosječne dobi 3 godine i 2 tjedna ( $\pm$  3 god i 12 tjedana) zaprimljenih na klinike Veterinarskog Fakulteta Sveučilišta u Zagrebu u razdoblju od 01. 2017. do 01.06. 2022. godine. Anamnestički podaci pacijenata upućuju na to da je većina doživjela neki oblik traume (pad, udarac automobilom i slično). Kliničkim pregledom ustanovljene su fizičke promjene, slabost, bolnost i nefiziološke kretnje ozlijeđenog prednjeg uda. Nakon dijagnostike, 10 pacijenta je započelo s fizikalnom terapijom. Djelomičan oporavak zabilježen je u tri pacijenta, dok su se tri pacijenata u potpunosti oporavila. Analiziranjem podataka utvrđeno kako proces oporavka ovisi o stupnju oštećenja živaca, vremenu trajanja simptoma do kliničkog pregleda te sudjelovanju vlasnika u rehabilitaciji. Prosječno vrijeme trajanja rehabilitacije bilo je 6 tjedana 2 dana ( $\pm$  3 tjedana i 1 dan). Amputacija je preporučena za četiri pacijenta. Odluka o kirurškom pristupu donijet će se na osnovi neurološkog statusa i napretku tijekom fizikalne terapije. Pozitivan učinak fizikalne terapije u oporavku kod avulzije ramenog spleta bio je u 75 % (6/8) pacijenata.

Ključne riječi: avulzija ramenog spleta, liječenje, fizikalna terapija, pas, mačka

## 9. Summary

### **Avulsion of brachial plexus in dogs and cats**

Margarita Božiković

The aim of this research was to analyze the causes, diagnosis, treatment and recovery process of dogs and cats with avulsion of plexus brachialis by reviewing the archived data. The research included 13 patients (6 cats and 7 dogs) with an average age of 3 years and 2 weeks ( $\pm$  3 years and 12 weeks) admitted to the clinics of the Veterinary Faculty of the University of Zagreb in the period from 01.01.2017 to 01.06.2022. The anamnestic data of the patients indicate that most of them experienced some form of trauma (fall, hit by a car, etc.). The clinical examination revealed physical changes, weakness, pain and non-physiological movements of the injured forelimb. After diagnosis, 10 patients started physical therapy. Partial recovery was recorded in three patients, while three patients fully recovered. By analyzing the data, it was determined that the recovery process depends on the degree of nerve damage, the duration of the symptoms until the clinical examination, and the owner's participation in the rehabilitation. The average duration of rehabilitation was 6 weeks and 2 days ( $\pm$  3 weeks and 1 day). Amputation was recommended for four patients. The decision on the surgical approach will be made based on the neurological status and progress during physical therapy. The positive effect of physical therapy in the recovery from avulsion of the brachial nerve plexus was seen in 75% (6/8) of patients.

Keywords: avulsion of brachial plexus, treatment, physical therapy, dogs, cats

## 10. Životopis

Margarita Božiković rođena je 05. siječnja 1998. godine u Zagrebu. Završila je Osnovnu školu Horvati, nakon koje upisuje The Internacional Baccalaureate (IB) srednju školu u sklopu XV. Gimnazije u Zagrebu. 2016. godine upisuje Veterinarski fakultet na Sveučilištu u Zagrebu s usmjerenjem veterinarskog javnog zdravstva za koje se opredijelila na višim godinama fakulteta. Tijekom svog akademskog obrazovanja sudjeluje u studentskoj udruzi USVM „Equus“ i pod vodstvom izv. prof. dr. sc. Željka Gottsteina piše znanstveni rad na temu “Monitoring i filogenetska analiza sojeva adenovirusa u uzgojima i trgovinama ptica kućnih ljubimaca u Republici Hrvatskoj”. Posljednju godinu studija volontira u Zavodu za rendgenologiju, ultrazvučnu dijagnostiku i fizikalnu terapiju gdje je akademske godine 2021./2022. bila demonstrator na kolegiju „Metode fizikalne terapije i dijagnostike”.