

BOLESTI OKLOPA SLATKOVODNIH KORNJAČA

Budić, Bruno

Master's thesis / Diplomski rad

2022

Degree Grantor / Ustanova koja je dodijelila akademski / stručni stupanj: **University of Zagreb, Faculty of Veterinary Medicine / Sveučilište u Zagrebu, Veterinarski fakultet**

Permanent link / Trajna poveznica: <https://um.nsk.hr/um:nbn:hr:178:517334>

Rights / Prava: [In copyright](#)/[Zaštićeno autorskim pravom.](#)

Download date / Datum preuzimanja: **2024-07-18**



Repository / Repozitorij:

[Repository of Faculty of Veterinary Medicine -
Repository of PHD, master's thesis](#)



SVEUČILIŠTE U ZAGREBU
VETERINARSKI FAKULTET

Bruno Budić

BOLESTI OKLOPA SLATKOVODNIH KORNJAČA

Diplomski rad

Zagreb, 2022.

Zavod za bolesti peradi s klinikom

Predstojnik:

Izv. prof. dr. sc. Željko Gottstein

Mentor:

Izv. prof. dr. sc. Danijela Horvatek Tomić

Članovi povjerenstva za obranu diplomskog rada:

1. prof. dr. sc. Andrea Gudan Kurilj
2. dr. sc. Liča Lozica
3. izv. prof. dr. sc. Danijela Horvatek Tomić
4. prof. dr. sc. Ljubo Barbić (zamjena)

Popis slika i tablica:

Slika 1. Crvenouha kornjača (Izvor: https://commons.wikimedia.org/wiki/File:Turtle_with_Neck_Stretched_Out.jpg ©Dan Soto)

Slika 2. Usporedba boja i uzoraka u tri podvrste *Trachemys scripta* i zapadne crvenouhe kornjače (Izvor: https://www.researchgate.net/figure/Comparison-of-coloration-and-pattern-of-the-three-subspecies-of-Trachemys-scripta-and-the_fig1_337925411, uploaded by Uwe Fritz)

Slika 3. Mošusna kornjača (*S. odoratus*) (Izvor: <https://reptiledatabase.reptarium.cz/species?genus=Sternotherus&species=odoratus>)

Slika 4. Kornjača vrste *G. geographica* (Izvor: <https://reptiledatabase.reptarium.cz/species?genus=graptemys&species=geographica>)

Slika 5. Prikaz rožnatih ljuski i kostiju na oklopu čančare pronađenom u prirodi (Izvor: Bruno Budić)

Slika 6. Herpesvirusne infekcije oklopa u slatkovodne kornjače *Emydura macquarii krefftii*: proliferativne i ulcerativne lezije kože (A), proliferativne lezije i kraste na rubu oklopa (B), proliferativne lezije palmarnog dijela desne prednje noge (Izvor: COWAN i sur., 2015.)

Slika 7. Ulcerativna bolest oklopa u vidu bijelih mrlja po sredini karapaksa crvenouhe kornjače prije liječenja (Izvor: <https://www.researchgate.net/profile/SambhajiChavhan/publication/340755375/figure/fig1/AS:881913237610496@1587275909180/>)

Slika 8. Duboka ulcerativna lezija na plastronu *Trachemys scripta*. Nakon debridmana lezija, iz svježeg tkiva je izdvojena bakterija *Aeromonas hydrophila* (Izvor: Mader's Reptile Medicine and Surgery, 2019.)

Slika 9. Deformitet oklopa crvenouhe kornjače nastao zbog metaboličke bolesti kostiju (Izvor: D. Horvatek Tomić).

SADRŽAJ

1. Uvod	1
2. Pregled rezultata dosadašnjih istraživanja	2
2.1 Slatkovodne kornjače koje se najčešće drže kao kućni ljubimci	2
2.1.1 Crvenouha kornjača (<i>Trachemys scripta</i>)	3
2.1.2. Mošusna kornjača (<i>Sternotherus odoratus</i>)	6
2.1.3. Vrste kornjača iz porodice <i>Graptemys</i>	8
2.2. Građa oklopa kornjača	10
2.3. Bolesti oklopa virusne etiologije	12
2.3.1. Iridovirusna (ranavirusna) infekcija	12
2.3.2. Pikornavirusna infekcija („X“ bolest)	14
2.3.3. Herpesvirusne infekcije	14
2.4. Bolesti oklopa bakterijske etiologije	16
2.4.1. Ulcerativna bolest oklopa – trulež oklopa	16
2.5. Bolesti oklopa gljivične etiologije	20
2.6. Bolesti oklopa nezarazne etiologije	21
2.6.1. Metaboličke bolesti kostiju	21
2.6.2 Alge	25
2.6.3 Opekline	26
3. Zaključci	28
4. Literatura	29
5. Sažetak	38
6. Summary	39
7. Životopis	40

1. Uvod

Kornjače, gmazovi iz reda Testudines, posjeduju jedinstvenu anatomsku karakteristiku, oklop, koji ih štiti od grabežljivaca i drugih prijetnji iz okoliša. Oklop je izgrađen od modificiranih koštanih elemenata kao što su rebra, dijelovi kostiju zdjelice i drugih kostiju. Oklop se u kornjača razlikuje po veličini, boji odnosno obliku. Uvjeti okoliša, neprikladna prehrana, bolesti ili traume mogu utjecati na izgled i učinkovitost oklopa.

Gmazovi su sve češći kućni ljubimci te posljedično i pacijenti u veterinarskim ambulancama. Statističkom obradom podataka na razini Europske Unije (EU) u 2021. godini, uočeno je kako je broj gmazova koji se drže kao kućni ljubimci različit od zemlje do zemlje. Tako je Francuska zauzela prvo mjesto s populacijom gmazova kućnih ljubimaca od približno 3,3 milijuna, dok je Španjolska druga s gotovo 1,47 milijuna (BEDFORD, 2022.).

Bolesti oklopa često se susreću kod svih vrsta kornjača, posebice u onih koje žive u vodi, a uzrokuju ih virusi, bakterije, gljivice, paraziti ili su nezarazne etiologije. Neke od ovih infekcija mogu prodrijeti duboko u slojeve oklopa, uzrokujući deformitete i promjene na većem dijelu karapaksa i plastrona.

Ovaj pregledni diplomski rad prikazat će najčešće vrste slatkovodnih kornjača koje se u Republici Hrvatskoj drže kao kućni ljubimci, njihov način držanja, te bolesti oklopa različite etiologije, uz prikaz kliničke slike, dijagnostike, patoanatomskog nalaza, liječenja i moguće profilakse.

2. Pregled rezultata dosadašnjih istraživanja

2.1. Slatkovodne kornjače koje se najčešće drže kao kućni ljubimci

Kornjače (red Testudines) pripadaju među danas najstarije žiuće gmazove koji su se razvili prije otprilike 200 milijuna godina, a ukupno je poznato više od 14 porodica, 90 rodova i 300 vrsta kornjača (POUGH i sur., 2002.). Osobitost reda Chelonia je oklop koji dijelimo, s obzirom na prirodu i stupanj okoštavanja, na tvrdi, meki ili kožni. Svaki oklop sastoji se od leđnog dijela ili karapaksa (carapace) i trbušnog ili plastrona (plastron) (WYNEKEN i sur., 2008.). Ovisno o tome koliko i kako kornjače mogu saviti vrat, dijelimo ih u dva podreda: krijovratke (Cryptodira) i vijovratke (Pleurodira). Osobitnost krijovratki je kratki vrat i uvlačenje vrata u obliku slova „S“ ispod oklopa, dok vijovratke savijaju vrat horizontalno i guraju glavu u stranu (WYNEKEN i sur., 2008.).

U krijovratke ubrajamo ukupno 11 porodica kornjača, točnije *Carettochelyidae*, *Cheloniidae*, *Chelydridae*, *Dermatemydidae*, *Dermochelydae*, *Emydidae*, *Kinosternidae*, *Platysternidae*, *Staurotypidae*, *Testudinidae*, *Trionychidae*. Vijovratke se dijele u dvije porodice; *Chelidae* i *Pelomedusida* (COGGER i sur., 2004.).

Većina vrsta kornjača su oportunistički svejedi, kopnene vrste su više biljojedne, dok su vodene vrste više mesojedne (FRANKLIN, 2011.). Kornjače nemaju stalnu tjelesnu temperaturu (poikilotermne ili hladnokrvne su životinje), već ona ovisi o uvjetima okoliša i vanjske temperature (FRANKLIN, 2011.).

S obzirom na uvjete života, kornjače dijelimo na kopnene, slatkovodne i morske. Kopnene vrste nastanjuju uglavnom tople ili umjerene klimatske pojase, no može ih se naći i u pustinjama. Uglavnom su biljojedi malih glava, čvrstog oklopa i imaju kratke zdepaste noge prilagođene hodanju, a koža im je debela s velikim ljuskama kako bi izbjegle isušivanje. Slatkovodne kornjače imaju spljoštene udove i prste spojene plivaćim kožicama, glatki oklop i dugi vrat za hvatanje plijena koji prolazi pokraj njih, te reducirani plastron za lakše kretanje u vodi. Morske kornjače imaju modificirane udove nalik perajama s kojima su se adaptirale životu u moru. Imaju ravniji i mekši oklop koji im pomaže u postizanju velikih brzina uz optimalnu potrošnju energije (POUGH i sur., 2002.; MATAŠIN i sur., 2007.).

2.1.1. Crvenouha kornjača (*Trachemys scripta*) (Schoepf, 1792.)

Crvenouhu kornjaču ubrajamo u porodicu *Emydidae* i rod *Trachemys*. Pod vrstu *Trachemys (T.) scripta* spadaju tri podvrste: *Trachemys scripta elegans* - crvenouha kornjača, *Trachemys scripta scripta* - žutouha kornjača i *Trachemys scripta troosti* - Cumberlandska (Cumberlandova) kornjača.

Prirodno stanište svih ovih podvrsta je srednji i istočni dio SAD-a te sjeveroistočni Meksiko. U prirodnom okolišu najviše ih se može naći u lokvama, močvarama i ostalim vodama stajaćicama, iako su odlični plivači (MAYER i DONNELLY, 2013.). Ove kornjače provode dosta vremena sunčajući se na stijenama, obali, palom drveću i ostalim površinama koje su direktno izložene suncu. Povećanjem tjelesne temperature sunčanjem stimuliraju metabolizam i poboljšavaju probavu (MITCHELL i CONANT, 1994.; THOMAS i sur., 1999.; BUHLMANN i sur., 2008.).

Podvrste *T. scripta* srednje su velike do velike slatkovodne kornjače koje mogu dosegnuti veličinu karapaksa do 28 cm (ženke) odnosno do 20 cm (mužjaci) (BRINGSØE, 2006.).

U ovih je vrsta prisutan spolni dimorfizam gdje, osim što ženke narastu duže i veće, mužjaci imaju duže kandže na prednjim nogama te duže repove sa otvorom kloake postavljenim dalje od ruba karapaksa (BRINGSØE, 2006.).

Gornji dio oklopa, karapaks, je ovalnog oblika sa oštrim rubovima. Donji dio oklopa, plastron, je ravan i gladak. Boja karapaksa varira od žutozelene do sive, smeđe i crne, te su često prisutne velike žute linije. Plastron je svjetlije obojen negoli karapaks te je uglavnom žut sa crnim mrljama ili prugama (ERNST i BARBOUR, 1989.; MYERS i sur., 2006.; BUHLMANN i sur., 2008.; VAN DIJK i sur., 2013.). Kod mladih kornjača, glava, karapaks i noge su svjetlo zelene boje (SNYDER i sur., 2016.).

Glavne značajke preko kojih se podvrste mogu međusobno razlikovati jesu boje i uzorci na glavi i oklopu. Crvenouha kornjača (*T. scripta elegans*) ima široke crvene ili narančaste pruge iza očiju (ERNST i sur., 1994.; CONANT i COLLINS, 1998.) (Slika 1. i 2.). Mlađe jedinice imaju brojne, tamno obojene mrlje na žutom plastronu (CONANT i COLLINS, 1998.).



Slika 1. Crvenouha kornjača (*T. scripta elegans*)

(Izvor: https://commons.wikimedia.org/wiki/File:Turtle_with_Neck_Stretched_Out.jpg ©Dan Soto)

T. s. elegans



T. s. scripta



T. s. troostii



Western
red-eared
slider



Slika 2. Usporedba boja i uzoraka u tri podvrste *Trachemys scripta* i zapadne crvenouhe kornjače

(Izvor: https://www.researchgate.net/figure/Comparison-of-coloration-and-pattern-of-the-three-subspecies-of-Trachemys-scripta-and-the_fig1_337925411, uploaded by Uwe Fritz)

Žutouha kornjača (*T. scripta scripta*) (Slika 2.) ima žuto obojeni plastron sa tamnim mrljama na rožnatim pločama koje se nalaze kranijalnije na plastronu. Ima očite žute mrlje iza očiju (BRINGSØE, 2001.; VEENVLIET i BRINGSØE, 2002.).

Cumberlandova kornjača (*T. scripta troosti*) (Slika 2.) ima male crne mrlje na svakoj rožnatoj ploči žuto obojenog plastrona te usku žutu prugu iza očiju koja se smanjuje kako se nastavlja kaudalnije na vrat (BRINGSØE, 2001.; VEENVLIET i BRINGSØE, 2002.).

Kornjače ovog roda su svejedi, pri čemu mlađe jedinke jedu više mesa, ali kako sazrijevaju tako sve više jedu biljnu hranu. Oportunistički su predatori, stoga će pojesti sve što mogu uhvatiti, a najčešće su to male ribe, punoglavci, crvi, puževi, zrikavci i ostale male životinje (MILLER, 2022.)

Spolnu zrelost mužjaci dostižu sa 9-11 cm dužine karapaksa i 2-5 godina starosti, a ženke sa 15-20 cm dužine karapaksa i 5-8 godina starosti (THOMAS, 2006.; ERNST i LOVICH 2009.).

Udvaranje i parenje se obično događa između ožujka i srpnja i odvija se u vodi (CHITTY i RAFTERY, 2013.). Ženke obično imaju 1-2 legla, ali mogu i do četiri godišnje, te u prosjeku polažu 6-11 (2-20) jaja po leglu, dok inkubacija traje od 60 do 95 dana (MITCHELL i CONANT, 1994.; TUCKER i sur., 1998.; TUCKER, 2001; ARESCO, 2004.; BUHLMANN i sur., 2008.; ROSE, 2011.; VAN DIJK i sur., 2013.).

2.1.2. Mošusna kornjača (*Sternotherus odoratus*) (Latreille u Somini i Latreille, 1801)

Mošusna kornjača (*Sternotherus (S.) odoratus*) ubraja se u porodicu *Kinosternidae* i rod *Sternotherus*. Ova vrsta nastanjuje različite vode tekućice i stajaćice, uključujući vodu dubine do 9 metara, ali ne tolerira slanu vodu (VAN DIJK, 2015.) Prirodno stanište su joj istočni i središnji dio SAD-a te jugoistok Kanade (ERNST i sur., 1994.).

Ova je kornjača dobila ime po mošusnom mirisu koji izlučuje iz četiri žlijezde smještene ispod ruba karapaksa (EDMONDS, 2002.).

Odrasle jedinke obaju spolova imaju dužinu karapaksa od 89-136 mm. Maslinasto do crno obojeni karapaks je izdužen, uzak i kružnog oblika na prerezu, iako može imati lagani središnji greben ili par manjih lateralnih izbočenja (REYNOLDS i SEIDEL, 1982.). Glava ima dvije bijele ili žute crte na svakoj strani, protežući se kaudalno od nosnica te iznad i ispod očiju do vrata. Jedan ili dva para taktilnih/ kožnih bradavica se nalazi na bradi (REYNOLDS i SEIDEL, 1982.) (Slika 3.).

Mužjaci se razlikuju od ženki po tome što imaju veću glavu, duži i jači rep i područja sa nagnutim ljuskama na unutarnjoj strani stražnjih nogu (CONANT i COLLINS, 1998.). Primarna hrana su im mekušci i vodeno bilje (EDMONDS, 2015.).

Spolnu zrelost mužjaci dosežu sa 2-7 godina i 50-65 mm dužine karapaksa, te ženke sa 3-11 godina i 62-65 mm dužine (VAN DIJK, 2015.). Ženke polažu od jednog do šest legla sa 2-4 (1-9) jaja, a inkubacija obično traje 60-107 dana (56-132), ovisno o lokaciji (ERNST i LOVICH, 2009.).



Slika 3. Mošusna kornjača (*S. odoratus*) (Izvor: <https://reptile-database.reptarium.cz/species?genus=Sternotherus&species=odoratus>)

2.1.3. Vrste kornjača roda *Graptemys*

Kornjače roda *Graptemys* (*G.*) ubrajamo u porodicu *Emydidae*, podporodicu *Deirochelyinae* (AGASSIZ, 1857).

Graptemys je rod slatkovodnih kornjača u koji se ubraja 14 vrsta. Endemične su u Sjevernoj Americi gdje žive u rijekama južnog i jugoistočnog SAD-a. Mogu dijeliti stanište sa ostalim vrstama iz roda ili pak mogu biti izolirane vrste koje nastanjuju samo pojedine rijeke i riječne slivove.

Od 14 vrsta kornjača iz roda *Graptemys*, tri se vrste najčešće drže kao kućni ljubimci, a to su *G. geographica*, *G. pseudogeographica* i *G. ouachitensis*.

a) *Graptemys geographica*

Ova je kornjača dobila ime po obilježjima na karapaksu a koja slične oznakama vodenih puteva koje se koriste na kartama i putokazima (CONANT i COLLINS, 1998.) (Slika 4.).



Slika 4. Kornjača vrste *G. geographica* (Izvor: <https://reptile-database.reptarium.cz/species?genus=graptemys&species=geographica>)

Linije na karapaksu su žućkaste ili narančaste boje i okružene crnim rubovima. Ostatak karapaksa je maslinast ili sivosmeđi (HARDING, 1997.). Plastron odraslih kornjača je žućkaste boje (CONANT i COLLINS, 1998.). Glava, vrat i udovi su tamnoplave, smeđe ili crne boje sa širokim žutim, zelenim ili narančastim prugama (HARDING, 1997.). Karapaks je širok sa umjereno niskim grebenom (HARDING, 1997.).

Ženke su puno veće negoli mužjaci. Mužjaci dosegnu dužine karapaksa od 16 cm, a ženke do 27 cm (HARDING, 1997.; VAN DIJK, 2011.). Prema vrsti hrane koju jedu, ubrajaju se u svejede (KIRKPATRICK, 1993.). Dominantno se hrane mekušcima i ostalim vodenim beskralježnjacima (VAN DIJK, 2011.).

Jedinke ovih vrsta hiberniraju od studenoga do ranoga travnja. Većinu vremena provedu ispod vode, sakriveni ispod potopljenih stabala, u mulju ili u rupama (HARDING, 1997.).

Razmnožavanje se obično događa u proljeće i jesen. Parenje se odvija u dubokoj vodi. Period polaganja jaja traje od svibnja do srpnja (HARDING, 1997.). Ženke uglavnom polažu dvaput po 9-17 jaja. Trajanje inkubacije je teško odrediti jer većina izleženih kornjača prezimi u gnijezdu i izađe otprilike 11 mjeseci nakon polaganja jaja (ERNST i LOVICH, 2009.).

b) *Graptemys pseudogeographica*

Karapaks u ovih kornjača je maslinast, smeđi ili crni sa tamnim mrljama koje okružuju žute linije. Također, karapaks ima nazubljene rubove i kralježnični greben koji više prominira u mladim kornjača. Plastron je kremasto do žuto obojen, ali mlade jedinke mogu imati i tamne uzorke. Koža im je maslinasto do smeđa sa žutim prugama na nogama, repu, bradi i vratu (ERNST i sur., 1984.).

Vrsta *G. pseudogeographica* je svejed, hrani se različitim malim plijenom, uključujući školjke, lešine i dijelove biljaka (VAN DIJK, 2011.).

Mužjaci dosežu spolnu zrelost sa 4 do 6 godina, a ženke sa 8 do 14 godina (ERNST i sur., 1984.). Ženke mogu imati do 4 legla godišnje, veličine 14 (8-22) jaja. Inkubacija traje 60-82 dana (VAN DIJK, 2011.).

c) *Graptemys ouachitensis*

Ova vrsta je primarno riječna kornjača, nastanjuje rijeke sa brzacima i podvodnom vegetacijom, ali se nalazi i u jezerima, mrtvajama i močvarama (VAN DIJK, 2011.).

Izgledom su vrlo slične gore navedenim vrstama, samo što je vertebralni greben na karapaksu naglašeniji, čak i u odraslih jedinki, te imaju tri velike žućkaste mrlje na svakoj strani glave što ih jasno razlikuje od ostalih vrsta iz roda *Graptemys*.

Mužjaci dosežu dužinu karapaksa od 14 cm, a ženke oko 24 cm. Spolnu zrelost mužjaci dostižu sa 2- 3 godine, a ženke sa 6-7 godina. Ženke mogu polegnuti 2 do 3 legla godišnje, s otprilike 10 (6-15) jaja (VAN DIJK, 2011.).

2.2. Građa oklopa kornjača

Oklop kornjača se sastoji od dva glavna dijela- dorzalnog ili karapaksa te ventralnog ili plastrona, koji su lateralno povezani koštanim mostovima. S prednje i stražnje strane oklopa nalaze se otvori koji omogućuju uvlačenje glave, udova i repa u slučaju opasnosti (MATAŠIN i sur., 2007.). Kornjačama oklop pruža fizičku zaštitu, ali u mnogih vrsta služi i za različite fiziološke procese poput hematopoeze, skladištenja vode, masti ili otpadnih tvari te kao pH pufer (BURKE, 1989.).

Karapaks je sastavljen od otprilike 50-tak kostiju podrijetlom od rebara, kralježaka i dermalnih dijelova kože. Plastron se razvio od ključnih kostiju, korakoidnih kostiju, međuklavikula (interclavícula) i gastralia- abdominalnih rebara (BOYER i INNIS, 2019.) (Slika 1.)

Sredinom karapaksa, duž leđa, pruža se niz od osam neuralnih koštanih ploča (neuralia), koje su srasle sa trnastim izdancima kralježaka. S desne i lijeve strane pruža se niz od osam rebrenih koštanih ploča (costalia), od kojih su četiri prava rebra i četiri abdominalna rebra (gastralia). Rubom karapaksa pruža se niz od 11 perifernih koštanih ploča (marginalia) (WYNEKEN, 2008.).

Mala rubna ploča smještena ispred posljednjih vratnih kralježaka zove se zatiljna ploča (nuchale), a jedna ili dvije rubne ploče smještene iznad repa zovu se nadrepne (supracaudale) (MATAŠIN i sur., 2007.)

Većina tek izlegnutih kornjača ima fenestre, to jest otvore između karapaksijalnih kostiju koje se zatvaraju kako kornjača stari (ERNST i BARBOUR, 1989.).

Plastron se sastoji od ukupno devet koštanih ploča koje se spajaju u središnjoj liniji. Entoplastron je jedina neparna koštana ploča, a parne su epiplastron, hyoplastron, hypoplastron i xiphiplastron (WYNEKEN i sur., 2008.).

Koštani oklop je prekriven epidermalnim slojem, najčešće u obliku keratiniziranih ploča nazvanih rožnate ljuske. Novi slojevi ovih epidermalnih ploča se stvaraju kako kornjače rastu. Rast se odvija na rubovima rožnatih ljuski (MCARTHUR i sur., 2004.). Ljuske se ne preklapaju sa kostima oklopa, već su raspoređene tako da rubovi rožnatih ploča nisu direktno iznad koštanih šavova (ZUG, 1991.). Epidermalne se ploče redovito zamjenjuju tijekom života u nekih poluvodenih vrsta, ali vrlo rijetko u kopnenih vrsta (MCARTHUR i sur., 2004.).

U različitim vrsta kornjača postoje brojne modifikacije oklopa. Kosti u oklopu sedmopruge usminjače (*Dermochelys coriacea*), mekoštitki (*Trionychidae*) i Fly River kornjača (*Carettochelys insculpta*) su reducirane, a rožnate ploče su zamijenjene sa čvrstom kožom (ORENSTEIN, 2001.).

Epidermalni sloj oklopa se sastoji od 38 rožnatih ploča na karapaksu i 16 na plastronu (WYNEKEN i sur., 2008.). Sredinom karapaksa, duž leđa, se pruža najčešće pet "vertebralnih" rožnatih ploča, a s lijeve i desne strane pruža se niz od po četiri rebrene ili "pleuralne" rožnate ploče. Rubom se poput vijenca s obje strane pruža niz od 12 rubnih ili "marginalnih" rožnatih ploča. Vratna ili "cervikalna" rožnata ploča jedina je neparna. Na plastronu se nalazi šest parova, odnosno 12 rožnatih ploča. One idu redom: vratna ili "gularna", humeralna ili "podramena", pektoralna ili prsna, abdominalna ili trbušna, femoralna ili bedrena te na kraju analna rožnata ploča (MATAŠIN i sur., 2007.).

Mnoge kornjače imaju hrskavične spojeve u njihovim oklopima (BOYER i INNIS, 2019.). Vrste iz rodova *Terrapene* spp., *Pyxidea* spp. i *Cuora* spp. imaju plastronalne spojeve, dok *Kinixys* spp. ima karapaksijalne spojeve (MCARTHUR i sur., 2004.). Ovi spojevi dodatno povećavaju prostor unutar oklopa te im služe da mogu još više uvući udove i glavu, a kod nekih vrsta i da potpuno zatvore otvore na oklopu.



Slika 5. Prikaz rožnatih ljuski i kostiju na oklopu čančare pronađenom u prirodi

(Izvor: Bruno Budić)

2.3. Bolesti oklopa virusne etiologije

2.3.1 Iridovirusna (ranavirusna) infekcija

Virusi iz porodice *Iridoviridae* su veliki DNA virusi sa dvostrukom uzvojnicom koji mogu inficirati beskralježnjake i hladnokrvne kralježnjake. U porodicu *Iridoviridae* spada rod *Ranavirus* koji je uzročnik bolesti u riba, vodozemaca i gmazova (JOHNSON i sur., 2007.).

Iridovirusi sve više dobivaju na važnosti kao emergentni patogeni koji uzrokuju ozbiljna oboljenja i uginuća u populacijama kornjača (GIBBONS i STEFFES, 2013.). Ranavirusi se redovito izoliraju iz gmazova od kasnih 90-tih godina (MAO i sur., 1997.). Od 2003. godine zabilježene su brojne epizootije i infekcije u divljih kornjača i onih držanih u zatočeništvu (ALLENDER i sur., 2006.). U kornjača je iridovirusna infekcija zabilježena u farmski držanih mekoštitki (CHEN i sur., 1999.),

te u uzgojima čančara (*Testudo hermanni*) (MARSCHANG i sur., 1999.) i istočnih „box“ kornjača (*Terrapene carolina carolina*) (JOHNSON i sur., 2008.).

Filogenetske studije i studije o prijenosu virusa su pokazale da se ranavirusi mogu prenositi između gmazova, vodozemaca i riba. Analiza genoma virusa izdvojenih iz gmazova je dokazala da nekoliko različitih ranavirusa vodozemaca uključujući i viruse poput Frog virus 3 (FV3), Bohle iridovirus (BIV) i European catfish virus (ECV) mogu inficirati gmazove (DUFFUS i sur., 2015.; STÖHR i sur., 2015.).

Mehanizam prijenosa iridovirusa je još uvijek nepoznat. Zbog toga što su iridovirusne čestice zabilježene u leukocitima, smatra se da je prijenos moguć preko parazita koji sišu krv ili preko ugriza insekata. Ostala mišljenja o načinu prijenosa uključuju kanibalizam inficiranih životinja, prijenos preko vode i drugih pasivnih vektora (ALLENDER i sur., 2006.; JOHNSON i sur., 2007.; JOHNSON i sur., 2008.).

Najčešći klinički simptomi uključuju simptome gornjeg dišnog sustava, nosni iscjedak, oralne ulceracije, kutane apscese, subkutane edeme, kaheksiju i letargiju (GIBBONS i STEFFES, 2013.). JOHNSON i sur. (2007.) su proveli istraživanje u kojem su i.m. inokulirali ranavirus crvenouhim i box kornjačama, a kojeg su prethodno izolirali iz burmanske zvjezdaste kornjače. Eksperimentalno izazvana infekcija dovela je do razvitka bolesti i simptoma u vidu letargije, anoreksije, nosnog iscjetka, konjunktivitisa, teškog subkutanog cervikalnog edema, kutanih apscesa, ulcerativnog stomatitisa i bolesti crvenoga vrata (*red-neck disease*).

Dijagnoza se temelji na kliničkim simptomima te izolaciji virusa i identifikaciji intracitoplazmatskih virusnih uklopina uz pomoć elektronskog mikroskopa (GIBBONS i STEFFES, 2013.).

Većina istraživanja je dokazala ograničeni uspjeh u liječenju kornjača sa ranavirusnom infekcijom, a prema dostupnim informacijama iz literature indicirano je liječenje antivirusnom i tekućinskom terapijom uz nutritivnu podršku (GIBBONS i STEFFES, 2013.).

2.3.2. Pikornavirusna infekcija („X“ bolest)

Godine 2014., u zbirci europskih i afričkih kornjača u zatočeništvu koja je uključivala različite vrste iz roda *Testudo* (T.), te *Chelonoidis carbonarius*, *Centrochelis sulcata*, *Geochelone elegans*, *Stigmochelys pardalis*, *Astrochelys radiata* i *Aldabrachelys gigantea*, otkrivena je nova bolest nazvan "X bolest" (HEUSER i sur., 2014.). Daljnjim istraživanjima dokazano je da je virusne etiologije, te da ju uzrokuju virusi iz porodice pikornavirusa, točnije pikornavirus kornjača (engl. Tortoise Picornavirus (ToPV)) (PARIES i sur., 2019.). Ovi mali jednolančani RNA virusi bez ovojnice s ikosaedričnom kapsomerom također su dokazani u zdravih kornjača (MARSCHANG i sur., 2016.). Virus je nedavno također otkriven u drugim vrstama kornjača (FARKAS i sur., 2014.). Od 2017. ovi su virusi klasificirani kao torchivirusi.

Predisponirajući čimbenici za razvoj ove bolesti su nedostatak UVB svjetla (uz neadekvatan smještaj) i nepravilna prehrana, uključujući nizak unos kalcija, neuravnotežen omjer kalcija i fosfora i visoke razine proteina i oksalne kiseline (HÄFELI i ZWART, 2000.).

Klinički znakovi uključuju mekani oklop, anoreksiju i uginuće. Karapaks i plastron su sivkaste boje i lako savitljivi. Do anoreksije i apatije dolazi neposredno pred uginuće (HEUSER i sur., 2014.).

Za dokaz virusa i postavljanje točne etiološke dijagnoze, koristi se RT-PCR (HEUSER i sur., 2010.). Razudbom se uočavaju mekane kosti, povećani mokraćni mjehuri, tamni i povećani bubrezi (PARIES i sur., 2019.). Histopatološkom pretragom nalaze se jetrena hemosideroza, hipoplastična anemija, osteodistrofične promjene u karapaksu i kongestivna glomerulonefroza u bubregu (HEUSER i sur., 2014.).

U istraživanju koje su proveli PARIES i sur., (2019.) uočeno je da je najviši titar specifičnih protutijela dokazan u onih kornjača koje nisu pokazivale znakove bolesti i bile su uredne tjelesne težine.

2.3.3. Herpesvirusne infekcije

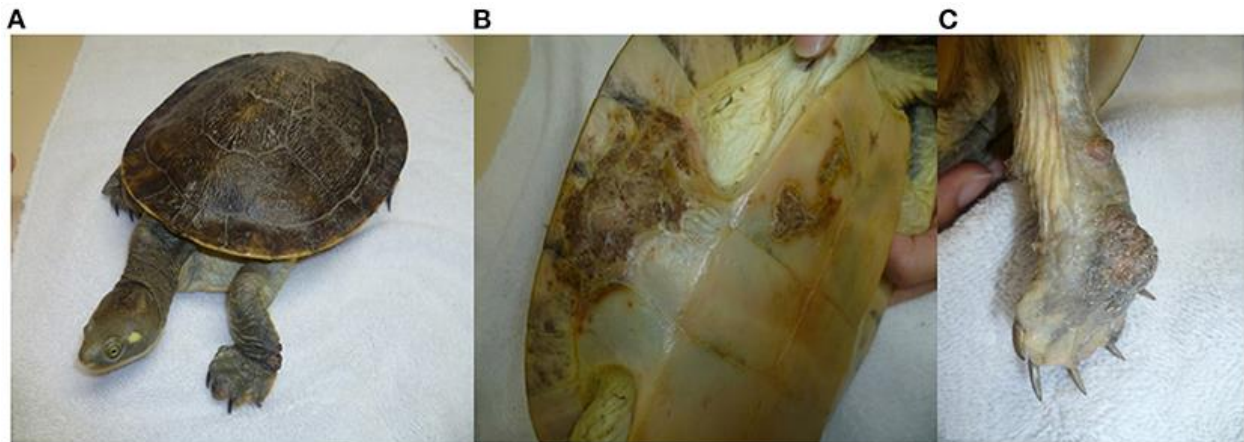
Od 1970-ih identificirano je nekoliko vrsta herpesvirusa povezanih sa bolestima u gmazova. Ranija istraživanja smjestila su te viruse u različite taksonomske skupine na temelju morfoloških i

bioloških karakteristika, dok je napredak u molekularnim metodama doveo do opisa novih herpesvirusa gmazova (OKOH i sur., 2021.).

Prema klasifikaciji virusa iz 2019. godine, potporodica Alphaherpesvirinae sastoji se od pet rodova - Iltovirus, Mardivirus, Scutavirus, Simplexvirus i Varicellovirus. Samo rod Scutavirus sadrži vrste koje uzrokuju herpesvirusne bolesti u gmazova, posebice tzv. *Chelonid alphaherpesvirus 5* (ChHV-5) i *Testudinid alphaherpesvirus 3* (TeHV-3) (OKOH i sur., 2021.).

Herpesvirusi u kornjača prenose se mehanički, horizontalno i vertikalno (MARENZONI i sur., 2018.).

Herpesvirusne infekcije u slatkovodnih kornjača rezultiraju ulceroznim do difteroidno-nekrotizirajućim stomatitisom, ulcerativnim lezijama kože i oklopa, konjunktivitisom, glositisom, rinitisom, dispnejom, promjenama na jetri i neurološkim simptomima, te mogu biti praćene anoreksijom, regurgitacijom, edemom vrata, letargijom i smrću (COWAN i sur., 2015.; OKOH i sur., 2021.) (Slika 5.)



Slika 6. Herpesvirusne infekcije oklopa u slatkovodne kornjače *Emydura macquarii krefftii*: proliferativne i ulcerativne lezije kože (A), proliferativne lezije i kraste na rubu oklopa (B), proliferativne lezije palmarnog dijela desne prednje noge (Izvor: <https://www.frontiersin.org/articles/10.3389/fvets.2021.642894/full#F7>)

U odrasle Krefftove riječne kornjače (*Emydura macquarii krefftii*), držane u zatočeništvu, opisane su teške proliferativne i ulcerativne lezije kože i oklopa. Nakon uzetih uzoraka tkiva, histopatološka pretraga dokazala je ortokeratotičnu hiperkeratozu s keratinocitima koji su sadržavali eozinofilne intranuklearne inkluzije. Molekularnom dijagnostikom potvrđena je prisutnost herpesvirusa u zahvaćenim tkivima. Ovo je prvi zabilježeni slučaj infekcije herpesvirusom kod australske vrste slatkovodne kornjače (COWAN i sur., 2015.).

Dijagnoza herpesvirusnih infekcija u kornjača postavlja se na temelju kliničkih znakova te patoanatomskih i patohistoloških lezija (OKOH i sur., 2021.). Kod dijagnostike neophodno je uzeti u obzir ne samo dokaz herpesvirusa, već i moguće koinfekcije drugim mikroorganizmima, te postojeću imunosupresiju (OKOH i sur., 2021.).

Kako bi se spriječilo širenje brojnih infekcija u kolekcijama gmazova, potrebno je strogo se pridržavati biosigurnosnih mjera i detektirati različite mikroorganizme zbog čestih istovremenih multietioloških zaraza.

2.4. Bolesti bakterijske etiologije

2.4.1. Ulcerativna bolest oklopa - trulež oklopa

Ulcerativna bolest oklopa ili trulež oklopa je kronična, kontagiozna bolest koja uzrokuje lezije na oklopu vodenih kornjača, a uzrokovana je bakterijama *Citrobacter freundii*, *Serratia anolium*, *Beneckea chitonovora* i drugim gram-negativnim bakterijama (MARCUS, 1981.; NADĀŠ i sur., 2019.). Teški slučajevi ulcerativne bolesti mogu dovesti do septikemije, pa se ova bolest naziva i septikemijska kutana ulcerativna bolest (SKUB) (HIGHFIELD, 2004.).

Ulazna vrata za infekciju su ozljede i abrazije kože i oklopa koje nastaju zbog neprikladnog supstrata u nastambi ili dugotrajnog vlaženja kože i oklopa uslijed nedostatka mjesta za sunčanje u akvariju. Predisponirajući čimbenik je i hranjenje kornjača u akvariju u kojem žive jer to može dovesti do onečišćenja vode i rasta okolišnih bakterija (FRASER i GIRLING, 2019.).

Ako se bolest ne liječi, infekcija se može pogoršati, što rezultira teškim oštećenjem tkiva i razvitkom septikemijskog oblika bolesti, dovodeći do oštećenja vitalnih organa kornjače (BRIGGS, 2020.).

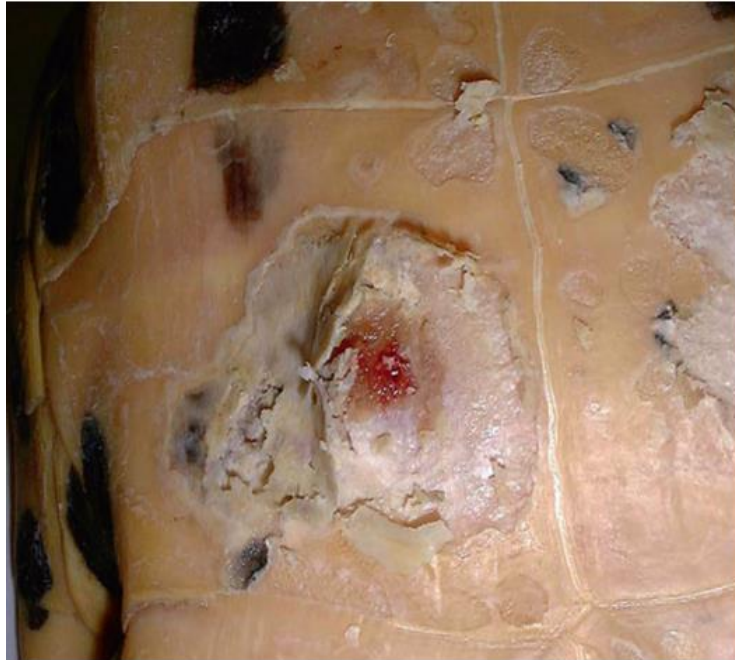Specifičnosti patogeneze ovise i o uzročnicima, pa tako infekcija bakterijama roda *Serratia* potpomaže ulasku drugih bakterijskih uzročnika u tkivo zbog njihove lipolitičke i proteolitičke aktivnosti (JACKSON i FULTON, 1970.). Isto tako, nastanku ulceracija pogoduje septikemija koja nastane zbog hranjenja kornjača sa školjkama koje su kontaminirane bakterijom *Beneckea chitonovora* (WALLACH, 1977.).



Slika 7. Ulcerativna bolest oklopa u vidu bijelih mrlja po sredini karapaksa crvenouhe kornjače prije liječenja (Izvor: https://www.researchgate.net/figure/White-spots-of-shell-rot-over-midline-of-carapace-in-red-eared-turtle-before-treatment_fig1_340755375)

Kod ove se bolesti u vodenih i poluvodenih kornjača vrlo često nalaze ulceracije na oklopu i koži, najčešće ograničene na keratinski sloj, ali ponekad mogu zahvatiti i dublje slojeve poput kostiju, što rezultira simptomima dermatitisa i osteomijelitisa (CHITTY i RAFTERY, 2013.; MEYER i SELLERI, 2019.). KASIM i sur. (2017.) i JADHAV i sur. (2020.) opisuju bjeličaste mrlje na rožnatim ljuskama karapaksa u mladim crvenouhих kornjača (Slika 6.), a mogući su i nepravilni kazeozni ulceri nalik na kratere, naročito na ventralnoj površini mekoštitki (*Trionychidae* spp)

(FRYE, 1991.). Rožnate ljuske su mekane na dodir i odvajaju se od oklopa, uz ponekad prisutnu crvenkastu tekućinu ispod ljuski te neugodan miris (Slika 7.). Napredovanjem bolesti stvaraju se depresije ili rupice ispod površine oklopa koje daljnjim razvojem bolesti dovode do nepravilnog izgleda oklopa (BRIGGS, 2020.). Iz ovog stadija, infekcija može prijeći u septikemiju, uzrokujući multifokalnu nekrozu jetara i drugih visceralnih organa, hemolizu, paralizu udova i krvarenja (RIDGLEY, 2000.).



Slika 8. Duboka ulcerativna lezija na plastronu *Trachemys scripta*. Nakon debridmana lezija iz svježeg tkiva je izdvojena bakterija *Aeromonas hydrophila* (Izvor: Mader's Reptile Medicine and Surgery, 2019.)

Sumnja na ulcerativnu bolest se postavlja na temelju kliničke slike i anamneze, sa posebnim naglaskom na pitanja o hranjenju i smještaju kornjača (MEYER i SELLERI, 2019.; JADHAV i sur., 2020.). Za objektivno opisivanje lezija na oklopu koristi se tzv. „*shell scoring system*“ - sustav procjene lezija koji 54 rožnate ljuske oklopa dijeli u 6 regija, pri čemu svaka regija biva ocijenjena ovisno o veličini i jačini lezija, kako bi se na kraju dobila konačna ocjena promjena na oklopu- „*total shell disease score*“ (TSDS) (MEYER i SELLERI, 2019.). Za konačnu dijagnozu se uzimaju brisevi lezija na oklopu i uzorci vode iz akvarija, kako bi se identificirali uzročnici i odredila

rezistencija na antimikrobne pripravke, u svrhu odabira pravilne terapije (KASIM i sur., 2017.). U težim slučajevima je indicirana biopsija promjena na oklopu, te histopatološka i mikrobiološka pretraga biopsata (MEYER I SELLERI, 2019.).

Liječenje uključuje kirurški debridman, držanje vodenih vrsta kornjača na suhom, te lokalnu i sistemsku primjenu antibiotika čiji je odabir temeljen na antibiogramu (MEYER i SELLERI, 2019.). Lakši oblici bolesti se liječe debridmanom zahvaćenog tkiva i ljuski koristeći četkice za zube ili nokte, uz čišćenje lezija barem dva puta dnevno sa otopinom klorheksidina ili povidon jodida (HIGHFIELD, 2004.). Također, potrebno je svježe površinske rane mazati povidon jodid ili srebro- sulfadiazinskim mastima, uz svakodnevno mijenjanje zavoja. Ovakve rane najčešće cijele sekundarno bez korištenja sistemskih antibiotika. Vrlo je važno zahvaćene dijelove oklopa držati suhim, uz pravilnu cirkulaciju zraka, jer su mnogi uzročnici anaerobi (HIGHFIELD, 2004.).

Kontaminirane i inficirane rane zahtijevaju radikalniji debridman u općoj anesteziji koristeći skalpel, stomatološki pribor te kirete (MEYER i SELLERI, 2019.). Korištenje mokro-suhih zavoja pomaže u daljnjem debridmanu, a za ispunjavanje očišćenih dijelova oklopa može se koristiti stomatološki kompozitni materijal koji potiče cijeljenje oklopa u vodenih kornjača (SPADOLA i MORICI, 2016.). U teškim oblicima bolesti ili ako postoji fraktura oklopa, indicirana je antibiotska terapija (SHERIDAN, 2016.), dok je u slučajevima septikemije potrebna brza sistemska (intravenska) aplikacija antibiotika (HIGHFIELD, 2004.). Duboke nekroze oklopa sa značajnim gubitkom kosti zacjeljuju metaplastičnom kalcifikacijom, uz uraštanje keratiniziranog epidermisa (MEYER i SELLERI, 2019.).

Terapija kloramfenikolom se pokazala uspješnom u inicijalnoj dozi od 8 mg/100 g tjelesne težine, aplicirana i.m. ili i.p., praćena sa daljinom dozom od 4 mg /100 g tjelesne težine aplicirane i.m. ili i.p. dvaput na dan u trajanju od 7 dana. Zabilježeno je i lokalno korištenje kapi gentamicina uz gentamicin i.m. u količini od 10 mg/kg svakih 48 sati kroz ukupno deset doza (RIDGLEY, 2000.). KASIM i sur. (2017.) su uspješno izliječili bolest u crvenouhe kornjače koristeći kombinaciju amikacina i metronidazola apliciranih per os kroz 10 dana, uz lokalno tretiranje lezija povidon jodidom u trajanju od 14 dana. NADĀŠ i sur. (2019.) su u istraživanju o osjetljivosti bakterijskih uzročnika izdvojenih iz lezija na oklopu vodenih kornjača na antibiotike došli do rezultata da je većina osjetljiva na doksiciklin, enrofloksacin i fluorfenikol.

Spontani oporavci od ove bolesti su zabilježeni, ali je u većini slučajeva prognoza loša ukoliko se ne provodi liječenje (RIDGLEY, 2000.).

Najbolji način prevencije ulcerativne bolesti je držanje kornjača u što čistijem akvariju, bez oštih predmeta koji mogu ozlijediti kornjače, uz kvalitetne uvjete smještaja, sa naglaskom na temperaturu, osvjetljenje, grijanje i kvalitetu vode (ROSELLI, 2022.). Ne preporučuje se hranjenje sa račićima jer se oni smatraju jednim od uzroka bolesti (NADĀŠ i sur., 2019.).

2.5. Bolesti gljivične etiologije

Gljivične infekcije vrlo često nastaju kao posljedica nepravilne uporabe antibiotika širokog spektra, te specifičnih anatomskih karakteristika pojedinih vrsta kornjača poput mekoštitki. Isto tako, vrlo važan faktor u nastajanju gljivičnih infekcija je narušen imunski sustav uslijed loše higijene smještaja, neadekvatne temperature držanja kornjača te velike gustoće populacije u uzgojima (MEYER i SELLERI, 2019.).

Infekcija ubikvitarnom saprofitskom gljivicom *Purpureocillium (P.) lilacinum* uzrokuje hijalohifomikozu i dijagnosticirana je u kineskih mekoštitki (*Pelodiscus sinensis*) i *Fly river* kornjača (*Carettochelys insculpta*) (MEYER i SELLERI, 2019.). XIAO- LIANG i sur. (2008.) su dokazali da je tzv. „white spot“ bolest u kineskih mekoštitki u farmskim uzgojima uzrokovana gljivicom *P. lilacinum* (ranije *Paecilomyces lilacinus*).

WOODBURN i sur. (2019.) su izolirali novu vrstu gljivice, *Emydomyces testavorans*, iz reda *Onygenales*, iz lezija na oklopu i koži slatkovodnih kornjača.

„White spot“, bolest se pojavljuje u kornjača težine 5-80 grama na farmama sa gustom populacijom i s promjenjivim temperaturnim uvjetima. Na infekciju gljivicama najosjetljivije su mlade kornjače s ranama na površini tijela (XIAO-LIANG i sur., 2008.).

Gljivične infekcije oklopa rezultiraju bjelkastom ili svjetlom diskoloracijom oklopa i često su komplicirane sekundarnom bakterijskom infekcijom. Lezije se tipično opisuju kao bijele do sive mrlje pamučnog izgleda ili diskoloracije na karapaksu, plastronu i koži (MEYER i SELLERI,

2019.). Vodene kornjače mogu imati ulcere na oklopu, nekrotične prste ili površinski izrast na oklopu pamučnog izgleda i bijele boje (JACOBSON, 1991.).

WOODBURN i sur. (2019.) su dokazali da je infekcija sa *Emydomyces testavorans* povezana sa razvojem cističnih struktura („epitelno inkluzijske ciste“) na oklopu slatkovodnih kornjača koje sadrže nekrotične kosti i keratin, te su prekrivene keratiniziranim skvamoznim epitelom, a povezane su sa gubitkom kosti oklopa. Dodatne lezije koje su opisane su diskoloracija i ljuštenje rožnatih ljuski, zadebljanja i eksudacije na rubovima plastrona, te nodularne mase na oklopu koje su se razvijale prema unutra, pritiskajući celomnu šupljinu bez penetriranja u celom (WOODBURN i sur., 2019.).

Dijagnoza gljivičnih infekcija se potvrđuje biopsijom, histopatološkom pretragom biopsata te mikološkom pretragom. Zbog učestale sekundarne bakterijske infekcije preporučuje se i bakteriološka pretraga (MEYER i SELLERI, 2019.).

Za liječenje hijalohifomikoze u vrste *Fly river* kornjača uspješnim se pokazala terapija sa kupkama 0,038% malahitnog zelenila i 4,20% formaldehida u trajanju od 15 minuta, dvaput na dan, u kombinaciji sa sistemskom terapijom itrakonazolom u dozi od 10 mg/kg p.o. svakih 48 sati kroz 20 dana (MEYER i SELLERI, 2019.). Kombinacija posakonazola i terbinafina se empirijski smatra najboljim izborom za liječenje infekcije *P. lilacinum* (CASTELLI, 2008.). Rezultati testiranja osjetljivosti na antimikotike i dobivene MIC vrijednosti sugeriraju da je gljivica *Emydomyces* osjetljiva na terapeutike koji se inače koriste u terapiji gljivičnih infekcija u gmazova poput itrakonazola, vorikonazola i terbinafina (WOODBURN i sur., 2019.). Preporučljivo je odrediti osjetljivost gljivica na antimikotične lijekove kad god je to moguće (WELLEHAN i DIVERS, 2019.).

2.6. Bolesti oklopa nezarazne etiologije

2.6.1. Metaboličke bolesti kostiju

Metaboličke bolesti kostiju (engl. *metabolic bone diseases*, MBD) su karakterizirane metaboličkim smetnjama koje zahvaćaju kosti, a pojavljuju se u slatkovodnih mesojednih kornjača

i svejeda, te kopnenih biljojednih kornjača (*KIRCHGESSNER i MITCHELL, 2009.*; EMI KNAFO, 2019;). MBD se najčešće pojavljuje kod brzorastućih gmazova i vodozemaca (BOYER, 1996.).

U gmazova je pojava MBD-a većinom rezultat nedostatnog unosa kalcija ili vitamina D, negativnog odnosa kalcija i fosfora u hrani ili nedovoljnog, odnosno nikakvog izlaganja UV zrakama (BATA, 2012). JACKSON (1991.) navodi da je većina poluvodenih kornjača koje razviju mekani oklop bila hranjena ribljim filetima i mljevenim mesom, bez dodatka minerala i vitamina, a ovakva prehrana ima štetan odnos kalcija i fosfora.

MBD se može javiti vezano za različite poremećaje, uključujući nutritivni sekundarni hiperparatiroidizam, renalni sekundarni hiperparatiroidizam, fibrozu osteodistrofiju, osteomalaciju, osteoporozu, osteopetrozu, patološke frakture i dr. (EMI KNAFO, 2019.). Najčešće je MBD u kornjača vezan za nutritivni sekundarni hiperparatiroidizam, koji se još naziva i nutritivna metabolička bolest kostiju. Renalni sekundarni hiperparatiroidizam je drugi najčešći uzrok metaboličke bolesti kostiju u kornjača (CHITTY i RAFTERY, 2013.). Nutritivni sekundarni hiperparatiroidizam (NSHP) može nastati zbog nedostatka vitamina D3, manjka kalcija u hrani, smanjene apsorpcije kalcija iz hrane uslijed visoke koncentracije oksalata ili fitata (RENDLE i CALVERT, 2019.). Renalni sekundarni hiperparatiroidizam (RSHP) nastaje zbog kronične bolesti bubrega (CHITTY i RAFTERY, 2013.).

Klinički znakovi metaboličke bolesti kostiju ovise o tome je li se oklop kornjače razvio prije pojave bolesti. Ako se MBD pojavi u mladim, još rastućim kornjača, onda rezultira vidljivim abnormalnostima (BOYER, 1996.). Popratni simptomi koji se mogu javiti kod metaboličke bolesti kostiju koja je nastala zbog NSPH jesu anoreksija, gubitak težine, mišićni tremor, distokija, kloakalni prolaps i staza crijeva (RENDLE i CALVERT, 2019.). U poluvodenih kornjača, glavni simptom je mekani oklop (BOYER, 1996.), toliko oslabljen da ga je vrlo lako stisnuti prstom (JACKSON, 1991.). Može doći i do dorzalnog uvijanja karapaksa (BOYER, 1996.). Rožnate ljuske mogu rasti neujednačeno zbog poremećaja u kostima oklopa. Kako se rast kornjače nastavlja, tako oklop, ponajviše karapaks, izgleda premalo u odnosu na veličinu kornjačinog tijela (Slika 8.). Dolazi i do abnormalnog rasta mosta koji spaja dva dijela oklopa na način da most raste okomito, a ne vodoravno, povećavajući razmak između karapaksa i plastrona (BOYER, 1996.). Kod crvenouhih kornjača koje su eksperimentalno dobivale proteinski deficitarnu hranu (10% sirovih proteina) došlo je do uvijanja kaudalnog dijela plastrona (AVERY i sur., 1993.).

Poluvodene vrste mogu razviti sekundarne erozivne infekcije na plastronu i karapaksu koje nastaju zbog loše kvalitete vode i lošeg stanja oklopa (MCARTHUR, 2004.).



Slika 9. Deformitet oklopa crvenouhe kornjače nastao zbog metaboličke bolesti kostiju (Izvor: D. Horvatek Tomić).

Detaljno uzeta anamneza je prvi korak u dijagnostici, pri čemu su informacije o držanju kornjača najvažnije jer najčešći uzrok MBD-a leži u nepravilnom držanju i hranjenju kornjača. Klinički znakovi poput promjena izgleda i rasta oklopa, te udova i glave, mogu pomoći u dijagnostici MBD-a (MCARTHUR, 2004.). U slučaju sumnje na NSHP treba izmjeriti vrijednosti slobodnog (ioniziranog) kalcija i metabolita 25(OH)D3 te paratiroidnog hormona (RENDLE i CALVERT, 2019.). Ukupna vrijednost kalcija u plazmi se smanjuje kako bolest napreduje, dok ionizirani kalcij ostaje stabilan sve do terminalnog stadija bolesti (MEYER i SELLERI, 2019.). Niske vrijednosti kalcija u krvi ukazuju na moguću metaboličku bolest kostiju, naročito ako ih prati normalna ili povišena koncentracija albumina. Životinje sa znakovima koji upućuju na hipokalcemiju povezanu sa NSHP su imale vrijednosti ioniziranog kalcija manje od 1 mmol/L (MEYER i SELLERI, 2019.).

Glavni cirkulirajući metabolit vitamina D je 25(OH)D3 čije su serumske vrijednosti najbolji način za mjerenje statusa vitamina D u životinja (RENDLE i CALVERT, 2019.). Smanjene vrijednosti ukazuju na manjak izloženosti UVB zrakama (MEYER i SELLERI, 2019.). ACIERNO i sur.

(2006.) navode da su referentne vrijednosti 25(OH)D₃ za crvenouhu kornjaču držanu u uvjetima sa niskom koncentracijom UVB zraka između 34.0-155.0 nmol/L.

Koncentracija paratiroidnog hormona (PTH) je povećana kod hipokalcemije uslijed deficita vitamina D ili kalcija. Također su vrijednosti PTH povećane kod kronične bolesti bubrega jer se ne proizvodi dovoljno kalcitriola koji je antagonist paratiroidnom hormonu (RENDLE i CALVERT, 2019.).

Hipofosfatemija se često pojavljuje u kornjača koje su normokalcemične, ali su držane u uvjetima lošeg osvjetljenja i prehrane sa nedostatkom kalcija ili zbog hiperparatiroidizma koji uzrokuje smanjenu apsorpciju fosfora iz crijeva te povećanu bubrežnu ekskreciju fosfora (MCARTHUR, 2004.).

Ako se sumnja na renalni sekundarni hiperparatiroidizam ili kroničnu bolest bubrega, onda se moraju izmjeriti vrijednosti kalcitriola koje bi u tom slučaju trebale biti niske (RENDLE i CALVERT, 2019.). Isto tako, povišene vrijednosti nusprodukata metabolizma dušika (amonijak, urea i uratna kiselina) ukazuju na RSHP ili dehidraciju (BOYER i SCOTT, 2019.). Kod RSHP se može očekivati i hiperfosfatemija zbog zadržavanja fosfora (CHITTY i RAFTERY, 2013.).

Rendgenološkim snimanjem mogu se uočiti promjene uzrokovane MBD-om kao što su smanjena gustoća oklopa i privjesnog kostura zbog dekalifikacije te oteknuća mekog tkiva vrata i prednjih nogu (RAITI, 2019.).

Najvažniji korak u terapiji i prevenciji je korekcija ishrane i okolišnih čimbenika. U ishrani treba ispraviti negativan odnos kalcija i fosfora, izbaciti iz ishrane nepoželjne tvari te izbalansirati obroke izbjegavajući crveno meso i riblje filete (MCARTHUR, 2004.). BURGMANN i sur. (1993.) navode kako prehrana za biljojedne gmazove koja sadrži dobar odnos kalcija i fosfora uključuje blitvu, brokulu, peršin, kelj, zelene mahune i cvijeće poput ruža i hibiskusa.

U slučaju hipokalcemije peroralno se nadoknađuje kalcij u obliku Ca glubionata ili Ca glukonata. Kalcij se daje 1 do 3 mjeseca ili sve dok pacijent ne počne jesti hranu obogaćenu kalcijem, normalno se kretati i dobivati na težini (BOYER i SCOTT, 2019.).

Manjak vitamina D je najbolje terirati izlaganjem pacijenta sunčevoj svjetlosti ili UVB osvjetljenju jačine 290-300 nm (BURGMANN, 1993.).

Smatra se da kalcitonin djeluje negativnom povratnom spregom na paratiroidnu žlijezdu, čime se snižava PTH, smanjuje osteoklastična aktivnost, stimuliraju se osteoblasti i snižava se koncentracija kalcija u krvi, te se smatra da ima analgetičko djelovanje na koštanu bol. Stoga se preporučuju injekcije kalcitonina u dozi od 50 IU/kg i.m. (BOYER i SCOTT, 2019.). Studija koju su proveli BELANGER i sur. (1973.) pokazala je da u slatkovodnih kornjača (*Pseudemys scripta*, *Graptemys kohni*, *Chelydra serpentina*) doza od 4 mg/kg kalcitonina tri puta tjedno kroz 11 do 19 tjedana poboljšala koštani rast u kornjača koje su imale hipokalcemiju različite etiologije tako što je dovela do inhibicije osteolize.

Prognoza MBD-a ovisi u kojem se stadiju bolesti nalazi životinja, te jesu li u patogenezu bolesti uključene bolesti jetre i bubrega. Promjene na karapaksu su ireverzibilne (MEYER i SELLERI, 2019.).

2.6.2. Alge

U slatkovodnih vodenih i poluvodnih kornjača na oklopu, posebice karapaksu, često rastu alge (CHITTY i RAFTERY, 2013.). Smatra se da postoji simbiotska veza između algi i slobodno-živućih kornjača zato što alge pružaju kamuflažu, a kornjače mobilnost (HUNT, 1957.).

CHRISTIANSEN i sur. (2020.) otkrili su lezije na karapaksu kornjača vrste *Kinosternon flavescens* u umjetnim lokvama na ranču goveda u pustinji Chihuahua u Zapadnom Teksasu. Pratili su razvoj dotad neopisanog patološkog procesa na karapaksu kojeg su nazvali *carapacial shell disease process* (CSDP). Kategorizirali su progresivni proces na oklopu u 4 stadija, prvi ili inicijalni te 4. stadij kao najteži. Citološkim i histološkim pretragama su ispod lamine rožnatih ljuski karapaksa pronašli filamentoznu algu *Arnoldiella chelonum* (ranije *Basicladia chelonum*). Za ovu vrstu algi je dokazano da uzrokuje površinska oštećenja epidermisa, te se smatra da time potpomaže ulasku drugih patogena u oklop kod kornjača u zatočeništvu (HUNT, 1958.).

Alge mogu kolonizirati rane, što dovodi do razvoja granuloma i nekroze oklopa. Površinske lezije se mogu liječiti sa otopinom povidon joda (FRASER i GIRLING, 2019.). Životinjama treba osigurati sunčalište na kojem bi sušenje oklopa te toplina i djelovanje UV zraka smanjilo rast algi (CHITTY i RAFTERY, 2013.).

2.6.3. Opekline

Termalne ozljede odnosno opekline najčešće nastaju uslijed korištenja neadekvatnog izvora topline u zatočeništvu, te nepravilnog načina zagrijavanja, npr. fizičkog dodira kornjače sa izvorom topline. Divlje kornjače najčešće stradaju zbog požara.

Opseg opekline vrlo često ne može postati vidljiv sve dok ne prođu dani ili tjedni od inicijalne traume (SCHEELINGS i HELLEBUYCK, 2019.). Stoga je vrlo bitno nanovo procjenjivati zahvaćeno područje oklopa tijekom kliničkog pregleda i terapije.

Klasifikacija opekline koja se koristi u sisavaca kao prvi, drugi, treći i četvrti stupanj se isto tako može koristiti u gmazova. Iako opekline prvog stupnja najčešće izgledaju bezazleno, preporučuju se klinički pregledi jer se mogu pojaviti sekundarni problemi poput bakterijskih infekcija (PEES i HELLEBUYCK, 2019.). Opekline prvog stupnja zahvaćaju epidermis i bolne su, ali vrlo brzo zacjeljuju ako se pravilno liječe. Opekline drugog stupnja su jako bolne, kornjače zauzmu nenormalan položaj tijela kojim žele smanjiti pritisak na zahvaćeni dio. Opekline trećeg stupnja zahvaćaju epidermis i dermis. Uglavnom su bezbolne zbog gubitka osjeta uslijed oštećenja živčanih završetaka i jako sporo cijele. Zadnja kategorija su opekline četvrtog stupnja koje zahvaćaju kožu i tkivo poput mišića i kosti, a koje se mogu proširiti u celomsku šupljinu u teškim slučajevima (SCHEELINGS i HELLEBUYCK, 2019.).

Rožnate ljuske na oklopu mogu do određenog stupnja podnijeti pregrijavanje i izloženost otvorenoj vatri, te ozlijeđene kornjače mogu na prvi pogled izgledati neozlijeđene. Kako vrućina ošteti epidermis ispod ljuski, tako će se ljuske početi odvajati na rubovima nekoliko dana ili tjedana nakon ozljede. Također, može se vidjeti blaga eksudacija na rubovima ljuski koja će nestati kako nekrotični proces napreduje (MEYER i SELLERI, 2019.). Izgorjeli dijelovi oklopa mogu biti crne boje (CHITTY i RAFTERY, 2013.).

Dijagnoza opekline se temelji na anamnezi i kliničkom pregledu (WELLEHAN i GUNKEL, 2004.).

Kao terapija, potrebna je intenzivna njega sa intravenoznom terapijom, analgezijom i potpornom hranidbom (MEYER i SELLERI, 2019.). Analgezija je potrebna za opekline prvog i drugog stupnja, no treći i četvrti stupanj najčešće rezultiraju oštećenjem živaca i puno manje su bolni (PEES i HELLEBUYCK, 2019.). Opioidi poput morfija se mogu koristiti u teškim slučajevima,

dok se nesteroidni protuupalni lijekovi koriste kod blažih slučajeva opekline (SCHEELINGS i HELLEBUYCK, 2019.).

Zahvaćene ljuske se ne bi smjele uklanjati zbog toga što su najčešće još uvijek spojene u centru ljuske gdje je keratinski sloj najdeblji i gdje toplina nije toliko oštetila epidermis (MEYER i SELLERI, 2019.). Radikalni debridman oštećenih ljuski je kontraindiciran, bolan i može rezultirati krvarenjem. Kako cijeljenje napreduje, tako se mogu uklanjati izdignuti dijelovi rožnatih ljuski kako bi se preveniralo nakupljanje nekrotičnog tkiva (MEYER i SELLERI, 2019.).

Rizik od sekundarnih bakterijskih i gljivičnih infekcija je velik, naročito zbog toga što se većina opekline nalazi na ventralnoj površini tijela (MEYER i SELLERI, 2019.). Preporuča se koristiti kombinaciju sistemske i lokalne antibiotske terapije jer sistemski antibiotici ne mogu doprijeti do mjesta sa lošom cirkulacijom (MEYER i SELLERI, 2019.).

Sekundarne Gram negativne bakterijske infekcije (npr. uzrokovane sa *Pseudomonas* sp. ili *Aeromonas* spp.) su vrlo česte i stoga treba koristiti sistemsku antibiotsku terapiju u vidu cefalosporina treće generacije, peniciline i fluorokinolone (PEES i HELLEBUYCK, 2019.). Iz istog razloga bi rane trebalo čistiti barem jednom dnevno sa razrijeđenim klorheksidinom ili jodom te lokalno stavljati kremu sa sulfadiazin srebrom (FRASER i GIRLING, 2004.).

Gljivična infekcija nekrotičnog tkiva je vrlo česta i treba je liječiti sa lokalnim antimikoticima (npr. terbinafin mast) (MEYER i SELLERI, 2019.).

Kada se zahvaćene ljuske odvoje, doći će do granulacije i posljedične keratinizacije. Kod dubokih opekline doći će do formiranja nove kosti (MEYER i SELLERI, 2019.).

Prognoza ovisi o stupnju i veličini opekline, ali i ostalim faktorima, uključujući vrstu izvora topline (radijacija, konvekcija), temperaturu i vrijeme izloženosti, te o cjelokupnom zdravstvenom stanju gmaza (MEYER i SELLERI, 2019.; PEES i HELLEBUYCK, 2019.).

3. Zaključci

1. Gmazovi su sve češći pacijenti u veterinarskoj medicini, stoga je neophodno poznavati njihove anatomske i fiziološke karakteristike, kako bi se moglo prepoznati zdravo od bolesnog.
2. Od brojnih vrsta kornjača, u zatočeništvu se kao ljubimci iz skupine poluvodenih i slatkovodnih kornjača najčešće drže crvenouhe i žutouhe, mošusne i kornjače iz roda *Graptemys*.
3. Bolesti virusne, bakterijske i gljivične etiologije često uzrokuju značajne promjene na oklopu kornjača koje uključuju gubitak koštane strukture, ulceracije, dermatitise odnosno septikemije.
4. Zbog čestih multietioloških infekcija neophodno je u dijagnostiku uključiti metode koje istovremeno omogućuju dokaz različitih virusa, bakterija i gljivica.
5. Metaboličke bolesti kostiju iznimno su bitne za gmazove držane u zatočeništvu, stoga je neophodna edukacija vlasnika i doktora veterinarske medicine o prikladnih načinima držanja i ishrane kornjača.

4. Literatura

1. ACIERNO, M. J., M. A. MITCHELL, M. K. ROUNDTREE, T. T. ZACHARIAH (2006): Effects of ultraviolet radiation on 25-hydroxyvitamin D3 synthesis in red-eared slider turtles (*Trachemys scripta elegans*). *Am. J. Vet. Res.* 67, 2046-2049.
2. AGASSIZ, L. (1857): Contributions to the Natural History of the United States. Vol. I. Little, Brown and Co., Boston, SAD.
3. ALLENDER, M.C., M.M. FRY, A.R. IRIZARRY, L. CRAIG, A. J. JOHNSON, M. JONES (2006): Intracytoplasmic inclusions in circulating leukocytes from an eastern box turtle (*Terrapene carolina carolina*) with an iridoviral infection. *J. Wildl. Dis.* 42, 677–684.
4. ARESCO, M. (2004): Reproductive ecology of *Pseudemys floridana* and *Trachemys scripta* (Testudines: Emydidae) in northwestern Florida. *J. Herpetol.*, 38, 249-256.
5. AVERY, H.W., J.R. SPOTILA, J.D. CONGDON (1993): Roles of Diet Protein and Temperature in The Growth and Nutritional Energetics of Juvenile Slider Turtles, *Trachemys Scripta*. *Physiol. Zool.* 66 (6), 902–905.
6. BATA, I. (2012): Egzotične i laboratorijske životinje. U: Veterinarski priručnik. Medicinska naklada, Zagreb, Hrvatska. Str. 793-856.
7. BEDFORD, E. (2022): Number of pet reptiles in the European Union in 2021, by country <https://www.statista.com/statistics/515455/reptile-population-european-union-eu-by-country/> (pristupljeno 8.9.2022).
8. BELANGER, L.F., M.T. DIMOND, D.H. COPP (1973): Histologic Observations on Bone and Cartilage of Growing Turtles Treated with Calcitonin. *Gen. Comp. Endocrinol.* 20, 297–304.
9. BRINGSØE, H. (2001): *Trachemys Agassiz, 1857 – Schmuckschildkröten*. U: *Handbuch der Reptilienund Amphibien Europas. Schildkröten (Testudines) I.* (Fritz, U., ur.). Wiebelsheim, Njemačka. str. 517-523.
10. BRINGSØE, H. (2006): NOBANIS – Invasive Alien Species Fact Sheet –*Trachemys scripta*– From: Online Database of the North European and Baltic Network on Invasive Alien Species – NOBANIS www.nobanis.org, Date of access x/x/200x. (pristupljeno 7.7.2022.)

11. BRIGGS, H. (2020.): Turtle shell rot: symptoms, causes & treatments (<https://www.reptiledirect.com/turtle-shell-rot/>, 7.7.2022.)
12. BOYER, T. H. (1996): Metabolic bone diseases. U: Reptile Medicine and Surgery (Mader, R., ur.). W. B. Saunders Company, Philadelphia, SAD. str. 332-336
13. BOYER, T. H., P. W. SCOTT (2019): Nutritional diseases. U: Mader's Reptile and Amphibian Surgery (Divers S. J. i S. J. Stahl, ur.). Wiley Inc, SAD. str. 932-950.
14. BUHLMANN, K., T. TUBERVILLE, W. GIBBONS (2008): Turtles of the Southeast. Athens, GA and London: University of Georgia Press. SAD.
15. BURGMANN, P.M., J. MCFARLEN, K. THIESENHAUSEN (1993): Causes of hypocalcemia and metabolic bone disease in iguana. J. Exotic An. Med. 2, 63-68.
16. BURKE, A.C. (1989): Critical features in Chelonian development: The ontogeny and phylogeny of a unique tetrapod Bauplan. Unpublished Ph.D. thesis. Harvard University, Cambridge, MA, SAD.
17. CASTELLI, M.V., A. ALASTRUEY-IZQUIERDO, I. CUESTA, A. MONZON, E. MELLADO, J. L. RODRIGUEZ-TUDELA, M. CUENCA-ESTRELLA (2008): Susceptibility testing and molecular classification of *Paecilomyces* spp. Antimicrob. Agents Chemother. 52 (8), 2926–2928.
18. CHEN, Z.X., J. C. ZHENG, Y. L. JIANG (1999): A new iridovirus isolated from soft-shelled turtle. Virus Res. 63 (1-2), 147-151. doi: 10.1016/s0168-1702(99)00069-6.
19. CHITTY, J., A. RAFTERY (2013): Biology. U: Essentials of Tortoise Medicine and Surgery. Wiley Blackwell, str. 38, 305-315.
20. CHRISTIANSEN, J. L., D. R. DAVIS, E. R. JACOBSON, T. J. LADUC (2020): Carapacial Shell Disease Process Revealed by a Long-term Field Study of the Yellow Mud Turtle, *Kinosternon flavescens*, in Texas. *J. Herpetol.* 54 (1), 1–8. doi: <https://doi.org/10.1670/19-032>
21. COGGER, H.G., R.G. ZWEIFEL, D. KIRSCHNER (2004): *Encyclopedia of Reptiles and Amphibians Second Edition*. Fog City Press, SAD.
22. CONANT, R., J. T. COLLINS (1998): A Field Guide to Reptiles & Amphibians. Eastern and Central North America. Third Edition, Expanded. Houghton Mifflin Company, Boston. str. 616.

23. COWAN, M. L., S. R. RAIDAL, A. PETERS (2015): Herpesvirus in a captive Australian Krefft's river turtle (*Emydura macquarii krefftii*). Aust. Vet. J. 93, 46–49. doi: 10.1111/avj.12290
24. DUFFUS, A.L.J., T.B. WALTZEK, A.C. STÖHR, M. C. ALLENDER, M. GOTESMAN, R. J. WHITTINGTON, P. HICK, M. K. HINES, R. E. MARSCHANG (2015): Distribution and host range of ranaviruses. U: Ranaviruses: Lethal Pathogens of Ectothermic Vertebrates (Gray M.J., V.G. Chinchar, ur.). London, Springer Open, 9–58. doi:10.1007/978-3-319-13755-1.
25. EDMONDS, J. (2002): COSEWIC status report on the stinkpot *Sternotherus odoratus* in Canada. Committee on the Status of Endangered Wildlife in Canada. Ottawa, Kanada. str. 1-18.
26. EMI KNAFO, S. (2019): Musculoskeletal system. U: Mader's Reptile and Amphibian Surgery (Divers S. J. i S. J. Stahl, ur.). str. 894-916.
27. ERNST, C., R. BARBOUR (1989): Turtles of the World. Washington D.C. and London, England: Smithsonian Institution Press. SAD.
28. ERNST, C. H., J. E. LOVICH, R. W. BARBOUR (1994): Turtles of the United States and Canada. Smithsonian Institution Press, Washington and London. str. 578.
29. ERNST, C.H., J. E. LOVICH (2009): Turtles of the United States and Canada. Second edition. John Hopkins University Press, Baltimore. SAD.
30. FARKAS, S.L., K. IHASZ, E. FEHER, D. BARTHA, F. JAKAB, J. GÁL, K. BÁNYAI, R. E. MARSCHANG (2014): Sequencing and phylogenetic analysis identifies candidate members of a new picornavirus genus in terrestrial tortoise species. Arch. Virol. 4, 1–6.
31. FRANKLIN, C. J. (2011): Turtle: A Extraordinary Natural History 245 Million Years In The Making. CRESTLINE, str. 28. ISBN 978-0-7858-2775-7.
32. FRASER, M.A., S. J. GIRLING (2004): Dermatology. U: BSAVA Manual of Reptiles Second Edition. (Girling, S.J. i P. Raiti, ur.). BSAVA, Gloucester, UK, str. 184-198.
33. FRYE, F. (1991): Biomedical and surgical aspects of captive reptile husbandry. 2nd ed. Melbourne, Fl, Krieger Publishing Co, Australija. str. 27-30, 512-525.
34. GIBBONS, P. M., Z.J. STEFFES (2013): Emerging infectious diseases of chelonians. Vet. Clin. Exot. Anim. 6, 303–317.

35. HARDING, J. (1997.) Amphibians and Reptiles of the Great Lakes Region. Michigan: The University of Michigan Press, SAD.
36. HÄFELI, W., P. ZWART (2000): Panzerweiche bei jungen Landschildkroten und deren mögliche Ursache. *Prakt, Tierarzt*, 81, 129–132.
37. HEUSER, W., E. F. KALETA, K. GIESOW, G. M. KEIL, N. J. KNOWLES (2010): Genome sequence of virus “X”, a picornavirus isolated from a spur-thighed tortoise (*Testudo graeca*). EUROPIC 2010. St. Andrews, Scotland, str. 147.
38. HEUSER, W., H. PENDL, N. KNOWLES, G. KEIL, W. HERBST, M. LIERZ, E. F. KALETA (2014): Soft plastron, soft carapace with skeletal abnormality in juvenile tortoises. Histopathology and isolation of a novel picornavirus from *Testudo graeca* and *Geochelone elegans*. *Tierarztl. Prax.* 5, 14, 310–320.
39. HIGHFIELD, A.C. (2004): Shell-rot revisited (<https://www.tortoisetrust.org/articles/shellrot.html>, 7.7.2022.)
40. HUNT, T.J. (1957): Notes on disease and mortality in testudines. *Herpetologica* 13, 19.
41. HUNT, T.J. (1958): Influence of environment on necrosis of turtle shell. *Herpetologica* 14, 45.
42. JACKSON, O. F. (1991): Chelonians. U: Manual of Exotic Pets. British Small Animal Veterinary Association, Cheltenham, UK.
43. JACKSON, C. G. JR, M. FULTON (1970): A turtle colony epizootic apparently of microbial origin. *J. Wildl. Dis.* 6 (4), 466–468.
44. JACOBSON, E. R. (1991): Diseases of the integumentary system of reptiles. U: Dermatology for the small animal practitioner (Nesbitt, G. H., L. J. Ackerman, ur.). Lawrenceville, Veterinary learning systems, SAD.
45. JADHAV, R. K., S. G. CHAVHAN, A. U. BHIKANE (2020): Therapeutic management of shell rot in red-eared turtle (*Trachemys scripta elegans*). *J. Wildl. Res.* 08, 01-03.
46. JOHNSON, A. J., A. P. PESSIER, E. R. JACOBSON (2007): Experimental transmission and induction of ranaviral disease in Western ornate box turtles (*Terrapene ornata ornata*) and red-eared sliders (*Trachemys scripta elegans*). *Vet. Pathol.* 44, 285A. DOI: 10.1354/VP.44-3-285
47. JOHNSON, A.J., A.P. PESSIER, J.F. WELLEHAN, A. CHILDRESS, T. M. NORTON, N. L. STEDMAN, D. C. BLOOM, W.BELZER, V. R. TITUS, R. WAGNER, J. W.

- BROOKS, J. SPRATT, E. R. JACOBSON (2008): Ranavirus infection of free-ranging and captive box turtles and tortoises in the United States. *J. Wildl. Dis.* 44, 851–863.
48. KASIM, A.M., K. SENTHIL KUMAR, M. PALANIVELRAJAN (2017): Shell rot infection in red eared turtle. *Int. J. Adv. Biol. Res.* 7 (3), 634-635
49. KIRCHGESSNER, M., M. A. MITCHELL (2009): *Chelonians. U: Manual of Exotic Pet Practice (Mitchell, M. A. i T. N. Tully, ur.). Elsevier, SAD. str. 207-249.*
50. KIRKPATRICK, D. (1993): An Overview of the Map Turtles of the United States." (<http://www.unc.edu/~dtkirkpa/stuff/maps.html>, pristupljeno 14.7.2022.)
51. MAO, J., R. P. HEDRICK, V. G. CHINCHAR (1997): Molecular characterization, sequence analysis, and taxonomic position of newly isolated fish iridoviruses. *Virology* 229, 212–220.
52. MARCUS, L.C. (1981): Veterinary biology and medicine of captive amphibians and reptiles. Philadelphia, Lea and Febiger. SAD. Str. 55-210.
53. MARENZONI, M. L., L. SANTONI, A. FELICI, C. MARESCA, V. STEFANETTI, M. SFORNA, M. P. Franciosini, P. Casagrande Proietti, F. C. Origgi (2018): Clinical, virological and epidemiological characterization of an outbreak of Testudinid Herpesvirus 3 in a chelonian captive breeding facility: lessons learned and first evidence of TeHV3 vertical transmission. *PLoS ONE*, 13:e0197169. doi: 10.1371/journal.pone.0197169
54. MARSCHANG, R. E., P. BECHER, H. POSTHAUS, P. WILD, H. J. THIEL (1999): Isolation and characterization of an iridovirus from Hermans tortoises (*Testudo hermanni*). *Arch. Virol.* 144, 1909–1922.
55. MARSCHANG, R. E., K. IHASZ, R. KUGLER, G. LENGYEL, E. FEHER, S. MARTON, K. BÁNYAI, T. AQRAWI, S. L. FARKAS (2016): Development of a consensus reverse transcription PCR assay for the specific detection of tortoise picornaviruses. *J. Vet. Diagn. Invest.* 28, 309–314. <https://doi.org/10.1177/1040638716628584>
56. MATAŠIN, Ž., I. TLAK-GAJGER, M. MITROVIĆ (2007): Slobodno živuće kornjače na području Republike Hrvatske. *Hrvatski veterinarski vjesnik* 30, 85-180.
57. MAYER, J., T. DONNELLY (2013): *Clinical Veterinary Advisor: Birds and Exotic Pets.* Elsevier, Philadelphia, SAD.

58. MCARTHUR, S. (2004): Problem-Solving Approach to Common Diseases of Terrestrial and Semi-Aquatic Chelonians U: Medicine and Surgery of Tortoises and Turtle, Wiley, SAD. str. 354-355.
59. MCARTHUR, S., J. MEYER, C. INNIS (2004): Anatomy And Physiology. U: Medicine and Surgery of Tortoises and Turtle. Wiley, SAD, str. 36.
60. MEYER, J., P. SELLERI (2019): Dermatology-shell. U U: Mader's Reptile and Amphibian Surgery (Divers S. J. i S. J. Stahl, ur.). Wiley Inc, SAD. str. 712-720.
61. MILLER, Q. (2022): What do Red-Eared Slider Turtles eat in the Wild & As Pets? (<https://petkeen.com/what-do-red-eared-slider-turtles-eat/>, pristupljeno 8.7.2022.)
62. MITCHELL, J., R. CONANT (1994): The Reptiles of Virginia. Washington D.C. and London, England: Smithsonian Institution Press. SAD.
63. MYERS, E., F. JANZEN, D. ADAMS, J. TUCKER (2006): Quantitative genetics of plastron shape in slider turtles (*Trachemys scripta*). Evolution 60, 563-572.
64. NADĂȘ, G. C., L. BEL, F. CHIRILĂ, C. M. BOUARI, L. BOGDAN, N. IOSIF FIȚ (2019); Studies on isolation and susceptibility to antibiotics of the pathogens involved in SCUD etiology of aquatic turtles. Articles of "Scientific Papers" Iași University of Life Sciences (IULS); Series Veterinary Medicine, 245-247.
65. OKOH, G.R., P.F. HORWOOD, D. WHITMORE, E. ARIEL E (2021): Herpesviruses in Reptiles. Front. Vet. Sci. 8, 642894. doi: 10.3389/fvets.2021.642894
66. ORENSTEIN, R. (2001): Turtles, Tortoises And Terrapins: Survivors In Armour. Buffalo, New York: Firefly Books, SAD.
67. PARIES, S., S. FUNCKE, O. KERSHAW, K. FAILING, M. LIERZ (2019): The role of Virus "X" (Tortoise Picornavirus) in kidney disease and shell weakness syndrome in European tortoise species determined by experimental infection. PLoS ONE 14 (2), e0210790. <https://doi.org/10.1371/journal.pone.0210790>
68. PEES, M., T. HELLEBUYCK (2019): Termal injuries. U U: Mader's Reptile and Amphibian Surgery (Divers S. J. i S. J. Stahl, ur.). Wiley Inc, SAD. str. 1351-1352.
69. POUGH, F. H., C. M. JANIS, J. B. HEISER (2002): TURLES. U: Vertebrate Life, 6th Edn. Englewood Cliffs, N. J, Prentice Hall, SAD, str. 270-294.
70. RAITI, P. (2019): BSAVA Manual Of Reptiles, Third Edition. BSAVA, UK. str. 144

71. RENDLE, M., I. CALVERT (2019): Nutritional problems. U: BSAVA Manual Of Reptiles (Girling, S.J. i P. Raiti, ur.). BSAVA, UK. str. 365-382.
72. REYNOLDS, S. L., M. E. SEIDEL (1983): Morphological Homogeneity in the Turtle *Sternotherus odoratus* (Kinosternidae) Throughout Its Range. J. Herpet. 17 (2), 113–120. <https://doi.org/10.2307/1563451>
73. RIDGLEY, F. (2000): Septicemic Cutaneous Ulcerative Disease of Chelonians (<https://www.addl.purdue.edu/newsletters/2000/fall/scudc.shtml>, pristupljeno 7.7.2022.)
74. ROSE, F. (2011): Annual frequency of clutches of *Pseudemys texana* and *Trachemys scripta* at the headwaters of the San Marcos river in Texas. The Southwestern Naturalist, 55, 61-66.
75. ROSELLI, D. (2022): Red-eared slider shell rot: how to fix & prevent. (<https://reptileknowhow.com/turtles/red-eared-sliders/how-to-fix-shell-rot/>, 7.7.2022)
76. SCHEELINGS, T. F., T. HELLEBUYCK (2019): Dermatology-skin. U: Mader's Reptile and Amphibian Surgery (Divers S. J. i S. J. Stahl, ur.). Wiley Inc, SAD. str. 699-711.
77. SHERIDAN, L. (2016): How I Treat Shell Rot In Turtles. (<https://www.vettails.com/vettails/2016/2/21/how-i-treat-shell-rot-in-turtles>, 7.7.2022.)
78. SNYDER, D. H., A. FLOYD SCOTT, E. J. ZIMMERER. D. F. FRYMIRE (2016): Reptiles. U: Amphibians and reptiles of land between the lakes. University press of Kentucky, SAD, str. 33-44.
79. SPADOLA, F., M. MORICI (2016): Treatment of turtle shell ulcerations using photopolymerizable nano-hybrid dental composite. J. Exot. Pet. Med. 25 (4), 288–294.
80. STÖHR, A.C., A. LÓPEZ-BUENO, S. BLAHAK, M. F. CAEIRO, G. M. ROSA, A. P. ALVES DE MATOS, A. MARTEL, A. ALEJO, R.L E. MARSCHANG (2015): Phylogeny and differentiation of reptilian and amphibian ranaviruses detected in Europe. PLoS ONE 10, e0118633.
81. THOMAS, R., N. VOGRIN, R. ALTIG (1999): Sexual and seasonal differences in behavior of *Trachemys scripta* (Testudines: Emydidae). J. Herpetol. 33, 511-515.
82. THOMAS, R.B. (2006): *Trachemys scripta* - Slider or Yellow-Bellied Slider. U: Biology and Conservation of Florida Turtles (Meylan, P.A., ur.). Chelonian Research Foundation, Lunenburg, MA, SAD. str. 296-312.

83. TUCKER, J., G. PAUKSTIS, F. JANZEN (1998): Annual and local variation in reproduction in the red-eared slider, *Trachemys scripta elegans*. J. Herpetol. 32, 515-526.
84. TUCKER, J. (2001): Nesting red-eared sliders (*Trachemys scripta elegans*) exhibit fidelity to their nesting areas. J. Herpetol. 35, 661-664.
85. VAN DIJK, P., J. HARDING, G. HAMMERSON (2013): The IUCN Red List of Threatened Species" (On-line) <http://www.iucnredlist.org/details/22028/0>. (pristupljeno 7.7.2022.)
86. VEENVLIET, P., H. BRINGSØE (2002): Guidelines for identification of *Trachemys scripta elegans*. U: Study of application of EU wildlife trade regulations in relation to species which form anecological threat to EU fauna and flora, with case studies of American bullfrog (*Rana catesbeiana*) and red-eared slider (*Trachemys scripta elegans*). (Adrados, L. C., L. Briggs, ur.). Unpubl. study report to the European Commission. Ref. no. B4-3040/2001/326066/MAR/E.3.
87. WALLACH, J.D. (1997): Ulcerative shell disease in turtles: identification, prophylaxis and treatment. International Zoo Yearbook 17, 170.
88. WELLEHAN, J. F. X., C. I. GUNKEL (2004): Emergent diseases in reptiles. Sem Avian Exotic Pet Med 13, 160-174.
- WYNEKEN, J., M. H. GOODFREY, V. BELLS (2008): Biology of turtles. CRC Press, Taylor and Francis group, Boca Raton, Florida, SAD. Str. 1-163.
89. WELLEHAN, J. F. X, S. J. DIVERS (2019): Mycology. U: Mader's Reptile and Amphibian Surgery (Divers S. J. i S. J. Stahl, ur.). Wiley Inc, SAD, str. 270-280.
90. WOODBURN, D.B., A.N. MILLER, M.C. ALLENDER, C.W. MADDOX, K.A. TERIO (2019): *Emydomyces testavorans*, a new genus and species of onygenalean fungus isolated from shell lesions of freshwater aquatic turtles. J. Clin. Microbiol. 57, E00628-18. DOI.ORG/10.1128/JCM.00628-18
91. WOODBURN, D.B., M. J. KINSEL, C. P. POLL, J. N. LANGAN, K. HAMAN, K. C. GAMBLE, C. MADDOX, A. B. JEON, J. F. X. WELLEHAN, R. J. OSSIBOFF, M. C. ALLENDER, K. A. TERIO (2021): Shell lesions associated with *Emydomyces testavorans* infection in freshwater aquatic turtle. Vet. Pathol. 58 (3), 578-586. doi.org/10.1177/0300985820985217

92. XIAO- LIANG, L., X-L. Z. CHU-LONG, W-H. FANG, F-C. LIN (2008): White-spot disease of Chinese soft-shelled turtles (*Trionyx sinens*) caused by *Paecilomyces lilacinus*. J. Zhejiang Univ. Sci. B. 9 (7), 578-581. DOI: 10.1631/JZUS.B0720009
93. ZUG, G. R. (1991): Age determination in turtles. SSAR HERP CIRCULAR 20, 1-28.

5. Sažetak

Bolesti oklopa slatkovodnih kornjača

Bruno Budić

Gmazovi su sve češći kućni ljubimci te posljedično i pacijenti u veterinarskoj medicini, stoga je neophodno poznavati njihove anatomske i fiziološke karakteristike, kako bi se moglo prepoznati zdravo od bolesnog. Kornjače, gmazovi iz reda Testudines, posjeduju jedinstvenu anatomsku karakteristiku, oklop, koji ih štiti od grabežljivaca i prijetnji iz okoliša. Oklop je građen od modificiranih koštanih elemenata, a razlikuje se po veličini, boji i obliku. Osim različitih mikroorganizama, i neprikladni uvjeti okoliša, prehrana odnosno traume, mogu utjecati na izgled i učinkovitost oklopa.

Bolesti oklopa često se susreću kod svih vrsta kornjača, posebice onih koje žive u vodi, a uzrokuju ih virusi, bakterije i gljivice ili su nezarazne etiologije. Neke od ovih infekcija mogu prodrijeti duboko u slojeve oklopa, uzrokujući deformitete i promjene na većem dijelu karapaksa i plastrona. Iridovirusne (ranavirusne) infekcije zahvaćaju sve vrste gmazova i vodozemaca, uzrokujući iznimno kontagiozne bolesti dišnog sustava i kože; pikornavirusi pak uzrokuju slabost (mekoću) oklopa, dok herpesvirusi dovode do nastanka ulcerativnih lezija kože i oklopa. Brojne vrste bakterija, kao što su *Citrobacter* sp., *Serratia* sp., *Beneckea* sp., uz predisponirajuće čimbenike, uzrokuju ulcerativne bolesti oklopa koje mogu dovesti do septikemije i uginuća. Bolesti gljivične etiologije česte su u slatkovodnih kornjača (posebice mekoštitki), posebice uslijed narušenog imunostatusa jedinke. Metaboličke bolesti kostiju iznimno su bitne za gmazove držane u zatočeništvu i česte su uslijed nepravilnih uvjeta smještaja i ishrane.

Kako oklop kornjačama prvenstveno služi za zaštitu od nepovoljnih uvjeta iz okoliša, neophodno je da bude zdrav i bez ozljeda koje bi omogućile prodor infekcija različite etiologije. S druge strane, neprikladni uvjeti držanja i ishrane također utječu na kvalitetu i izgled oklopa, stoga je neophodna edukacija vlasnika i doktora veterinarske medicine o prikladnim načinima držanja, ishrane i njege kornjača u zatočeništvu.

Ključne riječi: kornjače, oklop, ranavirus, trulež oklopa, metabolička bolest kostiju

6. Summary

Shell diseases of freshwater turtles

Bruno Budić

Reptiles are more and more common pets and, consequently, patients in veterinary medicine, so it is necessary to know their anatomical and physiological characteristics, in order to be able to recognize healthy from sick ones. Turtles, reptiles of the order Testudines, possess a unique anatomical characteristic, a shell, which protects them from predators and environmental threats. The shell is made of modified bone elements, and differs in size, color and shape. In addition to various microorganisms, inappropriate environmental conditions, nutrition or trauma can affect the appearance and efficiency of the shell.

Shell diseases are often encountered in all species of turtles, especially those that live in water, and are caused by viruses, bacteria and fungi or are of non-infectious etiology. Some of these infections can penetrate deep into the layers of the shell, causing deformities of the carapace and plastron. Iridovirus (ranavirus) infections affect all types of reptiles and amphibians, causing extremely contagious diseases of the respiratory system and skin; picornaviruses cause weakness of the shell, while herpesviruses cause ulcerative lesions of the skin and shell. Numerous species of bacteria, such as *Citrobacter* sp., *Serratia* sp., *Beneckea* sp., in addition to predisposing factors, cause ulcerative diseases of the shell that can lead to septicemia and death. Diseases of fungal etiology are common in freshwater turtles (especially Chinese softshells), especially due to impaired immune status of the animal. Metabolic bone diseases are extremely important for reptiles kept in captivity and are common due to improper housing and feeding conditions. As the shell of turtles primarily serves to protect against unfavorable environmental conditions, it is necessary that it be healthy and without injuries that would allow the penetration of infections of various etiologies. On the other hand, inappropriate conditions of keeping and feeding also affect the quality and appearance of the shell, so it is necessary to educate owners and doctors of veterinary medicine about appropriate ways of keeping, feeding and caring for turtles in captivity.

Key words: turtles, carapace, ranavirus, carapace rot, metabolic bone disease

7. Životopis

Rođen sam u Splitu. Osnovnu školu „Knez Trpimir“ završio sam u Kaštelima, kao i srednju školu „Braća Radić“ u kojoj stječem zvanje veterinarskog tehničara. Po završetku iste upisujem Veterinarski fakultet na Sveučilištu u Zagrebu. Aktivno se služim engleskim jezikom u govoru i pismu.