

Uporaba mikroskopskih i molekularnih metoda u dijagnostici dermatofitoza u zamorčića

Unger, Mislav

Master's thesis / Diplomski rad

2023

Degree Grantor / Ustanova koja je dodijelila akademski / stručni stupanj: **University of Zagreb, Faculty of Veterinary Medicine / Sveučilište u Zagrebu, Veterinarski fakultet**

Permanent link / Trajna poveznica: <https://um.nsk.hr/um:nbn:hr:178:529475>

Rights / Prava: [In copyright](#) / [Zaštićeno autorskim pravom.](#)

Download date / Datum preuzimanja: **2025-02-28**



Repository / Repozitorij:

[Repository of Faculty of Veterinary Medicine -
Repository of PHD, master's thesis](#)



SVEUČILIŠTE U ZAGREBU
VETERINARSKI FAKULTET

Mislav Unger

Uporaba mikroskopskih i molekularnih metoda u dijagnostici dermatofitoza u
zamorčića

Diplomski rad

Zagreb, 2023.

Ovaj rad izrađen je na Zavodu za mikrobiologiju i zarazne bolesti s klinikom Veterinarskog fakulteta Sveučilišta u Zagrebu.

Predstojnik: izv. prof. dr. sc. Vilim Starešina

Mentorica: izv. prof. dr. sc. Suzana Hađina

Članovi Povjerenstva za obranu diplomskog rada:

1. doc. dr. sc. Matko Perharić
2. izv. prof. dr. sc. Zrinka Štritof
3. izv. prof. dr. sc. Suzana Hađina
4. izv. prof. dr. sc. Vilim Starešina (zamjena)

Zahvale

Najljepše zahvaljujem svojoj mentorici izv. prof. dr. sc. Suzani Hađini na savjetima i vodstvu kroz cijeli proces istraživanja i pisanja ovoga rada. Hvala Vam na uloženom vremenu, trudu i poticaju da uložim svoj maksimum u ovaj rad.

Također, veliko hvala dr. sc. Vesni Mojčec, dipl. ing. mol. biol na strpljenju, pomoći i svemu što me je naučila o molekularnoj dijagnostici i laboratorijskom radu.

Hvala svom tehničkom osoblju koje je pomoglo oko izrade ovoga rada, posebice tehničarki Petri Pavečić na pristupačnosti i pomoći u laboratorijskom radu.

Veliko hvala svom osoblju na Zavodu za kemiju i biokemiju na uspješnoj i ugodnoj suradnji tijekom godina koje sam ondje proveo kao demonstrator.

Hvala svim kolegama koji su mi svojim savjetima i materijalima za učenje pomogli kroz ovaj studij.

Hvala mojim dragim prijateljima na podršci i nezaboravnim druženjima.

Posebno hvala mojoj djevojci Sari koja mi je uljepšala i olakšala studentske dane. Hvala ti što vjeruješ u mene.

I na kraju hvala mojoj obitelji koja je uz mene kroz moje cijelo školovanje. Hvala vam što me usmjeravate kroz život.

Sadržaj

1. UVOD.....	1
2. PREGLED REZULTATA DOSADAŠNJIH ISTRAŽIVANJA.....	2
2.1. Povijest.....	2
2.2. Etiologija.....	2
2.3. Epizootiologija.....	5
2.4. Patogeneza.....	6
2.5. Klinička slika.....	7
2.6. Patoanatomski i patohistološki nalaz.....	7
2.7. Dijagnostika.....	8
2.8. Diferencijalna dijagnostika.....	11
2.9. Liječenje.....	12
2.10. Profilaksa.....	13
2.11. Imunoprofilaksa.....	13
2.12. Javno zdravstvo.....	14
3. MATERIJALI I METODE.....	17
3.1. Prikupljanje uzoraka.....	17
3.2. Izravna mikroskopska pretraga dlaka.....	18
3.3. Kulturelna pretraga i identifikacija dermatofita.....	19
3.4. Molekularna metoda identifikacije.....	21
3.4.1. Izdvajanje DNK.....	21
3.4.2. Lančana reakcija polimerazom (PCR).....	22
3.4.3. Elektroforeza u agaroznom gelu.....	23
3.4.4. Sekvenciranje.....	24
4. REZULTATI.....	25
5. RASPRAVA.....	36
6. ZAKLJUČCI.....	41
7. LITERATURA.....	42
8. SAŽETAK.....	52
9. SUMMARY.....	53
10. ŽIVOTOPIS.....	54

Popis kratica

PCR (engl. *polymerase chain reaction*) – lančana reakcija polimerazom

ROS (engl. *reactive oxygen species*) – reaktivni kisikovi spojevi

NETs (engl. *neutrophil extracellular traps*) - neutrofilne izvanstanične zamke

PDA (engl. *potato dextrose agar*) – krumpirov škrobni agar

DTM (engl. *dermatophyte test medium*) – selektivna hranjiva podloga za izdvajanje dermatofita

DNK - deoksiribonukleinska kiselina

ITS (engl. *intergenic spacer region*) – intergenska razmaknica

rDNK – ribosomska deoksiribonukleinska kiselina

RFLP (engl. *restriction fragment length polymorphism*) - raznolikost dužine restrikcijskih fragmenata

MALDI-TOF (engl. *matrix-assisted laser desorption ionization–time of flight mass spectrometry*) - metoda matricom potpomognute ionizacije/desorpcije s analizatorom vremena

HSP 60 (*heat shock protein 60*) – protein toplinskog šoka 60

r-MEP 3 (engl. *recombinant keratinolytic metalloproteinase*) - rekombinantna keratinolitička metaloproteaza 3

HDPE (engl. *high density polyethylene*) - polietilen visoke gustoće

SAA - Saboraud hranjiva podloga dodatkom aktidiona (cikloheksimida)

TAE - Tris acetatni EDTA (etilendiamintetraoctena kiselina) pufer

POPIS PRILOGA

Popis grafikona

Grafikon 1. Pasmine zamorčića

Grafikon 2. Prikaz omjera spolova u zamorčića

Grafikon 3. Dobne skupine zamorčića

Grafikon 4. Udio asimptomatskih nositelja (pozitivni uzorci) u odnosu na zdrave zamorčiče (negativni uzorci)

Grafikon 5. Udio asimptomatskih nositelja (pozitivne životinje) muškog i ženskog spola u odnosu na zdrave zamorčiče (negativne životinje)

Popis tablica

Tablica 1. Upitnik za uzgajivača zamorčića

Tablica 2. Početnice za određivanje ITS 1 i ITS2 regije te 5.8S regije ribosomske DNK dermatofita

Tablica 3. Sastav reakcijske smjese korišten u izvođenju lančane reakcije polimerazom

Tablica 4. Temperaturni program PCR uređaja korišten u svrhu utvrđivanja prisutnosti ITS1 i ITS2 te 5.8S regije ribosomske DNK (rRNK) dermatofita

Tablica 5. Vrste dermatofita identificiranih na osnovu makroskopskog izgleda kolonija, mikroskopskih obilježja vidljivih gljivičnih elemenata, lančanom reakcijom polimerazom i sekvenciranjem

Tablica 6. Saprofitske plijesni slične dermatofitima identificirane lančanom reakcijom polimerazom i sekvenciranjem

Popis slika

Slika 1. Prikupljanje uzoraka dlake zamorčića zubnom četkicom (Mackenzie metoda)

Slika 2. Kolonija dermatofita *Trichophyton benhamiae* na SAA hranjivoj podlozi (gornja površina)

Slika 3. Kolonija dermatofita *Trichophyton benhamiae* na PDA podlozi koja potiče stvaranje pigmenta (donja površina)

Slika 4. Mikroskopski prikaz hifa i mikrokonidija dermatofita *Trichophyton benhamiae* (laktofuksin, imerzijski objektiv, 1000x)

Slika 5. Kolonija dermatofita *Nannizzia gypsea* na SAA hranjivoj podlozi (gornja površina)

Slika 6. Kolonija dermatofita *Nannizzia gypsea* na SAA hranjivoj podlozi (donja površina)

Slika 7. Višestanične makrokonidije vrste *Nannizzia gypsea* (laktofuksin, imerzijski objektiv, 1000x)

Slika 8. Elektroforeza PCR proizvoda identificiranih dermatofita u 2% agaroznom gelu: B: DNK biljeg; 1: *Trichophyton benhamiae* (D1); 2: *Nannizzia gypsea* (D2); 3: *Trichophyton benhamiae* (D17); 4: *Trichophyton benhamiae* (D24); K+: pozitivna kontrola (*Nannizzia gypsea*); K-: negativna kontrola

Slika 9. Elektroforeza PCR proizvoda neidentificiranih kultura plijesni u 2% agaroznom gelu: 1: *Aphanoascus fulvescens* (D3); 2: *Chrysosporium lobatum* (D16); 3: *Chrysosporium minutisporosum* (D20); K+: pozitivna kontrola (*Nannizzia gypsea*); K-: negativna kontrola; B: DNK biljeg

1. UVOD

Dermatofitoze su česte gljivične bolesti u zamorčića uzrokovane gljivicama iz skupine dermatofita. Dermatofiti predstavljaju skupinu višestaničnih gljivica koje imaju keratinolitičku sposobnost i uzrokuju infekcije kože i kožnih tvorevina ne samo u životinja nego i u ljudi. Zbog svojeg zoonotskog potencijala predstavljaju rizik za zdravlje ljudi posebice djece, starijih i imunokompromitiranih osoba. U literaturnim podacima navodi se prevalencija dermatofita u zdravih zamorčića u rasponu od 3,4% (VANGEEL i sur., 2000.) do 8,5% (KRAEMER i sur., 2012.). Najčešće zastupljena vrsta u klinički zdravih životinja u dosadašnjim istraživanjima bio je dermatofit *Trichophyton mentagrophytes* (KRAEMER i sur., 2012.). U novijim istraživanjima najčešće zastupljena vrsta je *Trichophyton benhamiae*, a zamorčići se smatraju najvažniji rezervoarom ovog emergentnog zoonotskog patogena (BARTOSCH i sur., 2019.).

Laboratorijska dijagnostika dermatofitoza zasniva se na mikroskopskoj pretrazi uzorka dlake te kulturelnoj pretrazi dlake i strugotina kože (JENSEN i ARENDRUP, 2012.). Izravna mikroskopska pretraga dlake predstavlja probirnu tzv. "screening" metodu kojom se uzorak pretražuje na prisutnost odnosno artrospora (MATTEI i sur., 2014.). Kulturelna pretraga se zasniva na prepoznavanju dermatofita na temelju makroskopskih i mikroskopskih morfoloških obilježja kolonija dermatofita (JURCIC-SMITH, 2018.). Nedostatak klasičnih laboratorijskih metoda identifikacije je što se zbog morfološke sličnosti različitih vrsta dermatofita neke mogu međusobno zamijeniti. Primjerice u prošlosti dermatofit *T. benhamiae* je bio često dijagnosticiran kao *Microsporum canis*, *T. mentagrophytes* var. *porcellae* ili *Trichophyton interdigitale* (BARTOSCH i sur., 2019.).

Zbog svega navedenog i činjenice da su zamorčići (*Cavia porcellus*), često asimptomatski nositelji dermatofita cilj je ovog istraživanja utvrditi prisutnost dermatofita prisutnih na koži i dlaci zamorčića koristeći izravno mikroskopiranje dlake, kulturelno pretragu koja obuhvaća uzgoj dermatofita i identifikaciju vrste na osnovu makroskopskog izgleda kolonija i mikroskopskih obilježja gljivičnih elemenata te lančanu reakciju polimerazom (engl. *polymerase chain reaction*, PCR) i sekvenciranje.

2. PREGLED REZULTATA DOSADAŠNJIH ISTRAŽIVANJA

2.1. Povijest

Prvi opis kožne gljivične infekcije potječe još iz vremena antičke grčke u djelima Hipokrata koji je pisao o flavusu i kandidijazi (ANISWORTH, 2002.). Osnivačem dermatomikologije se smatra David Gruby, liječnik koji je sredinom 19. stoljeća opisao gljivicu koja uzrokuje favus (*tinea favosa*), bolest koja najčešće zahvaća obrasli dio glave. Također je opisao artrospore smještene na površini dlake s brade i vlasišta te ih je nazvao mikrospore (WEITZMAN i SUMMERBELL, 1995.).

Raymond Jacques Adrien Sabouraud je francuski dermatolog koji je zagovarao ideju da kožne promjene uzrokuju različite vrste gljivica. Sabouraud se bavio etiologijom gljivičnih infekcija, morfologijom i taksonomijom dermatofita. Kako bi uspio izdvojiti dermatofite razvio je hranjivu podlogu koja se u modificiranom obliku i danas koristi kao medij za uzgoj. Chester Emmons je 1934. godine predložio taksonomsku podjelu dermatofita na rodove *Microsporum*, *Trichophyton*, i *Epidermophyton* (NEGRONI, 2010.). Ova podjela na tri roda je bila na snazi sve do 2013. godine kada je uvedena trenutna podjela koja sadrži devet rodova (DE HOOG i sur., 2017.).

2.2. Etiologija

Dermatofiti su višestanične gljivice koje spadaju u skupinu plijesni, a njihova taksonomija je vrlo kompleksna. Svrstavaju se u koljeno askomiceta koje imaju sposobnost spolnog i nespolnog razmnožavanja (METIN i HEITMAN, 2020.). Teleomorfni, odnosno nespolni stadij (*fungi imperfecti*) i anamorfni, odnosno spolni stadij (*fungi perfecti*) se međusobno morfološki razlikuju (TAYLOR, 2011.). Kod nespolnog razmnožavanja sporogenezom nastaju mikrokonidije, makrokonidije te artrospore koje nastaju segmentacijom hifa (MOSKALUK i VANDEWOUDE, 2022.). Kod spolnog razmnožavanja nastaje plodno tijelo u kojem se razvijaju askospore (METIN i HEITMAN, 2017.). Različita morfologija dermatofita u teleomorfnom i anamorfnom stadija rezultirala je time da su dermatofiti koji pripadaju istoj vrsti klasificirani kao dvije različite vrste (MOSKALUK i VANDEWOUDE, 2022.). Otkrićem molekularnih metoda i sekvenciranja genoma došlo je do promjena u klasifikaciji dermatofita tako da unatoč različitosti morfologije u nespolnoj i spolnoj fazi

umnažanja jedna gljivica ima jedno ime (TAYLOR, 2011.). Dermatofiti su desetljećima svrstavani u tri roda: Epidermophyton, Microsporum, i Trichophyton. Međutim napredovanjem molekularne dijagnostike i mogućnosti sekvenciranja genoma došlo je do promjena u taksonomiji te je 2013. godine došlo do njihove reklasifikacije prema kojoj su podijeljeni u devet rodova: Epidermophyton, Microsporum, Trichophyton, Nannizzia, Paraphyton, Lophophyton, Arthroderma, Ctenomyces i Guarromyces (DE HOOG i sur., 2017.).

Rod Epidermophyton ima jednu vrstu *Epidermophyton floccosum* koja je antropofilna (LIU i sur., 2021.). Kolonija je s gornje strane smeđe-zelena ili kaki dok je donja strana smeđe-žuta, u sredini je uzdignuta i naborana, a periferno glatka (ANONIMUS, 2021b). Mikroskopski ovu vrstu karakteriziraju široke makrokonidije s glatkom i tankom do srednje debelom staničnom stijenkom koju dijeli između jedne i devet pregrada (WEITZMAN i SUMMERBELL, 1995.).

Rod Microsporum uključuje tri najznačajnije vrste *M. audouinii*, *M. canis* i *M. ferrugineum*. Izgled kolonije varira i može biti zrnat ili vatast, žute do smečkaste boje na gornjoj površini, dok je s donje strane prljavo bijele do smeđe boja. Prilikom laboratorijske identifikacije otegotna je okolnost što iako tvori mikro i makrokonidije one nisu uvijek prisutne te se moraju koristiti posebne hranjive podloge koje potiču njihovu sporulaciju. Makrokonidije su podijeljene pregradama, a stanične stijenke su hrapave izduljenog oblika nalik na palicu pri čemu je jedan kraj deblji, a ponekad su vretenastog oblika Mikrokonidije su jednostanične, glatke najčešće oblika palice (ANONIMUS, 2021b).

Rod Trichophyton ima uglavnom vataste kolonije koje su s gornje strane bijele do žućkaste, dok donja površina može biti prljavo bijela, smeđa, crvena ili ljubičasta (DE HOOG i sur., 2017.). Makrokonidije su tanke i najčešće glatke stijenke. One mogu biti podijeljene s pregradama kojih može biti u rasponu od jedne do dvanaest. Makrokonidije mogu biti pojedinačne ili u nakupinama. Prema obliku mogu biti izduljenog oblika, oblika olovke, cilindrične ili zadebljale na jednom kraju. Mikrokonidije kod ovoga roda su znatno brojnije od makrokonidija, a međusobno se razlikuju po obliku te mogu biti okruglaste, štapičaste ili kruškolike (WEITZMAN i SUMMERBELL, 1995.).

Rod Nannizzia makroskopski karakterizira vataste do puderaste strukture kolonija. Boja kolonija varira od prljavo bijele do smeđe ili crvene. Mikroskopski su vidljive dvostanične ili višestanične makrokonidije koje mogu biti oblika palice, cigare ili cilindrične dok su

mikrokonidije jednostanične, ovalne, kruškolike ili oblika palice, a stanične stijenke su glatke (ANONIMUS, 2021b).

Rod Paraphyton na hranjivoj podlozi tvori zrnate kolonije smečkaste boje s obje strane. Ima višestanične makrokonidije s debelim i hrapavim staničnim stjenkama koje su oblika palice ili cigare. Mikrokonidije su tanke i glatkih stijenki, jednostanične, oblika palice (DE HOOG i sur., 2017.).

Rod Lophophyton sadrži samo jednu vrstu *Lophophyton gallinae* koja je važna isključivo u peradarstvu (CABAÑES, 2020.).

Rod Arthroderma sadrži preko 20 vrsta koje su uglavnom geofilne te rijetko izazivaju infekciju. Na hranjivoj podlozi kolonije su zrnate do vataste teksture, gornja površina im je žućkaste do smečkaste boje dok je donja prljavo bijele ili smeđe boje. Mikroskopski su vidljive višestanične makrokonidije s debelim i hrapavim staničnim stjenkama u obliku palice ili cigare. Mikrokonidije su jednostanične i imaju oblik palice, a stijenka je glatka. (ANONIMUS, 2021b).

Rod Ctenomyces sadrži jednu vrstu te su potrebna daljnja istraživanja kao i u slučaju roda Guarromyces koji je novije uveden u taksonomsku podjelu (DE HOOG i sur., 2017.).

Dermatofiti se s obzirom na okoliš u kojemu su najpovoljniji uvjeti za rast dijele na zoofilne, antropofilne i geofilne. Zoofilni dermatofiti prvenstveno uzrokuju bolesti u životinja ali su važni i s aspekta javnog zdravstva jer mogu uzrokovati bolest u ljudi. Antropofilne vrste uzrokuju dermatofitoze prvenstveno u ljudi, ali su zabilježena oboljenja i u životinja (SIMPANYA, 2000.).

Geofilni dermatofiti su gljivice koje se nalaze u tlu i sudjeluju u procesu razgradnje keratina u otpalim stanicama kože, perja, rogova ili kopita (WEITZMAN i SUMMERBELL, 1995.). Geofilne vrste imaju sposobnost inficiranja ljudi i životinja te pri tome uzrokuju jači upalni odgovor od antropofilnih odnosno zoofilnih vrsta (LENKOVIĆ i sur., 2008.). *Nannizzia gypsea* iako je geofilna gljivica, može uzrokovati bolest u domaćih životinja (KHOSRAVI i MAHMOUDI, 2003.). Razlika u odnosu na vrste koje se smatraju zoofilnima je to što se *N. gypsea* češće nalazi u tlu na mjestima gdje obitavaju životinje, te ne ovisi isključivo o životinji kao domaćinu (WEITZMAN i SUMMERBELL, 1995.). Geofilne vrste koje su najčešće izdvojene s kože i dlake glodavaca su *M. cookei*, *T. terrestre*, *T. ajelloi* i *N. gypsea* (CHERMETTE i sur., 2008.).

Optimalni uvjeti za rast dermatofita su visoke temperature u kombinaciji s visokom relativnom vlagom zraka što čini tropsku klimu posebice pogodnom za nastanak gljivičnih infekcija (HAY, 2006.). Optimalni uvjeti rasta za *T. mentagrophytes* u *in vitro* uvjetima su pri temperaturama u rasponu od 27 do 33°C, značajniji rast je vidljiv pri temperaturama u rasponu od 24 do 36°C, a optimalna vlaga zraka je 97% (KNIGHT, 1976.). Istraživanje provedeno na dvanaest različitih vrsta dermatofita (ENGELHARDT-ZASADA i PROCHACKI, 1972.) pokazalo je njihovu osjetljivost na visoke temperature. Tim istraživanjem je dokazano da zagrijavanje vodene otopine u trajanju od pet minuta pri temperaturi od 55°C uništava dermatofite, pri temperaturi od 45°C zaustavlja njihov rast, dok je pri 40°C utvrđen ubrzan rast. Spore mogu preživjeti od 12 do 20 mjeseci u okolišu, a za neke vrste je utvrđeno da mogu preživjeti godinu dana u slanoj vodi (SPICKLER, 2013.). Uništava ih izlaganje UV zrakama u trajanju od 120 sekundi (SISTI i sur., 2014.). *M. canis* je osjetljiv na dezinficijense koji kao aktivnu tvar sadrže hipoklorit, benzalkonijev klorid i glutardehid, a otporan je na alkohole, fenole i anionske deterdžente (RYCROFT i MCLAY, 1991.). Najčešće korištena sredstva za dezinfekciju su 1%-tna otopina natrijevog hipoklorita i 0,2 %-tna otopina enilkonazola (SPICKLER, 2013.).

2.3. Epizootiologija

Izvori infekcije mogu biti bolesna životinja ili čovjek te kontaminirani predmeti, površine i okoliš (ANONIMUS, 2021.), što predstavlja najveći problem u mjestima držanja velikog broja životinja na malome prostoru kao što su skloništa za napuštene životinje (OVCHINNIKOV i sur., 2020.), uzgajivačnice (MENGENS i GEORG, 1956.) i trgovine kućnih ljubimaca (OVERGAAW i sur., 2017.). Najvažniji rezervoar za antropofilne dermatofite predstavlja kućna prašina (HAVLICKOVA i sur. 2008.). Širenje infekcije moguće je izravnim kontaktom s bolesnom životinjom ili neizravno putem predmeta i tla (DONNELLY i sur., 2000.). Kod neizravnog kontakta važni su predmeti za njegu, timarenje dlake i rezanje noktiju, a dokazano je da se kod nekih vrsta makrokonidije mogu širiti i zrakom (SPICKLER, 2013.). Ulazna vrata za artrospore ili konidije dermatofita su ozlijeđena koža, ožiljci ili opekotine (DATT i DATT, 2019.).

Postoje različita istraživanja čimbenika virulencije dermatofita koji dovode do uspješne infekcije organizma. Tako je dokazano da dermatofiti u usporedbi sa srodnim gljivicama imaju

veću aktivnost enzima endopeptidaza, egzopeptidaza te proteinaza koje im omogućuju razgradnju keratina (ACHTERMAN i WHITE, 2012.). Kako bi izbjegli zaštitini odgovor bakterija koje su dio mikrobioma kože dermatofiti luče antibakterijske spojeve (YOUSSEF i sur., 1978.). Smanjenje aktivnosti gena zaduženog za kodiranje enzima malat sintetaze koji je ključan u glikoksilatnom ciklusu te rezultira usporavanjem rasta kod vrste *Arthroderma benhamiae* (GRUMBT i sur., 2011.). Istraživanje u kojem je smanjena ekspresija TruMDR2 gena zaduženog za ATP vezujući kazetni transporter rezultiralo je povećanom osjetljivošću dermatofita *T. rubrum* na terbinafin (FACHIN i sur., 2006.). Kod ove vrste je utvrđeno imunosupresivno djelovanje na mononuklearne stanice što rezultira smanjenim limfoproliferativnim odgovorom (BLAKE i sur., 1991.). Rizičnu skupinu predstavlja mladunčad koja se često inficira tijekom sisanja ili u periodu nakon odbića, što je najčešće u dobi četiri do šest tjedana (BERLIN i GRÄSER, 2020.). Prema dosadašnjim istraživanjima nije utvrđena pasminska predispozicija za dermatofitozu kod zamorčića, no poznato je da su dugodlake pasmine koja se ne kovrča manje izložene dermatofitima (BERLIN i sur., 2020.). Nadalje, pojavi dermatofitoza pogoduju neadekvatni uvjeti držanja, stres i prenapučenost u kavezima, povišena temperatura i vlažnost zraka (MARSHALL, 2003.; DONNELLY i sur., 2000.).

2.4. Patogeneza

Sposobnost dermatofita da invadiraju kožu domaćina ovisi o mogućnostima izbjegavanja zaštitnih mehanizama domaćina, kao što su kiseli pH kože, prisutnost različitih spojeva na koži koji otežavaju adheziju dermatofita primjerice masne kiseline, antimikrobni peptidi te izbjegavanja imunskog odgovora fagocita (MARTINEZ-ROSSI i sur., 2017.). Nakon uspješnog izbjegavanja imunskog odgovora i zaštitnih mehanizama domaćina artrospore i hife se unutar tri do četiri sata vežu adhezijom na rožnati sloj kože (ZURITA i HAY, 1987.). Dermatofiti proizvode niz proteolitičkih enzima koji razgrađuju keratin kože u oligopeptide ili aminokiseline koje koriste za vlastiti metabolizam (VERMOUT i sur., 2008.). Aminokiseline koje se oslobode tijekom keratinolize služe kao izvor ugljika i dušika, a djelovanjem drugih enzima se oslobađa amonijak i bikarbonati pri čemu se povisi pH kože što stvara optimalan medij za keratinolizu i održavanje infekcije na domaćinu (MARTINEZ-ROSSI i sur., 2017.). Proizvodi metabolizma dermatofita procesom difuzije prodiru kroz trnasti sloj kože (*stratum spinosum*) što rezultira nastankom crvenila, vezikula ili pustula uz pruritus

(DATT i DATT, 2019.). Istraživanje povezanosti enzimske aktivnosti i težine kliničkih znakova bolesti uzrokovanih dermatofitom *M. canis* utvrdilo je da su zamorčići kod kojih je aktivnost keratinaze bila veća imali težu kliničku sliku (VIANI i sur., 2001.).

Imunosna reakcija na dermatofite je posljedica reakcije keratinocita na prisutnost hifa pri čemu nastaju antimikrobni peptidi i medijatori upale koji potiču stvaranje neutrofila. Neutrofili prepoznaju dermatofite i potiču stvaranje upalnih citokina. Nadalje, neutrofili luče reaktivne kisikove spojeve (engl. *reactive oxygen species*, ROS) i neutrofilne izvanstanične zamke (engl. *neutrophil extracellular traps*, NETs) koje uništavaju dermatofite (BURSTEIN i sur., 2020.).

2.5. Klinička slika

U zamorčića s kliničkom slikom dermatofitoze dlačni pokrivač izgleda neuredno, vidljiva su bezdlačna kružna područja najčešće lokalizirana na njušci, čelu i području oko očiju. U težim slučajevima zahvaćen je i dlačni pokrivač slabinskog dijela leđa, no udovi i ventralni dio trupa najčešće nisu zahvaćeni. Pruritus je slab ili odsutan. Kod nekih životinja može se javiti crvenilo kože, folikularne papule, pustule, kraste i ožiljci. Moguće su i komplikacije izazvane sekundarnim bakterijskim infekcijama (DONNELLY i sur., 2000.). Alopecija kao jedan od najčešćih kliničkih simptoma je posljedica invazije dlaka artrokonidijama pri čemu se artrokonidije nalaze na površini dlake (ektotriks) ili kada se artrokonidije nalaze unutar ovojnice dlake (endotriks) (FERGUSON i FULLER, 2017.). Uzrok nastanka alopecije je imunološka reakcija koja nastaje kao rezultat preosjetljivosti domaćina na infekciju dermatofitima (WEEDON, 2010.).

2.6. Patoanatomski i patohistološki nalaz

CAVALCANTI i sur. (2002.) su pokusno inficirali zamorčiče s vrstom *M. canis* pri čemu je većina životinja razvila kliničke znakove bolesti petoga dana nakon infekcije koju su se očitovali edemom, crvenilom i blagim ljuštenjem kože. Desetog dana promjene su postale uočljivije te su se između osmog i 15. dana pojavile bijelo-žute kraste. Između 20. i 25. dana bila su vidljiva bezdlačna područja, kraste i ljuštenje kože. Tridesetog dana nakon pokusne

infekcije zabilježen je rast dlake u 92% ispitivanih životinja, a 40. dana nakon infekcije u 82% životinja nije bilo prisutnih lezija.

Histopatološki nalaz kože zamorčića inficiranog dermatofitom odlikuje se limfocitnom infiltracijom te prisutstvom hifa dok parenhimski organi nisu zahvaćeni (POMBIER i KIM, 1975.). Kod pokusno inficiranih zamorčića pet dana poslije inokulacije zabilježena je akantoza, hiperkeratoza, spongioza te kožni edem ograničenih rubova (CAVALCANTI i sur., 2002.). Znatno rjeđe dolazi do nastanka pustula u subkornealnom ili intraepidermalnom sloju (PATTERSON, 2021.). Histološke lezije su najizraženije 15. dana, a nakon 17. dana dolazi do postupnog povlačenja promjena (CAVALCANTI i sur., 2002.).

2.7. Dijagnostika

Kao probirna (*screening*) metoda u dijagnostici dermatofitoza koristi se pretraga Woodovom svjetiljkom (MORIELLO, 2001.). Ova metoda se temelji na svojstvu fluorescencije koju imaju neke vrste iz roda *Microsporum*, što se očituje plavo-zelenom fluorescencijom nakon izlaganja UV svjetlu valne duljine od 320 do 450 nm (AL ABOUD i CHANDRAN, 2022.). Do fluorescencije dolazi kada se kraće valne duljine koje emitira Woodova svjetiljka apsorbiraju, a svjetlost većih valnih duljina koja pripada vidljivom spektru emitira (MORIELLO, 2001.). Postupak pretrage Woodovom svjetiljkom odvija se u zamračenoj prostoriji obasjavanjem životinje te u slučaju prisutnosti inficiranih dlaka pojavit će se fluorescencija (NAGLIĆ i sur., 2005.). Prednost korištenja Woodove svjetiljke je njezina jednostavna uporaba za koju ne treba posebno educirano osoblje, no treba imati na umu da negativan nalaz ne znači odsustvo dermatofita na koži životinje jer veliki broj vrsta koje uzrokuju dermatofitozu nema sposobnost fluorescencije (AL ABOUD i CHANDRAN, 2022.). Osim lažno negativnih nalaza mogući su i lažno pozitivni u slučaju nekih drugih bolesti ili korištenja određenih preparata na dlaci koji mogu uzrokovati fluorescenciju (MORIELLO, 2001.).

Identifikacija vrste dermatofita važna je u određivanju terapije te prevenciji širenja bolesti (SIES, 2020.). Prilikom dijagnostike važno je uzeti dovoljnu količinu uzorka zahvaćenog područja kože i to s njezinog rubnog dijela pri čemu se uzimaju dlake, strugotine kože ili dijelovi nokta (ROBERT i PIHET, 2008.). U asimptomatskih životinja uzorak dlake se uzima češljanjem životinje sterilnom četkicom ili malim tepihom od repa prema glavi

(Mackenzie metoda) (KUPSCH i sur., 2017.). Uzeti materijal je preporučljivo isprati alkoholom kako bi se smanjila kontaminacija uzorka bakterijama i plijesnima (ELEWSKI, 1998.). Pri odabiru transportne ambalaže treba izbjegavati plastične posudice zbog elektrostatskog naboja (ROBERT i PIHET, 2008.).

Kao neinvazivna metoda u dijagnostici kožnih bolesti može se koristiti dermoskopija. Dermoskop se sastoji od leće kojom se povećava slika i izvora svjetlosti. Dermoskopija je na području veterinarske medicine dokazana kao uspješna u dijagnostici dermatofitoza kod mačaka i pasa, međutim za pouzdanost ove pretrage kod zamorčića ne postoje podaci (MORIELLO i sur., 2017.).

Dlake se u slučaju postavljene sumnje na dermatofitozu mogu pretražiti mikroskopskim pregledom uzorka koji je na predmetnici uronjen u kapljicu 10 ili 20% kalijeve lužine ili laktofenola (NAGLIĆ i sur., 2005.). Cilj ove metode je dokaz prisutnosti artrokonidija/artrospora ili hifa. (MORIELLO, 2001.). Ovo je najjeftinija i najjednostavnija metoda dijagnostike dermatofita, međutim TAMPIERI, (2004.) upozorava na mogućnost lažno negativnog nalaza u čak 50% slučajeva.

Zlatni standard u dijagnostici dermatofita smatra se izdvajanje i uzgoj uzročnika na hranjivoj podlozi pri čemu se koristi SA hranjiva podloga (MATTEI i sur., 2014.). SA podloga sadržava peptone kao izvor dušika (ARYAL, 2022.), a izvor ugljika i energije za dermatofite je glukoza koja sudjeluje u procesu fermentacije (RIJAL, 2022b). Riječ je o selektivnoj hranjivoj podlozi koja potiče rast gljivica, a inhibira rast bakterija (HARE, 2013.). Za inhibiciju rasta bakterija u podlogu se dodaju antimikrobni spojevi (ARYAL, 2022.), a najčešće korišteni su cikloheksimid (aktidion) i kloramfenikol (MATTEI i sur., 2014.). Kloramfenikol djeluje inhibitorno na rast velikog broj gram-pozitivnih i gram-negativnih bakterija, dok cikloheksimid inhibira rast saprofitnih plijesni (HARE, 2013.). Nakon pripreme hranjive podloge i naciepljivanja uzorka dlake Petrijeve ploče se inkubiraju u aerobnim uvjetima najčešće pri temperaturama između 20 i 27 °C tri do četiri tjedna, dok neke vrste bolje rastu pri 37°C (NAGLIĆ i sur., 2005.). Nedostatak dijagnostike uzgojem na hranjivoj podlozi je moguć rast velikog broja dermatofita sličnih morfoloških obilježja što otežava njihovu makroskopsku i mikroskopsku identifikaciju te mogućnost pogrešno identificirane vrste (GNAT i sur., 2020.). Kako bi se olakšala identifikacija vrste moguće je koristiti hranjive podloge koje potiču sporulaciju, primjerice krumpirov škrobni agar (engl. *potato dextrose agar*, PDA) (RIJAL, 2022a). Jedna od prednosti uzgoja na hranjivim podlogama je mogućnost razlikovanja

subklinički inficiranih životinja od mehaničkih nositelja kod kojih ponovljena pretraga na hranjivoj podlozi daje negativni rezultat (CHERMETTE i sur., 2008.).

Kao alternativa uzgoju na SA hranjivoj podlozi moguće je koristiti selektivnu hranjivu podlogu za izdvajanje dermatofita (engl. *dermatophyte test medium*, DTM) (ROBERT i PIHET, 2008.). Kod DTM podloge rast kolonije je vidljiv unutar 10 dana, dok je za SA podlogu potrebno više od 10 dana (POLURI i sur., 2015.). Nedostatak DTM podloge je mogućnost lažno pozitivnih rezultata jer ova podloga mijenja boju zbog alkaličnih metabolita dermatofita koji mogu biti prisutni i kod nekih nepatogenih vrsta, a postoji i mogućnost lažno negativnog nalaza kod nekih vrsta iz roda *Microsporium* (ROBERT i PIHET, 2008.).

U dijagnostičke svrhe može se koristiti biopsija kože prilikom koje se bioptat boji klasičnim hematoksilin-eozinskim bojom (SAUNTE i sur., 2008.). Za bolje razlikovanje morfoloških struktura gljivičnih elemenata mogu se koristiti posebna bojila, primjerice Schiffov reagens ili Gomori Grocott metinamin srebro (ELLIS i MORI, 2001.). Biopsija kože se rijetko koristi u dijagnostici dermatofita jer ne može odrediti točnu vrstu dermatofita, a njezina uporaba je indicirana kod razvoja opsežnih promjena na koži ili u slučaju postojanja neke druge kožne bolesti zbog koje izostaje adekvatan odgovor na terapiju (MORIELLO, 2001.). Metoda uzimanja obriska kože se ne koristi kod kulturelne pretrage jer rezultira negativnim nalazom iz razloga što se na taj način ne mogu izdvojiti gljivični elementi iz promijenjenog dijela kože (LONG, 1979.), osim u slučaju pojave keriona (ARENAS i sur., 2006.).

U svrhu točnog određivanja vrste dermatofita danas se sve više koriste različite molekularne metode. Jedna od najčešćih je PCR metoda koja se temelji na umnažanju određenog odsječka deoksiribonukleinske kiseline (DNK) pri čemu nastaje između 10^6 i 10^9 kopija željenog odsječka DNK (CIKOTA i sur., 2002.). Konvencionalni PCR je visoko specifična, osjetljiva i precizna metoda određivanja vrste dermatofita na temelju specifičnog odsječka DNK kod koje se koriste početnice za umnažanje specifičnog dijela genoma. Za preciznu identifikaciju vrste dermatofita mogu se kao početnice koristiti intergenske razmaknice (engl. *intergenic spacer*, ITS) ITS1 i ITS4 kojima se umnažaju regije ITS1 i ITS2 te 5.8S ribosomska DNK (rDNK) (FUJITA i sur., 2001.). Ugniježđeni PCR je metoda vrlo visoke osjetljivosti kod koje se odsječak DNK umnožen u prvoj reakciji ponovno umnaža s drugim setom početnica. Osim toga može se koristiti PCR u kombinaciji s primjenom metode polimorfizmom dužine restrikcijskih fragmenata (engl. *PCR-restriction fragment length*

polymorphism, PCR-RFLP). Ova se metoda temelji na umnažanju dijelova DNK sekvenci koje pokazuju vrsno specifične varijacije, nakon čega se umnožena sekvenca cijepa specifičnim restriktivnim enzimima na odsječke čija se dužina vizualizira elektroforezom u gelu (ABOUL-ELLA i sur., 2020.). Osim toga, može se koristiti multipleks PCR kod kojega se umnaža više željenih odsječaka iste DNK pri čemu se koristi više parova početnica te se na taj način utvrđuje prisutnost više gena odnosno vrsta dermatofita.

Najnoviji napredak u području molekularnih metoda dijagnostike dermatofita zabilježen je primjenom masene spektrometrije i to metodom matricom potpomognute ionizacije laserskom desorpcijom s analizatorom vremena leta (eng. *matrix-assisted laser desorption ionization–time of flight mass spectrometry*, MALDI-TOF) (ABOUL-ELLA i sur., 2020.). MALDI-TOF utvrđuje vrstu tako da najprije uzorak ionizacijom prelazi u plinovito stanje, potom dolazi do razdvajanja iona na temelju mase i naboja te se na kraju identificiraju molekule na temelju mase i naboja tako da se proteinski profil uzorka uspoređi s podacima iz baze podataka (RATH i sur. 2019.).

2.8. Diferencijalna dijagnostika

Kožne bolesti su relativno čest zdravstveni problem u zamorčića stoga je važno diferencijalno dijagnostički razlikovati dermatofitozu od drugih dermatoloških problema (ELLIS i MORI, 2001.) čiji su glavni znakovi bezdlačna područja, svrbež, ljuštenje kože i čvorići na koži (WHITE i sur., 2003.). Uz dermatofitozu česti uzrok alopecija u zamorčića je griženje dlake. Kod skupnog držanja zamorčića nije rijetkost da mužjaci ili dominantna jedinka unutar skupine grizu druge životinje. Ovakvo ponašanje je često i kod odbijene mladunčadi. Karakteristike alopecija uzrokovanih griženjem dlake su odsutnost upalnih procesa ili svrbeža, a nalaze se najčešće na glavi ili vratu (ELLIS i MORI, 2001.). Bezdlačna područja u zamorčića mogu nastati uslijed infestacije životinje različitim parazitima poput buha i šugaraca. Osim alopecije važan klinički znak invadiranosti kožnim parazitima je svrbež koji je posebice prisutan kod šuge, dok u slučaju invadiranosti buhama je slabijeg intenziteta te u tom slučaju može doći do razvoja kliničke slike bolesti slične dermatofitozi (HOPPMANN i BARRON, 2007.). Zamorčići su podložni infekcijama kože uzrokovanim stafilkokoknim bakterijama koje najčešće nastaju kao posljedica neadekvatne higijene držanja i šišanja dlake te prisutnosti parazita (WHITE i sur., 2003.). Uzrok alopecije može biti i metabolički poremećaj. Zamorčići

uz primata ne mogu samostalno sintetizirati vitamin C, već ga moraju unositi hranom. Skorbut koji se može pojaviti kao posljedica hranidbe s nedostatnom količinom C pri čemu se na koži mogu pojaviti alopecije, neuredna dlaka, petehije i ekhimoze. Međutim, na osnovu anamnestičkih podataka o hranidbi i prisutnosti probavnih te lokomotornih smetnji moguće je ovu bolest razlikovati od dermatofitoze (VENTURO, 2021.). Nadalje, endokrini poremećaji u zamorčica mogu se očitovati pojavom alopecija bez pruritusa u ženki s cistama na jajnicima u kasnom stadiju graviditeta te se pogoršavaju sa svakim idućim graviditetom (WHITE i sur., 2003.).

2.9. Liječenje

Dermatofitozu je nužno liječiti zbog mogućnosti širenja na druge životinje i čovjeka. Životinje koje imaju kliničke znakove potrebno je liječiti topikalnim i sistemskim antimikoticima. Sistemska terapija uključuje itrakonazol u dozi 5mg/kg jednom dnevno kroz tjedan dana, nakon čega se radi pauza od tjedan dana, te se ponovno daje terapija. Ovisno o napretku liječenja terapija traje dva do tri ciklusa (četiri do šest tjedana) te završava negativnim nalazom (BERLIN i GRÄSER, 2020.). Alternativa itrakonazolu je ketokonazol koji se daje u dozi od 10mg/kg jednom dnevno kroz tri do četiri tjedna, pri čemu treba biti oprezan kod životinja s bolestima jetre zbog njegove hepatotoksičnosti (HEIN, 2016.). Topikalna terapija se ne primjenjuje samo na dijelove tijela gdje postoji promjena već se tretira cijela površina tijela životinje kao i ostale životinje koje se u bile u kontaktu s bolesnom životinjom. Kod korištenja topikalne terapije nužno je nositi rukavice te onemogućiti da životinja liže preparat ili da ga ispere u vodi. Pripravci koji se primjenjuju za topikalnu terapiju dermatofitoze uključuju enilkonazol 0,2% koji se primjenjuje dva puta tjedno minimalno tijekom četiri tjedna (HEIN, 2016.). Kao dopunsku ili zasebnu terapiju moguće je koristiti otopinu sumpornog vapna u razrijeđenju 1:32, dva do tri puta tjedno (WHITE, 2015.). Prognoza dermatofitoze je povoljna, osim u životinja koje boluju od imunosupresivnih bolesti (HOPPMANN i BARRON, 2007.).

2.10. Profilaksa

Veliki problem pri uspostavi odgovarajućih profilaktičkih mjera je veliki broj životinja koje su asimptomatski nositelji bolesti te ih je bez dodatnih mjera dijagnostike nemoguće prepoznati. Treba obratiti pozornost na način držanja životinja kao i na kvalitetnu hranidbu jer stres i prisustvo drugih bolesti pogoduju razvoju dermatofitoze. U slučaju skupnog držanja životinja povećava se rizik za pojavu infekcije. Važna je primjena antiparazitika jer mikrooštećenja kože koja nastaju uslijed češanja životinje te uslijed invadiranosti ektoparazitima povećavaju rizik za nastanak infekcije dermatofitima. Uzgajivači i vlasnici koji imaju veći broj zamorčića trebaju paziti na primjenu dobrih zoohigijenskih mjera kako ne bi proširili infekciju između životinja. Nakon svakog kontakta s životinjama potrebno je temeljito oprati ruke te ih dezinficirati sa sredstvom koje ima antifungalni učinak, primjerice natrijev hipoklorit u koncentraciji od 7 do 13%. Dlake i čestice kože lako dospijevaju na odjeću pa je preporučljivo promijeniti odjeću ukoliko postoji više skupina životinja koje moraju biti međusobno odvojene, primjerice zbog karantene. Odjeću koja je bila u kontaktu sa životinjama treba oprati na temperaturi od 60°C. Zbog spora koje su otporne na vanjske utjecaje te mogu preživjeti do 1,5 godine važno je barem jednom tjedno očistiti i dezinficirati kaveze u kojima se nalaze zamorčići. Kako bi ovaj postupak bio jednostavniji preporuka je da se na dno kaveza postavi karton koji se jednostavno može ukloniti i zamijeniti novim (BERLIN i GRÄSER, 2020.).

Nove životinje prije uvođenja u uzgoj treba držati u karanteni u trajanju od najmanje dva do tri tjedna (HEIN, 2016.). Bolesne životinje kao i one koje su bile s njima u kontaktu treba liječiti te po provedenom liječenju napraviti kontrolu terapije uzgojem na hranjivoj podlozi u trajanju od jedan do tri tjedna nakon čega se životinja smatra izliječenom (WEIDER, 2015.).

2.11. Imunoprofilaksa

Za zamorčiće ne postoji komercijalno dostupno cjepivo, međutim s obzirom da su zamorčići često korišteni kao laboratorijske životinje postoji niz istraživanja u kojima su oni korišteni kao model za proučavanje imunogenog odgovora i učinkovitosti cjepiva. Istraživanje DNK cjepiva koje se temelji na proteinu toplinskog šoka 60 (engl. *heat shock protein 60*, HSP 60) utvrdilo je značajno smanjenje kliničkih znakova dermatofitoze koju uzrokuje vrsta *T.*

mentagrophytes (RASKA i sur., 2004.). VERMOUT i sur. (2004.) proveli su istraživanje subjedinične vakcine koja sadrži pročišćenu rekombinantnu keratolitičku metaloproteazu (engl. *recombinant keratinolytic metalloproteinase*, r-MEP3) što je rezultiralo humoralnim i staničnim imunskim odgovorom u pokusno inficiranih zamorčića. U zamorčića kojima je aplicirano pokusno cjepivo došlo je do izrazite tvorbe protutijela te značajnog ali prolaznog limfoproliferativnog odgovora, međutim nakon pokusne infekcije došlo je do pojave kožnih promjena tipičnih za dermatofitozu (VERMOUT i sur., 2004.). Uporaba inaktivirane vakcine u svrhu zaštite zamorčića od vrste *M. canis* rezultirala je odsustvom kliničkih znakova bolesti (WAWRZKIEWICZ i ZIOLKOWSKA, 1996.).

2.12. Javno zdravstvo

Gljivične infekcije kože u ljudi su čest problem diljem svijeta s procijenjenom prevalencijom u rasponu od 20 do 25 % što ih čini jednom od najčešćih oblika infekcije (HAVLICKOVA i sur., 2008.). Najvećem riziku nastanka infekcije dermatofitima izloženi su zaposlenici u laboratorijima u kojima se zamorčići koriste kao pokusne životinje (MCALLER, 1980.; MEYER, 1957.), osoblje koje radi u uzgajivačnicama te vlasnici zamorčića, posebice djeca, starije osobe te imunokompromitirane osobe (MARSHALL, 2003.). U ljudi dermatofitoza može nastati na koži lica (*tinea faciei*), dijelovima lica obraslim dlakama (*tinea barbae*), na rukama (*tinea manuum*), noktima (*tinea unguium*), ingvinalnom području (*tinea cruris*) ili u obliku atletskog stopala (*tinea pedis*) (WEITZMAN i SUMMERBELL, 1995.). Na infekciju dermatofitima posebno su osjetljivi pedijatrijski i gerijatrijski pacijenti (MARSHALL, 2003.). Tijekom posljednjih godina postoji porast broja dermatofitoza u ljudi, posebice u djece, a jedan od važnijih uzročnika bolesti je *Trichophyton benhamiae* čiji je najčešći izvor zamorčić (KUPSCH i sur., 2017.).

Istraživanje zoonotskog prijenosa dermatofita s zamorčića je pokazalo da u otprilike 25% slučajeva dermatofitoza kod zamorčića članovi domaćinstva su također razvili znakove ove bolesti, a od zahvaćenih domaćinstava u polovici slučajeva znakovi bolesti su utvrđeni u djece (KRAEMER, sur., 2012.). Najčešća vrsta zoofilnog dermatofita izdvojenog s kože ljudi oboljelih od dermatofitoze u Njemačkoj bio je *T. benhamiae* (BERLIN i sur., 2020.). Dermatofitoza uzrokovana dermatofitom *T. benhamiae* se smatra emergentnom zoonozom u Europi i Japanu (HUBKA i sur., 2018.) koja se u ljudi očituje lokaliziranim promjenama na

koži tijela i lica (*tinea corporis* i *tinea faciei*) (TAN i sur., 2020.). Ova vrsta dermatofita se u prošlosti rijetko identificirala zbog toga što se kao metoda dijagnostike koristio isključivo uzgoj na hranjivima podlogama bez dodatne potvrde molekularnim metodama. Naime prilikom identifikacije na osnovu makroskopskih i mikroskopskih nalaza morfoloških struktura vrlo često je ovaj dermatofit zamijenjen s vrstom *T. mentagrophytes* (BARTOSCH i sur., 2019.). Vrsta *T. mentagrophytes*, je u istraživanju provedenom 1999. u Njemačkoj bio drugi po učestalosti uzročnik dermatofitne infekcije vlasišta (*tinea capitis*), odmah nakon vrste *M. canis* (TIETZ i sur., 1999.). U istraživanju koje su proveli KROMER i sur. (2021.) u periodu od 2014. do 2016. vrste *T. mentagrophytes* i *M. canis* su prouzročili dermatofitozu vlasišta u jednakom broju slučajeva (28,6%), vrsta *T. benhamiae* je zastupljena s 21,4% dok u ranijem istraživanju nije zabilježena.

Postoji i slučaj vlasnice zamorčića koja oboljela od Majocchi granuloma uzrokovanog gljivicom *T. mentagrophytes* var. *granulosum* (MAZUR i sur., 2018.). Riječ je o upalnoj granulomatoznoj infekciji dermatofitima koja se može očitovati u površnom obliku u vidu papula te se najčešće pojavljuje na donjim ekstremitetima u zdravih osoba ili u dubokom obliku u vidu stvaranja nodularnih tvorbi na gornjim ekstremitetima u imunokompromitiranih osoba (BORAL i sur., 2018.). Osim toga postoji opisan slučaj dermatofitoze u kojem je vrsta *T. mentagrophytes* var. *quinckeanum* uzrokovala kožnu promjenu na licu oca i 12-godišnjeg sina u kućanstvu u kojem je zamorčić držan u svojstvu kućnog ljubimca (BARANOVÁ i sur., 2003.).

Zoofilni sojevi vrste *T. interdigitale* su uglavnom izdvojeni s kože djece oboljele od dermatofitoze, a najčešće su potjecali od zamorčića ili nekih drugih glodavaca. Najčešće kožne promjene bile su lokalizirane na šakama i podlakticama jer su ti dijelovi tijela najviše u kontaktu s životinjom. Ponekad se javlja *tinea capitis* u težem obliku koji se zove kerion (*Kerion celsi*). Očituje se gnojnom upalom kože koja se obično pojavljuje na vlasištu. Koža oko područja infekcije može biti crvena i upaljena, a kosa može ispadati ili se lako odvajati od vlasišta. Infekcija se obično brzo širi i može uzrokovati oticanje limfnih čvorova u blizini zahvaćenog područja (NENOFF i sur., 2007.).

Kod infekcije *E. floccosum* u ljudi nastaje dermatofitna infekcija stopala, prepona i noktiju (NENOFF i sur., 2014.). NENOFF i sur., (2007.) smatraju da postoji mogućnost prelaska *E. floccosum* s ljudi na zamorčice s obzirom da su jedine pozitivne uzorke izdvojili s životinja koje su u privatnom vlasništvu, a niti jedna životinja nije pokazivala kliničke znakove bolesti.

ALTERAS (1966.) je povezoao nekoliko slučajeva dermatofitoza u laboratorijskog osoblja uzrokovanih s vrstom *Trichophyton rubrum*. S obzirom da je ova vrsta rijetko izdvojena iz zamorčića te da ne postoje relevantniji podaci o infekciji *T. rubrum* kao posljedici kontakta s zamorčićem, može se zaključiti kako je mogućnost prijenosa infekcije s zamorčića na ljude zanemariva. Vrste *T. eriotrephon* i *M. audouinii* su povezane s manje od 1% slučajeva dermatofitoza u ljudi te zamorčići ne predstavljaju osobiti rizik u njihovom širenju (GAMAGE i sur., 2020.).

3. MATERIJALI I METODE

3.1. Prikupljanje uzoraka

Istraživanje je provedeno na 24 zamorčića (*Cavia porcellus*) u vlasništvu uzgajivačnice registrirane u upisniku Uprave za veterinarstvo i sigurnost hrane. Prilikom uzimanja uzoraka ispunjen je i anketni upitnik koji je sadržavao pitanja vezana za smještaj, prehranu i dosadašnje kožne bolesti te ukoliko je životinja bila terapiрана, eventualnu uporabu veterinarsko-medicinskih proizvoda (Tablica 1).

Tablica 1. Upitnik za uzgajivača zamorčića

Način držanja životinja
Broj životinja u skupini
Kriterij na temelju kojeg su životinje grupirane
Jesu li do sada životinje imale kožne promjene ?
Koliko je životinja imalo kožne promjene ?
Koji pripravak/pripravci su korišteni u svrhu liječenja?
Kojom hranom se hrane životinje?
Jesu li životinje u kontaktu s drugim vrstama domaćih životinja i kojima ?
Dobivaju li životinje (i koje) neki od veterinarsko medicinskih proizvoda (antiparazitici, antimikrobni pripravci) ?

Za prikupljanje uzoraka dlaka i čestica kože korištene su sterilne zubne četkice kojima se dobro iščetkao cijeli dlačni pokrivač zamorčića u smjeru suprotnom od rasta dlake tijekom jedne minute (Slika 1).



Slika 1. Prikupljanje uzoraka dlake zamorčića zubnom četkicom (Mackenzie metoda)

Navedeni način uzrokovanja naziva se Mackenzie metoda te je pogodan za uzimanje uzoraka s asimptomatskih nositelja jer se u kratkom vremenu i na neinvazivan način uzorkuje cijela životinja (COYNER, 2010.). Nadalje, četkica za zube ima fleksibilna vlakna koja mogu lako proći kroz dlake ili nepravilnosti na koži te na taj način osim što će se prikupiti dlake i ljuskice kože njezina vlakna će svojim elektrostatskim nabojem također prikupiti i artrospore koje se nalaze na dlaci ili površini kože (SHICK, 2017.). Nakon uzorkovanja četkice su pohranjene u papirnate vrećice (OVERGAAW i sur., 2017.) do daljnje obrade u Mikološkom laboratoriju Zavoda za mikrobiologiju i zarazne bolesti s klinikom Veterinarskog fakulteta. Za uzorkovane životinje zabilježeni su pasmina, dob, spol i način držanja.

3.2. Izravna mikroskopska pretraga dlaka

Nativni mikroskopski preparat izrađen je na način da se na predmetno stakalce kapnula jedna kap laktofenola (Biognost, Hrvatska) u koju su se nježno uronile dlake te su pokrivene pokrovnim stakalcem (Vitrognost, Hrvatska). Za mikroskopiranje korišten je mikroskop

(Olympus BX43) i povećanje (400x). Prilikom mikroskopiranja pozitivnim nalazom se smatrao nalaz artrospora koje se mogu nalaziti ovojnice dlake ili na samoj površini dlake.

3.3. Kulturelna pretraga i identifikacija dermatofita

Za izdvajanje dermatofita korištene su SA hranjiva podloga (Oxoid, Ujedinjeno Kraljevstvo) s dodatkom kloramfenikola (Sigma, Kina) i cikloheksimida (Alfa Aesar, Njemačka) te krumpirov škrobni agar (Oxoid, Ujedinjeno Kraljevstvo) (engl. *potato dextrose agar*, PDA). SA podloga sadrži peptone i glukozu koji služe kao izvor energije i hranjivih tvari za rast gljivica. Kako bi se spriječio rast bakterija i saprofitskih gljivica na hranjivim podlogama, prilikom njihove pripreme dodani su kloramfenikol i cikloheksimid odnosno aktidion.

Pribor i kemikalije potrebni za pripremu SA podloge s dodatkom cikloheksimida/aktidiona (SAA):

- Sabouraud agar (Oxoid, Ujedinjeno Kraljevstvo)
- destilirana voda
- analitička vaga (PB153) (Mettler Toledo, Švicarska)
- Erlenmeyerova tikvica zapremine 1000 mililitara
- Petrijeve ploče promjera 90 milimetara
- Menzura
- Stakleni štapić
- Autoklav (Inko, Hrvatska)
- Automatizirana graduirana pipeta

U 1000 ml destilirane vode koja je odmjerena menzurom i dodana u Erlenmeyerovu tikvicu odvagano je 65 g SA podloge (Oxoid, Ujedinjeno Kraljevstvo), 0,5 g kloramfenikola (Sigma, Kina) i 0,5 g cikloheksimida (Alfa Aesar, Njemačka) te je sadržaj Erlenmeyerove tikvice zagrijan u vodenoj kupelji uz povremeno miješanje do trenutka nastanka prozirne otopine. Nakon što je otopina postala prozirna, sterilizirana je u autoklavu na temperaturi 121°C tijekom 20 minuta. Poslije sterilizacije u autoklavu podloga je ostavljena na sobnoj temperaturi da se

prohladi do približno 45°C, nakon čega se pomoću automatske graduirane pipete 25 ml hranjive podloge razlijevalo u Petrijeve ploče promjera 90 mm.

Za pripremu PDA podloge odvagano je 35 g PDA koji je dodan u jednu litru destilirane vode nakon čega je dodano 0,5 grama kloramfenikola (Sigma, Kina) i 0,5 grama cikloheksimida (Alfa Aesar, Njemačka) otopina je promiješana i zagrijana na prethodno opisani način. Nakon što je postala prozirna, otopina je sterilizirana u autoklavu na 121°C kroz 15 minuta. Po završetku sterilizacije otopina se prohladila na 45°C i na prethodno opisani način izlijevala u Petrijeve ploče.

Kod uzrokovanja velike količine dlaka prvotno su se odvojile pomoću pincete od vlakna četkica te su isprane s 70% alkoholom i nježno utisnute na površinu SAA. U slijedećem koraku zubna četkica se također nježno utisnula u SAA podlogu, nakon čega su Petrijeve ploče pohranjene u vrećice od polietilena visoke gustoće (engl. High Density Polyethylene, HDPE) (Steris, Irska) da se spriječi dehidracija hranjive podloge te su inkubirane na 27°C tijekom četiri tjedna. Tijekom perioda inkubacije ploče su svaki drugi dan pregledavane da se utvrdi eventualan porast kolonija dermatofita, a istovremeno da se na vrijeme ustanovi porast saprofitnih plijesni. Navedeno je izrazito važno pri interpretaciji nalaza zato što većina plijesni izraste unutar tjedan dana, dok je za dermatofite potrebno četiri, a ponekad i više tjedana pa se zbog dugog perioda inkubacije neki uzorci mogu proglasiti lažno negativnima (BOSSHARD, 2011.). U slučaju utvrđivanja porasta plijesni uz porast kulture dermatofita, kolonije dermatofita su precijepljene na novu SAA podlogu. Ovaj postupak je ponavljan do dobivanja čiste kulture. Ukoliko na osnovu makroskopskog izgleda kolonija i njihovih morfoloških struktura utvrđenih mikroskopiranjem nije bilo moguće identificirati vrstu, narasla kultura dermatofita precijepljena je na PDA podlogu u svrhu stimulacije sporulacije i proizvodnje pigmenta dermatofita te lakšeg prepoznavanje vrste (RIJAL, 2022a).

Makroskopska identifikacija vrste zasniva se na vizualnoj procjeni kolonije na hranjivoj podlozi. Svojstva koja su se gledala uključivala su: morfološki izgled kolonija primjerice uzdiže li se kolonija od podloge ili je u razini s površinom hranjive podloge, tekstura kolonije i njezina boja s gornje i donje površine kao i rubovi kolonije. Tekstura kolonije dermatofita varira od zrnate do vataste dok su saprofitne plijesni nitaste crne do sivo-zelene ili plave te rastu znatno brže (COYNER, 2010; BOSSHARD, 2011.). Površina kolonije dermatofita može biti u ravnini s hranjivom podlogom, dok je u nekim slučajevima kolonija ispupčena. Rubovi kolonije mogu biti oštro ograničeni ili se šire zrakasto. Gornja površina kolonije dermatofita

najčešće je bijele do žute boje, a donja prljavo bijele, žute ili smeđe boje. Narasle kolonije za koje se na temelju makroskopskog izgleda procijenilo da bi se moglo raditi o dermatofitu priredio se preparat za izravno mikroskopiranje pod svjetlosnim mikroskopom. Preparat je pripremljen uzimanjem dijela kolonije s hranjive podloge koji je stavljen na predmetno stakalce pomoću sterilne igle (Vitrognost, Hrvatska). Zatim je dodana jedna kap laktofuksina za lakše razlikovanje gljivičnih elementa te je prekrivena pokrovnim stakalcem. Preparat je mikroskopiran pod velikim povećanjem (400x) i imerzijom (1000x) tijekom čega je dodana kap imerzijskog ulja. Morfološka obilježja odnosno gljivični elementi koji su promatrani uključivali su oblik i razgranatost hifa te izgled i oblik mikrokonidija i makrokonidija koji je specifičan za svaku vrstu (DE HOOG i sur., 2000.). Dermatofite karakteriziraju duge, valovite hife s brojnim pregradama i ograncima (MALDONADO, 2011.).

Biomasa kolonija za koje se na temelju mikroskopske i makroskopske analize smatralo da je riječ o određenoj vrsti ili rodu dermatofita, ali i onih za koje je ustanovljeno da imaju morfološke sličnosti s dermatofitima, pohranjena je u zamrzivač na -20°C do molekularne identifikacije.

3.4. Molekularna metoda identifikacije

3.4.1. Izdvajanje DNK

Za izdvajanje DNK dermatofita korišten je komercijalni komplet Quick-DNA Fungal/Bacterial Miniprep Kit (ZYMO Research Corp., SAD). Prema protokolu je izvavano od 50 do 100 miligrama gljivične kulture koje su potom prebačene u polipropilensku epruvetu (Eppendorf) zapremine 1,5 mililitara. Nakon toga se dodalo 750 μl pufera BashingBead koji pospješuje mehaničku lizu stanica. Homogena otopina je pipetom prebačena u epruvetu ZR BashingBead Lysis Tube koja sadrži staklene kuglice promjera 0,1 mm i 0,5 mm. Epruveta je postavljena u stolnu horizontalnu tresilicu u trajanju od 10 minuta na maksimalnoj snazi te je zatim centrifugirana jednu minutu na 10 000 rcf. Supernatant iz centrifugirane epruvete (400 μl) je prebačen pomoću pipete u Zymo-Spin III-Filter epruvetu koja je postavljena u sabirnu epruvetu (Collection Tube). Uzorak je centrifugiran na 8 000 rcf u trajanju od jedne minute. Filtratu iz sabirne epruvete dodano je 1 200 μl Genomic Lysis pufera. Tako dobivena otopina filtrata i pufera pipetirana je u volumenu od 800 μl u Zymo-Spin II-CR Column koja je

postavljena u novu sabirnu epruvetu te potom centrifugirana na 10 000 rcf jednu minutu. Filtrat iz sabirne epruvete je odbačen te se Zymo-Spin II-CR Column vratio u istu sabirnu epruvetu nakon čega je ponovno pipetirano 800 µl otopine i centrifugirano na 10 000 rcf jednu minutu. Dodano je 200 µl DNK-Pre-Wash pufera u Zymo-Spin II-CR Column s novom sabirnom epruvetom te je centrifugirano na 10 000 rcf jednu minutu. Nakon toga dodano je 500 µl g DNK Wash pufera u Zymo-Spin II-CR Column nakon čega se centrifugiralo na 10 000 rcf jednu minutu. Zymo-Spin II-CR Column je postavljena u sterilnu epruvetu (Eppendorf) zapremine 1,5 ml te je dodano 100 µl DNK Elution pufera nakon čega se centrifugiralo 30 sekundi na 10000 rcf. Dobivena DNK je pohranjena na -20 °C do daljnje analize lančanom reakcijom polimerazom (PCR).

3.4.2. Lančana reakcija polimerazom (PCR)

Nakon izdvajanja DNK korištena je PCR metoda pomoću koje se određivala prisutnost intergenske razmaknice (engl. *intergenic spacer*, ITS) ITS1 i ITS2 te 5.8S regije ribosomske DNK (rRNK). Kao početnice korišteni su poznati sljedovi oligonukleotida (Tablica 2) (FUJITA i sur., 2001.).

Tablica 2. Početnice za određivanje ITS 1 i ITS2 regije te 5.8S regije ribosomske DNK dermatofita

Ciljana genska regija	Naziv početnice	Nukleotidni slijed baza početnice
ITS1	ITS1	5'-TCCGTAGGTGAACCTGCGG-3'
ITS2	ITS4	5'-TCCTCCGCTTATTGATATGC-3'

Za izvođenje PCR reakcije se koristio Emerald PCR mix, početnice, voda te se svakom uzorku pojedinačno dodavala izdvojena DNK (Tablica 3).

Tablica 3. Sastav reakcijske smjese korišten u izvođenju lančane reakcije polimerazom

Komponenta reakcijske smjese	Količina za jedan uzorak (μl)
Emerald PCR mix 2x	12
PR1: ITS1F (10μM)	0,5
PR2: ITS4R (10μM)	0,5
dH₂O	10,75
DNK	1,25

U svrhu provjere ispravnosti odvijanja lančane reakcije polimerazom u reakciji se koriste pozitivna i negativna kontrola. Kao negativna kontrola u reakcijsku smjesu je dodana DNA-ase/RNA-ase slobodna sterilna voda (1,25 μl). Kao pozitivna kontrola koristila se DNK dermatofita *Nannizzia gypsea*. Nakon što su dodane sve komponente reakcijske smjese, pripremljeni uzorci su stavljeni u PCR uređaj (Biorad TC100) koji je programiran za sljedeći optimizirani temperaturni program.

Tablica 4. Temperaturni program PCR uređaja korišten u svrhu utvrđivanja prisutnosti ITS1 i ITS2 te 5.8S regije ribosomske DNK (rRNK) dermatofita

Temperatura	Trajanje	Proces	Broj ciklusa
95°C	3 minute	Aktivacija polimeraze	1x
95°C	30 sekundi	Razdvajanje dvolančane DNA u dva jednolančana lanca	35x
55°C	30 sekundi	Sparivanje početnica	
72°C	1 minuta	Produljivanje lanca DNK	
72°C	10 minuta	Završno produljivanje DNK	1x
4°C	∞	Temperatura za čuvanje uzoraka	-

3.4.3. Elektroforeza u agaroznom gelu

Gel elektroforeza je laboratorijska tehnika koja se koristi za razdvajanje različitih molekula na temelju njihove veličine i električnog naboja. Gel za elektroforezu pripremljen je otapanjem

0,5 g agaroze u 50 ml 1x TAE pufera (Tris acetatni EDTA pufer). Otopina se zagrijala do vrenja. Nakon kratkotrajnog hlađenja na sobnoj temperaturi otopini je dodano 3 μ l fluorescentne boje (DiamondTM Nucleic Acid Dye, Promega). Tako pripremljena otopina izlivena je u kalup u koji je prethodno bio umetnut češljic za formiranje jažica. Gel se hladio oko pola sata na sobnoj temperaturi zaštićen od svjetlosti. Nakon hlađenja i polimerizacije, izvađen je češljic, a gel je uronjen u kadicu za elektroforezu u kojoj se nalazio TAE pufer. PCR proizvodi su potom naneseni u jažice agaroznog gela te je u jednu od jažica dodan DNK biljeg. Nakon dodanih uzoraka i DNK biljega u sljedeće dvije jažice dodane su pozitivna i negativna kontrola. Tijekom elektroforeze PCR proizvodi putuju kroz gel koji je uronjen u kadicu u kojemu je električno polje jakosti 80 mA te napona 120 V u vremenu od 60 minuta. Za vizualizaciju i fotografiranje gel je stavljen pod UV svjetlo u komoru za snimanje gelova (Gel Doc 200, BioRad, SAD). Kod pozitivne reakcije dolazi do pojave signala na gelu. Dobiveni signali PCR proizvoda uspoređeni su sa signalima DNK biljega te se na taj način odredila približna veličina umnoženih dijelova DNK.

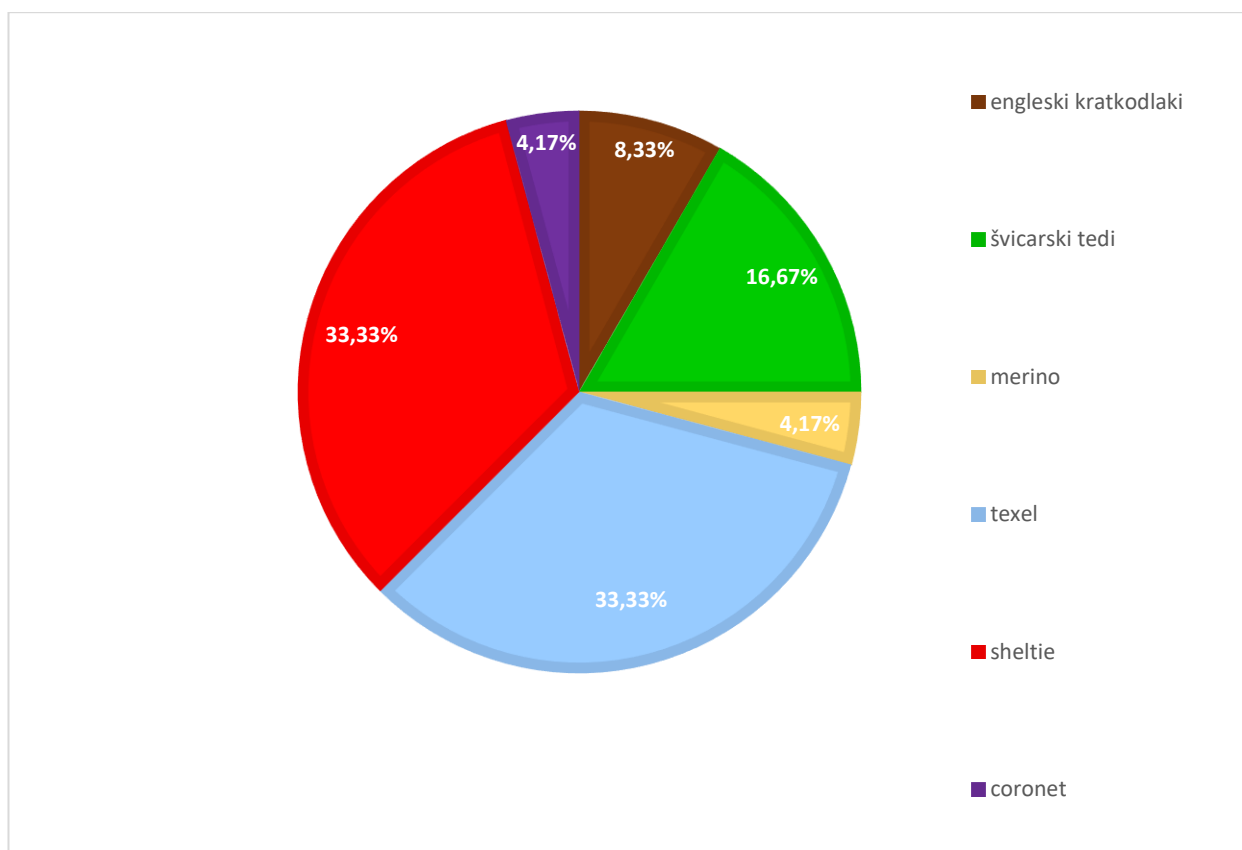
3.4.4. Sekvenciranje

PCR proizvodi su poslani na sekvenciranje u tvrtku Macrogen Europe (Amsterdam, Nizozemska) u svrhu određivanja nukleotidnih sljedova. Pomoću algoritma BLAST (Basic Local Alignment Search Tool) nukleotidni sljedovi su uspoređeni s dostupnim nukleotidnim sljedovima pohranjenima u banci gena (GenBank).

4. REZULTATI

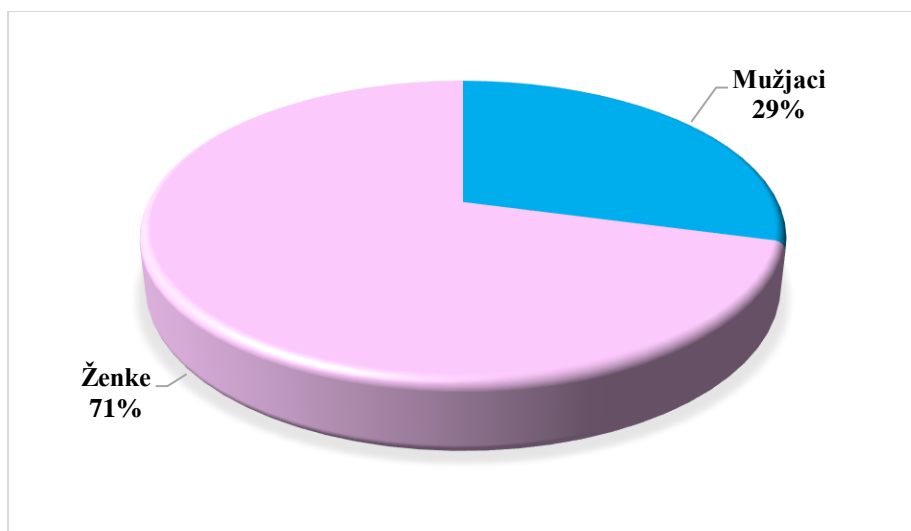
Ovo istraživanje je uključivalo 24 zamorčića u vlasništvu registrirane uzgajivačnice. Životinje su držane u kavezima na stelji od blanjevine, grupno po četiri životinje iste pasmine zajedno. Zamorčići su hranjeni sijenom, peletima, povrćem i travom te nisu bili u kontaktu s drugim vrstama domaćih životinja. Kožne promjene je vlasnik primijetio u prošlosti na dvije životinje, koje su potom lokalno terapirane Canesten kremom (klotrimazol). Od 24 životinje 22 su preventivno tretirane antiparazitikom ivermektinom.

Uzorci dlake su potjecali od šest različitih pasmina zamorčića. Najzastupljenije pasmine u istraživanju su bile pasmine sheltie i texel, svaka s po osam jedinki (33,33%, 8/24). Švicarski tedi je bio zastupljen u 16,67% (4/24), engleski kratkodlaki zamorčić u 8,13% (2/24), a pasmine coronet i merino su bile zastupljene svaka u 4,17% (1/24) (Grafikon 1).



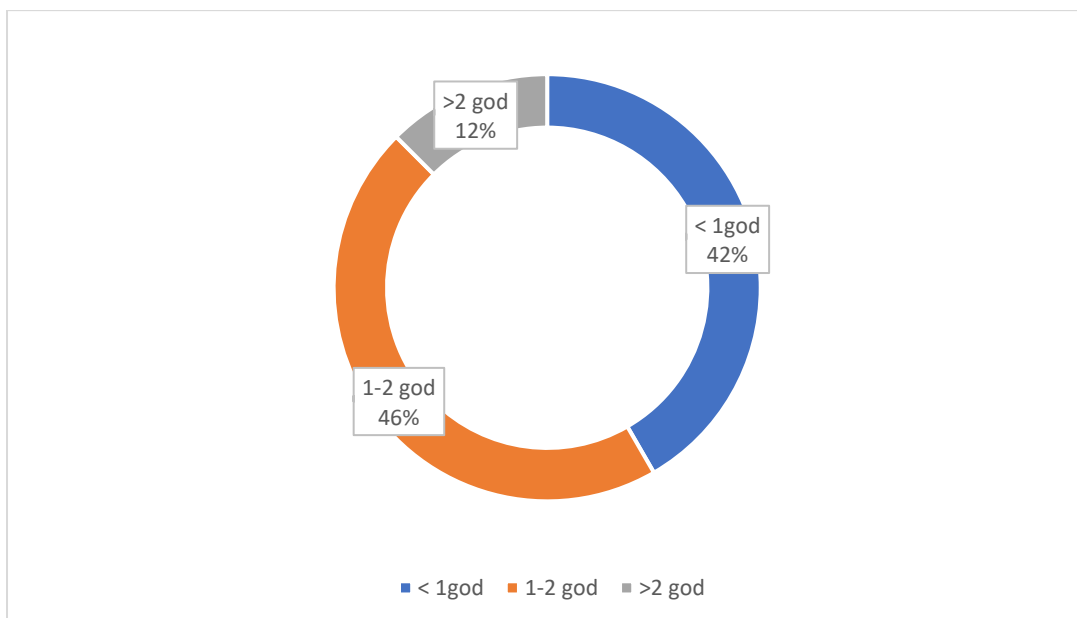
Grafikon 1. Pasmine zamorčića

Od 24 uzorkovana zamorčića 71% (17/24) su bile ženke, a 29% (7/24) mužjaci (Grafikon 2).



Grafikon 2. Prikaz omjera spolova u zamorčića

Medijan dobi istraživane populacije bio je 18 mjeseci. Najmlađa životinja je bio mužjak texel pasmine starosti pet dana, a najstarije životinje bile su ženke sheltie pasmine starosti tri godine. Od ukupnog broja istraživanih životinja 42% (10/24) bilo je starosti do godinu dana, 46% (11/24) u dobi od jedne do dvije godine, dok je 12% (3/24) životinja bilo starije od dvije godine (Grafikon 3).

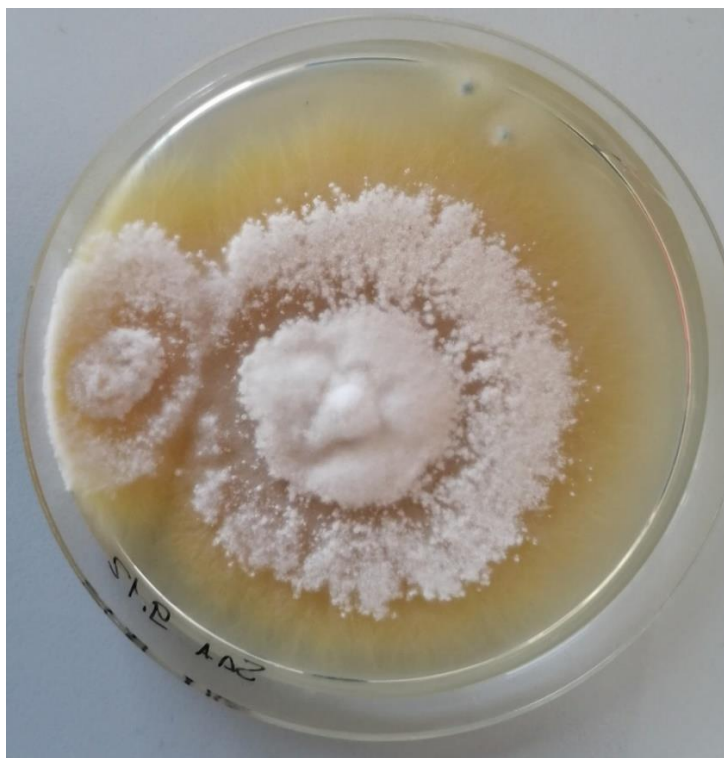

Grafikon 3. Dobne skupine zamorčića

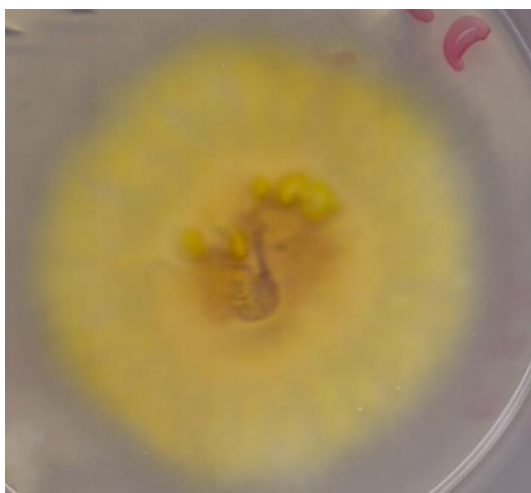Izravnom mikroskopskom pretragom 24 uzoraka dlake nije utvrđena prisutnost artrospora u njihovom endotriksu ili ektotriksu.

Tijekom četiri tjedna inkubacije na sedam Petrijevih ploča (D1, D2, D3, D16, D17, D20, D24) utvrđen je porast zrakastih kolonija čija je tekstura varirala od zrnate do vataste. Njihova gornja površina bila je bijele do prljavo bijele boje dok je donja površina bila žućkasta do smečkasta te se na temelju identifikacijskog ključa dermatofita posumnjalo da je riječ o dermatofitima (DE HOOG, 2000.; CAMPBELL i sur., 2013.). U svrhu lakše identifikacije narasle kulture precijepljene su na PDA podlogu.

Narasle kolonije podrijetlom od zamorčića br. 1, 17 i 24 (D1, D17 i D24) bile su zrnate teksture, zrakastih rubova, gornje površine bijele boje koja je bila u ravnini s površinom podloge sa središnjim uzdignutim dijelom (Slika 2). Donja površina bila je intenzivno žute boje (Slika 3). Ovakva boja i tekstura kolonija je tipičnog izgleda za dermatofite iz roda *Trichophyton*.

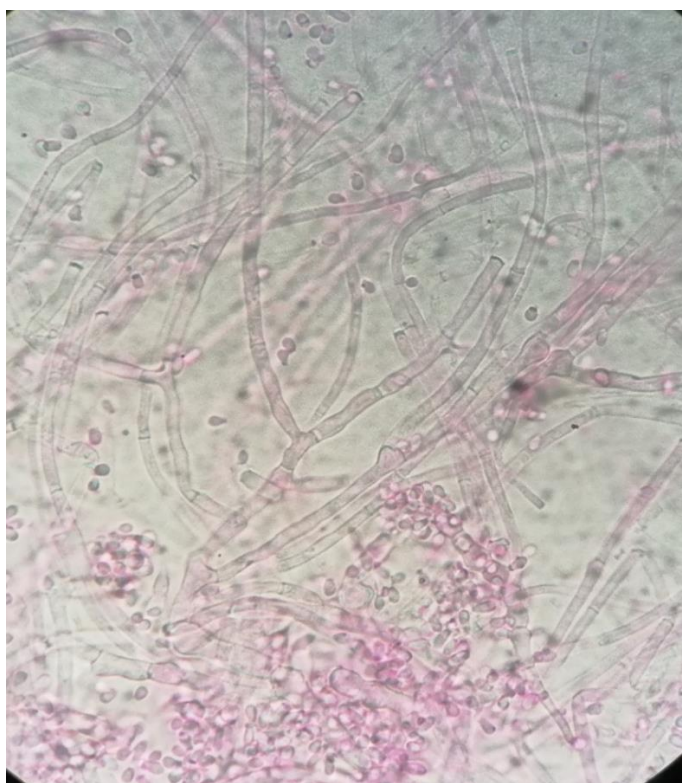


Slika 2. Kolonija dermatofita *Trichophyton benhamiae* na SAA hranjivoj podlozi (gornja površina)



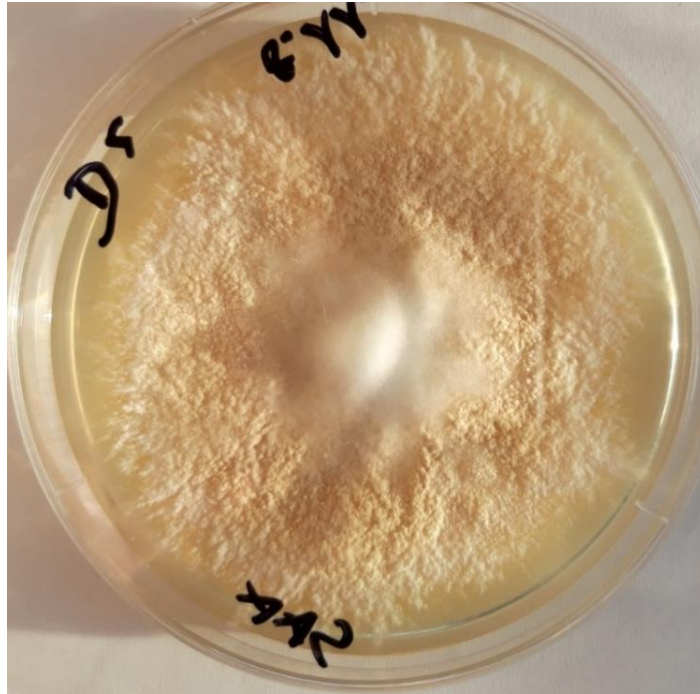Slika 3. Kolonija dermatofita *Trichophyton benhamiae* na PDA podlozi koja potiče stvaranje pigmenta (donja površina)

Mikroskopski su bile vidljive hife s pregradama koje su se mjestimično granale, te brojne mikrokonidije grozdastog oblika, koje se pojavljuju kod vrste *T. benhamiae* (Slika 4).

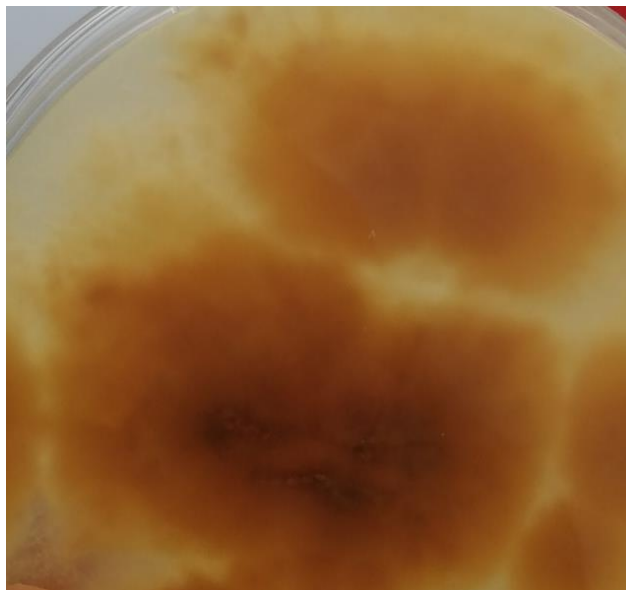

Slika 4. Mikroskopski prikaz hifa i mikrokonidija dermatofita *Trichophyton benhamiae* (laktofuksin, imerzijski objektiv, 1000x)

Iz uzorka br. 2 (D2) je na SAA hranjivoj podlozi narasla kolonija oker boje s bijelim rubovima sitnozrnate teksture i uzdignuta u srednjem dijelu (Slika 5). Donja površina bila je smeđe boje (Slika 6).

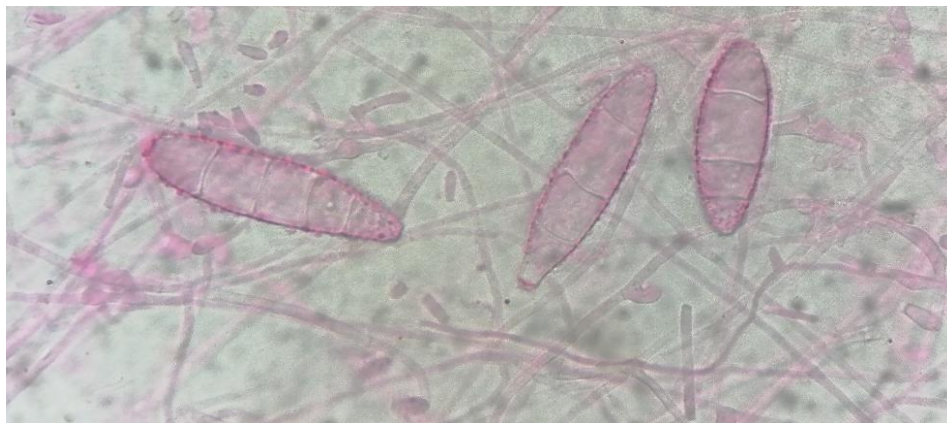

Slika 5. Kolonija dermatofita *Nannizzia gypsea* na SAA hranjivoj podlozi (gornja površina)



Slika 6. Kolonija dermatofita *Nannizzia gypsea* na SAA hranjivoj podlozi (donja površina)

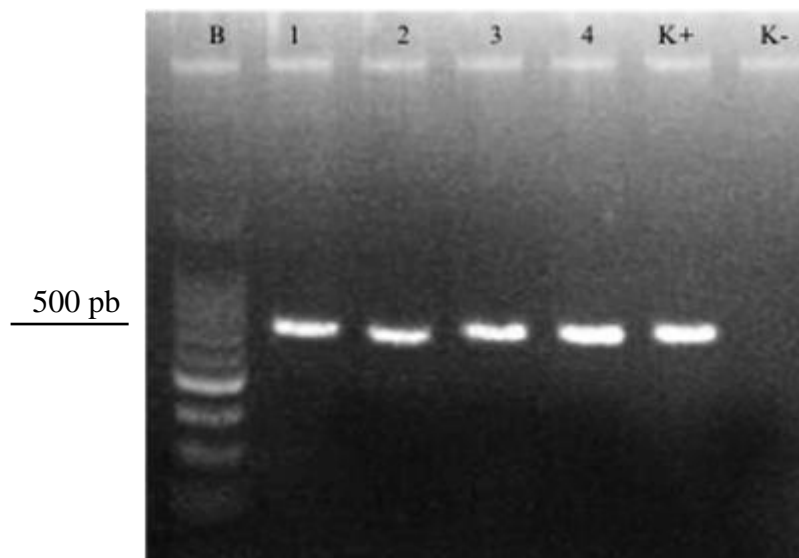
Mikroskopskom pretragom kolonija uočene su makrokonidije elipsoidnog oblika blago obliih distalnih krajeva. Stijenke makrokonidija bile su tanke, a same makrokonidije podijeljene na četiri do šest odjeljaka (Slika 7). Na osnovu opisanih obilježja utvrđeno je da se radi o vrsti *Nannizzia gypsea*.



Slika 7. Višestanične makrokonidije vrste *Nannizzia gypsea*
(laktofuksin, imerzijski objektiv, 1000x)

Iz uzorka br. 3 (D3) na SAA hranjivoj podlozi narasla je kultura bijele boje, zrnate teksture koja se uzdizala od podloge, a donja površina bila je intenzivno žute boje, dok su mikroskopski bile vidljive razgranate hife s brojnim pregradama slično vrstama iz roda *Trichophyton*. Kod kulture narasle iz uzorka br. 16 (D16) utvrđena je morfološka sličnost dermatofitima. Naime, kolonija je bila blago uzdignuta od hranjive podloge, vataste konzistencije s mikroskopskim vidljivim razgranatim hifama. Iz uzorka br. 20 (D20) na SAA podlozi narasle su bijele zrnate kolonije, a hife su mikroskopski imale oblik jelenskog rogovlja, što može ići u prilog identifikaciji nekih vrsta iz roda *Trichophyton*. Unatoč sličnosti s dermatofitima narasle kulture nisu se mogle sa sigurnošću identificirati samo na osnovu makroskopskog izgleda kolonija i mikroskopski vidljivih gljivičnih elemenata.

Nakon izdvajanja DNK provedena je lančana reakcija polimerazom u svrhu utvrđivanja prisutnosti intergenske razmaknice ITS1 i ITS2 te 5.8S regije ribosomske DNK (rRNK) na visini od približno 600 pb (Slika 8).



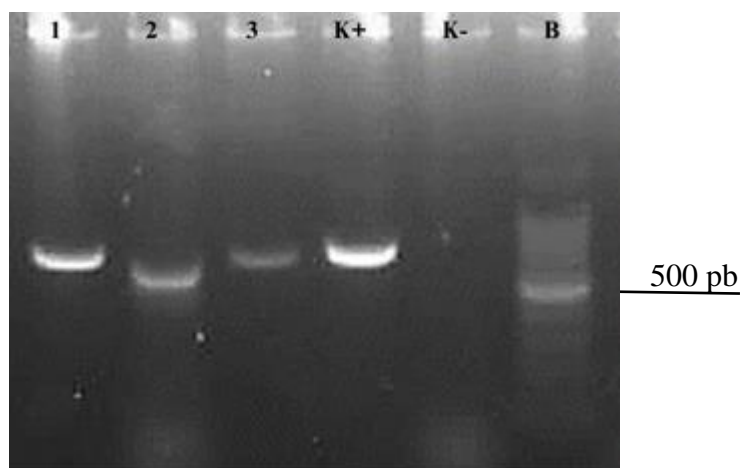
Slika 8. Elektroforeza PCR proizvoda identificiranih dermatofita u 2% agaroznom gelu: B: DNK biljeg; 1: *Trichophyton benhamiae* (D1); 2: *Nannizzia gypsea* (D2); 3: *Trichophyton benhamiae* (D17); 4: *Trichophyton benhamiae* (D24); K+: pozitivna kontrola (*Nannizzia gypsea*); K-: negativna kontrola

Sekvenciranjem i interpretacijom sljedova nukleotida računalnim programom BLAST: Basic Local Alignment Search Tool utvrđeno je da je riječ o dvije vrste dermatofita: *Trichophyton benhamiae* i *Nannizzia gypsea* (Tablica 5).

Tablica 5. Vrste dermatofita identificiranih na osnovu makroskopskog izgleda kolonija, mikroskopskih obilježja vidljivih gljivičnih elemenata, lančanom reakcijom polimerazom i sekvenciranjem

Uzorak	Pasmina	Spol	Dob	Makroskopski izgled kolonija	Mikroskopski vidljivi gljivični elementi	Identificirana vrsta
D1	engleska kratkodlaka	ženka	8 mj	zrnata, zrakastih rubova gornja površina: bijela donja površina: jarko žuta	hife s pregradama grozdaste mikrokonidije	<i>Trichophyton benhamiae</i>
D2	engleska kratkodlaka	mužjak	3 mj	uzdignuta, puderasta gornja površina: blijedo smeđa donja površina: crveno-smeđa	makrokonidije elipsoidnog oblika blago oblikih distalnih krajeva, četiri do šest pregrada	<i>Nannizzia gypsea</i>
D17	sheltie	mužjak	2 g	zrnata, zrakastih rubova gornja površina: bijela donja površina: jarko žuta	hife s pregradama, grozdaste mikrokonidije	<i>Trichophyton benhamiae</i>
D24	sheltie	ženka	11 mj	zrnata, zrakastih rubova gornja površina: bijela donja površina: jarko žuta	hife s pregradama, grozdaste mikrokonidije	<i>Trichophyton benhamiae</i>

U tri slučaja naraslih kultura čija identifikacija korištenjem rutinskih laboratorijskih metoda identifikacije nije bila moguća, uporabom PCR metode dobiveni su DNK odsječci približne veličine 500 do 600 pb.



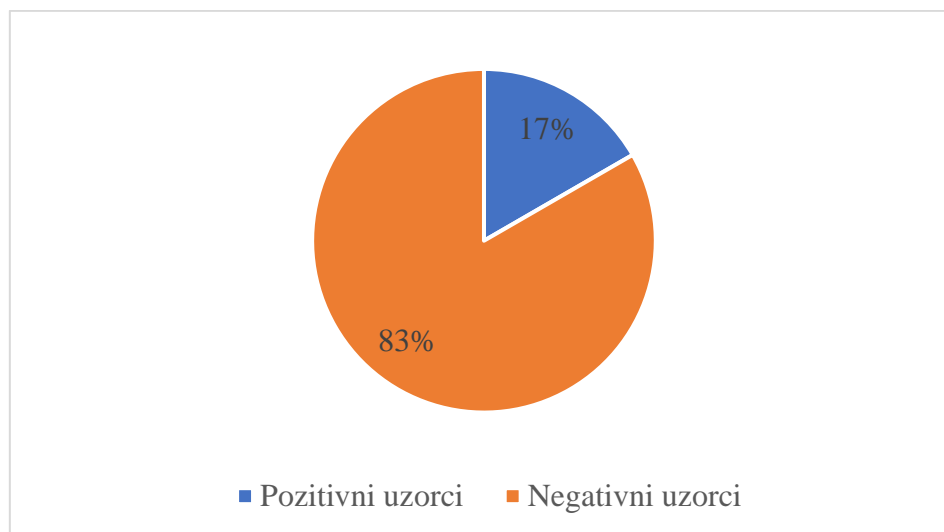
Slika 9. Elektroforeza PCR proizvoda neidentificiranih kultura plijesni u 2% agaroznom gelu: 1: *Aphanoascus fulvescens* (D3); 2: *Chrysosporium lobatum* (D16); 3: *Chrysosporium minutisporosum* (D20); K+: pozitivna kontrola (*Nannizzia gypsea*); K-: negativna kontrola; B: DNK biljeg

Njihovim sekvenciranjem i interpretacijom sljedova nukleotida utvrđeno je da se radi o saprofitskim plijesnima *Aphanoascus fulvescens*, *Chrysosporium lobatum*, *Chrysosporium minutisporosum*) (Tablica 6).

Tablica 6. Saprofitske plijesni slične dermatofitima identificirane lančanom reakcijom polimerazom i sekvenciranjem

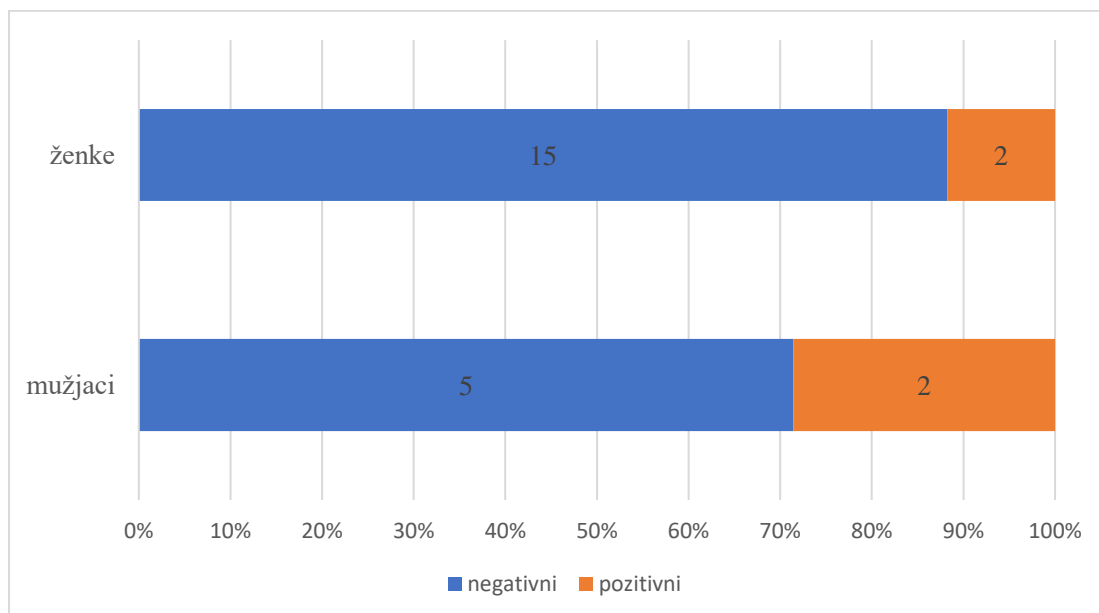
Uzorak	Pasmina	Spol	Dob	Makroskopski izgled kolonija	Mikroskopski vidljivi gljivični elementi	Identificirana vrsta
D3	švicarski tedi	Mušjak	3 mj	zrnata, uzdiže se od podloge gornja površina: bijela donja površina: žuta	hife sa pregradama, kruškolike mikrokonidije	<i>Aphanoascus fulvescens</i>
D16	coronet	Mušjak	2,5 g	puderasta, ispupčena gornja površina: bijela donja površina: žuta	hife sa pregradama, kruškolike mikrokonidije	<i>Chrysosporium lobatum</i>
D20	sheltie	Ženka	3 mj	zrnata gornja površina: bijela donja površina: blijedo-žuta	hife oblika jelenjskog rogovlja	<i>Chrysosporium minutisporosum</i>

U 16,67% (4/24) uzoraka dlačnog pokrivača zamorčića utvrđena je prisutnost dermatofita (Grafikon 4).



Grafikon 4. Udio asimptomatskih nositelja (pozitivni uzorci) u odnosu na zdrave zamorčice (negativni uzorci)

Od sveukupno četiri zamorčića njih 75% (3/4) bili su u dobnoj kategoriji do godine dana, dok je jedna životinja 25% (1/4) bila stara dvije godine. Medijan dobi pozitivnih životinja bio je 11 mjeseci. U populaciji uzorkovanih mužjaka njih 28,57% (2/7) je bilo pozitivno. Udio pozitivnih ženki je bio 11,76% (2/17) (Grafikon 5).



Grafikon 5. Udio asimptomatskih nositelja (pozitivne životinje) muškog i ženskog spola u odnosu na zdrave zamorčice (negativne životinje)

U ovom istraživanju dermatofiti su izdvojeni s dlačnog pokrivača dviju pasmina zamorčića: engleski kratkodlaki i sheltie. Nadalje, svi engleski kratkodlaki zamorčići bili su pozitivni (100%, 2/2), dok je od sveukupno osam zamorčića pasmine sheltie njih 25% (2/8) bilo pozitivno. Sekvenciranjem su utvrđene dvije različite vrste dermatofita: *Trichophyton benhamiae* s udjelom od 75% (3/4) i *Nannizzia gypsea* s udjelom od 25% (1/4). Udio životinja u ukupnoj populaciji s čijeg dlačnog pokrivača je izdvojena vrsta *T. benhamiae* bio je 12,5% (3/24), dok je vrsta *N. gypsea* izdvojena iz 4,17% (1/24) životinja. Važno je napomenuti da niti jedan od zamorčića koji su bili pozitivni nije imao vidljivih kožnih promjena. Svi pozitivni zamorčići su bili preventivno tretirani ivermektinom te su hranjeni sijenom, peletima, povrćem i travom. Pozitivni zamorčići engleske kratkodlake pasmine (D1 i D2) su bili smješteni u isti kavez, dok su pozitivni zamorčići pasmine sheltie (D17 i D24) držani odvojeno, no nije isključena mogućnost kontakta s obzirom da je jedan od pozitivnih zamorčića (D17) bio mužjak koji je u svrhu rasploda povremeno mijenjao skupine.

5. RASPRAVA

Dermatofiti su gljivice koje zbog svog keratinolitičkog djelovanja uzrokuju promjene na koži i noktima. S obzirom na okoliš u kojem obitavaju gdje imaju najpovoljnije uvjete za rast dijele se na geofilne, zoofilne i antropofilne, a među navedenima su najznačajniji zoofilni dermatofiti. Naime, osim što mogu uzrokovati kožne promjene na životinjama također predstavljaju i javnozdravstveni rizik jer uzrokuju infekcije u ljudi (SIMPANYA, 2000.). Niz istraživanja ukazuje na to da su zamorčići česti asimptomatski nositelji dermatofita (VANGEEL i sur., 2000.; KRAEMER i sur., 2012.; OVERGAAW i sur., 2017.). S obzirom da su ovi glodavci sve popularniji kućni ljubimci od velike je važnosti rasvijetliti potencijalne javnozdravstvene rizike držanja zamorčića kao kućnih ljubimaca.

U ovom istraživanju uzorkovano je 24 zamorčića koji su u vlasništvu registrirane uzgajivačnice. Od ukupno 24 uzorka dlačnog pokrivača zamorčića iz njih četiri odnosno 16,67% su izdvojeni dermatofiti. Slične rezultate su dobili OVERGAAW i sur. (2017.) u istraživanju prevalencije dermatofita u zamorčića u nizozemskim trgovinama kućnim ljubimcima u kojem je 16,8% životinja bilo pozitivno na dermatofite. Navedeno istraživanje obuhvaćalo je 179 zamorčića iz trgovina kućnih ljubimaca koji su većinom nabavljeni iz malih uzgoja privatnih uzgajivača. U sličnom istraživanju u Njemačkoj koje je uključilo 59 životinja udio pozitivnih životinja je bio preko 90%, s time da su negativne životinje bile podrijetlom iz manjih uzgoja, dok je većina pozitivnih zamorčića bila iz velikih uzgoja (KUPSCH i sur., 2017.). Dansko istraživanje je obuhvatilo 17 trgovina kućnih ljubimaca među kojima je u njih sedam izdvojen dermatofit *T. benhamiae* s dlačnog pokrivača zamorčića, a sve pozitivne životinje bile su podrijetlom od vanjskih dobavljača iz velikih uzgoja (TEKIN i sur. 2019.). Navedena istraživanja ukazuju da su asimptomatski nositelji dermatofita rjeđi u manjim uzgojima u usporedbi s uzgojima velikih dobavljača.

U ovom istraživanju metode korištene u utvrđivanju prisutnosti i identifikaciji dermatofita bile su izravna mikroskopska pretraga dlake, kulturna pretraga koja je uključivala uzgoj dermatofita te identifikaciju vrste na osnovu izgleda kolonija te mikroskopskih obilježja gljivičnih elemenata, lančana reakcija polimerazom te sekvenciranje. Pri izravnom mikroskopskom pregledu dlake u niti jednom uzorku nisu utvrđene artrospore te su svi uzorci proglašeni negativnima. TAMPIERI (2004.) upozorava da je mogućnost lažno negativnog nalaza kod korištenja izravne mikroskopske pretrage do 50%, međutim imajući u vidu da u ovom istraživanju zamorčići nisu imali kliničke znakove bolesti nije bilo za očekivati da će se

izravnom mikroskopskom pretragom utvrditi prisutnost artrospora. Uporabom kulturne metode na tri hranjive podloge identificirana je vrsta *Trichophyton benhamiae* i na jednoj vrsta *Nannizzia gypsea*. Identifikacija preostale tri vrste plijesni nije bila moguća. Naime, kolonije su izgledom imale makroskopska obilježja dermatofita, no mikroskopska obilježja ukazivala su na pleoformnost gljivičnih elemenata na osnovu kojih se nije sa sigurnošću moglo identificirati niti isključiti dermatofite. Prilikom identifikacije uvijek treba imati na umu dobro poznatu mogućnost porasta različitih vrsta saprofitnih plijesni koje fenotipskim izgledom kultura i morfološkim obilježjima podsjećaju na dermatofite (DIONGUE i sur., 2019.) te posljedično mogućnost pogrešne identifikacije (WOODGYER, 1977., PRYCE i sur., 2003.). Identifikacija obje vrste dermatofita metodama rutinske laboratorijske identifikacije potvrđena je lančanom reakcijom polimerazom i sekvenciranjem, dok su preostale tri kulture pripadale vrstama saprofitnih plijesni: *Aphanoascus fulvescens*, *Chrysosporium lobatum* i *Chrysosporium minutisporosum*.

Pasmine zamorčića na čijem dlačnom pokrivaču je utvrđena prisutnost dermatofita bile su engleski kratkodlaki zamorčić i zamorčić pasmine sheltie. Prema rezultatima dosadašnjih istraživanja nije poznato postoji li povezanost između pasmine zamorčića i njihove prijemljivosti na nastanak infekcije ili kolonizacije dermatofitima. Ono što je poznato je da dulja dlaka koja se ne kovrča pruža bolju zaštitu od mikroorganizama iz okoline (BERLIN i sur., 2020.). Dva nekastrirana mužjaka od ukupno sedam uzorkovanih (28,57%) u ovome istraživanju su bili nositelji dermatofita. Jednak broj ženki od ukupno 17 uzorkovanih (11,76%) je bio asimptomatski nositelj dermatofita na svom dlačnom pokrovu. Važno je napomenuti da je veličina uzorka u ovom istraživanju bila premala za detaljniju statističku analizu, a time i tumačenje dobivenih rezultata. U istraživanju koje su proveli BERLIN i sur. (2020.) također su u većem postotku nositelji dermatofita bili nekastrirani mužjaci (66,7%) u odnosu na ženke (49,4%). Međutim, korištenjem statističkih alata za obradu dobivenih podataka utvrđeno je da razlika nije bila statistički značajna. Nadalje, od četiri pozitivna zamorčića u ovome istraživanju koji su bili pozitivni na dermatofite, tri životinje bile su mlađe od godine dana. Vrijednost medijana dobi pozitivnih životinja bila je 11 mjeseci, što je sedam mjeseci manje od vrijednosti medijana dobi svih životinja. U istraživanju koje su proveli BERLIN i sur. (2020.) srednja vrijednost dobi životinja koje su bile nositelji dermatofita također je bila niža od srednje vrijednosti dobi cijele istraživane populacije, međutim za asimptomatske nositelje je utvrđeno da ne postoji statistički značajna veza između njihove dobi i sklonosti kolonizaciji dermatofitima. Zamorčići su u ovome istraživanju držani na stelji od blanjevine, međutim do

sada ne postoje istraživanja koja bi ukazala da bi određena vrsta stelje mogla predstavljati veći rizik za nastanak dermatofitoza, uz preduvjet da se stelja redovito mijenja i čisti.

Od sveukupno četiri životinje s čijeg dlačnog pokrivača su izdvojeni dermatofiti, u tri slučaja (75%) izdvojena je vrsta *Trichophyton benhamiae*. Dermatofit *T. benhamiae* je u istraživanjima koja su provedena tijekom posljednjih desetak godina imao znatan udio u postotku izdvojenih vrsta dermatofita te je njegova prisutnost na dlačnom pokrivaču zamorčića utvrđena u rasponu od 55,4% (BERLIN i sur., 2020.) do čak više od 90% pretraženih životinja (KUPSCH i sur., 2017.). Ova se vrsta dermatofita smatra emergentnim patogenom u Europi i Japanu (HUBKA i sur., 2018.), a zabilježen je i njegov znatan porast u etiologiji razvoja kliničke slike dermatofitoze u djece (KUPSCH i sur., 2017.). Dermatofit *T. benhamiae* je na hranjivoj podlozi s donje površine tijekom rasta proizvodio intenzivno žuti pigment što upućuje na to da je u Republici Hrvatskoj moguća dominacija žutog fenotipa ove vrste odnosno *T. benhamiae* var. *luteum*. Za razliku od bijelog fenotipa koji je godinama poznat širom svijeta, žuti fenotip je prvi puta izdvojen u Francuskoj i Švicarskoj u periodu od 2002. do 2008. godine (ČMOKOVÁ i sur., 2020.). SABOU i sur. (2018) su sekvencirali vrste koje su temeljem laboratorijskih metoda identifikacije dermatofita identificirane kao vrsta *T. mentagrophytes* var. *porcellae*. Od sveukupno 36 vrsta dermatofita 33 je pripadalo vrsti *T. benhamiae*, od kojih je njih 29 pripadalo žutom fenotipu (SABOU i sur., 2018.). ČMOKOVÁ i sur. (2020.) su u svom istraživanju analizirali 236 uzoraka sojeva vrste *T. benhamiae* var. *luteum*, od kojih je većina izdvojena iz ljudi s kliničkom slikom dermatofitoze i izraženim upalnim odgovorom na koži tijela, lica i vlasišta. U anamnezi mnogi od njih naveli su izravni kontakt sa zamorčićima. S obzirom da sličnu kliničku sliku uzrokuje i vrsta *T. mentagrophytes*, identifikacija vrste dermatofita na temelju kliničke slike i morfoloških obilježja kolonija na hranjivoj podlozi nije pouzdana, što ukazuje na nužnost korištenja molekularnih dijagnostičkih metoda u njihovoj identifikaciji (SABOU i sur., 2018.).

U ovom istraživanju vrsta *Nannizzia gypsea* izdvojena je iz dlačnog pokrivača jednog zamorčića, odnosno 4,17% svih pretraženih životinja. Zamorčić nije imao vidljivih kožnih promjena, što je slično podacima dobivenim u istraživanju dermatofita u klinički zdravih laboratorijskih životinja u kojem je od sveukupno 63 zamorčića s dlačnog pokrivača tri životinja (4,76%) izdvojena ova vrsta (FEUERMAN i sur., 1975.). Istraživanje pokusne infekcije ovom vrstom pokazalo je da unatoč tome što se ubraja u skupinu geofilnih dermatofita, ova vrsta može prouzročiti klinički manifestni oblik bolesti u ljudi i mačaka, dok su se zamorčići pokazali otporni na infekciju (FUENTES i sur., 1955.).

U ovom istraživanju izdvojene su tri vrste saprofitskih plijesni *Chrysosporium lobatum* i *Chrysosporium minutisporosum* te *Aphanoascus fulvescens* što je slično rezultatima istraživanja prisutnosti dermatofita na dlačnom pokrivaču asimptomatskih mačaka na Novom Zelandu (WOODGYER, 1977.). S obzirom na svoje stanište, vrste iz roda *Chrysosporium* pripadaju geofilnoj skupini plijesni te imaju sposobnost keratinolize i često ih se može izdvojiti s dlačnog pokrivača, međutim međusobno razlikovanje vrsta moguće je isključivo korištenjem molekularnih metoda identifikacije (WOODGYER, 1977., DEGHAN i sur., 2019.). Zbog morfološke sličnosti građe njihovih hifa i konidija s vrstama dermatofita, danas je poznato da su u prošlosti vrste ova dva roda bile međusobno zamijenjene, a time i pogrešno opisane ili čak i pohranjene u bankama kultura pod pogrešnim imenom. Navedeno je proizlazilo uslijed uporabe ne samo isključivo laboratorijske metode identifikacije već i zbog nove taksonomske reklasifikacije. Naime rod *Chrysosporium* zajedno s dermatofitima pripada redu Onygenales te je saprofitska plijesan koja ima sposobnost razgradnje keratinskog supstrata i sporadično uzrokuje kožne i sistemske mikoze (DEGHAN i sur., 2019.). Primjerice PRYCE i sur. (2003.) su saprofitsku plijesan *Chrysosporium indicum* identificirali kao vrstu dermatofita *Trichophyton interdigitale* koristeći rutinsku laboratorijsku metodu identifikacije. Također, WOODGYER i sur. (1977.) u svom istraživanju prisutnosti dermatofita na dlačnom pokrivaču asimptomatskih mačaka navode čestu pogrešnu identifikaciju vrste *Chrysosporium pannorum* kao vrstu dermatofita. Nadalje, ista skupina istraživača zamijenila je vrstu *Aphanoascus fulvescens* s vrstom *Chrysosporium sp.* prilikom identifikacije dermatofita s dlačnog pokrivača asimptomatskih mačaka. DIONGUE i sur. (2019.) upozoravaju na važnost razlikovanja vrste *Aphanoascus fulvescens* od vrsta dermatofita jer im nalikuju svojim morfološkim obilježjima i često se može izdvojiti iz kožnih promjena nastalih uslijed infekcije dermatofitima. Plijesan *Aphanoascus fulvescens* je izdvojena iz gnijezda močvarnih ptica (KORNILLOWICZ-KOWALSKA i sur., 2011.), i otpadnih voda (MARUTHI i sur., 2012.) te pripada skupini keratofilnih gljivica koja se u veterinarskoj medicini povezuje sa sporadičnim nastankom kožnih lezija u pasa i mačaka (CARETTA i sur., 1989.).

Ovo je prvo istraživanje o zamorčićima kao asimptomatskim nositeljima dermatofita u Republici Hrvatskoj te doprinosi rastućim dokazima o povećanoj učestalosti vrste *T. benhamiae* na dlaci ovih kućnih ljubimaca te o važnosti ove vrste kao emergentnog zoonotskog patogena. Navedeno ukazuje na važnost provedbe dobrih zoohigijenskih mjera kod držanja zamorčića kao i na nužnost edukacije vlasnika. Nadalje, ovo istraživanje još jednom je pokazalo da unatoč tome što se kulturna pretraga smatra zlatnim standardom dijagnostike

dermatofitoza može rezultirati lažno pozitivnim nalazom u slučaju porasta kultura plijesni morfološki sličnih dermatofitima. Kombinacija klasičnih laboratorijskih metoda identifikacije u kombinaciji s molekularnim metodama doprinosi pouzdanosti rezultata te posljedično boljim odabirom terapijskog protokola i smanjenjem javnozdravstvenog rizika koji dermatofiti predstavljaju.

6. ZAKLJUČCI

1. Od sveukupno 24 uzoraka dlačnog pokrivača podrijetlom od zamorčića kulturnom pretragom, lančanom reakcijom polimerazom te sekvenciranjem iz njih četiri izdvojena su i identificirana tri dermatofita vrste *Trichophyton benhamiae* i jedan vrste *Nannizzia gypsea*.
2. Izravnom mikroskopskom pretragom nije utvrđena invazija dlaka artrosporama dermatofita.
3. Kulturna pretraga omogućila je izdvajanje i preciznu identifikaciju dermatofita, makroskopski na osnovu izgleda kolonija te mikroskopski na osnovu tipične morfologije gljivičnih elemenata, što je potvrđeno klasičnom lančanom reakcijom polimerazom i sekvenciranjem.
4. Identifikaciju tri kulture plijesni nije bilo moguće provesti laboratorijskom metodom dijagnostike zbog njihove sličnosti s dermatofitima. Lančanom reakcijom polimerazom i sekvenciranjem identificirane su saprofitske plijesni *Chrysosporium lobatum*, *Chrysosporium minutisporosum* i *Aphanoascus fulvescens*.
5. U svrhu postavljanja točne dijagnoze dermatofitoze, u slučaju izdvajanja kultura plijesni sličnih dermatofitima koje zbog morfoloških obilježja nije moguće sa sigurnošću identificirati klasičnom laboratorijskom metodom identifikacije, potrebno je dodatno koristiti molekularne metode.
6. Prevalencija emergentnog patogenog dermatofita *Trichophyton benhamiae* na dlačnom pokrivaču zamorčića ukazuje na potrebu pojačane kontrole zdravlja zamorčića bez kliničkih znakova dermatofitoze, a u svrhu sprječavanja širenja ove zoonoze.

7. LITERATURA

1. ABOUD, D.M. AL i B. CHANDRAN. (2022): Woods Light. <https://www.ncbi.nlm.nih.gov/books/NBK537193/>; pristupljeno: 2023-01-17.
2. ABOUL-ELLA, H., R. HAMED, H. ABO-ELYAZEED (2020): Recent trends in rapid diagnostic techniques for dermatophytosis. *Int. J. Vet. Sci. Med.* 8, 115–123.
3. ACHTERMAN, R.R., T.C. WHITE (2012): Dermatophyte virulence factors: Identifying and analyzing genes that may contribute to chronic or acute skin infections. *Int. J. Microbiol.* 2012. 358305
4. ALTERAS, I. (1966): Human dermatophyte infections from laboratory animals. *Med. Mycol.* 4, 143–145.
5. ANISWORTH, G.C. (2002): Introduction to the History of Medical and Veterinary Mycology - G. C. Ainsworth. Cambridge University Press.
6. Anon. (2021a): How Ringworm Spreads. <https://www.cdc.gov/fungal/diseases/ringworm/sources.html>; pristupljeno: 2022-11-15.
7. Anon. (2021b): Microsporum. <https://www.adelaide.edu.au/mycology/fungal-descriptions-and-antifungal-susceptibility/dermatophytes/microsporum#laboratory-identification>; pristupljeno: 2023-01-17.
8. ARENAS, R., S. TOUSSAINT, R. ISA-ISA (2006): Kerion and dermatophytic granuloma. Mycological and histopathological findings in 19 children with inflammatory *tinea capitis* of the scalp. *Int. J. Dermatol.* 45, 215–219.
9. ARYAL S. (2022): Sabouraud Dextrose Agar (SDA) - Principle, Uses and Colony Morphology. <https://microbiologyinfo.com/sabouraud-dextrose-agar-sda-composition-principle-uses-preparation-and-colony-morphology/>; pristupljeno: 2022-11-21.
10. BARANOVÁ, Z., M. KOZÁK, J. BÍLEK, Z. POMORSKI (2003): Zoophilic dermatomycosis in a family caused by *Trichophyton mentagrophytes* var. *quinckeanum* - A case report. *Acta Vet. Brno* 72, 311–314.
11. BARTOSCH, T., A. FRANK, C. GÜNTHER, S. UHRLASS, T. HEYDEL, P. NENOFF, C.G. BAUMS, W. SCHRÖDL (2019): *Trichophyton benhamiae* and *T. mentagrophytes* target guinea pigs in a mixed small animal stock. *Med. Mycol. Case. Rep.* 23, 37–42.
12. BERLIN, M., Y. GRÄSER (2020): Leitfaden Dermatopyhtose beim Meerschweinchen. 1–7.

13. BERLIN, M., C. KUPSCH, L. RITTER, B. STOELCKER, A. HEUSINGER, Y. GRÄSER (2020): German-wide analysis of the prevalence and the propagation factors of the zoonotic dermatophyte *trichophyton benhamiae*. *J. Fungi* 6, 1–11.
14. BLAKE, J.S., M. V. DAHL, M.J. HERRON, R.D. NELSON (1991): An immunoinhibitory cell wall glycoprotein (mannan) from *Trichophyton rubrum*. *J. Invest. Dermatol.* 96, 657–661.
15. BORAL, H., M. DURDU, M. ILKIT (2018): Majocchi's granuloma: current perspectives. *Infect. Drug. Resist.* 11, 751.
16. BOSSHARD, P.P. (2011): Incubation of fungal cultures: How long is long enough? *Mycoses* 54 e539-45.
17. BURSTEIN, V.L., I. BECCACECE, L. GUASCONI, C.J. MENA, L. CERVI, L.S. CHIAPELLO (2020): Skin Immunity to Dermatophytes: From Experimental Infection Models to Human Disease. *Front. Immunol.* 11, 605644.
18. CABAÑES, F.J. (2020): Dermatophytes: The names they are a-changin'. *Rev. Iberoam. Micol.* 37, 1–2.
19. CABAÑES, F.J., D.A. SUTTON, J. GUARRO (2014): *Chrysosporium*-Related Fungi and Reptiles: A Fatal Attraction. *PLoS. Pathog.* 10, Identification of pathogenic fungi. 2nd Editio., Wiley-Blackwell.
20. CARETTA, G., F. MANCIANTI, L. AJELLO (1989): Dermatophytes and Keratinophilic Fungi in Cats and Dogs. *Mycoses* 32, 620–626.
21. CAVALCANTI, J.N., ; JOSÉ, L. GUERRA, W. GAMBALE, B. CORRÊA, CLAUDETE, R. PAULA (2002): Histopathologic and mycologic aspects of experimental infection of guinea pigs with *Microsporum canis*. *Brazilian J. Vet. Res. Anim. Sci.* 39, 238–243.
22. CHERMETTE, R., L. FERREIRO, J. GUILLOT (2008): Dermatophytoses in animals. *Mycopathologia* 166, 385–405.
23. CIKOTA, B., A. JANEZIC, Z. MAGIC (2002): Kvantifikacija ekspresije gena lančanom reakcijom polimeraze. *Vojnosanit. Pregl.* 59, 551–556.
24. ČMOKOVÁ, A., M. KOLAŘÍK, R. DOBIÁŠ, L.L. HOYER, H. JANOUŠKOVCOVÁ, R. KANO, I. KUKLOVÁ, P. LYSKOVÁ, L. MACHOVÁ, T. MAIER, N. MALLÁTOVÁ, M. MAN, K. MENCL, P. NENOFF, A. PEANO, H. PRAUSOVÁ, D. STUBBE, S. UHRLASS, T. VĚTROVSKÝ, C. WIEGAND, V. HUBKA (2020): Resolving the taxonomy of emerging zoonotic pathogens in the *Trichophyton benhamiae* complex. *Fungal Divers.* 104, 333–387.

25. COOK, E., E. MELER, K. GARRETT, H. LONG, K. MAK, C. STEPHENS, A. THOMPSON (2015): Disseminated Chrysosporium infection in a German shepherd dog. *Med. Mycol. Case Rep.* 10, 29–33.
26. COYNER, K.S. (2010): How to perform and interpret dermatophyte cultures: Use this guide--put together by a veterinary dermatologist--to maximize your success with this indispensable in-house test. *Vet. Med.* 105, 304–307.
27. DATT, S., T. DATT (2019): Pathogenesis and Clinical Significance of Dermatophytes. *Int. J. Curr. Microbiol. App. Sci.* 8, 1877–1886.
28. DE HOOG, G.S., K. DUKIK, M. MONOD, A. PACKEU, D. STUBBE, M. HENDRICKX, C. KUPSCH, J.B. STIELOW, J. FREEKE, M. GÖKER, A. REZAEI-MATEHKOLAEI, H. MIRHENDI, Y. GRÄSER (2017): Toward a Novel Multilocus Phylogenetic Taxonomy for the Dermatophytes. *Mycopathologia* 182, 5–31.
29. DE HOOG, G.S., J. GUARRO, J. GENE, M.J. FIGUERAS (2000): Atlas of clinical fungi. Centraalbureau voor Schimmelcultures, Baarn.
30. DEHGHAN, P., S. YOUSEFI JALALI, M. CHADEGANIPOUR (2019): Frequency Distribution of Keratinophilic Dermatophyte Fungi from the Soil of Different Zones in Isfahan Using Morphological and Molecular Methods. *Adv. Biomed. Res.* 8, 38.
31. DIONGUE, K., L. BRÉCHARD, M.A. DIALLO, M.C. SECK, M. NDIAYE, A.S. BADIANE, S. RANQUE i D. NDIAYE. (2019): A Comparative Study on Phenotypic versus ITS-Based Molecular Identification of Dermatophytes Isolated in Dakar, Senegal. *Int. J. Microbiol.* 2019. 10.1155/2019/6754058.
32. DOKUZEYLUL, B., B. BASARAN KAHRAMAN, B.D. SIGIRCI, E. GULLUOGLU, K. METINER, M.E. OR (2013): Dermatophytosis caused by a Chrysosporium species in two cats in Turkey: A case report. *Vet. Med. (Praha)* 58, 633–646.
33. DONNELLY, T.M., E.M. RUSH, P.A. LACKNER (2000): Ringworm in small exotic pets. *Semin. Avian Exot. Pet Med.* 9, 82–93.
34. ELEWSKI, B.E. (1998): Onychomycosis: Pathogenesis, Diagnosis, and Management. *Clin. Microbiol. Rev.* 11, 415–429.
35. ELLIS, C., M. MORI (2001): Skin Diseases of Rodents and Small Exotic Mammals. *Vet. Clin. North Am. Exot. Anim. Pract.* 4, 493–542.
36. ENGELHARDT-ZASADA, C., H. PROCHACKI (1972): Influence of temperature on dermatophytes. *Mycopathol. Mycol. Appl.* 48, 297–301.
37. FACHIN, A.L., M.S. FERREIRA-NOZAWA, W. MACCHERONI, N.M. MARTINEZ-ROSSI (2006): Role of the ABC transporter TruMDR2 in terbinafine, 4-

- nitroquinoline N-oxide and ethidium bromide susceptibility in *Trichophyton rubrum*. J. Med. Microbiol. 55, 1093-1099
38. FERGUSON, L., L.C. FULLER (2017): Spectrum and burden of dermatophytes in children. J. Infect. 74, S54–S60.
 39. FEUERMAN, E., I. ALTERAS, E. HÖNIG, N. LEHRER (1975): Saprophytic occurrence of *Trichophyton mentagrophytes* and *Microsporum gypseum* in the coats of healthy laboratory animals. (Preliminary report). Mycopathologia 55, 13–15.
 40. FUENTES, C.A., Z.E. BOSCH, C.C. BOUDET (1955): Isolation of *Microsporum Gypseum* from Soil. AMA Arch. Dermatology Syphilol. 71, 684–687.
 41. FUJITA, S.I., Y. SENDA, S. NAKAGUCHI, T. HASHIMOTO (2001): Multiplex PCR using internal transcribed spacer 1 and 2 regions for rapid detection and identification of yeast strains. J. Clin. Microbiol. 39, 3617–3622.
 42. GAMAGE, H., P. SIVANESAN, U.C. HIPLER, P. ELSNER, C. WIEGAND (2020): Superficial fungal infections in the department of dermatology, University Hospital Jena: A 7-year retrospective study on 4556 samples from 2007 to 2013. Mycoses 63, 558–565.
 43. GNAT, S., D. ŁAGOWSKI, A. NOWAKIEWICZ (2020): Major challenges and perspectives in the diagnostics and treatment of dermatophyte infections. J. Appl. Microbiol. 129, 212–232.
 44. GOPAL, K.A., V. KALAIVANI, H. ANANDAN (2020): Pulmonary Infection by *Chrysosporium* Species in a Preexisting Tuberculous Cavity. Int. J. Appl. Basic Med. Res. 10, 62.
 45. GRUMBT, M., V. DEFAWEUX, B. MIGNON, M. MONOD, A. BURMESTER, J. WÖSTEMEYER, P. STAIB (2011): Targeted gene deletion and in vivo analysis of putative virulence gene function in the pathogenic dermatophyte *Arthroderma benhamiae*. Eukaryot. Cell 10, 842–853.
 46. HARE, J.M. (2013): Sabouraud Agar for Fungal Growth. Laboratory Protocols in Fungal Biology. Springer Cham, 211–216.
 47. HAVLICKOVA, B., V.A. CZAIIKA, M. FRIEDRICH (2008): Epidemiological trends in skin mycoses worldwide. Mycoses 51, 2–15.
 48. HAY, R.J. (2006): Fungal infections. Clin. Dermatol. 24, 201–212.
 49. HEIN, J. (2016): Dermatophytose bei Kleinsäugetern – immer eine ernst zu nehmende Infektion! kleintier konkret 19, 35–39.
 50. HOPPMANN, E., H.W. BARRON (2007): Rodent Dermatology. J. Exot. Pet Med. 16, 238–255.

51. HUBKA, V., A. PEANO, A. CMOKOVA, J. GUILLOT (2018): Common and emerging dermatophytoses in animals: Well-known and new threats. *Emerging and Epizootic Fungal Infections in Animals*. Springer International Publishing, 31–79.
52. JENSEN, R.H., M.C. ARENDRUP (2012): Molecular diagnosis of dermatophyte infections. *Curr. Opin. Infect. Dis.* 25, 126–134.
53. JURCIC-SMITH, K.L. (2018): Diagnosis of Dermatophytes . <https://www.aacc.org/science-and-research/clinical-chemistry-trainee-council/trainee-council-in-english/pearls-of-laboratory-medicine/2018/diagnosis-of-dermatophytes>; pristupljeno: 2023-01-31.
54. KHOSRAVI, A.R., M. MAHMOUDI (2003): Dermatophytes isolated from domestic animals in Iran. *Mycoses* 46, 222–225.
55. KNIGHT, A.G. (1976): The effect of temperature and humidity on the growth of *Trichophyton mentagrophytes* spores on human *stratum corneum in vitro*. *Clin. Exp. Dermatol.* 1, 159–162.
56. KORNILLOWICZ-KOWALSKA, T., I. KITOWSKI, H. IGLIK (2011): Geophilic dermatophytes and other keratinophilic fungi in the nests of wetland birds. *Acta. Mycol.* 46, 83-87.
57. KRAEMER, A., J. HEIN, A. HEUSINGER, R.S. MUELLER (2013): Clinical signs, therapy and zoonotic risk of pet guinea pigs with dermatophytosis. *Mycoses* 56, 168–172.
58. KRAEMER, A., R.S. MUELLER, C. WERCKENTHIN, R.K. STRAUBINGER, J. HEIN (2012): Dermatophytes in pet Guinea pigs and rabbits. *Vet. Microbiol.* 157, 208–213.
59. KROMER, C., D. CELIS, U.C. HIPLER, V.A. ZAMPELI, R. MÖSSNER, U. LIPPERT (2021): Dermatophyte infections in children compared to adults in Germany: a retrospective multicenter study in Germany. *JDDG - J. Ger. Soc. Dermatology* 19, 993–1001.
60. KUPSCH, C., M. BERLIN, Y. GRÄSER (2017): Dermatophyten und Meerschweinchen: Eine unterschätzte Gefahr? *Hautarzt* 68, 827–830.
61. LENKOVIĆ, M., F. GRUBER, M. KAŠTELAN (2008): Ekologija gljivičnih infekcija kože. *Medicina (B Aires)* 44, 62–70.
62. LIU, J., L. GE, H. MEI, H. ZHENG, J. PENG, G. LIANG, W. LIU (2021): Comparative Genomics and Molecular Analysis of *Epidermophyton floccosum*. *Mycopathologia* 186, 487–497.
63. LONG, J.R. (1979): Ringworm fungi: more on specimen collection and isolation results. *Can. Vet. J.* 20, 12.

64. MALDONADO, Y.A. (2011): Pneumocystis and Other Less Common Fungal Infections. Infectious Diseases of the Fetus and Newborn Infant. Elsevier Inc., 1109.
65. MARÍN, G., R. CAMPOS (1984): Dermatofitosis por *Aphanoascus fulvescens*. Med. Mycol. 22, 311–314.
66. MARSHALL, K.L. (2003): Fungal diseases in small mammals: Therapeutic trends and zoonotic considerations. Vet. Clin. North. Am. - Exot. Anim. Pract. 6, 415–427.
67. MARTINEZ-ROSSI, N.M., N.T.A. PERES, A. ROSSI (2017): Pathogenesis of Dermatophytosis: Sensing the Host Tissue. Mycopathologia 182, 215–227.
68. MARUTHI, Y.A., D.A. CHAITANYA, K. HOSSAIN, A. SRAVANI, S. JAGADISH (2012): The Occurrence of Keratiophilic Fungi and Related Dermatophytes from sewage water discharge points. Eur. J. Exp. Biol. 2, 13–16.
69. MATTEI, A.S., M.A. BEBER, I.M. MADRID (2014): Dermatophytosis in Small Animals. SOJ Microbiol. Infect. Dis. 2, 1-6.
70. MAZUR, M., M. LODYGA, A. ŁAŃCZAK, Z. ADAMSKI (2018): Majocchi's granuloma (*granuloma trichophyticum*) in a guinea pig owner: A case report and literature review. J. Mycol. Med. 28, 523–526.
71. MCALLER, R. (1980): An epizootic in laboratory guinea pigs due to *Trichophyton mentagrophytes*. Aust. Vet. J. 56, 234–236.
72. MENGES, R.W., L.K. GEORG (1956): An epizootic of ringworm among Guinea Pigs caused by *Trichophyton mentagrophytes*. J. Am. Vet. Med. Assoc. 128, 395–398. .
73. METIN, B., J. HEITMAN (2017): Sexual Reproduction in Dermatophytes. Mycopathologia 182, 45–55.
74. METIN, B., J. HEITMAN (2020): She Loves Me, She Loves Me Not: On the Dualistic Asexual/Sexual Nature of Dermatophyte Fungi. Mycopathologia 185, 87–101.
75. MORIELLO, K.A. (2001): Diagnostic techniques for dermatophytosis. Clin. Tech. Small. Anim. Pract. 16, 219–224.
76. MORIELLO, K.A., K. COYNER, S. PATERSON, B. MIGNON (2017): Diagnosis and treatment of dermatophytosis in dogs and cats.: Clinical Consensus Guidelines of the World Association for Veterinary Dermatology. Vet. Dermatol. 28, 266–268.
77. MOSKALUK, A.E., S. VANDEWOUDE (2022): Current Topics in Dermatophyte Classification and Clinical Diagnosis. Pathogens 11, 957.
78. NAGLIĆ, T., D. HAJSIG, J. MADIĆ, L. PINTER (2005): Veterinarska mikrobiologija specijalna bakteriologija i mikologija. HAJSIG, D. (ur.): Udžbenici Sveučilišta u Zagrebu - Manualia Universitas Studiorum Zagabiensis, Zagreb.

79. NEGRONI, R. (2010): Historical aspects of dermatomycoses. *Clin. Dermatol.* 28, 125–132.
80. NENOFF, P., J. HERRMANN, Y. GRÄSER (2007): *Trichophyton mentagrophytes sive interdigitale?* Ein dermatophyt im wandel der zeit. *JDDG - J. Ger. Soc. Dermatology* 5, 198–202.
81. NENOFF, P., C. KRÜGER, G. GINTER-HANSELMAYER, H.J. TIETZ (2014): Mycology-an update. Part 1: Dermatomycoses: Causative agents, epidemiology and pathogenesis. *JDDG - J. Ger. Soc. Dermatology* 12, 188–210.
82. OVCHINNIKOV, R.S., V.A. SAVINOV, A.A. GAYNULLINA, A. V. KAPUSTIN, A.I. LAISHEVTSEV (2020): Epidemiological survey of ringworm outbreak in cat shelter. *IOP Conf. Ser. Earth. Environ. Sci.* 421, 082026.
83. OVERGAAW, P.A.M., K.H.A. VAN AVERMAETE, C.A.R.M. MERTENS, M. MEIJER, N.J. SCHOEMAKER (2017): Prevalence and zoonotic risks of *Trichophyton mentagrophytes* and *Cheyletiella* spp. in guinea pigs and rabbits in Dutch pet shops. *Vet. Microbiol.* 205, 106–109.
84. PATTERSON, J.W. (2021): *Weedon's Skin Pathology*. Fifth Edit
85. POLURI, L.V., J.P. INDUGULA, S.L. KONDAPANENI (2015): Clinicomycological Study of Dermatophytosis in South India. *J. Lab. Physicians* 7, 084–089.
86. POMBIER, E.C., J.C.S. KIM (1975): An epizootic outbreak of ringworm in a guinea-pig colony caused by *Trichophyton mentagrophytes*. *Lab. Anim.* 9, 215–221.
87. PRYCE, T.M., S. PALLADINO, I.D. KAY, G.W. COOMBS. (2003): Rapid identification of fungi by sequencing the ITS1 and ITS2 regions using an automated capillary electrophoresis system. *Med. Mycol.* 41, 369–381.
88. RASKA, M., A. RYBNIKAR, J. CHUMELA, J. BELAKOVA, E. WEIGL (2004): Recombinant protein and DNA vaccines derived from hsp60 *Trichophyton mentagrophytes* control the clinical course of trichophytosis in bovine species and guinea-pigs. *Mycoses* 47, 407–417.
89. RATH, S., S.R. DAS, R.N. PADHY (2019): Bayesian analysis of two methods MALDI-TOF-MS system and culture test in otomycosis infection. *World J Otorhinolaryngol - Head Neck Surg.* 5, 6–13. 1.
90. RIJAL, N (2022a): Potato Dextrose Agar (PDA): Principle, Composition, Colony Characteristics. <https://microbeonline.com/potato-dextrose-agar-pda-principle-composition-colony-characteristics/>; pristupljeno: 2023-02-07.

91. RIJAL, N (2022b): Sabouraud Agar (SDA): Composition, Uses, Colony Morphology. <https://microbeonline.com/sabouraud-dextrose-agar-sda-principle-composition-uses-colony-morphology/>; pristupljeno: 2023-02-02.
92. RIPPON, J.W., F.C. LEE, S. MCMILLEN (1970): Dermatophyte Infection Caused by *Aphanoascus fulvescens*. Arch. Dermatol. 102, 552–555.
93. ROBERT, R., M. PIHET (2008): Conventional methods for the diagnosis of dermatophytosis. Mycopathologia 166, 295–306.
94. RYCROFT, A.N., C. MCLAY (1991): Disinfectants in the control of small animal ringworm due to *Microsporum canis*. Vet. Rec. 129, 239–241.
95. SABOU, M., J. DENIS, N. BOULANGER, F. FOROUZANFAR, I. GLATZ, D. LIPSKER, P. POIRIER, E. CANDOLFI, V. LETSCHER-BRU (2018): Molecular identification of in Strasbourg, France: A 9-year retrospective study. Med. Mycol. 56, 723–734.
96. SAUNTE, D.M., J.P. HASSELBY, A. BRILLOWSKA-DABROWSKA, N. FRIMODT-MØLLER, E.L. SVEJGAARD, D. LINNEMANN, S.S. NIELSEN, M. HAEDERSDAL, M.C. ARENDRUP (2008): Experimental guinea pig model of dermatophytosis: A simple and useful tool for the evaluation of new diagnostics and antifungals. Med. Mycol. 46, 303–313.
97. SHICK, A. (2017): Dont let ringworm run rings around your veterinary patients. <https://www.dvm360.com/view/don-t-let-ringworm-run-rings-around-your-veterinary-patients>; pristupljeno: 2023-03-07.
98. SIES, K. (2020): Neue und wiederentdeckte Pilze. hautnah dermatologie 36, 20–23.
99. SIMPANYA, M.F. (2000): Dermatophytes: their taxonomy, ecology and pathogenicity. Rev. Iberoam. Micol. 17, 1–12.
100. SISTI, M., B. PIERETTI, M. DE SANTI, G. BRANDIA (2014): Inactivation of pathogenic dermatophytes by ultraviolet irradiation in swimming pool thermal water. Int. J. Environ. Health. Res. 24:412-7
101. SPICKLER, A.R. (2013): Dermatophytosis. <http://www.cfsph.iastate.edu/DiseaseInfo/factsheets.php>. pristupljeno: 2023-01-17.
102. SUCHONWANIT, P., C. CHAIYABUTR, V. VACHIRAMON (2015): Primary cutaneous chrysosporium infection following ear piercing: A case report. Case Rep. Dermatol. 7, 136–140.
103. TAMPIERI, M.P. (2004): Update on the diagnosis of dermatomycosis. Parassitologia 46, 183–186.

104. TAN, J., X. LIU, Z. GAO, H. YANG, L. YANG, H. WEN (2020): A case of *Tinea Faciei* caused by *Trichophyton benhamiae*: First report in China. BMC Infect. Dis. 20, 1–5.
105. TAYLOR, J.W. (2011): One Fungus = One Name: DNA and fungal nomenclature twenty years after PCR. IMA Fungus 2, 113–120.
106. TEKIN, H.G., V. SIGSGAARD, C. ZACHARIAE, R.K. HARE, M.C. ARENDRUP, D.M.L. SAUNTE (2019): Would you like to purchase a rodent with dermatophytes? Mycoses 62, 584–587.
107. TIETZ, H.J., V. CZAIIKA, H.M. ULBRICHT, W. STERRY (1999): *Tinea capitis* in Germany. A survey in 1998. Mycoses, Supplement, Blackwell Verlag GmbH Berlin. 42, 73–76.
108. VANGEEL, I., F. PASMANS, M. VANROBAEYS, P. de HERDT, F. HAESBROUCK (2000): Prevalence of dermatophytes in asymptomatic guinea pigs and rabbits. Vet. Rec. 146, 440–441.
109. VENTURO, R. (2021): Hair loss in guinea pigs. Can. Vet. J. 62, 77–80.
110. VERMOUT, S., J. TABART, A. BALDO, A. MATHY, B. LOSSON i B. MIGNON (2008): Pathogenesis of dermatophytosis. Mycopathologia 166, 267–275.
111. VERMOUT, S.M., F.D. BROUTA, F.F. DESCAMPS, B.J. LOSSON, B.R. MIGNON (2004): Evaluation of immunogenicity and protective efficacy of a *Microsporum canis* metalloprotease subunit vaccine in guinea pigs. FEMS Immunol. Med. Microbiol. 40, 75–80.
112. VIANI, F.C., J.I. DOS SANTOS, C.R. PAULA, C.E. LARSON, W. GAMBALE (2001): Production of extracellular enzymes by *Microsporum canis* and their role in its virulence. Med. Mycol. 39, 463–468.
113. WAWRZKIEWICZ, K., G. ZIOLKOWSKA (1996): Specific immunoprophylaxis in *Microsporum canis* infection in guinea pigs. J. Mycol. Med. 6, 56–62.
114. WEEDON, D. (2010): Mycoses and algal infections. Weedon's Ski. Pathol. Third Ed. 581–606
115. WEIDER, K. (2015): Dermatophytose: Vor - und Nachteile diagnostischer Möglichkeiten. kleintier konkret 18, 44–45.
116. WEITZMAN, I., R.C. SUMMERBELL (1995): The dermatophytes. Clin. Microbiol. Rev. 8, 240–259.
117. WHITE, S. (2015): White, Stephen, and C. A. Davis. "Skin Diseases of Rabbits and Rodents. 40th World Small Animal Veterinary Association Congress, Bangkok, 485–487.
118. WHITE, S.D., P.J. BOURDEAU, A. MEREDITH (2003): Dermatologic Problems in Guinea Pigs. Compendium 25, 690–700.

119. WOODGYER, A.J (1977): Asymptomatic carriage of dermatophytes by cats. NZVJ 25, 67–69.
120. YOUSSEF, N., C.H.E. WYBORN, G. HOLT (1978): Antibiotic production by dermatophyte fungi. J. Gen. Microbiol. 105, 105–111.
121. ZURITA, J., R.J. HAY (1987): Adherence of dermatophyte microconidia and arthroconidia to human keratinocytes in vitro. J. Invest. Dermatol. 89, 529–534.

8. SAŽETAK

Mislav Unger

Uporaba mikroskopskih i molekularnih metoda u dijagnostici dermatofitoza u zamorčića

Dermatofiti su keratinolitičke gljivice koje mogu prouzročiti kožne promjene u životinja i ljudi. Zamorčići su česti asimptomatski nositelji dermatofita, što je važno imajući u vidu njihovu sve veću popularnost kao kućnih ljubimaca. Rad mikoloških dijagnostičkih laboratorija koristi klasične metode laboratorijske identifikacije koje uključuju izravnu mikroskopsku pretragu dlake, izdvajanje dermatofita na hranjivoj podlozi te njihovu identifikaciju na osnovu makroskopskih i mikroskopskih obilježja kolonija. Uporaba molekularnih metoda pokazala je da je neke vrste dermatofita teško razlikovati međusobno samo na osnovu morfologije, ali i moguće zamijeniti s nekim vrstama saprofitskih plijesni. Cilj ovog istraživanja bio je utvrditi prisutnost dermatofita na koži i dlaci zamorčića koristeći izravno mikroskopiranje dlake, kulturelno pretragu te identifikaciju vrsta dermatofita na osnovu makroskopskog izgleda kolonija i mikroskopskih obilježja gljivičnih elemenata, lančanom reakcijom polimerazom (engl. *polymerase chain reaction*, PCR) i sekvenciranjem. Od sveukupno 24 uzoraka dlačnog pokrivača podrijetlom od zamorčića kulturelnom pretragom, lančanom reakcijom polimerazom te sekvenciranjem iz njih četiri izdvojena su i identificirana tri dermatofita vrste *Trichophyton benhamiae* i jedan vrste *Nannizzia gypsea*. Izravnom mikroskopskom pretragom nije utvrđena invazija dlaka artrosporama dermatofita. Kulturelna pretraga je omogućila preciznu identifikaciju dermatofita, ali nije bila dostatna za preciznu identifikaciju u slučaju tri narasle kulture plijesni sličnih dermatofitima koje su identificirane PCR metodom i sekvenciranjem kao vrste *Chrysosporium lobatum*, *Chrysosporium minutisporosum* i *Aphanoascus fulvescens*. Prevalencija emergentnog patogenog dermatofita *Trichophyton benhamiae* na dlačnom pokrivaču zamorčića ukazuje na potrebu pojačane kontrole zdravlja zamorčića bez kliničkih znakova dermatofitoze, a u svrhu sprječavanja širenja ove zoonoze.

Ključne riječi: zamorčići, dermatofiti, kulturelna pretraga, lančana reakcija polimerazom, sekvenciranje, *Trichophyton benhamiae*, *Nannizzia gypsea*

9. SUMMARY

Mislav Unger

The use of microscopic and molecular methods in the diagnosis of dermatophytosis in guinea pigs

Dermatophytes are keratinophilic fungi that can cause skin lesions in animals and humans. Guinea pigs are common asymptomatic carriers of dermatophytes, which is important considering their increasing popularity as pets. Mycological diagnostic laboratories use classical methods of laboratory identification, including direct microscopic examination of hairs, isolation of dermatophytes on culture media, and their identification based on macroscopic and microscopic characteristics of colonies. The use of molecular methods has shown that some dermatophyte species are difficult to distinguish from each other based on morphology alone and can also be confused with some saprophytic mold species. The aim of this study was to determine the presence of dermatophytes on skin and hair of guinea pigs by direct microscopic examination of hair, culture testing, identification of dermatophyte species based on macroscopic appearance of colonies and microscopic characteristics of fungal elements, polymerase chain reaction (PCR) and sequencing. From a total of 24 guinea pig hair samples, four were isolated by culture test, polymerase chain reaction and sequencing, and identified as dermatophytes: three of them as *Trichophyton benhamiae* and one species of *Nannizzia gypsea*. Direct microscopic examination did not reveal invasion of the hairs by dermatophyte arthrospores. Cultural examination allowed accurate identification of dermatophytes but was not sufficient for accurate identification in the case of three cultures of molds resembling dermatophytes. These were identified by PCR and sequenced as species of *Chrysosporium lobatum*, *Chrysosporium minutisporosum* and *Aphanoascus fulvescens*. The prevalence of the emerging pathogenic dermatophyte *Trichophyton benhamiae* on guinea pig hair indicates that increased health monitoring of guinea pigs without clinical signs of dermatophytosis is needed to prevent the spread of this zoonosis.

Keywords: guinea pigs, dermatophytes, culture test, polymerase chain reaction, sequencing, *Trichophyton benhamiae*, *Nannizzia gypsea*

10. ŽIVOTOPIS

Rođen sam 22. kolovoza 1997. u Bjelovaru. Nakon završetka osnovne škole upisao sam Gimnaziju Bjelovar, opći smjer koju sam završio 2016. godine. Iste godine upisujem Veterinarski fakultet sveučilišta u Zagrebu.

Na Zavodu za kemiju i biokemiju sam u periodu od akademske godine 2017./2018. do zimskoga semestra akademske godine 2022./2023. bio imenovan za demonstratora iz kolegija medicinska kemija i biokemija u veterinarskoj medicini.

Sudjelovao sam na dva projekta društveno korisnog učenja: U društvu mikroba (2018.-2020.) te Plavi projekt (2018. – 2019.) koji su dio Europskog socijalnog fonda, Operativnog programa Učinkoviti ljudski potencijali.

Prisustvovao sam raznim simpozijima i seminarima: Reptilia, aktivno sudjelovanje sa poster izlaganjem na temu 'Morfološka prilagodba zubi i žlijezda slinovnica u zmija otrovnica', 2018., Zagreb; 6. srednjoeuropski simpozij o antimikrobnim sredstvima i antimikrobnoj rezistenciji (CESAR) 2018., Sveti Martin na Muri; Simpozij studenata bioloških studenata (SiSB 4 i SisB 5) 2018. i 2019. Zagreb; Veterinarska znanost i struka (2019. i 2021), Zagreb; tečaj trajne izobrazbe na Veterinarskom fakultetu: Afrička svinjska kuga u divljih svinja-osnove i mjere sprječavanja 2020., Zagreb.

Stručnu praksu tijekom šeste godine studija odradio sam u ambulanti za male životinje Majcan u Bjelovaru.