

# Kardiovaskularne bolesti kod sportskih konja

---

**Chiddenton, Sonja Ann**

**Master's thesis / Diplomski rad**

**2023**

*Degree Grantor / Ustanova koja je dodijelila akademski / stručni stupanj:* **University of Zagreb, Faculty of Veterinary Medicine / Sveučilište u Zagrebu, Veterinarski fakultet**

*Permanent link / Trajna poveznica:* <https://um.nsk.hr/um:nbn:hr:178:980218>

*Rights / Prava:* [In copyright](#)/[Zaštićeno autorskim pravom.](#)

*Download date / Datum preuzimanja:* **2025-02-20**



*Repository / Repozitorij:*

[Repository of Faculty of Veterinary Medicine -  
Repository of PHD, master's thesis](#)



SVEUČILIŠTE U ZAGREBU

VETERINARSKI FAKULTET

Sonja Ann Chiddenton

KARDIOVASKULARNE BOLESTI KOD SPORTSKIH KONJA

Diplomski rad

Zagreb, 2023.

Veterinarski fakultet Sveučilišta u Zagrebu

Klinika za unutarnje bolesti

Predstojnica: Doc. dr. sc. Iva Šmit

Članovi Povjerenstva za obranu diplomskog rada:

1. doc. dr. sc. Darko Grden

2. dr. sc. Ines Jović

2. doc. dr. sc. Jelena Gotić

3. dr. sc. Blanka Ljubić Beer (zamjena)

## POPIS KRATICA

EKG – elektrokardiografija

ECHO - ehokardiografija

VO<sub>2</sub>max – maksimalni volumen kisika koji organizam potroši u jednoj minuti

HRmax – maksimalni broj otkucaja srca u minuti

CRT – vrijeme ponovnog punjenja kapilara (engl. *capillary refill time*)

UV- udarni volumen

VSD- ventrikulski septalni defekt

MI- mitralna insuficijencija

AI- aortna insuficijencija

TI- trikuspidalna insuficijencija

KSZ- kongestivno srčano zatajenje

AVB2- AV blok 2. stupnja

FA- fibrilacija atrijska

SPK- supraventrikularne preuranjene kontrakcije

VPK- ventrikularne preuranjene kontrakcije

PHT- pulmonalna hipertenzija

ACEI- inhibitori angiotenzin konvertirajućeg enzima

CRI – kontinuirani protok infuzije (engl. *constant rate infusion*)

## ZAHVALE

Ovaj rad želim posvetiti didu Šimi i njegovom bratu Ivanu, od kojih znam da mi je potekla ljubav prema konjima i životinjama. Hvala za sve što ste me naučili, znam da bi bili najponosniji na mene i da ćete me od gore uvijek štiti i pratiti u mom životu i poslu. Ova diploma je za vas.

Prvo bih se htjela zahvaliti svim kolegama i nastavnicama na Veterinarskom fakultetu koji su moje školovanje uljepšali i omogućili mi da ostvarim svoj san od malena da postanem veterinarka.

Ne mogu dovoljno zahvaliti svojoj obitelji koji su od početka podržali taj san, koji su me neumorno bodrili i podržavali u svim godinama studija, koji su uspjeli u svakom teškom trenutku i stresu me razveseliti i bez kojih ne bih bila osoba koja jesam. You are the best family a person could wish for, I love you so much. Thank you.

Hvala mojoj tetki Agnes koja me upoznala s konjima i konjičkim svijetom i razlog zbog kojeg sam upoznala svijet životinja.

Hvala Matei, Patriciji, Ani i Lidiji bez kojih nikada ne bih uspjela ni upisati ovaj fakultet.

Hvala Izabeli, Domenici, Ivani i Ingu koji su mi bili ogromna podrška od prve godine fakulteta i sve do sada, motivirali me i uljepšali studiranje. Bez vas ne bih završila ovaj studij. Posebno hvala Ivoni, najboljoj suradnici podcasta „Vef na blef“, bez koje se podcast ne bi ostvario, ali i za podršku i druženje kroz sve ove godine.

Najveće hvala prema mojoj ekipi sa smjera, Ivani, Klari, Ivanu, Bruni, Ninoslavu i Petri bez kojih svi ti sati na terenu nebi bili ni upola toliko predivni i zabavni i koji su uljepšali moje zadnje godine studiranja.

Čast mi je nazvati vas kolegama, ali još veća čast nazvati vas prijateljima.

Htjela bih se zahvaliti Martini, Miji i Chrisu koji su povećali i održali moju ljubav prema jahanju i konjičkom sportu za vrijeme, ali i nakon što sam prestala trenirati i ostali do dana današnjeg ljudi koji su izvor bilo kakvih konjskih i jahačkih informacija.

Hvala jednom od mojih prvih mentora, profesoru Luciću koji je bio jedan od mojih prvih uzora, savjetodavnih osoba na prvim godinama fakulteta i uvelike utjecao na početak mog studiranja. Hvala svim kolegama i nastavnicima na klinici za kirurgiju koji su me toliko toga naučili za vrijeme mog volontiranja. Veliko hvala i debatnom klubu i svim starim i novim članovima koji su uvijek bili spremni na zabavu, diskusiju i sve lude ideje i pothvate koje smo kroz godine ostvarili. Ostajete najbolja sekta na fakultetu.

Ogromno hvala profesorici Brkljačić koja je bila mentorica podcasta „Vef na blef“, ali i savjetodavna osoba kroz mnoge situacije na fakultetu. Ona je zaista nevjerojatna osoba s toliko srca i duše koju nikada neću zaboraviti.

Hvala mojoj predivnoj mentorici koja mi je pomogla dovršiti ovaj rad, ali i životno uvijek bila spremna u sve sate pomoći (čitaj u 1 ujutro prepravljala pravopisne greške, a i u te ure sjedila sa mnom na hitnoj u Puli). Ne mogu joj se dovoljno zahvaliti.

Za kraj, hvala Helen što me bodrila, trpila i podržava kroz moj životi put. Ona je najbolja sestra, cimerica i prijateljica koju bi itko mogao imati.

## POPIS PRILOGA

**Slika 1.** Shematski prikaz srca i srčanih komora (preuzeto iz HINCHCLIFF i sur., 2008.).

**Slika 2.** Shematski prikaz poprečnog presjeka kroz bazu srca konja u visini pretklijetki s početkom koronarnih žila (preuzeto iz KÖNIG i LIEBICH, 2009.).

**Slika 3.** Srce galopera Key to the Mint sa 7.2 kg u usporedbi sa srcem izvanrednog pastuha s 5.5 kg (preuzeto iz HINCHCLIFF i sur., 2008., uz dopuštenje Hauna i dr. Thomas Swerczek).

**Slika 5.** Izolirani perimembranozni VSD, viđen na desnoj parasternalnoj slici lijevog ventrikularnog flow-a. Vidi se malo povećanje sinusa zaliska (strelica), i otvoreni rub aortnog zaliska unutar defekta. Dupla strelica pokazuje longitudinalni dijametar perimembranoznog VSD-a. Ao – aorta, LV – lijeva klijetka, PA- pulmonalna arterija, RA- desna pretklijetka, RV- desna klijetka (DE LANGE, 2021.).

**Slika 6.** Lijevi parasternalni pogled na dugi aksis kolor doppler EKG-om flow lijeve ventrikule koji prikazuje abnormalni flow u dijastoli pri aortnoj regurgitaciji. Kardijalna baza je s lijeve strane slike, a apeks s desne (DÖRNER i sur., 2014.).

**Slika 7.** Kongestivno srčano zatajenje desne strane. A) Ventralni edem je očit kod konja s kardiomiopatijom. Strelice ukazuju na oštru demarkaciju u edemskom tkivu. B) Jugularna venska distenzija u konje s perikarditisom i zatajenjem desne strane srca (BONAGURA, 2019.).

**Slika 8.** Shematski prikaz srčanih zalistaka a) lijeva strana b) desna strana (CHOPE, 2018.).

**Slika 9.** Konj na pokretnoj traci (zasluga Yrjö Tuunanena).

**Slika 10.** Upalni endokarditis trikuspidalnog zaliska. Strelicama su označene vegetativne lezije *chordae tendinae*. Uzrok se pretpostavlja da je ruptura *chordae tendinae* (BONAGURA, 2019., Dr. C. Schwarzwald, Zurich, Švicarska).

**Tablica 1.** Usporedba srčanih frekvencija pri raznim sportovima (CHOPE, 2018.).

**Tablica 2.** Usporedba težine organa kao postotak tjelesne mase kod konja, psa, goveda i čovjeka (preuzeto iz WEBB i WEAVER, 1979.).

**Tablica 3.** Auskultatorni šumovi kod konja (SCHWARZWALD, 2016.).

**Tablica 4.** Prognostički pokazatelji radne sposobnosti kod konja s mitralnom i aortnom insuficijencijom (REEF i sur., 2014.).

**Tablica 5.** Najčešći lijekovi koji se koriste kod kardiovaskularnih bolesti kod konja (SLEEPER, 2017.).

**Grafikon 1.** Smanjenje srčane frekvencije kod trkaćih konja zbog povećanja srca i UV rastom (ROSE i sur., 1990.).

**Grafikon 2.** Smanjenje odgovora na laktat u krvi kod trkaćih konja dobi 1 do 3 godine (ROSE i sur., 1990.).

**Grafikon 3.** Test izdržljivosti kod konja s FA. Ritam je neujednačen i nema P-valova. Pokretni artefakti se pojavljuju kao visokofrekventne undulacije izoelektrične linije. U kasu se primjećuje pojedinačna ventrikularna ekstra sistola\*. U galopu se primjećuje jedna pojedinačna\* i jedna parna ventrikularna ekstra sistola\*\*. Pridruženi QRS kompleksi su udaljeni i abnormalnog oblika. U galopu pri maksimalnom opterećenju vidimo faze ventrikularne tahikardije sa srčanom frekvencijom od preko 300 otkucaja/minuti\*\*\*. Vidljiv je i kratki interval spajanja\*\* i visoka ventrikularna frekvencija\*\*\* pri maksimalnom opterećenju koji upućuju na povećan rizik kolapsa ili smrti od fibrilacije ventrikula (SCHWARZWALD, 2016.).



**Grafikon 4.** AVB2 snimljen EKG-om. a) fiziološki AVB2 i sinusna aritmija konzistentna s normalnim tonom vagusa b) napredovali AVB2 koji ne upućuje na povećani ton vagusa, nego na AV nodularnu bolest (SLACK, 2016.).

**Grafikon 5.** Laktat u krvi pri submaksimalnim brzinama ovisi o aerobnim kapacitetima konja.

Kod neutreniranih konja (crne točke) povećanje brzine u dvominutnim razmacima na x osi uzrokuje nagli porast koncentracije laktata u krvi u usporedbi sa sportskim konjima (bijeke točke) s većim aerobnim kapacitetom koji omogućuje transdukciju energije bez nakupljanja mliječne kiseline (POOLE i ERICKSON, 2008.).

## SADRŽAJ

1. UVOD	1
2. ANATOMIJA KARDIOVASKULARNOG SUSTAVA	2
2.1. Srce (cor, cardia)	2
2.2. Srčani zalisci (valvae cordis)	3
3. FIZIOLOGIJA KARDIOVASKULARNOG SUSTAVA	4
3.1. Srčana frekvencija i volumen	4
4. SRČANE BOLESTI	9
4.1. SRČANI ŠUMOVI	9
4.1.1. Mitralna insuficijencija	11
4.1.2. Aortna insuficijencija	12
4.1.3. Trikuspidalna insuficijencija	12
4.1.4. Ventrikulski septalni defekt	13
4.2. ARITMIJE	15
4.2.1. Fibrilacija atrija	15
4.2.2. AV- blok 2. stupnja	18
4.2.3. Supraventrikularne i ventrikularne aritmije	19
5. DIJAGNOSTIKA SRČANIH BOLESTI	20
5.1. Indikacije za kardiološki pregled	20
5.2. Kardiološki pregled	21
5.3. Ispit radne sposobnosti	22
5.4. Laboratorijske pretrage	23
5.5. Elektrokardiografija	24
5.6. Ehokardiografija	24
6. PROGNOZA	26
6.1. Insuficijencije	
6.1.1. Mitralna insuficijencija	26

6.1.2. Aortalna insuficijencija	26
6.1.3. Trikuspidalna insuficijencija	29
6.1.4. Ventrikulski septalni defekti	30
6.2. Aritmije	30
6.2.1. AV- blok 2. stupnja	30
6.2.2. Fibrilacija atrija	30
7. TERAPIJA	31
7.1. Insuficijencije	31
7.2. Fibrilacija atrija	33
7.3. Supraventrikularne i ventrikularne aritmije	33
8. ZAKLJUČAK	34
9. LITERATURA	36
10. SAŽETAK	46
11. SUMMARY	48
12. ŽIVOTOPIS	50

## 1. UVOD

Kardiološke bolesti konja predstavljaju dio bolesti koje su značajne za radnu sposobnost i zdravlje vrhunskog sportaša. S obzirom da konj kakvog danas znamo u razvijenim zemljama nije više predviđen za rad, nego za zahtjevne sportske pothvate, od njega se traži gotovo savršeno kardiološko zdravlje jer njegov sport, ovisno o disciplini, zahtijeva da srce radi pri maksimalnom kapacitetu i frekvenciji (KEARNS i sur., 2002.; BUHL i sur., 2010.; BARSBEGAARD i sur., 2010.; ALLEN i sur., 2016.). Kako bi pri takvim uvjetima kardiovaskularni sustav i dalje uspješno funkcionirao, konji u sportu su razvili određene anatomske i fiziološke prilagodbe. Prvenstveno veliki kapacitet srca, prosječno veći od konja koji nisu u sportu (WEBB i WEAVER, 1979.), kao i mehanizme kompenzacije s kojima jako dobro podnose povećane zahtjeve za kisik za vrijeme rada (POOLE i ERIKSON, 2023.) i povećane potrebe za uklanjanje metabolita iz mišića (poput laktata) (ROSE i sur., 1990.). Srčane bolesti kod konja u sportu iskazuju se često klinički kao smanjenje radne sposobnosti (SCHWARZWALD, 2016.).

Ponekad je izazovno doći do pravog uzroka smanjene radne sposobnosti, ali sportski konji zbog većih kardioloških zahtjeva često imaju probleme sa srčanim bolestima koje konjima u rekreacijskom sportu ne predstavljaju ili minimalno predstavljaju problem, čak mogu proći neprimijećeno (CHOPE, 2018.). Iz tog razloga bitno je redovno pregledavati kardiološki sustav (CHOPE, 2018.), pogotovo kod rano dijagnosticiranih srčanih bolesti (REEF i sur., 2014.). Dijagnostika je kompleksnija nego kod rekreacijskih konja iz razloga što je na raspolaganju veća financijska potpora, zbog same vrijednosti takvih životinja. Samim time postoji više dijagnostičkih opcija na raspolaganju. Najbolje dijagnostičke metode, ovisno o bolesti na koju sumnjamo na temelju kliničkih znakova, su obrađene u ovom radu, kao i trenutne uspješne metode liječenja.

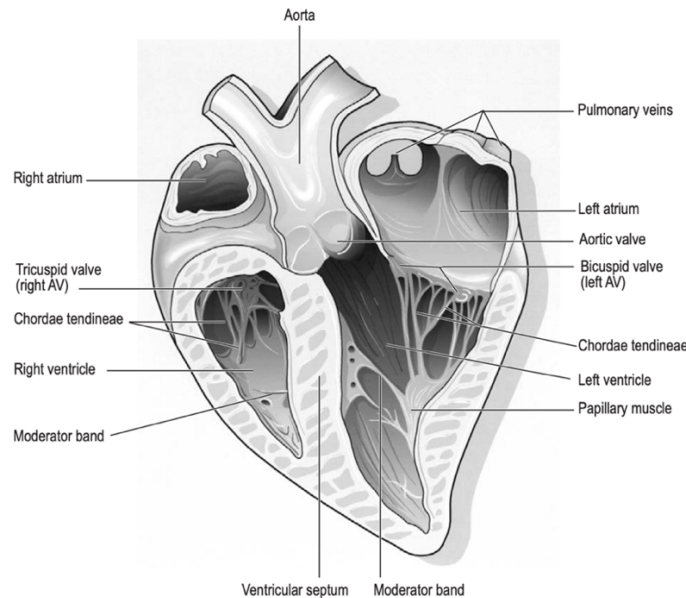
Cilj ovog rada je bio predstaviti najčešće srčane patologije koje se pojavljuju kod konja u sportu, kao i način dijagnostike i liječenja spomenutih bolesti u današnjoj veterinarskoj medicini. Današnja napredna dijagnostika nam omogućava odličan pregled i praćenje srčanih bolesti kao i uspješnije donošenje plana liječenja i utvrđivanje prognoze.

## 2. ANATOMIJA KARDIOVASKULARNOG SUSTAVA

### 2.1. Srce (*cor, cardia*)

Srce je pumpa kardiovaskularnog sustava, koje omogućava ujednačenu i kontinuiranu cirkulaciju krvi kroz tijelo i kao takvo je najvažniji dio transportnog sustava proizvoda mijene tvari. Građeno je od srčanog mišićja i oblikuje šupljine koje čine desna pretklijetka (*atrium dextrum* ili desni atrij) i desna klijetka (*ventriculus dexter* ili desni ventrikul), lijeva pretklijetka (*atrium sinister* ili lijevi atrij) i lijeva klijetka (*ventriculus sinister* ili lijevi ventrikul) (Slika 1). Ove srčane komore odvojene su unutarnjim podužnim pregradama (*septum interatriale* i *septum interventriculare*) koji dijele srce na lijevu i desnu polovinu (KÖNIG i LIEBICH, 2009.). Prolaz krvi kroz srce i izlaz iz srca reguliraju srčani zalisci koji zatvaraju otvore između komora i na izlasku velikih krvnih žila iz srca (Slika 2).

Venska (deoksigenirana) krv ulazi u srce iz kranijalne (*vena cava cranialis*) i kaudalne šuplje vene (*vena cava caudalis*) i koronarnog sinusa (*sinus coronarius*) u desnu pretklijetku, zatim u desnu klijetku te izlazi kroz *conus arteriosus* u plućno deblo (*truncus pulmonalis*) prema plućima. Nakon izmjene kisika oksigenirana krv iz pluća se vraća plućnim venama (*venae pulmonales*) (Slika 1) u lijevu pretklijetku, zatim ulazi u lijevu klijetku iz koje izlazi u aortu i dalje u velike krvne žile.

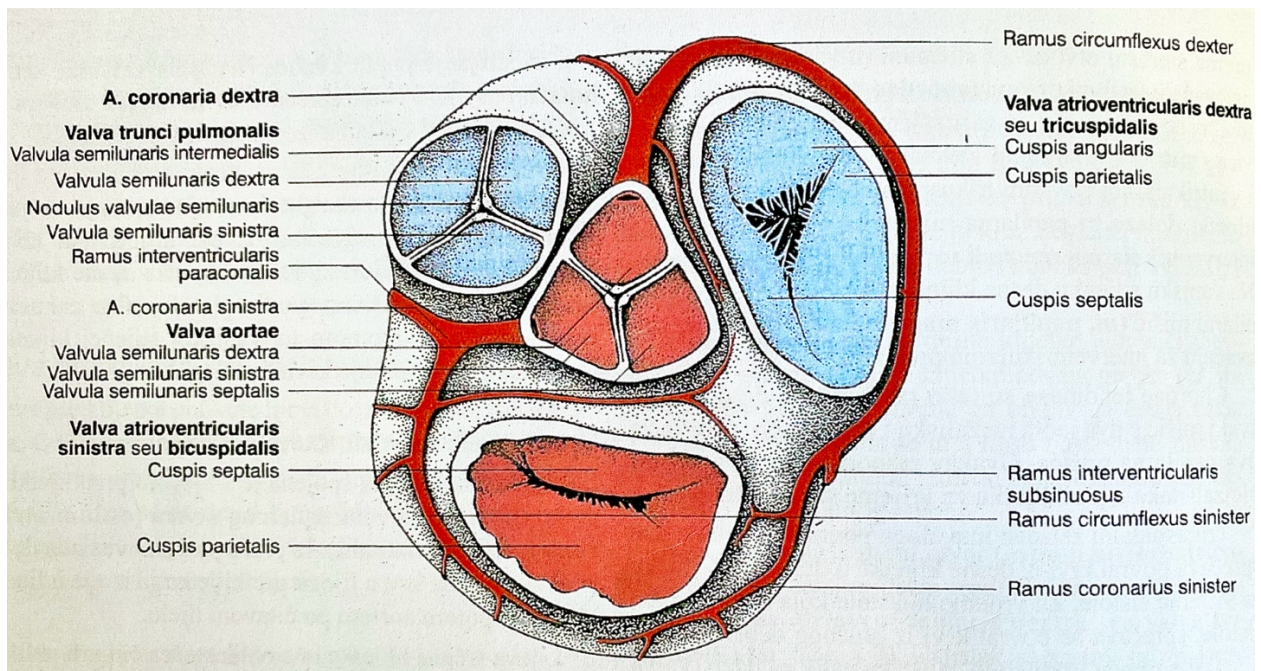


**Slika 1.** Shematski prikaz srca i srčanih komora (preuzeto iz HINCHCLIFF i sur., 2008.).

## 2.2. Srčani zalisci (*valvae cordis*)

Srčani zalisci imaju ulogu zatvaranja i otvaranja srčanih otvora prilikom kontrakcije srca kako ne bi došlo do vraćanja krvi (regurgitacije). Desni atrioventrikularni otvor zatvara trikuspidalni zalistak koji se sastoji od tri jedra (Slika 2). Za slobodni rub zalistaka prihvaćaju se vezivni trakovi (*chordae tendineae*) koji imaju ulogu sprječavanja izvrtanja zalistaka. Na otvoru plućnog debla (*truncus pulmonalis*) nalaze se tri polumjesečasta zaliska (*valvulae semilunares*) (Slika 2) koji onemogućavaju vraćanje krvi u srce. Slobodni rub semilunarnih zalistaka ima zadebljanje (*nodulus valvulae semilunaris*) koji sprječava lijepljenje zaliska na stijenku plućnog debla i brže zatvaranje zaliska.

Lijevi atrioventrikularni otvor zatvaraju bikuspidalni zalisci, jednaki u građi kao i desni atrioventrikularni zalisci s razlikom broja zalistaka (2 umjesto 3). Otvor aorte zatvaraju tri aortna zaliska, jednake građe kao i semilunarni s jače izraženim nodulima (KÖNIG i LIEBICH, 2009.).



**Slika 2.** Shematski prikaz poprečnog presjeka kroz bazu srca konja u visini pretklijetki s početkom koronarnih žila. (preuzeto iz KÖNIG i LIEBICH, 2009.).

### 3. FIZIOLOGIJA KARDIOVASKULARNOG SUSTAVA

#### 3.1. Srčana frekvencija i volumen

Frekvencija srca kod konja u mirovanju iznosi 30 do 40 otkucaja u minuti. Pri ekstremnom naporu, (poput galoperskih utrka), taj broj može narasti na 240 otkucaja/min (KEARNS i sur., 2002.; BUHL i sur., 2010.; BARSBEGAARD i sur., 2010.; ALLEN i sur., 2016.).

Naravno, srčana frekvencija uvelike ovisi o disciplini sporta za koju se konj trenira (Tablica 1).

**Tablica 1.** Usporedba srčanih frekvencija pri raznim sportovima (MARR i PATTESON, 2010.; BUHL i sur., 2010.; BARBESGAARD i sur., 2010.; ALLEN i sur., 2016.).

<b>Brzina otkucaja srca po disciplini</b>	<b>Raspon/Gornji raspon (otkucaji po minuti)</b>
Preponsko jahanje	90-180
Dresura	125-193
Eventing: cross country	Do 170-200
Polo	Do 215-225
Utrke punokrvnjaka	220-240

Kod sportskih konja srce zauzima čak i do 1.1 % tjelesne mase konja (WEBB i WEAVER, 1979.), što je više nego kod drugih životinja uz relativno veliku slezenu (u usporedbi s drugim većim sisavcima) (POOLE i ERIKSON, 2008.) (Tablica 2). Pretpostavka da je veličina srca u korelaciji s uspješnosti u radu je potvrđena, a osobito je vidljiva kod galopera (GUNN, 1989.).

**Tablica 2.** Usporedba težine organa kao postotak tjelesne mase kod konja, psa, goveda i čovjeka. (Preuzeto iz: WEBB i WEAVER, 1979.)

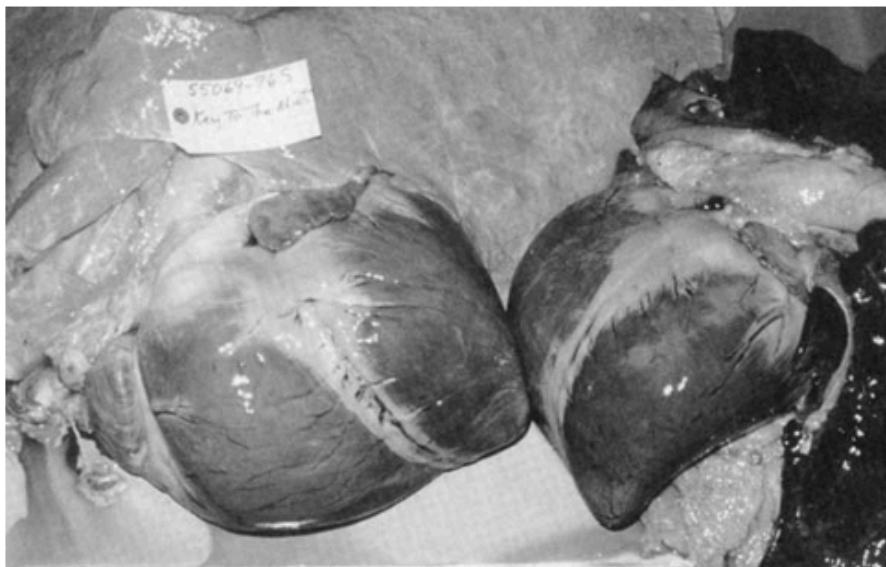<b>Usporedba masa organa ključnih u utovaru i prijenosu kisika prikazanih kao % tjelesne mase</b>				
	<b>Konj</b>	<b>Pas</b>	<b>Bik</b>	<b>Čovjek</b>
<b>Slezena</b>	0.2 – 1.1	0.3	0.2	0.3
<b>Srce</b>	0.7 – 1.1	0.8	0.4	0.5
<b>Pluća</b>	0.9 – 1.5	0.9	0.7	1.4

Mišićna masa kod konja prelazi 50 % tjelesne mase, a ta ista mišićna masa ima kapacitet za primiti više kisika nego što može kardiovaskularni sustav izbaciti (POOLE i ERIKSON, 2008.). To nije samo slučaj kod konja, već se pokazalo i kod drugih životinja, ali i ljudi (Tablica 2). Nakon kardiovaskularnog sustava, drugi organi i povratne sprege postaju limitirajući faktor u utovaru i prijenosu kisika (POOLE i ERICKSON, 2008.).

Tijekom razvoja zahtjevi na kardiovaskularni sustav kod sportskih konja značajno su veći nego kod prosječnog konja, te se kardiovaskularni sustav mora ranije prilagoditi, pogotovo kod galopera (Grafikon 1). Srca su posljedično tome veća kod sportskih konja (Slika 3).

Iako su istraživanja pokazala da postoji korelacija između veličine srca i uspješnosti konja u sportu (YOUNG i WOOD, 2001.), značajna korelacija potvrđena je samo na trkama dužih trajanja (YOUNG i sur., 2002.). Povezanost u tim slučajevima je bila između veličine srca, točnije veličine lijevog ventrikula i VO<sub>2</sub> max (maksimalni volumen kisika koji organizam potroši u jednoj minuti) (YOUNG i sur., 2002.), kao i između veličine lijeve strane srca, sistoličke funkcije i uspješnosti u trkama (YOUNG, 2003.; YOUNG i sur., 2005.).





**Slika 3.** Srce galopera Key to the Mint sa 7.2 kg u usporedbi sa srcem izvanrednog pastuha s 5.5 kg (preuzeto iz HINCHCLIFF i sur., 2008., uz dopuštenje Hauna i dr. Thomas Swerczek).

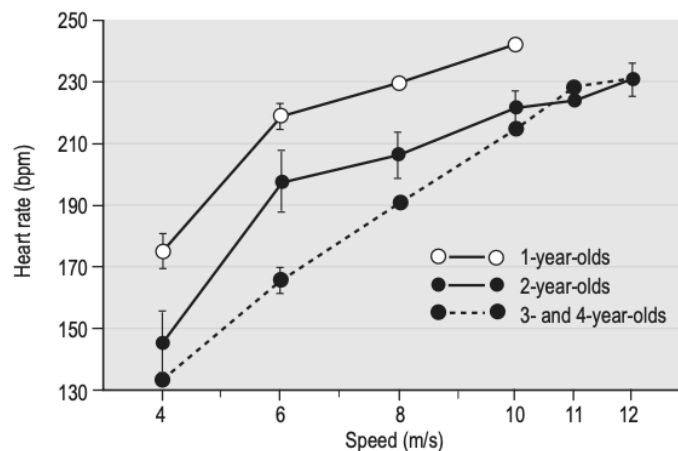
Kapacitet srca i rezerva crvenih krvnih stanica uz spomenutu veću slezenu i mogućnost kontrakcije slezene te dodatno oslobađanje još krvnih stanica u krvožilni sustav omogućava konjima veliki dotok kisika mišićima, koji još ovisi i o srčanom volumenu, kao i udarnom volumenu (UV) i koncentraciji kisika u arterijskoj krvi (YOUNG, 2003.). Koncentracija hemoglobina u krvotoku se pritom može povećati i do dva puta zbog kontrakcija slezene od strane simpatikusa (POOLE i ERICKSON, 2008.).

Kako bi se podmirila povećana potreba mišića za kisikom, ne samo da se povećava frekvencija otkucaja, nego i volumen krvi koji je izbačen pri svakoj kontrakciji. Udarni volumen (UV) se definira kao volumen krvi pri svakoj kontrakciji iz lijevog ili desnog ventrikula.

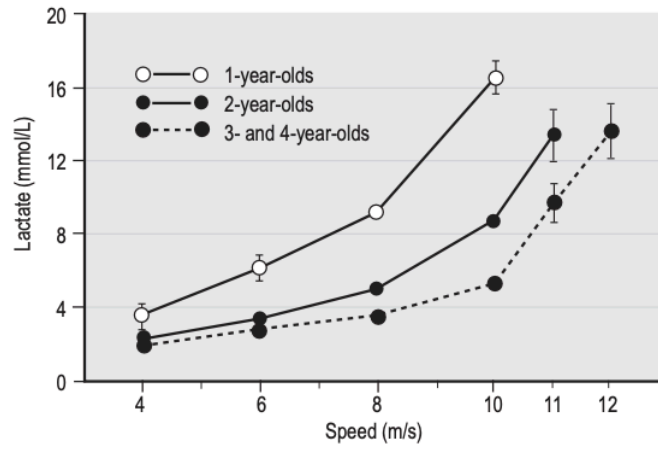
U prosjeku je UV 1L pri svakoj kontrakciji, pri maksimalnoj aktivnosti izbačeni volumen se može povećati i na 1,7 L (ERICKSON i POOLE, 2004.). Zanimljivo je i da se UV ne mijenja tj. nije kompromitiran čak pri maksimalnom naporu s obzirom na frekvenciju rada srca od 4 kontrakcije po sekundi što bi lako moglo utjecati na punjenje ventrikula (brzina punjenja

ventrikula, vraćanje krvi i cirkulacija kroz srce po mehanizmu Frank Sterlinga) (EVANS i ROSE, 1988.; STEPHENSON, 2002.). Kod engleskog punokrvnjaka volumen krvi iznosi oko 10 % tjelesne mase (PERSSON, 1967.; ALTMAN i DITTMER, 1974.). Kardiovaskularni sustav istovremeno preusmjerava većinu krvi u mišiće, distribucija se povećava sa 15 % na 80 %, kod utreniranih sportskih konja čak i do 90 %. Krvotok se preusmjerava većinski od visceralnih organa u kojima se dotok krvi smanji s 50 % na 5 % (ERIKSON i POOLE, 2004.). Ovo omogućavaju jake mišićne stijenke alveola koji kroz vazoaktivne čimbenike koji se otpuštaju za vrijeme aktivnosti (angiotenzini, mišićni metaboliti, prostaglandini i dr.) stvaraju svojom kontrakcijom rezistenciju u sistemskej cirkulaciji i preusmjeravaju kretanje krvi kroz tijelo. Važna spomena je i količina kapilara u mišićima koji pomažu u dostavi ove količine krvi do stanica. Smatra se da ih je brojčano između 400 i 800 kapilara po mm<sup>2</sup> s prosječnim promjerom 4 do 6 mikrometara (MATHIEU-COSTELLO i sur., 1989.; ARMSTRONG i sur., 1992.).

Značajnim se pokazala i dob konja. Utvrdilo se da starije životinje u treningu (u prvih par godina), smanjuju srčanu frekvenciju koja je potrebna za istu brzinu (Grafikon 1), ali se smanjuje i odgovor na povišene razine laktata u krvi koji su posljedica intenzivnog rada što upućuje na utjecaj rasta srca i UV u prvim godinama života i treninga (Grafikon 2) (ROSE i sur., 1990.).



**Grafikon 1.** Smanjenje srčane frekvencije kod trkaćih konja zbog povećanja srca i UV rastom s 2-4 godine starosti, u usporedbi s 1 godinom starosti (ROSE i sur., 1990.).



**Grafikon 2.** Smanjenje odgovora na laktat u krvi kod trkaćih konja pri submaksimalnim brzinama u dobi od 1, 3 i 4 godine (ROSE i sur., 1990.).

## **4. SRČANE BOLESTI**

Kod sportskih konja od srčanih bolesti najčešće nalazimo razne šumove i aritmije u svim disciplinama (REEF i sur., 2014.).

### **4.1. SRČANI ŠUMOVI**

Šumovi koje čujemo auskultacijom mogu biti fiziološki ili patološki. Fiziološki šumovi se pojavljuju u 50 % konja (BLISSIT, 2010.). Stenoze su jako rijetke kod konja, najčešće čujemo fiziološke šumove, insuficijencije ili ventrikulski septalni defekt (VSD) (SCHWARZWALD, 2016.). Srčani šumovi i manje promjene perifernog krvožilnog sustava najčešće nisu klinički značajni i nemaju utjecaja na fizičku radnu sposobnost konja (KRIZ i sur., 2000.; MARTIN i sur., 2000.). Insuficijencije i VSD su najčešće klinički značajni, ali ne uvijek, dok promjene na zaliscima ili blagi VSD, te insuficijencije minimalnog stupnja kratkoročno ne utječu na zdravlje ili sportske rezultate konja (YOUNG i sur., 2008.).

Jačina i intenzitet šuma, kao i pojava nakon intenzivnog rada ne koreliraju s jačinom defekta, kao ni s kliničkim utjecajem defekta. Jedina dijagnostička metoda koja daje potpuni uvid u karakteristike šumova je ehokardiogram (ECHO) (REEF, 1998.; BONAGURA i sur., 2010.; MARR i BOWEN, 2010.; SCHWARZWALD, 2016.). Nažalost, ECHO sam po sebi nije značajan dok se ne usporede rezultati kroz duže vrijeme, te se može vidjeti promjena na ECHO-u ili u rezultatima konja i njegovih uspjeha u odnosu na rezultate ECHO-a.

Insuficijencije zalistaka se pojavljuju u malo većem postotku kod sportskih konja, u usporedbi s konjima koji nisu u sportu (SCHWARZWALD, 2016.).

**Tablica 3.** Auskultatorni šumovi kod konja (SCHWARZWALD, 2016.).

<b><i>Punctum maximum/vremenski</i></b>	<b>Dijagnoza</b>	<b>Tipični auskultacijski nalaz</b>
<b>Lijevo/ sistolički</b>	Fiziološki šum	Punctum maximum iznad aortalnih ili pulmonalnih zalistaka Proto do mezosistolički Crescendo- decrescendo ili decrescendo U pravilu tiše (1-3/6)
	Mitralna insuficijencija	Punctum maximum iznad vrha ili baze srca Holo do pansistolički šum ili mezo do telosistolički šum Crescendo ili kontinuirani šum Jačine 1-6/6
	Subpulmonalni ventrikulski septalni defekt	Punctum maximum jako kranijalan i bazalan u području pulmonalnih zalistaka Kontinuirani šum Jačine 4- 6/6
<b>Lijevo/ dijastolički</b>	Fiziološki šum	Punctum maximum bazalni iznad mitralnih/trikuspidalnih zalistaka ili apikalno Proto ili telodijastolički šum Muzikalni ili pišteći zvuk Jačine 1-3/6
	Aortna insuficijencija	Punctum maximum bazalna iznad područja aortalnih zalistaka Holo ili pandijastolički šum Decrescendo ili muzikalni zvuk Jačine 1-6/6
<b>Desno/ sistolički</b>	Trikuspidalna insuficijencija	Punctum maximum iznad trikuspidalnih zalistaka Holo ili pandijastolički šum Crescendo ili kontinuirani šum Jačine 1-6/6

	Perimembranozni ventrikulski septalni defekt	Punctum maximum ventralno od trikuspidalnih zalistaka Holo ili pansistolčki šum Kontinuirani Jačine 4-6/6
--	--	--

#### 4.1.1. Mitralna insuficijencija

Mitralni zalisci stvaraju barijeru između lijevog atrija i lijevog ventrikula. Mitralna insuficijencija (MI) ili regurgitacija pojavljuje se kada se mitralni zalisci u potpunosti ne zatvaraju zbog čega dolazi do povratka krvi iz lijevog ventrikula u lijevi atrij za vrijeme kontrakcije srca.

Uzroci MI mogu biti degenerativni, upalni, zbog prolapsa mitralnog zaliska, displazije, rupture *chordae tendinae*, treperenje zaliska, čak se može pojaviti i kod konja koji imaju strukturalno normalne zaliske. Životinje s minimalnim promjenama na zaliscima, koje nemaju povećano srce mogu imati normalne rezultate (YOUNG i sur., 2008.) i prosječan životni vijek (REEF, 1995b.; GEHLEN i sur., 2007.; STEVENS i sur., 2009.; IMHASLY i sur., 2010.). Bitno je u ovim slučajevima da se stanje progresivno ne pogoršava. U slučaju rupture *chordae tendinae* ili treperenje zaliska prognoza je gora. U pravilu se MI može auskultatorno dijagnosticirati, u *punctum maximum* s lijeve strane, čuje se sistolički šum (Tablica 3). Sumnja bi se trebala potvrditi elektrokardiogramom (EKG) kako bi se utvrdio stupanj defekta. Pri tome najviše pažnju treba obratiti na zaliske, *chordae tendinae*, papilarne mišiće i druge anatomske strukture u neposrednoj blizini zalistaka (SCHWARZWALD, 2016.).

Potrebno je uzeti u obzir i veličinu srca i promjene u promjerima, jer povećanje lijevog ventrikula ili atrija (remodeliranje) može biti indikator kronične MI, dok prepunjivanje lijeve strane srca, dilatacija pulmonalne arterije, insuficijencija pulmonalne arterije i ubrzavanje protoka kroz trikuspidalne zaliske ukazuju na MI visokog stupnja (REEF i sur., 1998.).

#### **4.1.2. Aortna insuficijencija**

Aortna insuficijencija ili regurgitacija (AI) je bolest kod koje ne dolazi do potpunog zatvaranja aortalnih zalistaka koji zatvaraju prolaz između lijevog ventrikula i aorte. Zbog toga dolazi do povratka krvi u lijevi ventrikul za vrijeme opuštanja srca.

Bolest se češće pojavljuje kod starijih konja zbog degenerativnih promjena ili prolaps zalistaka te se dijagnosticira slučajnim nalazom (REEF i SPENCER, 1987.). Na EKG-u će se očitovati kao kvržica, promjene na zidu aortalnih zalistaka, zadebljanja stijenke ili fenestracije (CHOPE, 2018.). Kolor dopplerom možemo potvrditi vraćanje krvi u ventrikule, kao i promjer i omjer AI u odnosu na izmjerene zaliske (BUHL i sur., 2013.).

Auskultacijom ćemo s lijeve strane čuti holodijastolički šum, koji se u slučaju jače progresije bolesti može čuti i s desne strane prsnog koša (Tablica 3). Najčešći uzroci su degenerativne promjene zalistaka i prolaps aortalnih zalistaka (REEF i SPENCER, 1987.; HALLOWELL i BOWEN, 2013.), ali uzroci mogu bit i drugi (kongenitalne promjene, fenestracije, upale i sl.). Bolest je najčešće manjeg stupnja zbog čega su očekivani životni vijek i radna sposobnost konja prosječni (STEVENS i sur., 2009.). Kod mlađih pak konja (ispod 10 godina starosti) se češće pojavljuju teži stupnjevi AI i uz to puno gori klinički znakovi, čak i iznenadna smrt u nekim slučajevima, osobito kada se radi o više kardiovaskularnih bolesti poput AI i dilatacije lijevog ventrikula (SCHWARZWALD, 2016.).

U slučajevima jačeg stupnja AI ili smanjene radne sposobnosti preporuča se EKG pod naporom kako bi se eventualno izazvale ventrikularne ekstrasistole. Konji s ventrikularnom ekstrasistolom se smatraju nesigurnima za jahanje ili daljnji rad. (REEF i sur., 2014.). Kod visoko progresivne AI zbog malignih ventrikularnih aritmija može doći do iznenadne smrti (SCHWARZWALD, 2016.).

#### **4.1.3. Trikuspidalna insuficijencija**

Trikuspidalna insuficijencija (TI) ili regurgitacija nastaje kada se trikuspidalni zalisci, koji zatvaraju prolaz između desnog atrija i desnog ventrikula, u potpunosti ne zatvaraju, zbog čega dolazi do vraćanja krvi iz desnog ventrikula u desni atrij za vrijeme kontrakcije srca. Česti je nalaz

kod sportskih konja, najčešće benignan i neprogresivan te se povezuje s posljedicama treniranja. Na učestalost i težinu stupnja TI utječe intenzitet rada, treninga i starost (LIGHTFOOT i sur., 2006.; BUHL i ERSBOLL, 2012.).

Trikuspidalna insuficijencija se može javiti i sekundarno uz visoki stupanj MI, pulmonalne hipertenzije (PHT) i kongestivno srčano zatajenje (KSZ), kao i kod konja s dišnim bolestima (SCHWARZWALD, 2016.). Rijetko, uzroci mogu biti degenerativni (promjene zalistaka), ruptуре chordae ili endokarditisi (MAXSON i REEF, 1997.).

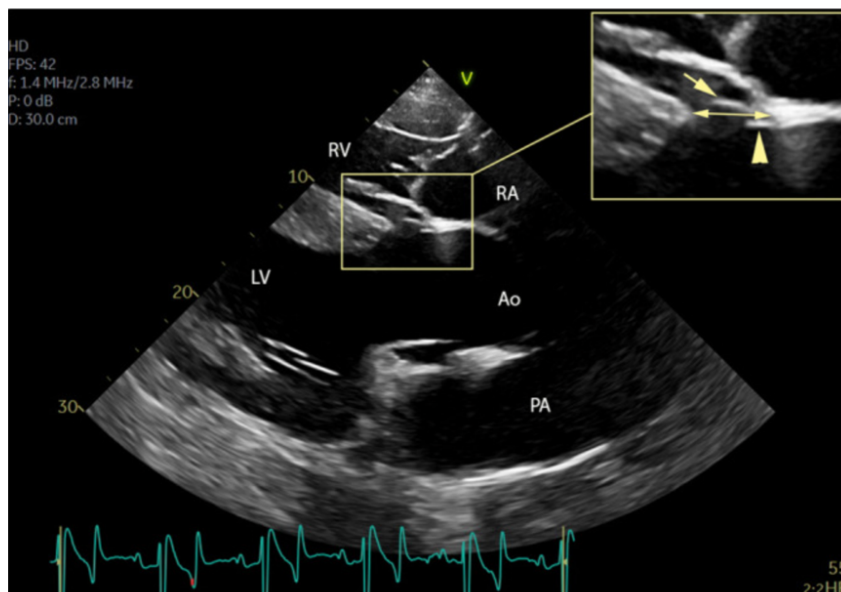
EKG bi se trebao provesti kako bismo utvrdili stupanj progresije bolesti kao i eventualne druge promjene na srcu i/ili zaliscima. Od nalaza koji imaju lošiju prognozu možemo izdvojiti strukturalne lezije na zaliscima (poput ruptуре chordi ili endokarditisa), simptomi desnog KSZ ili visokogradna MI i PHT (SCHWARZWALD, 2016.).

#### **4.1.4. Ventrikulski septalni defekt**

Ventrikulski septalni defekt (VSD) je kongenitalni defekt srca kojeg karakterizira patološki otvor u septumu na području između ventrikula koji omogućava komunikaciju između lijeve i desne strane srca i prolaz krvi, koje srce mora kompenzirati. Smatra se najčešćim kongenitalnim defektom srca kod konja, uz sumnju na pasminsku predispoziciju kod velških brdskih ponija, američkih kasača i arapskih konja (REEF, 1995a.; HALL i sur., 2010.; MARR i BOWEN, 2010.). Varijacije u veličini i smještaju prolaza utječu na dijagnostiku (auskultatorna, ali i slikovna).

Tipični VSD je perimembranozni (Slika 5), ventralno od trikuspidalnih i aortalnih zalistaka (REEF, 1995a.), ali rjeđe se mogu pojaviti i ispod pulmonalnih i aortalnih zalistaka ili apikalno. Veličina otvora, kao i veličina samog srca utječu na prognozu. Drugi čimbenici koji su značajni za prognozu su klinički značajni AI ili MI, prolaps aortalnih zalistaka, malpozicija aorte i KSZ (REEF, 1995a.). Mali i srednji defekti se dosta dobro toleriraju, mali čak i ne utječu na rezultate kod sportskih konja, dok srednji kod intenzivnog rada ili treninga utječu na radnu sposobnost. Veliki defekti mogu utjecati na životni vijek (skratiti ga) i mogućnost rada kod konja, pogotovo ako su nisu ograničeni (SCHWARZWALD, 2016.).





**Slika 5.** Izolirani perimembranozni VSD, viđen na desnoj parasternalnoj slici lijevog ventrikularnog flow-a. Vidi se malo povećanje sinusa zaliska (strelica), i otvoreni rub aortnog zaliska unutar defekta. Dupla strelica pokazuje longitudinalni promjer perimembranoznog VSD-a. Ao – aorta, LV – lijeva klijetka, PA- pulmonalna arterija, RA- desna pretklijetka, RV- desna klijetka (DE LANGE, 2021.).

## **4.2. ARITMIJE**

Aritmije su promjene u frekvenciji srčanog ritma i brzine koji mogu biti fiziološke ili patološke (SJAASTAD i sur., 2010.).

### **4.2.1. Fibrilacija atrijsa**

Fibrilacija atrijsa (FA) je najčešća patologija kod srčanih bolesti konja (CHOPE, 2018.; REEF i MCGUIRK, 2009.; YOUNG i VAN LOON, 2005.). Karakterizira ga supraventrikularna tahiaritmija koja se auskultatorno čuje kao brzi neujednačeni ritam čiji uzrok je neujednačena i neritmična kontrakcija srčanih atrijsa, bez čujnog 4. srčanog tona (JESTY, 2014.).

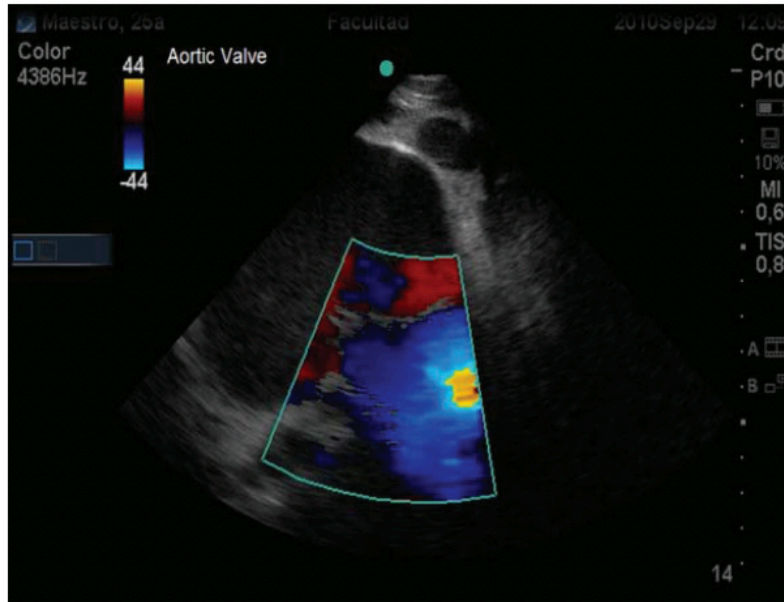
Kod paroksizmalne FA dolazi do ponovne uspostave normalnog srčanog ritma u roku 24 do 48h. Često dolazi do pojave FA bez uzroka, a točan mehanizam nastanka nije još u potpunosti potvrđen. Dosadašnje pretpostavke uzroka su vagosimpatična neravnoteža, imbalance elektrolita ili kiselina i mikrostrukturne lezije miokarda (SCHWARZWALD, 2016.).

Povećavanjem srčane aktivnosti, nakon testa radne sposobnosti ili čak i nakon kasanja ili galopiranja, aritmija postaje manje primjetna jer ritam postaje ujednačeniji. Zbog toga se često FA zamjenjuje s AV (atrioventrikularnim) blokom 2. stupnja (SCHWARZWALD, 2016.). Pri mirovanju srčana frekvencija je normalna, kao i UV (JESTY, 2014.).

Kod konja s visokom razinom aktivnosti, ova bolest se iskazuje lošom radom sposobnosti iz razloga što konji s FA često imaju srčanu frekvenciju 40 do 60 otkucaja/min više od očekivanog za tu aktivnosti (DECLOEDT, 2015.). S obzirom da konji koji su u sportovima poput galoperskih utrka, daljinskog jahanja ili polo jahanja, rade pri maksimalnim granicama srčanog rada (Tablica 1), nema puno mjesta za povećanje srčane frekvencije, za razliku od sportova koji zahtijevaju manji srčani napor. U tim slučajevima (konji za rekreaciju, dresurni konji u nižim kategorijama) FA može proći neprimijećeno (CHOPE, 2018.).

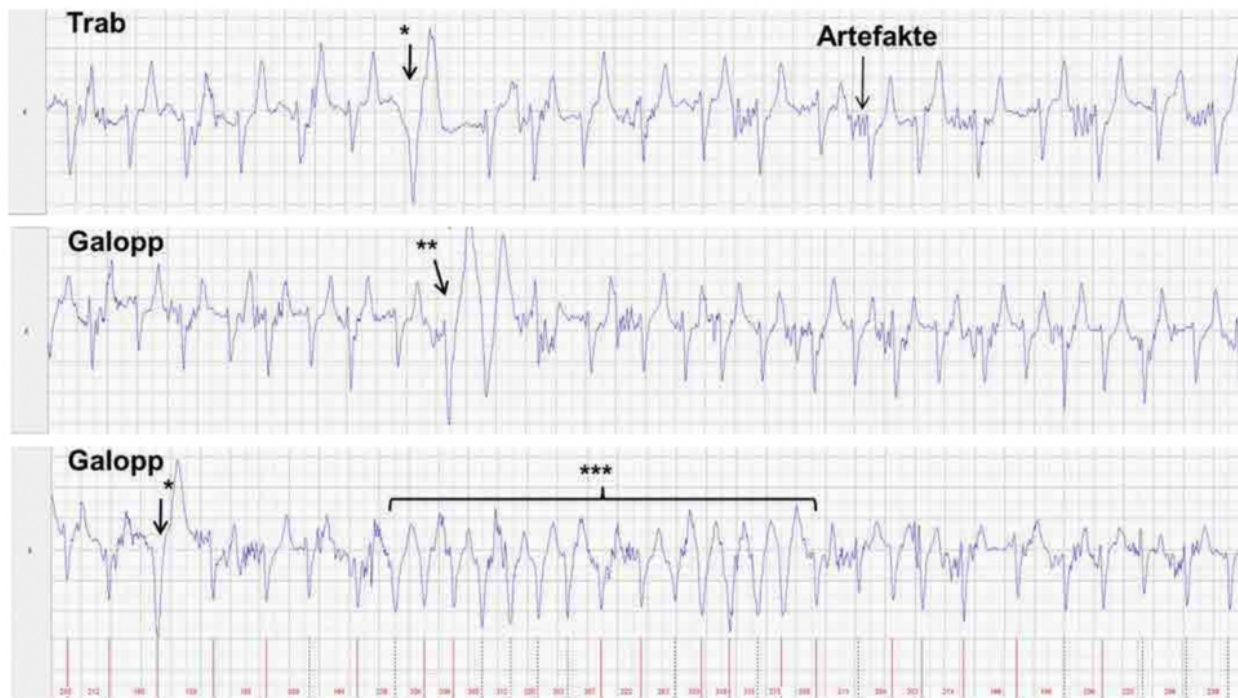
Za potrebe dijagnostike FA preporuča se pretraga EKG-om na kojoj će se bilježiti neujednačeni RR intervali s QRS morfologijom, bez prisustva P-vala i tipičnim fibrilacijama atrijsa

(Slika 6) (Grafikon 3). Uz to se može pojaviti ventrikularna ekstra sistola (Slika 6) koja može biti dovesti do zastoja rada srca tj. uginuća (YOUNG i VAN LOON, 2014.).



**Slika 6.** Lijevi parasternalni pogled na dugi aksis kolor doppler EKG-om flow lijeve ventrikule koji prikazuje abnormalni flow u dijastoli pri aortnoj regurgitaciji. Kardijalna baza je s lijeve strane slike, a apex s desne (DÖRNER i sur., 2014.).

FA može biti praćena sa ili bez strukturalnih promjena na srcu zbog čega i prognoza varira dosta ovisno o tome, uz čimbenike starosti i fizičke zahtjeve koje imamo za pojedinog konja (REEF i sur., 2014.).



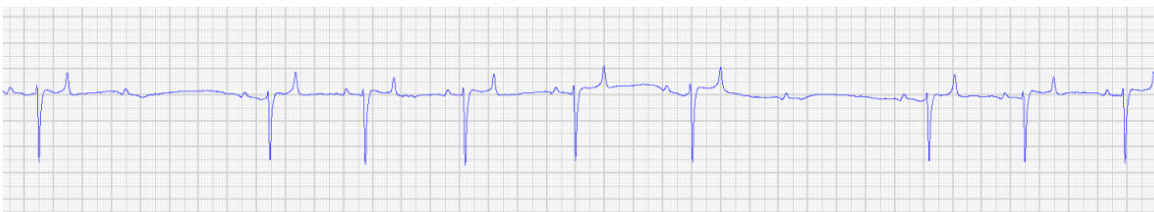**Grafikon 3.** Test izdržljivosti kod konja s FA. Ritam je neujednačen i nema P-valova. Pokretni artefakti se pojavljuju kao visokofrekventne undulacije izoelektrične linije. U kasu se primjećuje pojedinačna ventrikularna ekstrasistola\*. U galopu se primjećuje jedna pojedinačna\* i jedna parna ventrikularna ekstrasistola\*\*. Pridruženi QRS kompleksi su udaljeni i abnormalnog oblika. U galopu pri maksimalnom opterećenju vidimo faze ventrikularne tahikardije sa srčanom frekvencijom od preko 300 otkucaja/minuti\*\*\*. Vidljiv je i kratki interval spajanja\*\* i visoka ventrikularna frekvencija\*\*\* pri maksimalnom opterećenju koji upućuju na povećan rizik kolapsa ili smrti od fibrilacije ventrikula (SCHWARZWALD, 2016.).

Kod konja kod kojih sumnjamo na paroksizmalnu FA preporuča se 24- satni holter EKG kako bismo uhvatili FA u slučaju da je za vrijeme pregleda nalaz bio uredan (SCHWARZWALD, 2016.). Stresni EKG bi se uvijek trebao provesti kod konja koji su u sportu, od kojih se očekuje povratak u rad ako nije moguće provesti terapiju ili pak liječenje FA nije bilo uspješno (VERHEYEN i sur., 2013.).

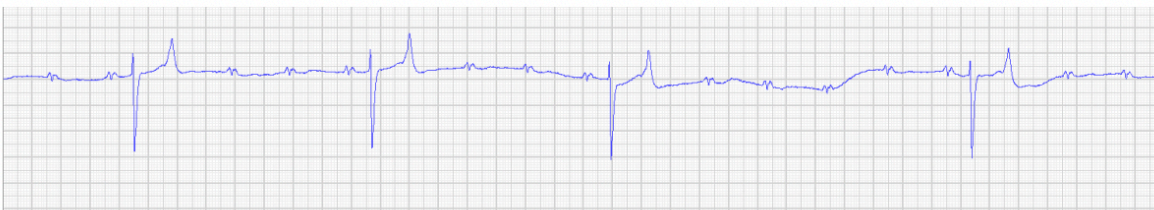#### 4.2.2. AV blok 2. stupnja

Srčane blokove uzrokuju poremećaji u prijenosu akcijskih potencijala po srcu, posljedično uzrokujući aritmiju. U slučaju AV bloka, akcijski potencijal se ne prenosi iz atrijske u ventrikularnu (SJAASTAD i sur., 2010.).

Kod fiziološkog AV bloka, više od dva otkucaja ne bi trebalo izostati i izostanci nestaju ubrzavanjem frekvencije srca (kod ekscitacije ili treninga) (Grafikon 4a). U slučaju pojave ovih simptoma ili ako se primijeti bradikardija trebala bi se napraviti daljnja dijagnostika i kontinuirano praćenje srca (24-satni Holter) (SLACK, 2016.).



a) fiziološki AVB2 i sinusna aritmija konzistentna s normalnim tonom vagusa



b) napredovali AVB2 koji ne upućuje na povećani ton vagusa, nego na AV nodularnu bolest

**Grafikon 4.** AVB2 snimljen EKG-om (SLACK, 2016.).

Kod visokogradnog bloka (izostanak dva P-vala zaredom) (Grafikon 4b) ako se ne može provesti trening može se napraviti atropin test kako bi se uspostavilo hoće li se razviti 1:1 kondukcija (SLEEPER, 2017.). Atropin testom možemo razlikovati vagusnu bradiaritmiju od AVB2 (blokira parasimpatikus i u slučaju fiziološke AVB2 vagusna bradikardija će nestati). Izostanak reakcije na atropin test upućuje na primarnu ili sekundarnu bolest SA ili AV čvora. Test

bi se trebao provesti isti dan nakon EKG-a koji upućuje na AVB2, ako to nije moguće prije provođenja atropin testa bi se trebao ponoviti EKG (PLUMB, 2018.).

#### **4.2.3. Supraventrikularna aritmija i ventrikularna aritmija**

Supraventrikularne i ventrikularne aritmije su abnormalni srčani ritmovi koji proizlaze iznad ventrikula (supraventrikularna) ili unutar ventrikula (ventrikularna).

Supraventrikularne preuranjene kontrakcije (SPK) i ventrikularne preuranjene kontrakcije (VPK) se redovno pojavljuju od konja u sportu nakon treninga (BUHL i sur., 2010.; BARBESGAARD i sur., 2010.; RYAN i sur., 2005.).

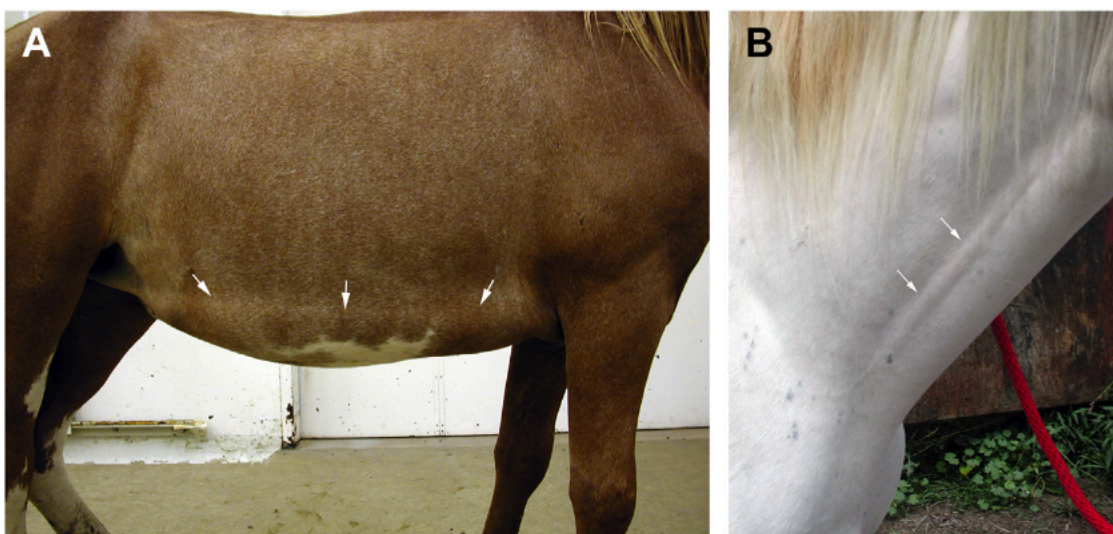
Atrijske i ventrikularne preuranjene kontrakcije koje nisu učestale klinički nisu značajne, ali nedostaje istraživanja koja bi ustanovila koja bi učestalost bila klinički značajna u ovim slučajevima (DURANDO, 2010.; NAVAS DE SOLIS, 2016.; RYAN i sur., 2005.).

## 5. DIJAGNOSTIKA SRČANIH BOLESTI

Kod srčanih bolesti pacijenta je potrebno klinički pregledati u potpunosti kako bismo dobili što širu sliku prije postavljanja dijagnoze. Od velike je važnosti uz kardiovaskularni sustav obratiti pozornost i na respiratorni sustav. Od slikovne dijagnostike, za razliku od malih životinja, kod konja se rijetko koristi rendgen zbog nejasnoće slika. Metode slikovne dijagnostike koje možemo koristiti su UZV (ultrazvuk), EKG i Holter (KITTLESON, 2016.).

### 5.1. Indikacije za kardiološki pregled

Prema CHOPE, (2018.), indikacije za kardiološki pregled uključuju sistolički šum jednak ili jači od 3/6 s lijeve strane, sistolički šum jednak ili jači 4/6 s desne strane, dijastolički šum jednak ili jači 3/6, bilateralni šumovi, kontinuirani šumovi, novi ili gradacija starih šumova, aritmija u mirovanju ili aritmija poslije rada, intolerancija treninga, kolaps ili produženo oporavljanje od rada. Drugi klinički znakovi koji mogu upućivati na zatajivanje srca su povećanje srčanog ili respiratornog ritma u mirovanju, kašalj, ventralni edem, iscjedak iz nosa, pulzacija (CHOPE, 2018.) i distenzija jugularne vene (BONAGURA, 2019.) (Slika 7).



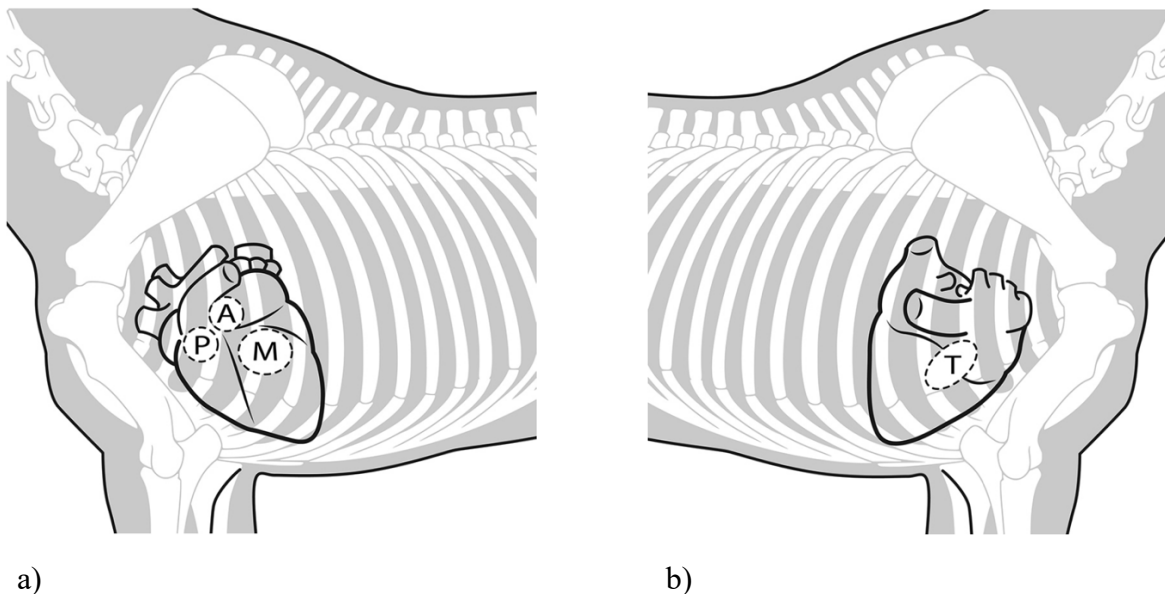
**Slika 7.** Kongestivno srčano zatajivanje desne strane. A) Ventralni edem je očit kod konja s kardiomiopatijom. Streljice ukazuju na oštru demarkaciju u edemskom tkivu. B) Jugularna venska distenzija u konje s perikarditisom i zatajivanjem desne strane srca. (BONAGURA, 2019.).

Auskultaciju je stoga preporučljivo rutinski provoditi jednom godišnje u sklopu vakcinacija i veterinarskih pregleda (CHOPE, 2018.).

## 5.2. Kardiološki pregled

Kardiološki pregled je najbolje započeti auskultacijom. Auskultaciju bismo trebali učiniti u mirnom prostoru bez okolne buke i uznemiravanje konja (KITTLESON, 2016.). Pritom treba obratiti pažnju na boju sluznica, CRT (vrijeme ponovnog punjenja kapilara), vrijeme punjenja jugularne vene, puls u jugularnoj veni i arterijama (CHOPE, 2018.).

Auskultiramo područje iznad lakta sa strane toraksa ispod tricepsa. S lijeve strane ćemo čuti regije pulmonalnih, mitralnih i aortnih zalistaka, a s desne strane trikuspidalnih zalistaka (Slika 8). Nakon treninga može se ponoviti auskultacija kako bismo pri većoj frekvenciji bolje razaznali eventualne aritmije ili šumove (CHOPE, 2018.).



**Slika 8.** Shematski prikaz srčanih zalistaka a) lijeva strana b) desna strana (CHOPE, 2018.).

Neinvazivne kardiološke provjere srčane funkcije koje možemo provesti su utjecaj rada na auskultaciju (pojava, pojačavanje šumova, promjena ritma), frekvencija srca za vrijeme rada,

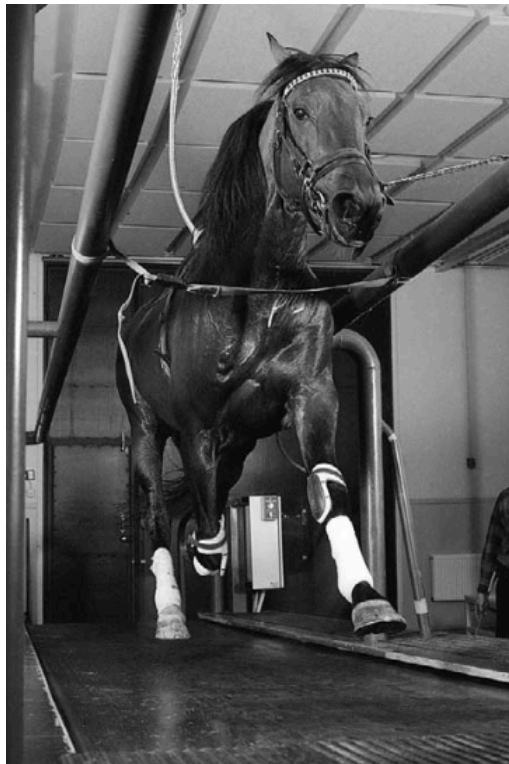


ovisno o intenzitetu u raznim fazama rada (npr. u zagrijavanju, za vrijeme skakanja prepone, u hodu) i stresni EKG (REEF i sur., 2014.).

Procjena frekvencije i ritmičnosti pulsa je bitan indikator kapaciteta i funkcije kardiovaskularnog sustava. Mjerenja se mogu obavljati prije, tijekom i nakon treninga (EVANS i ROSE, 1988.).

### 5.3. Ispit radne sposobnosti

Pregled se obavlja na pokretnoj traci i tokom postepenog pojačavanja brzine (Slika 9), prati se minutna frekvencija srca dok se ne dostigne maksimalni broj otkucaja srca u minuti (HR max).



**Slika 9.** Konj na pokretnoj traci (zasluga Yrjö Tuunanena).

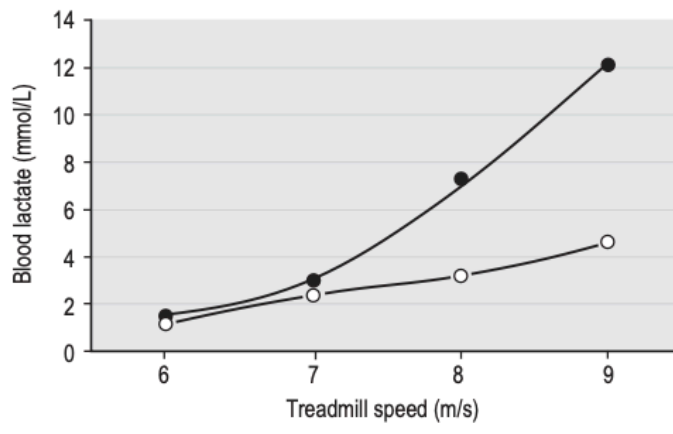
Pri HR max istovremeno se postiže i VO<sub>2</sub> max. Što je brzina veća pri kojoj konji postižu te maksimalne vrijednosti, to je bolja njihova kondicija i radna sposobnost (HINES, 2004.).

Tipičan ispit radne sposobnosti se sastoji od 20 minuta zagrijavanja, kasa, kenter, galop i hlađenje (VAN ERCK WESTERGREN, 2014.), međutim kod sportskih konja, najbolje bi bilo provesti trening što sličniji njihovoj discipline kako bismo vidjeli reakciju srca tokom rada (BUHL i sur., 2010.; BARBESGAARD i sur., 2010.).

Kontraindikacije za ispit radne sposobnosti su KSZ, visoko uznapredovala insuficijencija zalistaka sa sekundarnom FA, PHT ili reducirana funkcija srčanih komora kao i kompleksni slučajevi ventrikularne aritmije (SCHWARZWALD, 2016.).

#### 5.4. Laboratorijske pretrage

Pri testovima radne sposobnosti mogu se mjeriti i određeni krvni parametri. Kao već prije spomenuto, razine laktata imaju manji utjecaj na starije konje, ali je dokazano da je razina laktata manja što je bolja kondicija konja. Tako konji u boljoj kondiciji, tj. sportski konji ne samo da bolje podnose više razine laktata, nego je i sustav eliminacije laktata puno efikasniji, što smanjuje skupljanje laktata u mišićima (Grafikon 5) (POOLE i ERICKSON, 2008.).



**Grafikon 5.** Laktat u krvi pri submaksimalnim brzinama ovisi o aerobnim kapacitetima konja.

Kod neutreniranih konja (crne točke) povećanje brzine u dvominutnim razmacima na x osi uzrokuje nagli porast koncentracije laktata u krvi u usporedbi sa sportskim konjima (bijełe točke) s većim aerobnim kapacitetom koji omogućuje transdukciju energije bez nakupljanja mliječne kiseline (POOLE i ERICKSON, 2008.).

Drugi krvni parametri koji se mogu mjeriti su koncentracije kardijačnog troponina kako bismo odredili mijokardijalna oštećenja, no on nažalost ne isključuje druge bolesti (poput renalnih bolesti, akutnu hipoksiju i sistemske upale) koji svi mogu uzrokovati povišene razine troponina. Intenzivan rad (poput galopskih utrka ili daljinsko jahanje) mogu isto tako uzrokovati povišenje razine troponina (BUHL i sur. 2013.; SECO DIAZ i sur., 2014.).

Preporučeno je određivanje koncentracije kalija i magnezija kod konja kojima je dijagnosticirana FA (paroksizmalna ili nedavno dijagnosticirana). Kompletna krvna slika i biokemijske pretrage se preporuča određivati kod konja s aritmijama kojima se ne može pronaći uzrok i prije davanja farmakoloških lijekova (CHOPE, 2018.). Povišenje natriuretičnog peptida se dokazalo kao potencijalni indikator dilatacije lijevog atrija (SWANSON i sur., 1985.).

### **5.5. Elektrokardiografija**

Elektrokardiografija (EKG) je način mjerenja električne aktivnosti srca kojom možemo primijetiti promjene koje su rezultat oslabljenosti rada srca. Pri tome promatramo osnovne djelove EKG-a: P- val, PR interval i QRS kompleks (SJAASTAD i sur., 2010.). Kod kliničke sumnje na kardiološku dijagnozu važno je procijeniti potrebu za elektrokardiografijom. EKG se smatra zlatnim standardom za dijagnostiku srčanih aritmija nakon što je na nju auskultatorno postavljena sumnja (KITTLESON, 2016.; REEF i sur., 2014.). EKG je isto tako neophodan u dijagnostici srčanog bloka (SJAASTAD i sur., 2010.).

24- satni Holter EKG je dobar izbor kod dijagnoza ventrikularnih aritmija, kao i kod intermitentnih aritmija (REEF i sur., 2014.).

### **5.6. Ehokardiografija**

Ehokardiografija (ECHO) je metoda slikovne dijagnostike koja koristi ultrasonografiju kako bi se procijenili srce i srčane strukture u realnom vremenu. Omogućava pregled zalistaka i drugih pokretnih dijelova srca i time potvrdu eventualnih kongenitalnih promjena ili insuficijencija koje bi uzrokovale poremetnju u cirkulaciji krvi kroz srce (KITTLESON, 2023.).

Preporuke ACVIM/ECEIM konsenzusa 2014. (SCHWARZWALD, 2016.) su da se ECHO treba provesti u slučajevima:

- a) Prepoznat funkcionalni srčani šum (šum koji ne utječe na radnu sposobnost tj. na kliničku sliku konja) koji auskultacijom u narednim pregledima postaje intenzivniji
- b) Srčani šum jačine 3-6/6 s lijeve strane koji upućuje na MI ili AI
- c) Srčani šum jačine 4-6/6 s desne strane koji upućuje na TI
- d) Sumnja tj. isključivanje ventrikulskih septalnih defekta ili druge kongenitalne bolesti srca
- e) Kontinuirani ili kombinirani sistoličko- dijastolički šum
- f) Srčani šum u kombinaciji s lošijom radnom sposobnošću
- g) U sklopu pretkupovnog pregleda (PKP) kojim je utvrđen srčani šum
- h) Temperatura nepoznatog uzroka ili kod sumnje na endokarditis
- i) Kod klinički značajnih poremećaja srčanog ritma sa ili bez šuma
- j) Pri sumnji na oštećenja miokarda
- k) Kod sumnje na KSZ (REEF i sur., 2014.)

Ovi slučajevi nisu izolirani slučajevi u kojima je prihvatljiva primjena ECHO-a, i u drugim patološkim stanjima mogu biti od velike pomoći u daljnjoj dijagnostici i liječenju (SCHWARZWALD, 2016.).

Poseban oblik ECHO-a je doppler ECHO koji omogućava detekciju brzog (istovremeno turbulentnog) protoka krvi. Kolor doppler je od velike pomoći pri procjenjivanju smjera i brzine protoka krvi kroz srce (Slika 6). S toga je idealna slikovna dijagnostika za bilo kakve srčane insuficijencije ili regurgitacije jer se u području zalistaka vidi turbulentno vraćanje krvi, no treba uzeti u obzir da ne korelira uvijek sa stupnjem insuficijencije, ali i cjenovno i tehnički nije uvijek izvedivo (SCHWARZWALD, 2016.).

Druge vrste ECHO-a su dvodimenzionalni, M-mode i trodimenzionalni (KITTLESON, 2023.). Ove vrste su odlične za daljnju dijagnostiku, ali bi se trebale provesti uz pomoć stručnjaka kako bi interpretirani rezultati bili točni. Kada god je to moguće kontrolne preglede bi trebala provoditi ista osoba kako bi mjerenja i procjene bile što sličnije kroz proces (SCHWARZWALD, 2016.).

## **6. PROGNOZA**

### **6.1. Insuficijencije**

#### **6.1.1. Mitralna insuficijencija**

Konji s MI bi se trebali reevaluirati jednom godišnje EKG-om, ili kod slabijeg stupnja MI jednom u dvije godine (REEF i sur., 2014.). Konje s jačim stupnjem promjena bi trebalo auskultirati periodično kako bi se pratilo stanje. Testiranje nakon treninga se preporuča u ekstremnim slučajevima MI ili u slučajevima kojima se uz MI razvila i AF te kod svih konja koji imaju iznenadno pogoršanje stanja MI (CHOPE, 2018.). Konji s MI sa srednjom ili jakom regurgitacijom, endokarditisima, treperenjem zalistaka, zadebljanjem zalistaka, dilatacijom pulmonalne arterije, u kombinaciji s FA ili tahikardijom imaju značajno lošiju prognozu (REEF, 1995.; REEF i sur., 1998.) (Tablica 4). Pri dijagnostici s ECHO, bitno je da ista osoba provodi ECHO kako bi što sličnije bile procjene i praćenje tijekom bolesti (CHOPE, 2018.).

#### **6.1.2. Aortna insuficijencija**

Kod AI praćenje je identično kao kod MI, s razlikom da bi se kod jačih stupnjeva trebao provesti EKG pod naporom kako bi se utvrdile eventualne aritmije i ventrikularne ekstrasistole (REEF i sur., 2014.). Ove promjene, kao i promjene u intenzitetu šuma, frekvenciji i ritmičnosti srca mogu ukazivati na progresiju bolesti (CHOPE, 2018.). 24-satni Holter može isto koristiti u dijagnostici pri utvrđivanju ventrikularnih aritmija koje se mogu pojaviti uz AI. Pojava ventrikularnih aritmija ukazuje na daljnje komplikacije poput ventrikularne disfunkcije, retencija volumena i MI (REEF i sur., 2014.). Prognoza je relativno dobra kod konja koji imaju niski stupanj AI koji ne napreduje tj. daljnjim praćenjem ne dolazi do pogoršanja ili promjena (REEF i sur., 2014.) (Tablica 4).

**Tablica 4.** Prognostički pokazatelji radne sposobnosti kod konja s mitralnom i aortnom insuficijencijom (REEF i sur., 2014.).

	<b>Odlična</b>	<b>Osrednja</b>	<b>Loša</b>
<b>Mitralna insuficijencija</b>			
<b>Arterijske pulzacije</b>	Normalne	Normalne	Slabe
<b>Lezija zalistaka</b>	Nema, blagi prolaps mitralnih zalistaka	Blago zadebljanje, blage displazije	Jako zadebljanje, Ruptura chordae tendinae, treperenje zaliska, endokarditis, izrazita displazija
<b>Povećanje lijevog atrija</b>	Nema ili blago	Blago do osrednje	Osrednje do izrazito ili progresivno
<b>Oblik lijevog atrija</b>	Normalan	Normalan ili blago okrugao	Okrugao ili turgidan
<b>Interatrijalni septum</b>	Normalan	Normalan	Izbočen prema desnom atriju
<b>Prepunjivanje lijeve ventrikule</b>	Nedostaje	Blago	Osrednje do izrazito
<b>Sistolička funkcija lijeve ventrikule</b>	Normalna	Normalna	Hiperdinamična, normalna (manja od očekivanog) ili smanjena
<b>Povećanje pulmonalne vene</b>	Nedostaje	Nedostaje	Uglavnom prisutno
<b>Povećanje pulmonalne arterije</b>	Nedostaje	Nedostaje	Prisutno ili se razvija
<b>Mlaz mitralne regurgitacije</b>	Jedan ili više manjih mlazova	Jedan ili više srednjih mlazova	Jedan veliki ili više velikih mlazova
<b>FA, uranjeni atrijalni kompleks</b>	Nedostaje	Prisutno od prije	sekundarno

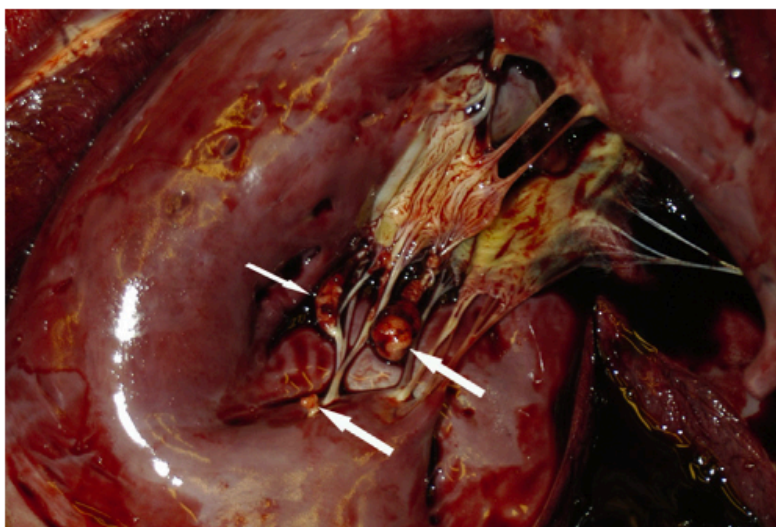
<b>Aortna insuficijencija</b>			
<b>Arterijske pulzacije</b>	Normalne	Normalne ili malo pulsirajuće	Pulsirajuće ili slabe
<b>Arterijski krvni tlak</b>	Normalan		Pulsni tlak >60 mmHg
<b>Lezije zalistaka</b>	Nema, paralelna fibrozna traka, blagi prolaps aortnog zalistaka	Nodularno zadebljanje, sumnja na osrednju fenestraciju prolapsa aortnih zalistaka	Izrazito zadebljanje ili prolaps aortnih zalistaka, treperenje zalistaka, endokarditis, kongenitalne malformacije
<b>Korijen aorte</b>	Normalno	Normalno ili blago povećanje	Osrednje do izrazito povećanje
<b>Prepunjivanje lijeve ventrikule</b>	Nedostaje ili blago	Blago do osrednje	Osrednje do izrazito
<b>Sistolička funkcija lijeve ventrikule</b>	Normalno	Hiperdinamično	Hiperdinamično ili smanjeno
<b>Mlaz aortne regurgitacije</b>	Jedan ili dva manje uska mlaza	Jedan ili više srednjih mlazova	Jedan veliki ili više velikih mlazova
<b>Povećanje lijevog atrija</b>	Nedostaje	Nedostaje ili je blago	Blago do izrazito
<b>Istodobna mitralna insuficijencija</b>	Nedostaje	Nedostaje ili prisutna od prije	Sekundarno aortnoj insuficijenciji
<b>Povećanje pulmonalne arterije</b>	Nedostaje	Nedostaje	Prisutno
<b>Ventrikularne aritmije</b>	Nedostaje	Nedostaje	Preuranjeni ventrikularni kompleks, ventrikularna tahikardija

<b>Fibrilacija atrijsa</b>	Nedostaje	Prisutno od prije	Sekundarno
<b>Dob</b>	Starija	Osrednja	Mladi

Hiperkinetski periferni puls i pulsni (sistolički minus dijastolički) tlak veći od 60 mmHg, ukazuje na ubrzano pogoršanje bolesti (MARR i BOWEN, 2010.). Konji sa jako progradiranim AI nebi trebali biti korišteni za jahanje ili rad zbog velikog rizika od nagle srčane smrti. Kod konja koji imaju blagi oblik AI, ako dođe do razvoja FA trebao bi se ponovno evaluirati pacijent uz provedbu EKG testa uz trening (EKG stres testa) (REEF i sur., 2014.).

### 6.1.3. Trikuspidalna insuficijencija (TI)

TI je relativno česta pojava kod sportskih konja (YOUNG i sur., 2008.). Strukturalne promjene na zaliscima (treperenje zaliska ili endokarditis npr.) (Slika 10) kao i klinički znakovi desnog CHF-a i izrazita MI i PHT pogoršavaju prognozu ove bolesti. Može se napraviti i doppler ECHO, ali je on indiciran samo kad je šum preko 4/6 te u sklopu PKP-a.



**Slika 10.** Upalni endokarditis trikuspidalnog zaliska. Strelicama su označene vegetativne lezije chordae tendinae. Uzrok se pretpostavlja da je ruptura chordae tendinae (BONAGURA, 2019., Dr. C. Schwarzwald, Zurich, Švicarska).



#### **6.1.4. Ventrikulski septalni defekti**

S obzirom da je VSD kongenitalna bolest, bitno je isključiti druge kongenitalne bolesti srca pri dijagnostici VSD-a. Za potvrdu dijagnoze potrebno je napraviti ECHO.

Lokacija defekta na septumu ventrikula utječe na mogućnost auskultacije i slikovne dijagnostike (REEF i sur., 2014.).

Na prognozu VSD-a utječu: veličina defekta i srčanih komora, prisutnost MI ili FA, PHT, KSZ i maksimalna brzina preosnice. Mali VSD se smatraju neznčajnima za zdravlje konja i ne utječu na radnu sposobnost. Srednji defekti ne bi trebali utjecati na konja pri mirovanju, ali mogu ograničiti radnu sposobnost, dok veliki defekti u kombinaciji s drugim promjenama na srcu mogu negativno utjecati na mogućnost treninga i/ili zdravlje i život konja. Konji s ovim defektom bi se trebali izlučiti iz uzgoja zbog genetskog čimbenika bolesti (REEF i sur., 2014.).

### **6.2. Aritmije**

#### **6.2.1. AV- blok 2. stupnja**

Konji s AVB2 koji nestaje za vrijeme treninga bi se trebali dalje pratiti (srčanu frekvenciju i ritam) te bi trebali biti jahani samo od strane odgovornih odraslih osoba.

Konji kojima AVB2 ne nestaje za vrijeme treninga se smatraju opasnijima za jahanje, dok konji koji imaju simptomatsku bradikardiju imaju lošu prognozu i nisu sigurni za jahanje ili rad (SLEEPER, 2017.).

#### **6.2.2. Fibrilacija atrijsa**

Dobru prognozu imaju mladi trkači konji bez strukturnih promjena na srcu, kod njih je kardioverzija odličan plan liječenja. Stariji konji sa srčanim insuficijencijama ili drugim promjenama imaju lošiju prognozu i nisu dobri kandidati za terapiju. Recidiv je 15 % kod konja koji su terapiрани u roku od 30 dana od početka bolesti i nemaju strukturne promjene na srcu, a u prosjeku je recidiv oko 40 % (REEF i sur., 1988.; MCGURRIN i sur., 2008.).

## 7. TERAPIJA

### 7.1. Insuficijencije

Za insuficijenciju srca koriste se inhibitori angiotenzin konvertirajućeg enzima (ACEI) koji povećavaju UV i minutni volumen srca inhibirajući konverziju angiotenzina I u angiotenzin II koji je vazokonstriktor i povećava krvni tlak i rad miokarda. Dobar su izbor s toga za smanjenje regurgitacije (SLEEPER, 2017.). Kvinapril se koristio u istraživanju kod 20 konja s MI kod kojih je povećao minutni volumen srca i UV. Od ACEI (Tablica 5) najznačajnijim (značajna ACE inhibicija u serumu) se pokazao benazepril, međutim u tom istraživanju doza kvinadrila je bila manja nego kod DAVIS i sur., (2014.), koji su pokazali značajno smanjenje u serumu. Smatra se stoga da su obje opcije adekvatne za liječenje insuficijencije kod konja.

Hidralazin je arterijski vazodilatator koji povećava minutni volumen srca i srčanu frekvenciju bez mijenjanja srednjeg venoznog i arterijskog tlaka (BERTONE, 1988.) (Tablica 5).

Furosemid se koristi kao diuretik kod mnogo srčanih bolesti, primarno KSZ kako bi smanjio preopterećenje srca (Tablica 5). Nažalost u većini slučajeva ovo je doživotna terapija, osim u slučajevima kada dođe do poboljšanja stanja bolesti (kada izlječenje primarne bolesti dovede no poboljšanja KSZ) (SLEEPER, 2017.).

Simpatomimetici se također koriste u terapiji srčanih bolesti jer povećavaju kontraktilnost miokarda. Moraju biti aplicirani kontinuirano putem CRI (constant rate infusion/kontinuirani protok infuzije) aplikacije. Dobutamin se preferira jer dopamin ima potencijal uzrokovati vazokonstrikciju i povećati naknadno opterećenje srca (GEOR, 2007.; MUIR i MCGUIRK, 1987.).

Digoksin je pozitivni inotrop koji povećava kontraktilnost srca, kao i parasimpatičku aktivnost, te time usporava prijenos impulsa kroz AV čvor pa se može koristiti kod tahiaritmija (Tablica 5). Međutim, u usporedbi s drugim lijekovima, djelovanje mu je neznatno (SLEEPER, 2017.).

**Tablica 5.** Najčešći lijekovi koji se koriste kod kardiovaskularnih bolesti konja (SLEEPER, 2017.).

<b>Lijek</b>	<b>Doza</b>
<b>Kvinidin</b>	p.o. 22 mg/kg kvinidin sulfata nazogastričnom sondom svako 2h, max. doza 88 mg/kg i.v. kvinidin glukonat 1.1- 2.2 mg/kg svako 10 minuta, max. doza 9-11 mg/kg
<b>Prokainamid</b>	p.o. 25- 35 mg/kg svako 8h i.v. 1 mg/kg/min do max. doze 20 mg/kg
<b>Magnezij</b>	i.v. 1g/min/450 kg konja (2.2 mg/kg/min) do max. doze 25 g/450 kg konja
<b>Lidokain</b>	i.v. 0.1- 0.5 mg/kg polako svakih 5 minuta, do max doze 1.5 mg/kg; preporučena doza za CRI postoperativno kod ileusa: 1.3 mg/kg i.v., nakon toga 0.05 mg/kg
<b>Propranolol</b>	0.02 – 0.22 mg/kg svako 12h (dati kroz 1 minutu)
<b>Lijekovi za KSZ</b>	
<b>Furosemid</b>	i.v. ili i.m. 0.25- 2.0 mg/kg koliko je potrebno da bi se smanjio pulmonalni edem; CRI 0.12 mg/kg/h nakon početne doze i.v. 0.12 mg/kg
<b>Benazepril</b>	p.o. 0.5 mg/kg jednom dnevno
<b>Kvinapril</b>	p.o. 0.5 mg/kg jednom dnevno
<b>Digoksin</b>	p.o. 11-35 µg/kg svako 12h
<b>Hidralazin</b>	p.o. 0.5- 1.5 mg/kg svako 12h i.v. 0.5 mg/kg svako 12h

## **7.2. Fibrilacija atrijsa**

Fibrilacija atrijsa se može liječiti davanjem antiaritmika kako bismo uspostavili normalan ritam srca (kvinidinom) i transvenoznom električnom kardioverzijom. Drugi lijekovi nisu preporučeni zbog jakih nuspojava (SCHWARZWALD, 2009.). Kvinidin sulfat je indiciran u slučajevima AF i konjima kod kojih je kontraindicirana opća anestezija (REEF i sur., 2014.). Terapija bi se trebala provesti samo uz promatranje i kontinuirano EKG praćenje pacijenta, zbog nuspojava koje može uzrokovati kvinidin (kolike, dijareja, depresija, ataksija, laminitis, hipotenzija, edem gornjih dišnih puteva, urtikarija i smrt) (REEF i sur., 1995.; MUIR i MCGUIRK, 1987.).

Transvenozna elektrokardioverzija je indicirana kod konja koji imaju FA, FA s manjim stupnjem povećanja atrijsa i konja koji ne reagiraju na kvinidin sulfat. Nakon kardioverzije se preporuča period odmora od tjedan dana (kod akutnih slučajeva), ali kod kroničnih slučajeva FA ili ako perzistira kontraktilna disfunkcija preporuča se period odmora od 4 tjedana (REEF i sur., 2014.). Za razliku od medicinske terapije zahtijeva opću anesteziju, kao i posebnu opremu i edukaciju, kako bi se provela. Iz tog razloga je kvinidin trenutno pristupačnija opcija liječenja FA.

## **7.3. Supraventrikularne i ventrikularne aritmije**

Za supraventrikularnu tahikardiju mogu se koristiti svi prije spomenuti lijekovi za FA, uz to se može koristiti digoksin kako bi se usporila AV nodularna kondukcija i odgovor ventrikula. Druga opcija terapije je kardioverzija (SLEEPER, 2017.).

Alternativa su  $\beta$ -adrenergički blokatori poput propranolola (Tablica 5) (MOGG, 1999.). Za ventrikularne aritmije mogu se koristiti ventrikularni antiaritmici poput lidokaina, ali se preporuča samo u slučajevima kada dolazi do klinički značajnih simptoma zbog potencijalnog proaritmickog djelovanja ovih lijekova (SLEEPER, 2017.). Ne djeluje na supraventrikularne aritmije za razliku od drugih blokatora natrijevih kanala (MUIR, 1987.).

## 8. ZAKLJUČAK

S obzirom na prirodu srčanih bolesti, ali i nevjerojatnu kompenzaciju koju posjeduje srce konja jako je teško odrediti prognozu za srčane bolesti kod konja, osobito u slučajevima s nižim stupnjevima bolesti. Neki konji s blažim znakovima bolesti na dijagnostičkim pretragama, pokazuju lošije rezultate od konja s jačim kliničkim simptomima ili više uznapredovalim stadijima bolesti. Neke bolesti ne utječu koliko bismo očekivali na radnu sposobnost kod sportskih konja iz razloga što povećanjem srca u treningu, snaga i količina izbačene krvi se povećavaju čime srce tolerira veću propusnost zalistaka ili manje defekte srca.

Bitno je naglasiti da se na neke srčane bolesti lako može posumnjati nakon auskultacije prsnog koša, ali se moraju potvrditi EKG-om i ECHO-om kako bismo pravilno dijagnosticirali vrstu srčane bolesti, ali i stupanj. Iz ovog razloga je bitno uvijek auskultatorno provjeriti srce pri pregledu, pogotovo ako konj pokazuje znakove smanjenih rezultata. Isto tako, od velike važnosti kod srčanih bolesti su kontinuirani pregledi, bilo auskultatorne ili EKG-om, ovisno o mogućnostima. Jedino na taj način možemo dobiti pravi uvid u stanje kardiovaskularnog zdravlja pacijenta. U slučaju da želimo dobro utemeljenu dijagnozu, kao i prognozu bolesti potrebno je provoditi ponavljajuće pretrage EKG-om, uz praćenje rezultata, kliničkih znakova i radnu sposobnost konja.

Najčešća srčana bolest kod sportskih konja je fibrilacija atrijska, ali od značajnosti su i mitralna, aortna i trikuspidalna insuficijencija, a od aritmija osim fibrilacije atrijske učestao je i AV blok 2. stupnja (kojeg je potrebno potvrditi kao patološki, jer kod konja može biti i fiziološki) i supraventrikularne i ventrikularne aritmije. Kongenitalne bolesti srca nisu učestale zbog selektivnosti kod uzgoja, te su većina tokom vremena izlučene, ali ipak od kongenitalnih stanja se pojavljuju ventrikularni septalni defekti.

Liječenje i prognoza srčanih bolesti kod sportskih konja ovise o velikom broju čimbenika. Prvenstveno ovise o stupnju defekta, kao i prateće promjene na srcu, osim toga jako je bitna namjena i disciplina u kojoj je konj nastupa. Što su veći kardiološki zahtjevi, to veći problem predstavljaju patologije srca. Medikamentozno liječenje je uglavnom relativno jednostavno. Kod

konja koji imaju nuspojave ili nisu kandidati za medikamentozno liječenje, postoje alternative poput transverzne električne kardioverzije, koje su nažalost kompleksnije i skuplje kao način liječenja.

Srčane bolesti kao takve nisu jedne od vodećih bolesti kod sportskih konja, ali su i dalje itekako značajne u veterini sportskih konja jer utječu na radnu sposobnost životinje i pojavljuju se dovoljno često da bi predstavljale problem konjima u raznim disciplinama sporta i izazov veterinarima.

## 9. LITERATURA

1. ALLEN, K. J., E. VAN ERCK WESTEREGREN, S. H. FRANKLIN (2016.): Exercise testing in the equine athlete. *EVE*. 28., 89.–98.  
DOI: 10.1111/eve.12410
2. ALTMAN, P. L., D. S. DITTMER (1974.): *Biology data book*. Vol 2. 2nd ed. Bethesda, MD: FASEB, str. 1847.
3. ARMSTRONG, R. B., B. ESSÉN-GUSTAVSSON, H. HOPPELER, J. H. JONES, S. R. KAYAR, M. H. LAUGHLIN, A. LINDHOLM, K. E. LONGWORTH, C. R. TAYLOR, E. R. WEIBEL (1992.): O delivery at V<sub>O2</sub> max and oxidative capacity in muscles of standardbred horses. *J. Appl. Physiol.* 73., 2274.–2282.  
DOI: 10.1152/jappl.1992.73.6.2274
4. BARBESGAARD, L., R. BUHL, C. MELDGAARD (2010.): Prevalence of exercise associated arrhythmias in normal performing dressage horses. *Equine Vet. J.* 42., 202.–207.  
DOI: 10.1111/j.2042-3306.2010.00223.x
5. BERTONE, J. J. (1988.): Cardiovascular effects of hydralazine HCl administration in horses. *Am. J. Vet. Res.* 49., 618.–621.
6. BLISSITT, K. (2010.): Auscultation. U: *Cardiology of the horse*. 2<sup>nd</sup> ed. (C. M. Marr, M. Bowen, Ur.). Saunders Elsevier, New York, str. 92.
7. BONAGURA, J. D. (2019.): Overview of Equine Cardiac Disease, *Vet. Clin. North Am. Equine Pract.* 35., 1.–22.  
DOI: 10.1016/j.cveq.2019.01.001
8. BONAGURA, J. D., V. B. REEF, C. C. SCHWARZWALD (2010.): Cardiovascular diseases. U: *Equine Internal Medicine*. 3<sup>rd</sup> ed. (S. M. Reed, W. M. Bayly, D. C. Sellon, Ur.). Saunders Elsevier, St. Louis, str. 372.–487.

9. BUHL, R., A. K. ERSBOLL (2012.): Echocardiographic evaluation of changes in left ventricular size and valvular regurgitation associated with physical training during and after maturity in Standardbred trotters. *J. Am. Vet. Med. Assoc.* 240., 205.–212.  
  
DOI: 10.2460/javma.240.2.205
10. BUHL, R., C. MELDGAARD, L. BARBESGAARD (2010.): Cardiac arrhythmias in clinically healthy show jumping horses. *Equine Vet. J.* 42., 196.–201.  
  
DOI: 10.1111/j.2042-3306.2010.00185.x
11. BUHL, R., E. EKKEKUND PETERSON, M. LINDHOLM (2013.): Cardiac arrhythmias in standardbreds during and after racing. Possible association between heart size, valvular regurgitations, and arrhythmias. *J. Equine Vet. Sci.* 33., 590.–596.  
  
DOI: 10.1016/j.jevs.2012.09.009
12. CHOPE, K. B. (2018.): Cardiac/Cardiovascular Conditions Affecting Sport Horses, *Vet. Clin. Equine.* 34., 409.–425.  
  
DOI: 10.1016/j.cveq.2018.04.001
13. DAVIS, J. L., K. KRUGER, D. H. LAFEVERS, B. M. BARLOW, J. M. SHIRMER, B. A. BREUHAUS (2014.): Effects of quinapril on angiotensin converting enzyme and plasma renin activity as well as pharmacokinetic parameters of quinapril and its active metabolite, quinaprilat, after intravenous and oral administration to mature horses. *Equine Vet J.* 46., 729.–733.  
  
DOI: 10.1111/evj.12206
14. DECLOEDT, A., C. C. SCHWARZWALD, D. DE CLERCQ, N. VAN DER VEKENS, B. PARDON, V. B. REEF, G. VAN LOON (2015.): Risk factors for recurrence of atrial fibrillation in horses after cardioversion to sinus rhythm. *J. Vet. Intern. Med.* 29., 946.–953.  
DOI: 10.17236/sat00086



15. DE LANGE, L., L. VERA, A. DECLOEDT, G. VAN STEENKISTE, I. VERNEMMEN, G. VAN LOON (2021.): Prevalence and characteristics of ventricular septal defects in a non-racehorse equine population (2008-2019). *J. Vet. Intern. Med.* 35., 1573.–1581.
- DOI: <https://doi.org/10.1111/jvim.16106>
16. DÖRNER, C. A., D. SÁEZ, J. LARENAS, A. F. GODOY (2014.): Aortic regurgitation associated with chronic bacterial endocarditis in one adult thoroughbred gelding, *Arch. Med. Vet.* 46., 263.–269.
- DOI: 10.4067/S0301-732X2014000200012
17. DURANDO, M. (2010.): Exercise and stress testing. U: *Cardiology of the horse*. 2<sup>nd</sup> ed. (C.M. Marr, M. Bowen, Ur.). Saunders Elsevier, New York, str. 141.
18. ERICKSON, H. H., D. C. POOLE (2004.): Exercise physiology. U: *Dukes physiology of domestic animals* 12<sup>th</sup> ed. (W. O. Reece, Ur.). Cornell University Press., Ithaca, str. 360.
19. EVANS, D. L., R. J. ROSE (1988.): Cardiovascular and respiratory responses to exercise in thoroughbred horses. *J. Exp. Biol.* 134., 397.–408.
- DOI: 10.1242/jeb.134.1.397
20. GEHLEN, H., A. GOLTZ, K. ROHN, P. STADLER (2007.): A survey of the frequency and development of heart disease in riding-horses - Part 2: Clinical and echocardiographic followup examination. *Pferdeheilkunde*. 23., 378.–387.
- DOI: 10.21836/PEM20070409
21. GEOR, R. J. (2007.): Acute renal failure in horses. *Vet. Clin. North Am. Equine Pract.* 23., 577.–591.
- DOI: 10.1016/j.cveq.2007.09.007
22. GUNN, H. M. (1989.): Heart weight and running ability. *Journal of Anatomy* 167., 225–233.
23. HALL, T. L., K. G. MAGDESIAN, M. D. KITTLESON (2010.): Congenital cardiac defects in neonatal foals: 18 cases (1992-2007). *J. Vet. Intern. Med.* 24., 206.–212.

DOI: 10.1111/j.1939-1676.2009.0445.x

24. HALLOWELL, G., M. BOWEN (2013.): Reliability and identification of aortic valve prolapse in the horse. *BMC Vet. Res.* 9., 9.

DOI: 10.1186/1746-6148-9-9

25. HINCHCLIFF, K. W., R. J. GEOR, A. J. KANEPS (2008.): *Equine Exercise physiology The science of Exercise in the Athletic horse.* 1<sup>st</sup> ed., Saunders Elsevier, Edinburgh, str. 212.–240.
26. HINES, M. T. (2004.): *Clinical Assessment of Poor Performance.* U: *Equine Internal Medicine.* 2<sup>nd</sup> ed. Saunders Elsevier, USA, str. 163.–168.
27. IMHASLY, A., P. R. TSCHUDI, C.W. LOMBARD, V. GERBER (2010.): Clinical and echocardiographic features of mild mitral valve regurgitation in 108 horses. *Vet. J.* 183., 166.–171.

DOI: 10.1016/j.tvjl.2009.01.020

28. JESTY, S. A. (2014.): *Cardiovascular System.* U: *Equine Emergencies.* (J. A. Orsini, T. J. Divers, Ur.). Saunders Elsevier, St. Louis, str. 124.–156.
29. KEARNS, C. F., K. H. MCKEEVER, H. JOHN-ADLER, T. ABE, W. F. BRECHUE (2002.): Relationship between body composition, blood volume and maximal oxygen uptake. *Equine Vet. J. Suppl.* 34., 485.–490.

DOI: 10.1111/j.2042-3306.2002.tb05470.x

30. KITTLESON, M. D. (2016.): *Heart disease and heart failure.* U: *Merck Veterinary Manual.* 11<sup>th</sup> ed. (Merck, Ur.: C. M. Kahn). Saunders Elsevier, Whitehouse station, N.J., str. 87.–98.
31. KITTLESON, M. D. (2023.): *Diagnosis of heart disease in animals* U: *Merck Veterinary Manual Online.* 11<sup>th</sup> ed. (Merck, Ur.: C. M. Kahn). Saunders Elsevier, Davis.
32. KÖNIG, H. E., J. RUBERTE, H. G. LIEBICH (2009.): *Krvožilni sustav.* U: *Anatomija domaćih sisavaca* 3<sup>rd</sup> ed. (H. E. König, H. G. Liebich). Naknada Slap, Jastrebarsko, str. 453.–462.

33. KRIZ, N. G., D. R. HODGSON, R. J. ROSE (2000.): Prevalence and clinical importance of heart murmurs in racehorses, *J. Am. Vet. Med. Assoc.* 126., 1441.–1445.

DOI: 10.2460/javma.2000.216.1441

34. LIGHTFOOT, G., E. JOSE-CUNILLERAS, K. ROGERS, J. R. NEWTON, L. E. YOUNG (2006.): An echocardiographic and auscultation study of right heart responses to training in young national hunt Thoroughbred horses. *Equine Vet. J. Suppl.*, 153.–158.

DOI: 10.1111/j.2042-3306.2006.tb05532.x

35. MARR, C. M., M. BOWEN (2010.): *Cardiology of the horse*. 2<sup>nd</sup> ed., Saunders Elsevier, New York.

36. MARR, C. M., M. PATTESON (2010.): Cardiac responses to exercise and training. U: *Cardiology of the horse*. 2<sup>nd</sup> ed. (C. M. Marr, M. Bowen, Ur.). Saunders Elsevier, New York, str. 36–37., 43.

37. MARTIN, B., V. B. REEF, E. J. PARENTE, A. D. SAGE (2000.): Causes of poor performance in horses during training, racing or showing: 348 cases 1992-1996. *J. Am. Vet. Med. Assoc.* 216., 554.–558.

DOI: 10.2460/javma.2000.216.554

38. MATHIEU–COSTELLO, O., H. HOPPELER, E. R. WEIBEL (1989.): Capillary tortuosity in skeletal muscles of mammals depends on muscle contraction. *J. Appl. Physiol.* 66., 1436.–1442.

DOI: 10.1152/jappl.1989.66.3.1436

39. MAXSON, A. D., V. B. REEF (1997.): Bacterial endocarditis in horses: Ten cases (1984–1995). *Equine Vet. J.* 29., 394.–399.

DOI: 10.1111/j.2042-3306.1997.tb03146.x

40. MCGURRIN, M. K. J., P. W. PHYSICK-SHEARD, D. G. KENNEY (2008.): Transvenous electrical cardioversion of equine atrial fibrillation: Patient factors and clinical results in 72 treatment episodes. *J. Vet. Intern. Med.* 22., 609.–615.

DOI: 10.1111/j.1939-1676.2008.0081.x

41. MOGG, T. D. (1999.): Equine cardiac disease. Clinical pharmacology and therapeutics. *Vet. Clin. North Am. Equine Pract.* 15., 523.–534.

DOI: 10.1016/s0749-0739(17)30130-x

42. MUIR, W. W. 3<sup>RD</sup>., S. MCGUIRK (1987.): Cardiovascular drugs. Their pharmacology and use in horses. *Vet. Clin. North Am. Equine Pract.* 3., 37.–57.

DOI: 10.1016/s0749-0739(17)30690-9

43. NAVAS DE SOLIS, C. (2016.): Exercising arrhythmias and sudden cardiac death in horses: review of the literature and comparative aspects. *Equine Vet. J.* 48., 406.–413.

DOI: 10.1111/evj.12580

44. PERSSON, S. G. B. (1967.): On blood volume and working capacity. *Acta. Vet. Scand. Suppl.* 19., 1.–189.

45. PLUMB, D. C. (2018.): *Plumb's Veterinary Drug Handbook: Desk*, 9<sup>th</sup> ed., Wiley Blackwell, Stockholm, str. 83.–86.

46. POOLE, D. C., H. H. ERICKSON (2008.): Cardiovascular function and oxygen transport: responses to exercise and training. U: *Equine Exercise physiology The science of Exercise in the Athletic horse*. 1<sup>st</sup> ed. (K. W. Hinchcliff, R. J. Geor, A. J. Kaneps). Saunders Elsevier, Edinburgh, str. 212.–240.

47. REEF, V. B. (1995a.): Evaluation of ventricular septal defects in horses using two-dimensional and Doppler echocardiography. *Equine Vet. J. Suppl.*, 86.–95.

DOI: 10.1111/j.2042-3306.1995.tb04994.x

48. REEF, V. B. (1995b.): Heart murmurs in horses: Determining their significance with echocardiography. *Equine Vet. J. Suppl.* 19., 71.– 80.

DOI: 10.1111/j.2042-3306.1995.tb04992.x

49. REEF, V. B. (1998.): Cardiovascular ultrasonography. U: *Equine diagnostic ultrasound*. 1<sup>st</sup> ed. (V. B. Reef). W. B. Saunders, Philadelphia, 215.–272.

50. REEF, V. B., P. A. SPENCER (1987.): Echocardiographic evaluation of equine aortic insufficiency. *Am. J. Vet. Res.* 48., 904.–909.

51. REEF, V. B., S. M. MCGUIRK (2009.): Diseases of the cardiovascular system. U: *Large animal internal medicine*. 4<sup>th</sup> ed. (B. P. Smith, Ur.). Mosby Elsevier, St Louis, str. 453.–489.

52. REEF, V. B., C. W. LEVITAN, P. A. SPENCER (1988.): Factors affecting prognosis and conversion in equine atrial fibrillation. *J. Vet. Intern. Med.* 2., 1.–6.

DOI: 10.1111/j.1939-1676.1988.tb01970.x

53. REEF, V. B., J. M. REIMER, P. A. SPENCER (1995.): Treatment of atrial fibrillation in horses: New perspectives. *J. Vet. Intern. Med.* 9., 57.–67.

DOI: 10.1111/j.1939-1676.1995.tb03274.x

54. REEF, V. B., F. T. BAIN, P. A. SPENCER (1998.): Severe mitral regurgitation in horses: Clinical, echocardiographic and pathological findings. *Equine Vet. J.* 30., 18.–27.

DOI: 10.1111/j.2042-3306.1998.tb04084.x

55. REEF, V. B., J. BONAGURA, R. BUHL, M. K. MCGURRIN, C. C. SCHWARZWALD, G. VAN LOON, L. E. YOUNG (2014.): Recommendations for management of equine athletes with cardiovascular abnormalities. *J. Vet. Intern. Med.* 28., 749.–761.

DOI: 10.1111/jvim.12340

56. ROSE, R. J., D. K. HENDRIKSON, P. K. KNIGHT (1990.): Clinical exercise testing in the normal Thoroughbred racehorse. *Aust. Vet. J.* 67., 345.–348.

DOI: 10.1111/j.1751-0813.1990.tb07394.x

57. RYAN, N., C. MARR, A. MCGLADDERY (2005.): Survey of cardiac arrhythmias during submaximal and maximal exercise in Thoroughbred racehorses. *Equine Vet. J.* 37., 265.–268.

DOI: 10.2746/0425164054530713

58. SCHWARZWALD, C. C. (2009.): Cardiovascular pharmacology. U: *Current Therapy in Equine Medicine*. 6<sup>th</sup> ed. (N. E. Robinson, K. A. Sprayberry). Saunders Elsevier, St. Louis, str. 182.–191.

59. SCHWARZWALD, C. C. (2016.): Heart disease in sports horses: Current recommendations of the 2014 ACVIM/ECEIM consensus statement. *Schweiz Arch Tierheilkd.* 158., 677.–689.

DOI: 10.17236/sat00086

60. SECO DIAZ, O., M. DURANDO, E. K. BIRKS, V. B. REEF (2014.): Cardiac troponin I concentrations in horses with colic. *J. Am. Vet. Med. Assoc.* 245., 118.–125.

DOI: 10.2460/javma.245.1.118

61. SJAASTAD, O. V., O. SAND, K. HOVE (2010.): Cardiovascular system U: *Fiziologija domaćih životinja*. 2<sup>nd</sup> ed. (O. V. Sjaasted, O. Sand, K. Hove). Naknada Slap, Jastrebarsko, str. 365.–381.

62. SLACK, J. (2016.): Cardiac prepurchase examination: your role and what to expect from a specialist. University of Pennsylvania, Philadelphia, USA, str. 6.

63. SLEEPER, M. M. (2017.): Equine Cardiovascular Therapeutics, *Vet. Clin. Equine.* 33., 163.–179.

DOI: 10.1016/j.cveq.2016.11.005

64. STEPHENSON, R. B. (2002.): Cardiovascular physiology. U: *Cunningham's textbook of veterinary physiology*. 3<sup>rd</sup> ed. (J. G. Cunningham, Ur.). WB Saunders, New York, str. 109.–219.

65. STEVENS, K. B., C. M. MARR, J. N. R. HORN, D. U. PFEIFFER, J. D. PERKINS, I. M. BOWEN, E. J. ALLAN, J. CAMPBELL, J. ELLIOTT (2009.): Effect of left-sided valvular regurgitation on mortality and causes of death among a population of middle-aged and older horses. *Vet. Rec.* 164., 6.–10.
- DOI: 10.1136/vr.164.1.6
66. SWANSON, C. R., W. W. MUIR, R. M. BEDNARSKI, R. T. SKARDA, J. A. HUBBELL (1985): Hemodynamic responses in halothane-anesthetized horses given infusions of dopamine or dobutamine. *Am. J. Vet. Res.* 46., 365.–370.
67. VAN ERCK WESTERGRENN, E. (2014.): Value of field trials to investigate poor performance in sport horses. *Equine Vet. J.* 46., 14.–14.
- DOI: 10.1111/evj.12267\_43
68. VERHEYEN, T., A. DECLOEDT, N. VAN DER VEKENS, S. SYS, D. DE CLERCQ, G. VAN LOON (2013.): Ventricular response during lungeing exercise in horses with lone atrial fibrillation. *Equine Vet. J.* 45., 309.–314.
- DOI: 10.1111/j.2042-3306.2012.00653.x
69. WEBB, A. I., B. M. Q. WEAVER (1979.): Body composition of the horse. *Equine Vet. J.* 11., 39.–47.
- DOI: 10.1111/j.2042-3306.1979.tb01295.x
70. YOUNG, L. E. (2003.): Equine athletes, the equine athlete's heart and racing success. *Exp. Physiol.* 88., 659.–663.
- DOI: 10.1113/eph8802615
71. YOUNG, L. E., J. L. N. WOOD (2001.): Effect of age and training on Thoroughbred valvular competence. Proceedings of the 19th Annual Veterinary Medical Forum, 24<sup>th</sup> May, Denver, Colorado, USA, str. 347.–348.

72. YOUNG, L., G. VAN LOON (2005.); Editorial: atrial fibrillation in horses: new treatment choices for the new millennium? *J. Vet. Intern. Med.* 19., 631.–632.  
DOI: 10.1111/j.1939-1676.2005.tb02740.x
73. YOUNG, L. E., G. VAN LOON (2014.): *Diseases of the heart and vessels*. U: *Equine Sports Medicine and Surgery*. 2<sup>nd</sup> ed. (Ur.: K. W. Hinchcliff, A. J. Kaneps, R. J. Geor). Saunders Elsevier, Edinburgh, str. 695.–743.
74. YOUNG, L. E., D. J. MARLIN, C. DEATON, H. BROWN- FELTNER, C. A. ROBERTS, J. L. N. WOOD (2002.): Heart size estimated by echocardiography correlates with maximal oxygen uptake. *Equine Vet. J. Suppl.* 34., 467.–471.  
  
DOI: 10.1111/j.2042-3306.2002.tb05467.x
75. YOUNG, L. E., K. ROGERS, J. L. WOOD (2005.): Left ventricular size and systolic function in thoroughbred racehorses and their relationships to race performance. *J. Appl. Physiol.* 99., 1278.–1285.  
  
DOI: 10.1152/jappphysiol.01319.2004
76. YOUNG, L. E., K. ROGERS, J. L. WOOD (2008.): Heart murmurs and valvular regurgitation in Thoroughbred racehorses: Epidemiology and associations with athletic performance. *J. Vet. Intern. Med.* 22., 418.–426.  
  
DOI: 10.1111/j.1939-1676.2008.0053.x



## 10. SAŽETAK

Sonja Ann Chiddenton

### **Kardiovaskularne bolesti kod sportskih konja**

Srčane bolesti kod sportskih konja predstavljaju značajan uzrok smanjenja radne sposobnosti. Kod sportskih konja nalazimo anatomske i fiziološke prilagodbe kardiovaskularnog sustava koje su potrebne s obzirom na zahtjeve sporta. Povećanje srca, kao i kapaciteta slezene, ali i smanjen odgovor na laktat u mišićima, povećan UV i frekvencija srca omogućava efikasan rad kardiovaskularnog sustava pri maksimalnim kapacitetima.

Od srčanih bolesti koje nalazimo kod sportskih konja od značaja su šumovi i aritmije. Pod šumove smatramo bolesti koji se auskultacijskim pregledom očituju šumom. Učestale bolesti koji uzrokuju šumove kod sportskih konja su mitralna insuficijencija, aortna insuficijencija, trikuspidalna insuficijencija i ventrikulski septalni defekt. Za dijagnostiku ovih bolesti koristimo ECHO, ultrazvuk koji nam omogućava pregled srca u pravom vremenu. Druga izvrsna metoda koja nam može pomoći u daljnjoj potvrdi ovih dijagnoza je kolor doppler, kojim možemo vidjeti smjer strujanja krvi u srcu. Aritmije koje su česte kod sportskih konja su fibrilacija atrijska (jedna od najčešćih srčanih bolesti kod sportskih konja), AV blok 2. stupnja i supraventrikularne i ventrikularne aritmije.

Za dijagnostiku aritmija zlatni standard je EKG kojim možemo pratiti ritmičnost srca. Kako bismo utvrdili da se stvarno radi o patologiji srca možemo ponavljati EKG (kroz 24h- Holter EKG-om, ili uz test izdržljivosti) i uspoređivati dobivene rezultate kako bismo dobili što jasniju sliku akcije i ritmičnosti srca u raznim uvjetima. Prognoza ovisi o očekivanjima i zahtjevima koje imamo od konja. Kod sportskih konja (pogotovo u disciplinama u kojima rade s HR max) puno je lošija prognoza u usporedbi s konjima za rekreaciju s istim dijagnozama.

Liječenje je izazovno s obzirom da često zahtijeva odmor i smanjenje rada, što kod konja u sportu najčešće nije opcija, ali kod bolesti u početnim fazama ili kod manje napredovalih slučajeva liječenje je uspješnije i prognoza relativno dobra. Nažalost neki lijekovi koji su trenutačno dostupni za liječenje ovih bolesti imaju nuspojave, a druge metode liječenja, poput transverzne električne kardioverzije predstavljaju kompleksniju i skuplju alternativu.

**Ključne riječi:** konj, sport, srčane bolesti, smanjena radna sposobnost, dijagnostika

## **11. SUMMARY**

Sonja Ann Chiddenton

### **Cardiovascular diseases in sport horses**

Cardiac diseases in sports horses represent a significant cause of poor performance. In sport horses, we find anatomical and physiological adaptations of the cardiovascular system that are necessary considering the demands of the sport. An increase in heart size, as well as the capacity of the spleen, but also a reduced response to lactate in the muscles, increased stroke volume and heart frequency enable efficient work of the cardiovascular system at maximum capacity.

Of the heart diseases found in sports horses, murmurs and arrhythmias are of importance. We consider murmurs to be diseases that manifest themselves as murmurs upon auscultatory examination. Common diseases that cause murmurs in sport horses are mitral insufficiency, aortic insufficiency, tricuspid insufficiency, and ventricular septal defect. For the diagnosis of these diseases, we use ECHO, an ultrasound that allows us to examine the heart in real time. Another excellent method that can help us further confirm these diagnoses is color doppler, which allows us to see the direction of blood flow in the heart. Arrhythmias that are common in sport horses are atrial fibrillation (one of the most common heart diseases in sport horses), 2nd degree AV block, and supraventricular and ventricular arrhythmias.

For the diagnosis of arrhythmias, the gold standard is the ECG, which can be used to monitor the heart's rhythmicity. To confirm it is in fact a heart pathology, we can repeat the ECG (over 24 hours – with a Holter ECG, or with an endurance test) and compare the obtained results to get a clearer picture of the action and rhythmicity of the heart in various conditions. The prognosis depends on the expectations and requirements we have from the horse. Sport horses (especially in disciplines where they work at HR max) have a much worse prognosis compared to recreational horses with the same diagnoses.

Treatment is challenging since it often requires rest and a reduction of training, which is usually not an option for sport horses, but for diseases in the initial stages or less advanced cases, treatment is more successful, and the prognosis is relatively good. Unfortunately, some drugs that are currently available for the treatment of these diseases have side effects, and other treatment methods, such as transverse electrical cardioversion, represent a more complex and expensive alternative.

**Key words:** horse, sport, cardiac diseases, poor performance, diagnosis

## 12. ŽIVOTOPIS

Ime: Sonja Ann

Prezime: Chiddenton

Datum rođenja: 08. 10. 1998.

Mjesto rođenja: Budimpešta, Mađarska

Državljanstvo: hrvatsko/kanadsko

Kontakt: [sa.chiddenton@gmail.com](mailto:sa.chiddenton@gmail.com)

Mobitel: +385918952701

### Školovanje:

2017.- 2023. Veterinarski fakultet sveučilišta u Zagrebu

2013.- 2017. Biskupijska klasična gimnazija Ruđera Boškovića s pravom javnosti Dubrovnik

2013.- 2017. Umjetnička škola Luke Sorkočevića (Stručna sprema – glazbenik violinist)

2010.- 2013. Osnovna škola Marina Držića, Dubrovnik

2005.- 2010. Osnovna škole Remete, Zagreb

### Projekti:

Edukativni veterinarski podcast „Vef na blef“ – 15.3.2022.- danas

The Welfare education project – edukacijski projekt dobrobiti u suradnji s HVK i OVMPH  
(25.1.2023.- 1.7.2023.)

### Volontiranja i razmjene:

01.2.2023.- 04.3.2023. CEEPUS + stipendija, stručna praksa klinika za kirurgiju i za unutarnje bolesti konja, Veterinarski fakultet sveučilišta u Beču

01.05.2021.- 28.12. 2021. Volonter klinike za kirurgiju, ortopediju i oftalmologiju, Veterinarski fakultet sveučilišta u Zagrebu

03.8.2020.- 03.10.2020. Volonter klinike za unutarnje bolesti, Veterinarski fakultet sveučilišta u Zagrebu