

Komplikacije kastracije u kuja

Kučko, Mihaela

Master's thesis / Diplomski rad

2024

Degree Grantor / Ustanova koja je dodijelila akademski / stručni stupanj: **University of Zagreb, Faculty of Veterinary Medicine / Sveučilište u Zagrebu, Veterinarski fakultet**

Permanent link / Trajna poveznica: <https://um.nsk.hr/um:nbn:hr:178:771837>

Rights / Prava: [In copyright](#)/[Zaštićeno autorskim pravom.](#)

Download date / Datum preuzimanja: **2024-10-14**



Repository / Repozitorij:

[Repository of Faculty of Veterinary Medicine -
Repository of PHD, master's thesis](#)



SVEUČILIŠTE U ZAGREBU
VETERINARSKI FAKULTET

Mihaela Kučko

Komplikacije kastracije u kuja

Diplomski rad

Zagreb, 2023.

Sveučilište u Zagrebu
Veterinarski fakultet

Klinika za porodništvo i reprodukciju

Predstojnik klinike: prof. dr. sc. Tugomir Karadjole

Klinika za unutarnje bolesti

Predstojnica klinike: doc. dr. sc. Iva Šmit

Mentori: prof. dr. sc. Marko Samardžija
izv. prof. dr. sc. Mirna Brkljačić

Članovi Povjerenstva za obranu diplomskog rada:

1. dr. sc. Ivan Butković
2. prof. dr. sc. Marko Samardžija
3. izv. prof. dr. sc. Mirna Brkljačić
4. dr. sc. Gabrijela Jurkić Krsteska

Zahvala

Zahvaljujem mentorima prof. dr. sc. Marku Samardžiji i izv. prof. dr. sc. Mirni Brkljačić te poslijedoktorandu dr. sc. Ivanu Butkoviću na pomoći, susretljivosti i stručnim savjetima prilikom pisanja diplomskog rada.

Veliko hvala svim prijateljima koji su bili uz mene i uljepšali mi studentske dane.

Neizmjernu zahvalnost dugujem cijeloj obitelji i zaručniku Antonu na pruženoj podršci i strpljenju.

Popis korištenih kratica

FSH	folikulostimulacijski hormon
GnRH	hormon koji oslobađa gonadotropine
LH	luteinizirajući hormon
UI	urinarna inkontinencija

Popis priloga

SLIKE

Slika 1. Shematski prikaz spolnih organa kuje

Slika 2. Shematski prikaz hormonalnih promjena kroz pojedine faze spolnog ciklusa

Slika 3. Evisceracija trbušnih organa 3 dana nakon ovariohisterektomije

Slika 4. Ultrazvučni prikaz piometre batrljka maternice sa potvrđenim sindromom zaostalog jajnika

TABLICE

Tablica 1. Učestalost pojave komplikacija nakon kastracije u kuja

Tablica 2. Razvoj priraslica obzirom na kirurški pristup kastracije

Tablica 3. Diferencijalna dijagnoza sindroma zaostalog jajnika

SADRŽAJ

1. UVOD.....	1
2. ANATOMSKE OSOBITOSTI SPOLNOG SUSTAVA KUJA.....	2
3. SPOLNI CIKLUS.....	4
3.1. Neurohormonalna regulacija spolnog ciklusa.....	4
3.2. Proestrus	5
3.3. Estrus	6
3.4. Diestrus	7
3.5. Anestrus	8
4. KASTRACIJA.....	9
4.1. Indikacije za kastraciju kuja	9
4.2. Laparotomski pristup	10
4.3. Laparoskopski pristup.....	12
5. KOMPLIKACIJE KASTRACIJE	14
5.1. PERIOPERATIVNE KOMPLIKACIJE	14
5.1.1. Komplikacije vezane uz anesteziju	14
5.1.2. Krvarenje.....	14
5.1.3. Jatrogena uretralna trauma	17
5.2. KOMPLIKACIJE NAKON OPERACIJSKOG ZAHVATA	18
5.2.1. Vaginalno krvarenje	20
5.2.2. Dehiscencija rane	20
5.2.3. Priraslice	22
5.2.4. Sindrom zaostalog jajnika.....	23
5.2.5. Piometra batrljka maternice	27
5.2.6. Granulom jajnika i maternice.....	28
5.2.7. Vaginoperitonealna fistula	30
5.2.8. Urinarna inkontinencija	31
6. ZAKLJUČCI	34

7. LITERATURA	35
8. SAŽETAK	40
9. SUMMARY.....	41
10. ŽIVOTOPIS	42

1. UVOD

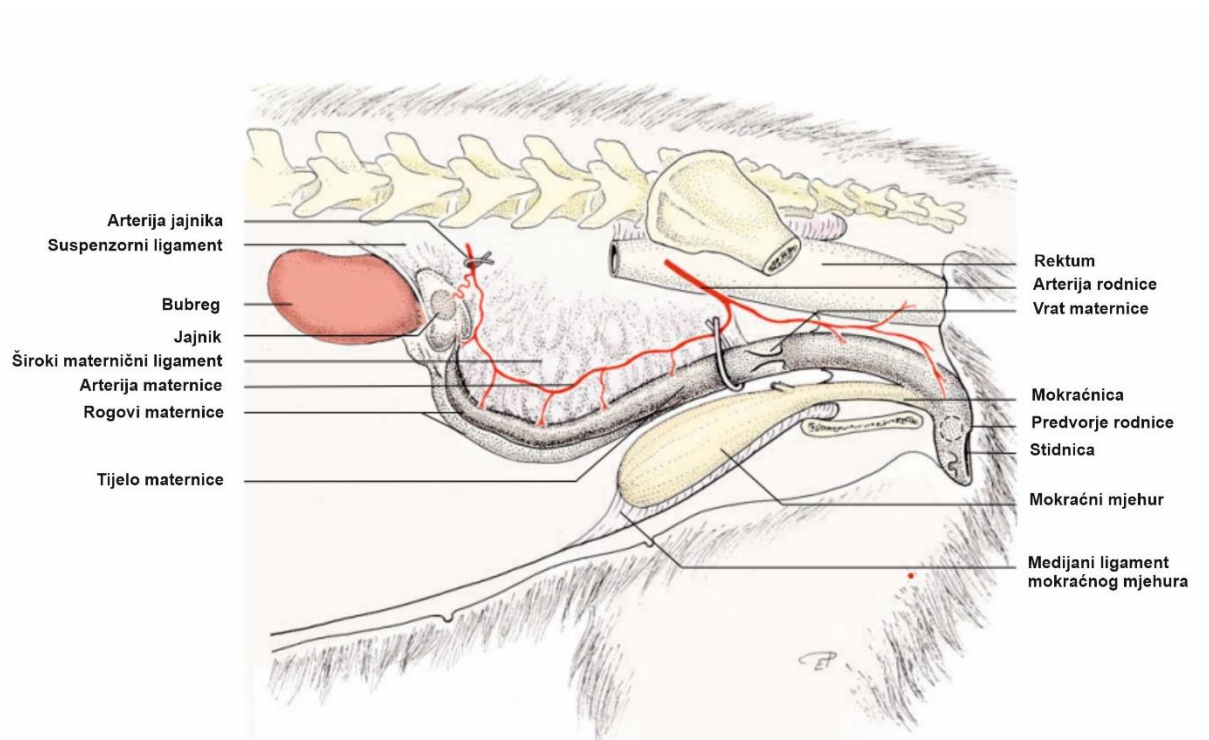
Kastracija (gonadektomija) označava kirurški zahvat kojim se ireverzibilno uklanjaju pojedini spolni organi - u mužjaka testisi, dok u ženke jajnici i maternica (ovarioriektomija) ili samo jajnici (ovarijektomija), u svrhu suzbijanja reproduktivne funkcije životinja. Smatra se najizvođenijim operacijskim zahvatom u veterinarskoj medicini obzirom na brojne dobrobiti koje pruža (DE CRAMER i MAY, 2015.). Kastracija ima primarnu ulogu u prevenciji, liječenju i kontroli određenih bolesti što povoljno utječe na kvalitetu i produljenje životnog vijeka kućnih ljubimaca. Sukladno tome, postoje preporuke za elektivnu kastraciju kuja koje se ne koriste za daljnju reprodukciju te se nerijetko izvodi na zahtjev vlasnika zbog sprječavanja graviditeta te suzbijanja promjena koje prate estrus. U konačnici, opravdana je u sprječavanju neželjenog potomstva i predstavlja učinkovitu mjeru kontrole populacije pasa jer doprinosi smanjenju broja napuštenih ljubimaca te posljedično eutanazija (ROMAGNOLI i SONTAS, 2010.).

Kastracija kuja rutinski se izvodi ovarioriektomijom ili ovarioriektomijom. Upravo zbog velike učestalosti provođenja operacije postoji određen rizik od nastanka brojnih komplikacija vezanih uz sam kirurški zahvat čija je ukupna incidencija relativno visoka. Komplikacije se općenito mogu podijeliti prema vremenskom okviru u kojem se prvi put očituju na perioperativne komplikacije (oko 6%) prisutne za vrijeme operacije i postoperativne komplikacije (oko 14%) koje se javljaju u kratkom intervalu nakon zahvata ili kasnije tijekom života (BURROW i sur., 2005.; BOHLING, 2020.). U radu su opisane najčešće komplikacije koje su zabilježene kao posljedica kastracije u kuja, uključujući rizik od anestezije, krvarenje, infekciju i dehiscenciju rane, ponavljajući estrus uslijed rezidua tkiva jajnika, piometru batrljka maternice, stvaranje granuloma i fistula, nastanak postkastracijskih priraslica te urinarnu inkontinenciju kod pojedinih pasmina pasa.

Pravovremena kastracija ima brojne pozitivne učinke na zdravlje kuja koji u većini slučajeva nadmašuju komplikacije zahvata. Shodno navedenom, cilj ovog rada bio je detaljnije razmotriti potencijalne komplikacije kastracije u kuja kao i njihove uzroke kako bi se navedene komplikacije mogle svesti na minimum, uspješno izliječiti ukoliko do njih dođe ili što je najvažnije, spriječiti.

2. ANATOMSKE OSOBITOSTI SPOLNOG SUSTAVA KUJA

Ženski spolni sustav sastoji se od organa za stvaranje jajnih stanica i organa zaduženih za prijenos i pohranu jajnih stanica. U spolne organe kuja ubrajamo parne jajnike i jajovode, maternicu te kopulacijski organ koji čine rodnica s predvorjem i stidnica (Slika 1.) (KÖNIG i LIEBICH, 2009.). Cijeli spolni sustav nalazi se u trbušnoj šupljini, izuzev rodnice koja je smještena u zdjeličnoj šupljini (MACPHAIL i FOSSUM, 2019.). Uloga spolnog sustava je u reprodukciji koja uključuje stvaranje i sazrijevanje ženskih spolnih stanica, oplodnju, stvaranje uvjeta za razvoj i prehranu ploda te porod.



Slika 1. Shematski prikaz spolnih organa kuje (modificirano prema KÖNIG i LIEBICH, 2019.)

Jajnici su primarni organi u kojima se stvaraju jajne stanice i izlučuju spolni hormoni. Jajnici kuje ostaju na mjestu embrionalnog razvoja, dorzokaudalno od bubrega u trbušnoj šupljini (KÖNIG i LIEBICH, 2009.). Položaj desnog jajnika je kranijalno u odnosu na lijevi te leži dorzalno bliže dvanaesniku, dok se lijevi jajnik nalazi dorzalno od silaznog kolona i lateralno od slezene (MACPHAIL i FOSSUM, 2019.). Jajovodi imaju transportnu ulogu na način da prihvaćaju i prenose jajne stanice nakon procesa ovulacije do maternice. U maternici se plod prehranjuje, razvija i štiti do samog poroda. Maternica se nalazi dorzalno od tankog crijeva, između mokraćnog mjehura i silaznog kolona. Ona se sastoji od kratkog vrata i tijela, od kojeg se pružaju dva duga i tanka roga što karakterizira dvorožni oblik maternice. Medijalno na kranijalnom dijelu unutrašnjosti tijela maternice je pregrada koja nije vidljiva izvana. Kaudalno na vrat maternice se nastavlja rodnica sa svojim predvorjem, u koju utječe mokraćnica, a služi kao kopulacijski organ i porođajni kanal te kao prolaz za istjecanje mokraće. Stidnica je vanjski otvor spolnog sustava koji oblikuju stidne usne (KÖNIG i LIEBICH, 2009.).

Ženske spolne organe u položaju drže parni dvostruki nabori potrbušnice - široki maternični ligament (*ligamentum latum uteri*), odnosno ovisno o organu koji pričvršćuje za trbušnu i zdjeličnu stijenk: mezovarij, mezosalpinks i mezometrij. Mezovarij oblikuje kranijalni dio širokog materničnog ligamenta, a uključuje suspenzorni ligament s promjenjivom količinom masnog i vezivnog tkiva (MACPHAIL i FOSSUM, 2019.). Suspenzorni ligament (*ligamentum suspensorium ovarii*) u kuje nije vaskulariziran, a proteže se između jajnika i posljednjih rebara te se kaudalno nastavlja kao *ligamentum ovarii proprium* koji povezuje svaki jajnik s rogom maternice (KÖNIG i LIEBICH, 2009.). Vaskularizaciju jajnika omogućuje arterija jajnika (*a. ovarica*) koja izlazi iz *aorte abdominalis*. Lijeva vena jajnika (*v. ovarica*) se ulijeva u lijevu bubrežnu venu, dok se desna prazni u stražnju šuplju venu (*vena cava caudalis*) (MACPHAIL i FOSSUM, 2019.). Na jajovod je vezan mezosalpinks i zajedno s *mesovarium distale* zatvara dio peritonealne šupljine te čini jajničku vrećicu kojom u potpunosti obuhvaća jajnik s pripadajućim masnim tkivom. Mezometrij je najveći dio širokog materničnog ligamenta koji se prihvaća za maternicu i kranijalni dio rodnice (KÖNIG i LIEBICH, 2009.). Arterije i vene maternice (*a. i v. uterina*) vaskulariziraju tijelo i rogove maternice (MACPHAIL i FOSSUM, 2019.).

3. SPOLNI CIKLUS

Spolni ciklus počinje nakon spolnog sazrijevanja, a sastoji se od ponavljajućih anatomskih i fizioloških promjena uzrokovanih spolnim hormonima u određenom razdoblju. Kuje su monoestrične, asezonalne životinje, odnosno ispoljavaju simptome estrusa jednom do dva puta godišnje u bilo koje doba godine. Spolni ciklus kuja ili interestrusni interval obuhvaća 4 faze: proestrus, estrus, diestrus i anestrus, što rezultira prosječnim trajanjem ciklusa od 7 mjeseci, odnosno može varirati od 5 do 12 mjeseci (CONCANNON, 2011.).

Kuje prolaze kroz fazu spolnog sazrijevanja u prosjeku sa 6 do 24 mjeseci starosti, ovisno o veličini pasmine. Značajka velikih pasmina pasa je pojava prvog proestrusa povezana s postizanjem 80% predodređene težine karakteristične za pasminu, stoga kuje većih pasmina kasnije ulaze u pubertet. Obično u dobi od 2 godine dolazi do vrhunca plodnosti koja ostaje očuvana do 7. godine života. U svrhu uspješne oplodnje, u veterinarskoj medicini postoji niz metoda za određivanje optimalnog vremena parenja, odnosno ovulacije koja u konačnici završava potomstvom (ENGLAND, 2010.). Za razumijevanje i upravljanje spolnim ciklusom kuje kao i liječenje reproduktivnih poremećaja, važno je poznavati hormonalnu regulaciju spolnog ciklusa i popratne kliničke promjene.

3.1. Neurohormonalna regulacija spolnog ciklusa

U svakoj fazi spolnog ciklusa mijenja se koncentracija pojedinih spolnih hormona (Slika 2.) pod čijim utjecajem dolazi do promjena na spolnim organima kao i promjena u ponašanju. Regulacija spolnog ciklusa je složen proces koji se odvija međudjelovanjem hipotalamusa, prednjeg režnja hipofize i jajnika. Kontrola lučenja hipotalamično-hipofiznih hormona uključuje mehanizme negativne i pozitivne povratne sprege kao i utjecaj okolišnih čimbenika. Nakon podražaja središnjeg živčanog sustava, hipotalamus proizvodi hormon koji oslobađa gonadotropine (GnRH). On se hipofiznim portalnim sustavom prenosi u adenohipofizu te ju stimulira na otpuštanje gonadotropnih hormona. Gonadotropini su folikulostimulirajući hormon (FSH) i luteinizirajući hormon (LH) koji djeluju na jajnike tijekom folikulogeneze, ovulacije i lutealne faze. FSH i LH potiču folikule ili žuto tijelo (*corpus luteum*) na proizvodnju estrogena ili progesterona (ENGLAND, 2010.). Hormoni koje luči jajnik, estrogeni i progesteron, osim učinka na spolne organe i na ponašanje kuje, sudjeluju i u

konzistencije, uz edematoznu rodnicu s brojnim naborima i proliferacijom epitela. Iako ne mora biti uvijek prisutan, jedan od glavnih pokazatelja „tjeranja“ je pojava karakterističnog serosangvinoznog iscjetka koji nastaje uslijed pucanja kapilara endometrija i izlaska eritrocita. Uočavaju se i promjene u ponašanju kuje koja izlučivanjem feromona privlači mužjake, ali ne dozvoljava parenje, kao i učestalo uriniranje te sklonost lutanju (ENGLAND, 2010.).

Povišene koncentracije LH i FSH odgovorne su za rast folikula međutim, kako oni sazrijevaju, granulosa stanice proizvode hormon inhibin koji selektivno inhibira lučenje FSH pred kraj proestrusa što uzrokuje prestanak razvoja folikula na kraju folikularne faze (ALADROVIĆ, 2018.). Koncentracija progesterona u krvi je bazalna sve do kraja proestrusa kad raste s preovulatornim LH valom (KARADJOLE i MAĆEŠIĆ, 2011.). Faza proestrusa završava kad kuja prihvaća mužjaka, što se podudara s pojavom LH vala (CONCANNON, 2011.). Vaginalna citologija je metoda koja mikroskopskim pregledom brisa sluznice rodnice omogućava utvrđivanje faze ciklusa prema tipu i postotku epitelnih stanica. Porastom razine estrogena mijenjaju se epitelne stanice rodnice što se očituje hiperplazijom i orožnjavanjem epitela (ENGLAND, 2010.). Tijekom proestrusa dolazi do progresije parabazalnih i intermedijalnih stanica do superficijalnih stanica koje dominiraju prema kraju proestrusa. Prisutnost eritrocita u ranom proestrusu čini jedinu razliku u usporedbi sa razmaskom tijekom anestrusa (KARADJOLE i MAĆEŠIĆ, 2011.) .

3.3. Estrus

Estrus predstavlja značajne promjene u ponašanju kuje, a prosječno traje 9 dana, u rasponu od 4 do 24 dana. Započinje kad kuja pokazuje interes za parenje zauzimanjem specifičnog položaja sa raširenim stražnjim nogama, podignutim repom i lordozom te u konačnici dozvoljava mužjaku parenje (ENGLAND, 2010.). Kako estrus napreduje, tako se postupno smanjuje hiperemija i edem stidnice koja je mekše konzistencije te količina iscjetka iz rodnice koji mijenja boju prema žućkastoj.

Razvojem folikula do tercijarnog ili Grafovog folikula progresivno raste estrogen do maksimalne koncentracije jedan dan prije preovulatornog LH vala, nakon čega pada (ROBINSON i NOAKES, 2019.). Povišena koncentracija LH potiče luteinizaciju zrelih folikula 60 do 70 sati prije ovulacije (CONCANNON, 2011.), što dokazuje porast razine progesterona u krvi iznad bazalne koncentracije. Smatra se da istovremeni pad razine estrogena

i porast razine progesterona u serumu stimulira pulzatorni LH val te izaziva pojavu estrusnog ponašanja (ENGLAND, 2010.). Nagli porast razine LH u krvi uzrokuje spontanu ovulaciju do koje dolazi za 48 do 60 sati (CONCANNON, 2011.). Kuje se razlikuju od drugih vrsta po tome što ovuliraju primarne oocite koje dodatno moraju sazrijevati u sekundarne oocite tijekom narednih 48 do 60 sati u distalnom dijelu jajovoda. Oocite kuje ostaju sposobne za oplodnju 2 do 5 dana nakon ovulacije što definira razdoblje oplodnje. Međutim, kuje mogu koncipirati i prije tog razdoblja zahvaljujući dugom preživljavanju spermija u spolnom sustavu do 7 dana (ENGLAND, 2010.). Porast LH vala praćen je porastom koncentracije FSH koja je najviša na početku estrusa, nakon čega postupno pada zbog djelovanja inhibina (ROBINSON i NOAKES, 2019.). Pod djelovanjem LH vala odvija se i promjena proizvodnje spolnih hormona u granulosa stanicama iz estrogena u progesteron, kao i formiranje žutog tijela na mjestu ovuliranog folikula.

Porast koncentracije progesterona na otprilike 4-10 ng/ml smatra se ključnim pokazateljem za ovulaciju. Obzirom na progresivan rast progesterona, mjerenjem razine progesterona u krvi svakih 48 sati može se precizno odrediti optimalno vrijeme parenja (ENGLAND, 2010.). Vaginalna citologija se također koristi za otkrivanje estrusa, stoga kad je koncentracija estrogena na vrhuncu, u sluznici rodnice bijele boje prevladavaju superficijalne stanice (>80%) što se smatra optimalnim trenutkom za parenje (KARADJOLE i MAČEŠIĆ, 2011.).

3.4. Diestrus

Diestrus je produžena lutealna faza obilježena formiranjem žutog tijela koje je glavni izvor progesterona, neovisno o graviditetu. Početak označava trenutak u kojem kuja odbija parenje uz gubitak edema stidnice i vaginalnog iscjetka. Tijekom rane lutealne faze koncentracija progesterona nastavlja rasti što uzrokuje zatvaranje vrata i smanjene kontrakcije maternice pri čemu osigurava uvjete za prihvata ploda i održavanje graviditeta (ENGLAND, 2010.). Koncentracija progesterona je na vrhuncu otprilike 25 dana nakon ovulacije i zatim se smanjuje, dok koncentracija estrogena pada kroz cijelu lutealnu fazu (CONCANNON, 2011.). Pad razine progesterona negativnom povratnom spregom potiče lučenje prolaktina, luteotropnog hormona koji održava funkciju žutog tijela u drugoj polovici lutealne faze (ROBINSON i NOAKES, 2019.). Koncentracija prolaktina je visoka bez obzira na gravidnost ili odsustvo iste, te se pod njegovim utjecajem u negravidnih kuja mogu očitovati promjene karakteristične za graviditet što predstavlja stanje pseudograviditeta. Klinički znakovi koji ga prate su varijabilni te mogu

uključivati promjene u ponašanju poput izraženog majčinskog ponašanja, agresivnost, zatim hipertrofiju i edem mliječne žlijezde uz moguću laktaciju.

Kod kuja izostaje mehanizam za prepoznavanje graviditeta pa svaka kuja prolazi kroz dugotrajnu fazu diestrusa. Zbog izostanka luteolitičkog djelovanja maternice, krajem negravidnog ciklusa koncentracija progesterona u krvi polagano pada, za razliku od graviditeta kad pada naglo uslijed luteolize i djelovanja prostaglandina. Posljedično tome, lutealna faza u negravidnih kuja prosječno traje 66 dana i prelazi duljinu lutealne faze tijekom graviditeta koja traje oko 63 dana (ENGLAND, 2010.). Diestrus završava propadanjem žutog tijela i naglim padom koncentracije progesterona ispod bazalne razine od 1 ng/ml te porodom u kuja koje su ostale gravidne (CONCANNON, 2011.). U citološkom nalazu uočava se porast malih intermedijalnih i parabazalnih stanica zajedno s neutrofilima dok se broj superficijalnih stanica znatno smanjio (KARADJOLE i MAĆEŠIĆ, 2011.).

3.5. Anestrus

Specifičnost spolnog ciklusa kuja je što po završetku lutealne faze obvezno slijedi anestrus ili produženo razdoblje mirovanja spolnih organa koji se vraćaju u prvobitno stanje. Trajanje je varijabilno između jedinki, no obično traje od 18 do 20 tjedana (CONCANNON, 2011.) s mogućim rasponom od 2 do 10 mjeseci prije nego što kuja ponovno uđe u novi proestrus. Spolna neaktivnost omogućuje involuciju maternice nakon graviditeta uz obnavljanje endometrija za što je potrebno 120 do 130 dana (ROBINSON i NOAKES, 2019.). Početak se teško uočava kod kuja koje nisu gravidne jer ne pokazuju promjene u ponašanju niti specifične kliničke znakove, međutim ukoliko je kuja gravidna, početak je obilježen porodom te uključuje laktaciju u ranoj fazi anestrusa (ENGLAND, 2010.).

Koncentracije hormona su bazalne do pred sam kraj anestrusa kad se javljaju hormonalne promjene karakterizirane povećanim oslobađanjem GnRH koji djeluje na povećanu učestalost i koncentraciju sporadičnog lučenja LH, popraćenu postupnim porastom FSH prema proestrusu (CONCANNON, 2011.). Također dolazi do porasta razine estrogena dok koncentracija progesterona ostaje ispod bazalne razine tijekom cijelog anestrusa. U vaginalnom obrisku dominiraju parabazalne i male intermedijalne stanice. Sluznica stidnice je suha, ružičaste boje sa slabo izraženim naborima, no izrazito tanka stijenka čini ju vrlo osjetljivom na traumu (ENGLAND, 2010.; KARADJOLE i MAĆEŠIĆ, 2011.).

4. KASTRACIJA

4.1. Indikacije za kastraciju kuja

Kastracija se odnosi na operativno uklanjanje spolnih organa u općoj anesteziji. Kod ženskih jedinki se rutinski primjenjuju tehnike kojima se nepovratno uklanjaju oba jajnika – bilateralna ovarijektomija ili najčešće jajnici zajedno s maternicom - ovariohisterektomija (ROMAGNOLI i SONTAS, 2010.). Kastracija se može izvesti laparotomskim ili sve popularnijim laparoskopskim pristupom. Laparotomija se najčešće izvodi kroz bijelu liniju iako je razvijen i bočni pristup (HOWE, 2006.).

Elektivna kastracija je najčešća indikacija za ovariohisterektomiju ili ovarektomiju na zdravim životinjama koje nisu predviđene za rasplodivanje, u svrhu sprječavanja estrusa i neželjenog potomstva. Uklanjanjem jajnika trajno prestaje proizvodnja spolnih hormona što posljedično eliminira nepoželjne oblike ponašanja i promjene karakteristične za estrus kao i poremećaje spolnog ciklusa (npr. pseudograviditet). Međutim, najznačajnija prednost kastracije je reducirana pojava neoplazija mliječne žlijezde i spolnog sustava te prevencija gnojne upale maternice (piometre), kao potencijalno smrtonosnih bolesti s visokom incidencijom u intaktnih kuja. Osim u prevenciji, značajna je i njena primjena u obliku terapije za bolesti reproduktivnog sustava. To uključuje neoplazije (jajnika, maternice, vagine), ciste, metritis, torziju maternice, rupturu maternice, prolaps maternice ili vagine i vaginalnu hiperplaziju. Kastracija je indicirana i kao pomoćna terapija u kontroli pojedinih dermatoloških te sistemskih bolesti (npr. dijabetes, epilepsija) (LADLOW, 2015.; MACPHAIL i FOSSUM, 2019.).

Teško je odrediti optimalnu dob za kastraciju zbog varijacija u rezultatima istraživanja. Iako za sad ne postoje kontrolirana istraživanja koja bi pružila nedvojbene dokaze o pravom trenutku za kastraciju s ciljem izbjegavanja svih rizika, poznato je da određivanje dobi ovisi o nekoliko čimbenika, uključujući pasminu, predispoziciju za određene bolesti, fizičku i spolnu zrelost (HOWE, 2015.). Preporučena dob za elektivnu kastraciju je između 6 i 12 mjeseci starosti, odnosno prije pojave prvog estrusa. Naime, kastracija prije prvog estrusa može bitno umanjiti rizik od razvoja tumora mliječne žlijezde, najčešće dijagnosticiranih tumora u kuja, s visokom pojavom malignosti (35-50%). Sa svakim tjeranjem smanjuje se utjecaj kastracije na vjerojatnost pojave tumora. Prema tome, nakon jednog ili dva spolna ciklusa, mogućnost nastanka tumora povećava se na 8%, odnosno 26%. Kastracija starijih kuja nema nikakav

utjecaj u prevenciji bolesti niti sprječava nastanak tumora (FRANSSON, 2018.).

Rana kastracija ili prepubertalna ovarijektomija je kastracija spolno nezrelih kuja koja se primjenjuje u velikim skloništima za napuštene životinje kao mjera dugoročne kontrole hiperpopulacije pasa lotalica. S ciljem smanjenja prekomjernog broja napuštenih životinja, samim time i eutanazija kao glavnog uzroka smrtnosti pasa, postupak se provodi u dobi od 6 do 14 tjedana starosti kako bi se udomili već kastrirani psi (ROMAGNOLI, 2017.). Dio autora zahvat u navedenoj dobi smatra manje invazivnim, s minimalnim krvarenjima i bržim oporavkom te nižom stopom morbiditeta i mortaliteta, ali pritom ističe pojačan nadzor tijekom operacije zbog nepovoljnih učinaka anestezije (SPAIN i sur., 2004.; ROMAGNOLI i SONTAS, 2010.). S druge strane, rana kastracija izaziva zabrinutost zbog povećanog rizika od zaraznih bolesti (parvoviroza), fizičkih promjena (produljeno zarastanje kostiju, uvučene stidne usne), cistitisa, urinarne inkontinencije i pretilosti stoga je potrebno dodatno istražiti njezin utjecaj (SPAIN i sur., 2004.; DE CRAMER i MAY, 2015.).

Većina literature preporučuje ovariohisterektomiju kao metodu za rutinsku kastraciju zbog potencijalnog razvoja patologije maternice nakon ovarijektomije. Međutim, retrospektivne analize nisu pokazale da između navedenih tehnika postoji razlika u incidenciji dugoročnih urogenitalnih poremećaja, uključujući endometritis, piometru batrljka maternice i urinarnu inkontinenciju, što čini ovarijektomiju prihvatljivom tehnikom za kastraciju zdravih kuja (VAN GOETHEM i sur., 2006.; PROOT 2008.). Unatoč tome, generalno se čini da podaci dostupni u ovom trenutku ne podupiru prihvaćanje ovarijektomije kao alternativne metode ovariohisterektomiji te kako se ista i dalje češće izvodi. Prilikom odluke o kastraciji i odabiru tehnike, važno je individualno pristupiti svakom pacijentu i procijeniti opće stanje, tjelesnu i spolnu zrelost te informirati vlasnika o potencijalnim komplikacijama.

4.2. Laparotomski pristup

Najčešća indikacija za bilateralno uklanjanje jajnika je elektivna kastracija zdravih kuja prije puberteta (STONE, 2003.). Ovarijektomija se smatra manje invazivnom metodom u odnosu na ovariohisterektomiju jer zahtjeva manji rez te kraće trajanje zahvata i anestezije. Odabir tehnike ovisi o vještinama kirurga i dostupnoj kirurškoj opremi, pritom uzimajući u obzir što je najbolje za samog pacijenta. U literaturi su obje metode priznate te svaka nudi prednosti i nedostatke (HOWE, 2006.).

Kao i prije svakog operativnog zahvata, neophodno je uzeti detaljnu anamnezu od vlasnika uz preanesteziološki pregled pacijenta i uskratiti hranu 12 do 16 sati prije operacije (KARADJOLE i MAČEŠIĆ, 2011.). Kirurškom zahvatu prethodi uvođenje u opću anesteziju te priprema operacijskog polja od pupka do kranijalnog ruba zdjelice. Pacijenta je potrebno fiksirati u dorzalnom položaju s nagnutim tijelom pod kutom od 30° u Trendelenburgov položaj s ispruženim prednjim i stražnjim ekstremitetima.

Ovarijektomija započinje kožnim rezom infraumbilikalno medijalno koji čini kranijalnu trećinu udaljenosti između pupka i kranijalnog ruba zdjelice u kuja starijih od 5 mjeseci (FRANSSON, 2018.). Pri tome se odvaja potkožno vezivno tkivo što omogućava pristup bijeloj liniji (*linea alba*) i otvaranje peritoneuma. Zatim se locira i izvlači jajnik kako bi se postavio hemostat na *lig. ovarii proprium* uz pažljivu resekciju *lig. suspensorium ovarii* u blizini bubrega. Nakon toga se napravi otvor u mezovariju, kaudalno od krvnih žila jajnika i postavljaju se hemostati (Rochester-Carmalt), jedan ispod drugog. Opisano je nekoliko tehnika za postavljanje hemostata i podvezivanje peteljke jajnika ili maternice. Treći hemostat može se postaviti distalno od jajnika ili se u slučaju prekratkog mezovarija, koristi modificirana tehnika s hemostatom na vrhu roga maternice. Postavljaju se dvije ligature (resorptivnim koncem) na mezovarij radi kontrole krvarenja te jedna ligatura na vrh roga maternice, odnosno na *lig. ovarii proprium* te uterine arterije i vene. Nakon što se osigura hemostaza, provjeri se stabilnost ligatura te se rezom iznad proksimalne ligature mezovarija i ligature na rogu maternice uklanja jajnik u cijelosti, zajedno s burzom i jajovodom. Važno je pregledati burzu da se utvrdi je li uklonjen cijeli jajnik i provjeriti postoje li krvarenja, kako bi se izbjegle potencijalne komplikacije (npr. sindrom zaostalog jajnika). Isti postupak ponavlja se na drugom jajniku te se pristupa troslojnom zatvaranju trbušne stijenke. Ukoliko se uoči bilo kakva nepravilnost maternice, potrebno je učiniti ovariohisterektomiju (KARADJOLE i MAČEŠIĆ, 2011.; MACPHAIL i FOSSUM, 2019.).

Ovariohisterektomija se obično izvodi tradicionalnim pristupom putem medijalne celiotomije s kožnim rezom kaudalno od pupka (kranijalna trećina kaudalnog abdomena). Dužina reza ovisi o veličini kuje (4-8 cm), s tim da zahvat može biti kompliciraniji kod velikih pasmina pasa. Stoga je preporuka produžiti rez kod pacijenata s dubokim prsnim košem ili onih s povećanom maternicom u svrhu bolje preglednosti operacijskog polja te lakše manipulacije organima (MACPHAIL i FOSSUM, 2019.). Lokalizacija jajnika, redosljed i mjesto postavljanja ligatura na mezovariju provode se kao što je prethodno opisano kod postupka

ovarijektomije. Kod pretilih ili kuja u estrusu preporučeno je podvezati krvne žile *lig. latum uteri* radi većeg promjera i prokrvljenosti, a sam ligament može imati više masnog tkiva. Kranijalnim povlačenjem izvuče se tijelo maternice i polaže se ligatura na spoj sa cerviksom kako bi se izbjeglo ostavljanje vitalnog tkiva maternice koje bi u budućnosti moglo rezultirati piometrom batrljka maternice (STONE, 2003.). Podvezuju se krvne žile maternice kako bi se ista mogla amputirati, a batrljak maternice se pažljivo vraća u abdomen prije otpuštanja hemostata. Način šivanja odgovara standardnom zatvaranju u tri sloja – fascija/*linea alba*, potkožje i koža (KARADJOLE i MAĆEŠIĆ, 2011.; MACPHAIL i FOSSUM, 2019.).

4.3. Laparoskopski pristup

Minimalno invazivna kirurgija ima široku primjenu u dijagnostičke i terapijske svrhe, stoga se sve više koristi kao primarna metoda u operacijskim zahvatima. Laparoskopski pristup navodi se kao alternativa klasičnoj ovariohisterektomiji ili ovarijektomiji obzirom na prednosti koje pruža. Glavne prednosti odnose se na poboljšani pristup tkivu, bolju preglednost anatomskih struktura putem kamere i kiruršku preciznost pomoću specijaliziranih instrumenta čime se postiže niža učestalost komplikacija. Dokazano smanjuje razinu boli uz brži oporavak i manji postoperativni stres za pacijenta. S druge strane, preduvjet za sigurno izvođenje laparoskopskih operacija je posjedovanje izuzetno skupe opreme i instrumenta za čije je rukovanje neophodna dugotrajna edukacija operatera i asistencija što može ograničiti primjenu zahvata u svakodnevnoj praksi (FRÖHLICH, 2008.).

Ovisno o vještini i iskustvu operatera te dostupnoj opremi, laparoskopsku ovarijektomiju i ovariohisterektomiju je moguće izvesti na više načina: pomoću jednog, dva ili tri troakara. Minimalna kirurška trauma postiže se smanjenjem broja ulaza kroz trbušnu stijenk. Tehnika jednog ulaza se izvodi uz pomoć operacijskog laparoscopa s radnim kanalom za instrumente, koji se uvlači kroz troakar kaudalno od pupka (MACPHAIL i FOSSUM, 2019.). Prilikom izvođenja tehnike dva ulaza, drugi troakar za instrumente postavlja se kaudalno u odnosu na prvi, na sredini između pupka i stidne kosti, dok tehnika tri ulaza podrazumijeva dodavanje trećeg troakara kranijalno od pupka. Međutim, troakari mogu biti raspoređeni i metodom triangulacije kako bi se postigao bolji pristup i olakšala manipulacija instrumentima. Pritom se kroz primarni ulaz (kaudalno od pupka) uvodi laparoskop, dok se dva radna troakara postavljaju lateralno od mliječnih žlijezda u području između pupka i stidne kosti (KARADJOLE, 2006.).

Laparoskopska ovarijektomija namijenjena je prvenstveno za srednje velike i velike pasmine pasa jer kod malih pasmina trbušna šupljina malog volumena dodatno otežava izvođenje zahvata (FRÖHLICH, 2008.). Preduvjet za uspješno izvođenje operacije je uspostava pneumoperitoneuma koji nastaje insuflacijom ugljikovog dioksida i održava se pod tlakom od 12 do 14 mmHg. Pneumoperitoneum se postiže korištenjem Veress igle, Hasson ili optičkog troakara. Na mjesto Veressove igle, kroz malu inciziju kaudalno od pupka, postavlja se primarni troakar pomoću kojeg se uvodi laparoskop. Laparoskop je centralno pozicioniran te se pod njegovom kontrolom postave još jedan ili dva pomoćna (radna) ulaza za instrumente. Nakon postavljanja svih troakara, pacijent se rotira za 45° stupnjeva u bočni položaj (udesno za lijevi jajnik) prema kirurgu kako bi se olakšala vizualizacija i pristup jajniku (PROOT, 2008.). Osnovni postupci laparoskopske ovarijektomije provode se na isti način kao i kod klasične otvorene tehnike u bijeloj liniji te obuhvaćaju pristup u trbušnu šupljinu, inspekciju i lociranje jajnika, hemostazu, disekciju i amputaciju tkiva te zatvaranje rane (FRÖHLICH, 2008.).

Laparoskopskom hvataljkom pridržava se jajnik dok se uz pomoć bipolarnih hvataljka spojenih na elektrokauter koaguliraju te laparoskopskim škarama resekiraju pripadajuće krvne žile, *lig. ovarii proprium*, *lig. suspensorium ovarii* i mezovarij. Nakon resekcije, jajnik se uklanja kroz troakar i postupak se ponavlja na drugom jajniku (PROOT, 2008.). Prije zatvaranja treba obaviti pretragu unutrašnjosti trbušne šupljine te istisnuti preostali zrak. U slučaju perioperativnih komplikacija (npr. nekontrolirana krvarenja, ruptura organa) mogući je prelazak zahvata u klasičnu laparotomiju (FRÖHLICH, 2008.).

5. KOMPLIKACIJE KASTRACIJE

5.1. PERIOPERATIVNE KOMPLIKACIJE

Kao i svaka operacija, kastracija sa sobom nosi rizik od nastanka komplikacija vezanih uz kirurški zahvat. Prvi korak prema smanjenju stope komplikacija je poznavanje potencijalnih rizika i njihovih uzroka kako bi se moglo planirati izbjegavanje ili uklanjanje gotovo svih komplikacija (BOHLING, 2008.). Većina komplikacija vezanih uz zahvat proizlazi iz neprikladne kirurške tehnike što se može izbjeći pažljivom manipulacijom tkiva, preciznom hemostazom i primjenom načela asepse i antiseptike (HOWE, 2006.).

Prema nekoliko velikih istraživanja, incidencija perioperativnih komplikacija bila je 7,5%-19% u kuja nakon ovariohisterektomije (FRANSSON, 2018.). Razvoj perioperativnih komplikacija ovisi o djelovanju više čimbenika, a to su dob i pasmina pasa uz iskustvo kirurga i zdravstveno stanje kuje (ROMAGNOLI i SONTAS, 2010.). Većina perioperativnih komplikacija očituje se u obliku krvarenja, dok se u rijetkim slučajevima javljaju nuspojave anestezije i trauma okolnih organa (JOHNSTON i sur., 2001.).

5.1.1. Komplikacije vezane uz anesteziju

Anestezija izaziva depresiju živčanog tkiva ili središnjeg živčanog sustava stoga predstavlja određena ograničenja i rizik za svakog pacijenta. Određeni rizici mogu se smanjiti preoperativno ili pravilnim odabirom anesteziološkog protokola. Znanstveno je dokazano kako su duljina trajanja operacije i anestezije rizični čimbenici u nastanku infekcija (MURARO i WHITE, 2014.). Trajanje zahvata smanjuje se s iskustvom kirurga i prema tome se stope većih komplikacija mogu svesti sa 6-20% kod neiskusnih, na 1-4% kod iskusnih kirurga (ROMAGNOLI i SONTAS, 2010.). Iako ne postoji pasminska predispozicija, povećana učestalost komplikacija tijekom anestezije zabilježena je kod minijaturnih i malih pasmina pasa u usporedbi sa srednjim, velikim pasminama kao i križancima (JOHNSTON i sur., 2001.).

5.1.2. Krvarenje

Akutno krvarenje je opisano kao najčešća komplikacija (79%) povezana s kirurškim

zahvatom, a istodobno i uzrok smrti pretežno velikih pasmina pasa (>22kg) tijekom ili neposredno nakon ovariohisterektomije (HAMAIDE, 2017.). Stopa krvarenja bila je svega 2% kod malih pasmina pasa (<22kg), što dovodi povećanu tjelesnu masu i masno tkivo u vezu sa značajnim rizikom od krvarenja. Druge retrospektivne studije prijavile su nižu stopu krvarenja (9%) što može biti povezano s nespecifičnim kriterijima za kategorizaciju krvarenja (BURROW, 2005.).

Intraabdominalno krvarenje prvenstveno se javlja na mjestu nepravilno postavljenih ligatura ili prekida krvnih žila iz ovarijalnog ili uterinog spleta (ROMAGNOLI i SONTAS, 2010.). Krvarenje iz peteljke jajnika češće je povezano s desnim jajnikom tijekom pokušaja otpuštanja suspenzornog ligamenta, uz pretpostavku kako kranijalniji položaj desnog jajnika otežava njegovo izlaganje te zahtjeva veći stupanj trakcije, a samim time i povećan rizik od rupture (BOHLING, 2020.). Rijetko se javlja krvarenje iz suspenzornog ili širokog materničnog ligamenta posljedično nepravilnoj transekciji ligamenta. Obilno krvarenje obično je izazvano kirurškom pogreškom uključujući: grubu manipulaciju tkivom od strane neiskusnog kirurga početnika (npr. pretjerano istezanje maternice, trauma stijenke mokraćnog mjehura, mezenterija), neoprezno rukovanje instrumentima (npr. trauma slezene korištenjem laparoskopske opreme) te neadekvatni pristup kroz premali rez (BUSHBY, 2010.; ADIN, 2011.; TOBIAS, 2020.). Teoretski, ovariohisterektomija nosi dodatni rizik od krvarenja iz širokog ligamenta i iz krvnih žila maternice u blizini cerviksa gdje su arterije većeg promjera nego na vrhu roga maternice, a samim time i krvarenje može biti ozbiljnije. Uzrok može biti neadekvatno podvezivanje batrljka maternice u slučaju piometre kod koji su maternica i rodnica zadebljane i hiperemične. Iako ligatura može biti pravilno postavljena bez znakova primarnog krvarenja, moguće je da pad krvnog tlaka ili slabija prokrvljenost posljedično smanje masu podvezanog tkiva do te mjere da ligatura nije čvrsta što rezultira intraabdominalnim krvarenjem iz krvnih žila maternice. Izostanak vanjskih znakova krvarenja čini takvo krvarenje izuzetno opasnim sa nerijetko smrtonosnim ishodom.

Rizik je također veći kod pretilih kuja zbog prekomjerne količine masnog tkiva koje otežava vizualizaciju i sigurno postavljanje ligatura (BOHLING, 2020.). Resekcija mezosalpinksa ili batrljka maternice preblizu mjesta podvezivanja može rezultirati skliznućem ligature. Osim toga, krvarenje može biti posljedica faze reproduktivnog ciklusa u kojoj se izvodi operacija pa se tijekom estrusa javlja u obliku izljeva uslijed povećane prokrvljenosti tkiva koje je prhko pod utjecajem estrogena (BOHLING, 2008.). Prema tome, u slučaju da se ovariohisterektomija

izvodi tijekom estrusa, nužno je podvezivanje širokog materničnog ligamenta bez postavljanja hemostata (HOWE, 2006.).

Značajan gubitak krvi prilikom kastracije javlja se rijetko budući da se u većini slučajeva komplikacija uoči u tijeku operacije i promptno sanira prije zatvaranja trbušne šupljine (TOBIAS, 2020.). Ukoliko krvarenje nastupi usred zahvata, potrebno je produžiti rez radi bolje vizualizacije izvora komplikacije i uspostave hemostaze te pažljive zamjene ligature (BOHLING, 2020.). Najsigurniji postupak eksteriorizacije peteljke jajnika koja krvari je hvatanje pomoću prstiju da bi se izbjegla nehotična uretralna trauma (BUSHBY, 2010.). Pregled nekoliko retrospektivnih studija otkrio je izostanak smrtnosti u ukupno 374 kuja nakon ovariohisterektomije, usprkos 80 slučajeva prijavljenog intraoperativnog krvarenja (SHAVER i sur. 2019.). Obzirom na niski mortalitet prijavljen u objavljenim istraživanjima, čini se da intraoperativno krvarenje tijekom ovariohisterektomije uspješno kontrolira te rijetko rezultira mortalitetom i prelaskom u kritično postoperativno krvarenje (ADIN, 2011.).

Klinička slika intraabdominalnog krvarenja postoperativno može biti nespecifična (blijede sluznice, tahikardija, spori oporavak od anestezije), a ukoliko je prisutno obilno krvarenje iz rane postavlja se sumnja na razvoj hemoperitoneuma koji se dijagnosticira putem ultrazvuka ili abdominocentezom. Prije razmatranja kirurške intervencije, potrebno je učiniti testove koagulacije radi isključivanja kongenitalnih poremećaja i prema dobivenim nalazima odlučiti se na konzervativno (terapija tekućinama) ili kirurško liječenje (eksplorativna kirurgija i podvezivanje krvnih žila). Treba napomenuti da je nerijetko teško identificirati aktivno krvarenje tijekom eksplorativne kirurgije. Pretpostavka je da se na krvarenje iz krvnih žila jajnika ili maternice može privremeno djelovati smanjenjem perfuzijskog tlaka povezanog s općom anestezijom i pozicioniranjem pacijenta u dorzalni položaj (ADIN, 2011.).

Stavlja se naglasak na prevenciju krvarenja umjesto kontrole istog (BUSHBY, 2010.). Glavne smjernice za sprječavanje gubitka krvi su primjena pravilne kirurške tehnike, odgovarajuća preglednost i pristupačnost operacijskom polju produživanjem reza (od pupka do posljednje mliječne žlijezde) ili korištenjem samostojećih retraktora, precizna hemostaza i pažljivo postavljanje ligature (dovoljno udaljeno od hemostata) uz dodatnu provjeru na prisutnost krvarenja, kontrolirano odvajanje suspenzornog ligamenta pod prstima te izvođenje kastracije tijekom anestruza (BUSHBY, 2010.; ADIN, 2011.; BOHLING, 2020.). Također, WATTS (2018.) je izvijestio o poželjnoj upotrebi elektrokirurškog uređaja za koagulacija krvnih žila prije transekcije kod 1406 pasa tijekom ovariohisterektomije, odnosno 89 pasa kod

ovarijektomije, prilikom kojih nije utvrđen niti jedan slučaj krvarenja tijekom ili nakon operacije. Zabilježene su opekline kože od kolateralnog toplinskog oštećenja koje se mogu jednostavno spriječiti postavljanjem gaze između kože i elektrokirurške pincete.

5.1.3. Jatrogena uretralna trauma

Anatomski položaj, odnosno neposredna blizina uretera (mokraćovoda) i reproduktivnog sustava stvara predispoziciju za nastanak jatrogene uretralne traume ili u rijetkim slučajevima opstrukcije uretera tijekom kastracije. Do uretralne traume obično dolazi prilikom neadekvatne amputacije jajnika i hvatanja ispuštene arterije jajnika, s tim da ne mora biti vidljiva tijekom operacije. Nadalje, zbog neposredne blizine distalnog dijela uretera s tijelom maternice postoji potencijalna opasnost od ozljede, odnosno izravne opstrukcije prilikom greškom uhvaćenog uretera u ligaturu s maternicom kod ovariohisterektomije. Posljedično može doći do stvaranja ureterovaginalne fistule koja se opisuje kao uzrok pojave urinarne inkontinencije (BOHLING, 2020.). Distenzija mokraćnog mjehura pomiče trigonum kranijalno i smanjuje napetost uretera što povećava rizik od hvatanja uretera u ligaturu. Opstrukcija proksimalnog uretera jednaka je prilikom ovarijektomije i ovariohisterektomije (HAMAIDE, 2017.).

Postoperativno, trauma se očituje uroabdomenom ili boli u lumbalnom dijelu kralježnice u slučaju strikture što rezultira hidroureterom i hidronefrozom koja zahtjeva resekciju i anastomozu uretera te u većini slučajeva ureteronefrektomiju (MACPHAIL i FOSSUM, 2019.). U slučaju djelomične opstrukcije ili nenarušene bubrežne funkcije, potrebno je ukloniti ligaturu zajedno s ureterom, dok će potpuna opstrukcija u kasnijoj fazi (nakon 4 tjedna) rezultirati zatajenjem bubrega na zahvaćenoj strani. Ureterovaginalna fistula liječi se podvezivanjem fistule i ureterocistostomijom (HAMAIDE, 2017.).

Unatoč svega par potvrđenih slučajeva uretralne traume kao posljedice kastracije, pretpostavlja se da je komplikacija daleko češća, ali stvarna pojavnost ostaje nepoznata i varira ovisno o uzroku budući da jednostrana uretralna opstrukcija ne uzrokuje azotemiju u prethodno zdrave jedinke (ADIN, 2011.; HAMAIDE, 2017.).

Za smanjivanje rizika od nastanka ove komplikacije ključno je dobro poznavati anatomiju i identificirati urogenitalne organe te preoperativno isprazniti mokraćni mjehur i pomaknuti ga kaudalno radi izbjegavanja uretera i poboljšane vizualizacije tijekom podvezivanja (BOHLING, 2020.; HAMAIDE, 2017.).

5.2. KOMPLIKACIJE NAKON OPERACIJSKOG ZAHVATA

Postoperativne komplikacije mogu se podijeliti ovisno o trenutku manifestacije simptoma na rane i kasne komplikacije. Rane komplikacije nastaju neposredno nakon operacije u obliku vaginalnog krvarenja i dehiscencije rane. Za razliku od njih, kasne komplikacije se razvijaju kroz duži period, a odnose se na sindrom zaostalog jajnika, piometru batrljka maternice, stvaranje granuloma oko neresorptivnih ligatura, fistule, abdominalne priraslice kao posljedica peritonitisa i urinarnu inkontinenciju kod pojedinih pasmina pasa (HAMAIDE, 2017.). Druge potencijalne komplikacije ovariohisterektomije su neuobičajene, a odnose se na samoograničavajuće komplikacije rane (edem, infekciju rane, odgođeno zacjeljivanje, serom), traumu crijeva ili slezene, endokrinu alopeciju, opstrukciju debelog crijeva (MACPHAIL i FOSSUM, 2019.). Komplikacijama rane sklonije su veće pasmine pasa (>22,7 kg) te kuje s dužim kirurškim zahvatom i djelovanjem anestezije (DETORA i MCCHARTY, 2011.; TOBIAS, 2020.).

Ukupna incidencija komplikacija nakon elektivne kastracije je relativno visoka (12%-32%) stoga je imperativ na prevenciji i intraoperativnom prepoznavanju ozljeda. Prema MURARO i WHITE (2014.) ukupna stopa komplikacija od 7,5% nakon ovariohisterektomije bila je povezana s produženim trajanjem anestezije i povećanom tjelesnom masom kuje. Procjenom dostupne literature nema značajne razlike u incidenciji komplikacija nakon operacijskog zahvata između ovariohisterektomije i ovarijektomije prikazanih u Tablici 1. Ovarijektomija zahtijeva manji rez pa, iako nije dokazano, postoji sumnja da će se komplikacije kao što su edem, infekcija i dehiscencija rane, serom, odgođeno cijeljenje i bol pojavljivati rjeđe, dok se nakon ovariohisterektomije očekuje povećani rizik od komplikacija u slučaju: intraabdominalnog i vaginalnog krvarenja, opstrukcije uretera, sindroma zaostalog jajnika (zbog kaudalno pozicioniranog reza) i granuloma batrljka maternice (zbog izloženosti sluznice) (VAN GOETHEM i sur., 2006.).

S druge strane, čini se kako je incidencija komplikacija prilikom izvođenja laparoscopske ovarijektomije niska (2%) iako nisu dostupna istraživanja koja uključuju veliki broj pasa (FRANSSON, 2018.). Najčešće komplikacije su povezane s pneumoperitoneumom, krvarenjem i termičkom ozljedom tijekom faze učenja i savladavanja tehnike, a postoji još rizik od jatrogene traume visceralnih organa, omentalne hernije i formiranja seroma (FRÖHLICH, 2008.; PROOT, 2008.).

Tablica 1. Učestalost pojave komplikacija nakon kastracije u kuja (modificirano prema ROMAGNOLI i SONTAS, 2010.).

	Kirurški zahvat	Učestalost (%)
<i>Rane komplikacije</i>		
Komplikacije vezane uz anesteziju	Ovariohisterektomija	3-41%
Krvarenje iz jajnika ili maternice	Ovariohisterektomija / ovarijektomija	2-79%
Vaginalno krvarenje	Ovariohisterektomija / ovarijektomija	2-15%
Lažna trudnoća	Ovariohisterektomija / ovarijektomija	13%
Dehiscencija šavova / infekcija rane / apsces / edem	Ovariohisterektomija / ovarijektomija	2,7-25%
Peritonitis / evisceracija organa	Ovariohisterektomija / ovarijektomija	0,3-2%
<i>Kasne komplikacije</i>		
Sindrom zaostalog jajnika	Ovariohisterektomija / ovarijektomija	17-43%
Granulom peteljke jajnika / maternice	Ovariohisterektomija / ovarijektomija	6-28%
Granulom batrljka maternice	Ovariohisterektomija	15-51%
Piometra batrljka maternice	Ovariohisterektomija	35%
Fistula zbog upotrebe neresorptivnog konca	Ovariohisterektomija	38%
Ureterovaginalna fistula	Ovariohisterektomija	2-3%
	Ovarijektomija	9–21%
Urinarna inkontinencija	Ovariohisterektomija / ovarijektomija	3–20%
Intestinalne i peritonealne priraslice	Ovariohisterektomija	5,5%

5.2.1. Vaginalno krvarenje

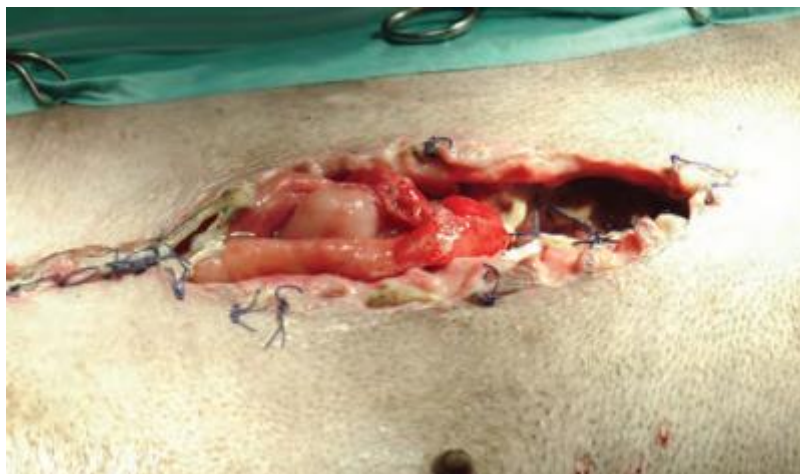Vaginalno krvarenje odnosi se na krvarenje iz podvezanih krvnih žila maternice i javlja se u periodu od nekoliko dana do 3 tjedna. Prilično je neuobičajena postkastracijska komplikacija, iako u rijetkim slučajevima može postati opasna po život. Neposrednim uzrokom povremenog vaginalnog krvarenja smatra se erozija krvnih žila maternice uslijed ligature multifilamentnog neresorptivnog konca oko tijela maternice (BOHLING, 2008.; HAMAIDE, 2017.). Također, može biti povezano s infekcijom oko ligature uzrokovanom kontaminacijom tijekom operacije (osobito u slučaju piometre) ili upotrebom inficiranog kirurškog materijala. Vaginalno krvarenje zabilježeno je u 15% slučajeva nakon ovariohisterektomije u vremenskom intervalu od 4 do 16 dana postoperativno (DETORA i MCCHARTY, 2011.).

U svrhu terapije preporučena je primjena antimikrobnih tvari, a ukoliko se ono ne pokaže uspješnim, hemostaza se postiže vaginalnom tamponadom ili kompresijom. Zbog brzog napredovanja prema hitnom stanju, bez obzira na uzrok, ako krvarenje postane ozbiljno, indicirano je radikalno liječenje hitnom eksplorativnom laparotomijom. Radi se ponovna resekcija batrljka maternice što bliže cerviksu i podvezuje se, po mogućnosti s Millerovim čvorom, koji raspoređuje pritisak ispod ligature na šire područje tkiva. Zauzvrat, manje nagnječenje i nekroze ispod ligature smanjuju rizik od nastanka ove komplikacije. U slučaju piometre s vaginalnim krvarenjem koje se često javlja ubrzo nakon estrusa, ključna je transfuzija prije izvođenja zahvata. Prije izvođenja laparotomije potrebno je isključiti prisutnost vaginalnih neoplazija (HAMAIDE, 2017.; BOHLING, 2020.).

5.2.2. Dehiscencija rane

Potencijalno ozbiljna postkastracijska komplikacija je dehiscencija rane koja se u pravilu očituje sekundarno uslijed lizanja i intenzivnog grickanja šavova, odnosno kirurškog reza (BUSHBY, 2010; BOHLING, 2020.). Ako se dehiscencija rane pojavi unutar 7 dana od operacije najčešće je posljedica kirurške pogreške (ADIN, 2011.). Naime, jedan od čestih uzroka povećane napetosti tkiva je neodgovarajuća tehnika rekonstrukcije ili korištenje neadekvatnog šivaćeg materijala zbog čega dolazi do razdvajanja rubova rane i popuštanja šavova što odgađa zacjeljivanje rane i pacijentu stvara nelagodu. Problem stvaraju prečvrsto postavljene kožne šavovi koji se mogu urezati u kožu dok postoperativno otekne pa uzrokuje bol i sklonost ozljeđivanju. Čak i intradermalni šav može potencirati samoozljeđivanje ako je

čvor prevelik, što će uslijediti upalnim odgovorom (reakcija na šivaći materijal) (BOHLING, 2020.). Ukoliko su šavovi prekinuti i razdvoje se svi slojevi rane (potpuna dehiscencija), postoji opasnost od evisceracije crijeva ili drugih trbušnih organa kroz otvorenu ranu što posljedično dovodi do infekcije potrušnice, tj. peritonitisa (FITZGERALD, 2022.). Na Slici 3. prikazana je potpuna dehiscencija praćena evisceracijom organa 3 dana nakon ovariohisterektomije u kuje kao posljedica neadekvatne tehnike šivanja (CLAEYS, 2017.). U rijetkim slučajevima dehiscencija može biti rezultat teške kirurške infekcije ili poremećaja u cijeljenju rana, kao što se može vidjeti kod šećerne ili Cushingove bolesti (BOHLING, 2008.). Stope infekcije mogu se smanjiti skraćivanjem trajanja operacije i pravilnim korištenjem odgovarajuće kirurške tehnike (npr. zatvaranje „mrtvog prostora“) (MURARO i WHITE, 2014.).



Slika 3. Evisceracija trbušnih organa 3 dana nakon ovariohisterektomije
(Izvor: CLAEYS, 2017.).

Liječenje dehiscencije s evisceracijom trbušnih organa smatra se uspješnim, a obuhvaća: dijagnostičku laparotomiju, lavažu abdomena, sistemsku primjenu antibiotika i potpurnu terapiju te rekonstrukciju rane. U slučaju veće ozljede crijeva ili njegove opskrbe krvlju, potrebno je učiniti resekciju zahvaćenog dijela crijeva (BOHLING, 2020.). Prilikom rekonstrukcije koriste se apozicijske tehnike šivanja s upotrebom monofilamentnog resorptivnog materijala (ADIN, 2011.).

Prevenција dehiscencije daleko je bolja opcija od liječenja iste stoga se koriste retencijski šavovi koji imaju ulogu popuštanja velike napetosti tkiva u području rane. To se postiže

postavljanjem sekundarnog reda šavova na većoj udaljenosti od primarnog reda koji ravnomjerno približava rubove rane i na taj način izbjegava mogućnost ishemije, rupture i sporijeg cijeljenja rane (BUSHBY, 2010.). Uz to je pacijentu potrebno ograničiti aktivnost do skidanja konaca i prema potrebi spriječiti lizanje rane stavljanjem Elizabetanskog ovratnika kako bi se omogućilo pravilno zarastanje rane. Laparoskopska ovarijektomija i ovariohisterektomija smanjuju rizik od dehiscencije (HAMAIDE, 2017.).

5.2.3. Priraslice

Formiranje priraslica javlja se kao odgovor na infekciju ili kiruršku traumu peritoneuma. Intestinalne i peritonealne priraslice posljedica su peritonitisa, čija pojavnost nije isključivo karakteristična za ovariohisterektomiju. Opsežne priraslice na tankom i debelom crijevu, mezenteriju i omentumu s posljedičnom opstrukcijom crijeva mogu nastati uslijed lezije peteljke jajnika ili zbog slučajnog uključivanja u ligaturu jajnika (SHARIATI i sur., 2014.). Fibrozne priraslice širokog ligamenta i batrljka maternice također mogu rezultirati opstrukcijom crijeva (ADIN, 2011.).

SHARIATI i sur. (2014.) u svojem su istraživanju uočili značajno manju pojavnost postkastracijskih priraslica tijekom laparoskopskog pristupa u odnosu na laparotomsku ovarijektomiju (Tablica 2.). Zaključili su kako je više priraslica nakon laparotomske ovarijektomije posljedica većeg reza, primjene šivaćeg materijala i više manipulacije što pogoduje većom traumom tkiva i obilnijim krvarenjem, a uglavnom se javljaju oko peteljke jajnika (SHARIATI i sur., 2014.). U drugom istraživanju, VAN NIMWEGEN i sur. (2018.) primijetili su povećanu incidenciju priraslica (79%) kod kuja sa zaostalim tkivom jajnika koje su otežavale kirurški pristup i tako značajno utjecale na trajanje operacije. Pogodno mjesto za njihov razvoj najčešće je bila desna peteljka jajnika, zatim maternica, lijeva peteljka jajnika i mezoduodenum.

Tablica 2. Razvoj priraslica obzirom na kirurški pristup kastracije (modificirano prema SHARIATI i sur., 2014.)

Kirurški pristup	Položaj priraslica	Učestalost
Laparoskopska ovarijektomija	<i>Omentum</i> do trbušnog zida	1
	Peteljka jajnika do bubrežne kapsule	1
Laparotomska ovarijektomija	<i>Omentum</i> do linije reza	3
	Peteljka jajnika do tankog crijeva	1
	Peteljka jajnika do trbušne stijenke	2
	Peteljka jajnika do <i>omentuma</i>	2

Kasni oblik komplikacije ponekad čine priraslice koje uzrokuju djelomičnu opstrukciju crijeva. Simptomi mogu izostati ili se očituju u rasponu od nekoliko mjeseci do par godina nakon ovariohisterektomije u obliku bolova u truhu i tenezma, povraćanja, opstipacije. Liječenje se odnosi na eksplorativnu laparotomiju kojom se procjenjuje uzrok opstrukcije i posljedično kiruršku disekciju priraslica (COOLMAN i sur., 1999.).

Sprječavanje nastanka priraslica bi trebao biti cilj svakog operativnog zahvata na način da se maksimalno smanji trauma pri rukovanju tkivom i mogućnost upale. Potrebne su dodatne studije za procjenu učinkovitosti prevencije postoperativnih priraslica.

5.2.4. Sindrom zaostalog jajnika

Sindrom zaostalog jajnika je jatrogeno izazvano stanje koje se odnosi na prisutnost funkcionalnog tkiva jajnika u abdomenu kod prethodno kastriranih kuja. Revaskularizacija ostatka tkiva jajnika omogućuje obnavljanje endokrine funkcije i izlučivanje estrogena odgovornog za manifestaciju karakterističnih znakova estrusa (SONTAS i sur., 2007.). Sindrom ostatka jajnika smatra se isključivo postoperativnom komplikacijom s manifestacijom u vremenskom intervalu od par tjedana do nekoliko godina nakon prvotnog zahvata (JOHNSTON i sur., 2001.). Retrospektivne studije ukazuju da sindrom zaostalog jajnika čini 17-43% svih komplikacija nakon ovariohisterektomije (MULLIKIN i sur., 2022.).

U kućnih ljubimaca ovaj sindrom najčešće nastaje zbog nepotpunog kirurškog uklanjanja jednog ili oba jajnika kao posljedica nepravilne kirurške tehnike i ispadanja fragmenta tkiva u abdomen (JOHNSTON i sur., 2001.). Čimbenici koji predstavljaju rizik za razvoj sindroma

uključuju tešku pristupačnost jajnika tijekom operacije, što odgovara većoj incidenciji ostatka tkiva jajnika s desne strane i objašnjava se kranijalnijim anatomskim položajem u abdomenu (BALL i sur., 2010.). Uz to još važnu ulogu ima rez za celiotomiju koji može biti premalen ili se nalazi previše kaudalno za adekvatnu vizualizaciju i pravilan pristup jajniku što dovodi velike pse s dubokim prsnim košem i pretilost kao potencijalnu predispoziciju za razvoj sindroma (VAN NIMWEGEN i sur., 2018.). Iako nije znanstveno potvrđeno, obzirom na pozicioniranje reza, smatra se da je veća vjerojatnost pojave poremećaja nakon ovariohisterektomije (ROMAGNOLI i SONTAS, 2010.). Prema svemu navedenom, kirurška pogreška navodi se kao glavni uzrok nenamjernog zaostatka tkiva jajnika u kuja.

Klinički znakovi sindroma zaostalog jajnika mogu se prepoznati godinama nakon kastracije. Primarno se javljaju znakovi rekurentnog estrusa koji se očituju promjenom u ponašanju, edematoznom stidnicom, s tim da se vaginalni iscjedak javlja rijetko i povezan je s ostatkom maternice što u konačnici može rezultirati piometrom batrljka maternice. Mogu se još pojaviti simptomi kao što su povećanje mliječnih žlijezda, lažna trudnoća, tumori, rekurentne infekcije mokraćnog sustava, polakiurija, strangurija, polidipsija, poliurija, alopecija.

Višestruka dijagnostika pomaže u postavljanju dijagnoze, uključujući anamnezu s prethodnom kastracijom, kliničke znakove estrusa, vaginalnu citologiju u fazi estrusa (dominacija superficijalnih stanica je dokaz lučenja estrogena), hormonalnu analizu (povišena koncentracija progesterona i Anti-Müllerovog hormona), ultrazvuk (uspješnost ovisna o vještini dijagnostičara, veličini ostatka tkiva i fazi ciklusa). Navedeni postupci prethode zlatnom standardu, odnosno eksplorativnoj laparotomiji ili laparoskopiji u cilju identifikacije, odnosno uklanjanja preostalog tkiva jajnika, dok se konačna dijagnoza postavlja na temelju histopatologije (MULLIKIN i sur., 2022.).

Liječenje se sastoji od kirurškog uklanjanja zaostalog tkiva što dovodi do povlačenja simptoma. Rezidualno tkivo obično je cistično i na tipičnom mjestu u području peteljke jajnika, ali ne mora uvijek biti makroskopski vidljivo u masnom tkivu i ukoliko nije palpatorno, na njegovu prisutnost može upućivati povećana vaskularizacija peteljke jajnika (LADLOW, 2015). Sukladno tome, izvođenje kirurške ekscizije preporuča se kad je kuja u estrusu ili diestrusu zbog eventualne prisutnosti folikula ili žutog tijela te istaknutih krvnih žila jajnika koje mogu uvelike olakšati identifikaciju tkiva (BALL i sur., 2010.; FRANSSON, 2018.). Ukoliko se ostatak jajnika ne uspije lokalizirati, potrebno je ukloniti granulacijsko tkivo na peteljci jajnika i rogu maternice. Laparoskopski pristup odlikuje se vrhunskom vizualizacijom

u kombinaciji s prednostima minimalno invazivne kirurgije što ga čini učinkovitim i poželjnom alternativom u liječenju sindroma zaostalog jajnika (VAN NIMWEGEN i sur., 2018.). Diferencijalno dijagnostički, sindrom treba razlikovati od poremećaja koji uzrokuju krvavi vaginalni iscjedak uključujući vaginitis, vaginalne tumore, piometru batrljka maternice, traumu, terapiju egzogenim estrogenom i koagulopatije (Tablica 3.) (SONTAS i sur., 2007.).

Tablica 3. Diferencijalna dijagnoza sindroma zaostalog jajnika (modificirano prema SONTAS i sur., 2007.)

	Sindrom zaostalog jajnika	Piometra batrljka maternice	Vaginitis	Vaginalna neoplazija
Pasminska predispozicija	Ne	Ne	Ne	Bokser, njemački ovčar i križane pasmine
Dob	1-9 godina	3-13 godina	> 1 godine	10,8–11,2 godine
Edem stidnice				
Karakteristike vaginalnog iscjetka	Serosangvinozni do mukozni	Purulentni ili sangvinopurulentni	Mukozni do purulentni	Sangvinozni, mukozni, mukopurulentni
Ponašanje karakteristično za estrus	Da	Da, ako je zaostalo tkivo jajnika	Ne	Ne
Vaginalna citologija	80-90% superficijalnih stanica	Nema orožnjavanja	Nema orožnjavanja; degenerirani ili ne-degenerirani neutrofili, limfociti, makrofagi	Eritrociti, polimorfonuklearni leukociti, neoplastične stanice

Kontinuirano lučenje spolnih hormona utječe na kvalitetu života jer može rezultirati komplikacijama kao što su neoplazije jajnika, vagine ili mliječne žlijezde, razvoj piometre batrljka maternice ili endometritis. Zaostalo tkivo jajnika ima potencijala postati neoplastično, stoga je preporuka resecirano tkivo poslati na patohistološku analizu. Prema BALL i sur. (2010.), 7 od 14 pasa razvilo je neoplazme reproduktivnog sustava, uključujući tumore jajnika,

vagine i mliječne žlijezde. Kao najčešći tumor pokazao se tumor granulosa stanica u 4 kuje. Zabilježen je još po jedan nalaz cistadenoma jajnika, vaginalnog leiomioma i složenog adenoma mliječne žlijezde. U kuja s neoplazijom bio je znatno duži interval od početne ovariohisterektomije do pojave kliničkih znakova i postavljanja dijagnoze sindroma zaostalog jajnika (BALL i sur., 2010.).

Ostatak tkiva jajnika relativno često može potaknuti proliferaciju granulosa stanica i razvoj tumora koji pod utjecajem estrogena i progesterona može oponašati simptome sindroma. Klinička slika sastoji se od vaginalnog iscjetka, povećanih mliječnih žlijezda i vulve, piometre, cistične hiperplazije endometrija i nepravilnog perzistentnog estrusa. Doduše, navedeni simptomi mogu izostati u slučaju niskog mitotskog indeksa ili niske razine spolnih hormona sve do maligne alteracije tumora. Tumor granulosa stanica smatra se jedinom od najčešćih neoplazija jajnika u kuja, ponekad malignog karaktera s metastazama u regionalne limfne čvorove i organe (PEREZ-MARIN i sur., 2014.). Točna incidencija i uzrok tumora granulosa stanica je nepoznata, a VAN NIMWEGEN i sur. (2018.) potvrdili su tumor granulosa stanica u 6% slučajeva sa sindromom zaostalog jajnika.

Iako rijetko, moguća je pojava tumora maternice od kojih 85-90% čine benigni leiomiomi. Oni mogu zahtijevati kiruršku eksciziju ako uzrokuju opstrukciju debelog crijeva. Preostalih 10% su leiomosarkomi koji u slučaju potpune ekscizije i odsutnosti metastaza, mogu imati povoljnu prognozu. Potrebne su dodatne studije kako bi se odredila incidencija tumora maternice nakon ovarijektomije, međutim ako su posredovani hormonima kao što se za sad čini, tada bi učestalost tumora maternice trebala biti iznimno niska (VAN GOETHEM i sur., 2006.). Najčešće prijavljivani tumori vagine i vulve su leiomiomi, leiomosarkomi, fibromi i transmisivni venerični tumor (PEREZ-MARIN i sur., 2014.).

Prevenција je najbolji način da se izbjegne razvoj sindroma, a ona obuhvaća dovoljno veliki rez trbušne stijenke, pravilno podvezivanje i potpuno uklanjanje oba jajnika. Ispravna kirurška tehnika upućuje kirurge da pažljivo pregledaju jajnike prilikom operacije kako bi bili sigurni da je uklonjeno cijelo tkivo (FITZGERALD, 2022.). Rana kastracija smatra se još jednim preventivnim čimbenikom budući da sindrom nije uočen kod kuja kastriranih prije 4. mjeseca starosti (SONTAS i sur., 2007.).

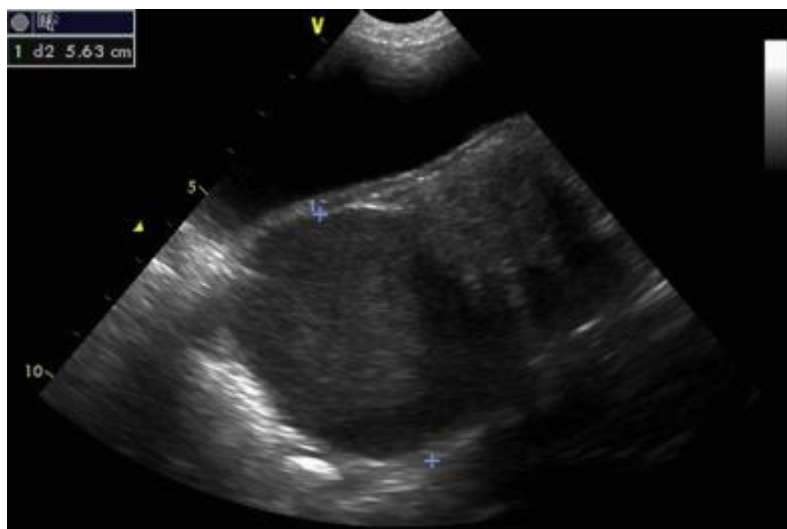5.2.5. Piometra batrljka maternice

Prethodno kastrirane kuje mogu razviti jedan oblik piometre koji se naziva piometra batrljka maternice (engl. „*stump pyometra*“). Piometra batrljka maternice predstavlja gnojnu upalu i infekciju maternice u zaostalom tkivu jajnika i/ili maternice uslijed nepotpune resekcije tkiva (JOHNSTON i sur., 2001.). Hormonski je uvjetovana kao i klasična piometra, što uključuje opetovanu stimulaciju endometrija endogenim progesteronom iz zaostalog tkiva jajnika (polovica do tri četvrtine kuja) ili, mnogo rjeđe, terapijsku primjenu egzogenih spolnih hormona (ADIN, 2011.). Često se manifestira kao jedna od bolesti sindroma zaostalog jajnika, što potvrđuje nedavno izvješće o prisutnom ostatku tkiva jajnika kod pasa koje opisuje da je 11 od 12 batrljka maternice koji su predani na histopatologiju imalo dokaze o cističnoj hiperplaziji endometrija (BALL i sur., 2010.).

Glavni simptomi piometre batrljka maternice slični su klasičnoj piometri. Klinička slika ovisi o tome je li cerviks maternice otvoren ili zatvoren. Otvorena piometra očituje se krvavim do gnojnim vaginalnim iscjetkom u kuja, dok su u slučaju zatvorenog cerviksa simptomi nespecifični (npr. letargija, povišena tjelesna temperatura, smanjen apetit), što otežava postavljanje dijagnoze (ADIN, 2011.). Hematološki i biokemijski profil može pokazati neutrofiliju sa skretanjem ulijevo, neregenerativnu anemiju, hiperglobulinemiju, azotemiju i porast alkalne fosfataze (HAMAIDE, 2017.). Potvrda dijagnoze je heterogena masa u blizini mokraćnog mjehura na ultrazvučnom pregledu maternice u prethodno kastrirane kuje (MUSAL i TUNA, 2005.). Na Slici 4. je ultrazvučni prikaz lokalno nakupljene tekućine na batrljku maternice uslijed sindroma zaostalog jajnika koje je ultrazvučno teško lokalizirati bez folikula (HAGMAN, 2018.).

Liječenje je kirurško i zahtijeva resekciju inficiranog tkiva maternice (uključujući cerviks) i preostalo tkivo jajnika. Zahvatu prethodi preoperativna stabilizacija pacijenta uz primjenu antibiotika širokog spektra i potporne terapije. Eksplorativno liječenje izvodi se putem kaudalne središnje celiotomije. Potrebno je identificirati batrljak maternice retrofleksijom mokraćnog mjehura te pregledom između mokraćnog mjehura i debelog crijeva. Batrljak maternice se dvostruko podvezuje monofilamentnim resorptivnim koncem kranijalno od cerviksa i obilno ispiru sterilnom fiziološkom otopinom (0,9% NaCl), dok se drenaža postiže omentalizacijom (ADIN, 2011.). Zahvaćeno tkivo mora se pažljivo ukloniti kako bi se izbjegla uretralna trauma. U prisutnosti masivnih priraslica između batrljka maternice i donjeg mokraćnog sustava, „en bloc“ resekcija batrljka maternice može uzrokovati traumu distalnih uretera ili neurovaskularnu

opskrbu mokraćnog mjehura.



Slika 4. Ultrazvučni prikaz piometre batrljka maternice sa potvrđenim sindromom zaostalog jajnika (Izvor: HAGMAN, 2018.)

Što se ranije prepoznaju znakovi piometre batrljka maternice i adekvatno otklone, to je veća šansa za povoljan ishod koji potencijalno može biti smrtonosan (HAMAIDE, 2017.). Piometra batrljka maternice obično prati sindrom zaostalog jajnika, stoga je prevencija usmjerena na osiguravanje potpunog uklanjanja jajnika tijekom kastracije (ADIN, 2011.). Poznavanje anatomije i pažljiva primjena odgovarajuće tehnike kastracije su ključni za izbjegavanje piometre (VAN GOETHEM i sur., 2006.).

5.2.6. Granulom jajnika i maternice

Granulom je oblik kronične upale koja se uglavnom javlja kao reakcija tkiva na strano tijelo (HUBER i sur., 2022.). Formiranje granuloma stranog tijela kao i apscesa oko zaostalog kirurškog šava nastaje uslijed korištenja multifilamentnog neresorptivnog konca (npr. najlon, svila, lan) (HAMAIDE, 2017.). Osim neadekvatnog kirurškog materijala, na stvaranje granuloma utječu nepoštivanje kirurških principa asepse i antiseptičke, prisutnost devitaliziranog zaostalog tkiva i prekomjerna trauma tkiva (DETORA i MCCHARTY, 2011.; HAMAIDE, 2017.). Prijave granuloma šavova su izrazito rijetke (HUBER i sur., 2022.). Granulom batrljka maternice češće se identificira u odnosu na granulom peteljke jajnika (HAMAIDE, 2017.). Na

razvoj granuloma peteljke jajnika ne utječe kirurška tehnika (ovariorhisterektomija naspram ovarijektomije), dok je incidencija granuloma batrljka maternice minimizirana primjenom ovarijektomije. Mogući je i razvoj granuloma na vrhu roga maternice, međutim nije još u potpunosti razjašnjen (VAN GOETHEM i sur., 2006.). Granulomi mogu uzrokovati masivne priraslice koje zahvaćaju tanko i debelo crijevo, mjehur, mezenterij i omentum. Osim toga, granulomi jajnika obično zahvaćaju kaudalni pol bubrega te opstruiraju proksimalni ureter uzrokujući hidronefrozu, dok granulomi batrljka maternice mogu začepiti distalni ureter (HAMAIDE, 2017.).

Tipični klinički znakovi apscesa i granuloma uglavnom slični su onima koji se javljaju kod piometre i uključuju vaginalni iscjedak, poliuriju povezanu s pritiskom na mokraćni mjehur, opstipaciju u slučaju crijevne opstrukcije ili znakove sepse (letargija, depresija, povišena tjelesna temperatura, nedostatak apetita, povraćanje) (LADLOW, 2015.; PRATSCHKE, 2017.). Povremeno se granulom batrljka maternice može razviti do mjere da izazove urinarnu opstrukciju ili opstrukciju crijeva (BOHLING, 2020.). Dijagnoza se obično temelji na kombinaciji kliničkih znakova, laboratorijskom nalazu i slikovnoj dijagnostici. Hematološki i biokemijski nalazi mogu pokazati neutrofiliju sa skretanjem ulijevo, povišene vrijednosti alkalne fosfataze i azotemiju (PRATSCHKE, 2017.). Otkrivanje granuloma predstavlja dijagnostički izazov jer u velikoj mjeri može izgledati poput neoplazije. Ultrazvučna i rendgenološka pretraga između mokraćnog mjehura i debelog crijeva uz palpaciju abdominalne mase može pokazati abnormalnosti na temelju kojih se postavlja sumnja, međutim problem slikovne dijagnostike je što ne razlikuje upalu od neoplazije. Prema tome, glavna metoda izbora je eksplorativna laparotomija uz histopatološku pretragu za konačno postavljanje dijagnoze granuloma ili apscesa (CAMPBELL, 2004.; HUBER i sur., 2022.).

Liječenje se sastoji od kombinacije antibiotika širokog spektra i eksplorativne laparotomije što se odnosi na potpunu resekciju granuloma, uz uklanjanje preostalog tkiva do razine vrata maternice i ostatka šivaćeg materijala (LADLOW, 2015.). U slučaju neoperabilnog apscesa batrljka maternice, kad zbog brojnih priraslica postoji rizik od ozljede mokraćnog sustava, provode se temeljita drenaža batrljka i omentalizacija (CAMPBELL, 2004.). Poželjno je ukloniti samo ligaturu kod opsežnih priraslica na mokraćni mjehur, uretere i debelo crijevo, dok se kod priraslica tankog crijeva koje rezultiraju opstrukcijom provodi enterektomija. Nefrektomiju je potrebno učiniti kod teške hidronefroze.

Za smanjenje upale i izbjegavanje stvaranja granuloma, prije svega, važan je pravilan izbor

šivaćeg materijala. Sintetski resorptivni konci trebali bi smanjiti učestalost granuloma jajnika ili batrljka maternice (HAMAIDE, 2017.). U svrhu prevencije preporuča se još potpuna obliteracija devitaliziranog tkiva i provođenje pravilne asepsa (MULAT i MELKAMU, 2018.).

5.2.7. Vaginoperitonealna fistula

Upalni odgovor na kirurški materijal za šivanje osim granulomom može rezultirati i nastankom fistule (HOWE, 2006.). Fistula označava patološku komunikaciju između dva organa ili površine tkiva. U literaturi se najčešće spominju vaginoperitonealna i vezikovaginalna fistula. Vaginoperitonealna fistula predstavlja abnormalnu povezanost rodnice i peritoneuma. Patogeneza nije u potpunosti utvrđena, ali se pretpostavlja kako ulogu u njezinom nastanku ima loša tehnika podvezivanja cerviksa ili tijela maternice. Važno je istaknuti i odabir odgovarajućeg šivaćeg materijala. Naime, prilikom upotrebe multifilamentnog neresorptivnog konca u dubljim slojevima rane, postoji mogućnost formacije granuloma koji će potaknuti fistulaciju (HOLT i sur., 2006.). Fistularni kanali mogu se širiti preko mišića do kože te uzrokovati mekane i bolne potkožne edeme (STONE, 2003.). Fistule su obično prisutne na bokovima, ali se također mogu pojaviti medijalno na bedru ili u ingvinalnoj regiji. Prema dostupnim podacima, čini se kako je vaginoperitonealna fistula rijetko otkrivena komplikacija ovariohisterektomije. To može biti zbog činjenice da nema specifičnih simptoma koji proizlaze iz ovog poremećaja, već se povremeno može uočiti krvavi ili mukopurulentni eksudat (MACPHAIL i FOSSUM, 2019.).

U jednom istraživanju, sva tri prijavljena slučaja vaginoperitonealne fistule pojavila su se kao slučajan nalaz tijekom aplikacije kontrastnog sredstva za radiografsku pretragu zbog drugih uroloških simptoma. Potvrda dijagnoze je nalaz izljeva kontrastnog sredstva iz kranijalne vagine u peritoneum (HOLT i sur., 2006.).

Liječenje podrazumijeva eksplorativnu laparotomiju uz potpuno uklanjanje fistularnih kanala (fistulektomija), promijenjenog tkiva i kirurškog materijala. Tijekom disekcije treba biti oprezan jer može doći do nastanka priraslica na šuplju venu ili druge strukture (MACPHAIL i FOSSUM, 2019.). Terapija isključivo antimikrobnim lijekovima samo privremeno prikriva simptome fistule i prestankom terapije dolazi do recidiva (HOWE, 2006.).

5.2.8. Urinarna inkontinencija

Urinarna inkontinencija (UI) predstavlja poremećaj nekontroliranog mokrenja kojem su sklonije kastrirane kuje (incidencija do 20%) u odnosu na intaktne kuje kod kojih se razvija rijetko (<1%). Najčešći uzrok stečene urinarne inkontinencije u odraslih kuja je inkompetencija uretralnog sfinktera (engl. *urethral sphincter mechanism incompetence*), odnosno nedostatno zatvaranje unutarnjeg sfinktera kao posljedica kastracije (REICHLER i HUBLER, 2014.).

Mehanizam nastanka UI još uvijek nije u potpunosti razjašnjen, međutim povezuje se s hormonalnim, strukturnim i funkcionalnim promjenama. Pretpostavlja se kako je inkontinencija u kastriranih kuja hormonski uvjetovana smanjenom razinom estrogena i povišenom koncentracijom gonadotropina (FSH i LH) koji u tom slučaju narušavaju regulaciju tonusa mišića i pravilnu funkciju uretre (uslijed značajnog pada intrauretralnog tlaka) što u konačnici rezultira nehotičnim istjecanjem urina. Strukturne promjene tkiva odnose se na povećani omjer kolagena i mišićnih vlakana u uretri i mokraćnom mjehuru, kraću dužinu uretre u kastriranih kuja i taloženje masti u slučaju pretilosti (APPLEGATE i sur., 2018.). Osim toga, u rijetkim slučajevima funkciju sfinktera može ometati formiranje granuloma ili priraslica batrljka maternice i mokraćnog mjehura, ali i pogrešno postavljanje ligature oko vagine i uretera te stvaranje ureterovaginalne fistule (BOHLING, 2008.).

Nakon nekoliko retrospektivnih studija, dokazano je da kirurška tehnika kastracije (ovariohisterektomija u odnosu na ovarijektomiju) ne mijenja rizik od nastanka UI kao ni kirurški pristup (laparotomija naspram laparoskopije) (VAN GOETHEM i sur., 2006.; LUTZ i sur., 2019.). Uloga kastracije u razvoju UI je neosporna, međutim točan uzrok ostaje nepoznat, ali vjeruje se da je posljedica mnogobrojnih čimbenika u složenoj patogenezi koji se odnose na pasminu, tjelesnu masu, pretilost i vrijeme kastracije (u smislu dobi i u odnosu na početak puberteta). Među njima se pasmina i tjelesna masa navode su kao značajni rizični čimbenici u razvoju UI, dok je preostale čimbenike potrebno još dodatno istražiti. U populaciji kuja velikih pasmina tjelesne mase iznad 15 kg postoji 7 puta veća šansa za pojavu postkastracijske UI u usporedbi s malim pasminama pasa, dok pretilost može dodatno pogoršati znakove poremećaja (FORSEE i sur., 2013.; PEGRAM i sur., 2019.). Važnost tjelesne težine potvrđuje veća učestalost inkontinencije u određenih pasmina pasa kao što su: njemački bokser, doberman, vajmarski ptičar, irski seter, staroengleski ovčar, rotvajler i njemački ovčar što se objašnjava intezivnijim intraabdominalnim tlakom u kombinaciji s inkompetencijom sfinktera (BYRON i sur., 2017.). Dob kod kastracije nema utjecaj na pojavnost UI ukoliko kuja u odrasloj dobi neće

težiti više od 15 kg, dok u slučaju tjelesne mase iznad 25 kg odgoda kastracije može povoljno djelovati na smanjenje rizika od UI. Sustavnim pregledom novije literature nije ustanovljena značajna povezanost između UI i dobi pri kastraciji, iako su u ranijem istraživanju kastrirani psi mlađi od 3 mjeseca bili izloženi povećanom riziku (FORSEE i sur., 2013.; APPREGATE i sur., 2018.; LEUPOLT i sur., 2021.). PEGRAM i sur. (2019.) podržavaju kastraciju kao glavni uzrok UI, ali dob u trenutku kastracije čini se od manje kliničke važnosti. Ostaje i dalje nejasna povezanost između UI i vremena kastracije u odnosu na prvi estrus obzirom na nedovoljne dokaze i oprečne rezultate istraživanja (REICHLER i HUBLER, 2014.).

Prvi znakovi urinarne inkontinencije pretežno se javljaju 3 godine nakon ovariohisterektomije, a mogu uvelike varirati i pokazati neposredno nakon operacije ili s odmakom od 12 godina (MURARO i WHITE, 2014.) Simptom koji vlasnici prvo primijete je spontano mokrenje psa u kući, najčešće tijekom spavanja, u ležećem položaju ili uslijed uzbuđenja. Inkontinencija narušava kvalitetu života zbog neugodnog mirisa koji zahtijeva svakodnevnu njegu i potencijalnih komplikacija koje se mogu razviti poput dermatitisa i urinarne infekcije (LEUPOLT i sur., 2021.).

U postavljanju dijagnoze postkastracijske UI od velike pomoći mogu biti anamneza i klinički pregled, međutim opsežna dijagnostika je nužna da bi se isključili drugi potencijali uzroci. Prema tome, primjenjuju se hematološka i biokemijska pretraga krvi, urinokultura i urinoanaliza, ultrazvučna i rendgenološka pretraga abdomena i cistoskopija. Vaginoretrografija je korisna za procjenu anatomskog položaja vrata mjehura i duljine uretre te isključivanje jatrogenih ureterovaginalnih fistula kod inkontinentnih kuja. Konačna dijagnoza zahtijeva urodinamsku obradu (profil uretralnog tlaka i cistometrija) kako bi se procijenila funkcija mokraćnog sustava i ustanovio točan uzrok inkontinencije. (ADIN, 2011.; HAMAIDE, 2017.)

Mogućnosti liječenja UI uključuju medikamentozno i kirurško liječenje ili kombiniranu terapiju (APPREGATE i sur., 2018.). Primarna metoda izbora obično je doživotna medikamentozna terapija, usmjerena na povećanje uretralnog tonusa, koja obuhvaća primjenu α -agonista (fenilpropanolamin), estrogena (estriol) ili analoga GnRH. Najčešće se koristi fenilpropanolamin koji pokazuje visoku uspješnost liječenja u 90% pacijenata. Njegova primjena je kontraindicirana kod kuja s hipertenzijom, bubrežnih bolesti i hipertireoza (BYRON i sur., 2017.; HAMAIDE, 2017.). Estrogeni i GnRH analozi mogu se kombinirati s α -agonistima radi pojačanog učinka ili kao samostalna terapija u kuja s intolerancijom na α -agoniste. Ukoliko medikamentozna terapija nije učinkovita, pristupa se kirurškim metodama

liječenja koje se temelje na kranijalnoj repoziciji mokraćnog mjehura i povećanju duljine uretre u svrhu povećanja uretralnog tlaka. Kranijalna repozicija mokraćnog mjehura postiže se kolposuspenzijom, odnosno tehnikom fiksacije lateralnih vaginalnih stijenki na prepubičnu tetivu u slučaju „zdjeličnog“ mjehura i uretropeksijom ili fiksacijom proksimalne uretre na ventralnu trbušnu stijenku. U slučaju nepotpune kontinencije, u terapiju se dodatno primjenjuju lijekovi kako bi se dugoročno povećala uspješnost liječenja. „Bulking metoda“ ili uretralna aplikacija kolagena je minimalno invazivna metoda koja se izvodi pomoću cistoskopije na 3 mjesta u submukozu proksimalne uretre čime se postiže bolje zatvaranje uretralnog sfinktera uz povišenje uretralnog tlaka (APPREGATE i sur., 2018.). Spominje se još i postavljanje umjetnog uretralnog sfinktera u cilju povećavanja otpora uretre (REICHLER i HUBLER, 2014.). Potrebno je provesti dodatna istraživanja radi boljeg razumijevanja UI, njezine prevencije i najbolje opcije liječenja.

6. ZAKLJUČCI

1. Priznate su različite tehnike kastracije čiji izbor ovisi o nizu čimbenika prema kojima je doktor veterinarske medicine dužan odabrati minimalno invazivan, najbrži i najsigurniji postupak za svakog pojedinog pacijenta.
2. Laparoskopna ovarijektomija je minimalno invazivna tehnika s niskom stopom komplikacija i brzim oporavkom što predstavlja prednost u odnosu na laparotomski pristup.
3. Učestalost pojave komplikacija vezanih uz kastraciju ovisi o primjeni pravilne kirurške tehnike, iskustvu kirurga, vrsti kirurškog materijala i mnogobrojnim preoperativnim čimbenicima rizika od kojih su najvažniji dob, pasmina i zdravstveno stanje.
4. Precizno izvođenje kirurškog zahvata minimizira perioperativne komplikacije, postoperativni morbiditet i smrtnost.
5. Komplikacije vezane uz kirurški šivaći materijal ili ligaturu uključuju krvarenje, jatrogenu uretralnu traumu, infekciju i dehiscenciju rane, granulom batrljka maternice te vaginoperitonealnu fistulu.
6. Poštivanje Haldsted-ovog načela prilikom kirurškog zahvata od izuzetne je važnosti u sprječavanju perioperativnog i postoperativnog krvarenja.
7. Sindrom zaostalog jajnika može potaknuti razvoj neoplazija jajnika, vagine ili mliječne žlijezde, piometre batrljka maternice ili endometritisa pa je histopatološka pretraga ostatka tkiva jajnika od posebnog značaja.
8. Kastracija kuja može biti kontraindicirana u pojedinim velikih i gigantskih pasmina pasa koje imaju predispoziciju za razvoj urinarne inkontinencije, stoga je prilikom davanja preporuka vlasniku nužno razmotriti i procijeniti odnos koristi i mogućih komplikacija koje kastracija nosi te ih prilagoditi svakom pacijentu.

7. LITERATURA

1. ADIN, C. A. (2011): Complications of Ovariohysterectomy and Orchiectomy in Companion Animals. *Vet. Clin. North Am. Small Anim. Pract.* 41, 1023–1039.
2. ALADROVIĆ, J. (2018): Odabrana poglavlja endokrinologije domaćih životinja. Veterinarski fakultet, Sveučilište u Zagrebu. 57.
3. APPLGATE, R., S. OLIN, B. SABATINO (2018): Urethral Sphincter Mechanism Incompetence in Dogs: An Update. *J. Am. Anim. Hosp. Assoc.* 54, 22-29.
4. BALL, R. L., S. J. BIRCHARD, L. R. MAY, W. R. THRELFALL, G. S. YOUNG (2010): Ovarian remnant syndrome in dogs and cats: 21 cases (2000 – 2007). *J. Am. Vet. Med. Assoc.* 236, 548–553.
5. BOHLING, M. W. (2008): Whoops! Spay/neuter complications and how to avoid them. Proceedings of the NAVC Conference Proceedings, January 19.-23. Orlando, Florida. 1475–1476.
6. BOHLING, M. W. (2020): Complications in Spay and Neuter Surgery. U: High-Quality, High-Volume Spay and Neuter and Other Shelter Surgeries. (S. White, ur.). John Wiley & Sons, Inc., Hoboken. 339–361.
7. BURROW, R., D. BATCHELOR, P. CRIPPS (2005): Complications observed during and after ovariohysterectomy of 142 bitches at a veterinary teaching hospital. *Vet. Rec.* 157, 829–833.
8. BUSHBY, P. A. (2010): Preventing and managing spay/neuter complications (Proceedings). Dostupno na <https://www.dvm360.com/view/preventing-and-managing-spayneuter-complications-proceedings> (08.09.2023).
9. BYRON, J. K., K. H. TAYLOR, G. S. PHILLIPS (2017): Urethral sphincter mechanism incompetence in 163 neutered female dogs: diagnosis, treatment, and relationship of weight and age at neuter to development of disease. *J. Vet. Intern. Med.* 31, 442-448.
10. CAMPBELL, B. G. (2004): Omentalization of a non-resectable uterine stump abscess in a dog. *J. Am. Vet. Med. Assoc.* 224, 1799–1803.
11. CLAEYS, S. (2017): Dehiscence. U: Complications in Small Animal Surgery, 1st ed. (D. Griffon, A. Hamaide, ur.) John Wiley & Sons, Inc., Hoboken. 57–63.

12. COOLMAN, B. R., S. M. MARRETTA, M. B. DUDLEY, S. M. AVERILL (1999): Partial colonic obstruction following ovariohysterectomy: a report of three cases. *J. Am. Anim. Hosp. Assoc.* 35, 169-72.
13. CONCANNON, P. W. (2011): Reproductive cycles of the domestic bitch. *Anim. Reprod. Sci.* 124, 200–210.
14. DE CRAMER, K., K. MAY (2015): A Review of Sterilisation Practices in Dogs and Cat and Impact on the Individual Animal. *Vet360.* 2, 11–19.
15. DETORA, M., R. J. MCCARTHY (2011): Ovariohysterectomy versus ovariectomy for elective sterilization of female dogs and cats: is removal of the uterus necessary? *Journal of the American Veterinary Medical Association* 239, 1409–1412.
16. ENGLAND, G. C. W. (2010): Physiology and endocrinology of the female. U: *BSAVA Manual of Canine and Feline Reproduction and Neonatology.* (G. C. W. England, A. von Heimendahl, ur.). BSAVA, Gloucester. 1–8.
17. FORSEE, K. M., G. J. DAVIS, E. E. MOUAT, K. R. SALMERI, R. P. BASTIAN (2013): Evaluation of the prevalence of urinary incontinence in spayed female dogs: 566 cases (2003-2008). *J. Am. Vet. Med. Assoc.* 242, 959-962.
18. FITZGERALD, M. (2022): Spay Complications: How to spot and avoid problems related to desexing female dogs. Dostupno na <https://www.dognews.com/merry-fitzgerald-dvm-outlines-how-to-spot-avoid-problems-after-spaying-female-dog> (20.09.2023).
19. FRANSSON, B. A. (2018): Ovaries and Uterus. U: *Veterinary Surgery: Small Animal*, 2nd ed. (S. A. Johnston, K. M. Tobias, ur.). Elsevier, St. Louis. 2109–2130.
20. FRÖHLICH, C. (2008): Laparoscopic ovariectomy in female dogs. Diploma Thesis. Department for Companion Animals and Horses of the University of Veterinary Medicine Vienna. Vienna, Austria.
21. HAGMAN, R. (2018): Pyometra in Small Animals. *Vet. Clin. Small. Anim.* 48, 639–661.
22. HAMAIDE, A. (2017): Ovariectomy and Ovariohysterectomy. U: *Complications in Small Animal Surgery*, 1st ed. (D. Griffon, A. Hamaide, ur.) John Wiley & Sons, Inc., Hoboken. 505–516.
23. HOWE, L. M. (2006): Surgical methods of contraception and sterilization. *Theriogenology.*

66, 500–509.

24. HOWE, L. M. (2015): Current perspectives on the optimal age to spay/castrate dogs and cats. *Vet. Med. (Auckl)*. 6, 171–180.
25. HOLT, P. E., J. BOHANNON, M. J. DAY (2006): Vaginoperitoneal fistula after ovariohysterectomy in three bitches. *J. Small Anim. Prac.* 47, 744–746.
26. HUBER, D., B. ŠKRLIN, M. MAMIĆ, A. SMAJLOVIĆ, A. MUSULIN (2022): Ovarian Suture Granuloma Resembling a Tumor in a Bitch. *Topics in Companion Animal Medicine* 50, 100675.
27. JOHNSTON, S. D., M. V. ROOT KUSTRITZ, P. S. OLSON (2001): Prevention and Termination of Canine Pregnancy. U: *Canine and feline theriogenology*, 1st ed. (R. Kersey, D. LeMelledo, ur.). Saunders, Philadelphia. 168–192.
28. KARADJOLE, T. (2006): Pokazatelji oksidativnog stresa i metaboličkih promjena akutne faze upale pri laparoskopskoj i laparotomijskoj ovarijektomiji kuja. Doktorska disertacija. Veterinarski fakultet Sveučilišta u Zagrebu.
29. KARADJOLE, T., N. MAĆEŠIĆ (2011): Reprodukcijska pasa i mačaka. U: *Sveučilišni priručnik: Bolesti i liječenje pasa i mačaka – odabrana poglavlja*. (T. Dobranić, V. Matijatko, ur.). Veterinarski fakultet Sveučilišta u Zagrebu. 549–570.
30. KÖNIG, H. E., H-G. LIEBICH (2009): Ženski spolni organi. U: *Anatomija domaćih sisavaca*, 1. hrvatsko izdanje. (H.E. König, H-G. Liebich, ur.). Naklada Slap, Republika Hrvatska. 435–449.
31. KÖNIG, H. E., H-G. LIEBICH (2019): Female genital organs (*organa genitalia feminina*). U: *Veterinary Anatomy of Domestic Animals: Textbook and Colour Atlas*, 7th ed. (H.E. König, H-G. Liebich, ur.). Thieme, Stuttgart. 449–470.
32. LADLOW, J. (2015): The female reproductive system. U: *BSAVA Manual of Canine and Feline Abdominal Surgery*, 2nd ed. (J. M. Williams, D. N. Jacqui, ur.). BSAVA, Gloucester. 333–358.
33. LEUPOLT, B., C. R. BARBIERI, L. JESUS, Á. PÖPPL (2021): Prevalence and risk factors for urinary incontinence in bitches five years after ovariohysterectomy. *Arq. Bras. Med. Vet. Zootec.* 73, 327-334.

34. LUTZ, K., S. HARTNACK, I. M. REICHLER (2019): Do prevalence rates and severity of acquired urinary incontinence differ between dogs spayed by laparoscopy or laparotomy? Comparing apples with apples with a matched-pair cohort study. *Vet. Surg.* 49, 112-119.
35. MACPHAIL, C., T. FOSSUM (2019): *Surgery of the Reproductive and Genital Systems. U: Small Animal Surgery*, 5th ed. (T. W. Fossum, ur.). Elsevier Mosby, St. Louis. 720–786.
36. MULAT, A., S. MELKAMU (2018): Review on Ovariohysterectomy: Surgical approach, Post operative Complications and their Management in Bitches. *Int. J. Adv. Multidiscip. Res.* 5, 20–28.
37. MULLIKIN K., M. BYRON, C. JANICE, S. H. CHEONG, C. GARTLEY, M. DIEL DE AMORIM (2022): Ovarian remnant syndrome in small animals: case series. *Clinical Theriogenology.* 14, 370-377.
38. MURARO, L., R. S. WHITE (2014): Complications of ovariohysterectomy procedures performed in 1880 dogs. *Tierarztl Prax Ausg K Kleintiere Heimtiere.* 42, 297–302.
39. MUSAL, B., B. TUNA (2005): Surgical therapy of complicated uterine stump pyometra in five bitches: a case report. *Vet. Med. Czech.* 50, 558–562.
40. PEREZ-MARIN, C. C., L. MOLINA, G. VIZUETE, J. SÁNCHEZ, J. GÓMEZ, R. ZAFRA, M. BAUTISTA (2014): Uterine and ovarian remnants in an incorrectly spayed bitch: a case report. *Vet. Med-Czech.* 59, 102-106.
41. PRATSCHKE, K. (2017): *Pyometra. U: Complications in Small Animal Surgery*, 1st ed. (D. Griffon, A. Hamaide, ur.) John Wiley & Sons, Inc., Hoboken. 517–521.
42. PROOT, J. (2008): Laparoscopic ovariectomy in the dog. *UK Vet. Companion Animal.* 13, 18–22.
43. REICHLER, I. M., M. HUBLER (2014): Urinary Incontinence in the Bitch: An Update. *Reprod. Dom. Anim.* 49, 75–80.
44. ROBINSON, B., D. E. NOAKES (2019): *Reproductive Physiology of the Female. U: Veterinary Reproduction & Obstetrics* (D. E. Noakes, T. J. Parkinson, G. C. W. England, ur.). Elsevier, Edinburgh. 2–31.
45. ROMAGNOLI, S., H. SONTAS (2010): Prevention of breeding in the female. *U: BSAVA Manual of canine and feline reproduction and neonatology*, 2nd ed. (G. C. W. England, A.

- Von Heimendahl, ur.). BSAVA, Gloucester. 23–33.
46. ROMAGNOLI, S. (2017): Early-age neutering in dogs and cats: advantages and disadvantages. *R. Bras. Reprod. Anim.* 41, 130–132.
 47. TOBIAS, K. M. (2020): Top 5 Complications of Gonadectomy. *Clinician's Brief*. Dostupno na <https://www.cliniciansbrief.com/article/top-5-complications-gonadectomy> (04.09.2023).
 48. SENGER, P. L. (2012): Reproductive Cyclicity - Terminology & Basic Concepts. U: *Pathways of Pregnancy and Parturition*, 3rd ed. Current Conceptions, Inc. Pullman. 140-159.
 49. SHARIATI, E., J. BAKHTIARI, A. KHALAJ, A. NIASARI-NASLAJI (2014): Comparison between two portal laparoscopy and open surgery for ovariectomy in dogs. *Vet. Res. Forum.* 5, 219-223.
 50. SHAVER, S. L., M. LARROSA, E. H. HOFMEISTER (2019): Factors affecting the duration of anesthesia and surgery of canine and feline gonadectomies performed by veterinary students in a year-long preclinical surgery laboratory. *Vet. Surg.* 48, 352–359.
 51. SONTAS, B. H., K. GÜRBULAK, H. EKICI (2007): Ovarian remnant syndrome in the bitch: a literature review. *Arch. Med. Vet.* 39, 99–104.
 52. SPAIN, C. V., J. M. SCARLETT, K. A. HOUP (2004): Long term risks and benefits of early age gonadectomy in dogs. *J. Am. Vet. Med. Assoc.* 224, 380–387.
 53. STONE, E. A. (2003): Ovary and uterus. U: *Textbook of Small Animal Surgery*. (D. Slatter, ur.). Elsevier Health Science, Philadelphia. 1487–1496.
 54. VAN GOETHEM, B., A. SCHAEFERS-OKKENS, J. KIRPENSTEIJN (2006): Making a Rational Choice Between Ovariectomy and Ovariohysterectomy in the Dog: A Discussion of the Benefits of Either Technique. *Vet. Surg.* 35, 136–143.
 55. VAN NIMWEGEN, S. A., B. VAN GOETHEM, J. DE GIER, J. KIRPENSTEIJN (2018): A laparoscopic approach for removal of ovarian remnant tissue in 32 dogs. *BMC Vet. Res.* 14, 1-13.
 56. WATTS, J. (2018): The use of bipolar electro-surgical forceps for haemostasis in open surgical ovariectomy of bitches and queens and castration of dogs: bipolar forceps in open ovariectomy and castration. *J. Small Anim. Pract.* 59, 465–473.

8. SAŽETAK

Mihaela Kučko

Komplikacije kastracije u kuja

Kastracija kuja jedan je od najčešćih kirurških zahvata koji se rutinski izvodi u veterinarskoj medicini u svrhu prevencije i terapije pojedinih bolesti, sprječavanja neželjenog graviditeta i pojave estrusa. Kao i svaki drugi kirurški zahvat, kastracija izlaže pacijenta određenom riziku koji je često moguće izbjeći (ili barem maksimalno smanjiti) adekvatnim odabirom kirurške tehnike. Upravo zbog velike učestalosti provođenja kastracije putem ovariohisterektomije ili ovarijektomije, moguće su brojne komplikacije vezane uz anesteziju i sam kirurški zahvat. Postkastracijske komplikacije dijele se na perioperativne i postoperativne, a javljaju se relativno često. Tijekom kirurške intervencije mogu se javiti komplikacije vezane uz anesteziju, krvarenje ili jatrogenu traumu organa. Komplikacije koje se javljaju neposredno nakon operacije obuhvaćaju vaginalno krvarenje, infekciju ili dehiscenciju rane, intestinalne i peritonealne priraslice, sindrom zaostalog jajnika, piometru bartljka maternice, formiranje fistule ili granuloma, kao i urinarnu inkontinenciju kod pojedinih pasmina pasa. Precizno izvođenje kirurškog zahvata rezultira manjim intraoperativnim komplikacijama te minimizira postoperativni morbiditet i smrtnost.

Ključne riječi: kastracija, komplikacije, ovarijektomija, ovariohisterektomija, kuja

9. SUMMARY

Mihaela Kučko

Complications of castration in bitches

Castration in bitches is one of the most common surgical procedures routinely performed in veterinary medicine to prevent and treat certain diseases, prevent unwanted pregnancy, and prevent the occurrence of estrus. Like any other surgical procedure, castration exposes the patient to a certain risk that can often be avoided (or at least minimised) by an adequate choice of surgical technique. Precisely because of the high frequency of castration through ovariohysterectomy or ovariectomy, numerous complications related to anesthesia and the surgical procedure itself are possible. Complications following castration can be divided into perioperative and postoperative complications, and they occur relatively often. Complications related to anesthesia, hemorrhage, or iatrogenic organ trauma may be observed during the surgical procedure. Complications that occur immediately after surgery include vaginal hemorrhage, wound infection or dehiscence, intestinal and peritoneal adhesions, ovarian remnant syndrome, stump pyometra, fistula or granuloma formation, as well as urinary incontinence in certain breeds of dogs. Precise performance of the surgical procedure results in fewer intraoperative complications and minimizes postoperative morbidity and mortality.

Key words: castration, complications, ovariectomy, ovariohysterectomy, bitch

10. ŽIVOTOPIS

Rođena sam 29. rujna 1996. godine u Zaboku. Pohađala sam Osnovu školu Sveti Križ Začretje te Gimnaziju Antuna Gustava Matoša u Zaboku. Veterinarski fakultet Sveučilišta u Zagrebu upisala sam 2015. godine. Tijekom studiranja volontirala sam u Veterinarskoj ambulanti „Horvat“ u Krapinskim Toplicama, a stručnu praksu obavljala sam u Veterinarskoj ambulanti za male životinje „Fabela“ u Zagrebu.