

Rendgenološka dijagnostika bolesti bradatih agama

zobić, dino

Master's thesis / Diplomski rad

2024

Degree Grantor / Ustanova koja je dodijelila akademski / stručni stupanj: **University of Zagreb, Faculty of Veterinary Medicine / Sveučilište u Zagrebu, Veterinarski fakultet**

Permanent link / Trajna poveznica: <https://um.nsk.hr/um:nbn:hr:178:614753>

Rights / Prava: [In copyright](#)/[Zaštićeno autorskim pravom.](#)

Download date / Datum preuzimanja: **2025-01-16**



Repository / Repozitorij:

[Repository of Faculty of Veterinary Medicine -
Repository of PHD, master's thesis](#)



SVEUČILIŠTE U ZAGREBU
VETERINARSKI FAKULTET

Dino Zobić

Rendgenološka dijagnostika bolesti bradatih agama

Diplomski rad

Zagreb, 2024.

Veterinarski fakultet Sveučilišta u Zagrebu

Zavod za rendgenologiju, ultrazvučnu dijagnostiku i fizikalnu terapiju i

Zavod za bolesti peradi s klinikom

Predstojnik Zavoda za rendgenologiju, ultrazvučnu dijagnostiku i fizikalnu terapiju:

izv. prof. dr. sc. Zoran Vrbanac, DECVSMR, DACVSMR

Predstojnik Zavoda za bolesti peradi s klinikom:

izv. prof. dr. sc. Željko Gottstein

Mentori:

izv. prof. dr. sc. Hrvoje Capak

doc. dr. sc. Maja Lukač, DipECZM

Članovi Povjerenstva za obranu diplomskog rada:

1. izv. prof. dr. sc. Zoran Vrbanac, DECVSMR, DACVSMR
2. izv. prof. dr. sc. Hrvoje Capak
3. doc. dr. sc. Maja Lukač, DipECZM
4. izv. prof. dr. sc. Željko Gottstein (zamjena)

Zahvala

Zahvaljujem mentorima prof. dr. sc. Hrvoju Capaku i doc. dr. sc. Maji Lukač, DipECZM na ukazanom povjerenju, stručnom vodstvu, strpljenju te uloženom vremenu i trudu tijekom izrade ovog diplomskog rada.

Najviše želim zahvaliti svojim roditeljima Mileni i Avdi na bezuvjetnoj ljubavi i podršci. Hvala bratu Romanu koji je uvijek imao strpljenja i pružao veliku podršku tijekom mog studiranja.

Hvala cijeloj obitelji što ste uvijek vjerovali u mene.

Veliko hvala mojim prijateljima i kolegama koji su s vremenom postali obitelj.

Hvala svima od srca!

Popis priloga

Slike:

Slika 1. Pozicioniranje sediranog pacijenta za dorzo-ventralnu (DV) projekciju. (izvor: Mader's Reptile and Amphibian Medicine and Surgery, 3rd edition)

Slika 2. Usporedan rendgenski prikaz kostura zdrave bradate agame (lijevo) i pacijenta s nalazom generaliziranog prorijeđenja kostura, tzv. metaboličke bolesti kostiju (desno) (izvor: Arhiva Zavoda za rendgenologiju, ultrazvučnu dijagnostiku i fizikalnu terapiju, Veterinarski fakultet Zagreb)

Slika 3. Rendgenski prikaz humerusa, radijusa i ulne bradate agame s prorijeđenom koštanom makrostrukturom (stanjen kompaktni dio kosti, pojačano prozračan meduralni dio cjevastih kostiju) (izvor: Arhiva Zavoda za rendgenologiju, ultrazvučnu dijagnostiku i fizikalnu terapiju, Veterinarski fakultet Zagreb).

Popis kratica

RTG – Radiografija

MBD – Metabolička bolest kostiju

NSHP – Nutritivni sekundarni hiperparatiroidizam

UV – Ultraljubičasto zračenje

PBT- preferirana tjelesna temperatura

POTR - preferirani optimalni temperaturni raspon

POFS - predovulatorna folikularna staza

SADRŽAJ

1. UVOD.....	1
2. PREGLED REZULTATA DOSADAŠNJIH ISTRAŽIVANJA	2
2.1. BRADATE AGAME OPĆENITO	2
2.2. BRADATE AGAME U ZATOČENIŠTVU	2
2.3. NAJČEŠĆI PROBLEMI BRADATIH AGAMA U ZATOČENIŠTVU	4
2.4. SLIKOVNA DIJAGNOSTIKA	6
2.4.1. Radiografija općenito.....	6
2.4.2. Radiografija gmazova	6
2.4.2.1. Mišićno-koštani sustav.....	8
2.4.2.1.1. Prijelomi.....	9
2.4.2.2. Gastrointestinalni sustav	13
2.4.2.2.1. Dilatacija	13
2.4.2.2.2. Konstipacija	14
2.4.2.3. Metaboličke bolesti.....	15
2.4.2.3.1. Nutritivni sekundarni hiperparatireoidizam	15
2.4.2.4. Dišni sustav	16
2.4.2.5. Kardiovaskularni sustav.....	17
2.4.2.6. Reproductivni sustav	18
3. MATERIJALI I METODE.....	20
4. REZULTATI	22
5. RASPRAVA	25
6. ZAKLJUČCI.....	27
7. LITERATURA	28
8. SAŽETAK.....	32
9. SUMMARY	33
10. ŽIVOTOPIS	34

1. Uvod

Popularizacijom egzotičnih kućnih ljubimaca, gmazovi postaju vrlo česti pacijenti u svakodnevnoj kliničkoj praksi, pri čemu su za pravilnu dijagnostiku često potrebne i dodatne pretrage poput slikovne dijagnostike. Budući da su bradate agame kućni ljubimci čiji se broj vidljivo povećava, rastu i zahtjevi za dijagnostikom i liječenjem njihovih bolesti, pa tako i za slikovnom dijagnostikom.

Bradata agama (lat. *Pogona vitticeps*) je vrsta guštera koja se često drži kao kućni ljubimac (GROSSET i sur., 2014.). Unatoč velikoj količini lako dostupnih informacija pravilnom držanju i njihovoj skrbi u zatočeništvu, mnoge bradate agame završe u rukama vlasnika koji nisu dobro informirani, loše su pripremljeni i nepažljivi, ili nesvjesno čine greške u držanju svojih kućnih ljubimaca. Posljedica toga je da bradate agame razvijaju zdravstvene probleme i teška klinička stanja (SCHMIDT-UKAJ i sur., 2017.).

Radiografija (RTG) je najčešće korištena slikovno dijagnostička metoda koja je zbog svoje raširenosti, dostupnosti i pristupačne cijene često prvi korak u dijagnostici bolesti. Kod malih egzotičnih kućnih ljubimaca ovaj pristup omogućuje brzu radiografsku procjenu cijelog tijela jednokratno izlažući pacijenta ionizirajućem zračenju (SCHUMACHER i TOAL, 2001.). Često se koristi za dijagnosticiranje stanja kao što su metaboličke promjene kostiju (MBD), respiratorne infekcije ili bolesti probavnog sustava.

Cilj ovog istraživanja je prikazati učestalost potrebe za rendgenskom dijagnostikom bradatih agama, pojavnost pojedinih rendgenološki vidljivih patologija, njihovu lokalizaciju te eventualnu dobnu ili spolnu predispoziciju. Istraživanje se temelji na podacima prikupljenim iz arhive pacijenata Veterinarskog Fakulteta Sveučilišta u Zagrebu, Zavoda za rendgenologiju, ultrazvučnu dijagnostiku i fizikalnu terapiju.

2. Pregled rezultata dosadašnjih istraživanja

2.1. Bradate agame općenito

Bradata agama (*Pogona vitticeps*) je vrsta guštera, pripadnik roda gmazova porijeklom iz istočne Australije koja je zbog svoje miroljubivosti, društvenosti i jedinstvenog izgleda veoma popularan kućni ljubimac. Životni vijek joj seže i do 15 godina u zatočeništvu, uz pravilnu brigu i njegu (JOHNSON i ADWICK, 2018.). Bradate agame su terestrialne, poluarborealne i dnevne ektotermne životinje. Kao vješti penjači u divljini obično se mogu naći na panjevima, granama drveća, stijenama i stupovima ograda. S povišenog položaja će se sunčati i paziti na potencijalne predatore, plijen, suparnike ili partnere. Nastanjuju relativno suhe, pustinjske regije u Australiji (COGGER, 2000.).

Bradate agame su u prirodi oportunistički grabežljivci koji iskorištavaju sezonsku dostupnost plijena te zahtijevaju raznoliku prehranu koja uključuje mješavinu insekata, voća i povrća (OONINCX i sur., 2015.).

Mužjaci bradatih agama imaju veće glave i svjetlije su boje od ženki. Najbrži i najlakši način za određivanje spola bradatih agama je inspekcija njihove hemipenalne izbočine. Hemipenalne izbočine nalaze se pored donje strane repa kod muških bradatih agama. Mužjaci također imaju puno veće, jasnije i izraženije femoralne pore od ženki. Mužjaci pokazuju agresivno i dominantno ponašanje poput siktanja i lupanja. Također više klimaju glavom i napuhuju bradu. Veća je vjerojatnost da će ženke pokazati submisivno ponašanje nego dominaciju (COGGER, 2000.).

2.2. Bradate agame u zatočeništvu

Bradate agame u zatočeništvu zahtijevaju specifično držanje koje uključuje lampu za grijanje i ultraljubičastu B (UVB) lampu kako bi se oponašao njihov prirodni fotoperiod. Također im je potrebno sunčalište i mjesto za skrivanje. Bradate agame koje nemaju odgovarajuće UVB osvjetljenje koje bi im pomoglo u sintetiziranju vitamina D3, sklone su razvoju metaboličkih bolesti, teškim defomitetima skeleta a u konačnosti može doći i do smrti (DONELEY, 2006.).

Jedna od najvažnijih stvari koju treba uzeti u obzir kod držanja egzota je adekvatna prehrana (OONINCX i sur., 2015.). Voće i povrće trebalo bi činiti temelj prehrane agama, s hranom životinjskog podrijetla koja bi se nudila dva ili tri puta tjedno kako bi se zadovoljile njihove potrebe za životinjskim bjelančevinama i drugim prehranbenim čimbenicima. Dobro uravnotežena prehrana pridonosi normalnom razvoju mladih i dugovječnosti odraslih bradatih agama. Bradate agame jedu gotovo sve biljne tvari, uključujući lišće i voće, kao i komadiće cijele sirove biljne tvari poput mrkve (GRENARD, 2007.).

Cvrčci kao omiljena hrana bradatih agama mogu se poprašiti jednim od komercijalno pripremljenih dodataka za cvrčke s visokim sadržajem kalcija i vitamina D3 (DOUGLAS i sur., 1999.). Kukce treba hraniti visoko nutritivnim suplementima prije nego što se ponude agamama. Ovo je jednostavan proces poznat kao "gut loading" (GRENARD, 2007.). Idealno, bradate agame treba hraniti i davati im svježu vodu svaki dan. Najčešće prehranbene bolesti gmazova nastaju zbog deficita vitamina D u organizmu ili neodgovarajućeg unosa kalcija ili fosfora (KIK i BEYEN, 2003.). Održavanje prehrane dodavanjem suplemeata poput vitamina D i kalcija u obroke smanjuje mogućnost razvoja hipokalcemije, MBD-a i omekšavanja kostiju (DOUGLAS i sur., 1999.). Akutni nedostatak kalcija uzrokuje konvulzivno trzanje ili grčeve. Na suptilnijoj razini, koja se javlja tijekom vremena, nedostaci kalcija i vitamina D3 rezultiraju lošim rastom kostiju, lomljivošću postojećih kostiju i mekim kostima (GRENARD, 2007.). To može dovesti do zastoja u rastu, deformiteta dugih kostiju i, kada je zahvaćena čeljust, može otežati ili potpuno spriječiti hranjenje (KIK i BEYEN, 2003.).

Bradatim agamama kao pustinjским, ektotermnim životinjama, se u zatočeništvu mora omogućiti održavanje njihove tjelesne temperature na preferiranoj tjelesnoj temperaturi (PBT). Za bradate agame prosječna PBT je 35°C. Većina vrsta gmazova zapravo ima preferirani raspon od 5 do 6°C za postizanje svog PBT, tzv. preferirani optimalni temperaturni raspon (POTR). Opisani raspon temperatura potreban im je za održavanje fizioloških tjelesnih funkcija. To je ujedno i raspon temperatura koje treba osigurati bradatim agamama u zatočeništvu kako bi imale priliku same regulirati svoju tjelesnu temperaturu, baš kako bi to činile i u divljini. POTR bradatih agama je 35 do 39°C.

Da bi se to postiglo, predviđeno mjesto za sunčanje mora biti temperature 40°C (McCRACKEN, 1994.). Rizik od pregrijavanja nastambe je vrlo visok, čak i kada je svjetlo smješteno na jedan kraj terarija. Agame se moraju moći skloniti od vrućine tako što će se pomaknuti na hladniji dio nastambe ili mogu uginuti. Vlažnost nastambe bi trebala biti 30 do 40% (CANNON, 2003.). Odrasle bradate agame zahtijevaju nastambe minimalnih dimenzija najmanje 1,5 metara široke, 0,6 metara duboke i 1 metar visoke a poželjno je da nastambe budu i veće (CANNON, 2003.).

2.3. Najčešći problemi bradatih agama u zatočeništvu

Osim ranije navedenih nutritivnih poremećaja, kod bradatih agama javljaju se i bolesti dišnog sustava koje uzrokuju bakterije, virusi ili gljivice. Rijetke su među agamama no kada se dogode, često su posljedica neprikladnih uvjeta okoline, uključujući preniske temperature, previsoku vlažnost ili kombinaciju navedenog. Simptomi uključuju zjapljenje, čujno disanje, natečenost oko grlene vrećice i iscjedak sluzi iz nosnica i/ili usta. Zjapljenje također može biti posljedica previsoke temperature smještaja ili posljedica parazitarnih bolesti (GRENARD, 2007.).

Poznate po tome što su teritorijalne, odrasle bradate agame mogu pokazati agresiju kako bi obranile svoje područje od drugih mužjaka, borile se za hranu ili se natjecale za ženku. Neki mužjaci također mogu napasti ženke ako ne pokazuju submisivno ponašanje. Ne preporuča se zajedno smjestiti dva ili više mužjaka bradatih agama. Kada na njihov teritorij upadne drugi mužjak, obje strane mogu postati vrlo agresivne. Ovakve borbe mogu uzrokovati znatnu količinu stresa za bradate agame i dovesti do toga da ne jedu, skrivaju se duže vrijeme ili znatno smanje svoju aktivnost s crnom bradom kao pokazateljem stresa (CANNON, 2003.). Odvojeni smještaj je ključ za prevenciju ove vrste stresa kod bradatih agama (GRENARD, 2007.).

U sezoni parenja mužjaci sudjeluju u borbama koje uključuju širenje brade i griženje repa kako bi uspostavili pravo na parenje. Parenje se događa u proljeće, pri čemu mužjak uhvati ženku svojim čeljustima i drži je za nabor kože na vratu prije kopulacije. Ženke polažu jaja sredinom proljeća. Veličina legla kreće se od 11 - 30 jaja. Jaja su

položena u jazbinu koju je iskopala ženka koja zatim ispunjava ulaz kako bi sakrila gnijezdo. Svježe snesena jaja variraju od 23-29 mm duljine i 17-18 mm širine. Inkubacija na približno 26° C traje između 78 i 85 dana. Duljina mladunaca varira od 39 do 42 mm s prosječnom duljinom od 38 mm (COGGER, 2000.).

Još jedan poremećaj povezan s prehranom javlja se kao rezultat prekomjernog hranjenja mladih ili novorođenih bradatih agama. Kada ta prevelika masa hrane završi u želucu, može izvršiti pritisak na živce u donjem dijelu tijela guštera, što rezultira djelomičnom paralizom i istezanjem stražnjih udova. Stanje je obično fatalno i rezultat je pritiska bolusa hrane na donje spinalne živce (GRENARD, 2007.).

2.4. Slikovna dijagnostika

2.4.1. Radiografija općenito

Kao i kod drugih vrsta životinja tako i kod gmazova, radiografija je univerzalno dostupna i najčešće korištena slikovno dijagnostička metoda. U kliničkoj praksi, ona se nedovoljno koristi kod gmazova u usporedbi sa korištenjem kod pasa i mačaka. Općenito govoreći, nudi kliničarima minimalno invazivnu metodu koja im daje uvid u stanje pacijenta opremom koja je dostupna diljem veterinarskih ordinacija.

Kao i kod svakog slikovnog dijagnostičkog protokola, postoje prednosti ali i mane metode. Brze procjene cijelog tijela prednost su za pacijente koji mogu biti teško bolesni ili u šoku nakon traumi. U tim je slučajevima korištenje radiografije cijelog tijela vrijedna metoda za brzu procjenu zdravlja i identifikaciju primarnog uzroka i opsega bolesti (HOLMES i DIVERS, 1996.A). Radiografija se također može koristiti za praćenje napretka liječenja i procjenu cijeljenja prijeloma ili drugih ozljeda. Glavna prednost radiografije je ta što je jeftina u usporedbi sa ostalim pretragama slikovne dijagnostike.

Radiografski snimci mogu se koristiti i kao metoda za preventivne preglede životinja prije kupnje ili kao dio rutinskih zdravstvenih procjena gmazova kućnih ljubimaca (GROSSO, 2019.). Brzo postavljanje dijagnoze, prognoze i otkrivanje stanja opasnih po život omogućuje brzo djelovanje u slučajevima koji zahtijevaju liječenje koje spašava život.

2.4.2. Radiografija gmazova

RTG snimke mogu biti izazovne za procjenu, a uspješna dijagnostika ovisiti će o poznavanju anatomije, fiziologije i patoloških stanja guštera. Ti se čimbenici značajno razlikuju od sisavaca, a načela tumačenja moraju se prilagoditi ovim jedinstvenim i vrsno izrazito heterogenim pacijentima.

Gmazovi se mogu radiografski snimati u budnom stanju ukoliko se radi o pacijentima mirnog temperamenta. Snimanje se obavlja fiksacijom uz obuzdavanje prsnih


i zdjeličnih udova samoljepljivim zavojem dalje od područja interesa kako bi se izbjegla superpozicija anatomskih struktura. Korištenje blagog pritiska na zatvorene oči za induciranje vazovagalnog odgovora također može biti učinkovito kod nekih guštera (HOLMES i DIVERS, 1996.B).

Aktivnije i stresnije pacijente (ili one kojima su potrebni specifični radiografski pregledi) potrebno je prije pretrage sedirati kako bi se izbjegli nepoželjni pokreti i kako bi se pravilno pozicionirala životinja za određenu projekciju. Prednost radiografskog snimanja sediranih životinja je bolja kvaliteta slike, manje ponovnih snimanja i jednostavnost pozicioniranja pacijenta za dobivanje specifičnih projekcija (GROSSET i sur., 2014.).

Idealna radiografska pretraga većine organskih sustava sastoji se od dorzoventralne (vertikalne) slike i laterolateralne (horizontalne) rendgenske slike. Pacijenti se mogu postaviti izravno na kazetu ili detektor za dorzoventralni prikaz (Slika 1.). Za aparate koji ne mogu obavljati snimanje horizontalnim snopom, biti će potreban bočni rendgenski snimak s okomitim snopom (CAPAK i sur., 2015.). Ekstenzija udova kranijalno je važna za procjenu srca i pluća, dok je udove poželjno ostaviti u neutralnom položaju ili ispruženom kaudalno za ispitivanje regije glave i vrata (HOLMES i DIVERS, 1996.B). Dorzoventralna projekcija preporučuje se za procjenu koštanog, mokraćnog i probavnog sustava. Laterolateralna projekcija je indicirana kod procjene dišnog i kardiovaskularnog sustava (SILVERMAN, 1993.).

Postoje i dodatni izazovi u radiografiji guštera koji se ne mogu prevladati tehnikom. Primjerice, izuzetno mali pacijenti. Za manje dijelove tijela, kao što je usna šupljina ili distalni ekstremitet, mogu se koristiti zubni film ili je preporuka koristiti digitalne radiografske sustave. Drugi izazov jesu nejasno definirani serozni detalji u celomu guštera koji se pripisuju lokalizaciji masti u celomu (BANZATO i sur., 2013.). Minimalna količina masti postoji između ili oko organskih sustava, a masnoća između seroznih površina neophodna je za radiografsku kontrastnost između različitih struktura mekog tkiva. Tipično postoji više diskretnih masnih tijela unutar kaudolateralnog celoma. Njihov položaj ne pomaže u stvaranju kontrasta; naprotiv, težit će višem zbijanju organa zajedno, što može pogoršati rezoluciju mekog tkiva regionalno u celomu. Kod bradatih agama, tako i kod

ostalnih guštera ograničavajući čimbenik je nizak kontrast mekog tkiva unutar celoma koji znatno utječe na interpretaciju te se tumačenje mora prilagoditi specifičnostima pacijenta (BANZATO i sur., 2013.).



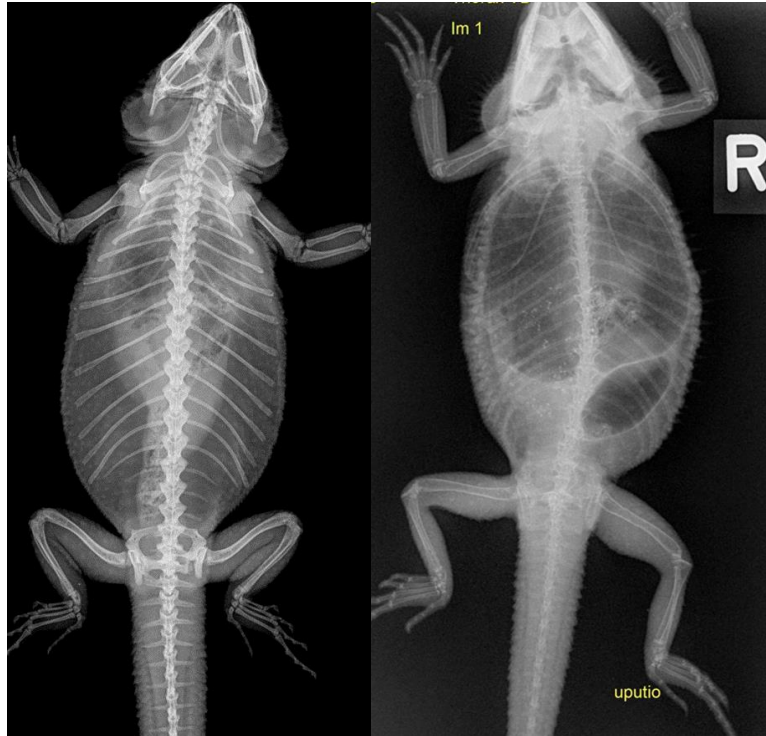Slika 1. Pozicioniranje sediranog pacijenta za dorzo-ventralnu (DV) projekciju. (izvor: Mader's Reptile and Amphibian Medicine and Surgery, 3rd edition)

2.4.2.1. Mišićno-koštani sustav

Jedna od najčešćih radiografskih pretraga u guštera je pretraga mišićno-koštanog sustava. Radiografija je metoda izbora za procjenu kostiju te u manjoj mjeri pripadajućih mekih tkiva. Pretraga se koristi za procjenu metaboličkih bolesti kostiju, osobito nutritivnog sekundarnog hiperparatireoidizma (NSHP), traumi, infekcija ili neoplazija, pri čemu su metaboličke promjene kostiju najčešća pojava (CAPAK i sur., 2018.). Prekomjerna suplementacija vitaminom D3 i kalcijem ili bubrežne bolesti mogu rezultirati mineralizacijom mekog tkiva (HOLMES i DIVERS, 1996.B).

Smanjena gustoća kostiju je češće posljedica neadekvatne UVB rasvjete ili insuficijentne prehrane, a rjeđe sekundarnog bubrežnog hiperparatireoidizma. Promjene su najočitije na dugim kostima, području zdjelice i kralježnice, a osim smanjene gustoće, radiografske značajke MBD-a mogu biti povećanje mekog tkiva povezano s fibriznim

proliferacijom, stanjeni koštani korteks te patološke frakture i povijanja dugih cjevastih kostiju (HOLMES i DIVERS, 1996.B). Trauma rezultira ozlijedom mekog tkiva, subluksacijom ili luksacijom zgloba i prijelomima kostiju.



Slika 2. Usporedan rendgenski prikaz kostura zdrave bradate agame (lijevo) i pacijenta s nalazom generaliziranog prorijeđenja kostura, tzv. metaboličke bolesti kostiju (desno) (izvor: Arhiva Zavoda za rendgenologiju, ultrazvučnu dijagnostiku i fizikalnu terapiju, Veterinarski fakultet Zagreb)

2.4.2.1.1. Prijelomi

Prijelomi se definiraju kao poremećaj kontinuiteta kosti te su najčešća traumatska ozljeda koja se nalazi radiografijom (GÜNTHER i sur., 2009.). Ako je provedena unutarnja ili vanjska stabilizacija, neposredne postoperativne radiografske snimke su bitne kako bi se odredilo početno stanje pacijenta čiji se oporavak prati.

Kod egzotičnih kućnih ljubimaca prijelomi se klasificiraju na isti način kao i kod

drugih vrsta. Lomovi mogu biti klasificirani s obzirom na uzrok nastanka, povezanosti sa vanjskom okolinom, mjestom loma, morfologijom loma, stupnjem frakture te s obzirom na stabilnost ulomaka nakon osovinske redukcije. Opisuju se s obzirom na:

1. anatomski položaj;
2. moguću komunikaciju s kožom (tj. otvorena ili zatvorena);
3. konfiguraciju loma (tj. jednostavna, dvostruka, višestruka, usitnjeni ili segmentni);
4. smjer linije prijeloma (tj. poprečno, koso, spiralno, uzdužno ili nepravilno);
5. opseg oštećenja kosti (tj. potpuno ili nepotpuno);
6. relativno pomicanje fragmenata kosti (tj. avulzijski prijelom, impaktirani prijelom, kompresijski prijelom i depresivni prijelom)
7. komunikacija sa zglobovom (tj. zglobni ili nisu zglobni)
8. prijelomi zdrave ili bolesne kosti (tj. traumatski ili patološki)
9. starost prijeloma (tj. akutni ili kronični) (WILLIAMS, 2002.).

Kada su segmenti prijeloma pomaknuti, distalni segment prijeloma koristi se za opisivanje pomaka u odnosu na proksimalni segment prijeloma.

U odraslih gmazova prijelomi su najčešće traumatski, dok su u mladih gmazova prijelomi obično patološki kao posljedica fibrozne osteodistrofije (GROSSO, 2019.). Patološki prijelomi su spontani prijelomi koji nastaju bez evidentne traume, zbog slabljenja kosti primarnom bolešću. U egzotičnih kućnih ljubimaca, ova vrsta prijeloma obično je posljedica MBD-a ili osteomijelitisa. Neoplazije kostiju su rjeđi uzrok patoloških prijeloma kod gmazova (MCMILLAN, 1994.).

Cijeljenje prijeloma

Smatra se da kosti gmazova sporo cijele, posebice u usporedbi sa sisvacima kućnim ljubimcima. Radiografski prikaz potpunog zacijeljivanja kosti očekuje se često 12 do 16 tjedana nakon ozljede (HOLMES i DIVERS, 1996.B). Ako se posumnja na komplikacije ili pacijent izražava klinički vidljive smetnje vezane uz prijelom, indiciran je radiografski pregled prije očekivanog vremena kliničkog srastanja kosti. Kada očekivano vrijeme kliničkog srastanja prelazi 6 do 8 tjedana, može se preporučiti radiografski pregled na pola

vremeskog perioda kako bi se osiguralo pravilno cijeljenje (GROSSO, 2019.). Zacceljivanje kosti uključuje stvaranje mješovitog fibroznog i mineraliziranog kalusa. Stoga kliničko cijeljenje prethodi radiografskom cijeljenju (SILVERMAN, 2005.). Preporučeno je napraviti radiografski pregled 3 tjedna nakon sanacije ozljede, a zatim svaka 2 do 3 tjedna dok se ne pojave radiografski dokazi srastanja (GROSSO, 2019.). Radiografska potvrda potpunog cijeljenja kosti nekada neće biti vidljiva niti nakon 6 mjeseci (HOLMES i DIVERS, 1996.B).

Komplikacije pri cijeljenju

Čimbenici koji mogu utjecati na vrijeme cijeljenja prijeloma su mnogobrojni. Neki od njih uključuju: hranidbeni status, prisutnost metaboličkih promjena kostiju, vrstu kosti, konfiguraciju i stabilnost loma, vaskularnu opskrbu, prisutnost sistemskih bolesti, dob pacijenta, prisutnost komplikacija te prijelom zdrave ili patološki promijenjene kosti (GROSSO, 2019.). Najčešće komplikacije u cijeljenju prijeloma su: infekcija (tj. osteomijelitis), sekvestracija, odgođeno srastanje, nezarastanje i pogrešno srastanje (OSTER i sur., 2019.).

a) Osteomijelitis

Osteomijelitis povezan s prijelomom može biti rezultat kontaminacije koja se dogodila u vrijeme prijeloma, kao što je otvoreni prijelom, ili zbog intraoperativne kontaminacije (MATIČIĆ, 2009.). U slučajevima kada su prijelomi povezani s traumatskim ozljedama, kao što su ugrizi ili ubodi noktiju izazvani od strane drugih životinja često se može očekivati nastanak osteomijelitisa (OSTER i sur., 2019.). Teška ozljeda mekog tkiva također može stvoriti odgovarajuće okruženje za rast patogena i predisponiranu infekciju kostiju (GROSSO, 2019.). Infekcije lubanje najčešće su lokalizirane na kranijalnim dijelovima maksile ili mandibule i često su povezane sa traumama vezanim uz terarije ili kaveze. S infekcijom mandibule i maksile javlje se i progresivna osteoliza u skladu s osteomijelitisom. Ekspanzivni deformiteti donje čeljusti uzrokovani periostalnim stvaranjem nove kosti, gubitak zubi i otećenje mekog tkiva su druge značajke koje se mogu javiti (HOLMES i DIVERS 1996.B). U gmazova osteomijelitis također dovodi do dominantne litičke reakcije s blagom periostalnom proliferacijom (POLLOCK, 2002.).

Radiografija je vrlo korisna u otkrivanju osteomijelitisa, iako će se radiografske promjene primijetiti najmanje 1 do 2 tjedna nakon infekcije, a čak i kasnije kod ptica i gmazova. U slučajevima sumnje na ranu infekciju, ultrazvuk može pokazati promjene, poput nakupljanja tekućine, prije nego što pacijent razvije radiografske promjene. Ultrazvučnom dijagnostikom se također omogućuje uzimanje uzoraka za citološku analizu i kulturu.

b) Sekvestracija

Sekvestracija se može pojaviti u kombinaciji s osteomijelitisom. Sekvestrum je avaskularni, neživi fragment kosti koji može poslužiti kao žarište infekcije koja se neće eliminirati bez uklanjanja tog fragmenta (MATIČIĆ, 2009.). Sekvestrum se radiografski prepoznaje kao oštro rubni sklerotični fragment kosti okružen ili odvojen od ostatka kosti radiolucenim područjem koje se naziva involukrum (GROSSO, 2019.). Za procjenu drenažnog trakta (fistularnog kanala) mogu se provesti radiografske ili CT kontrastne studije (tj. sinusogrami i fistulogrami). Davanje neionskog jednog kontrastnog sredstva kroz drenažni trakt vrši se kateterom ili kanilom. Ovaj postupak može potvrditi ili odbaciti komunikaciju između drenažnog trakta i koštanih ili zglobnih struktura.

c) Odgođeno srastanje, nesrastanje i pogrešno srastanje

Odgođeno srastanje i nesrastanje česti su kod egzotičnih kućnih ljubimaca. Kod odgođenog srastanja dolazi do subjektivno duljeg vremena cijeljenja od očekivanog za vrstu i mjesto prijeloma. Neki od razloga za odgođeno srastanje su neupotreba ekstremiteta, nestabilnost, loša redukcija pokretljivosti prijeloma, loša vaskularna irigacija, loša prehrana, MBD, starost, infekcija, prisutnost sekvestra ili neotkriveno primarno patološko stanje poput tumora (GROSSO, 2019.). Obično bi nakon dovoljno vremena i u odsutnosti nestabilnosti ili drugih komplikacija, odgođeno srastanje trebalo zacijeliti. U suprotnom, prijelom će napredovati do nezarastanja, pri čemu se smatra da neće doći do potpunog zacjeljivanja. Nesrastanje se definira kao prijelom koji nije zarastao i nema dokaza o progresiji na kasnijim kontrolama. Utvrđivanje nezarastanja je subjektivno, a određeno vrijeme nije strogo definirano. Kod ptica i gmazova nesrastanje se može smatrati nakon 16 tjedana, a nakon 12 tjedana kod malih sisavaca, osobito kada nema dokaza radiografskog zacjeljivanja. Pogrešno srašteni prijelomi su zacijeljeni, ali imaju abnormalno anatomsko

poravnanje. Ova vrsta komplikacija može uzrokovati skraćivanje kostiju, angulaciju ili rotaciju ekstremiteta, razvoj bolova u zglobovima ili estetsku deformaciju (GROSSO, 2019.).

2.4.2.2. Gastrointestinalni sustav

Radiografske pretrage probavnog sustava uključuju prikaz od jednjaka do kloake. Promjene koji se obično istražuju uključuju opstrukciju, gastroenteritise, konstipaciju, hepatomegaliju i renomegaliju koje utječu na funkciju gastrointestinalnog trakta te ingestiju stranih tijela. Česti slučajan nalaz kod radiografskih snimki guštera su mineralizirana strana tijela poput šljunka i kamenja. Gastrointestinalna impakcija je obično vidljiva radiografski kao abnormalno nakupljanje hrane ili materijala supstrata neprikladnog za držanje životinje s posljedičnom distenzijom probavnog sustava (BANZATO, 2013.).

Predlagane su brojne radiografske kontrastne pretrage probavnog trakta za dijagnostiku crijevne opstrukcije, stranih tijela, masa i ileusa ali nisu zaživjele u svakodnevnoj praksi (HOLMES i DIVERS, 1996.B). Ovi postupci traju jako dugo zbog produljenog vremena gastrointestinalnog prometa ingesta. Najčešće izvedena kontrastna pretraga je pozitivna kontrastna pretraga gornjeg gastrointestinalnog trakta (GROSSET i sur., 2014.). Najčešće se primjenjuje barij sulfat putem orocefagealne sonde. Ovi se testovi preferiraju kod procjene motiliteta ili otkrivanja opstrukcije, međutim, ova metoda može prikriti nalaz želučanih stranih tijela (HOLMES i DIVERS, 1996.B). Važno je da veliki volumen barijevog kontrasta ne perzistira u distalnom probavnom traktu s obzirom na to da bi mogao uzrokovati konstipaciju (SILVERMAN, 2005.).

2.4.2.2.1. Dilatacija

Dilataciju kao posljedicu nakupljanja plina u gastrointestinalnom sustavu treba procijeniti u smislu generaliziranog nalaza u odnosu na segmentalni ileus. Kada je generaliziran češće se radi o funkcionalnom problemu koji ometa pokretljivost. Segmentalna dilatacija ukazuje na opstrukciju i karakterizira ju proširenje probavnog trakta u smjeru usta. Najčešći uzrok segmentalne dilatacije je ingestija stranog tijela (HOLMES

i DIVERS, 1996.B). Kronična abdominalna distenzija može biti posljedica mehaničkog ili funkcionalnog ileusa i pojavljuje se kao abnormalno nakupljanje plinova u probavnom sustavu (BANZATO, 2013.).

2.4.2.2.2. Konstipacija

Konstipacija je stanje u kojem je pražnjenje crijeva rijetko ili nepravilno, vrlo je čest klinički problem bradatih agama te jedan od najčešćih razloga dolasku veterinaru. Nerijetko je praćena smanjenjem ili potpunim gubitkom apetita. NSHP je jedan od bitnijih faktora koji pridonosi razvoju konstipacije (WRIGHT, 2008.). Ako su koštane strukture bez promjena i ako je NSHP isključen, drugi čimbenici poput ingestije neodgovarajućeg supstrata, nepravilne i neuravnotežene prehrane, neadekvatnog unosa vode, loše higijene, infestacije endoparazitima ili stresa mogu dovesti do zatvora. Pacijent klinički može izgledati ambulantorno, reagirati na podražaje i biti dobre tjelesne kondicije, ili slab, ne reagirati na podražaje i premršav, ovisno o osnovnom stanju i kroničnosti problema. Lista diferencijalnih dijagnoza bradatih agama sa konstipacijom sadrži želučanocrijevne parazite, anatomske malformacije kralježnice ili zdjelice, gastrointestinalna strana tijela, opstruktivne mase unutar ili izvan debelog crijeva, dehidraciju te neoplazije (MANS i BRAUN, 2014.).

Bradate agame u zatočeništvu često pate od nekoliko ključnih pogrešaka u držanju koje doprinose nastanku opstrukcije uzrokovane uratima (WRIGHT, 2008.). Bradate agame su često u stanjima kronične subkliničke dehidracije jer vlasnici krivo tumače njihove potrebe za vodom. U takvim situacijama voda se povlači iz lumena debelog crijeva uzrokujući skupljanje stijenki debelog crijeva oko uratne tekućine. To uzrokuje dodatno uklanjanje tekućine i formiranje čvrste uratne mase sljepljene za sluznicu debelog crijeva.

Ostale greške uključuju neadekvatnu temperaturu nastambe što dovodi do usporene gastrointestinalne peristaltike, nedovoljno kretanje u premalim nastambama te prekomjerno hranjenje, što rezultira pretilosti. Bradate agame koju su prethodno oboljele od NSHP su izloženije riziku, osobito ako su kao posljedicu zadobile deformitete kralježnice ili zdjelice (WRIGHT, 2008.). Prethodni ili trenutni kolitis, starost ili strana tijela također povećavaju rizik. Mnoge ženke koje ovuliraju mogu imate probleme sa konstipacijom koji najčešće nestanu nakon polaganja jaja (MANS i BRAUN, 2014.). Plan

skrbi za bradate agame sa konstipacijom i uratnom opstrukcijom temelji se primarno na ispravljanju grešaka u držanju. Kupke u plitkoj mlakoj vodi pomažu pri hidrataciji te mogu potaknuti i defekaciju. Prisutnom NSHP-u bi trebalo pristupiti sa suplementiranjem kalcija, pravilnom temperaturom okoliša i adekvatnom UVB rasvjetom (WRIGHT, 2008.).

Kako navode SCHMIDT-UKAJ i sur. (2017.) infestacija endoparazitima jedan je od najčešćih uzroka konstipacije u gmazova. Prema podacima iz retrospektivno provedenog istraživanja u 51,92% slučajeva opstipacije bili su prisutni endoparaziti. Većina analiziranih uzoraka fecesa (83,27%) bila je pozitivna na prisutnost endoparazita. Dijagnostika endoparazita pouzdano se provodi koprološkom pretragom, metodama flotacije i sedimentacije (RATAJ i sur., 2011.).

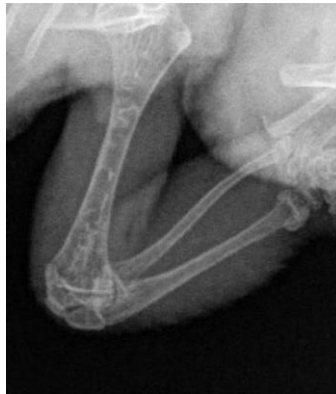2.4.2.3. Metaboličke bolesti

2.4.2.3.1. Nutritivni sekundarni hiperparatireoidizam

NSHP je posljednjih desetljeća jedan od najčešćih sindroma gmazova. Zahvaljujući postupno boljoj uzgojnoj praksi i informiranosti vlasnika postaje manje učestala, iako se i dalje javlja kod gmazova herbivora i insektivora. Životinje zahvaćene ovom bolešću očituju kliničke znakove poput mišićne slabosti, letargije, depresije i neuroloških napadaja (MITCHELL, 2009.). NSHP je najčešće rezultat nedovoljnog ukupnog unosa kalcija, apsorpcije i iskorištenja ili relativnog nedostatka kalcija u usporedbi s fosforom (RENDLE i CALVERT, 2019.). Kronični nedostatak kalcija uzrokuje prekomjernu proizvodnju paratireoidnog hormona, što stimulira osteoklastičnu aktivnost, slabi kosti i na kraju ubija pacijenta (BOYER i SCOTT, 2019.). NSHP je najčešći oblik metaboličke bolesti kostiju u mladih bradatih agama u zatočeništvu. Većina bradatih agama s ovim stanjem hranjena je hranom bogatom cvrčcima ili crvima brašnarima, od kojih oboje imaju inverzne omjere kalcija i fosfora i općeniti manjak kalcija u usporedbi s potrebama mladog guštera te najčešće, ne dobijaju od vlasnika nikakve mineralne ili vitaminske suplemente da nadoknade nastale neravnoteže (SOLLOM i BARON, 2023.).

Često dolazi i do drugih pogrešaka u držanju, kao što je izostanak izlaganja ultraljubičastom B (UVB) zračenju potrebnom za aktivaciju vitamina D ili

neodgovarajućih toplinskih uvjeta u kojima minimalne temperature za normalan život guštera nisu dostignute. UVB treba biti u rasponu od 280 do 310 nm kako bi došlo do aktivacije sinteze vitamina D. Mnoge UVB žarulje možda neće pružiti dovoljan intenzitet u ovom spektru. Učinak UVB žarulja s vremenom padne jer fosfor unutar žarulje stari, te se nakon 6 do 12 mjeseci upotrebe preporuča zamjena. Slučajevi NSHP-a dobro reagiraju na nadoknadu kalcija, pravilnu i uravnoteženu prehranu, odgovarajuće temperature okoliša, UVB zračenje i odgovarajuću hidrataciju. Suplementacija kalcija nastavlja se svakodnevno 6 do 12 tjedana jer najčešće prođe toliko vremena prije nego je poboljšanje klinički vidljivo. Radiografsko snimanje treba učiniti otprilike svakih 6 tjedana kako bi se potvrdilo željeno povećanje gustoće kostiju te ga koristimo kao polaznu točku u daljnjem liječenju pacijenta (WRIGHT, 2008.).



Slika 3. Rendgenski prikaz humerusa, radijusa i ulne bradate agame s prorijeđenom koštanom makrostrukturom (stanjen kompaktni dio kosti, pojačano prozračan meduralni dio cjevastih kostiju) (izvor: Arhiva Zavoda za rendgenologiju, ultrazvučnu dijagnostiku i fizikalnu terapiju, Veterinarski fakultet Zagreb)

U slučaju metaboličke bolesti kostiju, rendgenski snimci mogu otkriti opseg prorijeđenja gustoće kostiju, prijelome i druge abnormalnosti kostura koje mogu biti prisutne kod oboljelih životinja (GROSSO, 2019.).

2.4.2.4. Dišni sustav

Stupanj inspiriraja ili ventilacije uvelike utječe na radiografski izgled pluća. Ako je dišni sustav primarni problem, može se koristiti opća anestezija u svrhu optimalne

ventilacije pluća tijekom radiografskog snimanja u stabilnih pacijenata (SCUMACHER, 2011.). Ako je pacijentov celom širi od 6 cm preporučuju se desni i lijevi bočni prikazi. Ove pozicije snimanja ne daju rezultat u guštera s dorzoventralno spljoštenim trupom. Korisnost dorzoventralne radiografije je otežana zbog zbrajanja s drugim celomskim strukturama, ali to je jedini prikaz u kojemu se desna i lijeva pluća mogu pojedinačno ocijeniti (SILVERMAN, 2005.). Radiografski pregledi mogu se provesti kako bi se istražili svi dijelovi dišnih puteva. Zarazne pneumopatije, uključujući apscese i granulome mogu stvoriti područja konsolidacije mekog tkiva (SCHUMACHER, 2011.). Pneumonija, koja nije tako česta kod guštera, u nekim slučajevima se manifestira kao povećana zasjenjenost plućnog tkiva ili kao nakupljanje tekućine. Zbog vrećaste konformacije pluća, tekućina se može akumulirati te se najbolje vidi u bočnim horizontalnim projekcijama sa jasno izraženom linijom plina i tekućine (HOLMES i DIVERS, 1996.B).

2.4.2.5. Kardiovaskularni sustav

Silueta srca je smještena kao najkranijalija anatomska struktura u kranioventralnom dijelu celoma većine guštera (SILVERMAN, 1993.). Pri radiografskom snimanju u laterolateralnoj projekciji srce može biti lako opstruirano ostalim strukturama te se prije snimanja fiksira glava i udovi. U navedenoj projekciji najbolje se vide srce i veće krvne žile, ali područja poput apeksa, baze srca ili kranijalne margine mogu biti slabije vidljiva (GUSTAVSEN i sur., 2014.). Srce je slabo vidljivo na dorzoventralnom rendgenskom snimku zbog efekta sumacije povezanog sa prsnom muskulaturom, kralježnicom, rebrima i prsnom kosti. Silueta srca kod većine guštera nema diskretne granice, osobito na dorzoventralnoj slici jer nije okruženo aeriranim plućima koja stvaraju kontrast rubova kao na radiografskim snimkama sisavaca. Pluća guštera brišu dorzalnu a kod nekih vrsta i kaudalnu konturu srčane siluete. Promjene u odnosu dušnika i pluća mogu se koristiti za procjenu veličine srca. Budući da normalna silueta srca ima nejasne rubove, jače izraženi rubovi mogu ukazivati na povećanje siluete (SILVERMAN, 2005.). Povećanje srca u guštera najčešće je posljedica perikardijalnog izljeva ili strukturalnih bolesti srca. Radiografski se ponekad vide i stanja povezana sa kongestivnim zatajenjem srca te mineralizacija krvnih žila (MITCHELL, 2009.). Ehokardiografija daje specifičnije

strukturne i funkcionalne podatke o srcu.

2.4.2.6. Reproductivni sustav

Reproductivni poremećaji su važni uzroci morbiditeta u ženki gmazova u zatočeništvu (KNOTEK i sur., 2017.). Pri tome je često teško odrediti prolazi li ženka gmaza fiziološki ili patološki reproductivni ciklus (HOLMES i DIVERS, 1996.B). Procjena graviditeta, preovulatorna folikularna staza i distocija najčešći su razlog radiografskog pregleda reproductivnog sustava. To uključuje praćenje gravidnosti, otkrivanje problema povezanih s distocijom ili drugim stanjima. Folikularna staza je češća kod guštera nego kod drugih gmazova. Nakon ovulacije jajne stanice razvijaju tanke mineralizirane ljuske i postaju jajašca. Ta jajašca mogu ispuniti kaudalni celom te pomaknuti crijeva kranijalno (GUMPENBERGER, 2017.). Važno je točno opisati izgled jaja. Jajne stanice koje se normalno razvijaju vide se kao sferična zamućenja mekog tkiva u kaudalnom celomu bilateralno. Ona će se na snimci sumirati ili preklapati i nalikovati grozdu (SILVERMAN, 2005.).

Abnormalno velika, jaja nepravilnog oblika ili neodgovarajuća mineralizacija ukazuju na problem koji zaslužuje daljnju dijagnostiku i možda operaciju (HOLMES i DIVERS, 1996.B).

U abnormalnom okruženju, predovulacijski folikuli perzistiraju tjednima. Folikuli se povećavaju i ispunjavaju žućkastim vitelinom. Predovulatorna folikularna staza (POFS) se javlja kod zdravih mladih ženki guštera koje se drže same bez kontakta s mužjacima ili ženkama. Klinički znakovi POFS-a mogu biti vrlo različiti i ženke guštera mogu tjednima ostati u stabilnom stanju. Manipulacija životinjom može uzrokovati pucanje folikula i naknadnu upalu jajnika. Vitelin je jako iritirajuć i može uzrokovati teški celomitis (pleuroperitonitis uzrokovan vitelinom). Parenje, fizički kontakt ili čak vizualni kontakt između mužjaka i ženke guštera trebali bi potaknuti ovulaciju i spriječiti problem preovulatorne folikularne staze (KNOTEK i sur., 2017.).

Postovulatorna retencija jaja ili distocija jedan je od najčešćih reproductivnih poremećaja ženki guštera u zatočeništvu (EFENDIĆ i sur., 2017.). Mnoga stanja mogu

dovesti do distocije kod ženki guštera. Može biti uzrokovana opstruktivnim anatomskim ili neopstruktivnim fiziološkim abnormalnostima. Anatomske abnormalnosti koje dovode do opstruktivne distocije u guštera uključuju abnormalno oblikovana jaja, nekrotične mase, strikturu jajovoda, granulome i neoplazije (KNOTEK i sur., 2017.). Velik broj jaja ili nedovoljna kalcifikacija ljuske jajeta i metaboličke promjene kostiju najčešći su uzroci zadržavanja jaja u gmazova (EFENDIĆ i sur., 2017.).

Neopstruktivna stanja koja dovode do distocije kod guštera mogu biti posljedica pretilosti, bolesti endokrinog sustava, hipokalcijemije, infekcije jajovoda, loših uvjeta držanja ženki (neoptimalna temperatura, ograničena izloženost ultraljubičastom zračenju, mali prenapučeni terariji, stres, nepravilan režim hranjenja) (KNOTEK i sur., 2017.).

Klinički znakovi kao što su depresija, letargija, anoreksija, dispneja, začep i nedostatak percepcije i propriocepcije često se javljaju u slučajevima distocije (WRIGHT, 2008.). Prolaps kloake ili jajovoda se često javljaju kao komplikacija u slučajevima kronične distocije. Važno je da veterinar može razlikovati ove reproduktivne poremećaje jer se tijekom liječenja razlikuje. Kirurška intervencija obično je potrebna kod slučajeva distocije ili retencije folikula jajnika (KNOTEK i sur., 2017.).

3. Materijali i metode

Istraživanje je odobreno odlukom Fakultetskog vijeća Veterinarskog fakulteta Sveučilišta u Zagrebu kao etički prihvatljivo (klasa: 640-01/22-02/04; ur. broj: 251-61-01/139-22-28) dana 18. veljače 2022. godine.

U istraživanju je korištena arhiva pacijenata Zavoda za rendgenologiju, ultrazvučnu dijagnostiku i fizikalnu terapiju Sveučilišne veterinarske bolnice Veterinarskog fakulteta Sveučilišta u Zagrebu. Pregledom navedene arhive izdvojeni su svi pacijenti, bradate agame (*Pogona vitticeps*). Kriteriji odabira pacijenata bili su pripadnost vrsti i izvršena rendgenološka dijagnostika, a istraživanje je obuhvatilo vremenski period od 5 kalendarskih godina.

Izdvojeni su nalazi i rendgenske snimke životinja kojima je učinjena rendgenska pretraga, neovisno o indikaciji za snimanje.

Broj projekcija snimanja i snimane tjelesne regije ovisile su indikaciji, odnosno postavljenoj sumnji od strane uputnog veterinar, a nakon uzimanja anamnestičkih podataka i kliničkog pregleda.

Pacijenti su podijeljeni prema mogućnosti postavljanja dijagnoze na pacijente kod kojih je bilo moguće postaviti dijagnozu (uključujući i uredan rendgenološki nalaz) i one kod kojih nije bilo moguće postaviti dijagnozu. To su pacijenti kod kojih su rendgenološki opisane promjene nedovoljno specifične, slabo izražene ili višeznačne. Za takve pacijente bilo je neophodno učiniti daljnje pretrage za utvrđivanje promjena i postavljanje dijagnoze, a iste pretrage izlaze izvan kriterija odabira u ovom istraživanju.

U dvije skupine pacijenti su podijeljeni na životinje kojima je utvrđena dijagnoza, i to na životinje s rendgenološkim promjena i one bez promjena (uredan nalaz).

Životinje s postavljenim dijagnozama potom su promatrane u skupinama prema zahvaćenosti pojedinog tjelesnog sustava, s podjelom na: koštani sustav, dišni sustav, probavni sustav, spolni sustav i otečenja mekih tkiva.

Sukladno pronađenim dijagnozama, promjene unutar pojedinih organskih sustava podijeljene su prema etiologiji. Primjerice, promjene koštanog sustava na: sekundarni

nutritivni hiperparatireoidizam (SNPT) i traume, a otečenja mekih tkiva na tkivne edeme i neoplazije.

Za svaku pojedinu skupinu unutar navedenih podjela određen je spol i dob pretraženih jedinki bradatih agama.

Statistička obrada podataka uključivala je deskriptivnu statistiku. Za obradu podataka korišten je računalni program MS Office Excel 2016 (Microsoft Office Professional Plus 2019 Version 1808).

4. Rezultati

Pregledom dostupnih podataka pronađeno je ukupno 117 bradatih agama obrađenih rendgenskom pretragom. Od ukupnog broja životinja za 51 životinju nije zabilježen spol, a od životinja s poznatim spolom bilo je 38 (32%) ženki i 28 (23%) mužjaka. Kod većine životinja, njih 90 bilo je moguće postavljanje rendgenološke dijagnoze, dok kod 27 pacijenata dijagnoza nije postavljena. Prosječna dob životinja poznate starosti bila je ukupno 5,7 godina.

Tablica 1. Prikaz distribucije broja pacijenata bradatih agama obzirom na brojnost, spol i dob u skupinama pacijenata s postavljenom dijagnozom i pacijenata bez postavljene dijagnoze.

		Pacijenti s postavljenom dijagnozom 90 (76,9%)	Pacijenti bez postavljene dijagnoze 27 (23,1%)	UKUPNO	
SPOL	M	19 (67,8%)	9 (32,2%)	28	117
	Ž	34 (89,5%)	4 (10,5%)	38	
	N/A	37 (72,5%)	14 (27,5%)	51	
DOB (godine)	M	4,97	4,64	M	4,86
	Ž	6,8	4,83	Ž	6,57
	N/A	3,69	4,73	N/A	4,04

Bradate agame, pacijenti s rendgenološki opisanom dijagnozom, ukupno njih 90 ili 76,9 % podijeljeni su u skupine obzirom na prisutno patološko stanje (bolest) i uredan (negativan) rendgenološki nalaz. Kod 19% životinja nalaz je bio bez vidljivih promjena, dok je kod 81% životinja opisana rendgenološki vidljiva promjena. Distribucija životinja prema spolu i dobi prikazana je u tablici 2.

Tablica 2. Prikaz distribucije pacijenata s postavljenom rendgenološkom dijagnozom unutar skupina životinja s opisanim rendgenološkim promjenama i životinja bez rendgenoloških promjena.

		POZITIVNI RTG NALAZI	NEGATIVNI RTG NALAZI
BROJ ŽIVOTINJA (N/%)		73 (81%)	17 (19%)
SPOL	M	14 (73,7%)	5 (26,3%)
	Ž	28 (82,4%)	6 (17,6%)
	N/A	31 (83,8%)	6 (16,2%)
DOB (godine)	M	5,583	3,12
	Ž	7,24	5,1
	N/A	3,85	4
	SVI	5,59	4,21

Unutar skupina zabilježena je razlika u dobi, životinje oba spola, koje imale su evidentirane rendgenološke prosječno su starije od životinja bez rendgenološki vidljivih promjena.

Kod ukupnog broja od 76 životinja sa pronađenim rendgenskim promjenama, životinje su prema postavljenim dijagnozama razvrstane u skupine prema primarno zahvaćenim organskim sustavima na način da je 37 (50,7 %) pacijenata imalo promjene koštanog sustava. Slijedeći po učestalosti je spolni sustav (21,6 %) a nakon njega probavni sustav (16,4 %). Detaljan prikaz broja pacijenata, spola i dobi prema kategorijama zahvaćenosti organskih sustava rendgenološkim promjenama vidljiv je u tablici 3.

Tablica 3. Prikaz distribucije broja pacijenata, spola i dobi prema zahvaćenosti organskih sustava rendgenološkim promjenama.

		BROJ (udio u %)	SPOL			DOB (godine)			
			M	Ž	N/A	M	Ž	N/A	SVI
KOŠTANI SUSTAV		37 (50,7%)	11	9	17	4,97	7,63	3,25	5,02
	SNPT	26 (35,6%)	5	6	15	3,08	7,83	3,37	4,37
	PRIJELOMI	11 (15,1%)	6	3	2	6,48	7,42	2,08	6,31
DIŠNI SUSTAV		1 (1,37%)	0	0	1	/	/	7,56	7,56
PROBAVNI SUSTAV		12 (16,4%)	3	4	5	7,42	6,72	5,29	6,63
SPOLNI SUSTAV		16 (21,9%)	0	9	7	/	7,94	3,24	5,92
OTEČENJA		7 (9,6%)	0	6	1	/	6,08	2,67	5,59
	NEOPLAZIJE	3 (4,12%)	0	3	0	/	6,75	/	6,75

Od organskih sustava u kojima su vidljive očite spolne razlike valja istaknuti očekivan rezultat većeg broja ženskih životinja, dok kod mužjaka nije zabilježena nijedna dijagnoza koja bi se odnosila na promjene spolnog sustava. U skupini mekotkivnih otečenja sa potvrđenim nazalom neoplazije (ukupno 3 životinje) sve životinje su ženke.

5. Rasprava

Gmazovi su sve češći kućni ljubimci, rastuće brojnosti u cijelome svijetu, no unatoč tome ljudi ih smatraju neobičnim kućnim ljubimcima od tradicionalnih, primjerice pasa i mačaka. U istraživanju organizacije „Blue Cross“ otkriveno je da je gotovo polovica svih vlasnika gmazova iskusila neočekivane zdravstvene probleme sa svojim kućnim ljubimcima (CROSS, 2005.). Dokazano je kako su izvor problema vlasnici koji nisu prepoznavali kliničke znakove bolesti, s pogrešnim pretpostavkama o otpornosti životinja. Problemi su nastajali zbog manjka znanja vlasnika oko brige i držanja ljubimaca s nedostatnom informiranosti o prikladnoj opremi za držanje gmazova i njenom korištenju (WHITE i BARBER, 2017.).

Mnoga retrospektivna istraživanja, obzirom na poznata učestale probleme držanja i bolesti prikazivala su učestalost, distribuciju i ishode liječenja značajnog broja pacijenata, bradatih agama (SCHMIDT-UKAJ i sur., 2017.; SOLLUM i BARON, 2023.). Prema Schmidt – Ukaj i sur. (2017.) kod 30,8% pacijenata bradatih agama dijagnoza je postavljena kliničkim pregledom, dok su za 69,2% bile potrebne dodatne pretrage. Uz laboratorijske pretrage, vrlo zastupljenijih pretraga je i slikovna dijagnostika (radiografija, ultrazvuk ili kompjuterizirana tomografija). Ovakav odnos opravdava izbor našeg istraživanja učestalosti i pouzdanosti rendgenološke pretrage u ove vrste gmazova.

Dobiveni rezultati, do ukupno 76,9 % pacijenta kod kojih je opisana promjena, odnosno izdan rendgenološki uredan nalaz, ovore o opravdanosti redngenske pretrage agama.

Kod mnogih životinja nije bio evidentiran spol, razlog za to može biti neinformiranost vlasnika, koji su često u zabludi oko spola posebice kad drže samo jednu životinju, a informaciju dobivaju pri nabavi kućnog ljubimca. Drugi razlog može biti nezainteresiranost osoblja koje vodi datoteku, ali i slabo izražena vanjska spolna obilježja.

Nedostatak podataka o dobi također proizlazi od slabe informiranosti vlasnika, koji ne mogu biti sigurni u dob prilikom nabave ljubimca. I kod kategorije udomljenih, odnosno preudmljenih životinja podataka o starosti životinje neće biti pouzdan.

U istraživanjima Schmidt – Ukaj i sur. (2017.) proučavana je učestalost i distribucija svih patoloških stanja, neovisno o provedenoj dijagnostici, na ukupnom broju od 529 pacijenata. Kod 49 pacijenata dijagnoza je ostala nedorečena te je klasificirana kao nespecifična. Od organskih sustava najviše promjena evidentirano je u probavnom sustavu (uključujući jetru), slijedeći po učestalost je nalaz kožnih promjena, potom mišićno koštani sustav te urogenitalni sustav. Uzmemo li u obzir koristnost rendgenološke pretrage u nabrojnih sustava u spomenutom istraživanju najčešće su promjene probavnog, koštanog i spolnog sustava. Našim rezultatima dobivene su najučestalije promjene u koštanom sustavu, potom probavnom pa spolnom sustavu. Obzirom na velik broj endoparazita koji je u svrstan u promjene u probavnom sustavu u istraživanju Schmidt – Ukaj i suradnika, možemo zaključiti da su rezultati međusobno kompatibilni.

U najnovijem retrospektivnom istraživanju na temu bolesti bradatih agama u zatočeništvu u Australiji (SOLLOM i BARON, 2023.) analizirani su podaci 724 pacijenta. Učestalost promjena po organskih sustavima ponavlja se kao i u ranijim istraživanjima. Tako su najzastupljenije promjene u probavnom sustavu, potom kožne promjene pa promjene po mišićno koštanom sustavu.

Istraživanje koje bi prikazivalo pojavnost pojedinih promjena isključivo jednom slikovno dijagnostičkim metodom, prema našim saznanjima, nije dostupno. Iz tog razloga smatramo ovo istraživanje vrijednim doprinosom u razumijevanju rastuće potrebe za znanjima o slikovnoj dijagnostici gmazova u zatočeništvu.

Ograničenja u ovom istraživanju proizlaze iz značajnog broja pacijenata s nepotpunim podacima, što ostavlja mogućnost u nepravilno tumačenje rezultata. Ista kao i veliki broj doktora veterinarske medicine koji zasigurno različito tretiraju anamnestičke podatke, klinički nalaz i indikaciju za rendgensko snimanje, jednako kao i veći broj osoba koje su evidentirale rendgenološke promjene. Postoji mogućnost da neke promjene nisu uniformno tumačene.

6. Zaključci

1. Bradate agame s brojem od 117 pregledanih životinja predstavljaju znatan udio pacijenata Zavoda za rendgenologiju, ultrazvučnu dijagnostiku i fizikalnu terapiju Veterinarskog fakulteta Sveučilišta u Zagrebu.
2. Kod većine pacijenata bradatih agama (90) rendgenskom pretragom postavljena je dijagnoza.
3. Najveći broj rendgenološki vidljivih promjena nađen je na koštanom sustavu (50,7%), potom na spolnom i probavnom sustavu.
4. Niti jedna promjena na spolnom sustavu, očekivano, nije pronađena kod mužjaka bradate agame.
5. Učestalost, spolna i dobna distribucija, kao i zahvaćenost organskih sustava dobivena ovim retrospektivnim istraživanjem u skladu je sa dosad poznatim literaturnim podacima.

7. Literatura

1. BANZATO, T., T. HELLEBUYCK, A. VAN CAELENBERG, J. H. SAUNDERS, A. ZOTTI (2013.): A review of diagnostic imaging of snakes and lizards. *Vet. Rec.* 173, 43-49.
2. BOYER, T. H., P. W. SCOTT (2019.): Nutritional Secondary Hyperparathyroidism U: Mader's Reptile and Amphibian Medicine and Surgery, 3rd edition (Divers S. J., Stahl S. J. ur.). Elsevier inc. 1326-1328.
3. CANNON, M. J. (2003.): Husbandry and veterinary aspects of the bearded dragon (*Pogona* spp.) in Australia. *Semin. Avian. Exot. Pet. Med.* 12, 205-214.
4. CAPAK, H., L. CIGLAR, B. ŠKRLIN, M. EFENDIĆ, I. FOLNOŽIĆ, M. LUKAČ (2018.): Rengenološke promjene kod gmazova sa sindromom metaboličke bolesti kostiju. Zbornik radova 1. znanstveno-stručnog skupa o gmazovima "REPTILIA", Zagreb: Veterinarski fakultet Sveučilišta u Zagrebu, 113-115.
5. CAPAK, H., M. LUKAČ, Z. VRBANAC, D. HORVATEK TOMIĆ, B. ŠKRLIN, V. BUTKOVIĆ, D. STANIN (2015.): Diagnostic imaging of reproductive diseases in reptiles. Book of Abstracts 6th International Congress "Veterinary Science and Profession", Zagreb: Veterinarski fakultet Sveučilišta u Zagrebu, 93.
6. COGGER, H. G. (2000.): *Reptiles & Amphibians of Australia*. 6th ed., Sydney, Australia, Reed Books.
7. CROSS, B. (2005.): Pet census reveals problems with reptile ownership. *Vet. Rec.* 157, 788.
8. DONELEY, B. (2006.): Caring for the Bearded Dragon. *The NAVAC*. 1607-1611.
9. DOUGLAS, K. E., K. E. SAKER, S. A. SMITH, J. L. ROBERTSON, S. D. HOLLADAY (1999.): A Preliminary Feeding Study in Bearded Dragon Lizards *Pogona vitticeps*. *Bulletion of ARAV*. 9, 42-46.
10. EFENDIĆ, M., M. SAMARDŽIJA, N. PRVANOVIĆ BABIĆ, G. BAČIĆ, T. KARADJOLE, M. LOJKIĆ, H. CAPAK, M. PEĆIN, N. MAĆEŠIĆ (2017.): Postovulatorische Retention von Eiern (Dystokie) bei Echsen - Diagnostik - und

Therapiemöglichkeiten. Kleintierpraxis 62, 754-764.

11. EFENDIĆ, M., M. SAMARDŽIJA, H. CAPAK, G. BAČIĆ, I. ŽURA ŽAJA, V. MAGAŠ, N. MAČEŠIĆ (2019.): Induction of the oviposition in bearded dragon (*Pogona vitticeps*) with postovulatory egg retention (dystocia) - a case report. Vet. Arh. 89, 131-142.
12. GRENARD, S. (2007.) Bearded dragon, 2nd ed. (S. Grenard, ur.), Wiley Publishing, Inc.
13. GROSSET, C., L. DANIAUX, D. SANCHEZ-MIGALLON GUZMAN, E. S. WEBER III, A. ZWINGENBERGER, J. PAUL-MURPHY (2014.): Radiographic anatomy and barium sulfate contrast transit time of the gastrointestinal tract of bearded dragons (*Pogona vitticeps*). J. Vet. Radiol. Ultrasound. 55, 241-250.
14. GROSSO, F. V. (2019.): Orthopedic Diagnostic Imaging in Exotic Pets. Vet. Clin. North Am. Exot. Anim. Pract. 22, 149-173.
15. GUMPENBERGER, M. (2017.): Diagnostic imaging of reproductive tract disorders in reptiles. Vet. Clin. North. Am. Exot. Anim. Pract. 20, 327–343.
16. GÜNTHER, P., K. MATHES, C. HACKENBROICH, M. FEHR (2009.): Surgical treatment of mandibular fractures in two Bearded Dragons (*Pogona vitticeps*). Kleintierpraxis 54, 221-228.
17. GUSTAVSEN, K. A., A. B. SAUNDERS, B. D. YOUNG, R. L. WINTER, S. M. HOPPE (2014.): Echocardiographic and radiographic findings in a cohort of healthy adult green iguanas (*Iguana iguana*). J. Vet. Cardiol. 16, 185-196.
18. HOLMES S.P., S. J. DIVERS (1996. a): Radiography – General Principles U: Mader’s Reptile and Amphibian Medicine and Surgery, 3rd ed. (Divers S. J., Stahl S. J., ur.), Elsevier inc. 486-490.
19. HOLMES S.P., S. J. DIVERS (1996. b): Radiography – Lizards U: Mader’s Reptile and Amphibian Medicine and Surgery, 3rd ed. (Divers S. J., Stahl S. J., ur.), Elsevier inc. 491-501.
20. JOHNSON, R., S. ADWICK (2018.): Central Bearded Dragons (*Pogona vitticeps*). The UFAW Companion Animal Handbook. Wiley Blackwell. 395-411.

21. KIK, M. J., A. C. BEYNEN (2003.): Evaluation of a number of commercial diets for iguana (*Iguana iguana*), bearded dragons (*Pogona vitticeps*), and land and marsh tortoises. *J. Tijdschr. Diergeneeskd.* 128, 550–554.
22. KNOTEK Z., CERMAKOVA E., OLIVERI M. (2017.): Reproductive Medicine in Lizards. *Vet. Clin. North. Am. Exot. Anim. Pract.* 20, 411–438.
23. MANS, C., J. BRAUN (2014.): Update on Common Nutritional Disorders of Captive Reptiles. *Vet. Clin. North. Am. Exot. Anim. Pract.* 17, 369–395.
24. MATIČIĆ, D. (2009.): Ortopedski pregled i dijagnostičke metode kod malih životinja. *Klinika za kirurgiju, ortopediju i oftalmologiju, nastavni materijali Zagreb*, 1-26. http://kirurgija.vef.hr/?page_id=102 (13.12.2023.)
25. MCCRACKEN, H. (1994.): Husbandry & Diseases of Captive Reptiles. U: *Proceedings Refresher Course Wildlife, PostGraduate Foundation, Sydney, University of Sydney.* 461-546.
26. MCMILLIAN, M. C. (1994.): Imaging techniques. U: *Avian medicine: principles and application* (Ritchie, B. W., Harrison, G. J., Harrison, L. R. ur.), Wingers Publishing. 246–326.
27. MITCHELL, M. (2009.): Reptile cardiology. *Vet. Clin. N. Am.: Exotic. Anim. Pract.* 12, 65–79.
28. OONINCX, D. G. A. B., J. P. VAN LEE UWEN, W. N. H. HENDRIKS, A. F. B. VAN DER POEL (2015.): The diet of free-roaming Australian Central Bearded Dragons (*Pogona vitticeps*). *J. Zoo. Biol.* 34, 271-277.
29. OSTER, E., T. BANKOVIĆ, M. PEĆIN (2019.): Komplikacije cijeljenja lomova pasa i mačaka. *Veterinar* 57, 9-14.
30. POLLOCK, C. (2002.): Postoperative management of the exotic animal patient. *Vet. Clin. North. Am. Exot. Anim. Pract.* 5, 183–212.
31. RATAJ, A., R. LINDTNER-KNIFIC, K. VLAHOVIĆ, U. MAVRI, A. DOVČ (2011.): Parasites in pet reptiles. *Acta Vet. Scand.* 53, 33.
32. RENDLE, M., I. CALVERT (2019.): Nutritional problems. U: *BSAVA Manual Of Reptiles* (Girling, S. J., Raiti P., ur.), British Small Animal Veterinary Association. 367-380.
33. SCHMIDT-UKAJ, S., M. HOCHLEITHNER, B. RICHTER, C.

- HOCHLEITHNER, D. BRANDSTETTER, Z. KNOTEK (2017.): A survey of diseases in captive bearded dragons: A retrospective study of 529 patients. *Vet. Med. (Praha)* 62, 508-515.
34. SCHUMACHER, J., R. L. TOAL (2001.): Advanced radiography and ultrasonography in reptiles. *Semin. Avian. Exot. Pet. Med.* 10, 162–168.
35. SCHUMACHER, J. (2011.): Respiratory Medicine of Reptiles. *Vet. Clin. North. Am. Exot. Anim. Pract.* 14, 207–224.
36. SILVERMAN, S. (1993.): Diagnostic imaging of exotic pets. *Vet. Clin. North. Am. Small. Anim. Pract.* 23, 1287–1299.
37. SILVERMAN, S. (2005.): Diagnostic imaging U: Reptile Medicine and Surgery 2nd ed. (Mader, D. R., ur.), Saunders. 471-489.
38. SOLLOM, H. J., H. R. BARON (2023.): Clinical presentation and disease prevalence of captive central bearded dragons (*Pogona vitticeps*) at veterinary clinics in Australia. *Aus. Vet. J.* 101, 200-2007.
39. WHITE N., H. BARBER (2017): Understanding the motivations of beginner reptile owners. Est Sussex UK, doi: 10.13140/RG.2.2.14416.00000.
40. WILLIAMS, J. (2002.): Orthopedic radiography in exotic animal practice. *Vet. Clin. North. Am. Exot. Anim. Pract.* 5, 1-22.
41. WRIGHT, K. (2008.): Two Common Disorders of Captive Bearded Dragons (*Pogona vitticeps*): Nutritional Secondary Hyperparathyroidism and Constipation. *J. Exot. Pet. Med.* 17, 267–272.

8. Sažetak

Dino Zobić

Rendgenološka dijagnostika bolesti bradatih agama

Popularizacijom egzotičnih kućnih ljubimaca, gmazovi postaju vrlo česti pacijenti u svakodnevnoj kliničkoj praksi, pri čemu su za pravilnu dijagnostiku često potrebne pretrage poput slikovne dijagnostike. Jedna od raširenijih vrsta koje se drže u zatočeništvu su bradate agame (*Pogona vitticeps*). Radiografija je vrlo jednostavna i dostupna metoda dijagnostike, ali kod egzotičnih pacijenata potrebno je poštivati mnoge specifičnosti. Cilj istraživanja bio je utvrditi učestalost radiografije bradatih agama, karakteristike pacijenata i pronađenih rendgenoloških promjena. Korištena je arhiva pacijenata Zavoda za rendgenologiju, ultrazvučnu dijagnostiku i fizikalnu terapiju Veterinarskog fakulteta Sveučilišta u Zagrebu. Pregledom navedene arhive izdvojeno je 117 pacijenata bradatih agama. Kod 90 (76,9 %) životinja rendgenskom je pretragom postavljena dijagnoza. Najčešće zahvaćeni organski sustavi bili su koštani sustav (50,7 %), potom spolni i probavni sustav. Promjene na spolnom sustavu pronađene su isključivo kod ženskih životinja. Dosada nije poznato istraživanje koje je uključivalo samo kriterij korištenja jedna dijagnostičke metode, ali dobiveni rezultati u skladu su sa dosada poznatim rezultatima iz ranijih istraživanja. Smatramo ovo istraživanje vrijednim doprinosom u razumijevanju rastuće potrebe za znanjima o slikovnoj dijagnostici gmazova u zatočeništvu.

Ključne riječi: radiografija, bolesti, koštani sustav, bradata agama, *Pogona vitticeps*.

9. Summary

Dino Zobić

Radiography of diseases of bearded dragons

With the popularization of exotic pets, reptiles are becoming very common patients in everyday clinical practice, where diagnostic tools such as diagnostic imaging are often necessary for proper diagnosis. One of the more widespread reptile species kept in captivity is the Bearded dragon (*Pogona vitticeps*). Radiography is a simple and accessible method of diagnosis, but with exotic patients it is necessary to respect many specificities. The aim of the research was to determine the frequency of radiography of bearded dragons, the characteristics of the patients and the radiological changes found. The patient archive of the Department of Radiology, Ultrasound Diagnostics and Physical Therapy, Faculty of Veterinary Medicine, University of Zagreb, was used. By reviewing the patient data archive, 117 bearded dragon patients were singled out. In 90 (76.9 %) animals, a diagnosis was found during the X-ray examination. The most frequently affected were the skeletal system (50.7 %), followed by the reproductive and digestive systems. Changes in the reproductive system were found only in female animals. There is no research known so far that included only the criterion of using single diagnostic method, but the results obtained are compatible with the results known so far from earlier research. We consider this research a valuable contribution to understanding the growing need for knowledge about diagnostic imaging of reptiles in captivity.

Key words: radiography, diseases, skeletal system, bearded dragon, *Pogona vitticeps*.

10. Životopis

Rođen sam 16. 03. 1997. u Hammu, SR Njemačka. Završio sam Osnovnu školu u Svetoj Nedelji, nakon koje upisujem V gimnaziju u Zagrebu. 2016. godine upisujem Veterinarski fakultet Sveučilišta u Zagrebu. Za usmjerenje veterinarskog javnog zdravstva opredijelio sam se na višim godinama fakulteta.

Tijekom studiranja iskazujem interes prema području veterinarske medicine koje se tiče egzota te sudjelujem na “Međunarodnom znanstvenom i stručnom skupu o gmazovima i egzotičnim životinjama REPTILIA” te na edukativnoj izložbi “REPTILOMANIJA+”.