

Laparoskopska ovariohisterektomija kuja

tomić, ivan

Master's thesis / Diplomski rad

2024

Degree Grantor / Ustanova koja je dodijelila akademski / stručni stupanj: **University of Zagreb, Faculty of Veterinary Medicine / Sveučilište u Zagrebu, Veterinarski fakultet**

Permanent link / Trajna poveznica: <https://um.nsk.hr/um:nbn:hr:178:124977>

Rights / Prava: [In copyright](#)/[Zaštićeno autorskim pravom.](#)

Download date / Datum preuzimanja: **2025-01-12**



Repository / Repozitorij:

[Repository of Faculty of Veterinary Medicine -
Repository of PHD, master's thesis](#)



SVEUČILIŠTE U ZAGREBU
VETERINARSKI FAKULTET

SVEUČILIŠNI INTERGRIRANI PRIJEDIPLOMSKI I DIPLOMSKI STUDIJ
VETERINARSKA MEDICINA

Ivan Tomić

Laparoskopska ovariohisterektomija kuja

Zagreb, 2024.

Ivan Tomić

Diplomski rad je izrađen na Klinici za porodništvo i reprodukciju Veterinarskog fakulteta Sveučilišta u Zagrebu.

Predstojnik Klinike za porodništvo i reprodukciju: prof. dr. sc. Tugomir Karadjole dr.med.vet.

Mentori: 1. prof. dr. sc. Tugomir Karadjole dr.med.vet.

2. dr. sc. Ivan Butković dr.med.vet.

Članovi Povjerenstva za obranu diplomskog rada:

1. Prof. dr. sc. Nino Maćešić dr. med. vet.
2. Prof. dr. sc. Tugomir Karadjole dr. med. vet.
3. Dr. sc. Ivan Butković dr. med. vet.
4. Izv. prof. dr. sc. Ivan Folnožić dr. med. vet. (zamjena)

Rad sadrži 40 stranica, 9 slika te 55 literaturnih navoda.

Prije svega želim se zahvaliti svojim mentorima prof.dr.sc. Tugomiru Karadjoli dr.med.vet. i dr.sc. Ivanu Butkoviću dr.med.vet. na podršci i strpljenju pri izradi ovog diplomskog rada. Također im se zahvaljujem što su mi pružili priliku da pišem ovaj rad s njima i što su izdvajali svoje vrijeme i energiju kako bi mi pomogli da napišem ovaj rad.

Želim se zahvaliti svim djelatnicima Klinike za porodništvo i reprodukciju na predivne dvije i pol godine volontiranja, druženja, zajedničkog rasta iz dana u dan i hvala im što su od prvog dana bili velika podrška i motivacija da jednog dana budem bolji doktor.

Hvala svim svojim kolegama koji su bili uz mene kroz ovih 6 i pol godina, hvala vam na podršci, lijepim trenutcima na predavanjima, vježbama i terenima.

Hvala svim djelatnicima Veterinarskog fakulteta što su se trudili da obrazuju moje kolege i mene i postavili nam dobre temelje za izazove koji nas čekaju nakon što završimo ovaj fakultet.

Hvala mojim dugogodišnjim prijateljima iz srednje i osnovne škole koji su sa mnom od prvog dana i koji su pravi primjer ljudskosti i prijateljstva.

Posebno hvala mojoj obitelji bez kojih ništa od ovog ne bih bilo moguće, hvala vam što ste mi omogućili da postanem doktorom veterinarske medicine, što ste me bodrili, brinuli se i podržavali me sve ove godine!

Popis kratica

BVA – britanska veterinarska

asocijacija

CMT – tumor mliječne žlijezde

CO₂ – ugljikov dioksid

IM – intramuskularno

IV – intravenski

KKS – kompletna krvna slika

LapOVE – laparoscopska ovariektomija

LapOVH – laparoscopska ovariohisterektomija

NOTES - natural orifice transluminal endoscopic surgery

SILS - single incision laparoscopic surgery

Popis priloga

Slika 1. Spolni sustav kuje (izvor: ANIMAL ANATOMY AND PHYSIOLOGY 2)

Slika 2. Dorzalni položaj pacijenta na nagibnom stolu (izvor: Small Animal Laparoscopy and Thoracoscopy, 2nd Edition)

Slika 3. Laparoskopski prikaz kaudalnog dijela abdomena kuje (izvor: BSAVA Manual of Canine and Feline Endoscopy and Endosurgery, 2nd Edition)

Slika 4. Presijecanje jajnika s biplolarnim uređajem za rezanje (izvor: BSAVA Manual of Canine and Feline Endoscopy and Endosurgery, 2nd Edition)

Slika 5. Pozicija troakara u ventralnoj liniji na abdomenu (izvor: Small Animal Laparoscopy and Thoracoscopy, 2nd Edition)

Slika 6. Dijelovi potrebni za postavljanje modificiranog otvora (izvor: BYDZOVSKEY i sur., 2019.)

Slika 7. Eksterioriziranje maternice kroz kaudalni otvor na abdomenau (izvor: Small Animal Laparoscopy and Thoracoscopy, 2nd Edition)

Slika 8. Postavljanje otvora za postavljanje instrumenata za laparoskopsku asistiranu ovariohisterektomiju (izvor: Advances in laparoscopic surgery, WORMSER I RUNGE, 2016.)

Slika 9. Pozicija troakara prilikom izvođenja laparoskopopske ovariohisterektomije pomoću četiri troakara (izvor: Klinika za porodništvo i reprodukciju Veterinarskog fakulteta, Sveučilišta u Zagrebu, 2023.).

SADRŽAJ:

1. Uvod	1
2. Pregled rezultata dosadašnjih istraživanja	3
2.1. Anatomija ženskih spolnih organa	3
2.2. Kastracija kuja	5
2.3. Specifičnosti anestezije za laparoscopske operacije	8
2.4. Laparoscopska ovariohisterektomija	12
2.5. Tehnika na 3 troakara	15
2.6. Transvaginalna laparoscopska ovariohisterektomija (NOTES)	17
2.7. Laparoscopska ovariohisterektomija na jednu inciziju uz pomoć modificiranog otvora rukavice	18
2.8. Laparoscopska asistirana ovariohisterektomija	20
2.9. Asistirana laparoscopska ovariohisterektomija – tehnika na jedanu abdominalnu inciziju (SILS)	22
2.10. Laparoscopska ovariohisterektomija na 4 troakara	24
3. Zaključci	26
4. Literatura	27
5. Sažetak	32
6. Summary	33
7. Životopis	34

1. UVOD

Laparoskopska ovariohisterektomija (LapOVH) je kirurško uklanjanje maternice i jajnika te je s laparoskopskom ovariektomijom (LapOVE) u posljednjih nekoliko godina postala jedna od najpopularnijih i najkorištenijih tehnika u minimalnoj invazivnoj veterinarskoj kirurgiji. Najčešća indikacija za izvođenje LapOVH je elektivna kastracija. Prethodno navedeni zahvat čest je izbor kod liječenja raznih patologija maternice, kao što su piometra, torzija maternice, ruptura maternice i neoplazije maternice. LapOVH je često indicirana kod pacijenata koji boluju od dijabetesa i epilepsije u svrhu sprječavanja hormonalnih promjena koji mijenjaju učinkovitost lijekova (FINGLAND i WALDRON, 2014.).

U prošlosti, LapOVH, prvenstveno se odnosila samo na kuje srednjih i većih pasmina zbog težeg izvođenja zahvata kod manjih pasmina zbog limitirajućih čimbenika kao što su mali radni prostor i veličina instrumenata. U novije vrijeme korištenjem troakara veličine 3 mm i 5 mm mnogo se olakšalo izvođenje ovog zahvata kod malih pasmina. Prvi slučajevi uspješne LapOVH kod 9 kuja prosječne tjelesne kilaže od 17,7 kg izvedeni su 2003. godine na Sveučilištu veterinarske medicine u Virginiji (AUSTIN i sur., 2003.).

Jedan od prvih radova o LapOVH navodi kako je samo izvođenje zahvata bilo duže nego kod laparotomske ovariohisterektomije, ali sam postoperativni oporavak je bio znatno bolji. Ovaj postulat potvrdili su i mnogobrojni drugi autori navodeći kako LapOVH uzrokuje puno manju bolnost kod pacijenata prilikom izvođenja (FRANSSON i MAYHEW, 2022.). Rad Devitta i sur. jasno ilustrira kako LapOVH ima mnogobrojne prednosti u kontekstu ocjenjivanja parametara boli u odnosu na laparotomsku ili klasičnu ovariohisterektomiju (FRANSSON i MAYHEW, 2022.).

Preporuka za izvođenje kastracije je između 6.-og i 9.-og mjeseca starosti kod kuja. Zanimljivo je da se tek početkom ovog stoljeća dobna granica za izvođenje kastracije povećala; kuje su rutinski kastrirane 20-ih godina prošlog stoljeća sa 3 do 6 mjeseci starosti (KUSTRITZ, 2007.). Dokazano je da kastracija i nakon prvog tjeranja ima protektivan učinak (FRANSSON i MAYHEW, 2022.). Također je dokazano da kastracija poslije prvog tjeranja ima preventivni učinak od pojave tumora mliječne žlijezde za samo 26 %, a ako se kuje ne kastriraju, vjerojatnost pojave tumora mliječne žlijezde nakon 10 godina starosti je 25 % veća (BSAVA, 2020.). Prednosti kastracije prije prvog tjeranja su kontrola populacije, brži postoperativni oporavak, manje komplikacije tijekom same operacije, smanjena količina visceralne masti i manja vaskularizacija reproduktivnog sustava, smanjena učestalost pojave gojaznosti i

anksioznosti u budućnosti. Iznimka su rotvajleri koji imaju tri puta veću vjerojatnost pojave osteosarkoma ako su kastrirani prije prvog tjeranja (COOLEY i sur., 2002.). Iako je Kustritz 2012. godine dokazao da učestalost pojave osteosarkoma kod kuja predodređenih pasmina, kao što su njemačke doge, dobermani, irski seteri i bernandinci, koje su kastrirane poslije prvog tjeranja, ostaje i dalje relativno visoka (KUSTRITZ, 2012.).

2. PREGLED REZULTATA DOSADAŠNJIH ISTRAŽIVANJA

2.1 ANATOMIJA ŽENSKIH SPOLNIH ORGANA

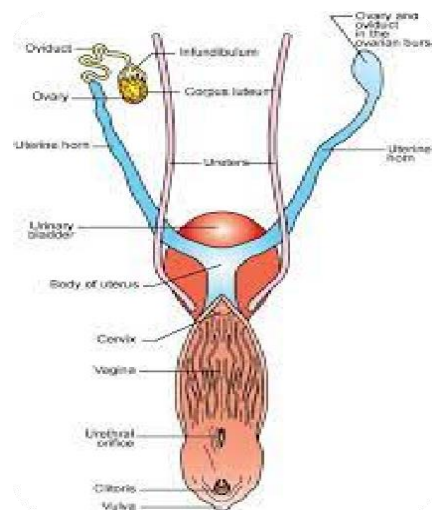
Ženski spolni organi (*genitalia feminina*) sastoje se od dva jajnika, jednog od najvažnijih dijelova ženskog spolnog sustava zaduženih za stvaranje jajnih stanica, dva jajovoda zadužena za transport jajnih stanica u maternicu, u kojoj se oplođena jajna stanica razvija, potom rodnice (*vagine*), zadužene za prolaz i istiskivanje ploda iz maternice, zatim stidnice (*vulve*), krajnjeg dijela genitalnog trakta koji je također zadužen za izlučivanje mokraćne te na kraju mliječne žlijezde koje su zapravo kožne žlijezde, ali funkcionalno su usko povezane sa spolnim organima pa ih opisujemo zajedno s njima. Jajnici kuja imaju malu ovalnu konturu i spljošteni su. Svaki jajnik nalazi se na kaudalnom kraju odgovarajućeg bubrega i obično je udaljen 1 do 2 centimetra, ali u nekim slučajevima može biti s njim u dodiru. Jajnici leže uz treći ili četvrti lumbalni kralježak. Desni jajnik se nalazi između desnog dijela duodenuma i lateralne stijenke trbuha, a lijevi jajnik je lateralno u odnosu na slezenu. Svaki jajnik prekriven je s *bursom ovaricom*, koja s ventralne strane ima uzak otvor, pripadajući mišići i masno tkivo *burse ovarice* se nastavljaju prema rogovima maternice čineći *mesosalpinx* i *ligamentum ovarii*. Jajovodi ili *Falopijeve tube* su dijelovi spolnog sustava, mali i vijugavi i nastavljaju se na jajnike. Najprije polaze prema bočnom djelu *burse ovarii*, a nakon toga se nastavljaju unatrag prema medijalnom djelu burze, tako da je zbog vijugavog toka jajovoda burza dio *mesosalpinxa*. Djelomično u burzi se nalazi jedan kraj sa fimbrijima, a jedan dio izlazi iz uskog otvora burze. Funkcija jajovoda je prihvaćanje jajne stanice. Tijelo maternice kuja je dosta kratka za razliku od rogova koji su dugačke i uske građe. Rogovi maternice nalaze se potpuno u abdomenu i od tijela maternice zauzimaju smjer prema bubrežima u obliku slova V. Grljak maternice ima vrlo jaku i debelu mišićnicu i kratak je. Razliku između maternice i rodnice nije lako vizualno razdvojiti gledajući s dorzalne strane, ali maternični grljak je dosta deblji od same rodnice. S ventralne strane na grljku maternice nalazi se valjkasta izbočina koja leži u udubini stijenke vagine. Miometriji ili mišićni dio maternice čini glatka muskulatura koja je s vanjske strane produžene strukture, a s unutrašnje strane kružne. Ti isti mišići tokom *estrusa* i *proestrusa* hipertrofiraju i tako ispravljaju cervikalni kut, koji je pod pravim kutom tokom *anestrusa* (BSAVA, 2020.). Na maternicu se s dorzolateralne strane prihvaća široki maternični ligament koji sadržava veliku količinu masti i glatkih mišića. U kranijalnom dijelu široki maternični ligament formira suspenzorni ligament koji se prihvaća na zadnji par rebara. Kaudalna ili bočna strana širokog materničnog ligamenta proteže se do ingvinalnog kanala i nastavlja se kao *vaginalni procesus* i sadrži okrugli ligament

maternice. Stidnica ili vulva je građena od dvije debele stidne usne i one tvore zašiljenu donju komisuru. Na sluznici stidnice koja je glatka i crvena nalaze se limfni folikuli koji na njoj često tvore male kvržice. Mliječne žlijezde sastoje se od parnih grudnih, trbušnih i ingvinalnih žlijezda i obično ih ima između 8 i 10, a svaka na svom vrhu ima bradavicu sa 6 do 12 otvora mliječnih kanala. (KONIG i LIEBICH, 2009.).

Za opskrbu ženskih spolnih organa krvlju zadužene su *a. ovarica*, *a. pudenda interna*, *a. uterina*, *a. vaginalis* i *a. vestibularis*. Iz abdominalne aorte izlazi *a. ovarica* i u obliku zavoja se usmjeruje prema jajniku, grana se na *ramus ovaricus*, koji opskrbljuje jajnik, *ramus tubarius*, koji opskrbljuje jajovod i *ramus uterinus*, koji opskrbljuje vrh roga maternice i to je ujedno i najvažniji dio koji vaskularizira maternicu. Grana koja opskrbljuje vrh roga maternice anastomozira s *arterijom uterinom* koja se nalazi u širokom materničnom ligamentu. Ostatak maternice i druge dijelove spolnog sustava vaskulariziraju ogranaci *arterije pudende interne* i *arterije vaginalis*. (KONIG i LIEBICH, 2009.).

Za limfnu drenažu zaduženi su *lymphonodi iliaci mediales* i *lyphonodi lumbales aortici*. (KONIG i LIEBICH, 2009.).

Ženske spolne organe inervira autonomni živčani sustav koji šalje impulse putem *plexusa pelvinusa*. Jedina iznimka je jajnik kojeg inerviraju parasimpatička vlakna *nervusa vagusa* i križni dio parasimpatikusa, a simpatička vlakna daje *plexus intermesentericus* i *plexus mesentericus caudalis* (KONIG i LIEBICH, 2009.).



Slika 1. Spolni sustav kuje

(izvor: ANIMAL ANATOMY AND PHYSIOLOGY 2)

2.2 KASTRACIJA KUJA

Kastracija kuja je jedna od najčešćih zahvata koja se izvodi u veterinarskoj praksi, ali ujedno je jedna i od najkontroverznijih tema u kirurgiji, jer postoje mnogobrojne teorije o terminu i metodama kastracije. Jedno od najčešćih kontroverznih pitanja je: „Da li je preporuka ovariohisterektomija ili ovariektomija? „

Do 2012. godine kastracija kuja u Švedskoj je bila zabranjena i taj zakon se do danas promijenio. Studija napravljena tijekom tog perioda je pokazala da će otprilike 25% nekastriranih kuja imati gnojnu upalu maternice (piometru) do desete godine života (HOAD, 2018.). Gnojna upala maternice kuja je po život opasno stanje, koje se može prevenirati kastracijom. Ovo istraživanje je dalo snažan argument u odluci i pitanju o tome da li kuje treba kastrirati. U 2014.-oj godini BVA (*The British Veterinary Association*) je iznijelo mišljenje o prednostima kastracije kuja, a to su potencijalno izbjegavanje pseudogavidnosti, uklanjanje rizika pojave gnojne upale maternice, smanjenje rizika pojave tumora mliječne žlijezde i smanjenje pojave neželjenog sparivanja i povećanog broja lualica. Kao glavna dva nedostataka navode se potencijalna pojava gojaznosti i urinarna inkontinencija (HOAD, 2018.).

Pseudogavidnost ili „lažna trudnoća“ je fiziološka pojava kod svih kuja koje prolaze kroz isti niz hormonalnih promjena nakon *estrusa* kao i gravidne kuje. Postoje određeni lijekovi koji će smanjiti pojavu i trajanje pseudogavidnosti, ali kastracija će je ukloniti u potpunosti. Preporuka je da se kuje ne kastrira u *diestrusu*, jer može rezultirati perzistentnom pseudogavidnošću ili u boljem slučaju, produženim trajanjem lažne trudnoće. Zato je bolje pričekati otprilike 2 do 3 mjeseca od tjeranja kako bi smo izbjegli pojavu pseudogavidnosti (HOAD, 2018.).

Jedna od najvećih prednosti kastracije je smanjena pojavnost pojave tumora mliječne žlijezde kod kuja (SLEECKX i sur., 2011; KUSTRITZ, 2014.). Hormoni jajnika i njihovi receptori su se pokazali kao ključan faktor kod razvoja karcinoma mliječne žlijezde (eng. CMTs ili canine mammary gland tumor) kod kuja. Zbog povezanosti izlaganja tkiva mliječne žlijezde hormonima jajnika i pojavom tumora mliječne žlijezde, epidemiološke studije izvješćuju o značajnom padu pojavnosti tumora mliječne žlijezde kod kuja koje su kastrirane prije prvog tjeranja (KRISTIANSEN i sur., 2015.).

Zanimljivost je da su u pojedinim istraživanjima navodi da sama kastracija produljuje životni vijek. O'Neill i sur., u svom radu (O'NEILL i sur, 2013.) navode da se životni vijek kuja

nakon kastracije kuja može produžiti za čak jednu godinu, ali također veliku ulogu igra pasmina i veličina kuje. Još nije definirano zbog čega točno dolazi do produljenja životnog vijeka, jer se i dalje pretpostavlja da je dužina telomera kuja koje su kastrirane i kod kuja koje nikada nisu imale leglo, ista.

Kao postoperativne nuspojave kastracije navode se urinarna inkontinencija, gojaznost i povećan rizik za druge bolesti (npr. diabetes mellitus itd.). Urinarna inkontinencija je najčešće uzrokovana inkompetencijom urinalnog sfinktera. Javlja se u 11 – 20% slučajeva nakon kastracije, ali se može javljati i kod nekastriranih kuja. Urinarna inkontinencija se javlja zbog deterioracije uretralnog sfinktera u periodu od 3 do 6 mjeseci nakon kastracije jer dolazi do pada estradiola-17 β . Različite studije od 80-ih godina prošlog stoljeća pa sve do 2013. godine navode da sam zahvat kastracije povećava rizik od pojave urinarne inkontinencije (STOCKLIN-GAUTSCHI i sur., 2001; VERONESI i sur., 2009; FORSEE i sur., 2013.). Također većina tih istih radova navodi da je rizik od pojave urinarne inkontinencije veći kod kastriranih kuja koje imaju preko 20 kg (ANGIOLLETI i sur., 2004.; VAN GOETHAM i sur., 2006.) te kod kuja koje su kastrirane prije 3. i 6. mjeseca starosti (HOWE, 2015.; TORRES de la RIVA i sur., 2013). Pregledom svih dotadašnjih radova, Beauvais i sur. 2012-e godine nisu pronašli statističke podatke koji navode da kastracija kuja u bilo kojoj dobi uzrokuje urinarnu inkontinenciju, te su zaključili da dotadašnji radovi ne daju dovoljno siguran dokaz o pravovremenoj dobi kastracije kako bi se izbjegla urinarna inkontinencija i da li kastracija uopće uzrokuje urinarnu inkontinenciju (BEAUVAIS, 2012.).

Ne postoji mnogo znanstvenih dokaza o tome da li kastracija direktno utječe na pojavu gojaznosti. Lefebvre navodi kako je rizik za pojavu gojaznosti kod kuja povećan u prve dvije godine nakon kastracije i da godine ne utječu na pojavu gojaznosti (LEFEBVRE i sur., 2013).

U raznim studijama se navodi kako kastracija kuja može povećati rizik za pojavu određenih malignih oboljenja, kao što su ostesarkom, mastocitom, limfosarkom i hemangiosarkom (HOFFMAN i sur., 2013; HOWE, 2015.). Također može doći do povećanog rizika od pojave bolesti zglobova i ligamenata, kao što su ruptura prednjeg križnog ligamenta (TORRES de la RIVA i sur., 2013.). Bitno je naglasiti da postotak rizika za pojavu ovih bolesti je nizak te da veliku ulogu ima pasmina i veličina životinje (TORRES de la RIVA i sur., 2013.). Većina ovih studija su retrospektivne studije i ne mogu pouzdano dokazati uzročnu vezu između kastracije i povećanog rizika za pojavu određenih patologija (HOAD, 2018.).

Nažalost, u dosadašnjoj literaturi nema definiranog zaključka da li je kuje bolje kastrirati prije prvog tjeranja ili nakon, ali definitivno se većina studija slaže da su prednosti kastracije u bilo kojem periodu života životinje neupitni. U SAD-u se već preko 20 godina preporučuje da se kuje kastrira prije prvog tjeranja, pogotovo u skloništima životinja, i to u životnoj dobi od 3 mjeseca, jer se smanjuje postotak neželjeng parenja, te se povećava šansa udomljavanja već kastrirane životinje, a namjera je udomiti životinje koje su već kastrirane (KUSTRITZ, 2002.). Novije studije navode (HOWE, 2015.) kako bi bilo poželjno kastraciju izvoditi u dobi nakon 4 mjeseca i to vrijedi za manje pasmine pasa, a velike pasmine pasa bi bilo poželjno kastrirati nakon 12 mjeseci života (TORRES de la RIVA i sur., 2013.) ili da se kuje za koje se procjenjuje da neće imati preko 15 kg tjelesne mase kastrira nakon 3 mjeseca starosti, a kuje koje će imati preko 15 kg tjelesne mase kastrira nakon 6 mjeseci starosti (HOAD, 2018.).

2.3 SPECIFIČNOSTI ANESTEZIJE ZA LAPAROSKOPSKE OPERACIJE

Anestezija je medicinska metoda prilikom koje dolazi do izazivanja privremenog gubitka svijesti s ciljem izvođenja kirurškog zahvata. Cilj anestezije je postizanje gubitka svijesti, prekid refleksa, mišićna relaksacija, amnezija i analgezija. Anestezija također uzrokuje depresiju homeostatskih procesa, i ako se ne izvodi pravilno može doći do pojave životno ugrožavajućih stanja. Glavna uloga anesteziologa je osigurati odgovarajuću dubinu anestezije kako bi se izvršio odgovarajući kirurški ili medicinski zahvat, dok pritom održava fiziološke funkcije životinje (SHELBY i McKUNE, 2023.). Prilikom izvođenja LapOVH koristi se opća anestezija tijekom koje dolazi do reverzibilne i kontrolirane depresije središnjeg živčanog sustava (MATIČIĆ i VNUK, 2010.). Klinički pregled, procjena, stabilizacija i priprema ključan su prvi korak za izvođenje sigurne anestezije. Da bi se osigurala kvalitetna anestezija potrebna je temeljita obrada pacijenta, s fokusom na njegovu medicinsku povijest, klinički pregled koji uključuje i određivanje parametara kompletne krvne slike i biokemijskih parametara (SHELBY i McKUNE, 2023.). Svi prethodni koraci igraju ključnu ulogu u izradi anesteziološkog protokola, koji će na temelju rezultata kojih smo dobili anesteziološkom obradom biti prilagođeni svakoj kuji individualno. Svaku anesteziju možemo podijeliti na četiri dijela, a to su premedikacija, indukcija anestezije, održavanje anestezije i buđenje iz anestezije (MATIČIĆ i VNUK, 2010.). Ciljevi premedikacije su smanjiti stres, osigurati preventivnu analgeziju, smanjiti dozu anestetika, te poboljšati kvalitetu anestezije i oporavka. Premedikacija se aplicira životinjama neposredno prije anestezije, a izbor lijekova ovisi uvelike o kirurškom zahvatu, dobi životinja, ali i karakteru pacijenta. Tijekom premedikacije postavlja se intravenski kateter, ako već nije postavljen (SHELBY i McKUNE, 2023.). Najčešći lijekovi koji se koriste su antikolinergici, fenotijazinski i benzodijazepinski tranvkilizatori, agonisti alfa 2 adrenergičnih receptora te opiodi (MATIČIĆ i VNUK, 2010.). Kako bi postigli maksimalne prednosti premedikacije poželjno je uzeti u obzir i nefarmakološke faktore koji će pozitivno doprinijeti djelovanju lijekova, kao što su odvojeni prostori za pse kojima je aplicirana premedikacija, te korištenje tihe mračne sobe za pacijente koji su dobili alfa 2 agoniste kako bi se olakšao njegov učinak jer buka i vanjski stres mogu smanjiti sedativni učinak (SHELBY i McKUNE, 2023.). Tijekom indukcije životinja prelazi iz stanja svijesti u nesvjesno stanje.

Razlikujemo različite stupnjeve anestezije, a to su:

- I. Analgezija i dezorijentacija (amnezija i smanjena osjetljivost na bolni podražaj, i dalje budna i svjesna)
- II. Uzbuđenje ili delirij (gubitak svijesti, nepravilno disanje, može doći do povraćanja)
- III. Stadij kirurške anestezije (gubitak pokreta, smanjen odgovor na podražaj i smanjena refleksna aktivnost)
- IV. Stadij kome (respiratorni arrest, vazomotorni kolaps i gubitak refleksa)

Većina anestetika nove generacije djeluje jako brzo i induciraju brzu anesteziju te tako skraćuju prethodno navedene faze i smanjuju uzbuđenje samog pacijenta. Indukcija se najčešće postiže anestheticima koji se najčešće apliciraju direktno u venu. Indukcija se može postići i pomoću inhalacijskih anestetika, ali to je mnogo kompliciraniji i duži proces koji je povezan s šesterostrukim povećanjem smrtnosti kod životinja (BRODBELT i sur., 2008.). Također inhalacijska indukcija nije povoljna za medicinsko osoblje koje se nalazi u blizini životinje jer dolazi do neposrednog udisanja inhalacijskog anestetika. Idealna induksijska doza računa se na temelju kliničkog stanja pacijenta, tjelesne kilaže i odgovora na primljenu premedikaciju. Gerijatrijski, neonatalni, bolesni i pacijenti pod dubokom sedacijom zahtjevaju mnogo manje induksijske doze. Sredstva za indukciju se obično titriraju s jednom trećinom ili jednom četvrtinom izračunate doze i apliciraju životinji svakih 30 do 60 sekundi sve dok ne postignemo dubinu anestezije dovoljne za intubaciju. Izuzetno je bitno imati na umu da ovaj period nije bez rizika, jer se oko 1% smrti javlja tokom indukcije, a uzimajući u obzir da indukcija traje 0,2 % vremena cijele anestezije, ova brojka je dosta visoka (BRODBELT i sur., 2008.).

Endotrahealna intubacija je postupak postavljanja endotrahealnog tubusa u traheu, što omogućuje suplementaciju kisikom, inhalacijskim anestetikom i zaštitu dišnih puteva i pluća od aspiracijske pneumonije. Potrebno je koristiti najveći tubus koji pristaje veličini dušnika pacijenta. Jedne od najboljih metoda prilikom odabira tubusa su vizualizacija aritenoidnih hrskavica nakon intubacije i palpacija dušnika nakon čega anesteziolog odabire otprilike tri endotrahealna tubusa koje bi mogli biti prigodne za intubaciju. Usporedbom pasa iste veličine, brahiocefalični psi će trebati manju veličinu tubusa, dok će goniči i jazavčari trebati malo duži tubus. Također vrh tubusa se može odrezati i tako smanjiti otpor disanju, mrtvi prostor i smanjiti vjerojatnost od endobronhijalne intubacije.

U idealnim uvjetima distalni vrh tubusa nalazi se neposredno izvan torakalnog ulaza, a dio koji se povezuje s Y cijevi se nalazi par centimetara unutar usne šupljine (SHELBY i McKUNE, 2023.).

Nakon indukcije i postavljanja endotrahealnog tubusa pacijent se ručno ventilira i potpora kisikom je prisutna cijelo vrijeme do spajanja na anesteziološki aparat i početka operacije (SHELBY i McKUNE, 2023.). Anestezija se najčešće održava pomoću inhalacijskih anestetika. Tijekom tog razdoblja kontinuirano se prate vitalni znakovi pacijenta i dubina anestezije te prilagođavaju kirurškom zahvatu. Od anesteziologa se očekuje da održava sve fiziološke parametre pacijenta u fiziološkim granicama, kao što je održavanje normalnog krvnog tlaka, pulsa, respiracije i temperature. Kontinuirano praćenje vitalnih znakova tokom inhalacijske anestezije ima veliku ulogu u smanjenju smrtnosti (DYSON i sur., 1998.).

Oporavak od anestezije započinje u trenutku kada se pacijent odspoji od dovoda inhalacijskog anestetika i nastavlja do perioda dok učinci anestetika ne nestanu i dok se svi homeostatski procesi ne normaliziraju. Prije nego se pacijent odspoji s anesteziološkog aparata, anesteziolog provjerava da li je zahvat završen, pregledava usnu šupljinu radi regurgitiranog sadržaja. Primjenjuje se dodatna analgezija i sedacija te se izrađuje daljnji plan postoperativne skrbi. Pacijenta se nakon toga smješta na mjesto koje je za njega već prije operacije pripremljeno u kojem je snižena razina buke, svjetlosti i broja medicinskog osoblja. Pacijent se ekstubira nakon što se pojave refleksi gutanja i kašlja, prethodno tomu treba ispuhati „cuff“ na endotrahealnom tubusu. Brahiocefalični psi ekstubiraju se nakon što su u potpunosti budni i u sternalom položaju i kada smo sasvim sigurni da mogu samostalno održavati disanje (SHELBY i McKUNE, 2023.). Oporavak od anestezije i operacije je jedan od najopasnijih dijelova postoperativnog perioda jer se 47 – 60 % smrti događa u tom periodu, od čega većina u prva 3 sata nakon operacije (BRODBELT i sur., 2008.). Novija istraživanja pokazuju da se 90% smrti pasa događa postoperativno (REDONDO, 2018.). Za mlade životinje je važno periodično praćenje glukoze, a kod pretilih i pothlađenih životinja može se primjetiti produljeni oporavak, međutim to stanje može biti uzrokovano smanjenim metabolizmom lijeka zbog jetrene, bubrežne, kardiopulmonalne i homeostatske disfunkcije (GRUBB i sur., 2020.). Opće stanje kuje će najčešće diktirati tijek analgezije i anestezije te njihovo upravljanje, ali i tu postoje određene komplikacije povezane s LapOVH. Insuflacija s ugljikovim dioksidom može dovesti do povećanih vrijednosti respiratornog volumena ugljikovog dioksida, jer plin može slobodno difundirati u spleničnu cirkulaciju, a to stanje će zahtijevati povećanje minutnog volumena ako koncentracija ugljikovog dioksida postane neprihvatljivo visoka (CRUZ i sur., 1996.).

Većina hemodinamičnih promjena tokom operacije događa se u prvih 15 minuta nakon insuflacije i to je najvjerojatnije rezultat nakupljanja ugljikovog dioksida ili abdominalne distenzije. Važno je održavati abdominalni tlak što nižim (<15 mmHg) i tako se izbjegava pritisak na kaudalnu šuplju venu (BEAZLEY i sur., 2011.). Pritisak na trbušne organe je minimalan pri korištenju niskih intraabdominalnih tlakova. Ako dođe do zaostajanje plinova u intraabdominalnoj šupljini, pacijenti najčešće osjećaju bol unutar ramenog pojasa (BSAVA, 2020.).

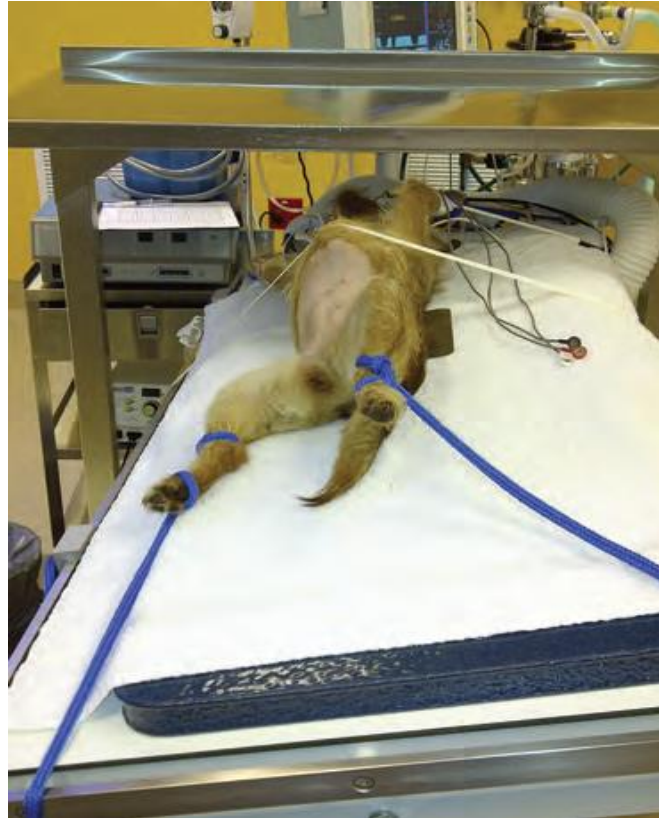2.4 LAPAROSKOPSKA OVARIOHISTEREKTOMIJA

Laparoskopija je grana minimalno invazivne (endoskopske) kirurgije, razvijena radi smanjivanja anatomske pristupa organima uz održavanje kirurške preciznosti (KARADJOLE, 2006.). Peritoneum je vrlo osjetljiv na bolne podražaje te samo presijecanje ili prepariranje suspenzornog ligamenta jajnika i njegovog dijela koji se veže na peritoneum tijekom otvorene ovariohisterektomije će rezultirati znatnom postoperativnom nelagodnom za kuju. Laparoskopskom ovariohisterektomijom u potpunosti eliminiramo tu vrstu postoperativne i intraoperativne nelagode i boli, a ujedno je i manja veličina kirurške rane prilikom izvođenja zahvata, što također ima svoje povoljne učinke na sam postoperativni oporavak. Tijekom laparotomske ovariohisterektomije dolazi do povećane učestalosti pojave priraslica između bubrega i trbušne stijenke zbog traume uzrokovane rupturom ligamenta jajnika tijekom operacije, a ta učestalost je potpuno eliminirana izvođenjem laparoskopkse ovariohisterektomije.

LapOVH se može izvesti kod svih veličina kuja. Ograničenja za izvođenje laparoskopkse ovariohisterektomije su najčešće povezana s veličinom pacijenta i iskustvom kirurga. Prednosti LapOVH su mogućnost pregleda trbušne šupljine, mala ili nikakva napetost na okolna tkiva, smanjena postoperativna bolnost i brži oporavak pacijenta nakon zahvata (HANCOCK i sur., 2004; DEVITT i sur., 2005; CULP i sur., 2009.). Zbog insuflacije ugljikovog dioksida (CO₂) u trbušnu šupljinu i pritiska na ošit, potrebno je obratiti pažnju na dišni sustav i njegove potencijalne nedostatke. Bilo kakve urođene sklonosti povezane s krvarenjem (npr. von Willerbrandova bolest kod doberman pinčeva) treba uzeti u obzir i po potrebi napraviti odgovarajuća testiranja prije operacije (FRANSSON i MAYHEW, 2022.).

Proces pripreme kuje za laparoskopsku operaciju kreće dan prije operacije, time što se kuji uskraćuje hrana 6 do 8h prije zahvata (REID, 2018.). Vodu mogu piti preko noći, ali se također uskraćuje jutro prije zahvata. Nakon što pacijent dođe u ambulantu, pristupa se kliničkom pregledu te na osnovi istog i krvne slike, kuji se daje premedikacija intramuskularno te nakon određenog vremenskog perioda, postavlja se intravenski kateter. Ovisno o vremenu operacije, bilo bi poželjno kuje prošetati da se pomokre i da se maksimalno isprazni mokraćni mjehur, jer punjenost mokraćnog mjehura može ograničiti radni prostor u kaudalnom dijelu abdomena (HUTSCHINSON, 2011.). Pacijenta se postavlja u dorzalni položaj. Bilo bi idealno imati nagibni stol koji uvelike olakšava pozicioniranje pacijenta tijekom postupka. Neki radovi navode kako je nagib od 15° dovoljan za pomicanje intraabdominalnih organa s jajnika (TWEDT i sur.,

2005.). Ali prema navodima drugih radova navodi se da se stol ponekad postavlja pod mnogo oštrijim nagibom, i to pod kutom od 25 do 30° (HUTCHINSON, 2011.), ili se okrene ručno u gotovo bočni položaj (FRANSSON i RAGLE, 2011.).



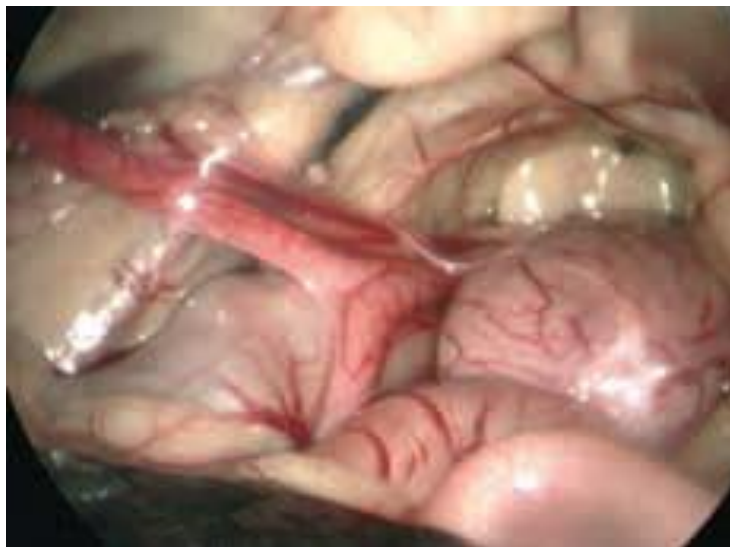Slika 2. Dorzalni položaj pacijenta na nagibnom stolu
(izvor: Small Animal Laparoscopy and Thoracoscopy, 2nd Edition)

Za izvođenje laparoskopskih operacija izuzetno bitno je postizanje pneumoperitoneuma kako bi se dobio vidni i radni prostor unutar trbušne šupljine. U većini slučajeva se za laparoskopske operacije koristi CO₂ (FREEMAN, 1999.).

U počecima LapOVH se izvodila pomoću postavljanja 3 ili 4 troakara na paramedijanim dijelovima abdomena, ali nakon određenog vremena kirurzi su postali skloniji korištenju tehnike s manje troakara, koji se postavljaju u području *lineae albe* ili bijele linije (DAVIDSON i sur., 2004.). Rane tehnike koje su se izvodile pomoću tri troakara su se sastojale od teleskopskog troakara koji se postavljao kranijalno od pupka i dva troakara koja su se postavljala paramedijalno s obje strane u kaudalnom dijelu trbuha (AUSTIN i sur., 2003.). Novije tehnike se također sastoje od postavljanja 3 troakara, s tim da se jedan postavlja umbilikalno za teleskop, jedan 2-3 cm kranijalno od pupka i jedan 2-3 cm kranijalno od zdjelice, za eventualno uklanjanje

urogenitalnog trakta. Vrlo je važno da budu ovako postavljeni jer će na taj način biti lakša vizualizacija kolona i mokraćnog mjehura (MAYHEW i BROWN, 2007.). 2005.-te godine izvedena je tehnika koja koristi dva troakara korištenjem 11 mm operativnog laparoscopa s operativnim kanalom za umetanjem instrumenta od 5 mm (DEVITT i sur., 2005.).

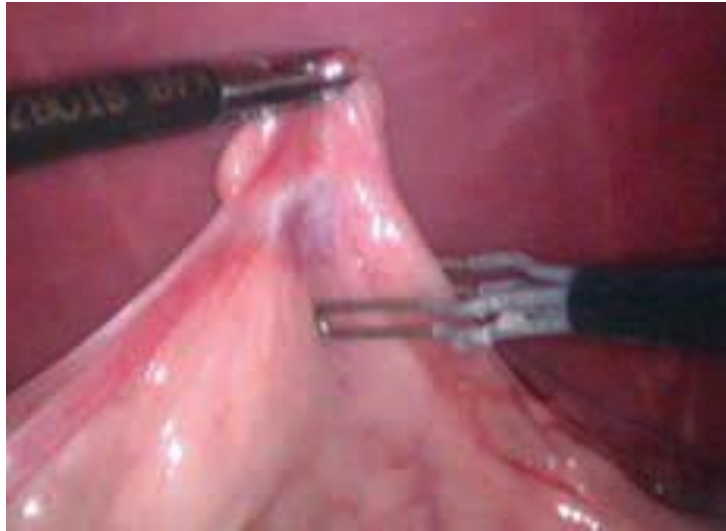
U odnosu na druge laparoskopske operacije, LapOVH zahtjeva vrlo malo specifične opreme za izvođenje zahvata. Sastoji se od laparoscopa (najčešće se koristi teleskop veličine 5 mm ili 10 mm) insuflatora za CO₂, spremnika za CO₂, izvora hladnog svjetla s vodičem, monitora, forcepsa za hvatanje ligamenata jajnika ili roga maternice, troakara (od 5 mm i 10 mm), i uređaja za ligiranje krvnih žila (npr. Ligasure) (Van NIMWEGEN i KIRPENSTEJIN, 2016.). Mnoga istraživanja su procjenjivala razlike između ultrazvučnih, bipolarnih i laserskih uređaja za ligiranje krvnih žila i pronašli mnogo prednosti i mana, ali zaključak kod svih je bio da su ti uređaju mnogo bolji od endoskopskih klipsi i postavljanja šavova (OHLUND i sur., 2011.). Veličina troakara bi trebala biti određena na temelju veličine pacijenta i veličine tkiva koje će biti ekstrahirano, stoga se kod velikih pasa s umjerenom masnoćom oko jajnika koriste troakari veličine 10 mm (HUTCHINSON, 2011.).



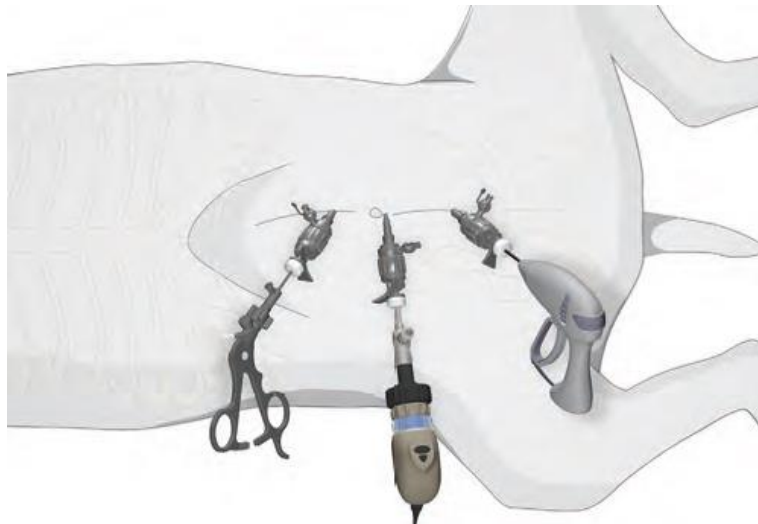
Slika 3. Laparoskopski prikaz kaudalnog dijela abdomena kuje
(izvor: BSAVA Manual of Canine and Feline Endoscopy and Endosurgery)

2.5 TEHNIKA NA 3 TROAKARA

Iako postoji mnogo tehnika laparoskopske ovariohisterektomije, ovo je tehnika koja se najčešće koristi. Troakari se postavljaju kao što smo već ranije opisali. Nakon što su postavljeni troakari, postiže se pneumoperitoneum koji se tijekom operacije održava pomoću automatskog insuflatora (8-12 mm Hg) (KARADJOLE, 2006.). Pacijenta rotiramo prema kirurgu za 15°–30° kako bi se visceralni organi spustili i omogućili vizualizaciju jajnika. Kod lijevog jajnika najbliži organ je slezena, a kod desnog jajnika se nalaze *duodenum* i tanka crijeva. Ako nam crijeva otežavaju vizualizaciju jajnika možemo ih blago dislocirati kaudalnije pomoću zatvorenog forcepsa. Ponekad će biti potrebno pomaknuti pacijenta u potpuni bočni položaj kako bi se olakšala vizualizacija jajnika. Jajnici će biti locirani kaudalno u odnosu na bubrege, najčešće kada okrenemo životinju i lociramo sve organe, jasno se vide jajnici i rog maternice. Forcepsom se uhvati jajnik, najčešće za burzu jajnika, i podigne se prema trbušnoj stijenci. Koristeći bipolarne hvataljke (LigaSure ili ultrazvučne hvataljke) koaguliramo mezoovarij i suspenzorni ligament te ih presijecamo. Široki maternični ligament se presijeca i ako je potrebno, koaguliraju se pripadajuće krvne žile. Isti postupak ponavljamo i na drugoj strani. Nakon toga, teleskop se iz umbilikalnog troakara premješta u jedan od lateralnih troakara. Hvataljke postavljamo kroz umbilikalni troakar i pomoću njih se izvlače jajnik, rogovi i tijelo maternice. Poseban fokus treba staviti na to da se jajnik, troakar i hvataljka uklone kao jedna cjelina. Ukoliko je incizija premalena, može se povećati rez kako bi se olakšala ekstrakcija maternice i jajnika (FEEMAN, 1999.). Prije zatvaranja potrebno je pregledati sve kvadrante abdomena kako bi bili sigurni da nema intraabdominalnog krvarenja. Sve incizije na abdomenu koje su veće od 5 mm trebaju se zašiti (FREEMAN, 1999.). Na mjestu gdje je bio postavljen troakar postavljaju se dva do tri pojedinačna šava s resorbirajućim šivaćim materijalom s kojim zatvaramo mišić i potkožje te kožu. Kod incizija od 5 cm potrebno je zašiti samo kožu (FREEMAN, 1999.).



Slika 4. Presijecanje jajnika s bipolarnim uređajem za rezanje
(izvor: BSAVA Manual of Canine and Feline Endoscopy and Endosurgery, 2nd Edition)



Slika 5. Pozicija troakara u bijeloj liniji na abdomenu
(izvor: Small Animal Laparoscopy and Thoracoscopy, 2nd Edition)


2.6 TRANSVAGINALNA LAPAROSKOPSKA OVARIOHISTEREKTOMIJA (NOTES)

Transvaginarna laparoskopna ovariohisterektomija (NOTES – *natural orifice transluminal endoscopic surgery*) je korištena samo kod ljudi u svrhu laparoskopne histerektomije (ZAPICO i sur., 2005.). U veterinarskoj medicini prvi put je opisana u radu od Bakhtiaria i sur. 2012.-te godine u svrhu smanjenja broja troakara na koži abdomena (BAKHTIARI i sur., 2012.).

Pacijent se postavlja u dorzalni ležeći položaj ili u takozvani Trendelenburgov položaj, u kojem je glava blago spuštena prema dolje, a tijelo se rotira u stranu pod kutom od 45° u lijevo ili desno kako bi se olakšao pristup organima spolnog sustava. Nakon pozicioniranja pacijenta vagina se ispiri s 20 mL otopine 10% povidon joda i fiziološkom otopinom (0,9 % NaCl) prije postavljanja vaginalnog troakara. Prije početka operacije učini se vaginoskopija kako bi se odredila najbolja pozicija pa postavljanje transvaginarnog troakara. Postavlja se troakar širine 5 mm i dužine od 16.5 mm. Slijedeće se postavlja troakar koji ulazi u abdomen što proksimalnije te po mogućnosti što dalje od mokraćnog mjehura. Kako bi se poboljšala vizualizacija jajnika, pacijent se rotira na lijevu ili desnu bočnu poziciju, ovisno koji jajnik je trebalo vizualizirati. Forceps za hvatanje je umetnut kroz vaginalni troakar, a bipolarni forceps kroz otvor koji se nalazi kaudalno od pupka. Suspenzorni ligament, krvne žile, jajnik i široki maternični ligament svakog roga su ligirani i prerezani laparoskopnim škarama. Pacijenta se nakon toga repositionira u dorzalni ležeći položaj i uhvati se cerviks kroz vaginalni otvor. Cerviks se podigne kako bi se lakše vidjele maternične krvne žile i maternica i kako bi se jednostavnije koagulirale i amputirale. Batrljak se izvuče i kroz vaginalni troakar se napravi vizualizacija da se vidi da li ima još krvarenja ili ostataka reproduktivnog trakta. Mjesta na kojima su bili postavljeni trbušni trokari se šivaju, a mjesto gdje je bio vaginalni rez se ne šiva. U vaginu se nakon izvlačenja troakara postavlja sterilna gaza kako bi se postigao pritisak i spriječilo krvarenje, a uklanja se prilikom oporavka od anestezije (BAKHTARI i sur., 2012.).

2.7 LAPAROSKOPSKA OVARIOHISTEREKTOMIJA NA JEDNU INCIZIJU UZ POMOĆ MODIFICIRANOG OTVORA POMOĆU RUKAVICE

Za izvođenje ovog operativnog zahvata potreban je jedan par sterilnih rukavica veličine 6 1/2 , dva troakara od 5 mm, jedan troakar od 10 mm i mali retraktor za rane. Jedan prst rukavice je odrezan na 3 dijela veličine po 1 cm koje će kasnije poslužiti kao gumice. Na trećem i petom prstu rukavice se zarezu mali longitudinalni rezovi kroz koje se postave troakari od 5 mm i učvrste se pomoću gumica koje su prethodno izrezane, a kroz palac rukavice se postavi troakar od 10 mm i također učvrsti s gumicom. Pacijent se postavi u dorzalni ležeći položaj, a prije toga se manualno isprazni mokraćni mjehur. Monitor je tokom cijele operacije bio postavljen na kaudalnom dijelu operacijskog stola. Napravi se rez na koži veličine 2,5 – 3 cm u području kaudalne trećine između pupka i stidnog ruba zdjelice. Na *linei albi* se učini incizija odnosno minilaparotomija, a kroz rez se postavi fleksibilni prsten Alexis retraktora. Rukavica koje je prethodno pripremljena učvršćena je preko vanjskog prstena, a palac rukavice je usmjeren kranijalno. Pneumoperitoneum s tlakom od 8 – 10 mmHg je postignut kroz troakar od 10 mm insuflacijom s CO₂. Laparoskop od 5 mm se postavi kroz kaudalni otvor na rukavici (izrezani mali prst). Hvataljke se postave kroz srednji prst na rukavici, a LigaSure se postavi kroz otvor troakar od 10 mm na palcu rukavice. Kirurzi se nalaze s desne strane stola, a stol se okrene u desno pod kutom od 45° kako bi se olakšala vizualizacija lijevog jajnika. Hvataljkama se uhvati suspenzorni ligament lijevog jajnika, a Ligasurom se ligira i odvoji široki ligament. Stol se okrene pod istim kutom u lijevu stranu i postupak se ponovi s druge strane. Pacijenta se opet postavi u dorzalni položaj, a hvataljkama se cijelo vrijeme pridržava desni jajnik. Kirurška rukavica se odvoji od retraktora, a jajnik i maternica se izvuku iz abdomena kroz retraktor, a maternica se u području cerviksa prereže pomoću Ligasura. Alexis retraktor se ukloni nakon što se završi ovariohisterektomija. Abdominalna fascija se zatvori podužnim šavom pomoću monofilamentnog konca, potkožje se ne šiva, a koža se zašije pojedinačnim neresorptivnim monofilamentnim šavom (BYDZOVSKY i sur., 2019.).



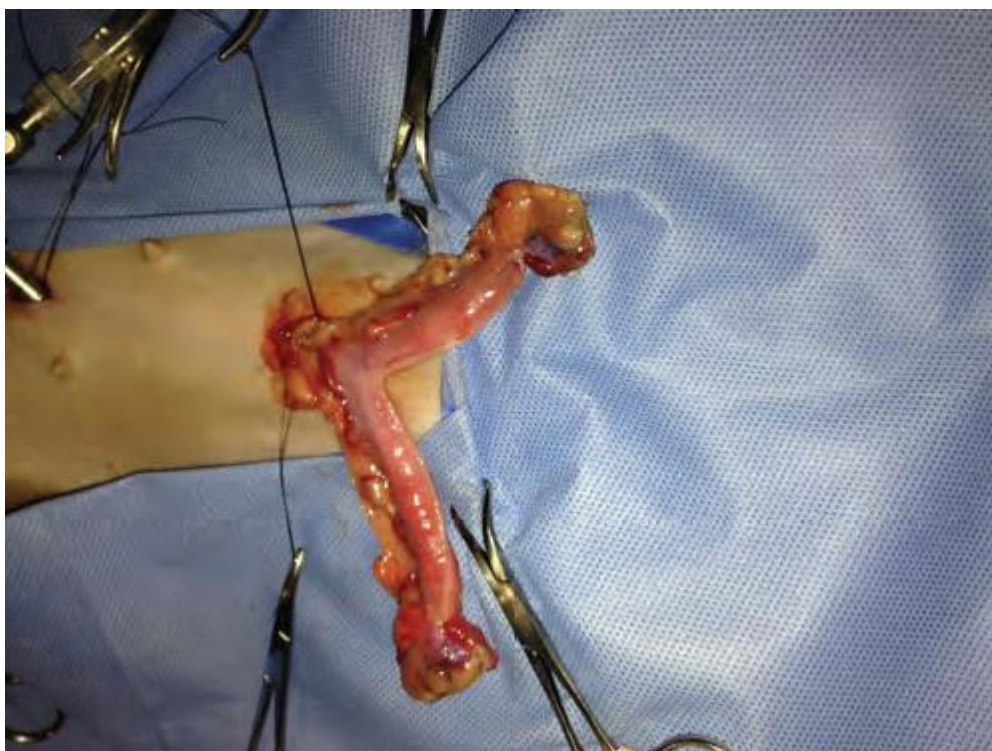
Slika 6. Dijelovi potrebni za postavljanje modificiranog otvora

(izvor: BYDZOVSKY i sur., 2019.)

2.8 LAPAROSKOPSKA ASISTIRANA

OVARIOHISTEREKTOMIJA

Pacijenta se postavi u dorzalni ležeći položaj i prvi rez se napravi malo kaudalnije od pupka i kroz njega se postavi troakar kroz koji se plasira laparoskop i insuflira CO₂ kako bi ostvarili pneumoperitoneum. Na pacijentu se naprave još dva manja reza; jedan 3 do 5 cm kaudalno od pupka, a drugi 3 do 5 cm kranijalno od pupka, i kroz ta dva reza se postave troakari. Životinju nagnemo blago u jednu stranu i pomoću laparoskopske hvataljke koju smo postavili kroz kaudalni otvor i povučemo crijeva medijalno kako bi locirali jajnik. Jajnik se pomoću hvataljki uhvati za ligament i podigne prema trbušnoj stijenci što dalje od crijeva. Suspenzorni ligament, široki maternični ligament i vaskulatura jajnika se prerežu pomoću LigaSura, koji se plasira kroz kranijalni otvor. Prije nego što ponovimo postupak na suprotnoj strani potrebno je utvrditi da li krvari iz mezoovarija koju smo prethodno prerezali. Kaudalni rez na abdomenu se proširi i kroz njega se izvuku jajnici zajedno s maternicom, a prije toga uklonimo troakar i forceps s jajnika. Na tijelu maternice postavimo šav osmice kojim ćemo podvezati krvne žile koje se nalaze periferno na tijelu maternice, bliže cerviksu; ako je tijelo maternice veće, postave se po dva pojedinačna šava sa svake strane maternice kako bi podvezali krvne žile i još se postavi jedan cirkumferentni ili Millerov šav bliže cerviksu, kranijalno od mjesta gdje smo podvezali krvne žile. Na tijelo maternice kranijalno od ligatura se postavi veliki hemostat i prereže se tijelo maternice i dobro se provjeri da li krvari. Nakon ovog postupka, uklonimo sve instrumente, pobrinemo se da evakuiramo sav plin iz abdomena i zašijemo rezove od troakara (MACPHAIL i FOSSUM, 2009.).



Slika 7. Eksterioriziranje maternice kroz kaudalni otvor na abdomenu

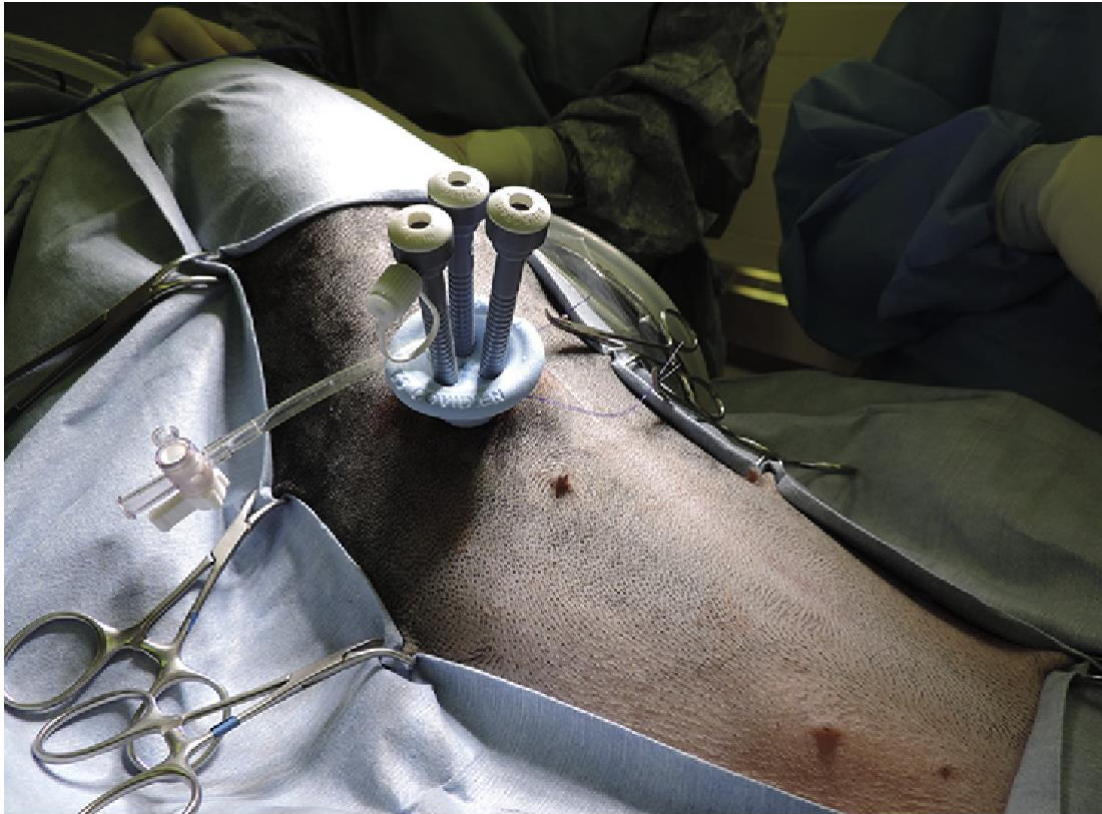(izvor: Small Animal Laparoscopy and Thoracoscopy, 2nd Edition)

2.9 ASISTIRANA LAPAROSKOPSKA

OVARIOHISTEREKTOMIJA –

TEHNIKA NA JEDNU ABDOMINALNU INCIZIJU (SILS)

Pacijenta se postavi u dorzalni ležeći položaj na stol pod kutom od 45 stupnjeva ili na standardni kirurški stol. Napravi se minilaparotomija veličine 2,5 -5 cm kaudalno od pupka koji se nalazi u prvoj trećini između pupka i zdjelice. Nakon toga se postavi trokar za SILS (*single incision laparoscopic surgery*) operativni zahvat kroz koji se insuflira abdomen s CO₂ kako bi se postigao tlak od 8-12 mmHg. Ako se operira na stolu koji se može sam rotirati, zarotiramo ga u lijevo, a ako stol nema tu opciju životinja se zarotira pod kutom od 45 ° u lijevu stranu kako bi se olakšao pristup desnom jajniku. Laparoskop se postavi kroz kaudalni otvor širine 5 mm. Kroz lateralni otvor se uvedu ravne hvataljke za jajnik. Pomoću hvataljki jajnik se uhvati za bursu jajnika i podigne prema trbušnom zidu. LigaSure ili uređaj za ligiranje se uvede kroz kranijalni otvor. Pomoću njega prerežemo mezovarij, suspenzorni ligament i široki maternični ligament. Nakon što to napravimo desni bi jajnik trebao biti dovoljno slobodan da ga možemo približiti sve do otvora na abdomenu kako bi ga kasnije lakše mogli evakuirati kroz rez na abdomenu. Nakon toga stol je nagnut na drugu stranu ili je nagnut samo pacijent i ponovljen je isti postupak na lijevom jajniku i duž lijevog roga maternice. Kroz otvor na abdomenu ukloni se LigaSure i laparoskop, te se na taj način evakuira plin iz abdomena. Lijevi jajnik se zajedno s maternicom evakuira iz abdomena pomoću hvataljki kojima smo cijelo vrijeme pridržavali jajnik. Povlačeći maternicu kroz rez na abdomenu, izvučemo i desni rog maternice zajedno s desnim jajnikom. Tijelo maternice se podveže s transfixacijskom ligaturom koristeći resorptivni monofilamentni konac veličine 0 ili 2-0 koja se postavi 1 cm kranijalno od cerviksa. Istim šivaćim materijalom se podvežu maternične arterije koje se nalaze lateralno na tijelu maternice, i ligature se postavljaju malo kaudalnije od prve ligature na tijelu maternice. Kada prerežemo maternicu kranijalno od ligatura provjerimo da li ima krvarenje, i ako je sve u redu zašijemo životinju u tri sloja (WALLACE i sur., 2015.).

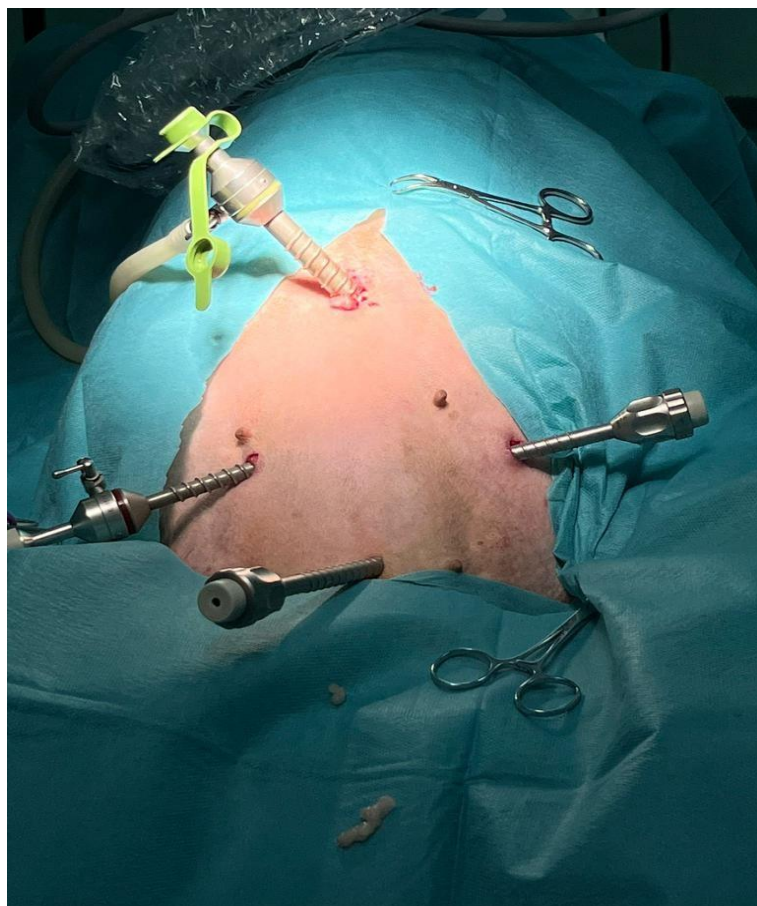


Slika 8. Postavljanje SILS troakara za laparoskopsku asistiranu ovariohisterektomiju
(izvor: Advances in laparoscopic surgery, WORMSER I RUNGE, 2016.)

2.10 LAPAROSKOPSKA OVARIOHISTEREKTOMIJA NA 4

TROKARA

Trokari se postavljaju kao što smo već ranije opisali, osim što se postavlja još jedan (četvrti troakar) od 5 mm suprapubično u bijeloj liniji. (slika 9.) Nakon što su postavljeni troakari i nakon što je postignut pneumoperitoneum pacijenta rotiramo prema kirurgu za 15°–30° kako bi se visceralni organi spustili i omogućili vizualizaciju jajnika i maternice. Kod lijevog jajnika najbliži organi su bubreg i slezena. Kod desnog jajnika se nalazi bubreg, duodenum i tanka crijeva. Ako nam ovi organi smetaju prilikom prihvaćanja jajnika možemo ih polako pomaknuti pomoću zatvorene hvataljke. Ponekad će biti potrebno pomaknuti pacijenta u potpuni bočni položaj kako bi se olakšala vizualizacija jajnika. Jajnici će biti locirani kaudalno u odnosu na bubrege, najčešće kada okrenemo životinju i lociramo sve organe, jasno se vide jajnici i rog maternice. Forcepsom se uhvati jajnik, najčešće za burzu jajnika, i podigne se prema trbušnoj stijenci. Koristeći bipolarne hvataljke, ligasure ili ultrazvučni nož koaguliramo mezoovarij i suspenzorni ligament te ih presijecamo. Tijelo maternice s pripadajućom vaskulaturom također se koagulira bipolarnim hvataljkama. Isti postupak ponavljamo na drugoj strani. Nakon toga teleskop se iz umbilikalnog troakara premješta u jedan od lateralnih troakara. Hvataljke umećemo kroz umbilikalni troakar i pomoću njih se izvlače jajnik, rogovi i tijelo maternice. Potrebno je obratiti pozornost da se jajnik, troakar i hvataljka uklone kao jedna cjelina. Ukoliko je otvor premalen, može se povećati rez kako bi se olakšala ekstrakcija maternice i jajnika (FEEMAN, 1999.). Prije zatvaranja potrebno je pregledati sve kvadrante abdomena kako bi bili sigurni da nema intraabdominalnog krvarenja. Svi otvori na abdomenu koji su veći od 5 mm trebaju se zašiti. Na mjestu gdje je bio postavljen troakar postavljaju se dva do tri pojedinačna šava s resorbirajućim šivaćim materijalom s kojim zatvaramo mišić i potkožje. Kod incizija od 5 cm potrebno je zašiti samo kožu (FREEMAN, 1999.). Na klinici za porodništvo i reprodukciju Veterinarskog fakulteta ovariohisterektomiju započinjemo koaguliranjem *a. uterina media* i tijela maternice pomoću LigaSurea. Kada smo presjekli korpus maternice LigaSurom se koaguliraju u širokom materničnom ligamentu koji se presijeca i dolazeći do mesoovarija i mesosalpinxa gdje se LigaSurom koaguliraju žile *a. uterina ovarice* i isti postupak se ponavlja na kontralateralnoj strani. Suprapubični (četvrti troakar) se pozicionira i koristi u slučajevima kada se na dva radna troakara ne može zbrinuti tijelo maternice.



Slika 9. Pozicija troakara prilikom izvođenja laparoskopopske ovariohisterektomije pomoću četiri troakara

(izvor: Klinika za porodništvo i reprodukciju

Veterinarskog fakulteta, Sveučilišta u Zagrebu, 2023.).

3. ZAKLJUČCI

1. Prednost laparoscopske ovariohisterektomije je brži i manje bolan postoperativni oporavak pacijenta.
2. Glavni nedostatak laparoscopske ovariohisterektomije je skupa oprema te iskustvo kirurga koje je u obrnuto proporcionalnom odnosu u kontekstu trajanja operativnog zahvata.
3. Laparoscopska ovariohisterektomija može se sigurno izvesti u slučajevima patologije maternice kao što su mukometra ili piometra.
4. Laparoscopska ovariohisterektomija se može izvesti kod gotovo svih veličina pasa.
5. Trajanje anestezije tijekom laparoscopske ovariohisterektomije je svedeno na minimum.

4. IZVORI LITERATURE

1. ANGIOLETTI A., I. De FRANCESCO, M. VERGOTTINI, M. L. BATTOCCHIO (2004): Urinary incontinence after Spaying in the Bitch: incidence and Oestrogen-therapy. *Vet. Res. Commun.* 28, 153–155.
2. AUSTIN, B., O. I. LANZ, S. M. HAMILTON i sur. (2003): Laparoscopic ovariohysterectomy in nine dogs. *J. Am. Anim. Hosp. Assoc.* 39, 391–396.
3. ARNOLD S., P. ARNOLD, M. HUBLER, M. CASAL, P. RUSCH (1989): Urinary incontinence in spayed female dogs: frequency and breed disposition. *Schweiz. Arch. Tierheilkund.* 132, 59–63.
4. BAKHTIARI J., A. R. KHALAY, E. AMINLOU, A. NIASARI-NASLAJI (2012): Comparative Evaluation of Conventional and Transvaginal Laparoscopic Ovariohysterectomy in Dogs. *Vet Surg.* 41, 755–758.
5. BEAUVAIS W., J. M. CARDWELL, D. C. BRODBELT (2012): The effect of neutering on the risk of urinary incontinence in bitches – a systematic review. *J Small Anim Pract.* 53, 198–204.
6. BEAZLEY S. G., K. COSFORD, T. DUKE-NOVAKOVSKI (2011): Cardiopulmonary effects of using carbon dioxide for laparoscopic surgery in cats. *Can Vet J* 52, 973–978.
7. BRODBELT D., K. BLISSITT, R. HAMMOND i sur. (2008): The risk of death: the confidential enquiry into perioperative small animal fatalities. *Vet Anaesth Analg.* 35, 365–373.
8. BSAVA (2020): *Manual of Canine and Feline Endoscopy and Endosurgery*, 2. izd. Wiley, Hoboken, New Jersey, str. 197–217.
9. BYDZOVSKY, N. D., B. BOCKSTAHLER, G. DUPRE (2019): Single-port laparoscopic-assisted ovariohysterectomy with a modified glove-port technique in dogs. *Vet Surg.* 48, 715–725.
10. COOLEY D. M., B. C. BERANEK, D. L. SCHITTLER i sur. (2002): Endogenous gonadal hormone exposure and bone sarcoma risk. *Cancer Epidemiol. Biomarkers Prev.* 11, 1434–1440.
11. CRUZ, A. M., L. C. SOUTHERLAND, T. DUKE, H. G. TOWNSEND, J. G. FERGUSON, L. A. L. CRONE (1996). Intraabdominal carbon dioxide insufflation in the pregnant ewe: Uterine blood flow, intraamniotic pressure, and

- cardiopulmonary effects. *ASA*, 85, 1395–1402.
12. CULP W. T. N., P. D. MAYHEW, D. C. BROWN (2009): The effect of laparoscopic versus open ovariectomy on postsurgical activity in small dogs. *Vet Surg.* 38, 811–817.
 13. DAVIDSON E. B., H. D. MOLL, M. E. PAYTO (2004): Comparison of laparoscopic ovariohysterectomy and ovariohysterectomy in dogs. *Vet Surg.* 33, 62–69.
 14. DEVITT C. M., R. E. COX, J. J. HAILEY (2005): Duration, complications, stress, and pain of open ovariohysterectomy versus a simple method of laparoscopic-assisted ovariohysterectomy in dogs. *J. Am. Vet. Med. Assoc.* 227, 921–927.
 15. DYSON D. H., M. G. MAXIE, D. SCHNURR (1998): Morbidity and mortality associated with anesthetic management in small animal veterinary practice in Ontario. *J. Am. Anim. Hosp. Assoc.* 34, 325–35.
 16. FORSEE K. M., G. J. DAVIS, E. E. MOUAT, K. R. SALMERI, R. P. BASTIAN (2013): Evaluation of the prevalence of urinary incontinence in spayed female dogs: 566 cases (2003 – 2008). *J. Am. Vet. Med. Assoc.* 242, 959–962.
 17. FRANSSON B. A., C. A. RAGLE (2011): Lift laparoscopy in dogs and cats: 12 cases (2008-2009). *J. Am. Vet. Med. Assoc.* 239, 1574–1579.
 18. FREEMAN, J. L. (1999): Minimally invasive surgery of the reproductive system U: Veterinary Endosurgery. Prvo izdanje. Mosby. Cincinnati, 206–211.
 19. GREENFIELD C. L., A. L. JOHNSON, D. J. SCHAEFFER (2004): Frequency of use of various procedures, skills, and areas of knowledge among veterinarians in private small animal exclusive or predominant practice and proficiency expected of new veterinary school graduates. *J. Am. Vet. Med. Assoc.* 224, 1780.
 20. GRUBB T., J. SAGER, J. S. GAVNOR i sur. (2020): AAHA Anesthesia and Monitoring Guidelines for Dogs and Cats. *J Am Anim Hosp Assoc.* 56, 59–82.
 21. HANCOCK R. B., O. L. LANZ, D. R. WALDRON i sur. (2004): Comparison of postoperative pain following ovariohysterectomy via harmonic scalpel-assisted laparoscopy versus traditional ovariohysterectomy in dogs. *J. Am. Vet. Med. Assoc.* 224, 75–78.
 22. HOAD J. G., (2018): Spaying bitches: why, when, how?. *RVN.* 9, 418-421.

23. HOFFMAN J. M., K. E. CREEVY, D. E. PROMISLOW (2013): Reproductive capability is associated with lifespan and cause of death in companion dogs. *PLoS One*. 8:e61082
24. HUTSCHINSON R. (2011): Laparoscopic spay of the female canine and feline. U: *Small Animal Endoscopy*, 3. izdanje (T.R. Tams, C.A. Rawlings, Ur.), St. Louis, MO: Elsevier Mosby, 466–477.
25. HOWE, L. M. (2015). Current perspectives on the optimal age to spay/castrate dogs and cats. *Vet. Med. Res.*, 171-180.
26. KARADJOLE, T. (2006). Pokazatelji oksidativnog stresa i metaboličkih promjena u akutne faze upale pri laparoskopskoj i laparotomskoj ovarijektomiji kuja. Disertacija, Sveučilište u Zagrebu, Veterinarski fakultet, Zagreb, Hrvatska.
27. KONIG, H. E., H. G. LIEBICH (2009): Ženski spolni organi. U: *Anatomija domaćih sisavaca*. (Konig, H.E., H. G. Liebich, ur.). Naklada slap. Zagreb, str. 435–452.
28. KRISTIANSEN V., M. L. PENA, D. L. CORDOVA, J. C. ILLERA, E. SKJERVE, A. M. BREEN, K. U. SORENMO (2015): Effect of Ovariohysterectomy at the Time of Tumor Removal in Dogs with Mammary Carcinomas: A Randomized Controlled Test. *JVIM*. 30, 230–241.
29. KUSTRITZ M. V. R. (2002): Early spay-neuter: Clinical considerations. *Clin. Tech. small Anim. Pract.* 17, 124–128.
30. KUSTRITZ M. V. R. (2007): Determining the optimal age for gonadectomy of dogs and cats. *J. Am. Vet. Med. Assoc.* 231, 1665–1672.
31. KUSTRITZ M. V. R. (2012): Effects of surgical sterilization on canine and feline health and on society. *Reprod. Domest. Anim.* 47, 214–222.
32. KUSTRITZ M. V. R. (2014): Pros, cons and techniques of pediatric neutering. *Vet. Clin. North Am. Small Anim. Pract.* 44, 221–233.
33. LEFEBVRE S. L., M. YANG, M. WANG, D. A. ELLIOT, P. R. BUFF, E. M. LUND (2013): Effect of age at gonadectomy on the probability of dogs becoming overweight. *J Am. Vet. Med. Assoc.* 243, 236–243.
34. MACPHAIL C., T. W. FOSSUM (2009): *Small Animal Veterinary Surgery*, 2nd Edition. 729–731.

35. MATIČIĆ, D., D. VNUK (2010): Anesteziologija. U: Veterinarska kirurgija i anesteziologija. (Matičić, D., D. Vnuk, ur.). Medicinska naklada. Zagreb, Hrvatska. Str. 231–269.
36. MAYHEW P. D. (2011): Developing minimally invasive surgery in companion animals. *Vet. Rec.* 169, 177–178.
37. MAYHEW P. D., D. C. BROWN(2007): Comparison of three techniques for ovarian pedicle hemostasis during laparoscopic-assisted ovariohysterectomy. *Vet Surg.* 36, 541–547.
38. OHLUND M., O. HOGLUND, U. OLSSON i sur. (2011): Laparoscopic ovariectomy in dogs: a comparison of the LigaSure and the Sono Surg systems. *JSAP.* 52, 290–294.
39. O'NEILL, D. G., D. B. CHURCH, P. D. MCGREEVYY, P. C. THOMSON, D. C. BRODBELT (2013): Longevity and mortality of owned dogs in England. *Vet. J.* 198, 638–643.
40. REDONDO J. I. (2018): Perianaesthetic mortality in dogs: preliminary data of a worldwide multicentric study. Proceedings of the 13th World Congress of Veterinary Anaesthesiology, 25.-29. rujna, Venecija, str. 15.-18.
41. REID K. (2018): Perioperative gastrointestinal reflux in dogs. *In Practice.* 40, 370–382.
42. SCHNEIDER R. (1970): Comparison of age, sex and incidence rates in human and canine breast cancer. *Cancer.* 26, 419–426.
43. SCHITTLER D. L., D. M. COOLEY (1986): Indications and controversies for ovariohysterectomy in the dog. *Vet. Clin. North Am. Small Anim Pract.* 16, 481–91.
44. SCHITTLER D. L., P. D. HENNEY (1985): Ovariohysterectomy and its effects: a review. *J. Am. Vet. Med. Assoc.* 186, 278–82.
45. SCHMITT D., S. BERRY (2000): Comparing morbidity, mortality, and anesthetic complications in small exotic mammals. *Exotic DVM.* 2, 32–38.
46. SHELBY A. M., C. M. MCKUNE (2023): *Small Animal Anesthesia Techniques*, 2nd Edition, 3–28.

47. SLEECKX N., H. de ROOSTER, E. J. VELDHUIS KROEZE, C. Van GINNEKEN, L. Van BRANTEGEM (2011): Canine mammary tumours, an overview. *Reprod. Domest. Anim.* 46, 1112–31.
48. STOCKLIN-GAUTSCHI N. M., M. HASSIG, I. M. REICHLER, M. HUBLER, S. ARNOLD (2001): The relationship of urinary incontinence to early spaying in bitches. *J. Reprod. Fertil.* 57, 233–236.
49. TORRES de la RIVA G., B. L. HART, T. B. FARVER i sur. (2013): Neutering dogs: effects on joint disorders and cancers in golden retrievers. *PLoS One.* 8, e55937.
50. TWEDT D. C., E. MONNET (2005): Laparoscopy: technique and clinical experience: ovariohysterectomy. U: *Veterinary Endoscopy for the Small Animal Practitioner* (T.C. McCarthy, Ur.), MO: Elsevier, St. Louis, str. 378–380.
51. VAN GOETHEM B., A. SCHAEFERS-OKKENS, J. KIRPENSTEIJN (2006): Making a Rational Choice Between Ovariectomy and Ovariohysterectomy in the Dog: Discussion of the Benefits of Either Technique. *Vet Surg.* 35, 136–43.
52. VAN NIMWEGEN S. A. A., J. KIRPENSTEIJN (2016): An update on non-surgical sterilization for dogs. *Vet. Med. Res. Rep.* 7, 97–102.
53. VERONESI M., A. ROTA, M. BATTOCCHIO, M. FAUSTINI, A. MOLLO (2009): Spaying-related urinary incontinence and oestrogen therapy in the bitch. *Acta Vet. Hung.* 57, 171–182.
54. WALLACE M. L., J. B. CASE, A. SINGH A, G. W. ELLISON G, E. MONNET (2015): Single Incision, Laparoscopic-Assisted Ovariohysterectomy for Mucometra and Pyometra in Dogs. *Vet Surg.* 44, 66–70.
55. ZAPICO A., P. FUENTES, A. GRASSA i sur.,(2005): Laparoscopic-assisted vaginal hysterectomy versus abdominal hysterectomy in stages I and II endometrial cancer. Operating data, follow up and survival. *Gynecol. Oncol.* 98, 222–227.

5. SAŽETAK

Laparoskopska ovariohisterektomija kuja

Ivan Tomić

Laparoskopska ovariohisterektomija (LapOVH) kuje je minimalno invazivna operacija (kastracija) koja uključuje uklanjanje jajnika i maternice kroz male rezove na abdomenu koristeći se specijalnom opremom za izvođenje zahvata. Ova tehnika je stekla popularnost u veterini kao alternativa tradicionalnoj otvorenoj kirurgiji i trenutno je jedna od najčešće korištenih i najpopularnijih tehnika u minimalnoj invazivnoj kirurgiji. Danas su poznate razne metode laparoskopske ovariohisterektomije i sve su opisane u ovom radu. Prednosti laparoskopske ovariohisterektomije uključuju smanjenu postoperativnu bol i brži oporavak. Laparoskopska ovariohisterektomija smatra se sigurnom metodom, a mnogi vlasnici kućnih ljubimaca je preferiraju zbog kraćeg razdoblja oporavka i smanjene kirurške traume u usporedbi s tradicionalnom otvorenom operacijom.

Ključne riječi: laparoskopska ovariohisterektomija, kastracija, kuja

6. SUMMARY

Laparoscopic ovariohysterectomy in bitches

Ivan Tomić

Laparoscopic ovariohysterectomy (LapOVH) is a minimally invasive surgical procedure (castration) that involves removing the ovaries and uterus through small incisions in the abdomen using special equipment to perform the procedure. This technique has gained popularity in veterinary medicine as an alternative to traditional open surgery and is currently one of the most widely used and popular techniques in minimally invasive surgery. Various methods of laparoscopic ovariohysterectomy are known today, and they are all described in this paper. Advantages of laparoscopic ovariohysterectomy include reduced postoperative pain, faster recovery, and smaller incisions, leading to less scarring.

This procedure is usually performed to castrate bitches. Laparoscopic ovariohysterectomy is considered a safe and effective option for female castration and is preferred by many pet owners due to the shorter recovery period and reduced surgical trauma compared to traditional open surgery.

Key words: laparoscopic ovariohysterectomy, castration, bitch

7. ŽIVOTOPIS

Rođen sam 10.06.1998. u Sinju. Osnovnu školu „Marka Marulića“ završavam 2013-te godine i nakon toga upisujem Opću gimnaziju „Dinka Šimunovića“ u Sinju. Svoje daljnje akademsko obrazovanje nastavljam na Veterinarskom fakultetu u Zagrebu kojeg upisujem 2017-te godine.

Tijekom studija sam zbog ljubavi prema sportu bio član SportVEF sekcije i prve dvije godine sudjelovao u studentskim sportskim aktivnostima. Na trećoj godini studija sam se uključio u Lovačku sekciju VEF-a i sudjelovao u radnim akcijama u lovištu Črnovšćak.

Nakon dolaska na klinike, na četvrtoj godini studija zaljubio sam se u klinički rad i praksu i krenuo volontirati na Klinici za porodništvo i reprodukciju početkom ljeta 2021. godine, te nakon godinu dana volontiranja postajem demonstrator na toj istoj klinici. U međuvremenu sam volontirao na manifestaciji Noći muzeja 2020. godine “Stota obljetnica suživota” na Veterinarskom fakultetu Sveučilišta u Zagrebu.

Sudjelovao sam na petom “Eastern European Regional Veterinary Conference” u Ljubljani i na smotri fakulteta 2023. godine. U sklopu obavezne stručne prakse na 6. godini odrađujem mjesec dana u veterinarskoj ambulanti „Vrbovec“. Na kraju 2023-e godine prisustvovao sam na Veterinarskim danima u Osijeku.