

Novi pristupi u vaginalnoj citologiji kuja

Čular, Antonia

Master's thesis / Diplomski rad

2024

Degree Grantor / Ustanova koja je dodijelila akademski / stručni stupanj: **University of Zagreb, Faculty of Veterinary Medicine / Sveučilište u Zagrebu, Veterinarski fakultet**

Permanent link / Trajna poveznica: <https://um.nsk.hr/um:nbn:hr:178:839180>

Rights / Prava: [In copyright](#)/[Zaštićeno autorskim pravom.](#)

Download date / Datum preuzimanja: **2025-03-14**



Repository / Repozitorij:

[Repository of Faculty of Veterinary Medicine -
Repository of PHD, master's thesis](#)



SVEUČILIŠTE U ZAGREBU
VETERINARSKI FAKULTET

SVEUČILIŠNI INTEGRIRANI PRIJEDIPLOMSKI I DIPLOMSKI
STUDIJ *VETERINARSKA MEDICINA*

Antonia Čular

Novi pristupi u vaginalnoj citologiji kuja

Zagreb, 2024.

Antonia Čular

Klinika za porodništvo i reprodukciju Veterinarskog fakulteta Sveučilišta u Zagrebu

Predstojnik: prof. dr. sc. Tugomir Karadjole

Mentori: 1. prof. dr. sc. Nino Maćešić, dr. med. vet.

2. dr. sc. Ivan Butković, dr. med. vet.

Članovi Povjerenstva za obranu diplomskog rada:

1. Izv. prof. dr. Ivan Folnožić

2. Prof. dr. sc. Nino Maćešić

3. Dr. sc. Ivan Butković

4. Prof. dr. sc. Tugomir Karadjole (zamjena)

Rad sadržava 28 stranica, 10 slika i 38 literaturnih navoda.

ZAHVALE

Prije svega, htjela bih se zahvaliti svojim mentorima, prof. dr. sc. Ninu Maćešiću. i dr. sc. Ivanu Butkoviću na stručnom vodstvu, uloženom trudu, strpljenju i razumijevanju prilikom izrade ovog diplomskog rada. Hvala Vama, kao i ostalim djelatnicima Veterinarskoga fakulteta, na svakodnevnom radu i trudu.

Veliko hvala mojim prijateljima na podršci, razumijevanju, zajedničkom učenju, višesatnim kavama i prekrasnim uspomjenama. Hvala što ste mi uljepšali studentske dane.

Posebno hvala mom najboljem prijatelju Ottu na slušanju svakog ponavljanja prije ispita i bezuvjetnoj ljubavi od prvog dana.

Neizmjerne sam zahvalna svome Petru s kojim je svaki dan bio obilježen toplinom i veseljem. Hvala ti na svakoj obrisanoj suzi, ramenu za oslonit se i nesebičnoj ljubavi.

Najveće hvala mojoj obitelji bez koje ovaj san ne bih mogla ostvariti. Hvala što ste uvijek vjerovali u mene i bili ponosni na svako moje postignuće. Hvala tati Damiru na svim razgovorima kojima bi teške trenutke učinio lakšima. Hvala bratu Dunku na svakoj riječi ohrabrenja i motivaciji da budem najbolja verzija sebe.

Posebno hvala mom Tvrtku koji je vjerovao u mene onda kada ni sama nisam. Hvala na svakom putovanju, kavi i ručku kojem bi se veselila svaki mjesec. Hvala što si mi dokazao da obitelj nekada možeš birati i sam.

Za kraj, želim se zahvaliti svojoj mami Goranki koja je oduvijek bila moj najvjerniji navijač, najveći oslonac i uz čiju podršku i neizmjernu ljubav ni nebo nije granica.

Hvala svima od srca!

POPIS PRILOGA:

Popis slika:

Slika 1. Promjena koncentracije hormona u plazmi kroz faze spolnog ciklusa kuje.

Slika 2. A) Histologija vaginalnog epitela kuje tijekom anestrusa; B) Histologija vaginalnog epitela kuje tijekom estrusa.

Slika 3. Vaginalni razmazi obojeni modifikacijom Wrights-Giemsma bojom (lijevo) i trichrome bojom (desno). Crveno obojenje stanica pripremljene trichrome metodom upućuje na keratinizaciju stanica.

Slika 4. Parabazalna stanica.

Slika 5. B) Mala intermedijarna stanica; C) Velika intermedijarna stanica.

Slika 6. D) Superficialna stanica s piknotičnom jezgrom; E) Anuklearna superficialna stanica.

Slika 7. Prikaz promjena u vaginalnoj citologiji kuja povezanih s razinama estrogena u plazmi.

Slika 8. Metestrum stanica.

Slika 9. Pjenasta stanica.

Slika 10. Transmisivni veneralni tumor.

POPIS KRATICA

CMIA – engl. Chemiluminescent Microparticle Immuno Assay

ELISA – engl. Enzyme-Linked Immunosorbent Assay

FSH – folikulostimulirajući hormon

LH – luteinizirajući hormon

RIA – engl. Radioimmunoassay

TVT – transmisivni veneralni tumor

SADRŽAJ

1. UVOD.....	1
2. FIZIOLOGIJA REPRODUKCIJE KUJE.....	2
2.1. Faze spolnog ciklusa	2
2.2. Proestrus	3
2.3. Estrus	3
2.4. Diestrus	4
2.5. Anestrus	4
3. ODREĐIVANJE OPTIMALNOG VREMENA PARENJA.....	5
3.1. Klinički pregled	5
3.2. Ultrazvučni pregled jajnika.....	6
3.3. Vaginalna endoskopija	6
3.4. Određivanje koncentracije LH i progesterona u serumu	7
3.5. Vaginalna citologija	8
4. VAGINALNA CITOLOGIJA.....	9
4.1. Metode uzorkovanja	9
4.2. Metode bojenja	11
4.3. Interpretacija vaginalnog razmaza	13
4.4. Važnost vaginalne citologije kod kuja	16
4.4.1. Praćenje spolnog ciklusa	16
4.4.2. Piometra	19
4.4.3. Vaginitis.....	19
4.4.4. Tumori	20
5. ZAKLJUČCI.....	21
6. LITERATURA	22
7. SAŽETAK.....	26
8. SUMMARY.....	27
9. ŽIVOTOPIS.....	28

1. UVOD

Kuje su monoestrične životinje kod kojih se spolni ciklus javlja u bilo koje doba godine. Reproductivni ciklus se sastoji od folikularne faze (proestrus i estrus), lutealne faze (diestrus) i faze mirovanja spolnih organa (anestrus). Pubertet kod kuja se javlja u dobi od 6 do 23 mjeseca starosti, u prosjeku od 10 do 14 mjeseca starosti ovisno o veličini pasmine (CONCANNON, 2011.). Također, pojava prvog estrusa povezana je s težinom kuje, neovisno o pasmini. Shodno tome, dokazano je da je ulazak u pubertet povezan s vremenom kada kuje dosegne približno 80% svoje konačne odrasle težine (ENGLAND, 2010.).

Razdoblje u kojemu je moguća oplodnja kod većine kuja proteže se od 4 dana nakon predovulacijskog porasta luteinizirajućeg hormona (LH) do otprilike 7 dana nakon LH vala (ENGLAND i CONCANNON, 2002.). Tijekom spolnog ciklusa, vidljive su bihevioralne, endokrine i fizičke promjene kuje. Sukladno navedenom, postoji više metoda za određivanje optimalnog vremena parenja. Metode koje se danas koriste su klinički i ultrazvučni pregled, vaginoskopija, određivanje koncentracije LH i progesterona u serumu te vaginalna citologija.

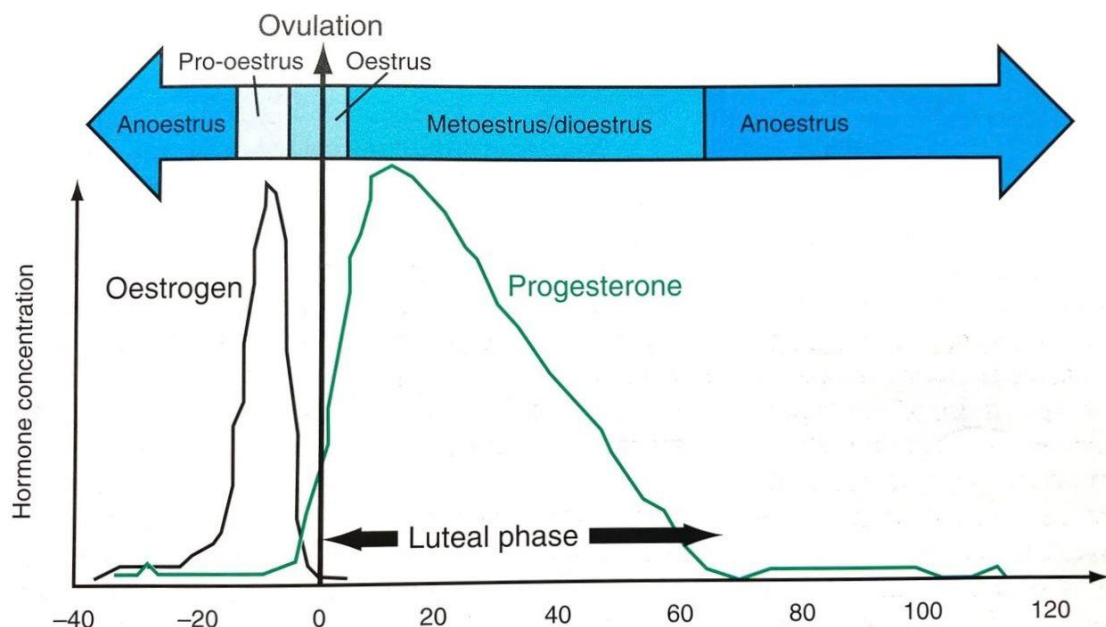
Vaginalna citologija je jednostavna, orijentacijska klinička metoda koja omogućuje detaljno proučavanje faza spolnog ciklusa kod kuja. Vaginalni epitel je pod stalnim utjecajem hormona jajnika (INGAWALE i sur., 2021.). Stanične promjene vaginalnog epitela tijekom različitih faza reproductivnog ciklusa povezane su s promjenama u razini estrogena (HAJI i sur., 2018.). Pod utjecajem estrogena, vaginalni epitel zadeblja te se broj superficijalnih stanica povećava u vaginalnom razmazu. Uz superficijalne stanice, u vaginalnom razmazu razlikujemo i parabazalne, bazalne i intermedijarne stanice. Uzimanje, bojenje i mikroskopski pregled vaginalnih epitelnih stanica se može provesti brzo i jeftino u svakodnevnoj praksi (RECKERS i sur., 2022.). Vaginalna citologija kao dio ginekološkog pregleda, uz praćenje tijeka spolnog ciklusa, ima važnu ulogu u dijagnosticiranju različitih patoloških stanja spolnog sustava (ROOT KUSTRITZ, 2021.).

2. FIZIOLOGIJA REPRODUKCIJE KUJE

2.1. Faze spolnog ciklusa

Reproduktivni ciklus kuje sastoji se od 4 faze. Ove faze, proestrus, estrus, diestrus i anestrus, prikazuju odnos progesterona i estrogena tijekom folikularne i lutealne faze spolnog ciklusa (Slika 1). Folikularna faza, koja se sastoji od proestrusa i estrusa, obilježena je porastom koncentracije estrogena dok lutealnu fazu, diestrus, prati porast razine progesterona s istodobnim padom u koncentraciji estrogena (CONCANNON, 2011.). Anestrus predstavlja fazu mirovanja spolnog sustava te pad koncentracije progesterona koji rezultira ulaskom u novu folikularnu fazu.

Specifičnost spolnog ciklusa kuje je da ovuliraju nezrele jajne stanice kojima je potrebno još jedno dijeljenje i sazrijevanje prije oplodnje. Također, dolazi do porasta koncentracije progesterona uslijed luteinizacije granulosa stanica jajnika prije ovulacije. Kuje najčešće prolaze kroz jedan ili dva spolna ciklusa godišnje. U svakoj sezoni parenja uočljiv je samo jedan estrus, bez obzira postoji li akt parenja (AYDIN i sur., 2011.).



Slika 1. Promjena koncentracije hormona u plazmi kroz faze spolnog ciklusa kuje (ENGLAND, 2010.).

2.2. Proestrus

Proestrus je prva faza spolnog ciklusa kojoj je prosječno trajanje 9 dana, no postoje varijacije od 2 do 17 dana (OLSON i sur., 1984.). Početkom tjeranja, kao rezultat povećane koncentracije estrogena, stidnica postaje edematozna te je prisutan serosangvinozni iscjedak (CONCANNON, 2011.). U proestrusu se primjećuju prve promjene u ponašanju i prisutnost spolnih refleksa. Kuja je zainteresirana za mužjake te ih privlači, ali ne dozvoljava parenje. U prvoj fazi spolnog ciklusa dolazi do razvoja folikula uvjetovan djelovanjem folikulostimulirajućeg hormona (FSH) i LH, a naposljetku i izlučivanja estrogena iz granulosa stanica istog (ENGLAND, 2010.). Jajni folikuli sazrijevaju tijekom proestrusa pa tako iz sekundarnih, predovulacijskih folikula prelaze u tercijarne, odnosno u folikule spremnih za ovulaciju (ROOT KUSTRITZ, 2012.).

2.3. Estrus

Estrus u prosjeku traje 9 dana, ali može varirati od 3 do najduže 21 dan. Ulaskom u drugu fazu spolnog ciklusa, kuja mijenja svoje ponašanje prema mužjaku te zauzima karakterističan stav raširenih nogu, dignutog i pomaknutog repa u svrhu otkrivanja stidnice te dopušta zaskakivanje. Nastupanjem estrusa, edematozna stidnica omekša dok serosangvinozni vaginalni iscjedak postaje bistriji i poprima žutu boju (ROOT KUSTRITZ, 2012.). Za razliku od proestrusa, estrus je obilježen padom koncentracije estrogena i porastom koncentracije progesterona. Novonastali omjer estrogena i progesterona ima za rezultat porast otpuštanja LH iz hipofize (HEWITT i ENGLAND, 2000.). Povećana koncentracija LH u plazmi stimulira početak ovulacije. Nakon naleta LH vala, ovulacija nezrele jajne stanice nastupa za dva dana (HEWITT i ENGLAND, 2000.). Potrebno je, u prosjeku, dodatnih 48 sati kako bi primarna jajna stanica sazrela u sekundarnu, zrelu jajnu stanicu koju je moguće oploditi (EDENS i HEATH, 2003.).

2.4. Diestrus

Diestrus počinje s krajem razdoblja u kojem kuja dopušta parenje, iako to obično nije jasno definirana krajnja točka (CHRISTIE i BELL, 1971.). Trajanje diestrusa je u prosjeku 60 dana od ovulacije. Fizičke promjene uključuju pojavu mukoidnog vaginalnog iscjetka koji je prisutan u malim količinama. Također, karakteristično za fazu diestrusa je nestanak edema stidnice. Diestrus predstavlja lutealnu fazu ciklusa u kojoj je prisutno žuto tijelo i lučenje progesterona (GOBELLO, 2021.). Žuto tijelo se spontano održava u prvoj polovici lutealne faze dok je za održavanje u kasnom diestrusu ovisno o lučenju LH i prolaktina iz hipofize (ROOT KUSTRITZ, 2012.). Završetak lutealne faze obilježava pad progesterona ispod razine koja je potrebna za održavanje graviditeta (1 do 2 ng/mL [3,1 do 6,2 nmol/L]) (ROOT KUSTRITZ, 2012.).

2.5. Anestrus

Svaki spolni ciklus prati anestrus promjenjivog trajanja (2-10 mjeseci) (OKKENS i KOOISTRA, 2006.). Ova faza spolnog ciklusa se smatra fazom mirovanja reproduktivnog sustava. Tijekom anestrusa, u organizmu kuje se događaju promjene koje su nužne za početak sljedećeg proestrusa (ROOT KUSTRITZ, 2012.). U ovoj fazi spolnog ciklusa dolazi do oporavka endometrija i pripreme kuje za ulazak u novu folikularnu fazu. Minimalno trajanje anestrusa je 7 tjedana, ali u prosjeku traje 18-20 tjedana (CONCANNON, 2011.). Spolni organi i mliječna žlijezda najmanje su veličine, u odnosu na ostale faze reproduktivnog ciklusa (ENGLAND, 2010.). Anestrus obilježava pad koncentracije progesterona te relativno visoka koncentracija estrogena u kasnijoj fazi, otprilike 10-20 dana prije početka proestrusa (ENGLAND, 2010.).

3. ODREĐIVANJE OPTIMALNOG VREMENA PARENJA

Kuja je najplodnija s dvije godine pa do sedme godine života (ENGLAND, 2010.). Optimalno vrijeme parenja kuja nije jednostavno utvrditi samo na osnovi promjena u ponašanju kuje ili vanjskim znakovima tjeranja te se stoga u praksi koristi više metoda kako bi se što točnije odredilo vrijeme ovulacije pa tako i najbolje vrijeme za parenje. Određivanje optimalnog vremena parenja kuja temelji se na laboratorijskoj metodi, odnosno određivanju koncentracije LH i progesterona u serumu i kliničkoj metodi koja uključuje klinički pregled, vaginalnu endoskopiju te vaginalnu citologiju (PRVANOVIĆ BABIĆ i sur., 2016.). Vremenski okvir u kojemu je moguće uspješno parenje kod kuja iznosi 11 dana. Kuja je plodna i do 8 dana nakon ovulacije zbog odgođenog post-ovulacijskog sazrijevanja jajnih stanica, izdržljivosti jajnih stanica nakon sazrijevanja te sposobnosti maternice da omogući preživljavanje spermija i do 7 dana tijekom estrusa (CONCANNON i sur., 2009.).

3.1. Klinički pregled

Faze spolnog ciklusa karakteriziraju promjene na spolnim organima i promjene u ponašanju kuje. Klinički pregled, u svrhu određivanja faze spolnog ciklusa, uključuje inspekciju i palpaciju stidnice te perineuma. Tijekom folikularne faze, stidnica je edematozna. Stidnica otvrdne tijekom proestrusa dok u vrijeme porasta LH, kada istovremeno koncentracija progesterona u plazmi raste, a koncentracija estrogena pada, konzistencija stidnice postaje mekana (HEWITT i ENGLAND, 2000.). Serosangvinozni iscjedak, koji se pojavljuje u proestrusu, postaje svjetliji te manje obilan ulaskom kuje u estrus (SKLIAROV i sur., 2022.). U diestrusu se edem stidnice smanjuje sve do početka anestrusa kada potpuno nestane njezin edematozni oblik. Mala količina vaginalnog iscjetka je vidljiva tijekom lutealne faze. Iscjedak u diestrusu varira te može biti bistar, gnojan ili hemoragičan (JOHNSTON i sur., 2001.). Anestrus je faza spolnog ciklusa u kojoj nema vaginalnog iscjetka ili se pojavljuje u minimalnim količinama (JOHNSTON i sur., 2001.). Promjene u ponašanju kuje mogu pomoći pri određivanju faze spolnog ciklusa. Shodno tome, u proestrusu kuja učestalo urinira, privlači mužjake te pokazuje interes prema njima, ali ne dopušta parenje. Ulaskom u estrus, spolni refleksi su istaknutiji i uključuju mirno stajanje s raširenim stražnjim ekstremitetima, podizanje repa i otkrivanje stidnice pred mužjakom (HOUP, 1997.). U ovoj je fazi kuja spremna za oplodnju te dozvoljava parenje.

3.2. Ultrazvučni pregled jajnika

Ultrazvučnim pregledom je moguće pratiti rast folikula te utvrditi vrijeme ovulacije kod većine domaćih životinja (ENGLAND i CONCANNON, 2002.). Međutim, kod kuje, pouzdanost ove metode je smanjena zbog nakupljanja masti u burzi jajnika koja ga obavija (PAYAN-CARREIRA i sur., 2011.). Ultrazvučni pregled jajnika nije posve pouzdana metoda za determinaciju ovulacije jer folikuli jajnika imaju sličnu strukturu prije i poslije ovulacije (SKLIAROV i sur., 2022.). Također, ovulaciju nije jednostavno prepoznati iz razloga što folikuli ne propadaju, promjene u ehogenoj strukturi nisu uvijek jednake, a novonastala žuta tijela imaju slične središnje strukture poput onih u folikula (ENGLAND i CONCANNON, 2002.).

3.3. Vaginalna endoskopija

Promjenjive vrijednosti koncentracije estrogena i progesterona u serumu u uzastopnim fazama spolnog ciklusa kod kuja rezultira specifičnim morfološkim promjenama sluznice vagine. Boja i tekstura sluznice odražavaju tijek spolnog ciklusa od anestrusa preko proestrusa i estrusa do diestrusa te se mogu lako pratiti vaginoskopijom (MAENHOUDT i SANTOS, 2021.). Vaginoskopijom vršimo pregled vestibuluma vagine, vagine i cerviksa. Promatramo veličinu i izgled nabora sluznica, boju sluznice te prisutnost i karakteristike iscjetka (FOLNOŽIĆ i sur., 2009.). Za izvođenje vaginalne endoskopije najčešće se koriste rigidni endoskopi s optičkim vlaknima, no mogu se koristiti i fleksibilni endoskopi (FOLNOŽIĆ i sur., 2009.). U anestrusu, kaudalni dio reproduktivnog trakta kuje najkraći je po duljini te ujedno i najjednostavniji po svojoj strukturi (LINDSAY, 1983.). Prije početka proestrusa, sluznica je ružičaste boje, ravna i suha te veoma osjetljiva na traumu (ENGLAND i CONCANNON, 2002.). Povećanjem koncentracije estrogena, povećava se i broj nabora sluznice pa tako vaginoskopskim pregledom u proestrusu uočavamo edematozne nabore (ENGLAND i CONCANNON, 2002.). Boja sluznice u proestrusu se jasno razlikuje od anestrusa i postaje sve svjetlija te konačno poprima blijedo ružičastu boju pred estrusom. Između nabora je vidljiv serosangvinozni iscjedak. Naprotiv, tijekom estrusa, koncentracija estrogena pada dok je koncentracija progesterona u porastu. Kao rezultat, dolazi do dehidracije sluznice, nestanak edema te ona poprima naborani izgled, svijetlo sive boje (MAENHOUDT i SANTOS, 2021.).

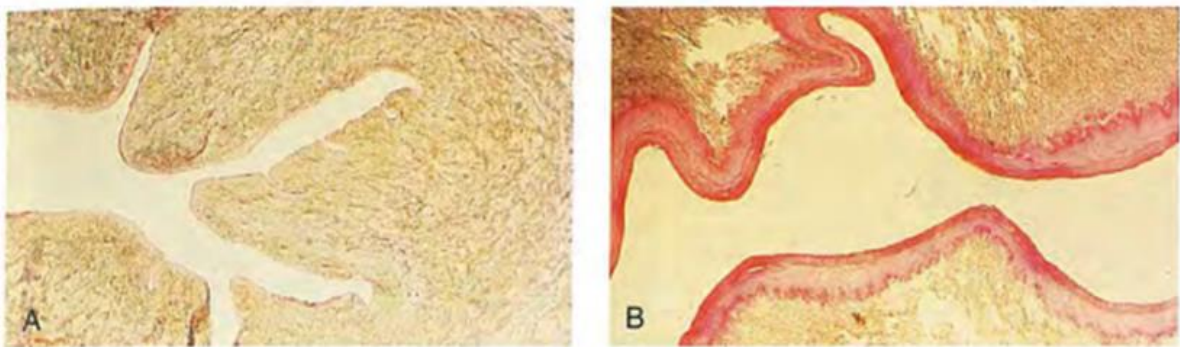
Optimalno vrijeme parenja kod kuja se vaginoskopski odlikuje stisnutom sluznicom, angularnog oblika (HEWITT i ENGLAND, 2000.). Karakteristično za diestrus, na sluznici vagine su prisutna hiperemična područja dok oštri nabori poprimaju okrugao oblik (FOLNOŽIĆ i sur., 2009.). Kod nekih kuja prilikom vaginoskopskog pregleda tijekom diestrusa, vidljiv je gusti mukozni vaginalni iscjedak.

3.4. Određivanje koncentracije LH i progesterona u serumu

Tijekom spolnog ciklusa kuje, događa se niz hormonskih reakcija. Za određivanje optimalnog vremena parenja koristi se laboratorijska metoda mjerenja progesterona i luteinizirajućeg hormona. Koncentracija progesterona se određuje u krvnom serumu zbog nepouzdanosti rezultata mjerenja u drugim tjelesnim tekućinama (SKLIAROV i sur., 2022.). Mjerenje koncentracije progesterona u serumu obavlja se tijekom kasnog proestrusa i estrusa (JOHNSTON i sur., 2001.). Određivanje koncentracije progesterona u serumu kuja zasniva se na činjenici da kuja ovulira nezrele jajne stanice kojima je potrebno još jedno dijeljenje i sazrijevanje prije oplodnje (PRVANOVIĆ BABIĆ i sur., 2016.). Sazrijevanje nezrelih jajnih stanica prati porast koncentracije progesterona što je ujedno i indikator spremnosti kuje za oplodnju. Koncentracija progesterona u serumu se može mjeriti komercijalnim radioimunološkim testom (RIA), kemiluminiscentnom imunokemijskom metodom (CMIA) i enzimski povezanim imunosorbentnim testom (ELISA) (JOHNSTON i sur., 2001.). Najpouzdanije rezultate mjerenja koncentracije progesterona daju RIA i CMIA, dok ELISA najčešće pokazuje uveličane rezultate (ROOT KUSTRITZ, 2012.). Prednosti ELISA-e su kratko vrijeme obrade uzorka te dostupnost u gotovo svim veterinarskim ambulancama (PRVANOVIĆ BABIĆ i sur., 2016.). Uz progesteron, uvid u plodno razdoblje kuje nam daje i luteinizirajući hormon koji stimulira ovulaciju. LH se otpušta naglo te u serumu ostaje u visokoj koncentraciji 24-48 sati. Iako mjerenje razine LH može služiti kao precizniji pokazatelj ovulacije, njegovo korištenje se preporuča samo kod kuja s reproduktivnim problemima. Prilikom izvođenja testa za mjerenje koncentracije LH, preporuča se istodobno mjerenje progesterona. Shodno tome, iz ekonomskih i praktičnih razloga, u praksi se najčešće samo koriste testovi koji određuju razinu progesterona u serumu (PRVANOVIĆ BABIĆ i sur., 2016.).

3.5. Vaginalna citologija

Vaginalna citologija je jednostavna, orijentacijska klinička metoda koja se koristi za praćenje faze spolnog ciklusa kod kuja. Temelji se na procjeni morfoloških promjena i karakteristika bojenja vaginalnih epitelih stanica tijekom estrusnog ciklusa, koje se javljaju kao posljedica utjecaja estrogena u plazmi (PÉREZ i sur., 2005.). Povećanje koncentracije estrogena u plazmi tijekom proestrusa ima za rezultat zadebljanje vaginalnog epitela (ENGLAND, 2010.). Vaginalni epitel, stimuliran estrogenom, mijenja svoju debljinu od nekoliko staničnih slojeva tijekom anestrusa (Slika 2A) do debljine od 20 do 30 staničnih slojeva na kraju proestrusa (Slika 2B) (HOLST i PHEMISTER, 2001.). Posljedica zadebljanja vaginalnog epitela kuje je smanjena opskrba epitelih stanica sluznice krvlju, njihovo odumiranje te konačno ljuštenje u vaginalnu tekućinu (AYDIN i sur., 2011.). Prema morfološkim karakteristikama opisane su 4 vrste stanica koje se nalaze u uzorku uzetom za citološku obradu epitela sluznice vagine. Stanice koje se promatraju u svrhu određivanja optimalnog vremena parenja su parabazalne, bazalne, intermedijarne i superficijalne. Zastupljenost ovih stanica se mijenja ovisno o fazi spolnog ciklusa u kojoj se kuja nalazi. Upravo nam promjena u broju superficijalnih epitelih stanica u vaginalnom razmazu tijekom estrusa omogućuje utvrđivanje plodnog razdoblja kod kuje (HOLST i PHEMISTER, 2001.).



Slika 2. A) Histološki preparat vaginalnog epitela kuje tijekom anestrusa; B) Histološki preparat vaginalnog epitela kuje tijekom estrusa (JOHNSTON i sur., 2001.).

4. VAGINALNA CITOLOGIJA

Ginekološki pregledi smatraju se jednim od standardnih postupaka koje obavlja doktor veterinarske medicine. Vaginalnu citologiju svrstavamo u standardne ginekološke preglede jer omogućuje uvid u potencijalne utjecaje estrogena i zdravstveno stanje reproduktivnog trakta (ANTONOV, 2017.). Ova klinička metoda, kao subjektivna, zahtjeva mnogo iskustva kliničara kao i pravilno uzimanje uzoraka, bojenje i interpretacija dobivenih rezultata vaginalnih razmaza. Opisano je više različitih metoda prikupljanja, pripreme i bojenja vaginalnih brisova. Unatoč tome, kliničar mora slijediti standardizirane postupke prilikom tumačenja vaginalnih razmaza kako bi dobio objektivne i konzistentne rezultate (RECKERS i sur., 2022.).

4.1. Metode uzorkovanja

Danas se u praksi koriste različite tehnike za dobivanje staničnog materijala za vaginalnu citologiju. Metoda prikupljanja uzorka treba biti brza, lagana, minimalno neugodna za kuju te treba osigurati reprezentativni prikaz stanja epitela vagine (WRIGHT i PARRY, 1989.). Dvije najkorištenije metode uzimanja uzorka su pomoću sterilnog spekulumu i fiziološkom otopinom navlažen štapić s vatom te aspiracija vaginalne šupljine plastičnim kateterom (WRIGHT i PARRY, 1989.; ENGLAND i CONCANNON, 2002.; ENGLAND, 2010.; ANTONOV, 2017.).

Prilikom korištenja sterilnog spekulumu i navlaženog štapića, važno je spriječiti kontakt vrha štapića s predvorjem rodnice. Stanice predvorja rodnice ne reagiraju tako brzo na povećanje koncentracije estrogena u krvi kao sluznica vagine te shodno tome, pouzdanost rezultata bi bila kompromitirana (ANTONOV, 2017.). Dok su spekulumi konstruirani za upotrebu kod kuja, ne koriste se često jer pojedine kuje reagiraju nelagodnom prilikom pregleda (ROOT KUSTRITZ, 2021.). Kao zamjenu za spekulum, može se koristiti veliki lijevak za otoskop (ROOT KUSTRITZ, 2021.) ili sterilna staklena cijev kroz koju se može provući štapić s vatom (WRIGHT i PARRY, 1989.). Uzimanje vaginalnih epitelnih stanica može se obaviti i bez korištenja spekulumu ili alternativne zaštite (HOLST i PHEMISTER, 2001.; FELDMAN i NELSON, 2004.; ROOT KUSTRITZ, 2021.). Uzorak za vaginalnu citologiju treba uzeti iz kaudalnog dijela vagine. Uzorci uzeti iz područja klitoralne jame ili predvorja nisu zadovoljavajući jer sadrže keratinizirane stanice. Ukoliko je uzorkovanje izvedeno pažljivo, broj keratiniziranih stanica iz klitoralne jame ili predvorja je neznačajan te ne stvara poteškoće

pri razlikovanju orožnjalih ili superficijalnih stanica vestibularnog ili vaginalnog epitela (HOLST i PHEMISTER, 2001.). Vrh štapića s vatom se uvede u dorzalnu komisuru vulve, a zatim se nježno pritisne u kaudodorzalnom smjeru dok ne prijede preko ishijalnog luka (AYDIN i sur., 2011.). Naposljetku je potrebno štapić rotirati lijevo i desno te izvući. Cijeli postupak traje nekoliko sekundi te je rijetko bolan za kuju. Kako bi se osiguralo bezbolno uzorkovanje, vrh štapića s vatom potrebno je navlažiti fiziološkom otopinom koja djeluje kao lubrikant (FELDMAN i NELSON, 2004.). Stanice s vrha štapića treba prenijeti na čisto stakalce laganim kotrljanjem štapića po stakalcu kako se stanice ne bi oštetile (HOLST i PHEMISTER, 2001.).

Također, vaginalne epitelne stanice moguće je prikupiti inokulacijom i aspiracijom sadržaja iz vaginalne šupljine. Za izvođenje uzorkovanja aspiracijom sadržaja iz lumena vagine, najčešće se koristi sterilni plastični kateter, šprica za jednokratnu uporabu te fiziološka otopina. Plastični kateter se uvede u lumen vagine, a zatim, pomoću jednokratne šprice spojene na vrh katetera, ubrizgamo fiziološku otopinu (KUMAR i sur., 2023.). Naposljetku, nakon miješanja sadržaja, aspiriramo tekućinu koja sadrži vaginalne epitelne stanice te apliciramo na stakalce (KUMAR i sur., 2023.). Prednost ove tehnike uzorkovanja jest smanjena mogućnost kontaminacije (KUMAR i sur., 2023.).

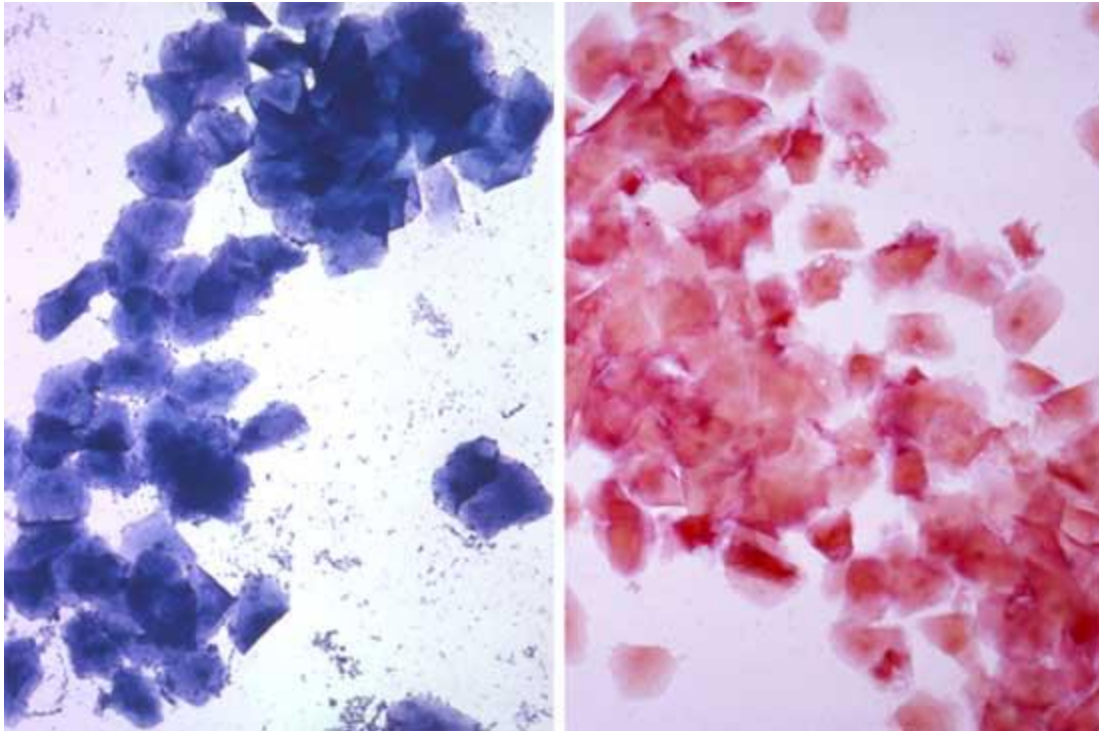
4.2. Metode bojenja

Nekoliko komercijalno dostupnih pripravaka za bojenje prikladno je za bojenje vaginalnih razmaza kod kuja (HOLST i PHEMISTER, 2001.). Odabir tehnike bojenja je individualan. Pri odabiru tehnike bojenja, važno je da kliničar izabere metodu koja je jednostavna po svojoj izvedbi te osigurava konzistentne rezultate. Idealno, dobra tehnika bojenja zadovoljava uvjete kao što su jasnoća, dostupnost i trajnost (ANI i sur., 2021.). Jasnoća citološkog razmaza ovisi o veličini stanice i jezgre, detaljima citoplazme te vidljivosti komponenata međustaničnog matriksa (ANI i sur., 2021.). Također, važno je da odabrana tehnika bojenja osigurava dugotrajnu postojanost vaginalnih epitelih stanica u razmazu prije nego počnu gubiti svoje karakteristike (ANI i sur., 2021.). Humana medicina nalaže korištenje bojanja prema Romanowsky-u i prema Papanicolaou-u za procjenu većine citoloških uzoraka (KRAFTS i PAMBUCCIAN, 2011.).

Postupci bojenje po Romanowsky-u često se koriste u vaginalnoj citologiji kod kuja zbog svoje svestranosti i jednostavnosti, a temelje se na vizualizaciji jezgre i razlikama u morfologiji stanica (PÉREZ i sur., 2005.). Diff-Quik se uvrštava u Romanovsky tip bojenja. Diff-Quik je brza, modificirana Wright-Giemsa tehnika bojenja koja pouzdano boji vaginalne briseve i jednostavna je za korištenje u kliničkom okruženju (HOLST i PHEMISTER, 2001.). Ova modificirana Wrightova boja je lako dostupna i ima prednost što priprema razmaza traje manje od minute (ENGLAND i CONCANNON, 2002.). Također, razmazi obojeni tehnikom Diff-Quik se mogu pohraniti mjesecima ili čak godinama ukoliko se očisti imerzijsko ulje nakon svakog pregledavanja razmaza mikroskopom (HOLST i PHEMISTER, 2001.). Uzorci za vaginalnu citologiju kuja se, uz tehnike po Romanovsky-u, mogu obojiti i trichrome ili Papanicolaou bojom (ANTONOV, 2017., ARLT, 2018., HOLST i PHEMISTER, 2001.).

Trichrome i Papanicolaou boje mogu se koristiti za bojenje vaginalnih razmaza kako bi razlikovanje cijanofilnih od eozinofilnih stanica bilo jasno (HOLST i PHEMISTER, 2001.). Metoda bojenje trichrome bojom ima prednost identifikacije keratiniziranih stanica na temelju eozinofilnog indeksa (ENGLAND i CONCANNON, 2002.). Eozinofilni indeks je parametar koji se koristi tijekom procjene citološkog uzorka za određivanje optimalnog vremena parenja. Nalaz keratiniziranih stanica karakterističan je za vaginalni bris uzet tijekom estrusa. Shodno tome, eozinofilni indeks na početku estrusa, doseže približno 60%, dok se u vrijeme ovulacije poveća na 80% (PÉREZ i sur., 2005.). Međutim, zabilježene su značajne varijacije, pri čemu postotak keratiniziranih stanica može biti veći od 80% i doseći gotovo 100% već devet dana

prije ovulacije (ENGLAND i CONCANNON, 2002.). Stanice koje sadrže prekursore keratina boje se narančasto-crveno (Slika 3), što omogućuje jednostavno tumačenje razmaza (WRIGHT i PARRY, 1989.). Iako ove metode mogu dati dobre rezultate, postupak izrade ovakvih razmaza je kompliciran i vremenski zahtjevan (HOLST i PHEMISTER, 2001., ENGLAND i CONCANNON, 2002.).



Slika 3. Vaginalni razmazi obojeni modifikacijom Wrights-Giemsa bojom (lijevo) i trichrome bojom (desno). Crveno obojenje stanica pripremljene trichrome metodom upućuje na keratinizaciju stanica (ENGLAND i CONCANNON, 2002.).

Bojenje metilen modrilom se može koristiti za bojenje vaginalnih razmaza kod kuje, ali takve razmaza nije moguće pohraniti (HOLST i PHEMISTER, 2001.). Također, vaginalni brisovi se mogu pregledati bez bojenja, ali je interpretacija neobojanih razmaza manje precizna (AYDIN i sur., 2011.).

4.3. Interpretacija vaginalnog razmaza

Kod kuje razlikujemo nekoliko morfološki različitih staničnih slojeva sluznice rodnice koji upućuju na tri faze fiziološkog sazrijevanja. SCHUTTE (1967.) navodi kako proliferacija, diferencijacija i ljuštenje se mogu razlikovati među jedinkama ovisno o razini i vrsti hormonske stimulacije. Sustav klasifikacije koji se temelji na morfologiji stanica razvijen je kako bi opisao različite tipove stanica u epitelu u vrijeme stimulacije estrogenom (HOLST i PHEMISTER, 2001.). U vaginalnom razmazu uobičajeno razlikujemo 4 vrste stanica.

Bazalne stanice su male, okrugle stanice koje su preteče svih vrsta epitelnih stanica prisutnih u vaginalnom razmazu. Nalaze se na bazalnoj membrani i njihovo ljuštenje nije često, zbog čega se rijetko primjećuju u uzorku vaginalnog brisa (HOLST i PHEMISTER, 2001.).


Parabazalne stanice opisane su kao zdrave i najmanje epitelne stanice vidljive u vaginalnom razmazu (FELDMAN i NELSON, 2004.). Stanice leže uz bazalnu membranu te su uvijek prisutne u rodnici kuje (ROOT KUSTRITZ, 2021.). Parabazalne stanice su okruglog do ovalnog oblika s promjerom približno od 10 do 20 μ m (HOLST i PHEMISTER, 2001.). Stanice sadrže veliku jezgru vezikularnog izgleda i relativno male količine citoplazme (Slika 4) (FELDMAN i NELSON, 2004.).

Intermedijarne stanice (Slika 5) koje se pojavljuju u uzorku vaginalnog brisa razlikuju se po veličini. Shodno tome, stanice se najčešće klasificiraju kao male i velike stanice (PÉREZ i sur., 2005.). Male intermedijarne stanice su nešto veće od parabazalnih s promjerom koji prelazi 20 μ m. Okruglog do ovalnog su oblika, za razliku od velikih intermedijarnih stanica koje su nepravilnog oblika s promjerom većim od 30 μ m (HOLST i PHEMISTER, 2001.). Jezgra je manja nego u parabazalnim stanicama, ali je veća količina citoplazme. Ova promjena u morfologiji ukazuje na početak stanične smrti (FELDMAN i NELSON, 2004.). Bazalne, parabazalne i intermedijarne stanice se još nazivaju nekornificirane stanice (engl. *non-cornified cells*) (ROOT KUSTRITZ, 2021.).

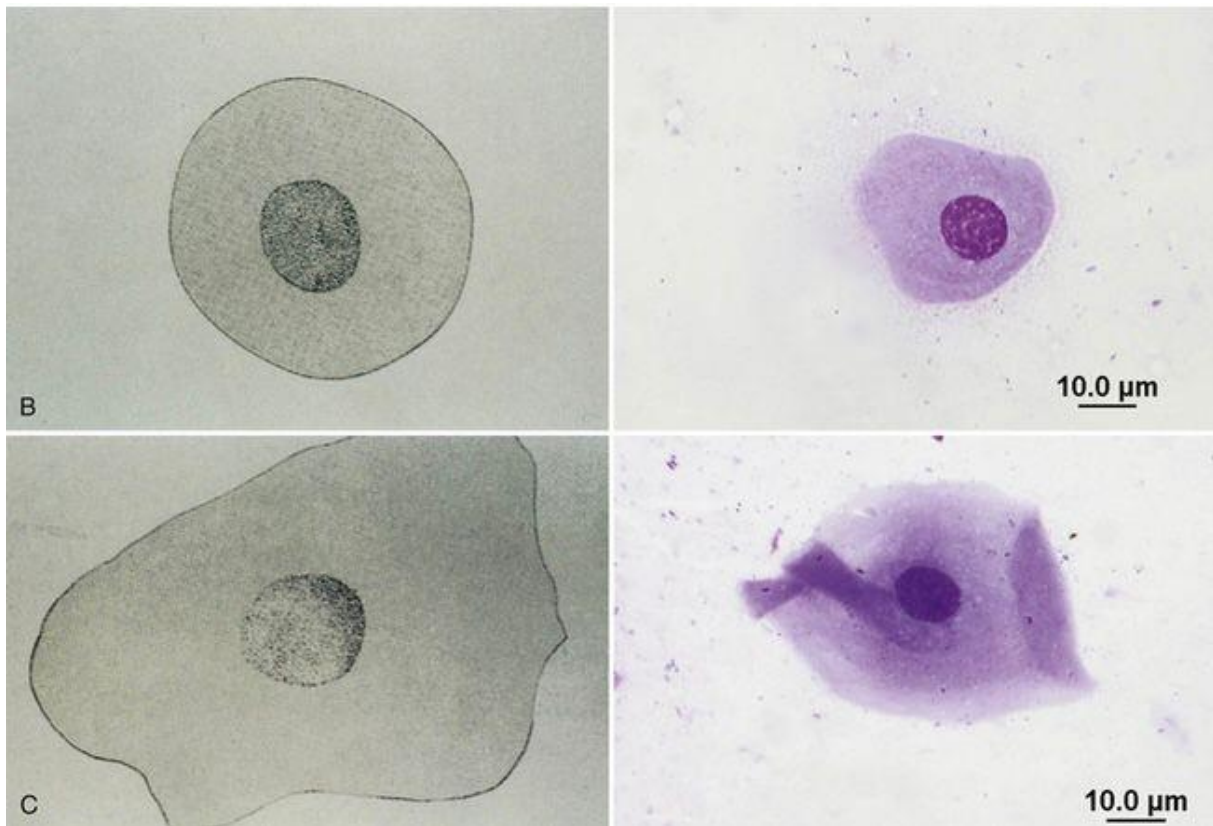
Superficialne stanice su nazvane prema svom položaju na površini vaginalnog epitela tijekom faze maksimalne stimulacije estrogena (HOLST i PHEMISTER, 2001.). One su najveće epitelne stanice koje se mogu identificirati u uzorku za vaginalnu citologiju s promjerom od 30 do 75 μ m (HOLST i PHEMISTER, 2001.). Rubovi superficialnih stanica su nepravilni i oštri te nalikuju velikim intermedijarnim stanicama (ROOT KUSTRITZ, 2021.). Za razliku od velikih intermedijarnih stanica, koje imaju jezgru normalnog izgleda, jezgra

superficialnih epitelnih stanica je tamna i piknotična (Slika 6). Jezgra nakon bojenja je blijeda ili se pak ne razlikuje od okolne citoplazme (HOLST i PHEMISTER, 2001.). Degenerativni proces kornifikacije ili orožnjavanja se događa u višim slojevima vaginalnog epitela (RECKERS i sur., 2022.). S obzirom da superficialne stanice oblažu lumen vagine, nazivaju se i orožnjale, keratinizirane ili kornificirane stanice (engl. *cornified cells*).

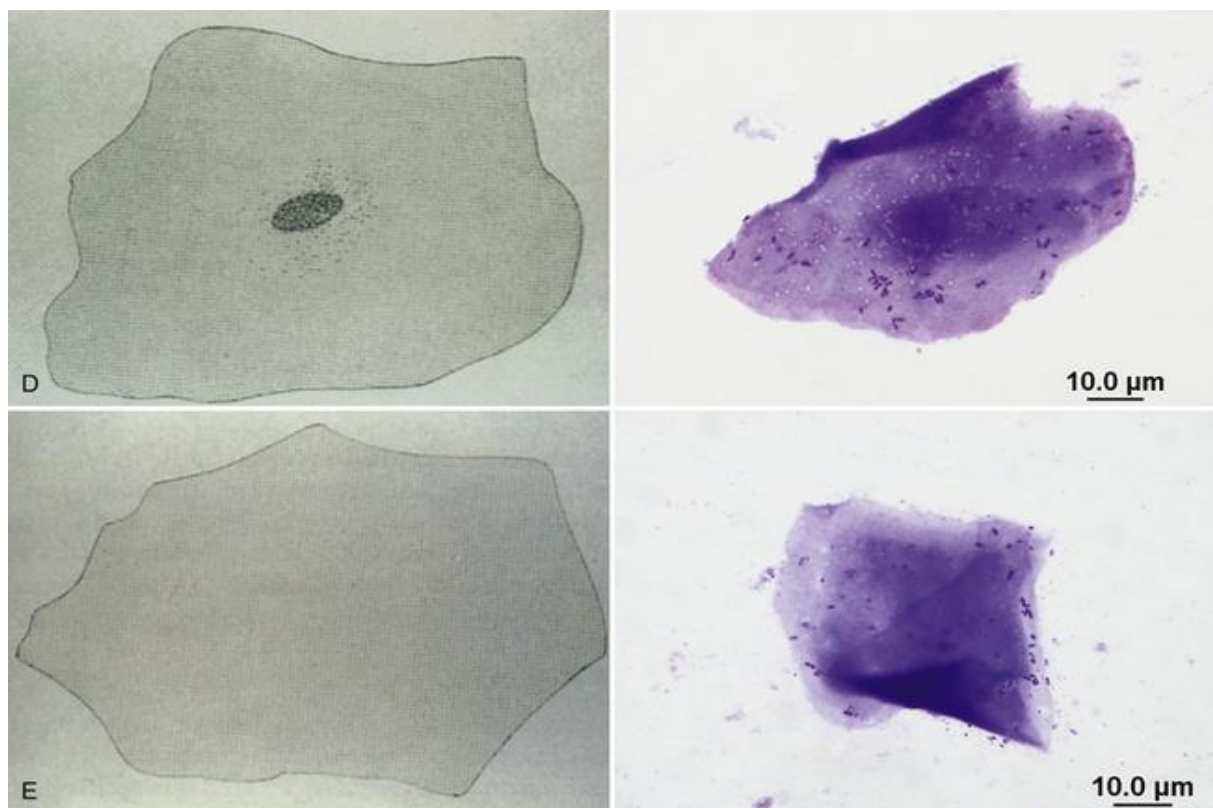
Prilikom interpretacije urednih vaginalnih razmaza kuja, uočljive su i stanice manjeg značaja. Pojava bakterija je uobičajena u svim fazama spolnog ciklusa te se smatra fiziološkim nalazom. Međutim, u slučaju pada imuniteta, bakterije mogu djelovati kao patogeni (GROPETTI i sur., 2012.). Eritrociti su vidljivi u uzorcima uzetih u proestrusu, estrusu i diestrusu. U vaginalnom razmazu kuje u ranom proestrusu, prisutan je veliki broj eritrocita zbog dijapedeze kroz kapilare uslijed djelovanja estrogena (SHARMA i SHARMA, 2016.). Neutrofili su najbrojnija vrsta bijelih krvnih stanica koje se pojavljuju u tipičnim vaginalnim razmazima uzetim od kuja u početnoj fazi diestrusa (SHARMA i SHARMA, 2016.). Tijekom estrusa, neutrofili se ne pojavljuju u uzorku jer je dijapedeza onemogućena zbog zadebljalog vaginalnog epitela (HOLST i PHEMISTER, 2001.). Ostale stanice se pojavljuju sporadično u vaginalnim razmazima kuja te najčešće ne utječu na interpretaciju istih.



Slika 4. Parabazalna stanica (izvor: <https://veteriankey.com/vaginal-cytology/>).



Slika 5. B) Mala intermedijarna stanica; C) Velika intermedijarna stanica
(izvor: <https://veteriankey.com/vaginal-cytology/>).



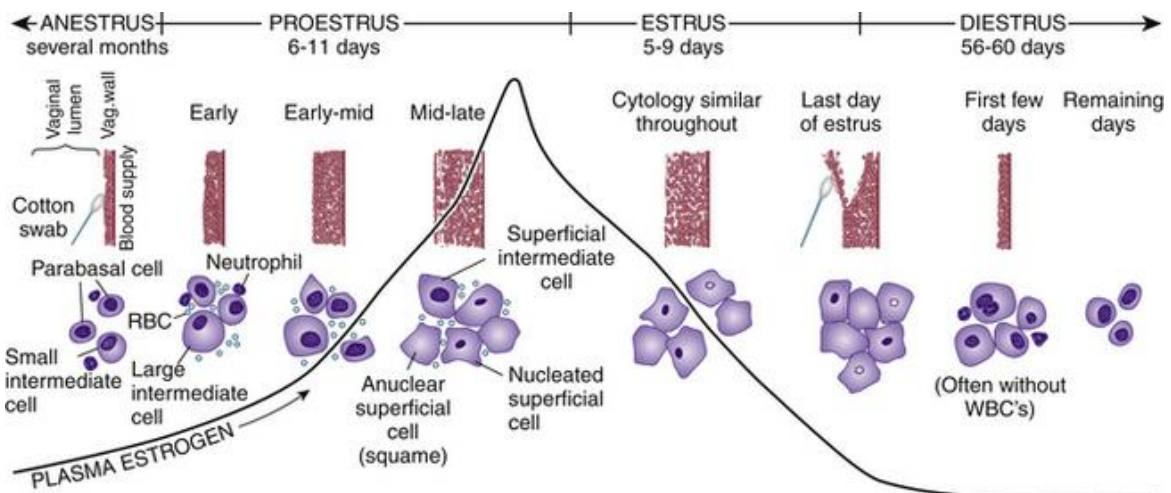
Slika 6. D) Superficialna stanica s piknotičnom jezgrom; E) Anuklearna superficialna stanica
(izvor: <https://veteriankey.com/vaginal-cytology/>)

4.4. Važnost vaginalne citologije kod kuja

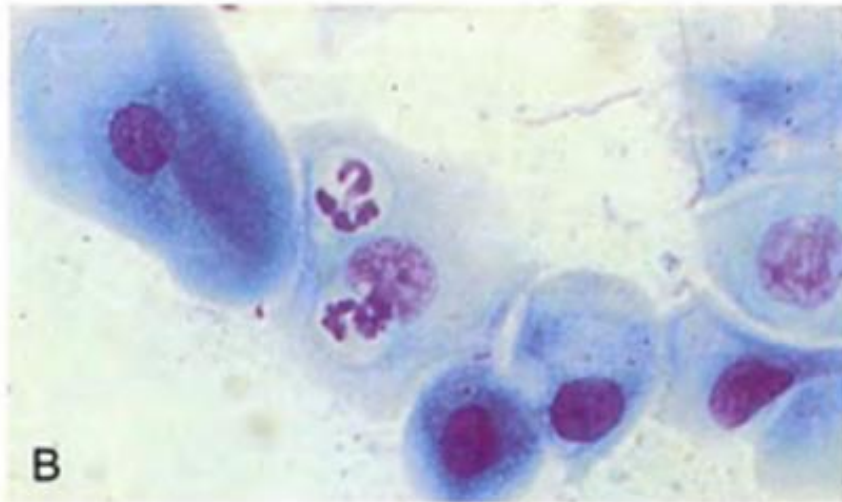
4.4.1. Praćenje spolnog ciklusa

Važno je predvidjeti dan ovulacije tijekom estrusa kako bi se odredilo optimalno vrijeme parenja ili osjemenjivanja (RECKERS i sur., 2022.). Prema broju specifičnih stanica koje se pojavljuju u uzorku za vaginalnu citologiju, moguće je utvrditi fazu spolnog ciklusa u kojoj se nalazi kuja (Slika 7). Međutim, razlike u interpretaciji vaginalnih razmaza postoje te nije za očekivati da će uzorci uzeti u istoj fazi spolnog ciklusa kod svih kuja biti jednaki. Razmazi prikupljeni u ranom ili srednjem proestrusu obilježava prisutnost mnoštva eritrocita i mješavine tipova vaginalnih epitelnih stanica. Tijekom ranog proestrusa, kada su koncentracije estrogena niske, najčešće su prisutne parabazalne i intermedijarne stanice (EDENS i HEATH, 2003.). Neutrofili su često prisutni, a bakterija može biti u izobilju (HOLST i PHEMISTER, 2001.). Napredovanjem proestrusa, koncentracija estrogena raste te dolazi do hiperplazije epitela rodnice. Sluznica se mijenja iz niskog kubičnog epitela u slojeviti, keratinizirani pločasti epitel (ENGLAND i CONCANNON, 2002.). Povećanjem debljine vaginalnog epitela, smanjuje se dotok krvi u stanice smještene najbliže lumenu vagine (EDENS i HEATH, 2003.). Velike intermedijarne stanice su karakteristične za kasni proestrus, ali se njihov broj smanjuje tijekom plodnog razdoblja dok broj superficijalnih stanica raste. Populacija epitelnih stanica vidljive u razmazu se kroz proestrus mijenja iz potpuno neorožnjalih stanica u stanice koje su prošle proces kornifikacije (ROOT KUSTRITZ, 2021.). Degenerativni proces orožnjavanja stanica u višim slojevima pločastog epitela završava četiri dana prije početka estrusa (CONCANNON, 2011.). Povećanje broja superficijalnih stanica u vaginalnom razmazu ukazuje na napredovanje spolnog ciklusa iz proestrusa u estrus. Tijekom estrusa, uzeti uzorci sadrže više od 90% keratiniziranih superficijalnih stanica (EDENS i HEATH, 2003.). Optimalno vrijeme parenja kuja je povezano s visokim postotkom superficijalnih stanica u uzorku. Preporuka je pokušati parenje u periodu kada u vaginalnom razmazu preko 80% epitelnih stanica čine superficijalne stanice (ENGLAND i CONCANNON, 2002.). Neutrofili se najčešće ne nalaze u razmazu dok je broj eritrocita smanjen u odnosu na proestrus. Iako je broj eritrocita smanjen, kod nekih kuja može postojati značajan krvavi iscedak tijekom estrusa koji rezultira velikim brojem eritrocita u uzorku (WRIGHT i PARRY, 1989.). U vaginalnim razmazima uzetih tijekom estrusa često se uočava veliki broj bakterija (HOLST i PHEMISTER, 2001.). Nakon folikularne faze, pojava neutrofila u vaginalnim citološkim uzorcima zajedno s naglim smanjenjem kornificiranih superficijalnih stanica i recidivom intermedijarnih i parabazalnih stanica, smatra se indikatorom

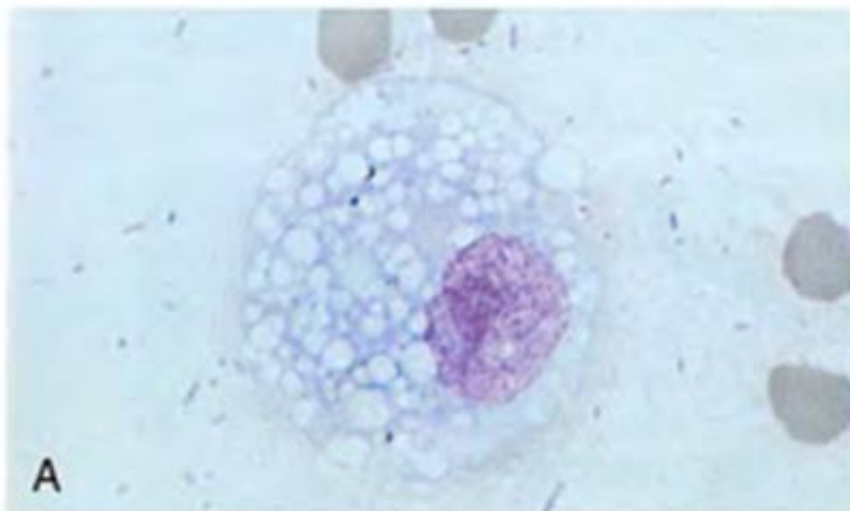
početka diestrusa, odnosno kraja plodnog razdoblja (GROPETTI i sur., 2012.). Također, u lutealnoj fazi se mogu pojaviti i metestrum stanice (parabazalne stanice s neutrofilom u citoplazmi) (Slika 8) te pjenaste stanice (parabazalne ili intermedijarne stanice s vakuolama u citoplazmi) (Slika 9) (EDENS i HEATH, 2003.). Ulaskom kuje u anestrus, populaciju vaginalnih epitelnih stanica u razmazu čine parabazalne i intermedijarne stanice. Eritrociti nisu vidljivi, dok se neutrofili mogu pojaviti u malim količinama (EDENS i HEATH, 2003.). Uzorci uzeti tijekom proestrusa, diestrusa i anestrusa često mogu biti slični, posebno ako nema neutrofila i eritrocita, što otežava određivanje faze reproduktivnog ciklusa kuje na temelju jednog uzorka. Shodno tome, preporuča se serijsko uzimanje uzoraka kako bi praćenje promjena u epitelnim stanicama bilo olakšano (HOLST i PHEMISTER, 2001.).



Slika 7. Prikaz promjena u vaginalnoj citologiji kuja povezanih s razinama estrogena u plazmi (Izvor: <https://veteriankey.com/vaginal-cytology/>).



Slika 8. Metestrum stanica (JOHNSTON i sur., 2001.).



Slika 9. Pjenasta stanica (JOHNSTON i sur., 2001.).

4.4.2. Piometra

Piometra je reproduktivni poremećaj koji je obilježen gnojnom upalom maternice. Najčešće se pojavljuje kod kuja starijih od 8 godina. Bolest se primarno javlja u lutealnoj fazi spolnog ciklusa, odnosno nakon estrusa (FIENI i sur., 2014.). Ulogu u nastanku piometre ima hormonska neravnoteža ili abnormalni odgovor na normalne koncentracije estrogena i progesterona koji utječe na epitelne stanice maternice i olakšava prijanjanje, kolonizaciju i rast bakterija (FIENI i sur., 2014.). Ukoliko se kod kuje uočava gnojni ili krvavi vaginalni iscjedak, radi se o otvorenom tipu piometre. Naprotiv, kod zatvorenog tipa piometre nema vaginalnog iscjetka, već se gnoj sakuplja u maternici i uzrokuje proširenje abdomena. U ovakvih kuja su prisutni i simptomi narušenog zdravstvenog stanja zbog bakterijskih toksina koji se otpuštaju u krvotok. Tehnikom vaginalne citologije u uzorku gnojnog iscjetka, pojavljuju se pretežito neutrofil i bakterije u količinama mnogo većim od očekivanih u fazi spolnog ciklusa (WRIGHT i PARRY, 1989.). Također, vidljive vaginalne epitelne stanice u razmazu nisu kartinizirane (ROOT KUSTRITZ, 2021.).

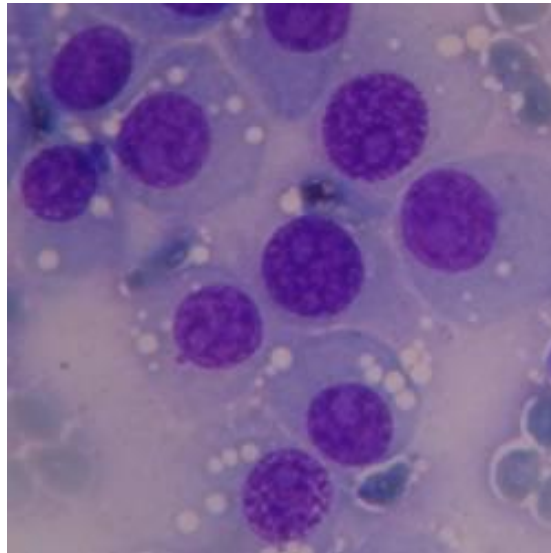
4.4.3. Vaginitis

Vaginitis je upala vagine. Najčešće nastaje zbog prekomjernog rasta normalno prisutnih bakterija, uzrokovanih anatomskim ili strukturnim nepravilnostima, prisustvom stranog tijela unutar vagine (ENGLAND, 2010.) ili sekundarno na već prisutnu infekciju. Bolest se može javiti kod kuja svih dobnih skupina. Kod kuja mlađih od godinu dana nema značajnih simptoma osim vaginalnog iscjetka koji je gotovo uvijek prisutan. Volumen i konzistencija iscjetka variraju te može biti oskudan i mukoidan do obilan i mukopurulentan (JOHNSTON i sur., 2001.). Kod odraslih kuja simptomi uključuju prisutnost vaginalnog iscjetka, učestalo lizanje, polakiurija i bolno mokrenje (JOHNSTON i sur., 2001.). Kuje s vaginitisom mogu biti privlačne psima i mogu imati vidljiv vaginalni iscjedak (WRIGHT i PARRY, 1989.). Shodno tome, vaginitis se može lako zamijeniti s estrusom normalne kuje. Vaginalnom citologijom je moguće uspješno razlikovati vaginitis od proestrusa i estrusa (ENGLAND, 2010.). U vaginalnom uzorku kuje s vaginitisom, prisutan je značajan broj neutrofila i bakterija. Iako su neutrofil i bakterije u razmazu fiziološki nalaz kod normalne kuje, njihov perzistentni povećani broj ukazuje na vaginitis (FELDMAN i NELSON, 2004.).

4.4.4. Tumori

Tumori koji zahvaćaju stijenku vagine uzrokuju ljuštenje stanica koje se potom mogu identificirati pomoću vaginalne citologije (FELDMAN i NELSON, 2004.). Tumorske stanice su velike i okrugle s blagom do umjerenom anizokariozom i anizocitozom (WRIGHT i PARRY, 1989.). Najčešći maligni tumori koji se pojavljuju kod kuja, uočeni vaginalnom citologijom, su transmisivni veneralni tumor (TVT), planocelularni karcinom i karcinom prijelaznih stanica (ROOTKUSTRITZ, 2021.). Leiomiom je najčešći benigni tumor koji se javlja kod starijih kuja (JOHNSTON i sur., 2001.). Važno dijagnostičko sredstvo je citološka četkica (engl. *cytobrush*). Korištenje citološke četkice omogućuje prikupljanje većeg broja stanica iz dubljih slojeva vaginalnog epitela (COCCHIA i sur., 2012.).

Transmisivni veneralni tumor se kod kuja obično javlja u predvorju vagine u obliku nodularne, multilobularne tvorbe (WRIGHT i PARRY, 1989.). Uzorak je moguće prikupiti otiskom različitih područja tumorske mase. Karakteristika stanica TVT-a je prisutnost velikog broja vakuola u citoplazmi (Slika 10).



Slika 10. Transmisivni veneralni tumor.

(izvor: <https://www.tcg.vet.cam.ac.uk/about/ctvt/>).

5. ZAKLJUČCI

1. Spolni ciklus kuje se sastoji od 4 faze, proestrus, estrus, diestrus i anestrus.
2. U svrhu određivanja optimalnog vremena parenja koriste se vaginoskopija, određivanje koncentracije hormona te vaginalna citologija.
3. Vaginalni epitel je pod stalnim utjecajem hormona jajnika te mijenja svoje morfološke karakteristike uslijed promjene koncentracije estrogena i progesterona.
4. Vaginalna citologija je korisna tehnika zbog svoje jednostavnosti, pristupačne opreme i mogućnosti dobivanja brzih rezultata u svrhu kontrole reprodukcije kuje na osnovi udjela različitih epitelih stanica vidljivih u uzorku.
5. Koriste se različite metode za prikupljanje i bojenje uzoraka za vaginalnu citologiju. Važno je da kliničar odabere metodu koja je brza i minimalno neugodna za kuju te osigurava reprezentativni prikaz stanja vaginalnog epitela.
6. Najčešće stanice koje se pojavljuju u vaginalnom uzorku su bazalne, parabazalne, intermedijarne i superficijalne stanice, od kojih su samo superficijalne stanice kornificirane. Postotak superficijalnih stanica u uzorku je najbolji pokazatelj spremnosti kuje za parenje.
7. Vaginalna citologija je jednostavna orijentacijska, klinička metoda koja se, osim u svrhu otkrivanja optimalnog vremena parenja, upotrebljava pri dijagnozi različitih patoloških stanja reproduktivnog trakta.

6. LITERATURA

ANI N. V., T. P. OGUNDUNMADE, D. DANIEL, K. A. RAHEEM, E. O. ODIRICHUKWU, U. I. OSUAGWUH (2021): Comparative Durability of Common Stains Used for Exfoliative Vaginal Cytology. *Sahel J. Vet. Sci.* 18, 9-16.

ANTONOV, A. L. (2017): Application of exfoliative vaginal cytology in clinical canine reproduction – a review. *Bulg. J. Vet. Med.* 20, 193-203.

ARLT, S. (2018): Canine ovulation timing: A survey on methodology and an assessment on reliability of vaginal cytology. *Reprod. Dom. Anim.* 53, 53-62.

AYDIN, I., E. SUR, T. OZAYDIN, D. A. DINC (2011): Determination of the Stages of the Sexual Cycle of the Bitch by Direct Examination. *J. Anim. Vet. Adv.* 10, 1962-1967.

COCCHIA, N., O. PACIELLO, L. AULETTA, V. UCCELLO, L. SILVESTRO, K. MALLARDO, G. PARAGGIO, M. P. PASOLINI (2012): Comparison of the cytobrush, cottonswab, and low-volume uterine flush techniques to evaluate endometrial cytology for diagnosing endometritis in chronically infertile mares. *Theriogenology* 77, 89-98.

CONCANNON, P. W., V. D. CASTRACANE, M. TEMPLE, A. MONTANEZ (2009): Endocrine control of ovarian function in dogs and other carnivores. *Anim. Reprod.* 6, 172-193.

CONCANNON, P. W. (2011): Reproductive cycles of the domestic bitch. *Anim. Reprod. Sci.* 124, 200-210.

CHRISTIE, D. W., E. T. BELL (1971): Endocrinology of the oestrous cycle in the bitch. *J. Small Anim. Pract.* 12, 383-389.

EDENS, M. S. D., A. M. HEATH (2003): *Breeding Management in the Bitch and Queen*. U: *Small Animal Theriogenology*. (Margaret V. Root Kustritz, Ur.), Elsevier Science, Amsterdam, Nizozemska, str. 33-61.

ENGLAND, G., P. CONCANNON (2002): Determination of the Optimal Breeding Time in the Bitch: Basic Considerations. U: *Recent Advances in Small Animal Reproduction*. (Concannon P. W., G. England, J. Verstegen, C. Linde-Forsberg, Ur.), International Veterinary Information Service (www.ivis.org), Documet No. A1231.0602.

- ENGLAND, G. C. W. (2010): Determining breeding status. U: BSAVA Manual of Canine and Feline Reproduction and Neonatology. 2. izd. (England, G., A. von Heimendahl, Ur.), British Small Animal Veterinary Association, Quedgeley, Gloucester, UK, str. 44-50.
- FELDMAN, E. C., R. W. NELSON (2004): Ovarian Cycle and Vaginal Cytology. U: Canine and Feline Endocrinology and Reproduction. 3. izd. (Feldman, E. C., R. W. Nelson, Ur.), Saunders, Philadelphia, SAD, str. 752-775.
- FIENI, F., E. TOPIE, A. GOGNY (2014): Medical Treatment for Pyometra in Dogs. *Reprod. Dom. Anim.* 49, 28-32.
- FOLNOŽIĆ, I., T. KARADJOLE, G. BAČIĆ, N. MAĆEŠIĆ, M. KARADJOLE, M. SAMARDŽIJA, I. GETZ (2009): Vaginoskopija kuja. *Vet. Stn.* 40, 27-36.
- GOBELLO, C. (2021): Revisiting canine pseudocyesis. *Theriogenology* 167, 94-98.
- GROPPETTI, D., A. PECILEA, C. BARBEROA, P. A. MARTINO (2012): Vaginal bacterial flora and cytology in proestrous bitches: Role on fertility. *Theriogenology* 77, 1549-1556.
- HAJI, M., F. AHMED, K. LALRINTLUANGA, D. TALUKDAR, P. DOLEY, S. BEHERA, K. SARMA (2018): The Role of Estrogen and Progesterone Hormone on Vaginal Cytology in Bitch. *Int. J. Livest. Res.* 8, 241-247.
- HEWITT, D., G. ENGLAND (2000): Assessment of optimal mating time in the bitch. *In Practice* 22, 24-33.
- HOLST, P. A., R. D. PHEMISTER (2001): Vaginal Cytology. U: Canine and Feline Theriogenology. 1. izd. (Johnston, S. D., M.V. Root Kustritz, P. N. S. Olson, Ur.), Saunders, Philadelphia, SAD, str. 32-40.
- HOUPT, K. A. (1997): Sexual behavior problems in dogs and cats. *Vet. Clin. North Am. Small Anim. Pract.* 27, 601-615.
- INGAWALE, M. V., C. H. PAWSHE, S. W. HAJARE, R. S. INGOLE, S. D. KUDALKAR (2021): Efficacy of human chorionic gonadotrophin (hcg) hormone on litter size in bitches. *Indian J. Can. Pract.* 13, 60-62.

JOHNSTON, S. D., M. V. ROOTKUSTRITZ, P. N. S. OLSON (2001): Breeding Management and Artificial Insemination of the Bitch. U: Canine and Feline Theriogenology. 1. izd. (Johnston, S. D., M. V. Root Kustritz i P. N. S. Olson, Ur.), Saunders, Philadelphia, SAD, str. 41-65.

KRAFTS, K. P., S. E. PAMBUCCIAN (2011): Romanowsky staining in cytopathology: history, advantages and limitations. Biotech. Histochem. 86, 82-93.

KUMAR, K., D. SENGUPTA, S. K. SHEETAL, A. KUMAR (2023): Vaginal cytology: Method for detection of estrus in canine. Pharma Innovation 12, 1493-1494.

LINDSAY, F. E. F. (1983): The normal endoscopic appearance of the caudal reproductive tract of the cyclic and non-cyclic bitch: post-uterine endoscopy. J. Small Anim. Pract. 24, 1-15.

MAENHOUDT, C., N. R. D. SANTOS (2021): Vaginal Endoscopy in the Bitch. U: Veterinary Endoscopy for the Small Animal Practitioner, 2. izd. (McCarthy, T. C., Ur.), John Wiley & Sons, Inc., Hoboken, New Jersey, str. 363-381.

OKKENS, A. C., KOOISTRA, H. S. (2006): Anoestrus in the Dog: a Fascinating Story. Reprod. Dom. Anim. 41, 291-296.

OLSON, P. N., P. W. HUSTED, T. A. ALLEN, T. M. NETT (1984): Reproductive Endocrinology and Physiology of the Bitch and Queen. Vet. Clin. North Am. Small Anim. Pract. 14, 927-946.

PAYAN-CARREIRA, R., S. MIRANDA, W. NIZANSKI (2011): Artificial Insemination in Dogs. U: Artificial Insemination in Farm Animals. (Dr. Milad Manafi, Ur.), InTech, London, Ujedinjeno Kraljevstvo, str. 51-78.

PÉREZ, C. C., I. RODRÍGUEZ, J. DORADO, M. HIDALGO (2005): Use of ultrafast Papanicolaou stain for exfoliative vaginal cytology in bitches. Vet. Rec. 156, 648-650.

PRVANOVIĆ BABIĆ, N., T. KARADJOLE, N. MAČEŠIĆ, M. LOJKIĆ, G. BAČIĆ (2016): Upravljanje rasplodivanjem pasa metodama asistiranе reprodukcije. Vet. stn. 47, 395-401.

RECKERS, F., R. KLOPFLEISCH, V. BELIK, S. ARLT (2022): Canine Vaginal Cytology: A Revised Definition of Exfoliated Vaginal Cells. Front. Vet. Sci. 9, 1-10.

ROOT KUSTRITZ, M. V. (2012): Managing the Reproductive Cycle in the Bitch. Vet. Clin. Small Anim. 42, 423-437.

ROOT KUSTRITZ, M. V. (2021): Vaginal Cytology in the Bitch and Queen. U: Veterinary Cytology, 1. izdanje, (Sharkey, L. C., M. Judith Radin, D. Seelig, Ur.), John Wiley & Sons, Inc., Hoboken, New Jersey, str. 552-558.

SCHUTTE, A. P. (1967): Canine vaginal cytology. I. Technique and cytological morphology. J. Small Anim. Pract. 8, 301-306.

SHARMA, M., N. SHARMA (2016): Vaginal cytology: An historical perspective on its diagnostic use. Adv. Anim. Vet. Sci. 4, 283-288.

SKLIAROV, P., O. HOLUBIEV, R. MYLOSTYVYI (2022): Determining the optimal insemination time of bitches. FAVE Secc. Cienc. Vet. 21, e0005.

WRIGHT, P., B. PARRY (1989): Cytology of the Canine Reproductive System. Veterinary, Vet. Clin. North. Am. Small Anim. Pract. 19, 851-874.

7. SAŽETAK

Novi pristupi u vaginalnoj citologiji kuja

Antonia Čular

Kuje su monoestrične životinje kod kojih se spolni ciklus sastoji od proestrusa, estrusa, diestrusa i anestrusa. Pubertet se javlja u dobi od 6 do 23 mjeseca starosti, u prosjeku od 10 do 24 mjeseca starost. Spolni ciklus kuje se razlikuje od većine vrsta sisavaca zbog specifičnosti da ovuliraju jajne stanice u nezrelom stanju koje nije moguće odmah oploditi. Primarnim jajnim stanicama je potrebno još jedno dijeljenje i sazrijevanje prije uspješne oplodnje. Također, specifičnost spolnog ciklusa kuje je i porast koncentracije progesterona uslijed luteinizacije granulosa stanica jajnika prije ovulacije. Za određivanje optimalnog vremena parenja kuja koristi se više metoda među kojima su najpoznatije vaginoskopski pregled, mjerenje koncentracije progesterona i LH u serumu te vaginalna citologija. Vaginalna citologija je jednostavna klinička metoda koja se sastoji od uzorkovanja, bojenja i mikroskopskog pregleda odljuštenih vaginalnih epitelnih stanica. Vaginalni epitel zadeblja kao posljedica porasta koncentracije estrogena u plazmi. Povećani broj staničnih slojeva vaginalnog epitela ima za rezultat smanjenu opskrbu epitelnih stanica krvlju, njihovo odumiranje te konačno ljuštenje u vaginalnu tekućinu. Postotak određenih tipova epitelnih stanica vidljive u uzorku nam daju informacije o fazi spolnog ciklusa u kojem se kuja nalazi. Vaginalna citologija, uz praćenje spolnog ciklusa, ima važnu ulogu u dijagnosticiranju raznih patoloških stanja reproduktivnog sustava.

Ključne riječi: kuja, spolni ciklus, vaginalna citologija, epitelne stanice

8. SUMMARY

Bitch vaginal cytology – novel approaches

Antonia Čular

Bitches are monoestrous animals in which the reproductive cycle consists of proestrus, oestrus, dioestrus and anoestrus. Puberty occurs between 6 and 23 months of age, on average between 10 and 24 months of age. The reproductive cycle of bitches differs from most mammalian species because they ovulate immature oocytes that cannot be fertilised immediately. Primary oocytes need one more division and maturation before successful fertilisation. Also, the canine reproductive cycle is characterised by an increase in the concentration of progesterone due to the luteinisation of the granulosa cells of the ovary before ovulation. Several methods are used to determine the optimal mating time of bitches, among which the most famous are vaginoscopy, measurement of progesterone and LH serum concentrations, and vaginal cytology. Vaginal cytology is a simple clinical method consisting of sampling, staining and microscopic examination of exfoliated vaginal epithelial cells. The vaginal epithelium thickens as a result of increased concentrations of oestrogen in the plasma. The increased number of cell layers of the vaginal epithelium results in a reduced supply of epithelial cells with blood, their death and eventual shedding into the vaginal fluid. The percentage of certain types of epithelial cells visible in the sample gives us information about the phase of the reproductive cycle of the bitch. Vaginal cytology, along with monitoring the reproductive cycle, plays an important role in the diagnosis of various pathological conditions of the reproductive system.

Key words: bitch, reproductive cycle, vaginal cytology, epithelial cells

9. ŽIVOTOPIS

Rođena sam u Aucklandu 13. studenog 1997. godine. Pohađala sam osnovnu školu Fausta Vrančića u Šibeniku nakon koje sam upisala i završila Gimnaziju Antuna Vrančića u Šibeniku. Nakon položene državne mature, 2016. godine sam upisala Veterinarski fakultet Sveučilišta u Zagrebu. Na završnim godinama fakulteta odabrala sam smjer Higijena i tehnologija animalnih namirnica i veterinarsko javno zdravstvo. U sklopu obavezne stručne prakse na 6. godini, odradila sam mjesec dana u veterinarskoj ambulanti „Fabela“ u Zagrebu.