

# Pojavnost i dijagnostika tumora u ptica kućnih ljubimaca

---

Ćetković, Vanda

Master's thesis / Diplomski rad

2024

Degree Grantor / Ustanova koja je dodijelila akademski / stručni stupanj: **University of Zagreb, Faculty of Veterinary Medicine / Sveučilište u Zagrebu, Veterinarski fakultet**

Permanent link / Trajna poveznica: <https://um.nsk.hr/um:nbn:hr:178:628830>

Rights / Prava: [In copyright](#) / [Zaštićeno autorskim pravom.](#)

Download date / Datum preuzimanja: **2024-11-23**



Repository / Repozitorij:

[Repository of Faculty of Veterinary Medicine -  
Repository of PHD, master's thesis](#)



SVEUČILIŠTE U ZAGREBU  
VETERINARSKI FAKULTET

SVEUČILIŠNI INTEGRIRANI PRIJEDIPLOMSKI I DIPLOMSKI  
STUDIJ *VETERINARSKA MEDICINA*

Vanda Četković

DIPLOMSKI RAD

Pojavnost i dijagnostika tumora u ptica kućnih ljubimaca

Zagreb, 2024.

Vanda Četković

Odjel za veterinarsko javno zdravstvo i sigurnost hrane, Zavod za bolesti peradi s klinikom

Predstojnik: izv. prof. dr. sc. Željko Gottstein

Odjel klinika Veterinarskoga fakulteta, Zavod za veterinarsku patologiju

Predstojnik: izv. prof. dr. sc. Ivan-Conrado Šoštarić-Zuckermann, DECVP

Mentori: izv. prof. dr. sc. Danijela Horvatek Tomić

prof. dr. sc. Andrea Gudan Kurilj, DECVP

Članovi Povjerenstva za obranu diplomskog rada:

1. Prof. dr. sc. Željko Gottstein
2. Izv. prof. dr. sc. Danijela Horvatek Tomić
3. Prof. dr. sc. Andrea Gudan Kurilj
4. Izv. prof. dr. sc. Ivan-Conrado Šoštarić-Zuckermann (zamjena)

Rad sadržava 30 stranica, 15 slika, jednu tablicu i 25 literaturnih navoda.

## Popis slika

Slika 1. Ksantom na tijelu tigrice (Preuzeto iz: RICH i AXELSON, 2023.).

Slika 2. Lipom na tijelu tigrice (Preuzeto iz: PERPIÑÁN, 2015.).

Slika 3. Prodorzalni liposarkom sokola (Preuzeto iz: RAHIM i sur., 2018.).

Slika 4. Fibrosarkom na glavi tigrice (Preuzeto iz: HARRISON i LIGHTFOOT, 2006.).

Slika 5. Planocelularni karcinom mandibule crnoglave papige (Preuzeto iz: HALLEY i sur., 2020.)

Slika 6. Vertebralni hondrosarkom plavočele papige (*Amazona aestiva*) (Preuzeto iz: BLUME i sur., 2015.)

Slika 7. Bilateralni osteom u rozakolisa (*Agapornis roseicollis*) (Preuzeto iz: PINZÓN-OSORIO i sur., 2020.).

Slika 8. Hemangiosarkom metatarzusa s metastazama (Preuzeto iz: NAKANO i UNE, 2011.).

Slika 9. Karcinom bubrega u tigrice (Preuzeto iz: LATIMER, 2011.).

Slika 10. Karcinom jajnika u kakadua (Preuzeto iz: <https://www.merckvetmanual.com/exotic-and-laboratory-animals/pet-birds/neoplastic-diseases-of-pet-birds> ).

Slika 11. Karcinom štinjače kod sove ušare (*Strix varia*) (Preuzeto iz: BRANDÃO i sur., 2012.).

Slika 12. Nediferencirani karcinom gušterače u nimfe (*Nymphicus hollandicus*) (Preuzeto iz: CARVALHO i sur., 2017.).

Slika 13. Diseminirani limfom u žutovrate are (*Primolius auricollis*) (Preuzeto iz: LÊ i sur., 2017.).

Slika 14. Grafički prikaz zastupljenosti tumora u pojedinim vrsta egzotičnih ptica.

Slika 15. Grafički prikaz zastupljenosti pojedinih vrsta tumora u pretraživanom uzorku.

## Popis tablica

Tablica 1. Skupni prikaz prikupljenih uzoraka tumora zajedno s vrstom ptica, dobi, spolu, zahvaćenom organu, vrsti tumora i pojavi recidiva.

Zahvala

*Ovom prilikom želim se zahvaliti mentoricama izv. prof. dr. sc. Danjeli Horvatek i prof. dr. sc. Andrei Gudan Kurilj na vodstvu i strpljenju prilikom pisanja diplomskog rada.*

*Hvala Mami na vječnoj podršci i strpljenju te na svakom savjetu, razgovoru i ohrabrenju.*

*Hvala mojim prijateljima na svakoj prijatnoj kafi, žurci i proslavi ispita, bez obzira na ishod.*

*Fala svima Mojima.*

*Posvećujem ovaj rad B i W.*

Popis kratica

RTG – radiološka (rendgenološka) pretraga

UZV – ultrazvučna pretraga

KKS – kompletna krvna slika

FNA – punkcija tankom iglom (engl. *Fine Needle Aspiration*)

CT – kompjuterizirana tomografija

AHV - virus ptičjeg hemangioma

## Sadržaj

<b>1.</b>	<b>UVOD</b> .....	<b>1</b>
<b>2.</b>	<b>PREGLED REZULTATA DOSADAŠNJIH ISTRAŽIVANJA</b> .....	<b>2</b>
2.1	Kožne tvorbe .....	2
2.1.1	Ksantom .....	2
2.1.2	Lipom i liposarkom .....	3
2.1.3	Mijelolipom .....	5
2.1.4	Hemangiolipom .....	5
2.1.5	Fibrom i fibrosarkom .....	5
2.1.6	Planocelularni karcinom .....	6
2.2	Tumori muskuloskeletnog sustava .....	7
2.2.1	Hondrom i hondrosarkom .....	7
2.2.2	Osteom i osteosarkom .....	8
2.3	Unutarnje tvorbe .....	9
2.3.1	Hemangiom i hemangiosarkom .....	9
2.3.2	Karcinom .....	11
2.3.3	Endokrini tumori .....	12
2.3.4	Tumori dišnog sustava .....	15
2.3.5	Limfosarkom .....	15
<b>3.</b>	<b>MATERIJAL I METODE</b> .....	<b>17</b>
3.1	Porijeklo uzoraka .....	17
3.2	Histopatološka analiza .....	17
<b>4.</b>	<b>REZULTATI</b> .....	<b>18</b>
<b>5.</b>	<b>RASPRAVA</b> .....	<b>21</b>
<b>6.</b>	<b>ZAKLJUČCI</b> .....	<b>24</b>
<b>7.</b>	<b>LITERATURA</b> .....	<b>25</b>
<b>8.</b>	<b>SAŽETAK</b> .....	<b>28</b>
<b>9.</b>	<b>SUMMARY</b> .....	<b>29</b>
<b>10.</b>	<b>ŽIVOTOPIS</b> .....	<b>30</b>

## 1. UVOD

Ptice kućni ljubimci sve su češći pacijenti u veterinarskim ambulancama. Produžen vijek života, nepravilna ishrana, neprikladno držanje i križanja u srodstvu dovode do pojave tumoroznih promjena u skoro svih vrsta ptica. Tumori kože i mekih tkiva lako su uočljivi prilikom kliničkog pregleda i olakšan je pristup dijagnostici i liječenju, dok se tumori torako-abdominalne šupljine uglavnom pronalaze u uznapredovalim stadijima bolesti ili tek postmortalno pri razudbi. Bitno je diferencirati neoplaziju kako bi se mogla dati prognoza za daljnji tijek bolesti.

Tumori se češće susreću kod ptica kućnih ljubimaca, u usporedbi sa slobodno živućim pticama, zato što ih se pomnije promatra, imaju duži životni vijek te mogu imati genetsku predispoziciju za neoplazije zbog križanja u srodstvu (LATIMER, 2011.).

Za razliku od divljih, kod ptica u zatočeništvu postoje podaci o pojavnosti neoplazija, osobito kod tigrica, s incidencijom neoplazija u rasponu 16.8% do 24.2%. U laboratorijskom istraživanju tkivnih uzoraka podrijetlom od različitih vrsta ptica, tigricice prednjače s udjelom od 69.7% neoplazija, te čine 41% svih zabilježenih tumora (LATIMER, 2011.).

Nažalost, oskudno je znanje o etiologiji, predisponirajućim čimbenicima, razvoju, biološkom ponašanju i liječenju tumora kod ptica kućnih ljubimaca. Pojavom sve većeg broja studija o ptičjim neoplazijama, opseg znanja o istima se širi te se usavršavaju režimi liječenja (LATIMER, 2011.).

Tumori koji se najčešće pojavljuju kod papiga, posebice amazonskih, uključuju lipome, limfome i fibrosarkome. Terapija je primarno usmjerena na kirurško uklanjanje tumora, no može se kombinirati i s drugim metodama kao što su radijacijska terapija, fotodinamička terapija, krioterapija te kemoterapija (CASTRO i sur., 2016.).

Cilj ovog izvornog diplomskog rada je napraviti pregled arhiviranih tumoroznih promjena prikupljenih od ptica kućnih ljubimaca u Klinici Zavoda za bolesti peradi i Zavodu za veterinarsku patologiju te odrediti kojoj vrsti tumora one pripadaju. Time će se dobiti uvid u najčešće tumore i njihovo podrijetlo, te u dob i vrstu ptica kod kojih se opisani tumori najviše javljaju.



## 2. PREGLED REZULTATA DOSADAŠNJIH ISTRAŽIVANJA

Tumori ili neoplazije su abnormalne, nekontrolirane, progresivne proliferacije stanica bilo kojeg tkiva ili organa. Klasifikacija istih može se provesti s obzirom na benignost ili malignost tvorbe, po specifičnosti stanične loze ili po tkivnom podrijetlu (LATIMER, 2011.).

Neoplazije ptica koje se nalaze tijekom pregleda ili razudbe uključuju tumore podrijetla kože, usne šupljine, sinusa, jetre, bubrega, reproduktivnih organa, kostiju, mozga, vaskularnih struktura i vezivnog tkiva. Vanjske tvorbe mogu biti uočene prilikom kliničkog pregleda te dijagnosticirane aspiracijom ili biopsijom, dok tumori unutarnjih organa za identifikaciju i postavljanje dijagnoze najčešće zahtijevaju rendgenološku (RTG), ultrazvučnu (UZV), endoskopsku dijagnostiku te biopsiju ili eksplorativnu operaciju.

Ovisno o svojstvima tumora, koriste se različite metode liječenja koje uključuju kiruršku eksciziju ili sistemsku kemoterapiju. U nekim slučajevima lokalna terapija može biti od pomoći te podrazumijeva radijaciju, krioterapiju te fotodinamičnu terapiju (HARRISON i LIGHTFOOT, 2006.; DORRESTEIN i HOPPES, 2021.).

### 2.1 Kožne tvorbe

#### 2.1.1 Ksantom

Ksantomi su krhke, žuto obojene mase (Slika 1) koje nalikuju masnim naslagama te mogu biti uočene po cijelom tijelu, ali najčešće budu locirane distalno na krilu, na prsnoj kosti te na sterno-pubičnom području (HARRISON i LIGHTFOOT, 2006.), na koži, u potkožnom tkivu, tetivama i unutarnjim organima (LIPAR i sur., 2011.). Lokalno su invazivni, no nisu prave neoplazije jer ovise o drugim čimbenicima kako bi se razvijali, kao što su hiperkolesterolemija, hipertrigliceridemija, hormonalni i genetski poremećaji.

Ksantomi su posljedica hiperlipidemije koja se razvija zbog poremećaja sinteze, metabolizma i transporta masti. Koncentracija lipida u krvi ptica je kvantitativno i kvalitativno slična onoj kod sisavaca. Dob, nasljedna svojstva, prehrana i različite bolesti utječu na razine kolesterola. Normalni serumski kolesterol varira od 2.7 do 5.5 mmol/L u krvi ptica. Kolesterol je bitan prekursor za sintezu vitamina D i steroidnih hormona, uključujući hormone nadbubrežne žlijezde, kortizol i aldosterone, te steroide. Hiperlipidemija se definira kao stanje povećane koncentracije triglicerida i kolesterola u plazmi. Može biti nasljedna ili se javlja nakon terapije metaboličkih bolesti. Hiperlipidemiju mogu uzrokovati estrogen, progesteron,

kortikosteroidi i retinoidi. Imunosni odgovor na ozljedu tkiva može potaknuti agregaciju lipida i nastanak ksantoma (LIPAR i sur., 2011.).

Poput drugih brzorastućih masa, sklone su ulceriranju pri grubom rukovanju ili u slučaju da prerastu krvni dotok, dođe do odumiranja stanica. Ksantomi se mogu razviti u tjelesnim šupljinama; u blizini dušnika će kompresijom uzrokovati respiratorne poremećaje.

Postavljanje dijagnoze se temelji na karakterističnoj histološkoj slici koja uključuje prisutnost pjenušavih makrofaga, gigantskih stanica, slobodnog kolesterola i lipida. Prognoza je dobra, ovisno o organu koji zahvaća te o kirurškom pristupu (LIPAR i sur., 2011.). Promjena prehrane u vidu unošenja dovoljne količine vitamina A obično pomogne kod manje uznapredovalih slučajeva (HARRISON i LIGHTFOOT, 2006.). Kemoterapeutici nisu od pomoći pri liječenju ksantoma, a kirurški tretman ukazuje na dobar ishod.

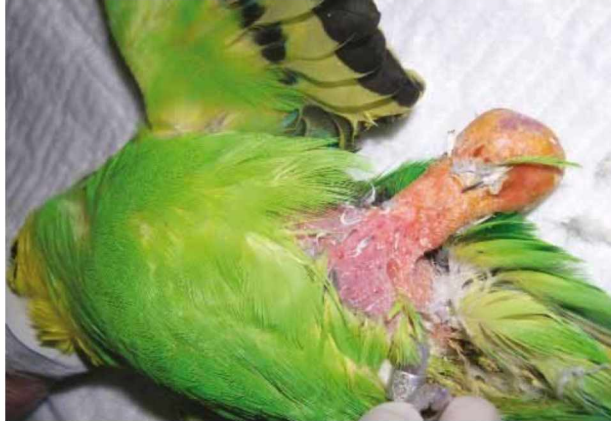

Slika 1. Ksantom na tijelu tigrice (Preuzeto iz: RICH i AXELSON, 2023.).

### 2.1.2 Lipom i liposarkom

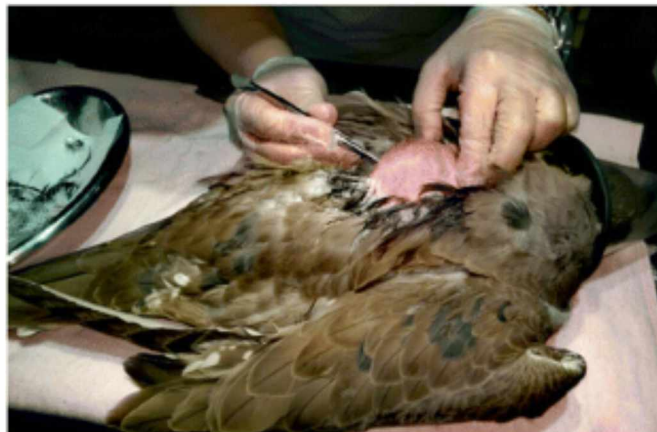Lipomi su benigne nakupine masti koje su mekane, inkapsulirane, lobulirane i svijetložute boje (Slika 2). Nalaze se u potkožju, najčešće u području sternuma, a rjeđe na abdomenu i bedrima. Bitno ih je razlikovati od hiperplastičnog adipoznog tkiva koje se kod pretilih jedinki razvije na predilekcijskim mjestima lipoma. Mogu vaskularizirati i brzo rasti, što nekad dovodi do ulceracija. Pri traumi može doći do upale i nekroze. Često recidiviraju.

Najčešće obolijevaju tigrice, ružičasti kakadu, amazonske papige i nimfe (REAVILL, 2004.). Dijagnoza se lako postavlja aspiracijom mase, a kirurška je ekscizija često potrebna ako tumor uzrokuje kliničke probleme (WILSON i sur., 2005.).



Slika 2. Lipom na tijelu tigrice (Preuzeto iz: PERPIŃÁN, 2015.).

Liposarkomi (Slika 3) su maligni tumori lipoblasta i lipocita, koji su rijetko opisani kod ptica. To su mase u potkožju, žute do sive boje. U usporedbi s lipomima, tvrđi su, infiltrativniji i više vaskularizirani. Budući da se citološkim pregledom aspirata možda neće uočiti razlika između liposarkoma i lipoma, za dijagnozu se preporučuje kirurška biopsija i histopatološka pretraga tumora (REAVILL, 2004.).



Slika 3. Prodrzalni liposarkom sokola (Preuzeto iz: RAHIM i sur., 2018.).

### 2.1.3 Mijelolipom

Mijelolipomi su benigne, dobro ograničene, ekspanzivne neoplazije koje se sastoje od masti i hematopoetskih stanica. To su elementi histološki normalnog tkiva hematopoetskog podrijetla koji se nalaze na abnormalnim lokacijama. Sadrže fokalna područja mineralizacije ili okoštavanja, a imaju izgled hemoragičnih masnih izraslina. Mijelolipomi se ponašaju kao lipomi, sa sporim progresivnim rastom. Vrlo su vaskularizirani, pa je hemostaza tijekom operacije važna. Uglavnom se pojavljuju kao masne izrasline s krvarenjem i mogu nalikovati lipomima, ksantomima i fibrosarkomima (REAVILL, 2004.). Citološki nalaz uključuje hematopoetske prekursore, diferencirane hematopoetske stanice, slobodne lipide i intaktne adipocite. Histološki je vidljiva hematopoeza (osobito heterofili) pomiješana sa zrelim masnim tkivom (LATIMER, 2011.). Diferencijalne dijagnoze utemeljene na histološkom pregledu uključuju hemangiolipome, koštanu metaplaziju, osteome i hematopoetske neoplazme. Pronalazimo ih na krilima, ponekad bilateralno. Druga mjesta pojave uključuju potkožno tkivo bedara i toraksa, slezenu i jetru te intratorakalno područje. Pasminski su predisponirane odrasle nimfe, tigrice, amazonske papige, *Agapornis*, *Forpus* i dr. (REAVILL, 2004.).

### 2.1.4 Hemangiolipom

Hemangiolipomi su tumori koji se sastoje od masnog tkiva s vaskularnim kanalima obloženim endotelom. Javljaju se u subkutanom tkivu tijela ili udova kod odraslih tigrica, nimfi, kanarinaca, ara i plavočelih amazona. Javljaju se kao solitarni tumori kože i jajnika kod peradi i kao solitarni potkožni tumor kod tigrica. Biološko im ponašanje nalikuje onome kod mijelolipoma (REAVILL, 2004.).

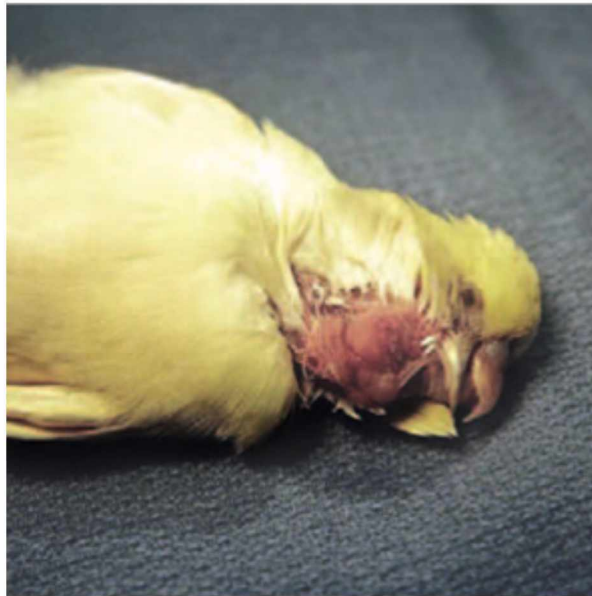### 2.1.5 Fibrom i fibrosarkom

Fibromi i fibrosarkomi su česti tumori u ptica, a nastaju iz fibroznog vezivnog tkiva. Kožni oblici se nalaze oko kljuna, na krilima te na nogama. Češća je pojavnost malignih fibrosarkoma od benignih fibroma.

Fibromi se javljaju kao ograničene, bijelo-sive, odignute, tvrde mase. Fibrosarkomi (Slika 4) mogu imati sličan izgled, no granice lezija su nepravilnije te često ulceriraju. Također su lokalno invazivni i imaju sklonost recidivu (REAVILL, 2004.).

Na citološkom preparatu fibromi su rijetkocelularni, slični fibrosarkomima te je vidljiva reaktivna fibroplazija. Citološki kod fibrosarkoma vidljive su pleomorfne vretenaste stanice,

multinuklearne tumorske divovske stanice, slične reaktivnoj fibroplaziji. Histopatološki, fibrom sadrži komprimirane fibroblaste koji rastu u plahtama, vrtlozima ili snopovima, a podupire ih gusta kolagena stroma. U slučaju fibrosarkoma, histopatološki nalaz uključuje pleomorfne do vretenaste stanice, debele jezgre, eozinofilnu fibrilarnu citoplazmu, stanice u snopovima, listićima i vijugama (LATIMER, 2011.).




Slika 4. Fibrosarkom na glavi tigrice (Preuzeto iz: HARRISON i LIGHTFOOT, 2006.).

#### 2.1.6 Planocelularni karcinom

Planocelularni karcinom (Slika 5) je maligni tumor kojeg čini infiltrativna masa jače ili slabije diferenciranih skvamoznih stanica, koje često formiraju “keratinske bisere”, središnja područja komprimiranog, lamelnog keratina. Predilekcijska mjesta nastanka ovog karcinoma su koža i gornji dio probavnog sustava (kljun, usna šupljina, jednjak, voljka, proventrikul). Na koži se uočavaju kao nepravilne, proliferativne mase široke baze ili kao ulcerirajuće rane (REAVILL, 2004.). Planocelularni karcinom kljuna nalikuje na deformaciju ili prerastanje kljuna (XIE, 2019.). Nastaju na mjestima kronične iritacije. Lokalno su agresivni te imaju tendenciju recidiviranja. Češće obolijevaju nimfe, amazonske papige i tigrice u podmakloj dobi (REAVILL, 2004.). Klinički znakovi ovise o lokalizaciji mase, a mogu uključivati dispneju, disfagiju, anoreksiju, egzoftalmus, alopeciju, regurgitaciju ili depresiju. Kao i kod drugih neoplazija, dijagnostika planocelularnog karcinoma treba obuhvatiti kompletnu krvnu sliku (KKS), biokemijske parametre, punkciju tankom iglom (engl. *Fine Needle Aspiration*,



FNA) ili biopsiju lezije, te slikovnu dijagnostiku poput RTG-a, UZV-a ili kompjuterizirane tomografije (CT). Preporučena metoda liječenja je kirurška ekscizija lezije s čistim marginama s ili bez radijacijske terapije (XIE, 2019.).



Slika 5. Planocelularni karcinom mandibule crnoglave papige. Označena područja pokazuju mjesta biopsije. (Preuzeto iz: HALLEY i sur., 2020.)

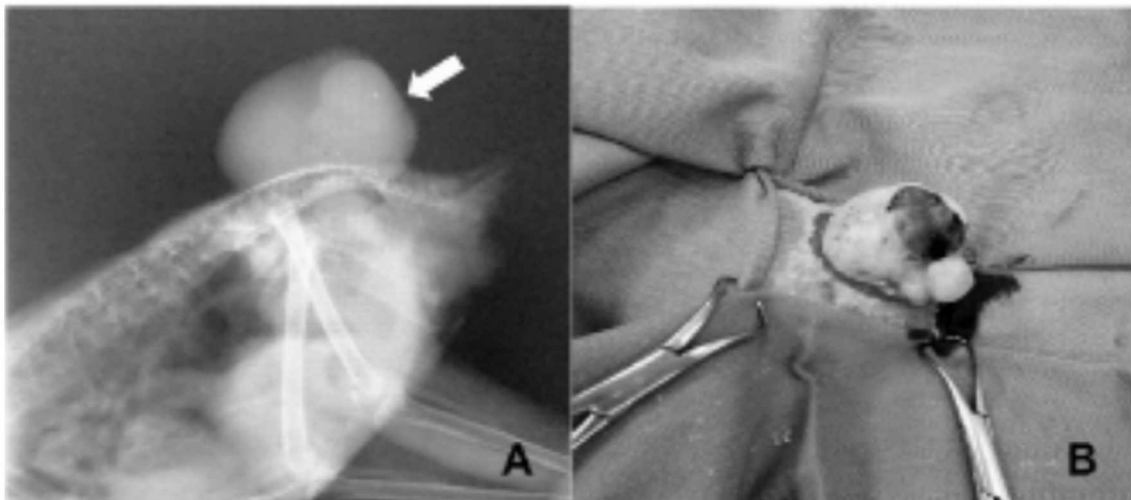
## 2.2 Tumori muskuloskeletnog sustava

### 2.2.1 Hondrom i hondrosarkom

Hondrom je benigni tumor hrskavice koji se pojavljuje rijetko i bez specifične predilekcije. Teško ga je histološki diferencirati od benignih hrskavičnih izraslina (BLUME i sur., 2015.). Ovaj izraz se također koristi za opisivanje bilo koje benigne proliferacije hrskavice, kao što je hondrom iz mješovitih tumora mliječne žlijezde psa, sinovijalni i burzalni hondrom, osteohondrom, enhondrom i mnogi neklasificirani hondromi kostiju. Hondromi kod divljih ptica su opisani vrlo rijetko. Obično hondromi sporo rastu, a klinički znakovi povezani su s veličinom i lokalizacijom tumora. Općenito, hondromi su varijabilne veličine, čvrsti su i okruženi fibroznom kapsulom koja pokazuje bjeličastu diskoloraciju. Hondromi se razlikuju od hondrosarkoma po tome što nisu lokalno invazivni, urednije su raspoređene hrskavične stanice i što su sličniji normalnoj zreloj hrskavici (BEHERA i sur., 2013.).

Hondrosarkom (Slika 6) je maligni mezenhimalni tumor koji proizvodi hrskavični matriks. Rijetko se opisuje kod ptica, dok je češći kod pasa i drugih životinjskih vrsta.

Hondrosarkom izrasta iz bilo koje strukture koja potječe iz hrskavičnih prekursora. U nekim slučajevima, može nastati u područjima koja ne sadržavaju hrskavicu. Pretpostavlja se da se ovaj tumor razvija u mekim tkivima iz hrskavične diferencijacije primitivnih mezenhimalnih stanica (BLUME i sur., 2015.). Hondrosarkome čine slabo diferencirane stanice hrskavice s visokim mitotskim indeksom (REAVILL, 2004.). Histopatološka dijagnostika je esencijalna za dijagnozu i diferencijaciju hondrosarkoma od drugih neoplastičnih, upalnih i degenerativnih procesa u kostima u slučaju nedosljednih rezultata kliničke i slikovne dijagnostike.




Slika 6. Plavočela papiga (*Amazona aestiva*), vertebralni hondrosarkom. A. Radiografski pregled, B. Grubi intraoperacijski pregled neoplazme. (Preuzeto iz: BLUME i sur., 2015.)

### 2.2.2 Osteom i osteosarkom

Osteomi (Slika 7) su benigne izrasline na površini kostiju sastavljene od gustih nakupina dobro diferencirane spužvaste ili kompaktne kosti s fibrovaskularnom stromom (REAVILL, 2004.). Ovi tumori potječu s periostalne površine kostiju, obično onih koje nastaju intramembranskim okoštavanjem i sastoje se većinom od normalne, zrele, dobro diferencirane kosti. Osteomi se histološki sastoje od spužvaste kosti s prostorima u srži koji s vremenom mogu postati sve kompaktiji. Prostori mekog tkiva između koštanih trabekula sadrže jednu ili više centralno smještenih krvnih žila malog kalibra, rijetku populaciju vretenastih stanica i umjereno fibrilarni matriks vezivnog tkiva unutar kojeg može biti prisutno masno tkivo i hemopoietski elementi (PINZÓN-OSORIO i sur., 2020.).

Osteosarkomi (OSA) su maligni tumori kostiju koji se najčešće javljaju u dugim kostima nogu i krila (REAVILL, 2004.).



Slika 7. Bilateralni osteom u rozakolisa (*Agapornis roseicollis*) (Preuzeto iz: PINZÓN-OSORIO i sur., 2020.).

## 2.3 Unutarnje tvorbe

### 2.3.1 Hemangiom i hemangiosarkom

Hemangiomi su benigni tumori vaskularnog endotela koji se najčešće javljaju kod tigrica starosti oko 11 godina, bez spolne predispozicije. Većina tumora nalazi se unutar kože (noge, ingvinalna regija, kloaka, vrat i krila) te povremeno u slezeni. Hemangiomi se pojavljuju u obliku ograničenih, svijetlo crvenih do crnih oteklin na koži i potkožju. Ove tumore je također potrebno razlikovati od vaskularnih malformacija (arteriovenske fistule, aneurizme), hematoma i visoko vaskulariziranog granulacijskog tkiva. U istraživanju koje provodi REAVILL (2001.), potpuno kirurško uklanjanje rezultiralo je vremenom preživljavanja u rasponu od 2 mjeseca do 2 godine bez ponovnog rasta tumora. Jedna se masa ponovila godinu dana kasnije u amazonske papige kojoj je nepotpuno uklonjen kloakalni hemangiom (REAVILL, 2004.).

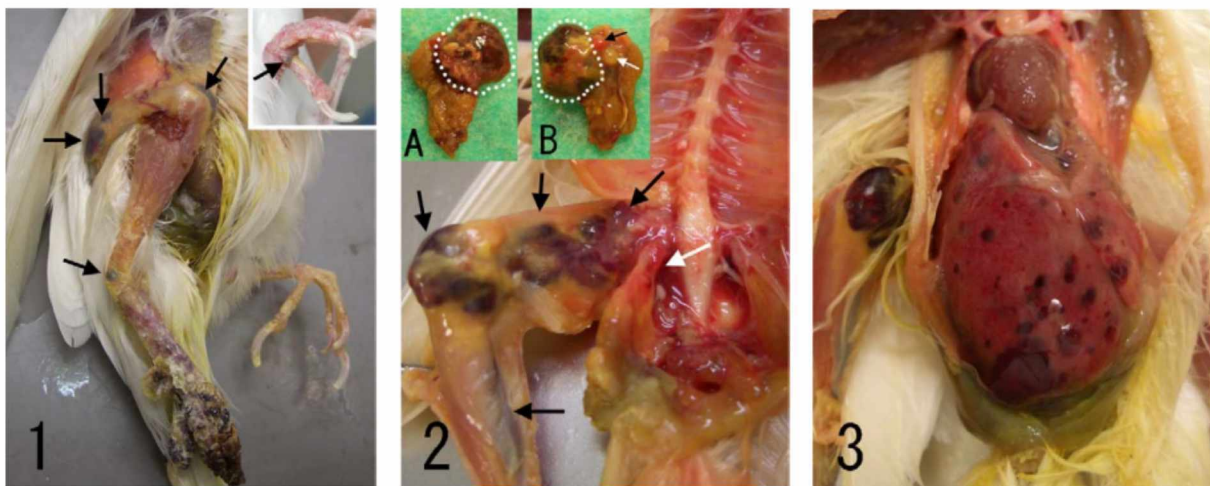
Hemangiosarkom (angiosarkom) (Slika 8) je zloćudni tumor koji je lokalno invazivan, multicentričan te metastazira. U prethodno spomenutom istraživanju, visok metastatski



potencijal hemangiosarkoma bio je vidljiv u tigrice koja je razvila diseminiranu bolest osam tjedana nakon lokalne terapije. Dobni raspon oboljelih ptica bio je sličan onima s hemangiomima, a spolovi su bili ravnomjerno zastupljeni. Većina tumora imala je lokalni ponovni rast u roku od nekoliko dana do mjeseci nakon operacije, što je obično dovelo do odluke o eutanaziji. Tumori kože bili su upaljeni i nekrotični. Metastaze su rijetko opisane, ali to može biti i posljedica nepotpunog kliničkog pregleda životinja. Jedan labud s višestrukim tumorima kljuna primio je lokalnu terapiju zračenjem i preživio je bez tumora šest mjeseci (REAVILL, 2004.). Hemangiosarkom je najčešće opisan kod nimfi i to na području kljuna, krila, nogu i kloake. Pojedinačni slučajevi uočeni su na srcu i jetri (REAVILL, 2004.).

Isto istraživanje navodi i sljedeće podatke: kod kokoši, hemangiome i hemangiosarkome izaziva soj ptičjeg retrovirusa, virus ptičjeg hemangioma (AHV). Tipična čestica retrovirusa tipa C dokazana je u tumoru elektronskim mikroskopom. Metodom elektronske mikroskopije u hemangiomima tigrice nisu pronađene retrovirusne ili virusne čestice.

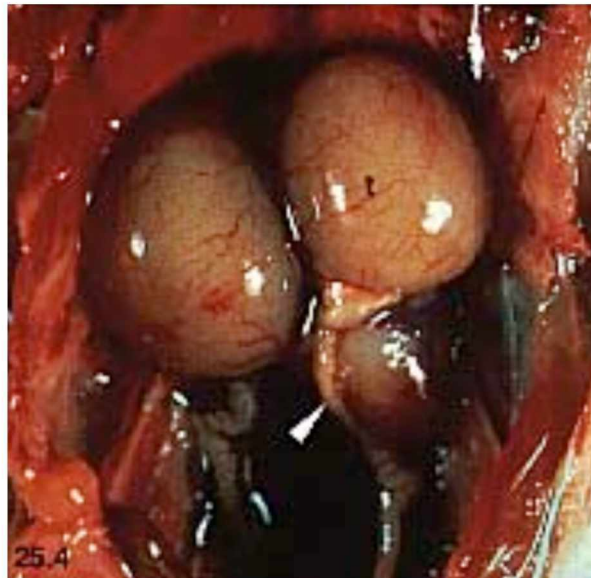
Dugotrajna izloženost ultraljubičastom zračenju te nasljedna ili obiteljska predispozicija potencijalni su uzroci razvoja tumora kod pasa. Benigni i maligni tumori podrijetla endotela krvnih žila pronađeni su i na slabo opernaćenim područjima tijela ptica močvarica, što također ukazuje na povezanost s izlaganjem sunčevoj svjetlosti (REAVILL, 2004.).



Slika 8. Hemangiosarkom metatarzusa s metastazama (Preuzeto iz: NAKANO i UNE, 2011.).

### 2.3.2 Karcinom

Karcinomi su česti tumori kod ptica, a vežu se uz razne organe i organske sustave. Tako ih se, najčešće pri razudbi, može pronaći u obliku neoplazija jajnika, bubrežnih karcinoma, jetrenih, hepatobilijarnih i pankreatičnih adenokarcinoma, slezenskih te želučanih karcinoma. Nerijetko su locirani u srcu na prijelazu atrija u ventrikul. Smrt uslijed ovakvih karcinoma posljedica je krvarenja, perforacije, sepse, endotoksičnog šoka ili inanicije (HARRISON i LIGHTFOOT, 2006.). Karcinomi bubrega (Slika 9) su najčešći tumori mokraćnog sustava kod ptica koje se drže u zatočeništvu, ali nisu kućni ljubimci. Ovi tumori mogu infiltrirati susjedna tkiva, uključujući mišiće i kosti. U ptica se rijetko bilježe udaljene metastaze, no mogu biti zahvaćeni jetra i jajovod. Klinički znakovi bubrežnih neoplazmi kod ptica mogu uključivati nemogućnost hodanja ili sjedanja jer ovi tumori često stisnu ili infiltriraju sakralni pleksus, koji prolazi kroz središnji dio bubrega i inervira noge. Ako postoji velika torakoabdominalna masa, dispneja i pomicanje repa može biti povezano s povećanim respiratornim naporom (LATIMER i sur., 1996.). Zahvaćeni bubrezi sadrže velike, blijede, multilobulirane mase. Histološki, ovi tumori se sastoje od epitelnih stanica raspoređenih u plahte, gnijezda, tračke ili tubule. Epitelne stanice mogu biti kubične do prizmatične, osobito one koje stvaraju tubule. Fibrovaskularna stroma može biti izražena. Ponekad se mogu naći stanice s više jezgri kao i razasute mitoze (LATIMER, 2011.).



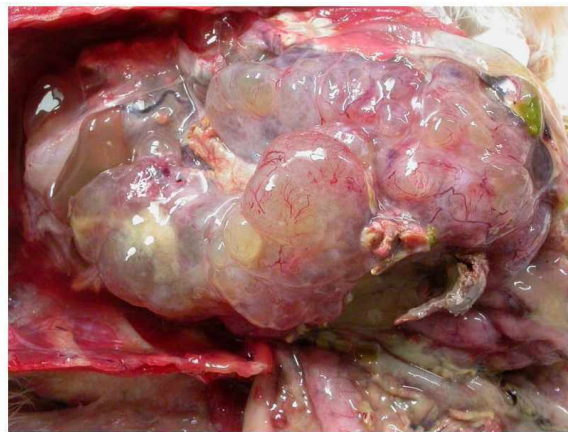
Slika 9. Mužjak tigrice, hipertrofija testisa (t) i karcinom bubrega (strelica) (Preuzeto iz: LATIMER, 2011.).

### 2.3.2.1 Tumori jajnika i jajovoda

Adenokarcinomi, karcinomi, cistadenokarcinomi te tumori granuloza stanica su neoplazije koje se javljaju u reproduktivnom sustavu ptica kućnih ljubimaca, ponajviše kod tigrica i nimfi. Klinički znakovi u slučaju neoplastičnih tvorbi uključuju retenciju jaja, perzistentno ispoljavanje spolnog ponašanja te distenziju celomske šupljine ascitesnom tekućinom.

Adenokarcinomi jajovoda se uzdižu nad tubularnim dijelom infundibuluma te ih može biti teško razlikovati od tumora jajnika.

Cistadenomi i cistadenokarcinomi jajnika su velike, žute, cistične mase (Slika 10). Pri aspiraciji celomske šupljine prisutan je bistar smečkasti transudat. Klinički se manifestiraju ljepljivim fecesom, gubitkom mišićne mase, distenzijom abdomena te hromošću lijeve noge (REAVILL, 2004.).



Slika 10. Karcinom jajnika u kakadua (Preuzeto iz: <https://www.merckvetmanual.com/exotic-and-laboratory-animals/pet-birds/neoplastic-diseases-of-pet-birds> ).

### 2.3.3 Endokrini tumori

#### 2.3.3.1 Adenom hipofize

Adenom hipofize je najčešće opisana endokrina neoplazija kod ptica, a predisponirane su tigricice i nimfe. Nastaje proliferacijom kromofobnih stanica prednjeg režnja hipofize. Ekspanzivni tumori slijede put najmanjeg otpora te tako dolazi do kompresije hipotalamusa i optičke hijazme, što uzrokuje inkoordinaciju, poremećaje držanja, pospanost, napadaje i konvulzije te poremećaje vida uključujući i sljepoću (LATIMER, 2011.). Također se javljaju



simptomi vezani uz produkciju hormona hipofize, poliurija i polidipsija. Ponekad nastaju retrobulbarne mase te posljedično egzoftalmus (HARRISON i LIGHTFOOT, 2006.).

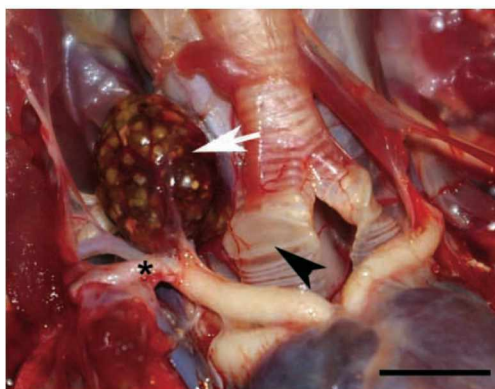
### 2.3.3.2 Tumori štitne žlijezde

Do povećanja štitnjače dolazi uslijed hiperplazije ili neoplazije. Klinički se može manifestirati dispnejom ili karakterističnim kreštavim zvukom pri vokalizaciji. Zbog anatomske pozicije žlijezde, mase je teško palpirati osim u slučaju ekstremnog povećanja. Hiperplazija se može liječiti terapijskom metodom, a neoplazija, teoretski, može biti uklonjena kirurški, iako ju je teško dijagnosticirati i ukloniti zbog intratorakalne lokacije lezije.

Tiroidna hiperplazija (guša) može se povezati uz deficit ili suficit joda u prehrani, ingestiju biljaka roda *Brassica* ili izloženost jodnim dezinfekcijskim sredstvima (LATIMER, 2011.). Manifestira se bilatelarnim glandularnim uvećanjem i cističnim izgledom površine organa. Histološki su uočljivi veliki, nepravilni folikuli obloženi epitelom i distendirani svjetloružičastim koloidom. U današnje se vrijeme rijetko javlja zbog poboljšanja prehrane ptica kućnih ljubimaca.

Adenomi štitnjače su češće unilateralni, no mogu se pojaviti i bilateralno. U pravilu su to slučajno pronađene neoplazije prilikom razudbe.

Karcinomi štitnjače (Slika 11) su rijetki i slabo opisani kod ptica. Uvećanje može biti unilateralno ili bilateralno. Histološki su nodularni, slabo inkapsulirani i invazivni te iznimno vaskularizirani. Dispneja se javlja kao klinički znak (LATIMER, 2011.).



Slika 11. Karcinom štitnjače kod sove ušare (*Strix varia*) (Preuzeto iz: BRANDÃO i sur., 2012.).

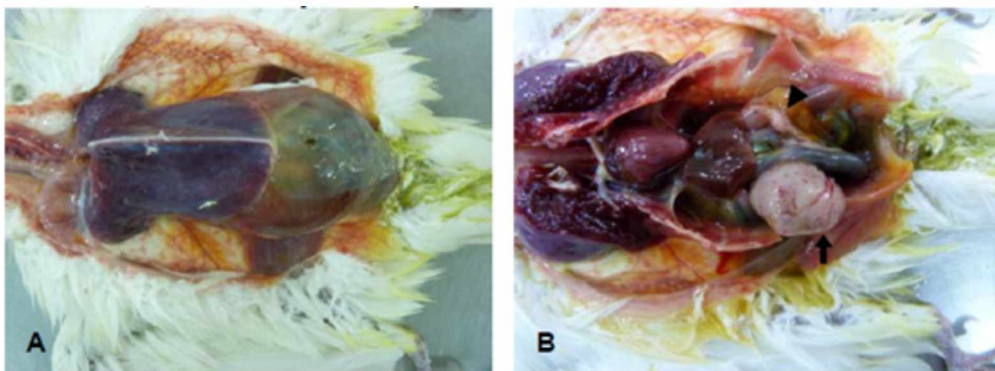
### 2.3.3.3 Tumori gušterače

Većina tumora gušterače kod ptica potječu iz egzokrinog dijela gušterače, posebice iz kanalića. Mogu biti pojedinačne mase ili višestruki tumori.

Adenomi gušterače javljaju se kod amazonskih papiga, tigrica i ara. Tumori koji rastu unutar kanalića mogu uzrokovati lokalnu distenziju s kompresijskom atrofijom okolnog parenhima. Histološki se sastoje od proliferirajućih epitelnih stanica posloženih linijski ili u obliku papilarnih projekcija. Može doći do fibroplazije (LATIMER, 2011.).

Adenokarcinomi se javljaju kod različitih papigašica, a povremeno mogu biti poprilično veliki, što uzrokuje zapetljaje crijeva i posljedično dolazi do abdominalnog izljeva. Histološki se sastoje od pleomorfnih, lokalno infiltrativnih epitelnih stanica (LATIMER, 2011.).

Klinički znakovi manifestiraju se u vidu polifagije do anoreksije, gubitka tjelesne težine, nadutosti abdomena i voluminoznog, smrdljivog, svijetlosmeđeg izmeta. Zahvaćena gušterača je difuzno povećana ili izgleda kao čvrsta, blijeda ili bijela, nodularna do cistična masa. Kod adenokarcinoma i drugih karcinoma postoji mogućnost metastaza u jetru ili implantacionih metastaza po celomnoj šupljini. Jedan prikaz slučaja opisuje pretrage izmeta koji su bili pozitivni na masti i negativni na tripsin (REAVILL, 2004.). Test tolerancije na trigliceride nije pokazao povišenje razine triglicerida u serumu nakon dva sata, ali uz dodatak enzima gušterače, došlo je do povećanja triglicerida od 70%. Kirurška ekscizija pokušana je u nekoliko slučajeva s preživljenjem u rasponu od 3 do 60 dana (REAVILL, 2004.).



Slika 12. Nediferencirani karcinom gušterače u nimfe (*Nymphicus hollandicus*). A) Izljev u celomnoj šupljini; B) Masa na gušterači (Preuzeto iz: CARVALHO i sur., 2017.).

#### 2.3.4 Tumori dišnog sustava

Tumori dišnog sustava uključuju nosne/sinusne karcinome i adenokarcinome, karcinome pluća, karcinome zračnih vrećica te nediferencirane plućne tumore nimfi.

Karcinomi i adenokarcinomi gornjeg dišnog sustava mogu izrasti iz nosne ili sinusne sluznice te iz glandularnog epitela. Tumori dosegnu poprilične veličine, što dovodi do distorzije lubanje ili u težim slučajevima potiskuju mozak. Ovi tumori su najčešće sivo-bijele boje, čvrste konzistencije i rastu kao nodularne formacije.

Primarni karcinomi pluća su rijetka pojava kod ptica kućnih ljubimaca. Na plućima je moguće uočiti multifokalna, polutvrda žarišta smeđkasto-sive boje. Mogu se kroz zračne vrećice proširiti do kostiju.

Karcinomi zračnih vrećica također nisu česti te je teško odrediti zračnu vrećicu kao tkivo iz kojeg se razvije tumor. Prisutne su cistične mase ili koštane lezije primarno na humerusu. Cistične lezije ispunjene tekućinom, sadržavaju velike, krhke, sivo-smeđe, intraluminalne, polipoidne mase. Tumori nemaju jasnih granica te nisu inkapsulirani.

Nediferencirani tumori nimfi su masivni, infiltrativni plućni tumori. Čvrste, bijelo-sive mase toliko izrastu da zamijene dijelove pluća. Izrazito su agresivni te invadiraju kralježnicu uzrokujući paralizu. Ptice umiru kada prošireni tumor uzrokuje kolaps interklavikularne zračne vrećice i kompresiju dušnika (REAVILL, 2004.).

#### 2.3.5 Limfosarkom

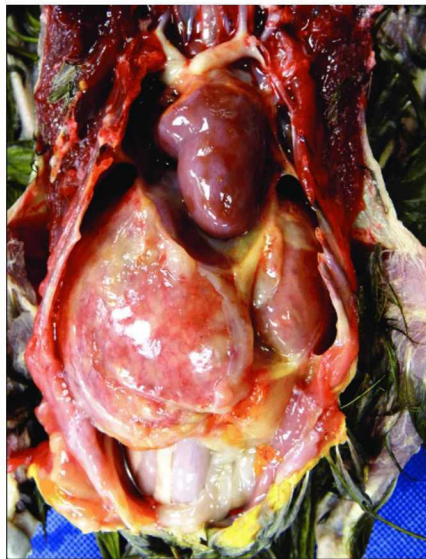Limfosarkom (maligni limfom) (Slika 13) je bilo koja limfoidna neoplazija podrijetla perifernog limfoidnog tkiva. Limfosarkomi uzrokuju bijelo-žute diskoloracije tkiva ili rastu stvarajući sarkomatozne mase. Uobičajena je prezentacija u vidu diseminirane multisistemske bolesti koja može zahvatiti sva tkiva, uključujući koštanu srž. Dolazi do visceralne leukoze, posebice u jetri, slezeni i bubrezima (HARRISON i LIGHTFOOT, 2006.). Vrsnu predispoziciju imaju kanarinci uz prevalenciju kod muških jedinki, koji su česti pacijenti i ljubimci upravo zbog pjevnosti (REAVILL, 2001.), ali javljaju se i kod tigrica, nimfi, kakadua, afričkih sivih papiga, rozela, amazonskih papiga, golubica i dr. (REAVILL, 2004.).

Prvi klinički znakovi koji upućuju na dijagnozu limfosarkoma su retrobulbarne mase ili kožne otekline. Također je moguća prisutnost hepatomegalije i povećanog abdomena (HARRISON i LIGHTFOOT, 2006.). Opažena je depresija, anoreksija, proljev, sljepoća, dispneja, polidipsija, regurgitacija, gubitak perja i folikulitis. Tipična klinička slika kod kanarinaca uključuje povećanje abdomena, dispneju i gubitak sposobnosti pjevanja (REAVILL,

2001.). Prisutna je anemija (PCV < 35%). Kanarinci mogu imati leukocitozu i limfocitozu (REAVILL, 2004.). Difuzna ili nodularna povećanja česta su pojava kod ove bolesti, a zahvaćaju razne organe. Najčešće je u pitanju jetra, zatim slezena i bubrezi. Navedeni su organi povećani i blijedi. Diferencijalne dijagnoze uključuju amiloidozu, sindrom masne jetre, atoksoplazmozu (kanarinci i smeđi čvorci), hepatitis, sistemska mikobakteriozu i druge neoplazije (REAVILL, 2001.).

Dijagnostika limfoma temelji se na biopsiji i aspiracijskoj citologiji zahvaćenih organa ili područja, te evaluaciji koštane srži, ukoliko je isto indicirano. Kutani oblici češće imaju pleomorfnu neoplastičnu populaciju stanica koja sadrži velike limfoblaste, male dobro diferencirane limfocite i rasute plazma stanice (LATIMER i sur., 1998.).

Nekolicina ptica pozitivno je reagirala na terapiju, koja uključuje prednizolon, vinkristin sulfat, klorambucil i rendgensku terapiju. Afrička siva papiga izložena radijaciji od 4000 rada preživjela je dva mjeseca prije nego što je došlo do recidiva (PAUL-MURPHY i sur., 1985.).



Slika 13. Diseminirani limfom u žutovrate are (*Primolius auricollis*). (Preuzeto iz: LÊ i sur., 2017.).

### **3. MATERIJAL I METODE**

#### **3.1 Porijeklo uzoraka**

U svrhu ovoga istraživanja na Zavod za veterinarsku patologiju su dostavljeni uzorci tumora egzotičnih ptica prikupljeni tijekom nekoliko godina na Zavodu za bolesti peradi s klinikom, a dodatno je pretražena i arhiva Zavoda za veterinarsku patologiju iz koje su izuzeti arhivirani uzorci tumora egzotičnih ptica. Sveukupno su prikupljena 23 uzorka tumora (Tablica 1). Iz anamnestičkih podataka su izuzeti podaci o dobi i spolu oboljelih ptica te lokalizaciji tumora i mogućem recidivu.

Navedeni podaci su obrađeni u programu Microsoft Excel.

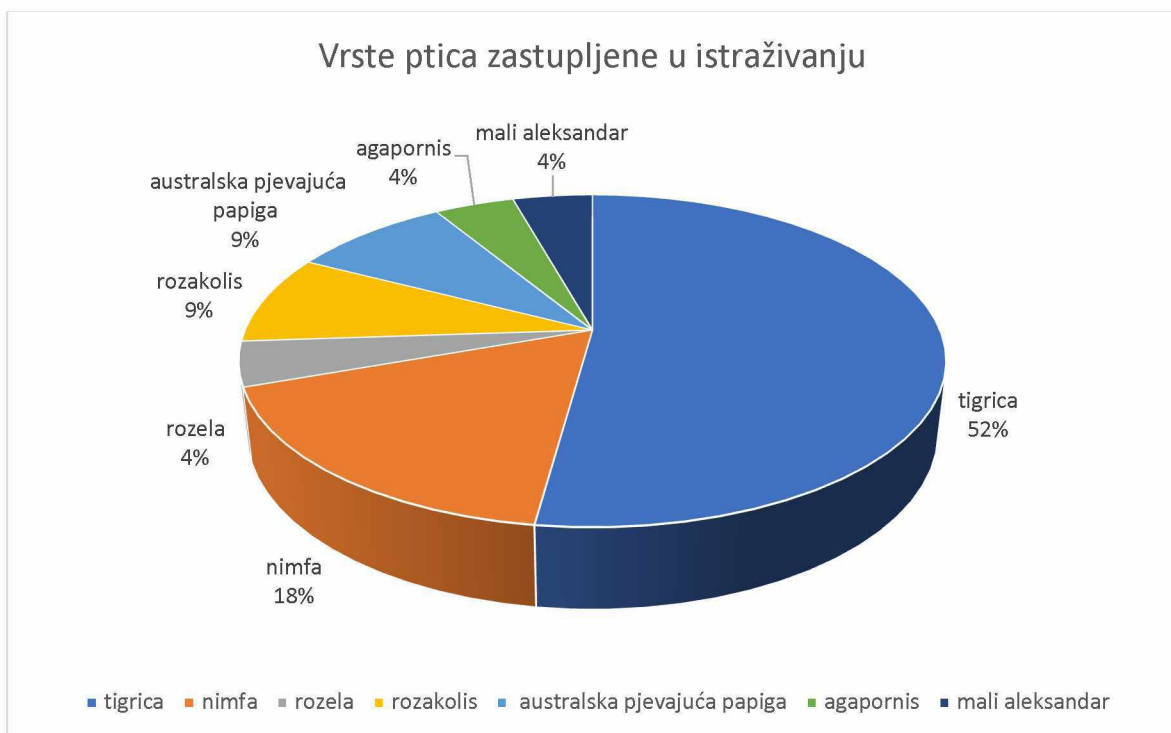
#### **3.2 Histopatološka analiza**

U svrhu histopatološke analize tumora, uzorci su fiksirani u 4 ili 10% - tnom puferiranom formalinu i uklopljeni u parafin. Izrezani presjeci debljine 4  $\mu$ m su obojeni rutinskom hematoksilin i eozinom (H&E) metodom.



#### 4. REZULTATI

U ovom su istraživanju prikupljena ukupno 23 uzorka tumoroznog tkiva podrijetlom od različitih vrsta ptica. Obzirom na vrstu, najzastupljenije su bile tigrice s 12 uzoraka (52,17%), zatim nimfe s 4 uzorka (17,39%), rozakolis i australska pjevajuća papiga s po 2 uzorka (po 8,7%) te rozela, agapornis i mali aleksandar s po jednim uzorkom (po 4,35%) (Slika 14). Prikupljeni uzorci tumora zajedno s vrstom ptica, dobi, spolu, zahvaćenom organu, vrsti tumora i pojavi recidiva skupno su prikazani u Tablici 1.



Slika 14. Grafički prikaz zastupljenosti tumora u pojedinim vrsta egzotičnih ptica.

Tablica 1. Skupni prikaz prikupljenih uzoraka tumora zajedno s vrstom ptica, dobi, spolu, zahvaćenom organu, vrsti tumora i pojavi recidiva.

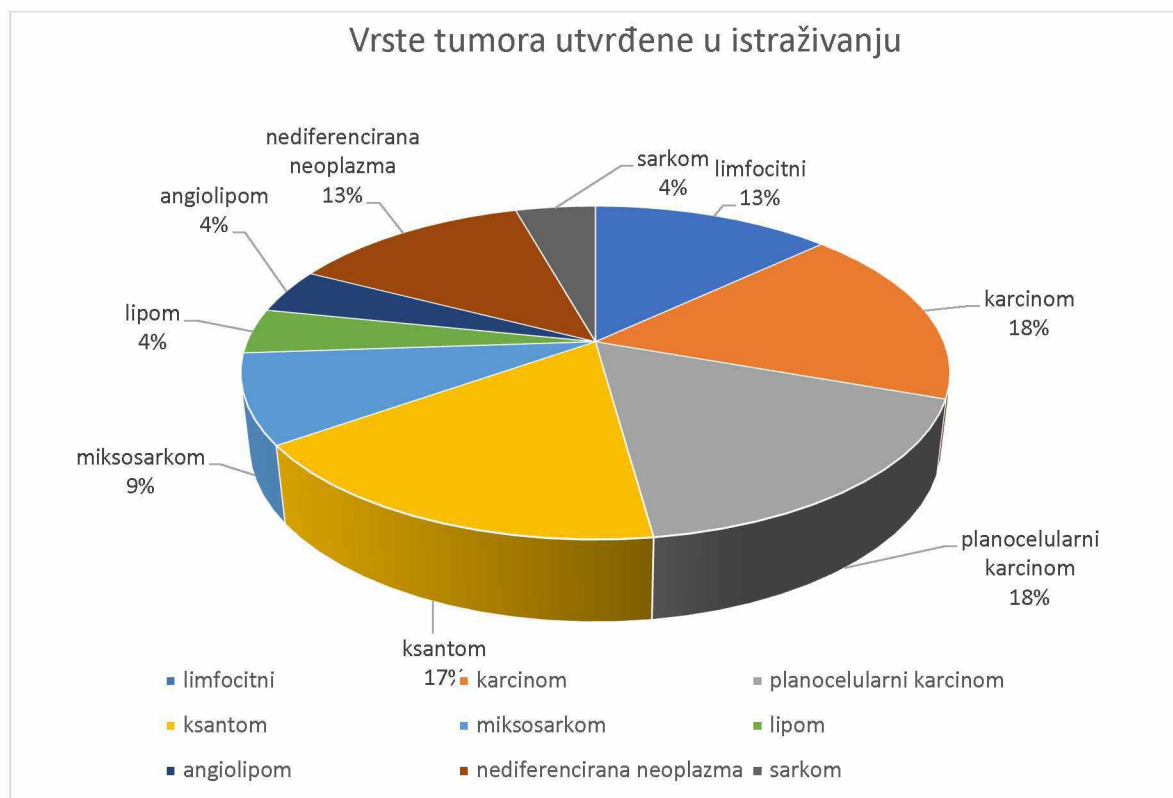
VRSTA	DOB	SPOL	ORGAN	Tumor	RECIDIV
Tigrica	nepoznata	nepoznat	Bubreg	Karcinom	-
Tigrica	nepoznata	nepoznat	Žljezdani želudac, jetra	Krvarenje, nekroza, autolitični ostaci nediferencirane neoplazme	-
Tigrica	nepoznata	nepoznat	nepoznat	Neoplazma podrijetla limfocita/limfom/leukoza	-
Tigrica	nepoznata	nepoznat	Jetra	Neoplazma podrijetla limfocita/limfom/leukoza	-
Tigrica	nepoznata	nepoznat	Želudac, crijevo, jetra	Neoplazma podrijetla limfocita/limfom/leukoza	-
Tigrica	nepoznata	nepoznat	Bubreg	Karcinom	-
Tigrica	nepoznata	nepoznat	Glava/Nepce	Nediferencirani sarkom (moguće tumor okruglih stanica)	-
Tigrica	6 godina	Ž	Potkožna tvorba	Lipom	-
Tigrica	nepoznata	nepoznat	Uropigijalna žlijezda/koža, kaudalni dio leđa	Planocelularni karcinom	Da
Tigrica	nepoznata	nepoznat	Baza repa	Ksantom	-
Tigrica	5 godina	M	Ventralno na trbuhu	Sarkom (najviše slični liposarkomu)	-
Tigrica	4 godine	nepoznat	Abdomen	Ksantom	-
Nimfa	nepoznata	nepoznat	Jetra	Karcinom (hepatocelularni)	-
Nimfa	20 godina	nepoznat	Krilo	Planocelularni karcinom	Da
Nimfa	5 godina	M	Prsa	Ksantom	-
Nimfa	5 godina	M	Krilo	Miksosarkom	-
Rozakolis	10 godina	M	Kloaka	Angiolipom	Da
Rozakolis	3 godine	Ž	Krilo	Maligna nediferencirana neoplazma (najvjerojatnije sarkom)	-
Australska Pjevajuća Papiga	1,5 godine	nepoznat	Krilo	Miksosarkom	-
Australska Pjevajuća Papiga	nepoznata	M	Potkožje u području kloake	Ksantom	Da
Rozela	nepoznata	nepoznat	Jetra	Karcinom (kolangiocelularni)	-
Agapornis	7 godina	Ž	Koža u području kloake	Planocelularni karcinom	-
Mali aleksandar	9 godina	Ž	Krilo	Planocelularni karcinom	-

Za gotovo polovicu uzoraka, njih 11/23 (47,82%), u anamnestičkim podacima nisu dostavljeni podaci o dobi oboljelih ptica. U preostalim 12/23 uzoraka (52,17%), raspon dobi je bio prilično širok. Najmlađa ptica s pronađenom tumorskom masom imala je 1,5 godinu, a najstarija 20 godina (prosječno 6,29 godina).

Velika većina uzoraka, njih 14/23 (60,86%), nije imala podatke o spolu ptica od kojih su uzorci uzeti. Pet uzoraka (21,74%) bilo je uzeto od mužjaka, a četiri (17,4%) od ženki ptica kućnih ljubimaca.

Vrste tumora i njihova zastupljenost također su varirali. Karcinom, planocelularni karcinom i ksantom činili su po četiri uzorka (po 17,39% svaki), tumori limfocitnog podrijetla i nediferencirane neoplazme po tri uzorka (13,04%), miksosarkom je uočen u dva uzorka (8,7%), a tumori koji su zastupljeni samo jednim uzorkom (4,35%) su lipom, angioliplom i sarkom. Grafički prikaz zastupljenosti pojedinih tipova tumora prikazan je na Slici 15.

Četiri su uzorka bili recidivi, od toga dva planocelularni karcinomi, jedan angioliplom i jedan ksantom.



Slika 15. Grafički prikaz zastupljenosti pojedinih vrsta tumora u pretraživanom uzorku.

## 5. RASPRAVA

Neoplazije su abnormalne, nekontrolirane, progresivne proliferacije stanica bilo kojeg tkiva ili organa. Češće se susreću kod ptica kućnih ljubimaca, u usporedbi sa slobodno živućim pticama, zato što ih se pomnije promatra, imaju duži životni vijek te mogu imati genetsku predispoziciju za neoplazije zbog križanja u srodstvu (LATIMER, 2011.). Neoplazije ptica koje se nalaze tijekom pregleda ili razudbe uključuju tumore podrijetla kože, oralne šupljine, sinusa, jetre, bubrega, reproduktivnih organa, kostiju, mozga, vaskularnih struktura i vezivnog tkiva (HARRISON i LIGHTFOOT, 2006.).

U ovom su istraživanju prikupljena ukupno 23 uzorka tumoroznog tkiva podrijetlom od različitih vrsta ptica. Najveći broj uzoraka uzet je od tigrica, odnosno 12/23 uzorka (52,17%) (Slika 14). LATIMER (2011.) navodi da kod ptica u zatočeništvu postoje podaci o pojavnosti neoplazija, osobito kod tigrica s incidencijom neoplazija u rasponu 16.8% do 24.2%. Također navodi da su u veterinarskom dijagnostičkom laboratoriju s raznolikim brojem slučajeva ptica, uzorci podrijetlom od tigrica sačinjavali 69,7% svih neoplazmi papiga, te činili 41% svih zabilježenih tumora. U ovome istraživanju, ostatak uzoraka podrijetlom je od nimfi (4), rozakolisa (2), australske pjevajuće papige (2), rozele (1), agapornisa (1) i malog aleksandra (1) (Slika 14).

Vrste tumora utvrđene ovim istraživanjem različitog su podrijetla. Četiri uzorka dijagnosticirana kao planocelularni karcinom potječu od različitih vrsta ptica (tigrica, nimfa, agapornis i mali aleksandar). REAVILL (2004.) navodi kako od planocelularnog karcinoma češće obolijevaju nimfe, amazonske papige i tigrice. Ksantom je dijagnosticiran u dvije tigrice, jedne nimfe i australske pjevajuće papige. Ksantomi se smatraju čestima kod nimfi i ženki tigrica (REAVILL, 2001.). Karcinom je utvrđen kod dvije tigrice, jedne nimfe i jedne rozele. Karcinomi tigrica bili su bubrežnog podrijetla, a oni utvrđeni kod nimfe i rozele potječu iz jetre. VAN TOOR i sur. (1984.) navode da se bubrežne neoplazije često javljaju kod tigrica kućnih ljubimaca kao i kod onih držanih u uzgojne svrhe. Tri uzorka limfocitnog podrijetla utvrđena su kod uzoraka uzetih od tigrica. REAVILL (2004.) navodi da je pojava limfoidnih neoplazija najčešća kod kanarinaca, no javlja se i kod drugih vrsta ptica, uključujući tigrice. Nediferencirane neoplazije (od kojih su dvije najvjerojatnije sarkomi) viđene su kod dvije tigrice i jednog rozakolisa. Dva su miksosarkoma utvrđena kod nimfe i australske pjevajuće papige. Jedan uzorak lipoma uzet je od tigrice. REAVILL (2001.) izlaže kako su od 420 papiga, iz baze podataka, identificiranih s lipomima, prve četiri vrste bile amazonske papige (n=89),

nimfe (n=77), tigricice (n=55) i kakadui (n=45 uključujući 14 galaha). Jedan uzorak sarkoma uzet je od tigricice. Angiolipom je pronađen kod rozakolisa.

REAVILL i DORRESTEIN (2010.) smatraju da dob ima važan utjecaj na vjerojatnost nastanka tumora zbog povećanog genetskog oštećenja izazvanog djelovanjem okolišnih čimbenika i grešaka u popravljanju istih. Male ptice, poput tigricice i agapornisa smatrane su starijima sa 6 godina, nimfe s 12 godina i velike pripadnice papiga, kao što su amazonske papige (*Amazona* sp), ara (*Ara* sp), kakadui (*Cacatua* sp) i afričke sive papige (*Psittacus erithacus*), s 30 godina (REAVILL i DORRESTEIN, 2010.). U ovome je istraživanju prosječna dob tigricice, od onih kojima su podaci o dobi dostavljeni (tri uzorka), bila 5 godina. Jedan je uzorak bio podrijetlom od Agapornisa dobi 7 godina, a dva uzorka podrijetlom od rozakolisa dobi 3 i 10 godina, čime je prosječna dob Agapornis papiga uključenih u istraživanje 6,66 godina. Uzeta su četiri uzorka podrijetlom od nimfi, čija je prosječna dob bila 10 godina. Dokumentirana je dob jedne australske pjevajuće papige (1,5 godina) te jednog malog aleksandra (9 godina).

Kao i u slučaju dobi, u anamnestičkim podacima nisu dostavljeni podaci o spolu većine (60,86%) ptica od kojih su uzeti uzorci. Pet uzoraka (21,74%) bilo je uzeto od mužjaka, a četiri (17,4%) od ženki ptica kućnih ljubimaca. Od pet uzoraka podrijetla muških jedinki, dva su bili ksantomi, jedan angiolipom, jedan miksosarkom i jedan sarkom koji najviše nalikuje liposarkomu. Uzorci uzeti od ženki uključuju dva planocelularna karcinoma, jedan lipom te jednu nediferenciranu neoplaziju, za koju se smatra da je najvjerojatnije sarkom. REAVILL (2004.) navodi kako nema spolne predispozicije za planocelularni karcinom.

Pojava recidiva zabilježena je samo u četiri slučaja, kod dva planocelularna karcinoma, jednog angiolipoma te jednog ksantoma. REAVILL (2004.) izlaže da većina ksantoma koji se kirurški uklone ne recidivira, a da su planocelularni karcinomi kože, usne šupljine i kljuna lokalno agresivni te imaju tendenciju recidiviranja.

Tigricice su jedne od najčešćih vrsta ptica kućnih ljubimaca, stoga brojnost uzoraka tumorskih promjena podrijetlom istih nije začuđujuća. Tigricice imaju vrsnu predispoziciju za različite neoplazije, a prednjače u slučaju bubrežnog karcinoma, ksantoma i planocelularnog karcinoma, što je vidljivo i u rezultatima ovog istraživanja. Raspon dobi ptica kojima su godine bile dokumentirane je prilično širok, najmlađa ptica imala je 1,5 godinu, a najstarija 20 godina. Velika većina ptica kojima su dostavljeni podaci o dobi imala je pet ili više godina, čime je populacija ptica uključenih u istraživanje granično gerijatrijska.

Spolna predispozicija u ovome istraživanju nije dokazana. Broj uzoraka podrijetlom od mužjaka i ženki različitih vrsta ptica bio je sličan te unutar vrste nije bilo veće spolne predispozicije za određenu vrstu tumora. Dokumentirana su dva slučaja recidiva kod

planocelularnog karcinoma, koji inače ima tendenciju recidiviranja te recidiv ksantoma koji se uobičajeno ne vraća ako je kirurška ekscizija bila uspješna.

## 6. ZAKLJUČCI

1. Tigrice su jedne od najčešćih vrsta ptica kućnih ljubimaca, stoga brojnost uzoraka tumorskih promjena podrijetlom istih nije začuđujuća.
2. Tigrice imaju vrsnu predispoziciju za različite neoplazije, a prednjače u slučaju bubrežnog karcinoma, ksantoma i planocelularnog karcinoma, što je vidljivo i u rezultatima ovog istraživanja.
3. Raspon dobi ptica kojima su godine bile dokumentirane je prilično širok, najmlađa ptica imala je 1,5 godinu, a najstarija 20 godina. Velika većina ptica kojima su dostavljeni podaci o dobi imala je pet ili više godina, čime je populacija ptica uključenih u istraživanje granično gerijatrijska.
4. Spolna predispozicija u ovome istraživanju nije dokazana. Broj uzoraka podrijetlom od mužjaka i ženki različitih vrsta ptica bio je sličan te unutar vrste nije bilo veće spolne predispozicije za određenu vrstu tumora.
5. Dokumentirana su dva slučaja recidiva kod planocelularnog karcinoma, koji inače ima tendenciju recidiviranja, recidiv angioliroma te recidiv ksantoma koji se uobičajeno ne vraća ako je kirurška ekscizija bila uspješna.

## 7. LITERATURA

BEHERA, D., D. KUMAR, A. SAMAL, S. K. PANDA (2013): Chondroma in an Indian ring neck parrot (*Psittacula krameri manillensis*): A case report, Vet. World. 6, 223-225, doi:10.5455/vetworld.2013.223-225.

BLUME, G. R., A. RODRIGUES DE OLIVEIRA, M. P. MATTIOLI, L. BATELLI DE OLIVEIRA, J. L. REIS JUNIOR, F. J. FERREIRA DE SANT'ANA (2015): Vertebral chondrosarcoma in a blue-fronted parrot (*Amazona aestiva*). Ciência Rural, Santa Maria. 45, 525-527, <https://doi.org/10.1590/0103-8478cr20140447>.

BRANDÃO, J., B. MANICKAM, U. BLAS-MACHADO, E. COHEN, J. MEJIA-FAVA, S. DIVERS, J. MAYER (2012): Productive thyroid follicular carcinoma in a wild barred owl (*Strix varia*). J. Vet. Diagn. Invest. 24, 1145-1150. doi:10.1177/1040638712463562.

CARVALHO, T. S. G., C. ABREU, P. A. NAKAYAMA, F. WOUTERS, C. E. SAAD, M. ZANGERONIMO (2017): Undifferentiated carcinoma of the pancreas in a cockatiel (*Nymphicus hollandicus*): case report. Arq. Bras. Med. Vet. Zoo. 69, 600-602. 10.1590/1678-4162-9429.

CASTRO, P. F., D. T. FANTONI, B. C. MIRANDA, J. M. MATERA (2016): Prevalence of Neoplastic Diseases in Pet Birds Referred for Surgical Procedures. Vet. Med. Int. Article ID 4096801.

DORRESTEIN, G., S. M. HOPPES (2021): Neoplastic diseases of pet birds; <https://www.merckvetmanual.com/exotic-and-laboratory-animals/pet-birds/neoplastic-diseases-of-pet-birds> (pristupljeno 21.5.2024.)

HALLEY, M. A., J. M. STILWELL, J. R. COMOLLI, S. L. WILKINSON, D. R. REAVILL, S. DIVERS, J. MAYER, D. R. RISSI (2020): Mandibular squamous cell carcinoma in 2 psittacines. J. Vet. Diagn. Invest. 32, 344-347. doi:10.1177/1040638720906451.

HARRISON, G. J., T. L. LIGHTFOOT (2006): Overview of Tumors. Section I: Clinical Avian Neoplasia and Oncology, Clinical Avian Medicine. Elsevier, SAD. str 560-572.



LATIMER, K.S., B. W. RITCHIE, R. P. CAMPAGNOLI, M. B. MAHAFFEY (1996): Metastatic renal carcinoma in an African grey parrot (*Psittacus erithacus erithacus*). J. Vet. Diagn. Invest. 8, 261-264.

LATIMER, K. S, B. W. RITCHIE, R. P. CAMPAGNOLI, D. J. HARRIS (1998): Cutaneous T-cell-rich B-cell Lymphoma and Leukemic Blood Profile in an Umbrella Cockatoo (*Cacatua alba*). Annual International Virtual Conference in Veterinary Medicine (IVCVM), University of Georgia College of Veterinary Medicine.

LATIMER, K.S. (2011): Oncology. U: Duncan and Prasse's Veterinary Laboratory Medicine: Clinical Pathology. Wiley, SAD. str. 640-672.

LÊ, K., H. BEAUFRERE, E. BROUWER, S. BLAND, S. WILLS, S. MACKENZIE, H. CHALMERS, C. PINARD, R. WOOD, J. DELAY, D. SMITH (2017): Retro-orbital and disseminated B-cell lymphoma in a yellow-collared macaw (*Primolius auricollis*). Can. Vet. J. 58, 707-712.

LIPAR, M., D. HORVATEK, E. PRUKNER-RADOVČIĆ, A. GUDAN KURILJ, B. RADIŠIĆ, D. VNUK, N. PRVANOVIĆ, B. ŠKRLIN, D. MATIČIĆ(2011): Subcutaneous xanthoma in cockatiel (*Nymphicus hollandicus*) – a case report. Vet. Arhiv. 81, 535-543.

NAKANO, Y., Y. UME (2011): Hemangiosarcoma with Widespread Metastasis that Originated on the Metatarsal Pad of a Java Sparrow (*Padda oryzivora*). J. Vet. Med. Sci. 74, 621-623. doi: 10.1292/jvms.11-0400.

PAUL-MURPHY, J., L. LOWENSTINE, J. M. TURREL, C. J. MURPHY, M. E. FOWLER (1985): Malignant lymphoreticular neoplasm in an African gray parrot. J. Am. Vet. Med. Ass. 187, 1216-1217.

PERPIÑÁN, D. (2015): Problems of excess nutrients in psittacine diets. Companion Animal 20, 532-537.

PINZÓN-OSORIO, C.A., A. P. GOMEZ, D. M. ÁLVAREZ-MIRA (2020): Bilateral osteoma cutis in a Peach-Faced Lovebird (*Agapornis roseicollis*). J. Vet. Med. Sci. 30, 82, 536-540.

RAHIM, M. A., A. O. BAKHEIT, M. F. HUSSEIN (2018): Prodorsal liposarcoma in a gyr-saker hybrid falcon (*Falco rusticolus x Falco cherrug*). *Comp. Clin. Pathol.* 27, 529–533.

REAVILL, D. R. (2001): Pet bird oncology. *Proceedings of Association of Avian Veterinarians, Avian Specialty Advanced Program.* Orlando, Florida, SAD. str. 29–43.

REAVILL, D. R. (2004): Tumors of pet birds. *Vet. Clin. Exot. Anim.* 7, 537–560.

REAVILL, D. R., G. M. DORRESTEIN (2010): Pathology of Aging Psittacines. *Vet. Clin. North. Am. Exot. Anim. Pract.* 13, 135-150. doi:10.1016/j.cvex.2009.12.001.

RICH, G., R. AXELSON (2023): Tumors: Xanthomas in Birds, <https://birdvetmelbourne.com/xanthomas-in-birds/> (pristupljeno 21.5.2024.)

VANTOOR, A.J., P. ZWART, G.T.F. KAAL (1984): Adenocarcinoma of the kidney in two budgerigars. *Avian Pathology.* 13(2), 145-150.

WILSON, H., R. ROBERTS, B. RITCHIE, S. HERNANDEZ-DIVERS, K. LATIMER, (2005): Cancer in the Avian Patient: Diagnosis and Treatment Options. *AFA Convention Miami, SAD.* str. 41-42.

XIE, S. (2019): The Lumpy Bird: Avian Oncology. *Proceedings of Conference: Exotics Con, St. Louis, SAD.* str. 319-325.

## 8. SAŽETAK

Vanda Četković

### **Pojavnost i dijagnostika tumora u ptica kućnih ljubimaca**

Ptice kućni ljubimci sve su češći pacijenti u veterinarskim ambulantomama. Pojava tumoroznih promjena preduvjetovana je produženim vijekom života, nepravilnom ishranom, neprikladnim držanjem i križanjima u srodstvu kod skoro svih vrsta ptica. Neoplazije ptica koje se nalaze tijekom pregleda ili razudbe uključuju tumore podrijetla kože, oralne šupljine, sinusa, jetre, bubrega, reproduktivnih organa, kostiju, mozga, vaskularnih struktura i vezivnog tkiva. Cilj ovog istraživanja bio je napraviti patohistološki pregled arhiviranih tumoroznih promjena, prikupljenih od ptica kućnih ljubimaca u Klinici Zavoda za bolesti peradi i Zavodu za veterinarsku patologiju, te odrediti kojoj vrsti tumora one pripadaju, kako bi se dobio uvid u najčešće tumore i njihovo podrijetlo, te dob i vrstu ptica kod kojih se opisani tumori najviše javljaju. Ovim su istraživanjem u 23 uzorka utvrđeni tumori različitog podrijetla. Najveći broj uzoraka dijagnosticiran je kao karcinom, ksantom i planocelularni karcinom. Raspon dobi ptica kojima su godine bile dokumentirane je prilično širok, najmlađa ptica imala je 1.5 godinu, a najstarija 20 godina, no velika većina dokumentiranih dobi prelazi pet godina, što uzorak čini granično gerijatrijskim. Vrsta ptica od kojih potječe najveći broj uzoraka bile su tigrice (*Melopsittacus undulatus*), čija je vrsna predispozicija za bubrežni karcinom, ksantom i planocelularni karcinom bila vidljiva u rezultatima istraživanja. Spolna predispozicija nije dokazana. Recidivi su zabilježeni u nekolicini slučajeva.

Ključne riječi: ptice kućni ljubimci, tumor, pojavnost

## 9. SUMMARY

Vanda Četković

### **Incidence and diagnosis of tumors in pet birds**

Pet birds are increasingly common patients in veterinary clinics. The occurrence of tumorous changes is preconditioned by an extended life span, improper diet, inappropriate living conditions and inbreeding in almost all bird species. Avian tumors found during physical examination or dissection include tumors of skin, oral cavity, sinus, liver, kidney, reproductive organs, bone, brain, vascular structures and connective tissue origin. The goal of this research was to make a pathohistological examination of archived tumorous changes, collected from pet birds in the Clinic of the Department of Poultry Diseases and the Department of Veterinary Pathology, to determine which type of tumor they belong to and to give insight into the most common tumors and their origin, as well as the age and type of birds in which the described tumors mostly occur. Through this research, tumors of different origin were observed in 23 samples. The largest number of samples were diagnosed as carcinoma, xanthoma and squamous cell carcinoma. The age range of birds whose ages were documented is quite wide, the youngest bird being 1.5 years old, and the oldest being 20 years old, but the vast majority of documented ages exceed five years, which makes the sample borderline geriatric. The species of bird from which the largest number of samples originates are budgerigars (*Melopsittacus undulatus*), whose genetic predisposition to renal carcinoma, xanthoma and squamous cell carcinoma was visible in the research results. Sexual predisposition has not been proven. Recurrences have been recorded in a few cases.

Key words: pet birds, tumor, incidence

## **10. ŽIVOTOPIS**

Rođena sam 27. rujna 1997. u Splitu. Završila sam IV. gimnaziju “Marko Marulić” u Splitu i 2016. upisala Veterinarski fakultet Sveučilišta u Zagrebu. U X. semestru opredijelila sam se za smjer Kućni ljubimci. Tijekom studija volontirala sam u veterinarskoj ambulanti SplitVet, u kojoj sam kasnije odradila stručnu praksu.