

Osteosarkom u pasa

Ušljebrka, Dora

Master's thesis / Diplomski rad

2024

Degree Grantor / Ustanova koja je dodijelila akademski / stručni stupanj: **University of Zagreb, Faculty of Veterinary Medicine / Sveučilište u Zagrebu, Veterinarski fakultet**

Permanent link / Trajna poveznica: <https://um.nsk.hr/um:nbn:hr:178:213014>

Rights / Prava: [In copyright](#)/[Zaštićeno autorskim pravom.](#)

Download date / Datum preuzimanja: **2024-07-23**



Repository / Repozitorij:

[Repository of Faculty of Veterinary Medicine -
Repository of PHD, master's thesis](#)



SVEUČILIŠTE U ZAGREBU
VETERINARSKI FAKULTET

SVEUČILIŠNI INTEGRIRANI PRIJEDIPLOMSKI I DIPLOMSKI
STUDIJ *VETERINARSKA MEDICINA*

Dora Ušljebrka

OSTEOSARKOM U PASA

Zagreb, 2024.

Diplomski rad izrađen je na Zavodu za veterinarsku patologiju Veterinarskog fakulteta Sveučilišta u Zagrebu.

Predstojnik zavoda: izv. prof. dr. sc. Ivan-Conrado Šoštarić- Zuckermann, DECVP

Mentorica: doc. dr. sc. Lidija Medven Zagradišnik

Članovi povjerenstva za obranu diplomskog rada:

Rad sadržava 26 stranica, 5 slika i 35 literaturnih navoda.

Zahvala

Zahvaljujem se svojoj mentorici Lidiji na nesebičnoj pomoći, izdvojenom vremenu, savjetima i podršci tijekom pisanja ovog diplomskog rada.

Najveće HVALA mojoj obitelji bez koje ništa od ovoga ne bi bilo moguće. Mama i tata hvala vam na financijskoj pomoći i strpljenju ovih 6 godina. Brate Domagoj hvala ti na slušanju moga njurganja.

Ogromno hvala mojoj cimerici i prijateljici Romani s kojom sam zajedničkim snagama spremila sve ispite od kraja prve godine do kraja fakultetskih dana. Romana uz tebe je sve bilo lakše, u tebi sam stekla prijateljicu za cijeli život.

Posebno hvala mom dečku Kreši koji je trpio sve moje promjene raspoloženja jer kao što svi znamo, učiti nije lako. Krešo hvala na strpljenju, motivaciji, podršci i ljubavi koju mi daješ zadnje 4 godine.

Zahvaljujem se i svim ostalim kolegama koji su uljepšavali moje dane, naročito ljudima iz moje grupe. Ljudi, bilo je lijepo rasti zajedno s vama!

Ovaj diplomski posvećujem svojim četveronožnim prijateljima, malom psiću Flokiju i kujici Indy koja je strpljivo pohađala veliki dio nastave. Indy i Floki otkrili ste mi da ljubav prema životinjama može biti još veća nego što sam mislila.

POPIS KRATICA

TP53 - tumor supresorski gen 53 ili *p53*

OS - osteosarkom

RTG - rendgen

UZV - ultrazvuk

DLG2 - veliki homolog diskova 2

ATRX - transkripcijski regulator ATRX

RB1 - gen retinoblastoma 1

MDM2 - mišja dvostruka minuta 2 homolog ili protein E3 ubikvitin ligaza

SETD2 – histon lizin metiltransferaza

CT – kompjuterizirana tomografija

ALT - alkalna fosfataza

SADRŽAJ

1. UVOD	1
2. PREGLED REZULTATA DOSADAŠNJIH ISTRAŽIVANJA	2
2.1. Učestalost pojave osteosarkoma	2
2.2. Pasminska predispozicija, spol i dob	2
2.3. Razvoj osteosarkoma	3
2.4. Klasifikacija osteosarkoma	5
2.5. Klasifikacija prema mjestu nastanka neoplazije na kosti	6
2.5.1. Središnji osteosarkom	6
2.5.2. Periostalni osteosarkom	7
2.5.3. Parostalni (justakortikalni) osteosarkom	9
2.6. Histološki podtipovi	11
2.6.1. Osteoblastični osteosarkom	11
2.6.2. Hondroblastični osteosarkom	12
2.6.3. Fibroblastični osteosarkom	14
2.6.4. Teleangiektatički osteosarkom	16
2.6.5. Osteosarkom bogat divovskim stanicama	18
2.6.6. Slabo diferencirani osteosarkom	19
3. ZAKLJUČAK	20
4. LITERATURA	21
5. SAŽETAK	24
6. SUMMARY	25
7. ŽIVOTOPIS	26

1. UVOD

Osteosarkomi (OS) su maligni tumori kod kojih tumorske stanice stvaraju kost, osteoid ili pak oboje (OLSON i sur., 2022.). To je najučestalija maligna primarna neoplazija apendikularnog skeleta u pasa i mačaka (CRAIG i sur., 2016.). OS u pasa čini 80 % primarnih koštanih neoplazija. Riječ je o izrazito progresivnom tumoru koji može metastazirati vrlo rano u plućno tkivo i posljedično dovesti do uginuća životinje. Većina OS nastaje unutar kosti, posebno u metafizama dugih kostiju. Ove OS zbog svoje lokalizacije unutar kosti nazivamo centralnim OS. Rjeđe, OS mogu nastati i u periostu gdje razlikujemo dva tipa tzv. perifernih OS. Potrebno je napomenuti kako OS mogu biti klasificirani na različite načine osim prema ovoj klasifikaciji (OLSON i sur., 2022.). OS su po svojoj lokalizaciji, radiološkom nalazu, histološkom podtipu i potencijalu za metastaziranje jako heterogene neoplazije (TROST i sur., 2012.). Iako podrijetlo tumora nije još točno utvrđeno, smatra se da ovaj maligni tumor nastaje iz mezenhimalnih matičnih stanica ili čak osteocita. Ipak, mora postojati ili nastati potencijal za proizvodnju osteoida, nemineralizirane organske komponente koštanog matriksa (OLSON i sur., 2022.). Točan uzrok nastanka OS nije u potpunosti poznat, no povezuje se sa mutacijama gena *TP53* (tumor supresorski gen 53) koje se mogu otkriti u približno 40 % slučajeva (THOMPSON i DITTMER, 2017.). OS se mogu povezati i s infarktima kostiju i starijim frakturama (OLSON i sur., 2022.). Također, zabilježene su i maligne transformacije iz osteohondroma (THOMPSON i DITTMER, 2017.).

Uobičajeno se javlja u odraslih pasa velikih i gigantskih pasmina (OLSON i sur., 2022.). Najčešća predilekcijska mjesta za nastanak OS su ona koja nose težinu poput proksimalnog humerusa, distalnog radijusa, bedrene kosti, distalne ulne i proksimalne tibije (OGILVIE, 2021.). Unatoč tome mogu se pojaviti i u kralješcima, rebrima, kostima glave ili bilo kojem drugom dijelu skeletnog sustava. Jako rijetko nastaju u mekom tkivu ili visceralnim organima (OLSON i sur., 2022.).

Nakon postavljene sumnje, dijagnoza se postavlja na temelju kliničke anamneze, kliničkog pregleda te slikovne dijagnostike koja najčešće uključuje rentgen (RTG) ili ultrazvuk (UZV). Uz sve navedene, citopatološka i histopatološka pretraga su neophodne za potvrdu dijagnoze, kao i za stupnjevanje tumora (TROST i sur., 2012.).

U ovom radu integrirana su dosadašnja istraživanja i spoznaje o OS kod pasa. Cilj je detaljno definirati OS, uzroke njegove pojave, najčešće pogođene skupine pasa te pružiti detaljan pregled i klasifikaciju tumora prema histološkom tipu i lokalizaciji unutar kosti.

2. PREGLED REZULTATA DOSADAŠNJIH ISTRAŽIVANJA

2.1. UČESTALOST POJAVE OSTEOSARKOMA

OS je relativno rijedak kod domaćih životinja, ali kod pasa čini preko 80% svih malignih tumora kostiju (CAVALCANTI i sur., 2004.). Iako točna učestalost OS u pasa nije u potpunosti poznata, zna se da se pojavljuju mnogo češće nego OS kod ljudi. Incidencija pojavnosti ove neoplazije u pasa je puno viša nego u drugih vrsta te u usporedbi sa čovjekom 10-50 puta viša. Nacionalni registar tumora pasa ne postoji u SAD-u, dok je u Europi premlad da bi pružio dobar uvid u stvarnu učestalost. Jedan od problema jest što većina slučajeva OS nije potvrđena histopatološkom pretragom (MAKIELSKI i sur., 2019.).

2.2. PASMINSKA PREDISPOZICIJA, SPOL I DOB

Velike i gigantske pasmine pasa su gotovo isključivo predisponirane za razvoj OS (CAVALCANTI i sur., 2004.). Gigantske pasmine pasa imaju 60 puta veću šansu, dok velike pasmine imaju 8 puta veću šansu za razvoj OS (OGILVIE, 2001.). Može se pojaviti i u malih pasmina pasa, ali puno rjeđe. Kod malih pasmina pasa se ponekad pojavi na aksijalnom skeletu i većinom imaju puno bolju prognozu nego kod velikih i gigantskih pasa (OLSON i sur., 2022.). OS češće nastaje kod čistokrvnih pasmina pasa s naglaskom na njemačkog ovčara, boksera, dobermana, njemačku dogu i irskog setera (CAVALCANTI i sur., 2004.). Prema jednom britanskom istraživanju najveći rizik imaju rotvajleri i njemačke doge sa gotovo 10 puta većom mogućnošću za razvoj OS u usporedbi s križanim psima (EDMUNDS i sur., 2021.). Najčešće se pojavljuje kod srednje starih i starijih pasa sa prosječnom starosti od 7 godina. Ipak, taj raspon je dosta širok (CRAIG i sur., 2016). MAKIELSKI i sur. (2019.) u svom istraživanju došli su do podatka da je najveća incidencija pojavnosti bila u starijih pasa, odnosno starijih od 7 godina koji su činili 80 % svih slučajeva. Od toga, 50 % OS je zahvatilo pse iznad 9 godina starosti. Može se uočiti i pojavnost kod mladih životinja mlađih od 3 godine (6-8 % slučajeva). U jednom prijašnjem istraživanju rezultati su pokazali da se OS češće pojavljuje kod muških pasa s iznimkom pasmine bernardinac kod koje su ženke bile češće pogođene. Ipak, u novijim istraživanjima se pokazalo da veća pojavnost OS ipak pripada ženkama sa 62 % udjela među istraživanim psima (CAVALCANTI i sur., 2004.). OS na aksijalnom skeletu se češće javljaju kod ženskih pasa, naročito OS maksile i zdjelice (OGILVIE, 2001.).

Osim navedenih, u mnogim istraživanjima se ispitivala povezanost tjelesne težine i visine pasa i ljudi s učestalošću pojavnosti OS. Pokazalo se da veliki psi (25-45 kilograma) i gigantski (više od 45 kilograma) imaju povećan rizik za razvoj ove neoplazije u usporedbi s manjim psima (psi s manje od 10 kilograma) (MAKIELSKI i sur., 2019.). Bitno je uočiti povezanost težine psa s učestalošću pojavnosti ove neoplazije. Prema istraživanju u kojem je izmjerena tjelesna masa 12 životinja s dijagnozom OS, s težinama raspona od 9 do 50 kilograma, prosječna težina je bila 29 kilograma (CAVALCANTI i sur., 2004.).

Od ostalih predispozicija za ovu bolest, važno je naglasiti povezanost kastracije sa pojavnošću OS. Kastrirane životinje imaju duplo veće šanse za oboljenje od nekastriranih. Ženske životinje kastrirane prije napunjenih godinu dana starosti imaju i do 3 puta veću šansu za razvoj OS naspram intaktnih ženki. Muški kastrati kod kojih je kastracija izvedena prije navršene godine starosti imaju i do 4 puta višu šansu za razvoj od intaktnih mužjaka. Povezanost između kastracije i razvoja OS temelji se na prisutnosti gonadalnih hormona. Naime, što je životinja mlađa prilikom kastracije, odnosno što je izloženost spolnim hormonima kraća, to je veći rizik za razvoj ove neoplazije (KOSTANIĆ, 2023.).

S druge strane, novija istraživanja dovode pod upitnik ovu tezu. Istraživanje provedeno na pasmini zlatni retriever pokazalo je da spolni hormoni nemaju veliku poveznicu s razvojem OS te da gubitak spolnih hormona ne povećava rizik od razvoja OS. Ipak, povećano opterećenje na kost s kasnijim zatvaranjem fize kao posljedica gonadektomije teoretski može dovesti do povećanog rizika za razvoj ovog tumora (MAKIELSKI i sur., 2019.).

2.3. RAZVOJ OSTEOSARKOMA

Pravi uzroci nastanka OS još uvijek nisu poznati (ARTUKOVIĆ i sur., 2002.). Smatra se da je rizik od razvoja ovog tumora povećan kada postoji velika proliferacija osteoblasta. Stoga ne čudi činjenica da se OS najčešće razvija na ili blizu ploče rasta. Brzi rast kostiju dovodi do prekomjerne remodelacije kosti i povećanih izmjena stanica. Upravo zbog tog razloga se preporučuje ograničiti unos hrane u štenaca gigantskih pasmina pasa kako bi spriječili prebrzi rast (MAKIELSKI i sur., 2019.).

Sve su veća zapažanja o ulozi molekularnih i genetskih čimbenika u razvoju ove bolesti. Za sarkome u čovjeka se smatra da su povezani s abnormalnostima u genu za retinoblastom. Uloga gena za supresiju tumora *TP53* je dokazana i u ljudi i u životinja. Dolazi do mutacije i

abnormalnosti samog gena (THOMPSON i DITTMER, 2017.). Somatske mutacije toga gena su dokazane u otprilike 60 % uzoraka tumora (MAKIELSKI i sur., 2019.). Taj gen, *TP53* kodira protein koji regulira staničnu proliferaciju, popravlja DNK i regulira apoptozu (KIRPENSTEIJN i sur., 2008.). Osim abnormalnosti gena *TP53*, u jednom istraživanju spomenute su i mutacije na nekim drugim genima: mutacije kao što je *DLG2* (veliki homolog diskova 2), *ATRX* (transkripcijski regulator *ATRX*), *RB1* (gen retinoblastoma1) i *MDM2* (mišja dvostruka minuta 2 homolog) (GARDNER i sur., 2019.). Gen *SETD2* (histon lizin metiltransferaza) se odavno povezuje s mnogo vrsta karcinoma, ali do sada ga se nije čvrsto povezivalo s OS pasa. Poznato je već od prije da gen ima ulogu u nastanku OS ljudi (SAKTHIKUMAR i sur., 2018).

Isto tako, zna se da OS može nastati i zbog infarciranja i fraktura kostiju (ARTUKOVIĆ i sur., 2002.). U pasa, kao i u ljudi i mačaka OS su povezani sa metalnim implantatima ili protezama, prethodnim traumama i kroničnim upalama i infarktima kostiju. Osim što sama lokalna reakcija tijela na implantat može biti predisponirajući čimbenik, korozija implantata i tvari koje se stvaraju korozijom utječu na lokalno tkivo, odgađaju cijeljenje kosti i smanjuju vaskularizaciju te iste kosti (OLSON i sur., 2022.). Izolirana trauma teško da će dovesti do predispozicije za razvoj OS. Ključni faktor je kronična iritacija (THOMPSON i DITTMER, 2017.).

Također pojava OS je prijavljena i kao posljedica rijetke i kasne komplikacije radijacijske terapije u pasa i ljudi. Latencija pojave OS kod istraživanih pasa koji su primili radijacijsku terapiju varira od 1,7 do 5 godina (THOMPSON i DITTMER, 2017.). U drugom istraživanju MAKIELSKI i sur. (2019.) promatrali su 119 pasa, njih 10 nakon provedenog zračenja razvija neoplazije na apendikularnim kostima, i to otprilike 4,6 godina nakon provedenog zračenja. OS su prijavljivani i u nekoliko slučajeva kao posljedica zračenja nakon liječenja oralnih epulida (ARTUKOVIĆ i sur., 2002.). Poznato je i da se OS jednjaka javljaju nakon infekcije *Spirocerca lupi* kod pasa (OLSON i sur., 2022.).

2.4. KLASIFIKACIJA OSTEOSARKOMA

Prema Svjetskoj zdravstvenoj organizaciji OS je maligna primarna koštana neoplazija sa stvaranjem osteoida od strane neoplastičnih stanica (SIMPSON i sur., 2017.). Prema mjestu nastanka neoplazije na kosti možemo ih podijeliti na centralne i površinske: periostalne i paraostalne (ARTUKOVIĆ i sur., 2002.). Prema njihovoj lokaciji na tijelu razlikujemo apendikularne, aksijalne i ekstraskelletne OS (SZEWCZYK i sur., 2015.).

Više je načina klasifikacije OS. Mogu biti klasificirani i kao jednostavni kod kojih je kost oblikovana u kolagenskom matriksu, složeni kada su prisutni i kost i hrskavica te plemorfni koji su anaplastični sa malim otocima osteoida.

Također možemo ih klasificirati po tipu i aktivnosti stanica pa razlikujemo osteoblastične, hondroblastične i fibroblastične podtipove tumora (OLSON i sur., 2022.).

Po novijim podjelama, OS u pasa je podijeljen u 6 histoloških podtipova: osteoblastični, hondroblastični, fibroblastični, teleangiektatički, osteosarkom divovskih stanica i slabo diferencirani osteosarkom (NAGAMINE i sur., 2015.). Osim ovih 6 podtipova, opisani su i manje česti podtipovi kao što su miksoidni, okruglo stanični i epiteloidni podtip. U pasa su zabilježeni epiteloidni osteosarkomi na kostima lubanje (JENKINS i sur., 2018.).

Prema radiološkom izgledu razlikujemo litični, sklerotični i miješani oblik (OLSON i sur., 2022.). Makroskopski, uzorci koji su dominantno litički su meke konzistencije s uočljivim područjima krvarenja i nekroza. Produktivni ili sklerotični odlikuje masa čvrste konzistencije različitih nijansi sive boje. Mješoviti su kombinacija obje varijante (SIMPSON i sur., 2017.).

Postoji i podjela prema stupnju tumora koja se bazira na mikroskopskom nalazu koji uključuje stanični pleomorfizam, broj mitozu u tumorskom tkivu i stupanj nekroza. Većina ljudskih i psećih OS su tumori visokog stupnja (SIMPSON i sur., 2017.). Stupnjevanje tumora zapravo predstavlja njegovu biološku agresivnost što može poslužiti za postavljanje točnije prognoze i terapije (LOUKOPOULOS i ROBINSON , 2007.).

2.5. KLASIFIKACIJA PREMA MJESTU NASTANKA NEOPLAZIJE NA KOSTI

U veterinarskoj medicini OS su podijeljeni u tri kategorije ovisno o primarnoj lokalizaciji tumora. Razlikujemo središnji, parostalni i periostalni OS (LEONARDI i sur., 2021.).

Svi podtipovi imaju lošu prognozu. U ranoj fazi bolesti mogu se javiti metastaze na plućima. Plućne metastaze su pronađene u otprilike 10 % pasa s apendikularnim i aksijalnim OS u vrijeme postavljanja inicijalne dijagnoze. Nije isključeno da je postotak zapravo i puno veći. Vrijeme preživljavanja pasa s apendikularnim OS koji nisu liječeni ili su bili podvrgnuti amputaciji uda je otprilike od 14 do 19 tjedana. OS hematogenim putem širi svoje metastaze i u druge organe poput limfnih čvorova, mozga i ostatka kostura (THOMPSON i DITTMER, 2017.).

Prilikom dijagnostike, uobičajeno je da je histološka pretraga pouzdanija od citološke. (LEONARDI i sur., 2021.).

2.5.1. SREDIŠNJI OSTEOSARKOM

Većina OS nastaje unutar kosti, posebice u metafiznoj regiji i nazivamo ih centralnim ili središnjim OS (GOLD i sur., 2019.). U slučaju OS pasa, središnji OS imaju najviši stupanj malignosti s poprilično čestim i brzim metastaziranjem u tkivo pluća (LEONARDI i sur., 2021.).

OS koji nastaju unutar kosti su mnogo češći i maligniji nego oni periostalnog ili parostalnog podrijetla (THOMPSON i DITTMER, 2017.).

Također, središnji OS imaju višu incidenciju pojavnosti od perifernih OS. (HOENERHOFF i sur., 2004.). To podupire činjenica da se i u veterinarskoj i humanoj medicini najčešće u literaturi središnji OS opisuju bez epiteta središnji. Ovi OS izrazito variraju u makroskopskom i slikovnom nalazu. Ipak, karakterizira ih različit stupanj destrukcije kostiju, formacije reaktivne kosti od strane endosta ili periosta te produkcije tumorske kosti. Neki oblici su izrazito litički, neki su produktivni dok pojedini pokazuju i destruktivne i proliferativne elemente (THOMPSON i DITTMER, 2017.).

Izgled središnjih OS se podosta razlikuje ovisno o ponašanju neoplastičnih stanica i matriksu kojeg one proizvode (CRAIG i sur., 2016.). Središnji ili intraosealni OS su sivo bijele boje i imaju različite količine mineralizirane kosti. Mogu se uočiti velika područja gdje je nastupio infarkt oko kojeg se stvorila zona krvarenja te nepravilna i nasumično raspodijeljena područja krvarenja. Tumorsko tkivo lokalno ispunjava medularnu šupljinu, širi se proksimalno i distalno, ali ne zahvaća zglobni prostor. Korteks kosti je uništen, tumorske stanice prodiru kroz periost i imaju mogućnost širenja prema van u obliku nepravilne mase režnjevite građe. Prilikom oštećenja periosta dolazi do stvaranja velike količine reaktivne periostalne kosti. Mikroskopski je možemo razlikovati od tumorske po pravilno raspoređenim trabekulama pozicioniranim okomito na dužu os kortikalne kosti te diferenciranim osteoblastima koji je oblažu. Jasno je i da neoplastični osteoblasti proizvode različite količine osteoida. To stvaranje osteoida od strane neoplastičnih stanica može biti u malim količinama kao što je slučaj kod anaplastičnog ili fibroblastičnog OS do obilnih i raširenih nakupina osteoida (OLSON i sur., 2022.).

Pri dijagnostici centralnih OS često postoji mogućnost dijagnoze prilikom citološke pretrage aspiracijom tankom iglom (*engl. fine needle aspiration*) ili iz samog otiska napravljenog od uzorka uzetog prilikom biopsije tkiva (CRAIG i sur., 2016.). Bez obzira što neki podtipovi OS imaju karakterističan makroskopski izgled, potvrda dijagnoze i klasifikacija OS mora se potvrditi mikroskopskim nalazom (OLSON i sur., 2022.).

2.5.2. PERIOSTALNI OSTEOSARKOM

U pasa su poznate dvije vrste perifernog OS. Oni nastaju na periostu kostiju. Prvi se naziva periostalni OS. Opisane su dvije vrste periostalnog OS u pasa. Prvi oblik je zapravo vrlo agresivan tumor s identičnim histološkim značajkama i biološkim ponašanjem poput centralnog OS. Drugi tip više nalikuje na ovaj tumor kod ljudi, ali ipak je broj opisanih slučajeva prenizak da bi se odredila incidencija (THOMPSON i DITTMER, 2017.).

Tumor nastaje iz nediferenciranih mezenhimalnih stanica osteogenog sloja periosta (GOLD i sur., 2018.). Ovaj podtip OS u pasa javlja se rijetko (NORONHA i sur., 2018.). Čini manje od 2 % svih OS (BOVEE i ANDREA, 2015.).

Po starijim opisima glavna lezija periostalnog OS je površinska bez znakova prodiranja u medularnu šupljinu (NORONHA i sur., 2018.).

Danas je poznato da periostalne OS karakterizira agresivno ponašanje. Oni se mogu proširiti, odnosno ući u medularnu šupljinu kosti s periferije. Dolazi do razaranja, točnije lize kosti i posljedičnog reaktivnog stvaranja nove kosti uz proizvodnju same neoplastične kosti. Zbog toga je često jako teško saznati je li OS nastao iz središta, odnosno medularne šupljine ili seže iz periosta (OLSON i sur., 2022.).

U pasa, kao i u drugih domaćih životinja imamo malo zabilježenih slučajeva periostalnog OS te zbog toga nemamo pouzdanije podatke. Ipak, poznato je da je histološki najčešći podtip hondroblastični OS (CRAIG i sur., 2016.). Ova neoplazma zapravo stvara hrskavicu i kost na površini kosti. Ovaj tip OS nalazimo pretežno u dijafizi ili dijafizi/metafizi. Ove lezije su većinom radiolucentne, iako se mogu naći područja minerealizacije unutar mekog tkiva. U odnosu na donji korteks kosti, spikule reaktivne kosti su postavljene okomito. Korteks kosti može biti žarišno erodiran ili čak zadebljan. Makroskopski se može uočiti svjetlucavi plavi hrskavični matriks koji okoštava u bazi tumora. Uobičajeno, vanjski rub čini dobro ograničena pseudokapsula. Histološki možemo uočiti atipičnu hrskavicu koja je odvojena vretenastim malignim tumorskim stanicama. Formiranje reaktivne periostalne kosti koja se proteže kao spikule od baze tumora do njegovog vanjskog ruba može se naći između režnjeva tumora, ali može biti i uništena zbog rasta samog tumora. Može se uočiti i sekundarna enhondralna osifikacija. Razumljivo je da je teško razlikovati periostealni OS od periostalnog hondrosarkoma koji definitivno ima bolju prognozu. Kod periostalnog hondrosarkoma možemo uočiti hrskavicu koja je obično režnjevita i dobro diferencirana te nema stvaranja osteoida (BOVEE i ANDREA, 2015.).

Tumor ima izgled „sunčanog praska“ zbog koštanih trabekula koje se protežu od kortikalne površine u okolna meka tkiva (THOMPSON i DITTMER, 2017.).

Točna dijagnoza zahtjeva klinički pregled, radiografske snimke i histološku pretragu. (NORONHA i sur., 2018.).

2.5.3. PAROSTALNI (JUSTAKORTIKALNI)

Parostealni OS je rijedak oblik koji najčešće nastaje iz površine dugih kostiju (GOLD i sur., 2018.). Isto kao i periostalni, parostealni OS nastaje iz površine kosti, međutim u slučaju parostealnog OS iz fibroznog sloja periosteuma. Ova neoplazma se nerijetko naziva i justakortikalni OS. Opisan je kod pasa i mačaka i nekih drugih domaćih životinja poput konja, svinja i krava. Većinom se opisuje kao čvrsta masa koja se polako širi po površini kosti (CRAIG i sur., 2016.).

Jedan izvještaj o komparativnoj patologiji tumora kostiju uključio je 31 životinjski tumor kostiju koji odgovara ovome tipu. Zabilježeno je 14 slučajeva kod pasa u dobi od 6 mjeseci do 13 godina, sa prosječnom dobi od 7 godina. Psi su uglavnom bili velikih i divovskih pasmina, s otprilike dvostruko više mužjaka nego ženki. Jedanaest slučajeva bilo je u mačaka u rasponu od 1 do 13 godina, s prosjekom od 7 godina. Bila su tri parostalna OS dijagnosticirana kod konja i po jedan kod svinje i krave. U životinja su zabilježene različite lokalizacije, od različitih kostiju ekstremiteta do kostiju lubanje. Makroskopski su to čvrste mase glatke površine koje rastu iz korteksa prema van. Masa čvrste konzistencije se širi po površini kostiju (THOMPSON i DITTMER, 2017.).

Uobičajeno su dobro diferencirani i sadrže nepravilno raspoređene koštane trabekule unutar neoplastične strome vretenastih stanica. Pleomorfizam nije izražen i uočava se niski mitotički kao i metastatski potencijal. Ipak, ako neoplazija uznapreduje, ne iznenađuje ukoliko se transformira u puno agresivniju varijantu. Tada su stanice atipične i pleomorfne. Može doći do proširenja u korteks i medularnu šupljinu te metastaza (GOLD i sur., 2018.). Probijanje u medularnu šupljinu se ponekad može dogoditi kod uznapredovanog stadija ovog tumora. Kod periostalnog OS dolazi do rane kortikalne destrukcije što nije slučaj kod parostalnog. Klasičan izgled mase koji možemo uočiti rendgenskom pretragom je reznjevita, egzofitna masa uz kost koja gusto okoštava (THOMPSON i DITTMER 2017.). Na nekim tumorima može postojati i hrskavična kapica kao i kod osteohondroma. Razlikovanje od reaktivne kosti može biti problematično (CRAIG i sur., 2016.).

Također je moguće da su barem neki od tumora dijagnosticirani kao parostealni OS u životinja zapravo pogrešne dijagnoze osteohondroze. Ovaj oblik tumora nije često opisan u životinja što zahtjeva dodatna proučavanja istog i usporedbu s humanom varijantom parostealnog OS koji je najčešći površinski OS i razlikuje se od središnjeg i intramedularnog OS po dužem kliničkom tijeku i većem preživljavanju. Klinički tijek je i kod pasa dulji nego

kod dijagnoze središnjeg OS. Na početku životinja ne reagira bolno međutim kasnije dolazi do poremećaja funkcije, a tumorska masa može dovesti do kompresije susjednog tkiva (THOMPSON i DITTMER, 2017.).

Činjenica da parostealni OS imaju povoljniju prognozu za pacijenta, naglašava važnost njegovog razlikovanja od periostalnog oblika (OLSON i sur., 2022.). Zbog svoje dobre diferenciranosti sporije raste te samim time ima bolju prognozu (ARTUKOVIĆ i sur., 2002.).

Metastaze u plućima se javljaju kasno, ako se uopće i jave. Ta pojava može biti povezana sa diferencijacijom samog tumora u maligniju formu (CRAIG i sur., 2016.). Osim što parostealni OS sporije raste, ujedno je i manje sklon udaljenim metastazama te zbog toga ima bolje prognoze. Uspoređujući s humanom literaturom, vidljivo je da ljudi s parostealnim OS imaju 80 % petogodišnjeg preživljavanja u usporedbi sa 15 % kod periostalnih OS (GOLD i sur., 2018.).

2.6. HISTOLOŠKI PODTIPOVI

Prema Svjetskoj zdravstvenoj organizaciji OS smo podijelili u 6 histoloških podtipova: osteoblastični, hondroblastični, fibroblastični, teleangiektatički, osteosarkom divovskih stanica i slabo diferencirani osteosarkom (NAGAMINE i sur., 2015.). Važno je naglasiti da su OS toliko heterogeni da ponekad diferencijacija unutar jednog jedinog tumora može biti vrlo teška (OLSON i sur., 2022.).

Klasifikacija se vrši prema prevladavajućem histološkom uzorku reprezentativnog dijela pojedinog tumora. Taj se način klasifikacija preuzeo iz humane medicine i sada je uspješno prihvaćen od strane veterinarskih patologa. Ako se dogodi da niti jedan uzorak nije izrazitije prevladavajući, smatra se da je najbolje tumor opisati kao kombinirani tip. Ipak, ukoliko se prilikom uzorkovanja uzme premali uzorak, preporučljivo je utvrditi je li tumor OS prije nego što se krene u subklasifikaciju (CRAIG i sur., 2016.). Zbog toga se ne preporuča postavljati dijagnozu samo na temelju malog uzorka biopsije (OLSON i sur., 2022.). Ta subklasifikacija nam omogućuje da povežemo podtip neoplazije sa prognozom i uspješnošću terapije (CRAIG i sur., 2016.). Ipak, bez obzira na podtip, tretman i prognoza su otprilike jednaki. Jedina iznimka je OS malih stanica koji ima nepovoljniju prognozu (BOVEE i ANDREA, 2015.).

2.6.1. OSTEOLASTIČNI OSTEOSARKOM

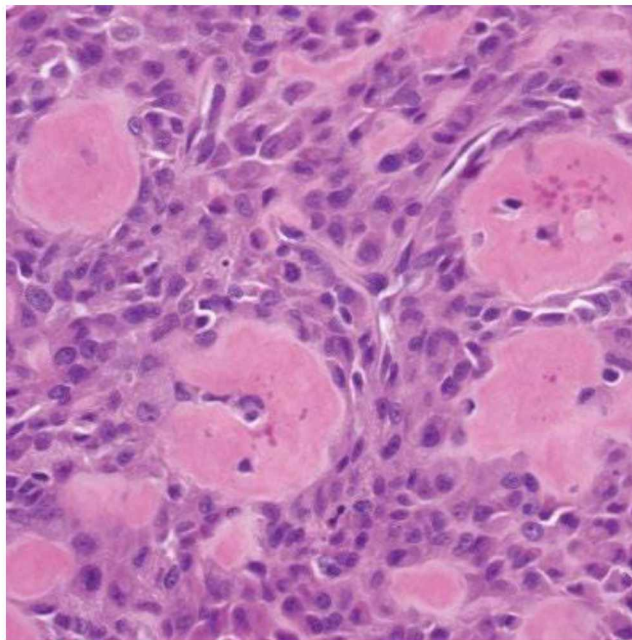
Osteoblastični OS je najdominatniji podtip OS (CAVALCANTI i sur., 2004.). Ovaj podtip tumora formiran je od atipičnih osteoblasta i vretenastih osteogenetskih prekursorskih stanica. U bazofilnoj citoplazmi nalazimo ekscentrično položene hiperkromatske jezgre (THOMPSON i DITTMER, 2017.). Uz jezgru se može uočiti i blijedo Golgijevo tjelešce (CRAIG i sur., 2016.). Također, dolazi do formacije nezrelih koštanih trabekula (NAGAMINE i sur., 2015.).

Prema količini koštanog matriksa proizvedenog od strane ovog tumora dijelimo ih na neproduktivne, umjereno produktivne i produktivne OS. Osteoid može biti jako teško vidljiv, može biti u obliku čipkastih niti pa sve do velikih nepravilnih nakupina, odnosno otoka. Umjereno produktivni osteoblastični podtip je ujedno i najčešći podtip (CRAIG i sur., 2016.).

Osteoida ima više u produktivnom i umjereno produktivnom podtipu osteoblastičnog OS. Ponekada je produktivni podtip izrazito sklerotičan te proizvedeni tumorski osteoid može ispuniti srž između prije postojećih koštanih trabekula (Slika 1) (THOMPSON i DITTMER, 2017.).

Radiološki nalazimo mješoviti uzorak destrukcije i produkcije nove kosti. U nekim slučajevima kada se oblikuje velika količina tumorske kosti, gotovo je nemoguće razlikovati tumorsku kost od reaktivne kosti (CRAIG i sur., 2016.).

U jednom istraživanju je navedeno da su čisti osteoblastični OS manji veličinom nego histološki kombinirani tipovi OS (MISDORP i HART, 1979.).



Slika 1. Produktivni osteoblastični osteosarkom. Izvor: (THOMPSON i DITTMER, 2017.)

2.6.2. HONDROBLASTIČNI OSTEOSARKOM

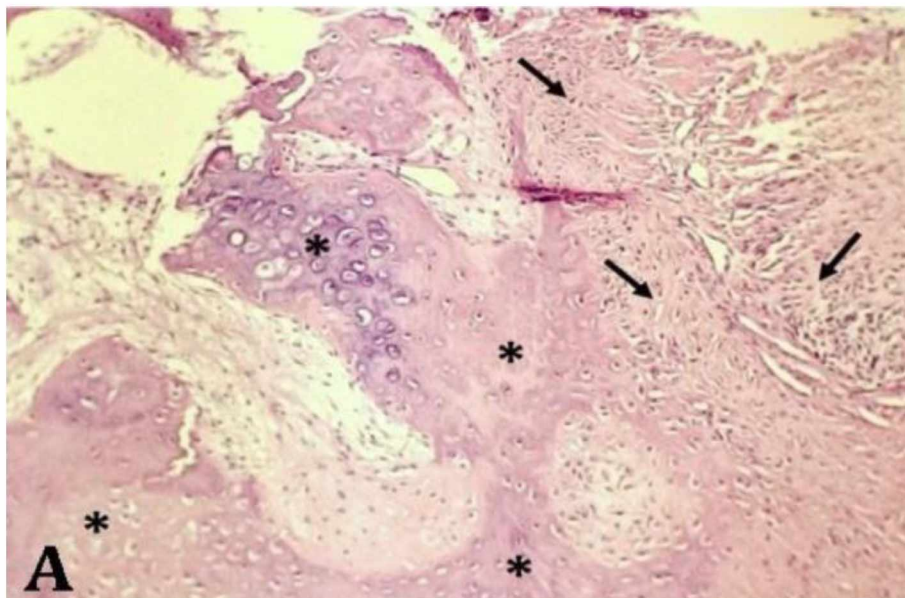
Maligne mezenhimalne stanice u ovom podtipu tumora proizvode i osteoidne i hondroidne stanice. U većini primjeraka možemo uočiti kombinaciju neoplastične kosti i hrskavice. U nekim područjima istog tumora možemo uočiti nejednake količine kosti i hrskavice, odnosno jedno od to dvoje može dominirati (THOMPSON i DITTMER , 2017.). Te dvije komponente unutar tumora su u većini slučajeva izmiješane, međutim može se dogoditi da su odvojene (CRAIG i sur., 2016.).

U slučaju da je uzorak biopsije uzet iz dijela u kojem prevladava hrskavica, dijagnoza bi mogla biti sasvim različita, odnosno išla bi u smjeru hondrosarkoma. Lokalizacija neoplazije i radiološka pretraga, kojom se uočava agresivan rast ovog tumora može pomoći u diferencijaciji ovog podtipa (THOMPSON i DITTMER, 2017.).

GUIM i sur., (2020.) u istraživanju provedenom od 2008. do 2018. godine na 153 pasa došli su do zaključka da je drugi najučestaliji histološki podtip OS bio hondroblastični tip.

U prikazu slučaja ZAGHLOUL i sur. (2017.) detaljno su opisali hondroblastični OS na bedrenoj kosti u njemačkog ovčara. Histološki, neoplastične stanice prožimaju stromu, s izraženim su staničnim pleomorfizmom, hiperkromatičnim jezgrama i visokim brojem mitozama. Uz fokalna osteoidna područja prisutna je hondroblastična diferencijacija. Hondroblastične stanice su umjereno pleomorfne poligonalne stanice sa vakuoliziranom citoplazmom, vezikularnim jezgrama i velikim jezgricama.

Ovaj podtip OS ima izraziti metastatski potencijal. Metastaze se mogu naći na drugim kostima i organima, ali najčešće u plućima (NEJAD i sur., 2019.).



Slika 2. Mogu se uočiti hondroblasti okruženi hrskavičnim matriksom i neoplastične stanice vretenastog oblika uz osteoidni matriks. Izvor: (NEJAD i sur., 2019.)

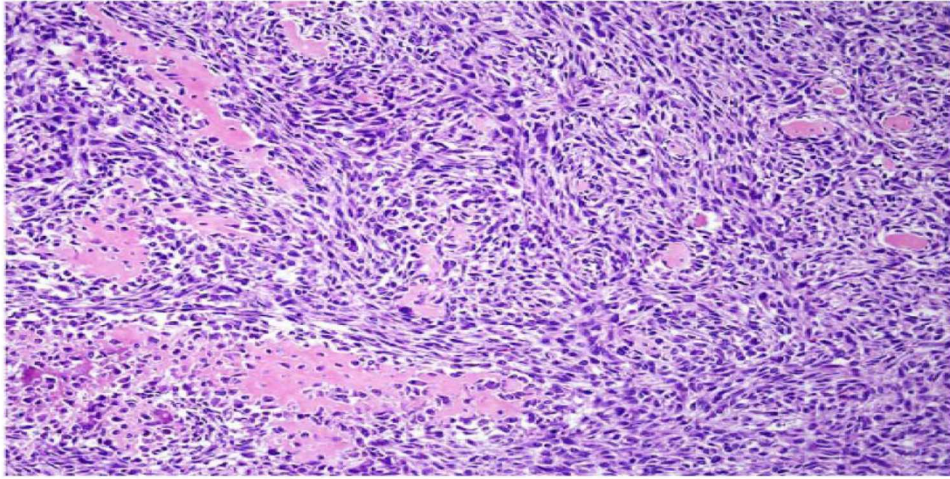
2.6.3. FIBROBLASTIČNI OSTEOSARKOM

Ovaj histološki podtip tumora uglavnom počinje sa razaranjem kostiju, ali otprilike pola njih napreduje do stadija kada neoplastične vretenaste stanice poboljšaju svoju sposobnost stvaranja mineraliziranog matriksa. Te vretenaste stanice mogu nalikovati vretenastim stanicama fibrosarkoma. Na početku, u ranim lezijama spikule kosti su rijetke. U takvim slučajevima ispravna dijagnoza fibroblastičnog OS se može zamijeniti dijagnozom fibrosarkoma. Te vretenaste stanice mogu nalikovati vretenastim stanicama fibrosarkoma. Zbog toga je bitno razlikovati koleganski matriks od osteoida (CRAIG i sur., 2016.).

Ako je ipak riječ o starijim, odnosno uznapredovanim lezijama, one mogu sadržavati velike količine osteoida koji je proizveden od strane neoplastičnih vretenastih stanica. Radiološka pretraga će nam pružiti uvid u količinu i stupanj mineralizacije. Iako je ponekad teško razlikovati tipove i podtipove, patolozi moraju razlučiti radi li se o osteoidu ili kolagenu kako bi mogli zaključno donijeti dijagnozu fibroblastičnog OS (THOMPSON i DITTMER, 2017.).

Opisan je fibroblastični podtip OS distalnog kraja desnog femura s epiteloidnom i skivamoznom diferencijacijom kod 9 godina stare kastrirane ženke hrta. Patoanatomskom pretragom uočena je bijela čvrsta masa koja je prožela distalnu srž i kortikalno područje metafize i epifize femura. Histološki su uočene pomiješane vretenaste stanice sa nepravilnim mineraliziranim i nemineraliziranim matriksom koji je okružen neoplastičnim osteoblastima i imaju eozinofilnu citoplazmu nejasnih obrisa i jezgru ispunjenu gustim kromatinom i 1-4 jezgrice. Eozinofilna citoplazma osteoblasta ima jasne rubove i okruglu jezgru u kojoj nalazimo točkasti kromatin i 1-2 jezgrice. U ovom opisanom slučaju uočava se i područje skvamozne diferencijacije (JENKINS i sur., 2018.).

Prognoza za fibroblastični podtip je puno bolja nego za ostale podtipove OS pasa. (NEJAD i sur., 2019.).



Slika 3. Fibroblastični osteosarkom. Izvor: (JENKINS i sur., 2018.)

2.6.4. TELEANGIEKTATIČKI OSTEOSARKOM

Teleangiektatički OS čini 2-12 % od ukupnog broja OS (COLOMINA i sur., 2013.). Ovaj podtip je rijedak i u pasa i u ljudi. U starijoj literaturi se naziva "maligna koštana aneurizma". Maligni osteoblasti proizvode male količine osteoida (GLEISER i sur., 1981.).

Psi oboljeli od teleangiektatičkog OS skloniji su nastanku patoloških fraktura od pasa sa dijagnozama ostalih podtipova (COLOMINA i sur., 2013.).

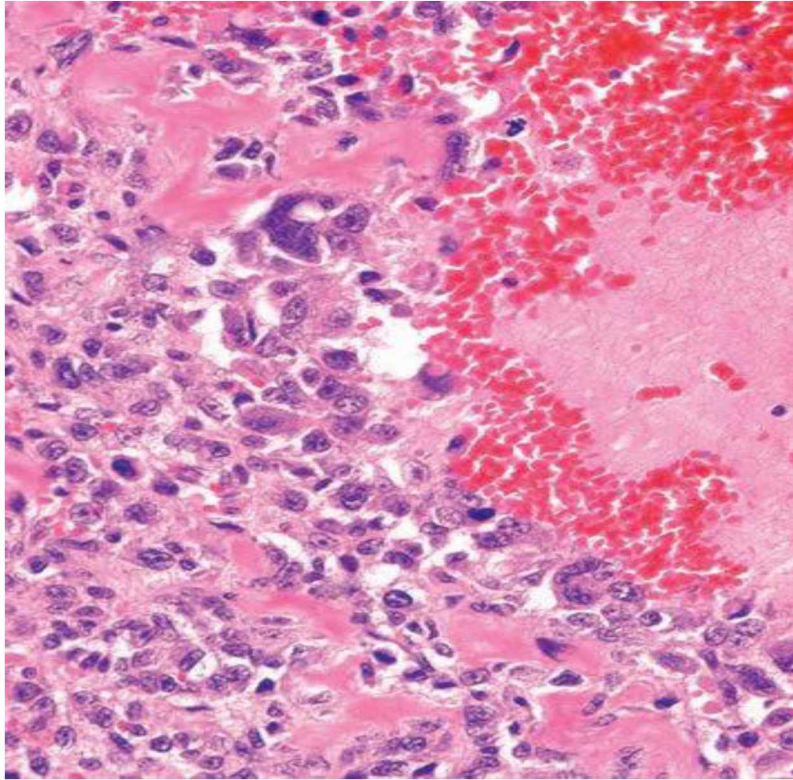
Najčešće mjesto nastanka ovog podtipa je distalni femur (SENNAZLI i sur., 2013.). Najčešća mjesta nastanka su zapravo područja najbržeg rasta kostiju. Nakon femura najčešće se javlja na humerusu i tibiji (LIU i sur., 2013.).

Uništenje lokalnih struktura unutar kosti, zajedno s prodiranjem u koštanu srž i Haversove prostore karakteristično je obilježje teleangiektatičkih OS (THOMPSON i DITTMER, 2017.).

U jednom ispitivanju provedenom na rotvajleru s teleangiektatičnim tipom OS na femuru prednje desne noge, makroskopskim pregledom, nakon amputacije, pronađene su cistične formacije kosti sa izraženom kortikalnom destrukcijom. Histološkom pretragom pronađene su velike ciste debelih stjenki ispunjene krvlju. Pregrade između njih formirane su od malignih stanica okruženih nezrelim osteoidom. Tumorske stanice su poligonalne i karakteriziraju ih jasne granice. Jezgre su ovalne do okrugle sa točkastim kromatinom, a citoplazma je eozinofilna. U nekim stanicama vidljiva je jezgrica. Anizocitoza i anizokarioza su izražene. Tumorske stanice su često odvojene eozinofilnim osteoidom u području mineralizacije (SENNAZLI i sur., 2013.).

Ovaj podtip sadržava cistične lezije ispunjene krvlju pa ga razudbom ne možemo razlikovati od hemangiosarkoma i aneurizmatičke koštane ciste. Histološki se može razlikovati od hemangiosarkoma zbog nazočnosti osteoida između pleomorfnih malignih stanica. Te ciste ispunjene krvlju nisu obložene endotelom već tumorskim stanicama koje su imunohistokemijski negativne na faktor 8. Prisutan je pleomorfizam i velik broj mitoz, čime se razlikuje od aneurizmičnih koštanih cista (CRAIG i sur., 2016.).

Izrazito je agresivan podtip OS i lako metastazira (SENNAZLI i sur., 2013.). Metastaze nalikuju primarnom tumoru, odnosno također imaju ciste ispunjene krvlju. Za ovaj podtip se smatra da je jedna od najnepovoljnijih dijagnoza kod pasa (CRAIG i sur., 2016.).



Slika 4. Teleangiektatički osteosarkom. Maligne mezenhimalne stanice formiraju osteoid i šupljine ispunjene krvlju. Izvor: (CRAIG i sur., 2016.)

2.6.5. OSTEOSARKOM BOGAT DIVOVSKIM STANICAMA

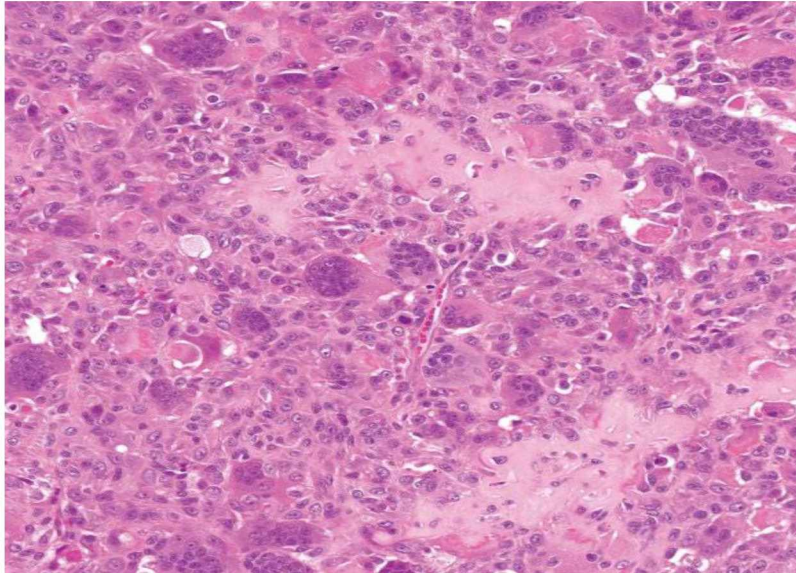
Prema jednoj studiji, uz fibroblastični tip OS, OS bogat divovskim stanicama je najagresivnija stanična linija OS-a (WILSON-ROBLES i sur., 2019.). Ovaj podtip je jako rijedak i u veterinarskoj i u humanoj medicini (ORYAN i sur., 2015.).

Biopsijom uzorka uzetog sa šestogodišnjeg škotskog jelenskog hrta pronađena su gnijezda divovskih stanica s više jezgara te hemoragična područja. Između tih gnijezda uočavaju se mali snopovi pleomorfnih stanica (ORYAN i sur., 2015.). Uočavaju se atipične mitoze (DITTMER i PEMBERTON, 2021.). Višejezgrene divovske stanice nalikuju na osteoklaste koji se nalaze u vaskulariziranoj mreži poligonalnih ili ponekad vretenastih stanica strome (FATTAHIAN i sur., 2008.).

Ponekad u tumoru s velikim brojem divovskih stanica maligni osteoblasti mogu biti skriveni, što može rezultirati neadekvatnom dijagnozom ovog podtipa tumora (THOMPSON i DITTMER, 2017.).

Razlikovanje OS bogatog divovskim stanicama od tumora divovskih stanica može biti problematično, osobito ako se u uzorku biopsije uočava malo osteoida ili ga uopće nema. Mikroskopski, glavna razlika pomoću koje ćemo diferencirati ova dva tumora je prisutnost ili minimalna prisutnost osteoida. Ako tumor sadržava osteoid, riječ je o OS bogatom divovskim stanicama. Ipak, ponekad se u tumoru divovskih stanica može uočiti prisutnost spikula reaktivne kosti što se ne smije okarakterizirati kao tumorsku kost. Poznato je iz humane literature da je većina tumora divovskih stanica benigna, stope mitoze su visoke, a fibroblastične i mononuklearne stanice ne pokazuju znakove pleomorfizma. Ipak, u slučaju OS bogatog divovskim stanicama, uočavaju se atipične mitoze i drugi pokazatelji malignosti. U OS bogatom divovskim stanicama tumorska kost može biti uočljiva radiološki. To nije slučaj kod tumora divovskih stanica gdje tumorska kost nije vidljiva čak ni CT-om (kompjuterizirana tomografija). U slučaju OS rijetko dolazi do invadiranja tumora kroz zglob, dok je tumor divovskih stanica nerijetko smješten na epifizi s prodorom kroz zglobnu hrskavicu i daljnjim širenjem u zglob (DITTMER i PEMBERTON, 2021.). Citološkom pretragom preparata, maligne stanice su pozitivne na ALP (alkalna fosfataza) što podržava dijagnozu OS. Novija istraživanja su pokazala da neoplastične stanice unutar tumora divovskih stanica također mogu biti pozitivno obojene na ALP, ali ipak ne pokazuju toliki stupanj atipije kao one unutar OS (THOMPSON i DITTMER, 2017.).

Također, ovaj podtip OS nalikuje i na neproduktivni osteoblastični OS. Razlika je što OS bogat divovskim stanicama ima područja u kojima su uočljive tumorske divovske stanice (CRAIG i sur., 2016.).



Slika 5. Osteosarkom bogat divovskim stanicama. Izvor: (THOMPSON i DITTMER, 2017.)

2.6.6. SLABO DIFERENCIRANI OSTEOSARKOMI

Ovi tumori su poznati kao jako agresivni, stvaraju litičke lezije i povezuje ih se sa patološkim frakturama. Unutar tumora možemo naći stanice u rasponu od malih stanica nalik stromi koštane srži do velikih pleomorfnih stanica (CRAIG i sur., 2016.). Male stanice izgledaju poput retikularnih stanica koštane srži. Pleomorfne tumorske stanice imaju veliku atipičnu jezgru s produkcijom male količine osteoida (NAGAMINE i sur., 2015.). Te anaplastične mezenhimalne stanice proizvode barem male količine osteoida unutar slabo diferenciranog OS (THOMPSON i DITTMER, 2017.).

U jednom istraživanju prema GUIM i sur. (2020.) dokazano je da slabo diferencirani OS čine jako mali postotak od 4,6 % ukupnog broja uzoraka OS.

3. ZAKLJUČCI

1. Osteosarkomi su maligni tumori kod kojih maligne stanice stvaraju kost, osteoid ili oboje.
2. Osteosarkom je najučestalija maligna primarna neoplazija apendikularnog skeleta u pasa.
3. Točni uzroci nastanka osteosarkoma još uvijek nisu u potpunosti poznati.
4. Najčešće se javlja u odraslih pasa velikih i gigantskih pasmina.
5. Osteosarkom češće nastaje kod čistokrvnih pasmina pasa s naglaskom na njemačkog ovčara, boksera, dobermana, njemačku dogu i irskog setera.
6. Najčešće se pojavljuje kod srednje starih i starijih pasa sa prosječnom starosti od 7 godina.
7. Najčešća predilekcijska mjesta za nastanak OS su proksimalni humerus, distalni radijus, bedrena kost, distalna ulna i proksimalna tibija.
8. Postoji mnogo načina klasifikacije osteosarkoma. Najpopularnija je klasifikacija prema tipu i aktivnosti stanica pa razlikujemo osteoblastične, hondroblastične, fibroblastične, teleangiektatičke, osteosarkome divovskih stanica te slabo diferencirane osteosarkome.
9. Dijagnoza se postavlja na temelju kliničke anamneze, kliničkog pregleda te slikovne dijagnostike. Uz sve ove, citopatološka i histopatološka pretraga su nužne za potvrdu dijagnoze.
10. Svi podtipovi tumora imaju lošu prognozu.

4. LITERATURA

1. ARTUKOVIĆ B. , I. BAŠIĆ, E.A.G. BLOMME, V. BUTKOVIĆ, D. CAPAK, F. DEL PIERO, P. DŽAJA, D. GEREŠ, Ž.GRABAREVIĆ, K.L. KOLAJA, K. KORENČIĆ-KAMPL, D. MATIČIĆ, G.E.MAULDIN, M. ŠEHIĆ, M. TIŠLJAR, D. ŽUBČIĆ (2002): Veterinarska onkologija, (Grabarević Ž.) DSK-FALCO d.o.o Zagreb, str. 54.
2. BOVEE J.W.M.G., C.E. ANDREA (2015): Bone tumors, U: Sternberg s diagnostic surgical pathology, 6th ed. (Mills S.E.), Wolters Kluwer Health.
3. CAVALCANTI J.N., E. M. I. AMSTALDEN, J.L. GUERRA, L.C.MAGNA (2004): Osteosarcoma in dogs: clinical-morphological study and prognostic correlation. Braz. J. Vet. Res. Anim. Sci. 41, 299-305.
4. COLOMINA J., A. PEIRO, L. TRULLOLS, I. GRACIA (2013): Telangiectatic osteosarcoma. J. Orthop. Surg. 21, 96-99.
5. CRAIG L.E., K.E. DITTMER, K.G. THOMPSON (2016): Bones & joints. U: Pathology of domestic animals, 6th ed. (Jubb, K.V.F.,P.C.Kennedy, N.C. Palmer), Elsevier. Inc., Missouri, str. 36-227.
6. DITTMER K. E. , S. PEMBERTON (2021): A holistic approach to bone tumors in dogs and cats: radiographic and histologic correlation. Vet. Pathol. 58, 841-857.
7. EDMUNDS G. L., M. J. SMALLEY, S. BECK, R. J. ERRINGTON, S. GOULD, H. WINTER, D. C. BRODBELT, D.G. O'NEILL (2021): Dog breeds and body conformations with predisposition to osteosarcoma in the UK: a case-control study. Canine Medicine and Genetics 8, 1-22.
8. FATTAHIAN H., S. HESARAKI, F. KABIR, S.R.R. HAJIAGHA (2008): Immunohistochemical study of giant cell osteosarcoma in a dog. Iran. J. Vet. Surg. 3, 99-106.
9. GARDNER H. L., K. SIVAPRAKASAM, N. BRIONES, V. ZISMANN, N. PERDIGONES, K. DRENNER , S. FACISTA, R. RICHHOLT, W. LIANG, J. ALDRICH, J. M. TRENT, P. G. SHIELDS, N. ROBINSON, J. JOHNSON, S. LANA, P. HOUGHTON, J. FENGER, G. LORCH, K. A. JANEWAY, C. A. LONDON, W. P. D. HENDRICKS (2019): Canine osteosarcoma genome sequencing identifies recurrent mutations in DMD and the histone methyltransferase gene SETD2. Commun. Biol. 2, 266.
10. GLEISER C.A., G. L. RAULSTON, J. H. JARDINE, R. H. CARPENTER, K. N. GRAY(1981): Teleangiectatic osteosarcoma in the dog. Vet. Pathol. 18, 396-398.

11. GOLD R., F. OLIVEIRA, R. POOL(2019): Zygomatic arch parosteal osteosarcoma in dogs and cats. *Vet. Pathol.* 56, 274-276.
12. GUIM T. N., M. V. BIANCHI, C. DE LORENZO, A. S. GOUVEA, D. G. GERARDI, D. DRIEMEIER , S. P. PAVARINI, L. SONNE (2020): Relationship between clinicopathological features and prognosis in appendicular osteosarcoma in dogs. *J. Comp. Pathol.* 180, 91-99.
13. HOENERHOFF M. J. , M. KIUPEL, D. ROSENSTEIN, R.R. POOL (2004): Multipotential osteosarcoma with various mesenchymal differentiations in a young dog. *Vet. Pathol.* 41, 264-268.
14. JENKINS T. L., D. AGNEW, D. R. RISSI (2018): Fibroblastic osteosarcoma with epitheloid and squamous differentiation in a dog. *J. Vet. Diagn. Invest.* 30, 593-597.
15. KIRPENSTEIJN, J., M. KIK, E. TESKE, G. R. RUTTEMAN (2008): TP53 gene mutations in canine osteosarcoma. *Vet. Surg.* 37, 454-460.
16. KOSTANIĆ, V. (2023): Rizici prilikom kastracije pasa i mačaka. Diplomski rad, Sveučilište u Zagrebu, Veterinarski fakultet, Zagreb, Hrvatska.
17. LEONARDIL., K. SCOTLANDI, I. PETTINARI, M. S. BENASSI, I. PORCELLATO, L. PAZZAGLIA (2021): MiRNAs in canine and human osteosarcoma: A highlight review on comparative biomolecular aspects. *Cell*, 10, 428.
18. LIU J., S. LIU, J. WANG, W. ZHU, Y. HUA, W. SUN, Z. CAI (2013): Telangiectatic osteosarcoma: a review of literature. *OncoTargets. Ther.* 593-602.
19. LOUKOPOULOS P., W. F. ROBINSON (2007): Clinicopathological relevance of tumour grading in canine osteosarcoma. *J. Comp. Pathol.* 136, 65-73.
20. MAKIELSKI K.M., L. J. MILLS, A. L. SARVER, M. S. HENSON, L. G. SPECTOR, S. NAIK, J. F. MODIANO (2019): Risk factors for development of canine and human osteosarcoma: a comparative review. *Vet. Sci.* 6, 48.
21. MISDORP W., A. A. M. HART (1979): Some prognostic and epidemiologic factors in canine osteosarcoma. *J. Natl. Cancer Inst.* 62, 537-545.
22. NAGAMINE E., K. HIRAYAMA, K. MATSUDA, M. OKAMOTO, T. OHMACHI, T. KADOSAWA, H. TANIYAM (2015): Diversity of histologic patterns and expression of cytoskeletal proteins in canine skeletal osteosarcoma. *Vet. Pathol.* 52, 977-984.
23. NEJAD M. R. E., R. VAFAEI, M. MASOUDIFARD, S. M. NASSIRI, A. SALIMI (2019) : Aggressive chondroblastic osteosarcoma in a dog: A case report. *Vet. Res Forum*, 10, 361-364.
24. NORONHA G., J. EDWARD, R. C. COSTA, R. OLIVEIRA, M. TINUCCI, A.

- BARBOZA (2018): Canine periosteal osteosarcoma. *Rev. MVZ Cordoba*, 23, 6878-6887.
25. OGILVIE G.K. (2001): Bone tumors. U: *Veterinary oncology secrets*, (Rosenthal R.C.) Hanley & Belfus, inc., str. 139-146.
 26. OLSON, E. J., J. A. DYKSTRA, A. R. ARMSTRONG, C. S. CARLSON (2022): Bones, Joints, Tendons, and Ligaments. U: *Pathologic basis of veterinary disease*. 7th ed. (Zachary, J. F., Ur.), St. Louis, Missouri, Elsevier. str. 1037- 1094.
 27. ORYAN A., R. SADOUGHIFAR, S. SHIRIAN, G. F. KISH, Y. DANESHBOD (2015): Giant cell-rich osteosarcoma of tibia in a dog: a pathological and immunohistochemical study. *Comp. Clin. Path.* 24, 177-179.
 28. SAKTHIKUMAR S., I. ELVERS, J.KIM , M. L. ARENDT, R. THOMAS, J. TURNER- MAIER, R. SWOFFORD, J. JONHSON, S. E. SCHUMACHER, J. ALFOLDI, E. AXELSSON, C. G. COUTO, W.C. KISSEBERTH, M. E. PETTERSSON, G. GETZ, J. R. S. MEADOWS, J. F. MODIANO, M. BREEN, M. KIERCZAK, K. FORSBERG-NILSSON, V. D. MARINESCU, K. LINDBLAD-TOH (2018): SETD2 is recurrently mutated in whole-exome sequenced canine osteosarcoma. *Cancer Res.* 78, 3421-3431.
 29. SENNAZLI G., O. ERDOGAN, Y. DEVECIOGLU, B. INAL (2013): A case of teleangiectatic osteosarcoma in a dog. *J. Fac. Vet. Med. Istanbul Univ.* 39, 121-125.
 30. SIMPSON S., M.D. DUNNING, S. DE BROT, L. GRAU-ROMA, N. P. MONGAN, C.S. RUTLAND (2017): Comparative review of human and canine osteosarcoma: morphology, epidemiology, prognosis, treatment and genetics. *Acta Vet. Scand.* 59, 1-11.
 31. SZEWCZYK M., R. LECHOWSKI, K. ZABIELSKA (2015): What do we know about canine osteosarcoma treatment?-review. *Vet. Res. Commun*, 39, 61-67.
 32. THOMPSON K.G., K.E.DITTMER (2017): Tumors of bone. U: *Tumors in domestic animals*, 5th ed. (Meuten D.J.;Ur), John Wiley&Sons inc., Ames, Iowa: str. 364-433.
 33. TROST M.E., G.D. KOMMERS, C.C. BROWN, C.S.L. BARROS, L.F. IRIGOYEN, R.A. FIGHERA, M.A. INKELMANN, T.M. DA SILVA (2012): Primary bone neoplasms in dogs: 90 cases. *Pesq.Vet.Bras*, 32, 1329-1335.
 34. WILSON-ROBLES H., K. FRANKS, R. POOL, T. MILLER (2019): Characterization of five newly derived canine osteosarcoma cell lines. *BMC Vet. Res.* 15, 1-14.
 35. ZAGHLOUL A., W. AWADIN, E. MOSBAH, A. RIZK (2017): Chondroblastic osteosarcoma in right thigh of a bitch. *Rev.Vet. Clin.* 52, 47-50.

5. SAŽETAK

Osteosarkom u pasa

Osteosarkomi su najčešće primarne neoplazije apendikularnog skeleta pasa. Njihove neoplastične stanice proizvode kost, osteoid ili oboje. Točan uzrok nastanka nije u potpunosti poznat. U novije vrijeme povezuje se sa mutacijama na određenim genima. Najčešće se pojava vljuje kod velikih i gigantskih pasa srednje i starije dobi. Najčešća mjesta nastanka su ona koja nose težinu poput proksimalnog humerusa, distalnog radijusa, bedrene kosti, distalne ulne i proksimalne tibije. Većina osteosarkoma nastaje unutar kosti, naročito u metafiznim dijelovima dugih kostiju. Razlikujemo i periostalne te parostalne osteosarkome. Ova neoplazija je izrazito heterogena neoplazija s raznim histološkim uzorcima. Prema Svjetskoj Zdravstvenoj Organizaciji razlikujemo 6 podtipova: osteoblastični, hondroblastični, fibroblastični, teleangiektatički, slabo diferencirani te osteosarkom bogat divovskim stanicama. Klasificiraju se prema prevladavajućem histološkom uzorku. Bez obzira na podtip osteosarkom je jako progresivna neoplazija i često su zabilježene rane metastaze, naročito u pluća. Dijagnosticira se na temelju anamneze, kliničkog pregleda i slikovne dijagnostike. Da bi dijagnoza bila u potpunosti točna te da bi odredili stupanj neoplazije, neophodne su citopatološka i histopatološka pretraga.

Ključne riječi: neoplazija, osteosarkom, pas, histologija, dijagnostika

6. SUMMARY

Osteosarcoma in dogs

Osteosarcomas are the most common primary neoplasia of the appendicular skeleton in dogs. Neoplastic cells produce bone, osteoid or both. The exact cause for its occurrence is not fully known. More recently, it has been associated with mutations in certain genes. Most often osteosarcoma occurs in large and gigantic dog breeds of middle and older age. The most common places for osteosarcoma to occur are those who carry weight like proximal humerus, distal radius, femur, distal ulna and proximal tibia. Usually osteosarcomas arise inside the bone, especially in metaphyseal region of long bones. There are also periosteal and parosteal osteosarcomas. Osteosarcomas are very heterogeneous neoplasms with various histological patterns. According to World Health Organization we distinguish 6 subtypes: osteoblastic, hondroblastic, fibroblastic, telangiectatic, poorly diferentiated and giant cell rich osteosarcoma. They are classified according to the dominant histological pattern. Regardless of the subtype, osteosarcoma is very progressive neoplasia and early metastases are often recorded, especially in the lungs. It is diagnosed through anamnesis, clinical examination and diagnostic imaging. In order for the diagnosis to be completely accurate and to determine the degree of neoplasia, cytopathological and histopathological examinations are necessary.

Key words: neoplasia, osteosarcoma, dog, histology, diagnostic

7. ŽIVOTOPIS

Rođena sam 25.02.1999. godine u Zadru. Osnovnu i srednju školu završavam također u Zadru. Pohađala sam osnovnu školu Šime Budinića, a potom Klasičnu gimnaziju Ivana Pavla II s pravom javnosti.

Prvu godinu integriranog preddiplomskog i diplomskog studija veterinarske medicine na Veterinarskom fakultetu Sveučilišta u Zagrebu upisujem 2017. godine. Prve tri godine aktivno sudjelujem na Reptilomaniji kao organizator. Također u to vrijeme vodim brigu o fakultetskim prostorima gmazare i životinjama. Na petoj godini se opredjeljujem za usmjerenje Kućni ljubimci. Sudjelujem na znanstveno-stručnom skupu o gmazovima pod nazivom Reptilija 2018. godine. Također 2019. godine sudjelujem na ARTES-u, drugom naučno stručnom skupu o egzotičnim i divljim životinjama s međunarodnim učešćem i edukativnom izložbom održanom u Sarajevu. Sudjelujem i na 8.hrvatskom kongresu veterinarara male prakse održanom u Zadru 2023. godine.