

Teratomi u pasa i mačaka - retrospektivni prikaz slučaja dijagnosticiranih na Zavodu za veterinarsku patologiju u razdoblju 2010.-2024.

Postružin, Eva

Master's thesis / Diplomski rad

2024

Degree Grantor / Ustanova koja je dodijelila akademski / stručni stupanj: **University of Zagreb, Faculty of Veterinary Medicine / Sveučilište u Zagrebu, Veterinarski fakultet**

Permanent link / Trajna poveznica: <https://um.nsk.hr/um:nbn:hr:178:501194>

Rights / Prava: [In copyright](#)/[Zaštićeno autorskim pravom.](#)

Download date / Datum preuzimanja: **2025-01-04**



Repository / Repozitorij:

[Repository of Faculty of Veterinary Medicine -
Repository of PHD, master's thesis](#)



SVEUČILIŠTE U ZAGREBU
VETERINARSKI FAKULTET

SVEUČILIŠNI INTEGRIRANI PRIJEDIPLOMSKI I DIPLOMSKI STUDIJ
VETERINARSKA MEDICINA

DIPLOMSKI RAD

Eva Postružin

Teratomi u pasa i mačaka – retrospektivni prikaz slučaja dijagnosticiranih na
Zavodu za veterinarsku patologiju u razdoblju 2010. – 2024. godine

Zagreb, 2024.

Eva Postružin

Odjel Klinika Veterinarskog fakulteta, Zavod za veterinarsku patologiju

Predstojnik: izv. prof. dr. sc. Ivan-Conrado Šoštarić-Zuckermann, DECVP

Mentor: izv. prof. dr. sc. Ivan-Conrado Šoštarić-Zuckermann, DECVP

Članovi Povjerenstva za obranu diplomskog rada:

1. prof. dr. sc. Andrea Gudan Kurilj, DECVP

2. doc. dr. sc. Lidija Medven Zagradišnik

3. izv. prof. dr. sc. Ivan-Conrado Šoštarić-Zuckermann, DECVP

4. prof. dr. sc. Branka Artuković

Rad sadržava 40 stranica, 19 slika, 1 tablicu i 28 literaturnih navoda.

ZAHVALA

Od srca zahvaljujem mentoru izv. prof. dr. sc. Ivanu-Conradu Šoštarić-Zuckermannu na pristanku mentorstva, izdvojenom vremenu, pomoći, opširnoj literaturi i, naravno, izboru ove teme diplomskog rada.

Veliko hvala članovima moje obitelji na svakoj podršci i savjetu. Posebno zahvaljujem mami i tati. Mami na svakom ohrabrenju i zaželjenoj sreći prije ispita koja je postala tradicija („*break a leg*“), a tati na svakoj isprintanoj i uvezenoj skripti ili knjizi i osmijehu na pitanje: „Koliko će me koštati ova petica?“ Hvala i mojoj najdražoj sestri Ini na svakom slušanju i razgovoru.

Posebna zahvala ide bakama, a posebno baki kod koje sam živjela svih 6 godina ovog studija, na svakom ručku, kupovini, kavi, opranoj opremi za fakultet i bodrenju. Hvala baka Zlata!

Hvala mojim curama, mojim kolegicama na svim druženjima, vježbama, terenima, zajedničkim učenjima, bilješkama, kalkuliranjima, odlascima na kave, izlascima i mnoštvu drugih zajedničkih aktivnosti.

Zahvalu dugujem i svojim dugogodišnjim prijateljicama iz mladosti, osnovne škole i curama s Cresa na svakom druženju, slušanju i podršci.

Na kraju bih se zahvalila svojem dečku na smirivanju i vjerovanju u mene te na svakom ispitivanju pred kolokvij i ispit, kao i na tehničkoj podršci pri pisanju diplomskog rada.

Zahvaljujem još jednom svima što ste zajedno sa mnom dočekali završetak i ovaj rad posvećujem svima vama!

POPIS PRILOGA

Slika 1: Ultrazvuk lijevog i desnog jajnika u kuje..	8
Slika 2: Masa na desnom jajniku kuje njemačkog ovčara..	9
Slika 3: Laterolateralna projekcija abdomena.	10
Slika 4: Presjek teratoma jajnika u kuje..	11
Slika 5: Presjek teratoma jajnika u kuje..	12
Slika 6: Presjek zrelog ovarijalnog teratoma u kuje.....	12
Slika 7. a): Nezreli teratom jajnika u kuje s metastazama na jetri (b).....	13
Slika 8. Grafički prikaz pasminske raspodjele teratoma u kuja.	20
Slika 9. Grafički prikaz dobne raspodjele teratoma u kuja.	21
Slika 10. Grafički prikaz lokalizacije teratoma jajnika.	22
Slika 11. Grafički prikaz zastupljenosti ektodermalnih struktura u teratomima.....	23
Slika 12: Teratom jajnika kuje (Uzorak br. 1).	24
Slika 13: Teratom jajnika u kuje (Uzorak br. 1).	25
Slika 14: Teratom jajnika u kuje (Uzorak br. 2)..	26
Slika 15. Grafički prikaz zastupljenosti mezodermalnih struktura u teratomima.....	27
Slika 16: Teratom jajnika u kuje (Uzorak br.2).	28
Slika 17: Teratom jajnika u kuje (Uzorak br.1).	29
Slika 18. Grafički prikaz zastupljenosti endodermalnih struktura u teratomima.....	30
Slika 19: Teratom jajnika kuje (Uzorak br.1).	31

POPIS TABLICA

Tablica 1. Pregled obrađenih uzoraka	19
--	----

SADRŽAJ

1. UVOD	1
2.PREGLED REZULTATA DOSADAŠNJIH ISTRAŽIVANJA	2
2.1. Teratomi i njihova klasifikacija.....	2
2.1.1. Zreli teratomi.....	3
2.1.2. Nezreli teratomi.....	3
2.1.3. Monodermalni teratomi.....	4
2.2. Patogeneza teratoma.....	5
2.2.1. Partenogenetska teorija nastanka teratoma	5
2.2.2. Teorija o neoplastičnoj proliferaciji sekvestriranih totipotentnih stanica	5
2.2.3. <i>Incomplete twinning</i> teorija nastanka teratoma	6
2.2.4. Teorija o derepresiji totipotentnih genetskih informacija u jezgri somatskih stanica	6
2.3. Klinička slika.....	7
2.3.1. Klinička slika u kuja s teratomom.....	7
2.3.2. Klinička slika u mačaka s teratomom	9
2.3.3. Klinička slika u pasa i mačaka s teratomom testisa	10
2.4. Makroskopski izgled teratoma	11
2.5. Mikroskopski izgled teratoma	13
2.5.1. Zreli teratomi.....	13
2.5.2. Nezreli teratomi.....	14
2.6. Dijagnostika teratoma	14
2.7. Liječenje teratoma	15
2.8. Prognoza.....	16
3. MATERIJALI I METODE	17
4. REZULTATI	17

4.1. Vrste, pasmine, spol i dob životinja u istraživanju	20
4.1.1. Vrste i spol životinja u istraživanju.....	20
4.1.2. Pasmine životinja u istraživanju.....	20
4.1.3. Dob životinja u istraživanju	21
4.2. Lokalizacija teratoma jajnika u istraživanih životinja.....	22
4.2. Zastupljenost ektodermalnih struktura u uzorcima	23
4.3. Zastupljenost mezodermalnih struktura u uzorcima	27
4.4. Zastupljenost endodermalnih struktura u uzorcima	30
5. RASPRAVA.....	32
6. ZAKLJUČAK.....	34
7. LITERATURA	35
8. SAŽETAK.....	38
9. SUMMARY.....	39
10. ŽIVOTOPIS.....	40

1. UVOD

Teratomi su rijetki tumori zametnih stanica. U domaćih životinja javljaju se najčešće u jajnicima i testisima te kao takvi pripadaju primarnim tumorima spolnih gonada. Primarni tumori spolnih gonada mogu biti podrijetlom od epitelnih, mezenhimalnih, zametnih i stromalnih stanica.

Tumori koji nastaju isključivo iz tkiva podrijetlom od jajnika i testisa mogu se podijeliti na: tumore površinskog epitela, tumore gonadalne strome te tumore zametnih, točnije germinativnih stanica. Tumori koji se razvijaju iz negonadalnog potpornog tkiva mogu biti fibroblastični, vaskularni ili podrijetlom od glatkog mišićja, no oni se, također, rijetko javljaju u domaćih životinja (SCHLAFFER i MILLER, 2015.).

Podrijetlo teratoma objašnjava njihovu heterogenu građu. Teratomi su tumori koji pripadaju skupini tumora zametnih stanica upravo zbog toga što njihovu građu čine stanice iz svih triju zametnih listića: ektoderma (dlake, zubi i živčano tkivo), mezoderma (koštano, mišićno, masno i fibrozno tkivo) i endoderma (respiratorne i probavne epitelne stanice, endokrini parenhim gušterače, slinska žlijezda). Živčano, kao i masno tkivo, gotovo je uvijek prisutno u teratomima.

Teratomi su gotovo uvijek benigni i dobro diferencirani tumori koji su dokazani najčešće u kuja. Ovi tumori zametnih stanica dolaze još rjeđe u malignom obliku teratokarcinoma (nezreli teratomi) i karakterizira ih niska diferencijacija stanica i primitivno tkivo.

2. PREGLED REZULTATA DOSADAŠNJIH ISTRAŽIVANJA

2.1. Teratomi i njihova klasifikacija

Teratomi su neoplazme koje se sastoje od pluripotentnih zametnih stanica ektodermalnog, mezodermalnog i endodermalnog podrijetla. Ektodermalne strukture poput dlake, skvamoznog epitela, živčanih stanica, zuba, adneksalnih struktura kože poput znojnih i lojnih žlijezda možemo naći u teratomima pasa i mačaka. Najčešće su mezodermalne strukture u teratomima kosti, hrskavica, fibrozno tkivo, glatko mišićje i adipozno tkivo. Endodermalne strukture koje se često javljaju u ovim neoplazijama respiratorni su i gastrointestinalni epitel, žljezdana tkiva poput žlijezde slinovnice, tkivo štitne žlijezde, dok se pankreasno i jetreno tkivo rjeđe nalaze.

Teratomi se obično klasificiraju prema Gonzalez-Crussijevom sustavu ocjenjivanja (AL SALEM, 2014.) :

- 0 ili zreli (benigni)
- 1 ili nezreli, vjerojatno benigni
- 2 ili nezreli, moguće maligni
- 3 izrazito maligni.

Prevalencija ovarijalnih teratoma u kuja varira između 1,04 % do 2,7 % među svim ovarijalnim tumorima (GÜLÇUBUK i sur., 2012.). Teratomi testisa izuzetno su rijetki u ovih vrsta sa samo izoliranim slučajevima.

Ovi tumori obično se javljaju u kuja mladih od 6 godina, a kod mačaka prosječna je dob u kojoj se dijagnosticira teratom 6,7 godina. (SABA i sur., 2012.)

U pasa i mačaka teratomi jajnika i testisa klasificirani su na temelju histoloških značajki i stanične diferencijacije na zrele, nezrele i monodermalne.

2.1.1. Zreli teratomi

Zreli teratomi ili dermoidne ciste čvrste su i cistične neoplazme sastavljene od visoko diferenciranih tkiva adultnog tipa. Tkiva su većinom raspoređena neorganizirano i tvore razne strukture. Elementi tkiva ne moraju nužno odgovarati određenom anatomskom mjestu, iako se povremeno može vidjeti specijalizacija organa (npr. mozak ili mrežnica). Obično su zastupljena sva tri sloja zametnih stanica (HATTAB, 2018.). Takvi su teratomi obično benigni i dobre prognoze nakon kirurške ekscizije tumora (OBER i sur., 2013.).

Zreli teratomi jajnika nastaju partenogenezom, bez oplodnje. Haploidne (postmejotičke) zametne stanice endoredupliciraju se da bi se stvorile diploidne genetski ženske (XX) tumorske stanice (RUBIN i STRAYER, 2015.).

2.1.2. Nezreli teratomi

Nezreli teratomi sastoje se od elemenata tkiva koji su nezreli, nediferencirani ili nalikuju normalnim embrionalnim tkivima i podrijetlom su od jednog ili više zametnih listića. U praktične svrhe, prepoznaju se dva glavna morfološka oblika nezrelosti. Najčešći oblik sadrži stanične zone strome blastomatoznog tipa oko malih i nezrelih žlijezda. Ostali uobičajeni oblici uključuju primitivni ili embrionalni neuroepitel s formiranjem rozeta, tubula ili blastomatoznog tkiva fetalnog bubrega ili pluća. Procjena je li živčana komponenta „nezrela“ može biti izazovna, osobito ako je ta komponenta stanična. Međutim, za razliku od zrelih teratoma, nezreli pokazuju povećanu apoptozu i mitotsku aktivnost. Također je važno prepoznati da tkivo fetalnog tipa, kao na primjer, hrskavice ili masnog tkiva fetalnog tipa, nije dokaz nezrelosti. Prepoznavanje nezrele komponente kvalitativni je dojam, a ne kvantitativni. Iz toga proizlazi da je dovoljna prisutnost bilo kakvog embrionalnog tkiva, bez obzira na količinu (HATTAB, 2018.).

Veća je vjerojatnost da će ovaj oblik teratoma biti malignan i metastazirati u druge dijelove tijela, stoga je prognoza lošija nego u zrelih. Metastaze u nezrelih teratoma zabilježene su do 50 %. Mogu se pojaviti udaljene visceralne metastaze, ali ipak najčešće su peritonealne metastaze. (SABA i sur., 2012.).

Ovaj tip teratoma također može sadržavati tumore žumanjčane vreće, koriokarcinom te embrionalne karcinome (RUBIN i STRAYER, 2015.).

Predpubertetski nezreli teratomi testisa potječu od benignih zametnih stanica, dok postpubertetski potječu iz maligne spolne stanice koja je vjerojatno nastala u maternici i naknadno se diferencirala u teratom (LIN i sur., 2014.).

2.1.3. Monodermalni teratomi

Monodermalni su teratomi rijetki oblik teratoma koji sadrže jednu vrstu tkiva i to obično u obliku strume ovarii, neuroektodermalnih i karcinoidnih tumora. Struma ovarija je tip ovarijalnog monodermalnog teratoma koji se javlja izuzetno rijetko, a sastoji se pretežno od zrelog tkiva štitne žlijezde i acinusa ispunjenih koloidom. Struma ovarija češće je benigna neoplazma, histološki građena od stupčastih epitelnih stanica i folikula. Neuroektodermalni tumori podtip su monodermalnih teratoma koje karakterizira prisutnost nezrelih ili malignih neuroektodermalnih tkiva. Diferencirani i benigni neuroektodermalni tumori rjeđi su.

Karcinoidni tumori nešto se češće javljaju i klasificirani su u 4 tipa: inzularni, trabekularni, mucinozni i strumalni (MORARU i sur., 2023.). Inzularne karcinoide karakteriziraju veliki otočići, gnijezda različite veličine, mali acinusi ili žlijezde unutar fibrozne strome. Tumorske su stanice uniformne, poligonalne, s obilnom citoplazmom i okruglim, centralno smještenim jezgrama. Citoplazma sadrži crveno-smeđe granule, smještene bazalno. Trabekularni oblik ima jednoslojni ili dvoslojni obrazac rasta stanica raspoređenih u duge, valovite, razgranate vrpce ili paralelne vrpce. Tumorske su stanice ujednačene, okrugle do ovalne, s amfofilnom, blago granuliranom citoplazmom u bazi i centralno smještenim, jajolikim ili izduženim jezgrama s fino točkastim kromatinom. Strumalni karcinoid tip je monodermalnog teratoma karakteriziran prisutnošću tkiva štitnjače pomiješanog s neuroendokrinom neoplazmom. Komponenta štitnjače nalikuje normalnom tkivu štitnjače, a stroma može pokazivati luteinizaciju. Mucinozni karcinoid sadrži brojne male žlijezde ili acinuse s vrlo malim lumenom koji plutaju u mucinu. Tumorske stanice obložene su uniformnim kuboidnim ili stupastim stanicama s malim okruglim ili ovalnim jezgrama i citoplazmatskim neuroendokrinim granulama (MENSHIKOVA i HANLEY, 2024.).

2.2. Patogeneza teratoma

2.2.1. Partenogenetska teorija nastanka teratoma

Početni biološki događaj koji dovodi do takvog heterogenog i bizarnog tumora još nije shvaćen. Međutim, vjeruje se da se tumori zametnih stanica jajnika (uključujući teratome) mogu razviti izravno iz oocite. Najprihvaćenija je teorija koja objašnjava postojanje teratoma jajnika partenogenetska aktivacija oocita. Teratomi jajnika potječu od oocita koje su podvrgnute sazrijevanju i spontanoj partenogenetskoj aktivaciji praćenoj embrionalnim razvojem unutar jajnika folikula. Činjenica da se kariotip XX nalazi u gotovo svim zrelim teratomima jačaju ovu teoriju. Embrionalni razvoj bez muške gamete, partenogeneza, može se naći u nekih nižih organizama, ali ovakva vrsta reprodukcije potpuno je neuspješna u sisavaca, no to ne znači da se embrionalna tkiva ne mogu stvoriti iz partenogenetski aktiviranih oocita (OLIVIERA i sur., 2004.).

2.2.2. Teorija o neoplastičnoj proliferaciji sekvestriranih totipotentnih stanica

Teorija o neoplastičnoj proliferaciji sekvestriranih totipotentnih stanica jedan je od predloženih mehanizama za nastanak teratoma. Prema ovoj teoriji, teratomi se razvijaju iz neoplastične proliferacije totipotentnih stanica ili primordijalnih zametnih stanica koje su sekvestrirane tijekom embrionalnog razvoja. Ključna je točka ove teorije da se teratomi sastoje od totipotentnih zametnih stanica koje se mogu diferencirati u različita tkiva i da ujedno potječu iz više zametnih listova. Izdvojene totipotentne stanice ili primordijalne zametne stanice koje ne uspijevaju pravilno migrirati tijekom embrionalnog razvoja mogu doživjeti neoplastičnu proliferaciju, što dovodi do stvaranja teratoma (VANHAESEBROUCK i sur., 2010.)

2.2.3. *Incomplete twinning* teorija nastanka teratoma

Incomplete twinning teorija temelji se na ideji da će se tijekom embrionalnog razvoja dva embrija na kraju formirati u jedan fetus jer se neće u potpunosti odvojiti. Umjesto toga, mogu se spojiti, što rezultira jednom masom koja sadrži tkiva obaju embrija. Ovo spajanje može se dogoditi u različitim fazama razvoja, što dovodi do stvaranja teratoma s različitim sastavom tkiva. Ovu teoriju podupiru činjenice da je provedena studija u kojoj je imunohistokemijom i genetskim analizama dokazano da teratomi imaju mješovit genetski sastav i da sadrže tkiva obaju embrija (KEENE i sur., 2011.).

2.2.4. Teorija o derepresiji totipotentnih genetskih informacija u jezgri somatskih stanica

Derepresija totipotentnih genetskih informacija u jezgri somatskih stanica temelji se na ideji da somatske stanice mogu proći kroz proces dediferencijacije, što rezultira ekspresijom totipotentnih gena. Dediferencijacija može se dogoditi kroz različite mehanizme, kao što su epigenetske promjene (DNA metilacija, histonske promjene), genetske mutacije ili čimbenici okoliša. Nakon što se izraze totipotentni geni, somatske stanice mogu se diferencirati u različite tipove stanica, što dovodi do stvaranja teratoma (MURETTO i sur., 2001.).

2.3. Klinička slika

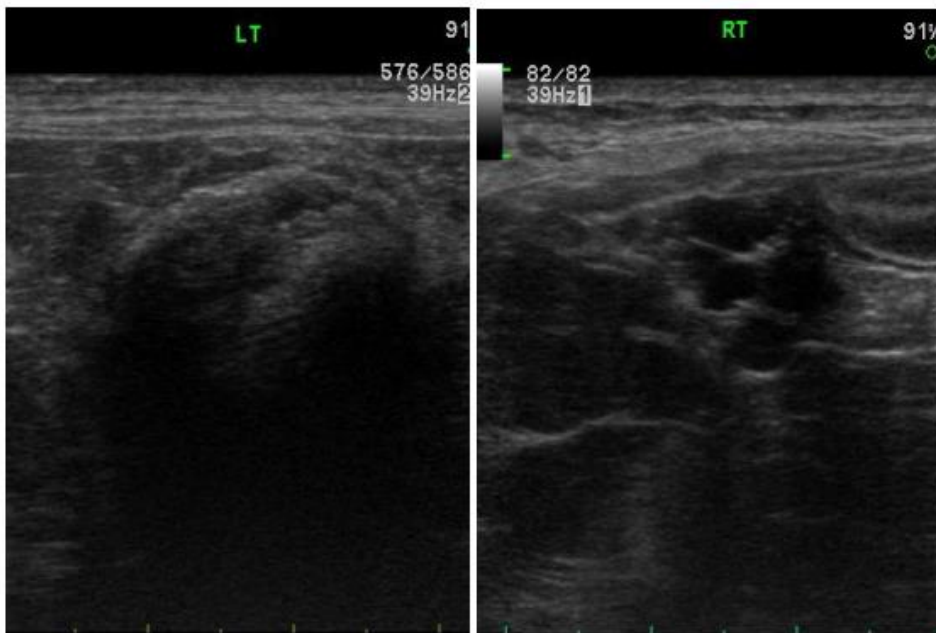
2.3.1. Klinička slika u kuja s teratomom

Klinički znakovi u kuja s teratomom često je nespecifična i vrlo vjerojatno neće uvijek biti prisutna te u početku kuja ne mora pokazivati nikakve kliničke znakove, a kasnije razviti kliničku sliku. Teratomi se često mogu naći i kao slučajan nalaz prilikom razudbe.

Najčešći klinički znakovi u kuja uključuju:

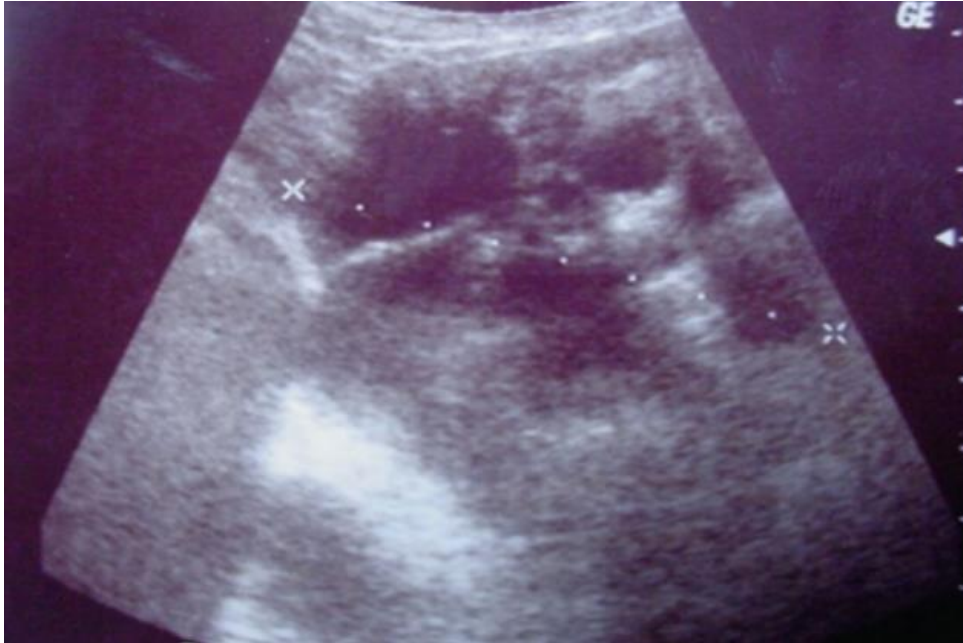- abdominalnu distenziju i palpabilnu abdominalnu masu
- abdominalnu bol (prisutnost abdominalne mase na jajniku može biti bolna prilikom palpacije)
- ascites kao česta pojava u ovarijalnih teratoma i može biti uzrok prethodno spomenute abdominalne distenzije i nelagode
- pojačanu i nepravilnu produkciju spolnih hormona što može rezultirati hormonskim poremećajima poput perzistentnog estrusa, piometre...
- vaginalni iscjedak (posebno u teratoma koji uzrokuju pojačano lučenje progesterona) (DARBAZ i sur., 2017.)

PARK i sur. (2013.) opazili su da hematološki i biokemijski parametri krvi nisu bili promijenjeni i bili unutar granica normale. Ultrazvučna pretraga pokazala je u 11-godišnje kuje manju čvrstu masu i povećanje lijevog jajnika s hiperehogenim parenhimom i distalnom akustičnom sjenom (Slika 1).



Slika 1: Ultrazvuk lijevog i desnog jajnika u kuje. Lijevi je jajnik povećan sa zonom hiperehogenog parenhima i distalnom akustičnom sjenom, a desni je jajnik nepromijenjen. Izvor: PARK i sur., 2013.

HEADLEY i sur. (2006.) promatrali su slučaj dvogodišnje kuje pasmine njemački ovčar. U kuje je bila prisutna abdominalna distenzija, letargija i palpabilna abdominalna masa. U krvnoj slici došlo je jedino do blagog povećanja uree i alanin aminotransferaze. Ultrazvučnim pregledom uočena je veća, heterogena, cistična, ehogena, okrugla masa. Napravljena je dijagnostička laparatomija koja je pokazala spomenutu masu na desnom jajniku, dok je lijevi bio normalan makroskopski (Slika 2).



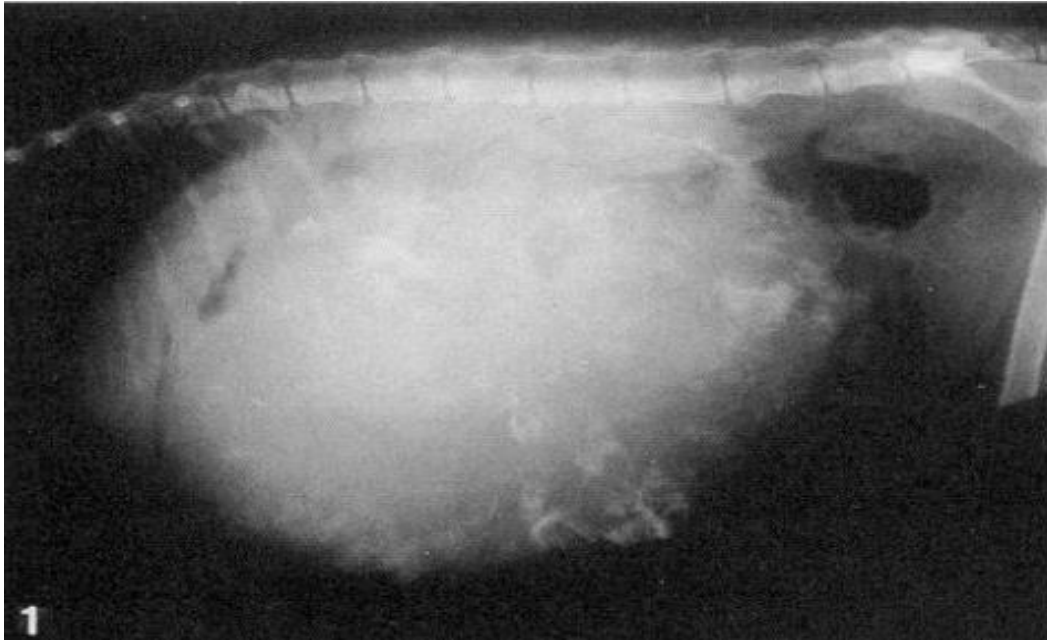
Slika 2: Masa na desnom jajniku kuje njemačkog ovčara. Masa je hiperehogena, cistična.
Izvor: HEADLEY i sur., 2006.

2.3.2. Klinička slika u mačaka s teratomom

Klinički znakovi teratoma jajnika u mačaka manje su dokumentirani zbog rijetkosti stanja. Međutim, mogu biti prisutni simptomi slični onima koji se vide u kuja, poput nadutosti abdomena i abdominalne boli.

SABNCU i sur. (2018.) opisuju slučaj trogodišnje mačke koja dolazi na kliniku zbog abdominalne distenzije. Navode da u mačke nije bilo većih kliničkih promjena osim blagog povišenja koncentracije uree i leukocitoze.

BASARABA i sur. (1998.) ukazali su na teži sličaj teratoma ovarija u mačke. Mačka je pokazivala znakove letargije, periodične anoreksije i abdominalne distenzije. Palpacijom abdomena ustanovljena je velika, čvrsta, pomična i multilobularna masa u mezogastriju i hipogastriju, a mačka je bila u blagom respiratornom distresu, pireksiji s tahikardijom. Rendgenološki je bila vidljiva velika masa u mezogastriju koja je uzrokovala promjene položaja crijeva. Na masi je uočen veći broj mineralnih nakupina (Slika 3).



Slika 3: Laterolateralna projekcija abdomena. Na projekciji je vidljiva masa u abdomenu s multiplim mineralnim promjenama i dislokacijom crijeva. Izvor: BASARABA i sur. (1998.)

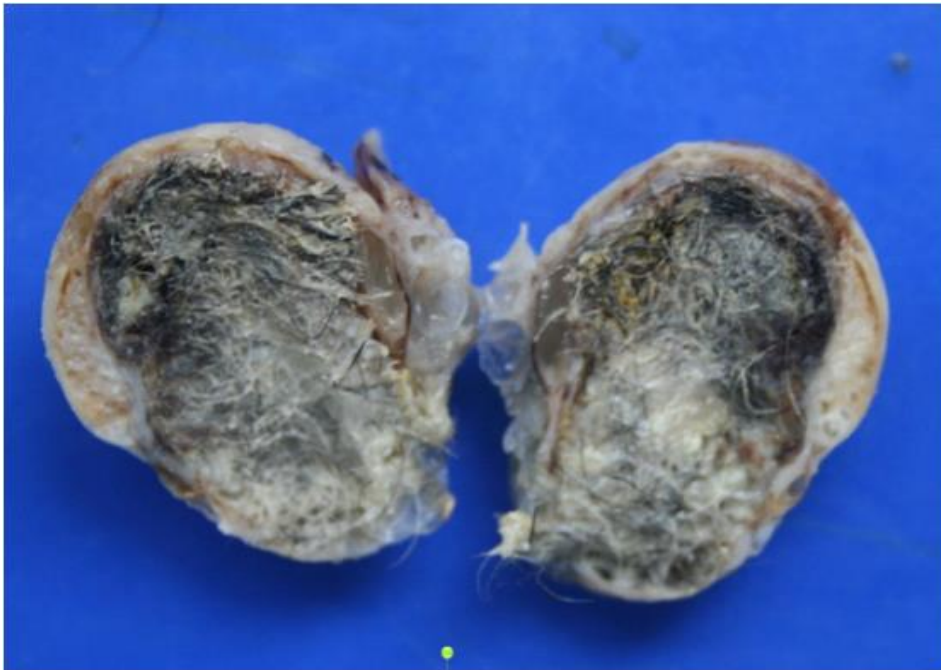
2.3.3. Klinička slika u pasa i mačaka s teratomom testisa

Klinički znakovi u pasa i mačaka s teratomom testisa često su nespecifični i ne moraju biti odmah vidljivi. Međutim, neki uobičajeni znakovi i simptomi uključuju: abdominalnu distenziju, abdominalnu bol, feminizaciju, kaheksiju, povraćanje, anoreksiju, disuriju i konstipaciju ili opstipaciju. Teratomi u muških životinja na gonadama znatno su rjeđi nego ovarijalni teratomi te su detaljnije opisani u muškaraca.

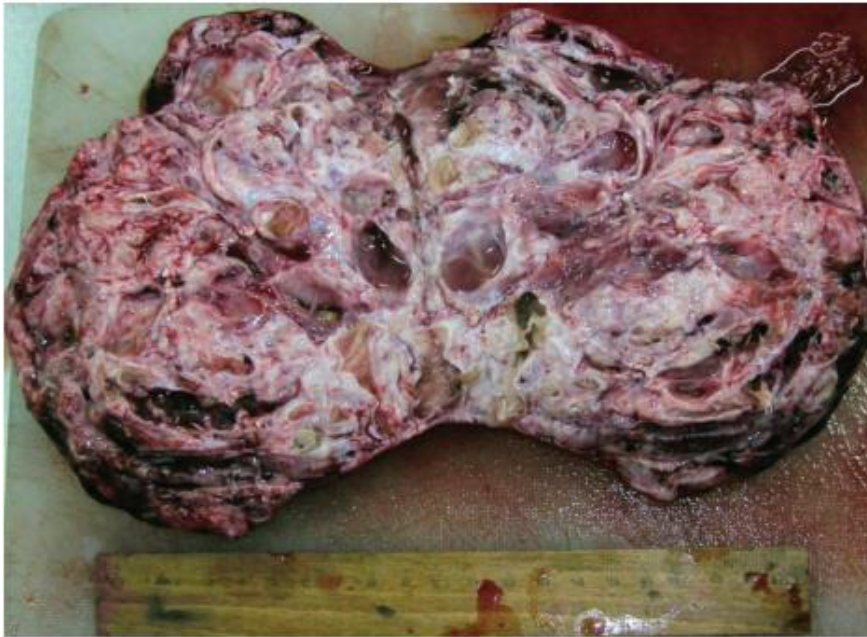2.4. Makroskopski izgled teratoma

Ustanovljeno je da su teratomi većinom benigni tumori koji sadrže tkiva podrijetlom iz svih triju zametnih listića što dovodi do toga da je makroskopski izgled vrlo heterogen i individualan. Rjeđe se javlja maligni, nezreli oblik teratoma s metastazama (Slika 7. a) i 7. b))

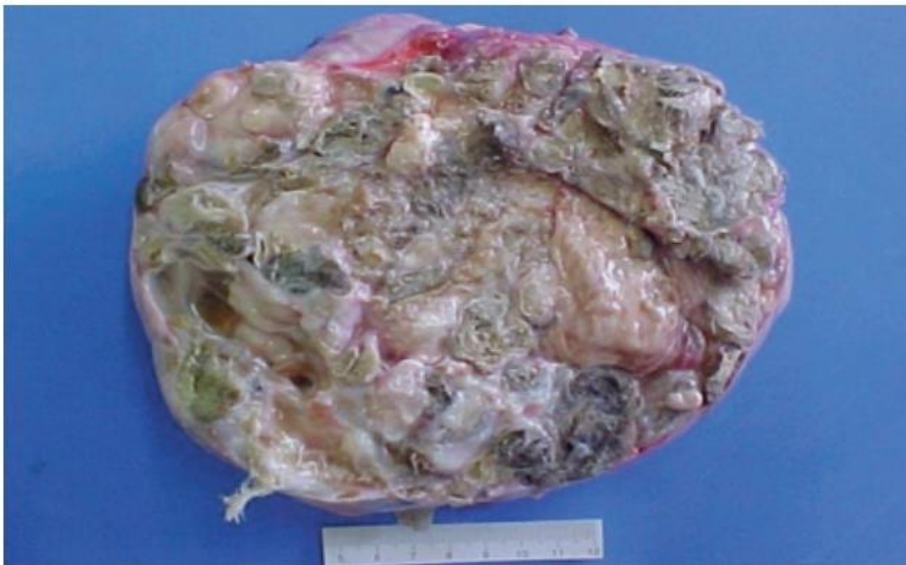Obično su teratomi opisivani kao okrugle, elipsoidne, jajolike i bubrežaste inkapsulirane tvorbe tvrdoelastične konzistencije koje mogu doseći promjer i preko 20 cm. Ukoliko se radi o zrelim teratomima opisivane su i cistične promjene (Slika 5) ispunjene seroznom do mukoznom tekućinom. U makroskopski vidljive promjene možemo ubrojiti i multifokalne kalcifikacije i krvarenja. Mogu se pronaći i nokti, kosti, hrskavica, dlake i adipozno tkivo (Slika 6). Površina tumora obično je glatka i sjajna, raznih boja, a najčešće se spominje bijelo-siva, smeđa i crvena. Na prerezu teratomi su žilave koherencije, a prhke rjeđe ako se radi, primjerice, o masnom tkivu (Slika 4).



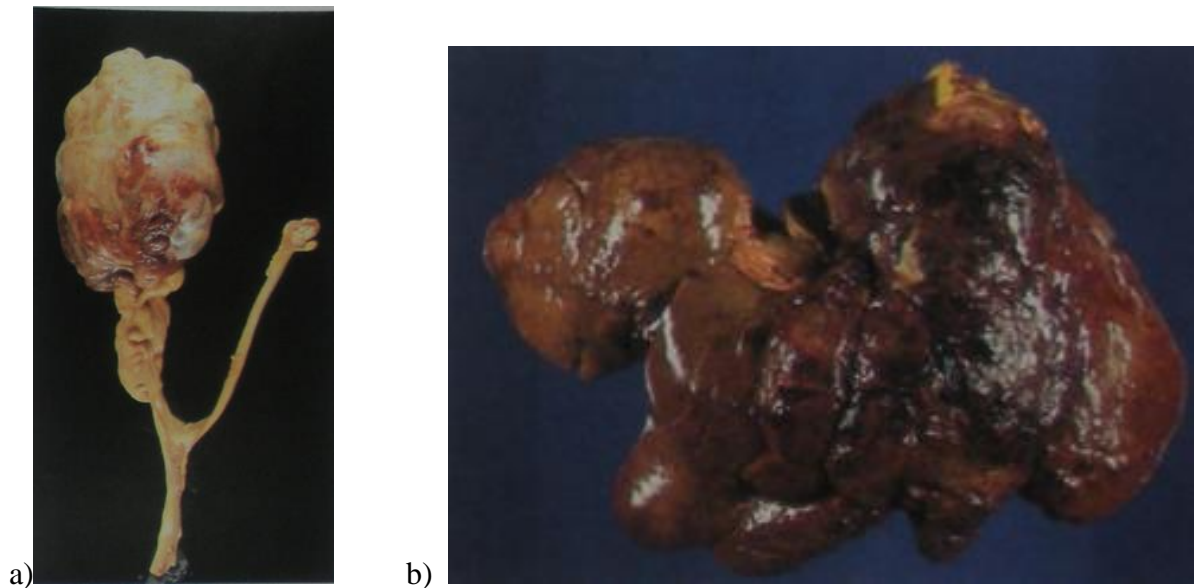
Slika 4: Presjek teratoma jajnika u kuje. Preparat je fiksiran formalinom. Vidljiva je čvrsta, inkapsulirana tvorba s makroskopski vidljivim dlakama i masnim tkivom. Izvor: PARK i sur., 2013.



Slika 5: Presjek teratoma jajnika u kuje. Na presjeku tumora vidljiva su multipla cistična područja, masno tkivo i koštano tkivo. Izvor: GÜLÇUBUK i sur., 2012.



Slika 6: Presjek zrelog ovarijalnog teratoma u kuje. Na presjeku vidljiva su nepravilna cistična područja, koža s dlakama ukomponirana u krem do bijele boje vezivno tkivo. Izvor: HEADLEY i sur., 2006.



Slika 7. a): Nezreli teratom jajnika u kuje s metastazama na jetri (b). Izvor: BUERGELT, C.D. (1997.): *Color atlas of reproductive pathology of domestic animals*.

2.5. Mikroskopski izgled teratoma

Mikroskopski izgled teratoma, kao i makroskopski može itekako varirati i uključuju raznorazna tkiva podrijetla ektoderma, mezoderma i endoderma. Samo patohistološki pregled ovakvih tumora može dokazati kompletnu složenu mješavinu tkiva raznih germinativnih slojeva koje nalazimo u njima, naglašavajući njihovu zamršenu prirodu.

2.5.1. Zreli teratomi

Zreli su teratomi obično cistični te gotovo svi sadržavaju kožu, lojne žlijezde, dlačne folikule i živčane komponente. Nadalje, često se pojavljuje i glatko mišićje, znojne žlijezde, hrskavica, kosti, zubi te respiratorni epitel. Ostala tkiva poput štitne žlijezde i intestinalnog epitela rjeđe se pronalaze. Rijetke metastaze zrelih cističnih teratoma podsjećaju na one u karcinoma i adultnog su tipa. Prisutnost povećane celularnosti, mitotičke aktivnosti ili umjerene stanične atipije bilo mezenhimalnog ili epitelnog podrijetla ne bi se smjele dijagnosticirati kao nezreli teratom.

2.5.2. Nezreli teratomi

Nezreli su teratomi pretežito čvrsti i lobulirani s brojnim sitnim cističnim područjima. Ponekad se može prepoznati nezrelo koštano i hrskavično tkivo. Vidljive su također i komponente koje su karakteristične i za zrele teratome izmiješane s komponentama nezrelih, stoga ponekad dijagnostika može biti zamršena. Ocjenjivanje se temelji na količini prisutnog nezrelog tkiva. Metastaze nezrelih teratoma sastoje se obično od embrionalnog, stromalnog tkiva. Dobrodiferencirani nezreli teratomi imaju povoljniju prognozu od onih koji sadrže samo embrionalno tkivo, koji su ujedno često i letalni (RUBIN i STRAYER, 2015.)

2.5.3. Monodermalni teratomi

Najčešći oblik monodermalnih teratoma naziva se struma ovarii koju karakterizira prisutnost tkiva štitnjače. Histološki se pronalaze folikuli različite veličine koji često sadrže koloid. Moguć je pronalazak solidnih područja sastavljenih od stanica s oksifilnom ili prozirnom citoplazmom, trabekulama ili pseudotubularnim strukturama. Rjeđe, ali ipak stroma između folikula može biti edematozna, a i periferna luteinizacija. U koloidu mogu se vidjeti kristali kalcijeva oksalata.

2.6. Dijagnostika teratoma

Dijagnostički protokol teratoma uključuje kombinaciju kliničkog pregleda, slikovne dijagnostike i histopatološkog pregleda.

Kod kliničkog pregleda potrebno je pažnju obratiti na anamnezu, primjerice, promjene u apetitu i unosu vode, letargiju, distenziju abdomena koja se s vremenom povećava, itd... Nakon uzimanja iscrpne anamneze pristupa se općem kliničkom pregledu, zatim pregledu prema organskim sustavima, s posebnim naglaskom na distenziju abdomena i palpaciju abdominalne mase.

Što se tiče slikovne dijagnostike, veliku ulogu u dijagnostici teratoma ima ultrazvučna pretraga (UZV) koja uvelike pomaže u identifikaciji masa, cističnih promjena, akumulacije tekućine i drugih abnormalnosti. Nadalje, grubi uvid u veličinu i oblik mase može dati i rendgenološka slika (RTG), koja ima veću ulogu u pronalasku udaljenih metastaza. Od naprednije slikovne dijagnostike može se provesti i kompjuterizirana tomografija (CT) te magnetska rezonancija (MRI) koje mogu dati uvid u sam presjek tvorbe i pronalaska raznih promjena poput mineralizacija.

Ukoliko se ne radi o slučajnom nalazu prilikom razudbe, potrebno je provesti dijagnostičku laparatomiju i ukloniti tvorbu kako bi se mogao dobiti uzorak za histopatološku pretragu. Dijelove tvorbe koji se žele pregledati mikroskopski potrebno je narezati, fiksirati u 10 % formalinu, zatim narezati na tanke dijelove mikrotomom i obojati hematoksinom i eozinskim bojenjem.

Histopatološka pretraga možda je najznačajniji korak u dijagnostici teratoma zato što daje kompletan uvid u histološku građu tvorbe i konačnu dijagnozu.

Imunohistokemijski markeri igraju ključnu ulogu u dijagnozi i diferencijaciji različitih vrsta tumora zametnih stanica, uključujući teratome. Neki od ključnih imunohistokemijskih markera su: OCT 3/4, CD117, GPC3. Sva su tri markera bila pozitivna u nezrelim, a negativni u zrelih teratoma (RANJITHA i sur., 2022.).

2.7. Liječenje teratoma

Teratomi se u veterinarskoj medicini obično uklanjaju kirurški, pažljivim uklanjanjem kompletnog tumora i pazeći da ne zaostane dio tumoroznog tkiva. Odabir kirurškog pristupa ovisi o položaju i veličini tumora, kao i o stanju i individualnim potrebama pojedine životinje. Liječenje teratoma kombinacija je kirurškog uklanjanja i postoperativne skrbi. Preporučeni su kirurški pristupi za potpuno uklanjanje tumora: kompletna ovariohisterektomija, laparoskopna ovariektomija i orhiektomija sa skrotalnom ablacijom.

Postoperativna njega kod pasa i mačaka s teratomom, bilo benignim ili malignim, ključna je za osiguranje pravilnog cijeljenja rane i sprječavanja postoperativnih komplikacija. Pomno praćenje životinje, ublažavanje bolova i redovite kontrole ključni su za otkrivanje potencijalnih recidiva ili postoperativnih komplikacija. Nakon operacije obvezno je

mirovanje i higijena rane jer pojačana aktivnost i nepravilna briga o rani mogu usporiti cijeljenje rane ili uzrokovati posljedičnu infekciju i dehiscenciju rane.

2.8. Prognoza

Prognoza za teratome kod mačaka i pasa varira ovisno o vrsti tumora, lokaciji i jesu li benigni ili maligni. Kompletna kirurška ekscizija tvorbe često je dovoljna za liječenje benignih teratoma, dok maligni teratomi mogu zahtijevati agresivnije pristupe liječenju kako bi se poboljšali rezultati. Redoviti nadzor i kontrolni pregledi ključni su za otkrivanje mogućih recidiva ili komplikacija.

Iz prethodno navedenog, prognoza je, u pravilu, dobra za zrele (benigne) teratome, a kod malignih je prognoza nešto lošija, proporcionalno s količinom embironalnog nezrelog tkiva i nerijetko je potrebno pristupiti adjuvantnim terapijama kako bi se prognoza poboljšala.

3. MATERIJALI I METODE

Tijekom ovog retrospektivnog istraživanja pretražena je arhiva Zavoda za veterinarsku patologiju unutar računalnog programa ISSA (Vamstec), koja datira iz perioda od 1. siječnja 2010. godine do 31. prosinca 2023. godine kako bi se pronašli uzorci u pasa i mačaka s teratomima. Izdvojeni su podatci s uputnicama (podatci o životinjama), histopatološki nalazi, kao i pripadajući histopatološki preparati i parafinski blokovi. Od navedenih uzoraka dva su potjecala iz privatne ambulante iz Zagreba, a preostali uzorak s klinike Veterinarskog fakulteta u Zagrebu. Svaki od histopatoloških preparata pregledani su na način da su komponente svakog pojedinog teratoma razvrstane na komponente podrijetlom od ektoderma, mezoderma te endoderma i uspoređeni s prethodnim nalazima iz baze podataka, a uzorci su numerirani i pridruženi određenoj životinji prema pasmini i starosti.

S obzirom da se očekivao maleni broj slučajeva teratoma dijagnosticiranih za Zavodu, odlučeno je pronađenim uzorcima pridodati i dobro opisane slučajeve teratoma iz literature te ih na taj način usporediti i obraditi.

Podaci o pronađenim tumorima u arhivi, kao i onim opisanim u literaturi su statistički obrađeni u programu Microsoft Office Excel. Pronađeni tumori u arhivi fotografirani su mikroskopskom kamerom Digicyte BigEye camera i obrađene u programu Digicyte Capture v2.23.

4. REZULTATI

U arhivi Zavoda za veterinarsku patologiju pronađena su i pregledana 3 uzorka teratoma jajnika kuja u vremenskom razdoblju od 1. siječnja 2010. godine do 1. siječnja 2024. godine. U literaturi je pronađeno 9 obrađenih slučajeva teratoma jajnika kuja i 3 slučaja teratoma jajnika mačaka. Na temelju dobivenih podataka iz ovih 15 slučajeva svaki je slučaj numeriran i svrstani su elementi svakog tumora posebno na strukture podrijetlom od ektoderma, mezoderma i endoderma uz jednostavnu statističku obradu opisa životinje (vrsta, pasmina, spol, dob) i lokalizaciju teratoma (Tablica 1). Za svaki pojedini uzorak u Tablici 1 navedene su karakteristične promjene poput krvarenja, cističnosti, nekroze i upalne infiltracije koje nisu svrstane u podrijetlo zametnih listića.

Tablica 1. Pregled obrađenih uzoraka

Broj uzorka	Vrsta	Pasmina	Dob (god)	Lokalizacija tumor	Ektoderm	Mezoderm	Endoderm	Napomena	Podrijetlo uzorka
1	Kuja	Mješanac	5	Lijevi jajnik	Koža i adneksi, živčano tkivo	Hrskavica, masno tkivo	Respiratorni epitel	Krvarenje, upalna infiltracija, cistična struktura	Arhiva Zavoda za veterinarsku patologiju Veterinarskog fakulteta
2	Kuja	Belgijski ovčar	Nepoznato	Lijevi jajnik	Koža i adneksi, živčano tkivo	Hrskavica, krvne žile	-	Ostatak zdravog ovarija i žutog tijela, nezrele germinativne stanice	Arhiva Zavoda za veterinarsku patologiju Veterinarskog fakulteta
3	Kuja	Zlatni retriver	9	Nepoznato	Koža i adneksi	Hrskavica, masno tkivo i kost	-	Ostatak žutog tijela, upalna infiltracija, cistična struktura	Arhiva Zavoda za veterinarsku patologiju Veterinarskog fakulteta
4	Kuja	Mješanac	10	Lijevi jajnik	Koža i adneksi	-	-	Cističan i solidni dio (nevroza)	GRUYS i sur., 1976.
5	Kuja	Pudla	8,5	Lijevi jajnik	Koža i adneksi	Hrskavica i kost	-	Cističan i solidni dio	GRUYS i sur., 1976.
6	Kuja	Mješanac	11	Lijevi jajnik	Koža i adneksi	-	-	Cistična struktura	GRUYS i sur., 1976.
7	Kuja	Njemački bokser	9	Desni jajnik	Koža i živčano tkivo	-	Cilijarni epitel	Solidna struktura	GRUYS i sur., 1976.
8	Kuja	Shih - tzu	11	Lijevi jajnik	Koža i adneksi, živčano tkivo	Hrskavica i kost	-	Vrlo dobro diferenciran	PARK i sur., 2013.
9	Kuja	Mješanac	Nepoznato	Lijevi jajnik	Živčano tkivo	Hrskavica	Cilijarni epitel	Cilijarni epitel vjerojatno ostatak rete ovarii	MAKOVICKY i sur., 2022.
10	Kuja	Nepoznato	3	Lijevi jajnik	Koža i adneksi, živčano tkivo	Hrskavica, masno tkivo, kost, glatko mišićje, krvne žile	Cilijarni epitel	Upalna infiltracija, krvarenje	GÜLÇUBUK i sur., 2012.
11	Kuja	Njemački ovčar	2	Desni jajnik	Koža i adneksi, živčano tkivo	Hrskavica, masno tkivo, glatko mišićje, poprečno prugasto mišićje, krvne žile	Žljezdane strukture nalik onima u crijevu	Embriionalna tkiva i cistična struktura	HEADLEY i sur., 2006.
12	Kuja	Mješanac	2	Lijevi jajnik	Koža i adneksi	Masno tkivo	-	Upalna infiltracija	TAVARES i sur., 2018.
13	Mačka	Domaća	17	Lijevi jajnik	Koža i adneksi	Hrskavica, masno tkivo, kost, glatko mišićje	Bronhi (cilijarni epitel)	Inkapsulirana tvorba	SATO i sur., 2003.
14	Mačka	Domaća	3	Desni jajnik	Adneksi kože	Nezrela kost	-	Upalna infiltracija, nekroza	SABUNCU i sur., 2018.
15	Mačka	Domaća	5 mjeseci	Lijevi jajnik	Koža i adneksi, živčano tkivo	Hrskavica, masno tkivo, kost, glatko mišićje	Bronhi (cilijarni epitel) i žljezdane strukture nalik onima u crijevu	Cistična struktura	BASARABA i sur., 1998.

4.1. Vrste, pasmine, spol i dob životinja u istraživanju

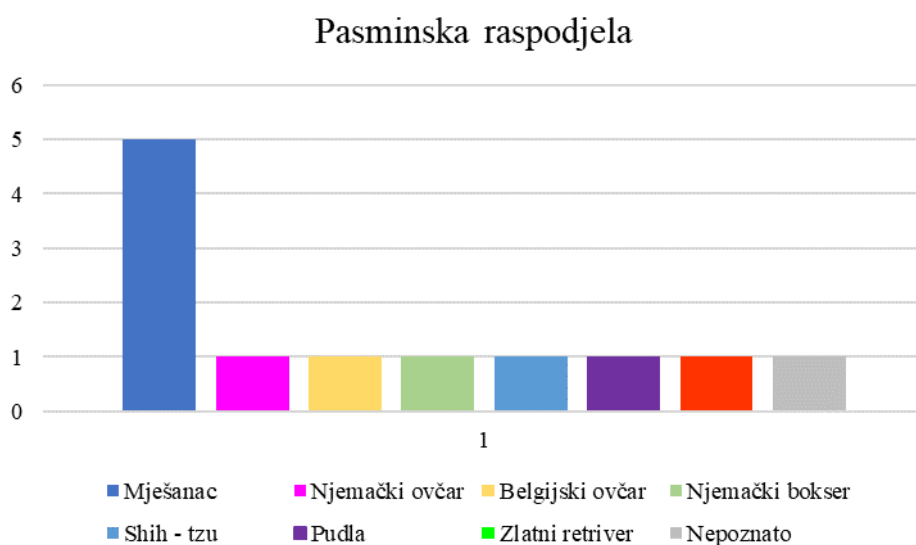
4.1.1. Vrste i spol životinja u istraživanju

Obrađeni su uzorci iz arhive Zavoda za veterinarsku patologiju teratomi jajnika kuja, dok teratomi jajnika mačaka nisu pronađeni, kao nijedan teratom testisa. Obrađeni su slučajevi iz literature teratomi jajnika kuja i teratomi jajnika mačaka. Teratomi testisa, također, nisu pronađeni niti obrađivani.

4.1.2. Pasmine životinja u istraživanju

Od ukupnog broja uzoraka jajnika kuja (12), čak 41,7 % uzoraka čine mješanci (5). Udio je svih ostalih pasmina 8,3 %, točnije po 1 uzorak pripada pasminama: njemački ovčar, belgijski ovčar, zlatni retriever, njemački bokser, shih-tzu i pudla, a u jednom istraživanju pasmina nije poznata (Slika 8).

Od ukupnog broja uzoraka jajnika mačaka (3), 100 % uzoraka pripadalo je domaćoj mački.

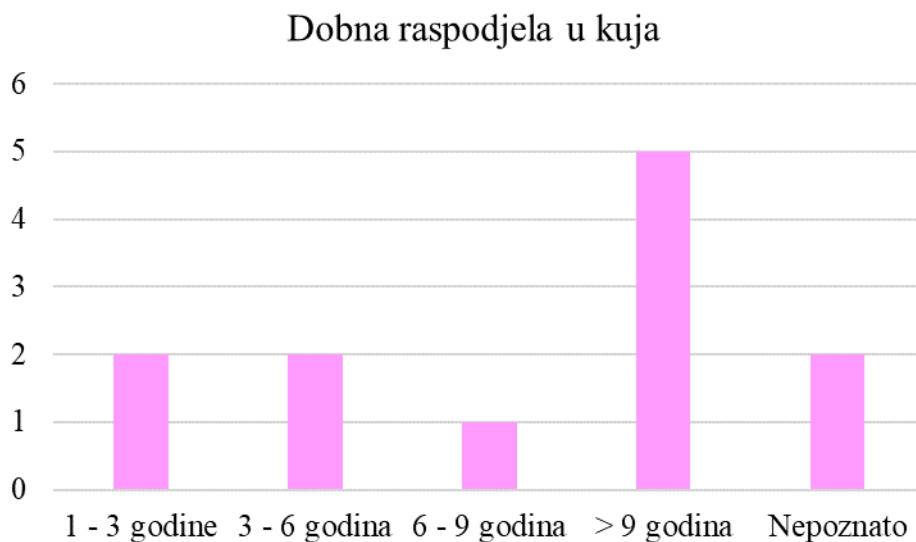


Slika 8. Grafički prikaz pasminske raspodjele teratoma u kuja.

4.1.3. Dob životinja u istraživanju

Raspon godina kuja u ovome je istraživanju od 2 do 11 godina. Od ukupno 12 uzoraka, 2 uzorka (16,7 %) pripadaju kujama dobne kategorije između 1 godine i 3 godine te između 3-6 godina. Jedan uzorak nalazi se u starosnoj kategoriji od 6 do 9 godina, a najveći broj uzoraka (5) pronađen je u kuja starijih od 9 godina. Kod 2 uzorka (16,7 %) starost je nepoznata. Prosječna dob iznosi 7,05 godina, točnije 7 godina i 18 dana (Slika 9).

Kod mačaka (3) radi se o raznovrsnijem dobnom rasporedu, najmlađa je imala 5 mjeseci, a najstarija 17 godina, a mačka kojoj pripada 3. uzorak, 3 godine.

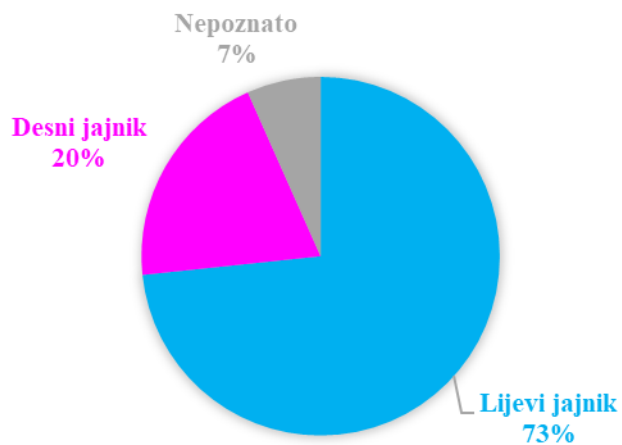


Slika 9. Grafički prikaz dobne raspodjele teratoma u kuja.

4.2. Lokalizacija teratoma jajnika u istraživanih životinja

Unatoč oskudnom broju uzoraka (15), može se primijetiti da se teratom jajnika najčešće javljao na lijevom jajniku. U kuja je bilo čak 9 uzoraka (75 %) teratoma lijevog jajnika, a kod mačaka 2 (66,7 %). Teratom desnog jajnika dijagnosticiran je u 2 kuje (16,7 %), a u mačaka preostali 1 uzorak (33,3 %). Još u jednom uzorku teratoma u kuja nije poznato je li riječ o lijevom ili desnom jajniku (Slika 10).

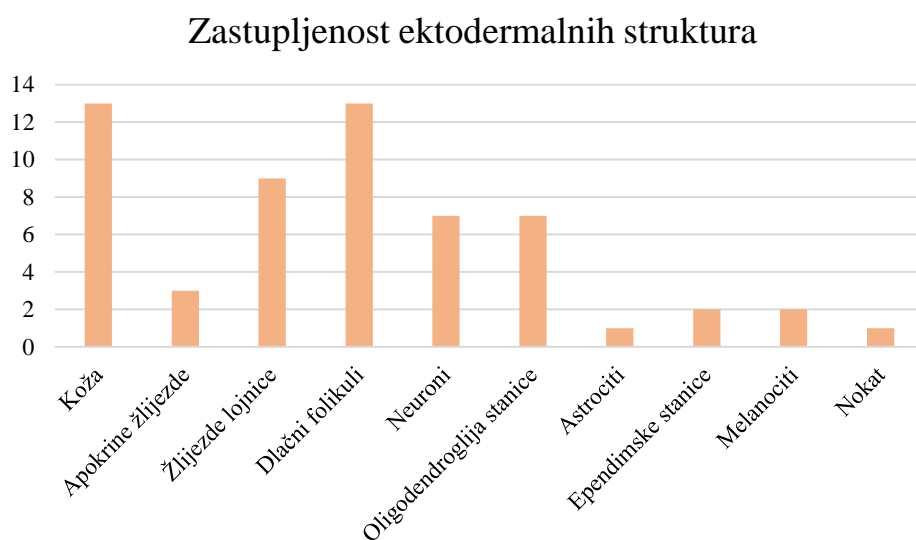
LOKALIZACIJA TERATOMA JAJNIKA



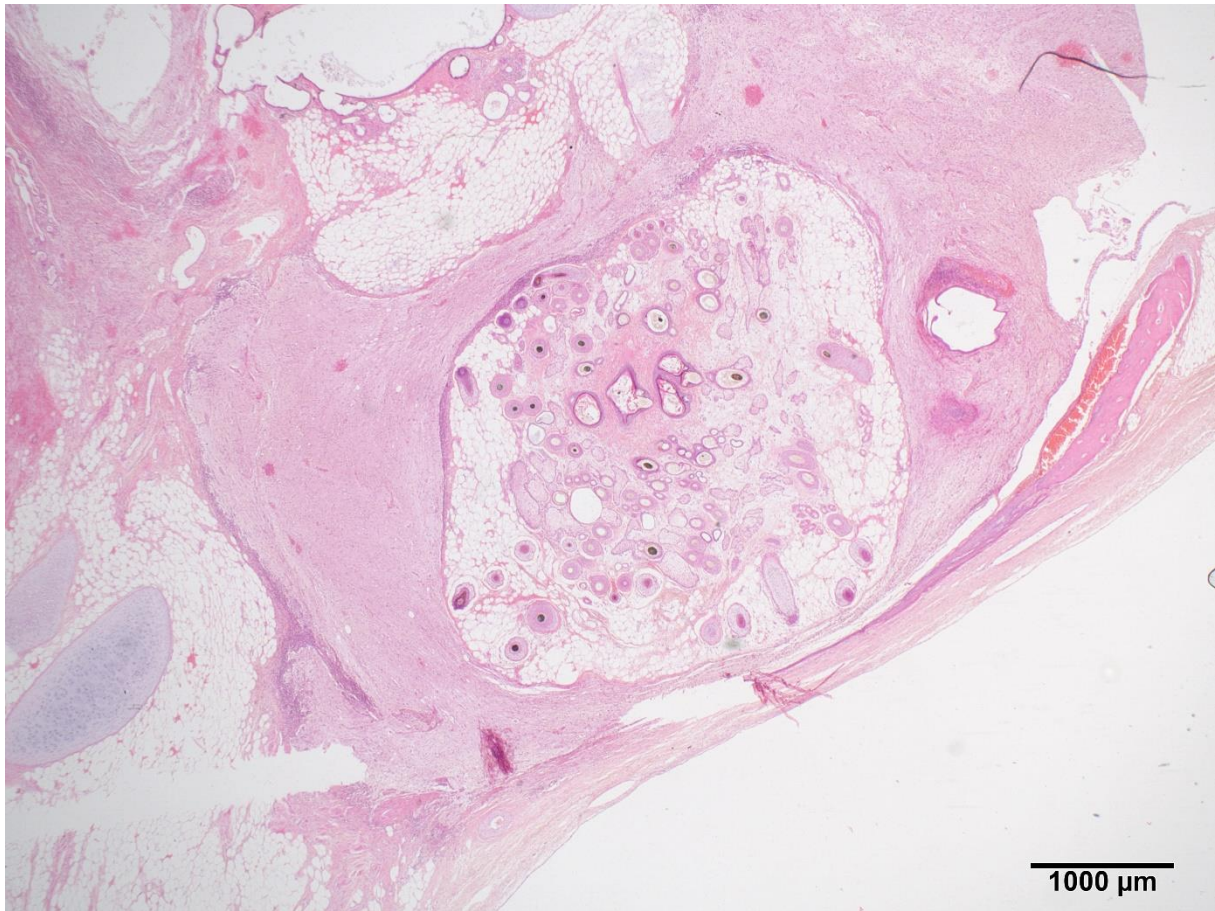
Slika 10. Grafički prikaz lokalizacije teratoma jajnika.

4.2. Zastupljenost ektodermalnih struktura u uzorcima

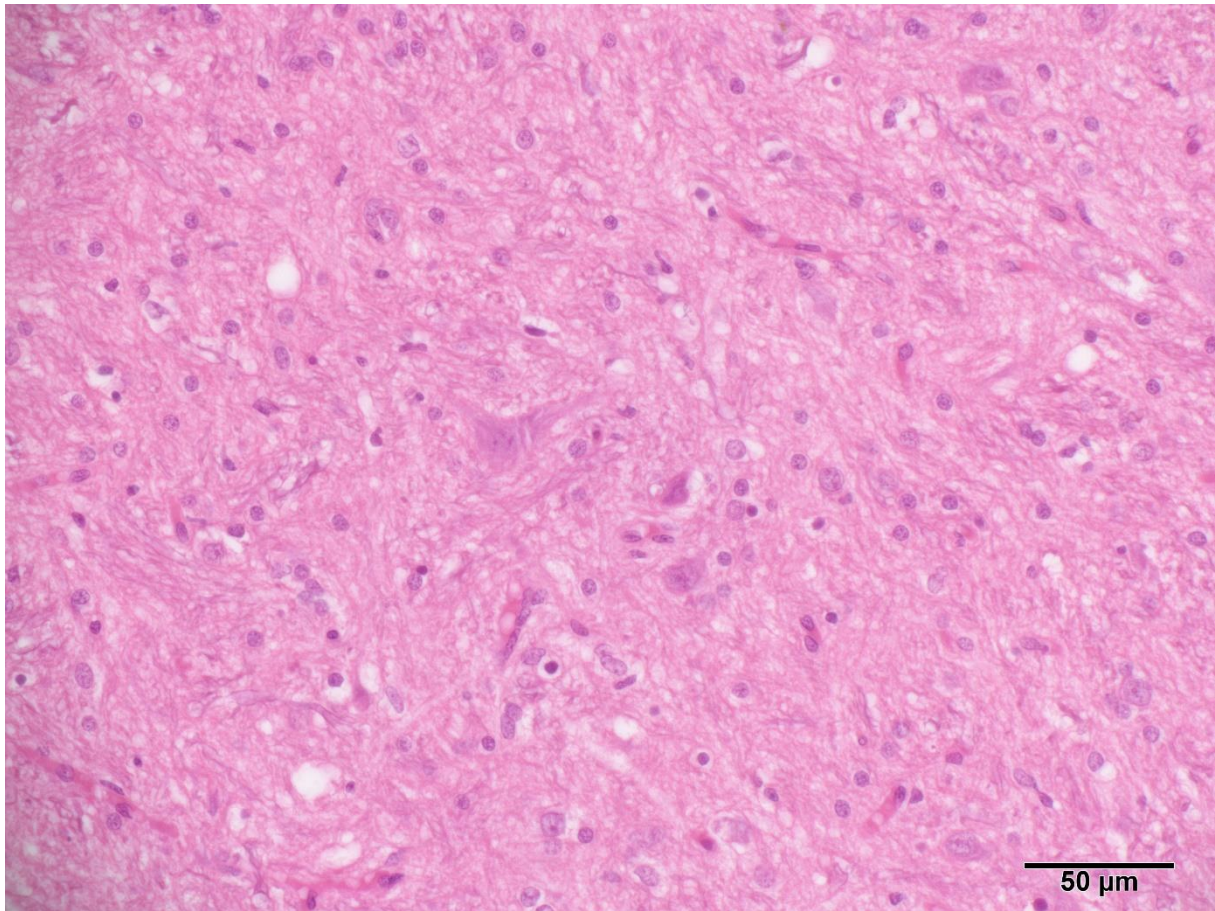
Sudeći po Tablici 1, strukture podrijetlom od ektoderma bile su najzastupljenije. U svakome od 15 uzoraka nađeno je tkivo podrijetla ektoderma i to minimalno dvije ektodermalne strukture. Pod kožom smatrala se prisutnost epidermisa i dermisa (86,7 %), pod kožnim adneksima ubrojene su apokrine kožne žlijezde (20 %), žlijezde lojnice (60 %) (Slika 14) i dlačni folikuli (Slika 12) (86,7 %). U ektodermalno tkivo pripada i živčano tkivo (53 %), točnije, neuroni, oligodendroglija stanice, ependimske stanice te melanociti podrijetlom neuroektoderma (Slika 13). Radi jednostavnijeg pregleda zastupljenost je prikazana na Slici 11.



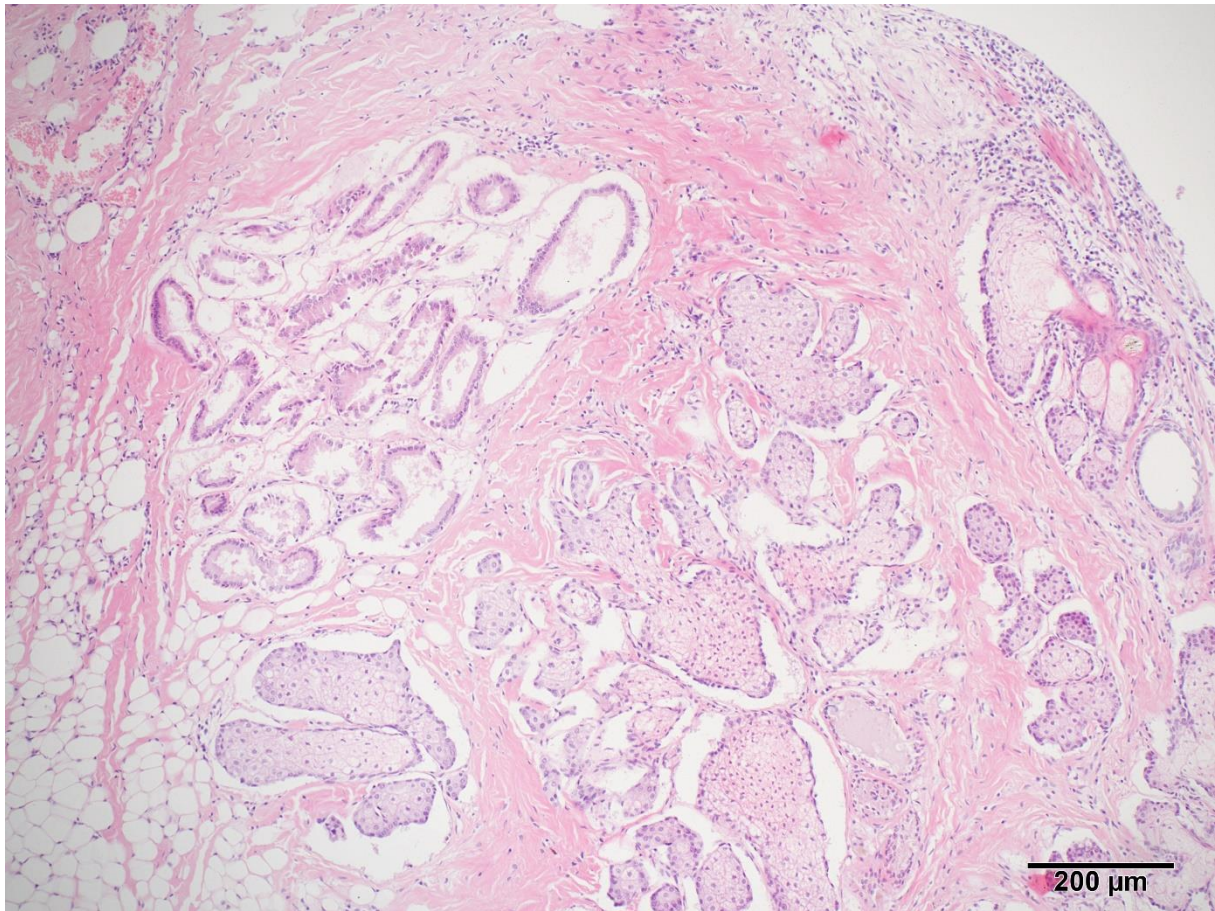
Slika 11. Grafički prikaz zastupljenosti ektodermalnih struktura u teratomima.



Slika 12: Teratom jajnika kuje (Uzorak br. 1). Dlačni folikuli, živčano tkivo, hrskavica i kost. HE. Obj. 2X. Izvor: Arhiva Zavoda za veterinarsku patologiju u Zagrebu.



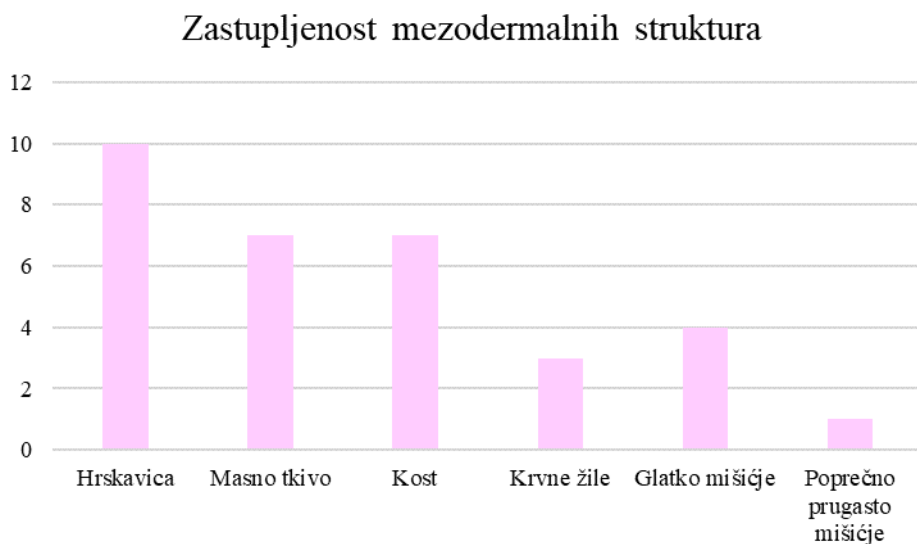
Slika 13: Teratom jajnika u kuje (Uzorak br. 1). Živčano tkivo: neuroni i oligodendroglia stanice. HE. Obj. 40X. Izvor: Arhiva Zavoda za veterinarsku patologiju u Zagrebu.



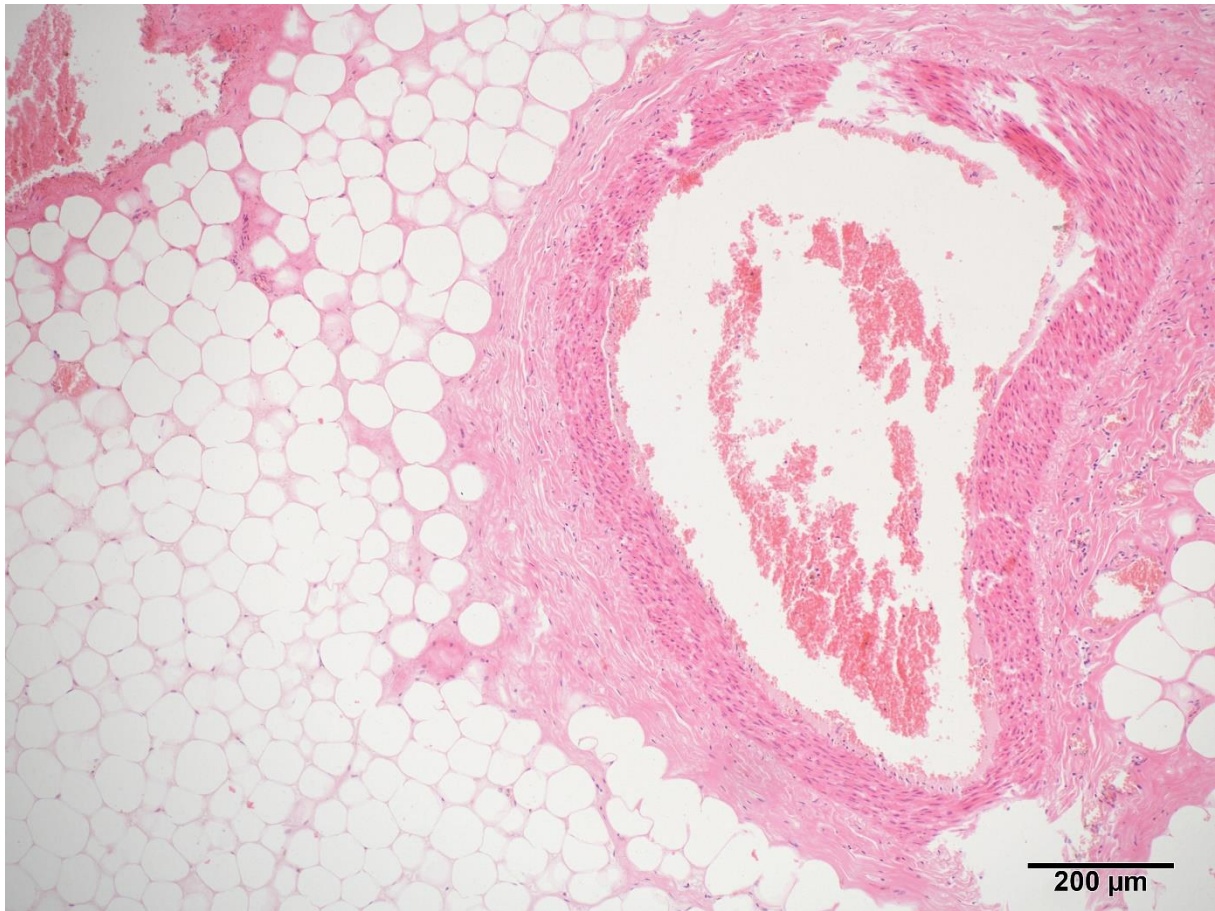Slika 14: Teratom jajnika u kuje (Uzorak br.2). Lojne i apokrine žlijezde. HE. Obj. 10X.
Izvor: Arhiva Zavoda za veterinarsku patologiju u Zagrebu.

4.3. Zastupljenost mezodermalnih struktura u uzorcima

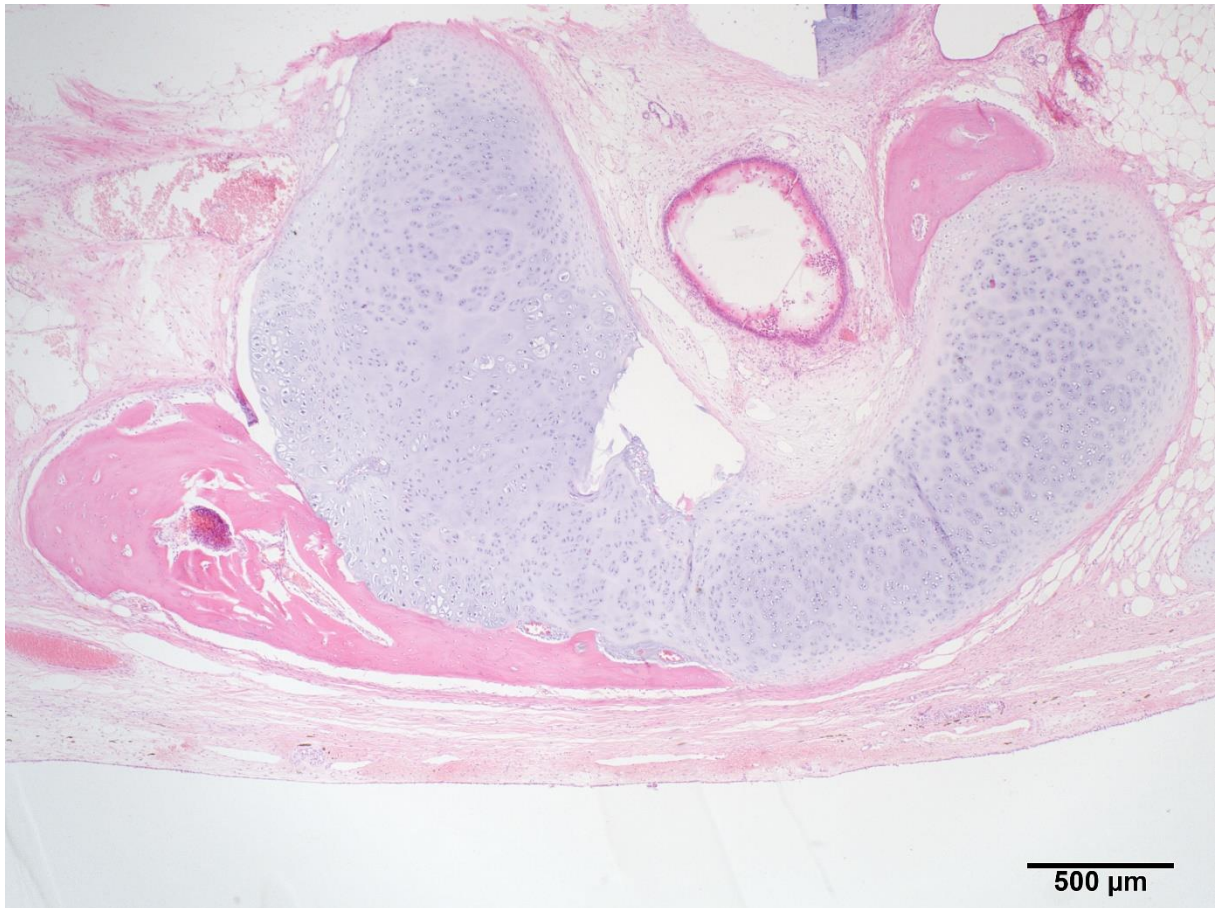
Mezodermalne su strukture bile druge po zastupljenosti nakon ektodermalnih, pronađene su u čak 12 od 15 obrađenih uzoraka teratoma jajnika (80 %). Najbrojnija je bila hrskavica (83,3 %), a nakon hrskavice (Slika 17), po brojnosti slijedu ju masno tkivo (Slika 16) i kost s istim postotkom od 58,3 %, a nakon njih krvne žile te glatko i poprečno prugasto mišićje. U jednome uzorku pronađena je i enhondralna osifikacija koja je u Tablici 1 okarakterizirana kao nezrela kost, a u Slici 15 samo kao kost radi lakše preglednosti.



Slika 15. Grafički prikaz zastupljenosti mezodermalnih struktura u teratomima.



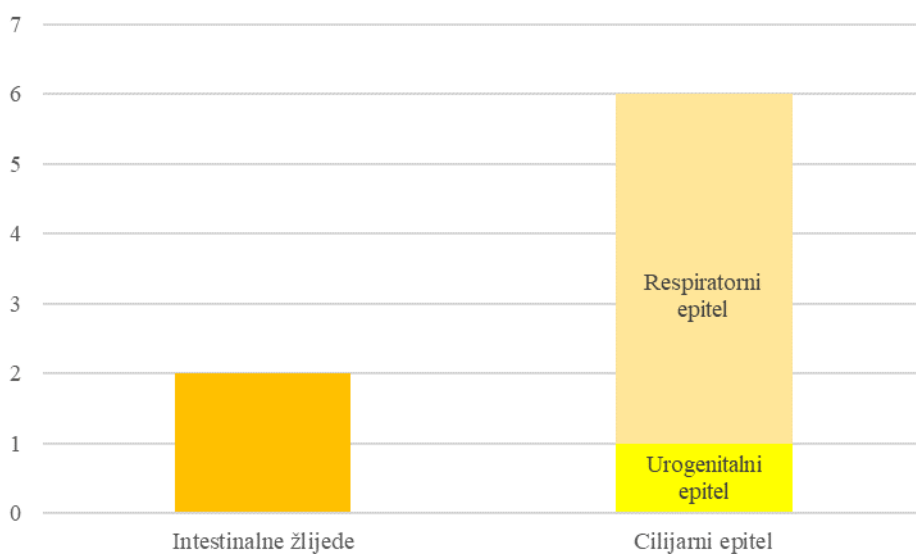
Slika 16: Teratom jajnika u kuje (Uzorak br.2). Masno tkivo i stijenka krvne žile. HE. Obj. 10X. Izvor: Arhiva Zavoda za veterinarsku patologiju u Zagrebu.



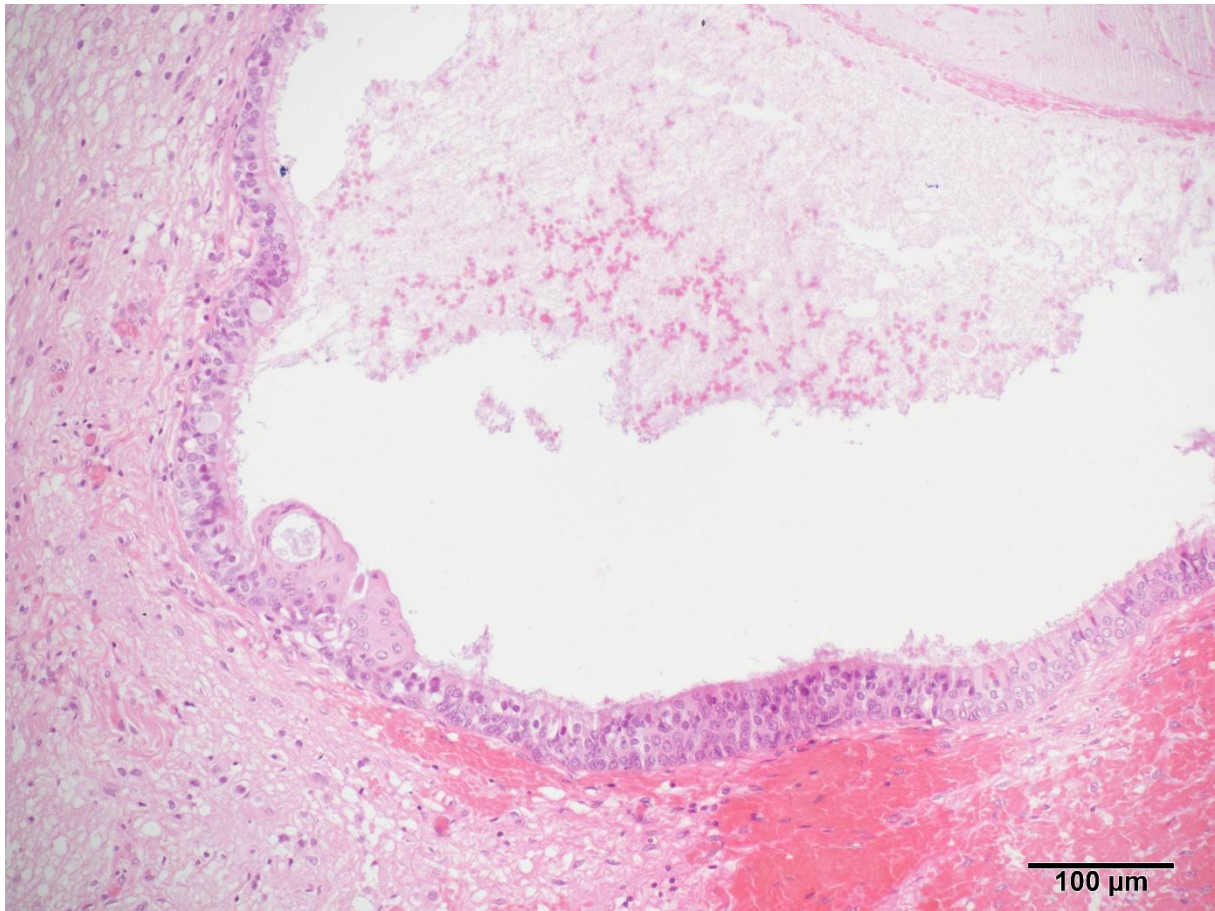
Slika 17: Teratom jajnika u kuje (Uzorak br.1). Hrskavica i kost. HE. Obj. 4X. Izvor: Arhiva Zavoda za veterinarsku patologiju u Zagrebu.

4.4. Zastupljenost endodermalnih struktura u uzorcima

Endodermalne strukture najrjeđe su se pojavljivale u arhivskim i prethodno publiciranim uzorcima tumora - 46,7 %. Najčešće u obliku cilijarnog epitela podrijetlom respiratornog sustava (bronha) (Slika 19) ili spolnog sustava (ostatak rete ovarii). Pronađene su još i žljezdane strukture koje nalikuju onima u gastrointestinalnom sustavu. Pronađene strukture prikazane su u Slici 18.



Slika 18. Grafički prikaz zastupljenosti endodermalnih struktura u teratomima.



Slika 19: Teratom jajnika kuje (Uzorak br.1). Cilijski respiratorni epitel. HE. Obj. 20X.
Izvor: Arhiva Zavoda za veterinarsku patologiju u Zagrebu.

5. RASPRAVA

Primarni cilj ovog istraživačkog diplomskog rada bio je utvrditi koje su strukture podrijetlom iz kojeg zametnog listića najzastupljenije u teratomima pasa i mačaka.

Nadalje, cilj je bio i pokušati prepoznati učestalost teratoma s obzirom na pasminsku i dobnu predispoziciju, međutim, zbog ograničenosti broja uzoraka u ovome istraživanju, pasminska predispozicija nije utvrđena, ni u literaturi, također, ista nije dokazana. PARK i sur. (2013.) tvrde da je prosječna dob u kojoj se dijagnosticira teratom jajnika u kuja 6 godina i 6 mjeseci, s rasponom od 20 mjeseci do 13 godina u što se zapravo i rezultati ovoga retrospektivnog istraživanja uklapaju, ali zbog velikog raspona u starosti, ne može se sa sigurnošću odrediti dobna dispozicija. SABA i sur. (2017.) smatraju da je prosječna dob za dijagnostiku teratoma u mačaka 6,7 godina.

Ideja je bila prepoznati i spolnu predispoziciju te unatoč malom broju obrađenih uzoraka moguće je dati zaključak da se teratom javlja češće na jajnicima nego na testisima. Razlog ovoga zaključka leži u tome da u arhivi Zavoda za veterinarsku patologiju Sveučilišta u Zagrebu od 2010. godine nije pronađen nijedan teratom testisa u pasa i mačaka. Moguće je da nijedan teratom testisa nije pronađen zbog rijetkosti tumora, ali ni u literaturi nisu pronađeni značajniji obrađeni slučajevi niti spomenute predispozicije teratoma testisa ni u pasa ni u mačaka.

Vrsna predispozicija se, također, ne može sa sigurnošću utvrditi, ali u arhivi Zavoda za patologiju pronađeni su samo slučajevi teratoma jajnika u kuja. OVIEDO i sur. (2019.) dokazali su da su gonadalni teratomi češći u pasa nego u mačaka i čine čak 9,7% tumora jajnika.

Što se tiče biološkog ponašanja teratoma utvrđeno je da su oni većinom benigni tumori. U ovome retrospektivnom istraživanju sva 3 pronađena uzorka predstavljaju benigne teratome koji se još nazivaju i zreli teratomi te dermoidne ciste. Svi opisani i objavljeni slučajevi većinski pripadaju benignim teratomima, iako postoji opisan slučaj malignog teratoma u kuja, oni su većinski dobroćudni tumori.

Lokalizacija teratoma s obzirom na to nalaze li se češće na lijevom ili desnom jajniku u opisanim i objavljenim slučajevima nije posebno naglašeno, no u ovome istraživanju moguće je zaključiti da se ipak češće javljaju na lijevom jajniku. S obzirom na lokalizaciju u

tijelu, najčešće se radi o teratomu gonada, ali treba spomenuti i opisani ekstragonadni teratom u mačića (SIRIVISOOT i sur., 2022.).

Glavni cilj ovog istraživanja, kao što je već spomenuto, bio je odrediti koja su najčešća prisutna tkiva podrijetlom iz kojeg zametnog listića. Ovim istraživanjem dokazano je da dominiraju ektodermalni elementi poput kože (epidermis i dermis), kožnih adneksi (žlijezde lojnice i dlačni folikuli) te živčanog tkiva (neuroni i glija stanice), nakon njih po učestalosti javljaju se masno tkivo, kost i hrskavica podrijetlom iz mezoderma, a endodermalne strukture pojavljuju se najrjeđe. Ovi zaključci poklapaju se sa studijom GÜLÇUBUK i sur. (2012.) koji navode da su najčešće strukture koža, kožni adneksi, živčano tkivo, masno tkivo, kost, hrskavica te mišićje. Spominju da se nerijetko mogu naći i endodermalne strukture poput respiratornog i intestinalnog epitela. U ovome istraživanju intestinalni epitel nije pronađen.

Ograničenja ovog retrospektivnog istraživanja očekivana su i prije njegova provođenja, a radi se o istraživanju vrlo rijetkih tumora pa je i broj uzoraka ograničen. Nadalje, ne postoje sistematična istraživanja koja se bave incidencijom teratoma u pasa i mačaka, kao ni pojavnosti struktura iz pojedinog zametnog listića te je cijeli rad temeljen na usporedbi pronađenih uzoraka iz arhive Zavoda za patologiju i objavljenih prikazanih slučajeva.

U budućnosti preporuča se daljnje istraživanje ovih tumora na većem broju uzoraka, vrsta i pasmina životinja kako bi se incidencija te vrsna, pasminska, spolna i dobna predispozicija mogle sa sigurnošću potvrditi. Preporuča se daljnje istraživanje kako bi se potpuno razumjela i utvrdila patofiziologija i patogeneza ovih tumora jer se njen razvoj i danas temelji samo na teorijama nastanka teratoma i nema jedinstvenog odgovora na pitanje kako dolazi do ovakvog tumora heterogene građe. Nadalje, predlaže se i provođenje dodatnih istraživanja vezanih uz model mišjeg teratoma i teratokarcinoma koji je postao važan model pri proučavanju neoplastične transformacije, razvojne biologije i potencijalnih genetskih modela istraživanja (LEHMAN, 1980.).

6. ZAKLJUČAK

- Teratomi su rijetki tumori jajnika i testisa u kućnih ljubimaca. Prema ovome istraživanju i dosadašnjim istraživanjima većinom su benigni tumori spolnih gonada u ovome istraživanju svi su teratomi bili benigni (100 %).
- Teratomi se mogu javiti na desnom i lijevom jajniku, a u ovome istraživanju pojavljivao se češće na lijevom (73 %) u obje životinjske vrste.
- Poznato je da su teratomi tumori čije su ishodišne stanice podrijetlom iz svih triju zametnih listića. Dominirale su ektodermalne strukture, u 100 % uzoraka pronađena su ektodermalna tkiva poput kože, kožnih adneksi i živčanog tkiva. Nakon ovih struktura često su se javljale kost, hrskavica i masno tkivo mezodermalnog porijekla u 80 % uzoraka te na kraju najrjeđe su prepoznate endodermalne strukture (46,7 %) poput cilijarnog epitela urogenitalnog ili respiratornog porijekla.
- Daljnja istraživanja teratoma na više uzoraka moglo bi u budućnosti otkriti činjenice koje do sada nisu poznate poput pasminske dispozicije, patogeneze ili nasljednog karaktera ovih tumora.

7. LITERATURA

- AL-SALEM, A. H. (2014) *An illustrated guide to pediatric surgery*. 1. izd., Springer International Publishing Switzerland, Cham, str. 491-503
- BASARABA, R. J., KRAFT, S. L., ANDREWS, G. A., LEIPOLD, H. W. I SMALL, D. (1998) *An ovarian teratoma in a cat*. *Vet Pathol* , 141-144
- BUERGELT, C. D. (1997) *Color atlas of Reproductive Pathology of Domestic Animals*. 1. izd., Mosby-Year Book, Inc., St. Louis, str. 100-112
- DARBAZ, I., ERGENE, O., SONMEZ, G., ASLAN, S. (2017) *Ovarian tumour in a bitch: Diagnosis, surgery and recovery*. *Kafkas. Univ. Vet. Fak. Derg.*, 839-842
- GÜLÇUBUK, A., ALTUN, E. D., BOZKURT E. R., SONTAŞ, B. H., HAKTANIR, D. (2012) *Ovarian teratoma in a dog*. *Turk. J. Vet. Anim. Sci.*, 573-576
- GRUYS, E., VAN DIJK, J. E., ELSINGHORST TH. A. M. I VAN DER GAAG, I. (1976) *Four Canine Ovarian Teratomas and a Nonovarian Feline Teratoma*. *Vet. Pathol.*, 455-459
- HATTAB, E. M. (2018) Germ Cell Tumors. U: *Practical Surgical Neuropathology: A Diagnostic Approach*. 2. izd. (Brat, D. J., Perry, A.), Elsevier Inc., Philadelphia, str. 338-342
- HEADLEY, S. A., FUCK, E. J. , FUCK, E. T., CURTI, C. E. (2006) *Ovarian teratoma in a bitch*. *Vet. Rec.*, 565-567
- KEENE, D. J. B., CRAIGIE, R. J., SHABANI A., BATRA, G. i HENNAYAKE S. (2011) *Bipartite Anterior Extraperitoneal Teratoma: Evidence for the Embryological Origins of Teratomas?* *HPC*, 1-4
- LEHMAN, J. M. (1980) *Studies of teratomas in mice: possibilities for the future production of animal models*. *AJP*, 33-40
- LIN, J. B. i TROYER, D. (2014) *Testicular tumors. U: Pathobiology of Human Disease*. 1. izd. (McManus, L. M. i Mitchell R. N.), Elsevier Inc., Oxford, str. 2485-2486

MAKOVICKY, P. , VLADIMIROVIC MAKAREVICH, A., MAKOVICKY PA., SEIDAVI A., VANNUCCI, L., RIMAROVA, K. (2022) *Benign ovarian teratoma in the dog with predominantly nervous tissue: A case report*. Vet. Med. – Czech., 99-104

MENSHIKOVA, E. I HANLEY K. (2024) *Carcinoid tumor*. *Pathology Outlines*, <http://www.pathologyoutlines.com/topic/ovarytumorcarcinoid.html>

MORARU, L., MITRANOVICI, M. I., CHIOREAN D. M., COROS, M., MORARU, R., OALA, I. E. I TURDEAN, S. G. (2023) *Immature Teratoma: Diagnosis and Management - A Review of the Literature*. *Diagnostics*, 1-15

MURETTO, P., CHILOSI, M., RABITTI, C., TOMMASONI, S. i COLATO C. (2001) *Biovularity and "Coalescence of Primary Follicles" in Ovaries with Mature Teratomas*. *Int. J. Surg. Pathol.*, 121-125

OBER, C. A., TAULESCU, M., OANA, L., BELL, L., CATO, C., FARCAS, L. i PESTEAN C. (2013) *An unusual case of a mature teratoma on the left perineal region of a young cat: surgical treatment and pathological description*. *Acta Vet. Scand.*, 1-5

OLIVEIRA, F. G., DOZORTSEV, D., DIAMOND, M. P., FRACASSO, A., ABDELMASSIH, S., ABDELMASSIH, V., PEREIRA GONCALVES, S., ABDELMASSIH, R. i NAGY, Z. P. (2004) *Evidence of parthenogenetic origin of ovarian teratoma: Case report*. *Hum. Reprod.*, 1867–1870

OVIEDO-PENATA, C.A., HINCAPIE, L., RIANO-BENAVIDES, C. i MALDONADO-ESTRADA, J.G. (2020) *Concomitant Presence of Ovarian Tumors (Teratoma and Granulosa Cell Tumor), and Pyometra in an English Bulldog Female Dog: A Case Report*. *Front. Vet. Sci.*, 500

PARK, C.-H., PARK J.-T., LEE S.-H., OH K.-S. i SON C.-H. (2013) *Case of Ovarian Teratoma in an Old Bitch*. *J. Emb. Trans.*, 303-305

RANJITHA, V. N., KHEMANI, R., RAO, B. V., FONSECA, D., MURTHY, S. S., GIRIDHAR, A., JAYAKARTHIK, Y., SHARMAL, R., RAJU, K., SUBRAMANYESHWAR RAO, T. i SUNDARAM, C. (2022) *The core four - A panel of immunohistochemistry markers to diagnose and subtype testicular germ cell tumors*. *Urol. Ann.*, 21-26

RUBIN, E. i STRAYER, D. S. (2015) *Rubin's Pathology: clinicopathologic foundations of medicine*. 7. izd., Wolters Kluwer Health, Baltimore, str. 985-987, 1043-1045

SABA, C.- F. i LAWRENCE, J. A. (2013) *Tumors of the Female Reproductive System. U: Withrow and MacEwen's Small Animal Clinical Oncology*. 5. izd. (Withrow, S. J., Vail D. M. i Rodney L. P.) Elsevier Inc., St. Louis, str. 597-603

SABUNCU, A. , ENGİNLER, S. Ö., ÇETİN, A. C., EVKURAN DAL, G., ERDOĞAN BAMAÇ, Ö., YILDIRIM, F., YILDAR, E. (2018) *Unilateral Ovarian Mature Teratoma and Hydrometra Case in a Queen*. Dicle Üniv. Vet. Fak. Derg., 55-59

SATO, T., HONTAKE, S., SHIBUYA, H., SHIRAI, W. i YAMAGUCHI, T. (2003) *A solid mature teratoma of a feline ovary*. J. Feline Med. Surg., 349–351

SCHLAFER, D. H. i MILLER, R. B. (2015) *Female genital system*. U: Jubb, Kennedy & Palmer's Pathology of Domestic Animals: Volume 2. , 6. izd. (Maxie, M. G.), Elsevier Inc., St. Louis, str. 450-456

SIRIVISOOT, S., SIRIPARA, N., ARYA, N., TECHANGAMSUWAN, S., RUNGSIPIPAT, A. I KASANTIKUL, T. (2022) *Case report: Mature extragonadal teratoma at the proximal part of the tail in a kitten*. Front. Vet. Sci., 1-6

TAVARES ,I. T., BARRENO, R. R., SALES-LUIS, J. P., VAUDANO, C. G. (2018) *Ovarian teratoma removed by laparoscopic ovariectomy in a dog*. J. Vet. Sci., 862-864

VANHAESEBROUCK, E., GOVAERE, J., SMITS, K., DURIE, I., VERCAUTEREN, G., MARTENS, A., SCHAUVLIEGE, S., DUCATELLE, R., HOOGEWIJS, M., DE SCHAUWER, C. i DE KRUIF, A. (2010) *Ovarian teratoma in the mare: a review and two cases*. Vlaams Diergeneesk. Tijdschr., 32-39

8. SAŽETAK

Teratomi u pasa i mačaka – retrospektivni prikaz slučaja dijagnosticiranih na Zavodu za veterinarsku patologiju u razdoblju 2010. - 2024.

Eva Postružin

Teratomi su rijetki tumori zametnih stanica heterogene građe zbog porijekla njihovih tkiva iz svih triju zametnih listića: ektoderma, mezoderma i endoderma. U pasa i mačaka gotovo se uvijek javljaju na jajnicima i testisima, a prema biološkom ponašanju najčešće su benigni zreli teratomi. Maligni ili nezreli i monodermalni teratomi dijagnosticiraju se znatno rjeđe. Patogeneza teratoma do danas nije razjašnjena, već se temelji na raznim teorijama poput partenogenetske teorije, teorije o neoplastičnoj proliferaciji sekvstriranih totipotentnih stanica i *incomplete twinning* teorije nastanka teratoma. Ovakvi tumori mogu izazvati kliničku sliku poput abdominalne distenzije, abdominalne boli i ascitesa u ženskih životinja i kriptorhidnih mužjaka. U nekriptorhidnih mužjaka može se javiti povećanje testisa i skrotuma te bolnost, no teratomi često mogu biti i asimptomatski zbog svojeg dobroćudnog biološkog ponašanja pri čemu se na razudbi otkriju kao slučajan nalaz. Može se pretpostaviti da se češće pojavljuje u pasa, nego u mačaka, kao i u ženskih životinja češće, nego u muških. Lokalizacija teratoma bila je češća na lijevom jajniku. Od prepoznatih struktura tijekom patohistološke pretrage najčešće su se javljali epidermis, dermis, apokrine kožne žlijezde, lojne žlijezde te neuroni i glija stanice podrijetlom ektoderma, zatim hrskavica, kosti, masno tkivo te mišićje podrijetlom mezoderma i na kraju trepetljikavi respiratorni i urogenitalni epitel te intestinalne žlijezde diferencirani iz endoderma.

KLJUČNE RIJEČI: teratom, ektoderm, mezoderm, endoderm, jajnik, patohistološka pretraga, psi i mačke

9. SUMMARY

Teratomas in dogs and cats – a retrospective study of cases diagnosed at the Department of Veterinary Pathology in the period 2010. – 2024.

Eva Postružin

Teratomas are rare germ cell tumors characterized by heterogeneous structures originating from all three germ layers: ectoderm, mesoderm, and endoderm. In dogs and cats, these tumors almost always occur in the ovaries and testes and are most often benign mature teratomas. Malignant or immature teratomas, as well as monodermal teratomas, are diagnosed much less frequently. The pathogenesis of teratomas remains unclear and is based on various theories, including the parthenogenetic theory, the theory of neoplastic proliferation of sequestered totipotent cells, and the "incomplete twinning" theory of teratoma formation. These tumors can cause clinical symptoms such as abdominal distension, abdominal pain, and ascites in female animals and cryptorchid males. In non-cryptorchid males, symptoms may include testicular and scrotal enlargement and pain. However, teratomas can often be asymptomatic due to their benign biological behavior and may be discovered incidentally during dissection. It can be assumed that teratomas occur more frequently in dogs than in cats and more often in females than in males. The localization of teratomas was found to be more frequent in the left ovary. During pathohistological examination, the most commonly recognized structures included epidermis, dermis, apocrine skin glands, sebaceous glands, neurons, and glial cells derived from ectoderm. Structures derived from mesoderm included cartilage, bones, adipose tissue, and muscle. Lastly, structures differentiated from endoderm included ciliated respiratory and urogenital epithelium and intestinal glands.

KEYWORDS: teratoma, ectoderm, mesoderm, endoderm, ovary, pathohistological examination, dogs and cats

10. ŽIVOTOPIS

Rođena sam u Zagrebu 3. srpnja 1999. godine. Završila sam OŠ Ljudevita Gaja u Zaprešiću 2014. godine, a potom i Osnovnu glazbenu školu Zlatka Balokovića – smjer flauta, također u Zaprešiću 2015. godine. Po završetku osnovne škole upisujem Srednju školu Lucijana Vranjanina, prirodoslovno-matematički smjer, koju završavam 2018. godine. Nakon osnovne glazbene škole upisujem i srednju glazbenu školu, također, smjer flauta, od koje odustajem nakon završetka 3. razreda 2018. godine zbog upisa na Veterinarski fakultet. Tijekom studija i srednje škole radila sam kao suradnik na poslovima sortiranja, klasificiranja udžbenika i školskih pomagala, kao informatička podrška na završnim natjecanjima sportske grupe „Minići” u Srednjoj školi Bana Josipa Jelačića u Zaprešiću i volontirala u Veterinarskoj stanici Zaprešić te Hrvatskom veterinarskom institutu na Zavodu za patološku morfologiju. Na fakultetu sudjelovala sam na raznim manifestacijama poput volontiranja na Noći muzeja i Festivala znanosti kao sastavljačica pitanja. Od 2019. do 2024. godine pripadam kategoriji 10 % najuspješnijih studenata na studiju. Na petoj godini odabrala sam smjer Higijena i tehnologija animalnih namirnica i veterinarsko javno zdravstvo, a kao dio XII. semestra obveznu praksu odradila sam u Veterinarskoj praksi „ProVet“ u Zaprešiću.