

Mycobacterium avium u ptica - pojavnost i zoonotski potencijal

Koso, Matea

Master's thesis / Diplomski rad

2024

Degree Grantor / Ustanova koja je dodijelila akademski / stručni stupanj: **University of Zagreb, Faculty of Veterinary Medicine / Sveučilište u Zagrebu, Veterinarski fakultet**

Permanent link / Trajna poveznica: <https://um.nsk.hr/um:nbn:hr:178:449405>

Rights / Prava: [In copyright](#) / [Zaštićeno autorskim pravom.](#)

Download date / Datum preuzimanja: **2025-02-10**



Repository / Repozitorij:

[Repository of Faculty of Veterinary Medicine -
Repository of PHD, master's thesis](#)



SVEUČILIŠTE U ZAGREBU
VETERINARSKI FAKULTET

SVEUČILIŠNI INTEGRIRANI PRIJEDIPLOMSKI I DIPLOMSKI
STUDIJ *VETERINARSKA MEDICINA*

DIPLOMSKI RAD

Matea Koso

Mycobacterium avium u ptica - pojavnost i zoonotski potencijal

Zagreb, 2024.

Matea Koso

Zavod za bolesti peradi s klinikom

Predstojnik: izv. prof. dr. sc. Željko Gottstein

Mentorica: prof. dr. sc. Danijela Horvatek Tomić

Članovi povjerenstva za obranu diplomskog rada:

1. izv. prof. dr. sc. Željko Gottstein
2. doc. dr. sc. Maja Lukač
3. prof. dr. sc. Danijela Horvatek Tomić
4. dr. sc. Liča Lozica (zamjena)

Rad sadržava 29 stranica, 7 slika i 22 literaturna navoda.

ZAHVALE

Zahvaljujem se mentorici prof. dr. sc. Danijeli Horvatek Tomić na ukazanom povjerenju, usmjeravanju, savjetima i velikoj pomoći pri izradi ovog diplomskog rada.

Zahvaljujem se svojim roditeljima, bratu, sestri i kumama na podršci što su mi je pružali za vrijeme studiranja.

I na kraju se zahvaljujem svojim prijateljima koji su sa mnom prolazili svako predavanje, vježbe i kolokvij, ali i puno više.

POPIS PRILOGA:

Slika 1. *Mycobacterium avium subsp. paratuberculosis* obojen po Gramu (Izvor: RICHTER i sur., 2002.)

Slika 2. Glavne značajke infekcije s *M. avium* (Izvor: DHAMA i sur., 2011.)

Slika 3. Građa granuloma i različite vrste granuloma (Izvor: DORHOI i KAUFMANN, 2016.)

Slika 4. Tuberkul na glavi goluba grivnjaša (Izvor: Pigeons and doves (avian tuberculosis). Images of pathology. (ed.ac.uk)

Slika 5. Tuberkul na glavi goluba grivnjaša. (Izvor: Pigeons and doves (avian tuberculosis). Images of pathology. (ed.ac.uk)

Slika 6. Granulomatozne lezije na jetri goluba za utrke (izvor: TSIOURIS i sur., 2021.)

Slika 7. Slezena goluba za utrke sa četiri granuloma koji variraju u veličini. Nekrotična područja su okružena bazofilnim slojem epiteloidnih i divovskih stanica (Izvor: TSIOURIS i sur., 2021.)

KRATICE

MTBC (eng. *Mycobacterium tuberculosis complex*) – Kompleks *Mycobacterium tuberculosis*

MAA – *Mycobacterium avium subsp. avium*

MAC (eng. *Mycobacterium avium complex*) – Kompleks *Mycobacterium avium*

ELISA (eng. Enzyme-Linked Immunosorbent Assay) – Imunoenzimski test

PCR (eng. Polymerase Chain Reaction) – Lančana reakcija polimeraze

MOTT (eng. *Mycobacteria Other Than Tuberculosis*) – Netuberkulozne mikobakterije

PPD (eng. Purified Protein Derivate) – Pročišćeni proteinski derivat

SADRŽAJ

1. UVOD	1
2. PREGLED REZULTATA DOSADAŠNJIH ISTRAŽIVANJA	2
2.1 Bakterije roda <i>Mycobacterium</i>	2
2.2 <i>Mycobacterium avium</i>	3
2.2.1. Serotipovi <i>Mycobacterium avium</i>	4
2.2.2. Pojavnost <i>Mycobacterium spp.</i>	6
2.3. <i>M. avium</i> u ptica	8
2.3.1. Etiologija i epizootologija	8
2.3.2. Patogeneza	9
2.3.3. Klinička slika	11
2.3.4. Patoanatomske i patohistološke promjene	13
2.3.5. Dijagnostika.....	14
2.3.6. Liječenje	16
2.3.7. Profilaksa.....	17
2.3.8. Zoonotski potencijal	18
3. RASPRAVA	20
5. LITERATURA	23
6. SAŽETAK	27
7. SUMMARY	28
8. ŽIVOTOPIS	29

1. UVOD

Tuberkuloza uzrokovana *Mycobacterium (M.) avium* je jedna od najznačajnijih bolesti koja pogađa domaće i divlje ptice. Klinička manifestacija bolesti u ptica uključuje mršavost, depresiju i proljev, zajedno s izraženom atrofijom prsne muskulature. Za razliku od sisavaca i čovjeka, lezije u plućima nisu karakteristične. Širenju uzročnika i stvaranju teže kliničke slike doprinose loši higijenski uvjeti i velika gustoća populacije na malom prostoru, posebice ako se životinje drže ekstenzivno.

Mycobacterium avium ima veliki zoonotski potencijal. U ljudi uzrokuje progresivnu bolest koja se očituje lokalnim limfadenitisom, respiratornim simptomima i diseminiranim oblikom infekcije. Najčešće uzrokuje bolest u već imunosuprimiranih osoba, posebice onih zaraženim HIV-om.

Tijekom godina je broj životinja i ljudi koji su zaraženi *M. avium* značajno porastao, posebice jer veliki broj sojeva i postojanje rezervoara onemogućavaju potpunu eliminaciju ove bolesti. Pozitivno je što se broj slučajeva tuberkuloze nije udvostručio, prvenstveno zbog dobre gospodarske prakse koja uključuje držanje peradi za jednu proizvodnu namjenu, držanje životinja iste dobne skupine i “*all in- all out*” princip uzgoja.

Ovaj pregledni rad opisuje pojavnost i puteve širenja *M. avium* u ptica. Posebna poglavlja opisuju kliničku sliku, dijagnostiku i liječenje, nakon čega su prikazani retrospektivni podaci vezani uz zoonotski potencijal *M. avium*, kao i biosigurnosne mjere potrebne za prevenciju bolesti u ptica.

2. PREGLED REZULTATA DOSADAŠNJIH ISTRAŽIVANJA

2.1 Bakterije roda *Mycobacterium*

Bakterije roda *Mycobacterium* (mikobakterije) su acidofilni štapići, male, blago zakrivljene, aerobne, nepokretne i ne sporulirajuće bakterije (Slika 1). Identificirano je oko 170 različitih vrsta mikobakterija, a najveći broj njih (160) pripada netuberkuloznim mikobakterijama (CVETNIĆ i sur., 2018.).

Njihova stanična stijenka je bogata lipidima i upravo je ta visoka koncentracija lipidnih stanica odgovorna za njihovu otpornost na obrambene mehanizme imunološkog sustava i dezinficijense (SOLER i sur., 2009.). Takva stanična stijenka još omogućava, zbog svoje hidrofobnosti, širenje aerosolom, površinsko prijanjanje i stvaranje biofilma (CVETNIĆ i sur., 2018.).

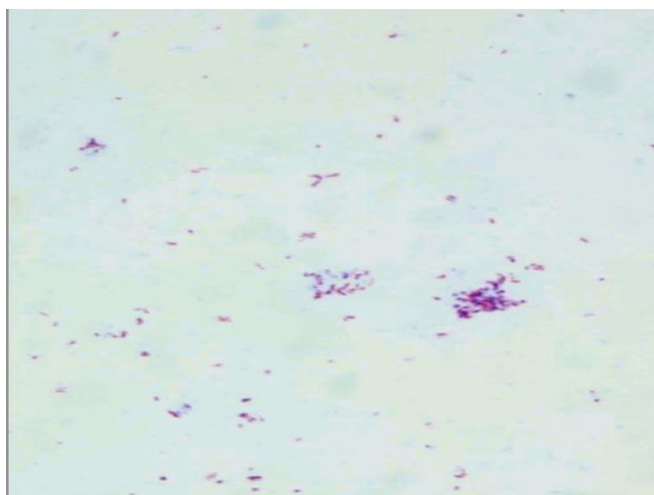
Od 2018. godine, rod *Mycobacterium* dijeli se u pet različitih rodova na temelju filogenetskih podataka (GUPTA i sur., 2018.). Kako je predloženo, rod *Mycobacterium* bi sadržavao članove *M. tuberculosis* kompleksa, dok bi većina netuberkuloznih vrsta bila klasificirana u sljedeća četiri roda: *Mycobacteroides*, *Mycolicibacter*, *Mycolicibacterium* i *Mycolicibacillus*. Rod *Mycobacterium* može se klasificirati u dvije glavne skupine-spororastuće i brzorastuće mikobakterije. Spororastuće mikobakterije su *M. bovis*, *M. tuberculosis* i *M. leprae*, dok se brzorastuće vrste, kao što je *M. smegmatis* smatraju općenito kao oportunističke ili nepatogene bakterije (KANABALAN i sur., 2021.). Kompleks *M. tuberculosis* (MTBC) je skupina mikobakterija koja se sastoji od *M. tuberculosis*, *M. africanum*, *M. bovis*, *M. canettii*, *M. microti*, i *M. caprae*.

Česta je podjela i na mikobakterije koje su razvrstane u *Mycobacterium tuberculosis complex* i u ne-tuberkulozne mikobakterije.

Kompleks *M. avium* sastoji se od više netuberkuloznih mikobakterijskih vrsta koje se ne mogu razlikovati u laboratoriju i zahtijevaju genetsko testiranje radi daljnje identifikacije. *Mycobacterium avium* i *M. intracellulare* dvije su izvorne vrste ovog kompleksa, poznatog već stotinjak godina. U ovaj se kompleks još ubrajaju i *M. chimaera*, *M. colombiense*, *M. arosiense*, *M. vulneris*, *M. bouchedurhonense*, *M. timonense*, *M. marseillense*, *M. yongonense*, *M. paraintracellulare* and *M. lepraemurium* (VAN INGEN i sur., 2018.).

Mycobacterium avium kompleks je prvenstveno odgovoran za mikobakterijsku infekciju kod divljih ptica i potencijalno je patogen za sisavce, a posebno za imunokompromitirane ljude (SOLER i sur., 2009.).

Vrsta *M. avium* ima četiri podvrste: *M. avium subsp. avium*, *M. avium subsp. hominissuis*, *M. avium subsp. silvaticum* i *M. avium subsp. paratuberculosis* (MIJS i sur., 2002.). *Mycobacterium avium subsp. paratuberculosis* je uzročnik Johnove bolesti ili paratuberkuloze kod preživača i drugih vrsta sisavaca. *Mycobacterium avium subsp. silvaticum* i *M. avium subsp. paratuberculosis* rastu *in vitro* samo na mediju koji sadrži mikobaktin (MIJS i sur., 2002.).



Slika 1. *Mycobacterium avium subsp. paratuberculosis* obojen po Gramu (Izvor: RICHTER i sur., 2002.)

2.2 *Mycobacterium avium*

Mycobacterium avium, uzročnik ptičje tuberkuloze, smatra se "atipičnom mikobakterijom". Spada u skupinu mikobakterija koja se sastoji od aerobnih, nesporeuliranih i nepokretnih bakterija u obliku štapića koje variraju u duljini od 1–3 μm , za razliku od *M. tuberculosis* (DHAMA i sur., 2011.).

Mikobakterije su slabo Gram-pozitivni bacili, stoga se posebno boje Ziehl-Neelsen metodom, čemu doprinose i visoke razine lipida u staničnoj stijenci. *Mycobacterium avium* je vrlo otporan na vanjske uvjete i može preživjeti u tlu do 4 godine, otporan je na visoke i niske temperature, suhoću, pH promjene i mnoga često korištena dezinfekcijska sredstva. Međutim, nezaštićene mikobakterije (izvan domaćina) ubija izravna sunčeva svjetlost (DHAMA i sur.,

2011.). Mogu se izdvojiti iz okoliša, najčešće iz vode i tla, domaćih i divljih životinja, mlijeka i mliječnih proizvoda, kao i iz manje poznatih medija poput biofilma, beskraljčnjaka i protozoa (CVETNIĆ i sur., 2018.).

Iz okoliša u organizam domaćina ulazi kroz probavni i respiratorni sustav. Nakon prolaska kroz mukoznu barijeru, *M. avium* diseminira, inficirajući uglavnom mononuklearne fagocite retikuloendotelnog sustava. Pokazalo se da su brojne stanice imunološkog sustava, kao što su CD4+ T stanice, prirodne stanice ubojice i makrofagi, uključene u odgovor domaćina na *M. avium* (DHAMA i sur., 2011.).

Interakcija između *M. avium* i makrofaga rezultira proizvodnjom imunosupresivnih citokina koji inhibiraju efektorsku funkciju TH1 podtipa CD4+ T stanica, prirodnih stanica ubojica i makrofaga, što vjerojatno omogućuje njeno preživljavanje. Pokazalo se da neki citokini kao što je faktor nekroze tumora alfa i faktor stimulacije kolonije granulocita-makrofaga induciraju mikobakteriostatsku aktivnost i mikobaktericidnu aktivnost u zaraženim makrofagima (BERMUDEZ i sur., 2001., PARK i sur., 2022.).

2.2.1. Serotipovi *Mycobacterium avium*

Rod *Mycobacterium* uključuje skupinu sveprisutnih mikroorganizama s više od 80 vrsta. Svaka od njih može biti klasificirana kao saprofit, potencijalno patogena za ljude i životinje, ili strogo patogena. Najmanje 25 vrsta je povezano s bolešću kod ljudi (GODOY i sur., 2009.).

Od četiri podvrste *M. avium*, *M. avium subsp. avium* (MAA) smatra se najvažnijim uzročnikom tuberkuloze kod ptica. Na temelju genetskih i fenotipskih razlika, predloženo je da se MAA kategorizira u dvije podvrste- *M. a. hominissuis* za ljudske i svinjske izolate i *M. a. avium* za izolate ptičjeg tipa (MIJS i sur., 2002.).

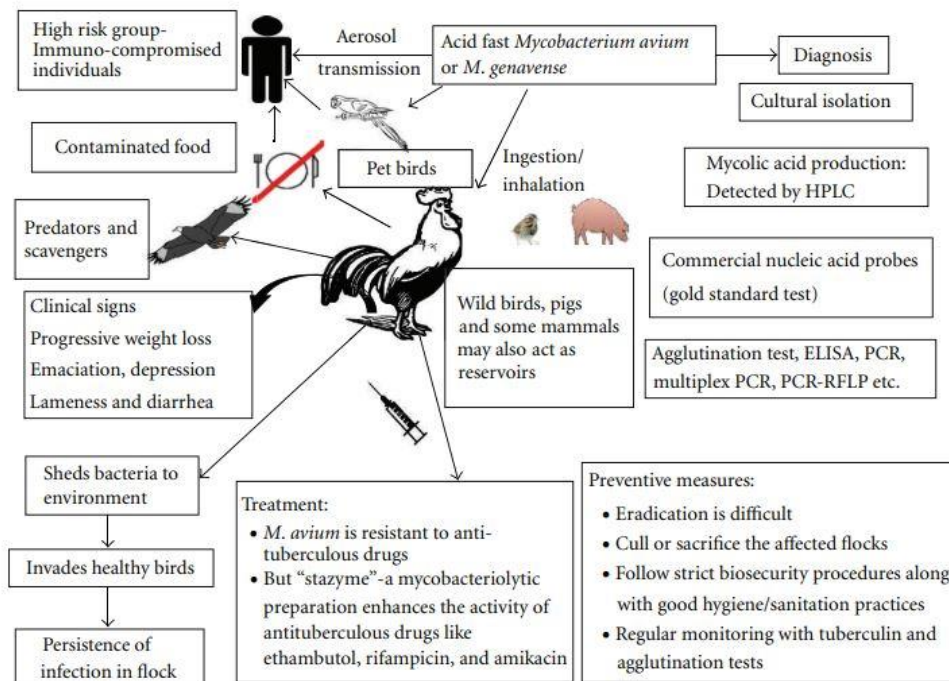
Postoje istraživanja koja uključuju i druge mikobakterije kao često izdvojene iz ptica, poput *M. intracellulare* (GODOY i sur., 2009.; SCHRENZEL i sur., 2008.). Dugo vremena *M. avium* i *M. intracellulare* smatrale su se istim uzročnikom, pa su zbog morfoloških, biokemijskih i seroloških sličnosti, grupirane u *Mycobacterium avium/Mycobacterium intracellulare complex* (MAC) (GODOY i sur., 2009.).

MAC je serološki klasificiran u 28 serotipova. Serotipovi 1 do 6, 8 do 11 i 21 se pripisuju vrsti *M. avium* (GODOY i sur., 2009.).

Serotipovi 1 i 2 su većinom izolirani iz domestificirane peradi, a serotip 3 sporadično iz divljih ptica. Serotipovi 1 i 2 uzrokuju infekcije kod životinja, dok serotipovi 4–20 uzrokuju bolest kod ljudi. Serotip 1 je najčešće izoliran i iz ptica i iz ljudi (DHAMA i sur., 2011.). Prema CVETNIĆU i sur. (2001.) najčešći uzročnik tuberkuloze ptica u Hrvatskoj je *M. avium* serotip 3 (52,62%), dok je serotip 2 uzročnik u 23,68% slučajeva. Serotip 1 se uglavnom izolira iz divljih ptica u Hrvatskoj.

Prijašnjim istraživanjima je utvrđeno da većina *M. a. avium* izolata iz ptica imaju ponavljajuće sekvence, specifični segment IS901 i nespecifični segment IS1245, u svom genomu. Ove ponavljajuće sekvence su otkrivene samo u sojevima *M. avium* serotipovima 1, 2 i 3, te kod *M. a. silvaticum* (DHAMA i sur., 2011.).

M. avium subsp. hominissuis (serotipovi 4–6, 8–11 i 21) i *M. intracellulare* (serotipovi 7, 12–20 i 22–28) mogu zaraziti širok raspon sisavaca kao što su svinje, goveda, jeleni, ovce, koze, konji, mačke, psi i neke egzotične vrste, dok *M. a. avium* (serotipovi 1, 2, i 3) mogu zaraziti domaće i divlje ptice (WOAH, 2024.). Slika 2 pobliže prikazuje glavne značajke prijenosa infekcije *M. avium* između ptica i sisavaca.



Slika 2. Glavne značajke infekcije s *M. avium* (Izvor: DHAMA i sur., 2011.)

2.2.2. Pojavnost *Mycobacterium spp.*

Tuberkuloza se u životinja i ljudi javlja diljem svijeta. Pregledom dostupne literature vidljivo je kako je pojava tuberkuloze u ptica kućnih ljubimaca držanih u zatočeništvu veća od prevalencije u peradi (MANAROLLA i sur., 2009.). Neki od razloga veće učestalosti infekcije kod ptica kućnih ljubimaca su dulji životni vijek u zatočeništvu, gustoća naseljenosti i stres.

U istraživanju koje su proveli MANAROLLA i sur. (2009.), između siječnja 1987. i rujna 2007., tuberkuloza ptica je histološki dijagnosticirana u 27 od 1961 ptica kućnih ljubimaca (1,4%). Ovako nizak broj vjerojatno podcjenjuje stvarne slučajeve, jer se često nisu provodila patohistološka istraživanja ukoliko je ptica imala evidentne postmortalne promjene. Osam različitih vrsta ptica bilo je zastupljeno u istraživanju, a tri najzastupljenije su kanarinci, češljugari i venecuelanski čičak. Vrsta *M. genavense* je identificirana u 23 od 24 slučaja (95,8%), što je čini najzastupljenijom mikobakterijskom vrstom u ovom istraživanju. *M. genavense* je bio gotovo isključivo povezan s netuberkuloidnim oblikom tuberkuloze i u 10 ptica (37%) je izazvao respiratorni oblik bolesti (MANAROLLA i sur., 2009.). Interesantno je kako je 6 od 19 ptica (31,6%) bilo mlađe od jedne godine. Ovaj rezultat potvrđuje da, iako *M. avium* i *M. genavense* izazivaju kliničke simptome u odraslih jedinki, jedna od diferencijalnih dijagnoza u mladim ptica treba biti i tuberkuloza (MANAROLLA i sur., 2009.).

U istraživanju provedenom u Švicarskoj na pticama kućnim ljubimcima, *M. genavense* je također bila prevladavajuća izolirana mikobakterijska vrsta. Od ukupno 5345 razudbi ptica kućnih ljubimaca, tuberkuloza je dijagnosticirana kod 204 ptice (3,8%). Od uzoraka u kojima su identificirane mikobakterije, *M. genavense* izolirana je u 71%, a *M. avium complex* u samo 17%. Ostali izolati uključivali su *M. fortuitum* (4%), *M. tuberculosis*, *M. gordonae* (2%) i *M. nonchromogenicum* (2%). Pregledom ovih istraživanja dolazi se do zaključka kako je u populaciji ptica kućnih ljubimaca primarni uzročnik tuberkuloze *M. genavense*, no i druge mikobakterije ne treba zanemariti, posebice one koje imaju zoonotski potencijal.

Velik rizik za ljude mogu biti i ptice kućni ljubimci koje se drže pojedinačno u kućanstvima. Tako je opisan slučaj infekcije *M. avium subsp. hominissuis* (serotip 9) u ženke modročele amazone (lat. *Amazona aestiva*) stare 6 mjeseci koja je pokazivala inapetencu, polidipsiju i imala žuti urin. Razudbom je uočen ascites i hepato- i splenomegalija uz

hemoragični enteritis. Nažalost, u ovom slučaju, ali i općenito, nema podataka o zdravstvenom stanju vlasnika ptica kućnih ljubimaca kojima je dijagnosticirana tuberkuloza (MANAROLLA i sur., 2009.).

Najveća incidencija tuberkuloze ptica zabilježena je u papiga u dobi od 3 do 10 godina (SOLER i sur., 2009.). Iz nepoznatih razloga čini se da su ženke češće zaražene od mužjaka prema postmortalnim nalazima i kliničkim izvješćima (SOLER i sur., 2009.).

U istraživanju koje su proveli SATTAR i sur. (2021.) u Maleziji, dokazano je da je *M. avium* izdvojen u 0,3% (1/296) uzoraka bakteriološkom pretragom, a u 2,5% (6/242) uzoraka PCR-om. Ostale mikobakterije nađene su u 1,7% (5/296) uzoraka. Od pet izolata mikobakterija, dva su identificirana kao *M. terrae* i *M. engbaekii*, a preostali izolati nisu sekvencirani. Ptice pozitivne na *M. avium* bile su bijeli pelikan, crni kljunorog, ara, kakadu i kokoš. Iz ovog se istraživanja može zaključiti da je PCR brza, pouzdana i jeftina metoda za dokaz *M. avium* u različitim vrsta ptica.

Istraživanje provedeno 2015. godine na farmama peradi u Bangladešu prikazuje prevalenciju *Mycobacterium spp* u komercijalnim jatima. Prevalencija u uzetim uzorcima bila je od 5% do 25%. Neadekvatne higijenske i biosigurnosne mjere primijećene su na farmi peradi s najvišom prevalencijom mikobakterija. Podaci ove studije su također pokazali da je *Mycobacterium spp.* otporan na više lijekova, ali je osjetljiv na azitromicin i ciprofloksacin (REZA i sur., 2015.).

Divlje ptice (golubovi) prepoznate su i kao izvor bolesti u jatu purana u Iranu. Jato purana dobi 45 tjedana oboljelo je od tuberkuloze, uz mortalitet od 91,6%. Ovo istraživanje također potvrđuje tezu da neprikladna higijena i loša gospodarska praksa pogoduju razvoju bolesti u komercijalnim jatima peradi (SALAMATIAN i sur., 2020.).

Vrste *M. avium* i *M. intracellulare* mogu se identificirati i u volijerama u zoološkim vrtovima. Istraživanje provedeno u zoološkom vrtu u San Diegu je dokazalo *M. avium subsp. avium* u 48 ptica od njih 62, dok je u 9 dijagnosticiran *M. intracellulare*. Uzimali su se uzorci fecesa, brisevi dušnika ili tkiva i mikobakterije su se uzgajale na hranjivim podlogama. Nakon potvrđene dijagnoze, prostori sa zaraženim jedinkama su se ogradili i stavljali u karantenu (SCHRENZEL i sur., 2008.).

Mycobacterium avium je prisutan i u peradi u Hrvatskoj. U zoološkom vrtu u Zagrebu 2020. godine je dokazan *Mycobacterium avium spp. avium* u mužjaka patke mandarinke,

starog tri godine. Dijagnostika je napravljena na temelju razudbenog nalaza i bakteriološke pretrage iz uzoraka jetre (ŠOŠTARIĆ-ZUCKERMANN, 2020.). Šest godina ranije je deset mošusnih pataka eutanazirano kao dio procesa selekcije u ekstenzivnom uzgoju. Postmortalno su otkrivene granulomatozne lezije u jednog mužjaka starog 5 godina. Isto su uzeti uzorci jetre i slezene i bakteriološkom pretragom je potvrđeno da se radi o *M. avium*. Dodatnom PCR pretragom je potvrđen *M. avium* serotip 2 (SABOČANEC i sur., 2006.).

2.3. *M. avium* u ptica

2.3.1. Etiologija i epizootiologija

Mycobacterium avium je ubikvitarna, gram-pozitivna, oportunistička mikobakterija i uzročnik je tuberkuloze u ptica (mikobakterioze). Iznimno je otporna u vanjskim uvjetima i može preživjeti u tlu do 4 godine. Rezistentna je na visoke i niske temperature, promjene pH i razna dezinfekcijska sredstva (ALGAMMAL i sur., 2021.).

Tuberkuloza je kronična zarazna bolest koja se može dokazati u jatima domaće peradi, ptica u zatočeništvu (ukrasne ptice) i divlje peradi. Kod domaće peradi je cijelo jato pogođeno, ali se bolest može spriječiti dobrom gospodarskom praksom. U ptica, prije uginuća, primjećuje se dramatični gubitak mišića i masnoga tkiva. Sve ptičje vrste mogu biti inficirane s *M. avium* (WOAH, 2024.).

Glavni izvor infekcije su zaražene ptice koje izlučuju velike količine mikobakterija u okoliš. Bakterije se izlučuju iz ulceriranih lezija crijeva, pa se posljedično tome nalaze u izmetu zaraženih jedinki (DHAMA i sur., 2011.).

Tuberkuloza se prenosi udisanjem i gutanjem kontaminirane hrane ili vode ili kada zaražene odrasle jedinke hrane svoje mlade odnosno u izravnom kontaktu s zaraženom pticom, njenim izlučevinama ili lešinama (SOLER i sur., 2009). Faktori poput loših zoohigijenskih mjera i velikog broja jedinki na malom prostoru pogoduju nastanku bolesti. Dokazano je da se *M. avium* može izolirati i iz jaja prirodno zaraženih kokoši, iako te jedinke nisu klinički razvile bolest. Mikobakterije ne preživljavaju u jajima nakon pravilnog kuhanja (DHAMA i sur., 2011.). Ukrasne ptice, većinom papige različitih vrsta, mogu oboljeti od tuberkuloze ukoliko dođu u dodir s divljom zaraženom pticom (GODOY i sur., 2009.).

Prijenos bolesti je posebno rizičan kod prisustva gradskih golubova (lat. *Columba livia f. domestica*), vrabaca (lat. *Passer sp.*), grlica (lat. *Streptopelia sp.*), te divljih patki (lat.

Anas sp.), koje se obično nalaze u velikom broju u zoološkim vrtovima tijekom cijele godine. Tijekom zime, vrane (lat. *Corvidae*) i galebovi (lat. *Larus ridibundus*) koji se često nalaze oko zooloških vrtova mogu biti potencijalno izvori bolesti za druge ptice i ljude (HEJLICEK I TREML, 1995.). Istraživanje koje su proveli HEJLICEK I TREML 1995. godine je uvelike pripomoglo klasificiranju vrsta ptica prema njihovoj osjetljivosti / rezistenciji prema *M. avium*. Najosjetljivije vrste su domaća perad (lat. *Gallus domesticus*), vrapci (lat. *Passer sp.*), prstenasti fazani (lat. *Phasianus colchicus*), sive jarebice (lat. *Perdix perdix*) i galebovi (lat. *Larus ridibundus*) (MORAVKOVA i sur., 2011.).

Rijetko se može vidjeti mikobakterijska infekcija kod ptica mlađih od 2 godine; bolest je češća kod peradi i starijih vodenih vrsta ptica zbog dugog razdoblja inkubacije mikobakterija.

Izolati *M. avium* iz svinja glavni su izvor zaraze za ljude. Sličnost IS1245 sekvence u uzorcima ljudskih i svinjskih izolata ukazuje na blisku genetsku povezanost, sugerirajući da se *M. avium* prenosi između svinja i ljudi. Prijenos je najvjerojatnije putem ingestije kontaminiranog svinjskog mesa, ali i ingestijom jaja podrijetlom zaražene ptice (DHAMA i sur., 2011.).

2.3.2. Patogeneza

Infekcija bakterijom *M. avium* započinje ingestijom, inhaliranjem aerosola kontaminiranog izmetom ili prijenosom preko člankonožaca ili glodavaca. Kada se mikobakterija proguta, prvo kolonizira stijenku crijeva i jetru, s naknadnom disperzijom u druge organe, poput koštane srži, zračnih vrećica, slezene, kože, spolnih žlijezda i sporadično, pluća i gušterače. Pluća primarno mogu biti zaražena inhalacijom samih mikobakterija (GODOY i sur., 2009.).

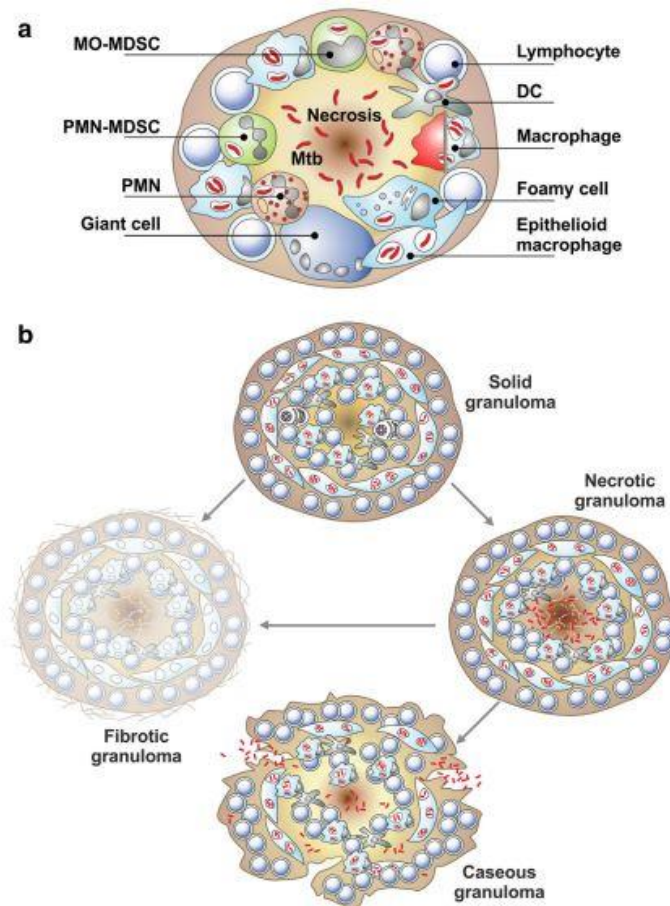
Dišni sustav je često mjesto infekcije u ljudi i drugih sisavaca, a tipična plućna bolest očituje se u nodularnom/bronhoektatičkom obliku ili u fibro-kavitarnom obliku kada se razvije kao sekundarna komplikacija. Osim plućnih bolesti, *M. avium* može napasti limfne čvorove, kosti, zglobove, kožu i meko tkivo i može izazvati sistemsku infekciju.

Mikobakterija nakon ulaska u organizam spriječi fuziju fagosoma sa lizosomom te tako, iako su je makrofagi fagocitirali, zaustavi mehanizam fagocitoze i preživi. Makrofage koji nemaju mikrobicidne komponente razara unutarstanični rast bakterija. Također, tijekom

infekcije, *M. avium* kolonizira timus, a kako diferencijacija T-stanica ovisi o antigenima koji se nalaze unutar timusa, infekcija ovog organa može promijeniti imunološki odgovor na infekciju. Međutim, ako se aktiviraju, makrofagi mogu lako uništiti i razgraditi fagocitirane mikobakterije (DHAMA i sur., 2011.).

Karakteristika *M. avium*, kao i *M. tuberculosis*, je stvaranje granuloma u zahvaćenim organima. Formiranje granuloma složen je proces. Nakon izbjegavanja imunosnog odgovora, mikobakterija u makrofagima migrira u različita tkiva i organe. Prisutnost inficiranih makrofaga potiče regrutiranje još više imunosnih stanica, posebice T-limfocita (DORHOI i KAUFMANN, 2016.). Granulom se sastoji od nekoliko „slojeva“ (Slika 3). U sredini se nalazi nekrotična jezgra/žarište. Neutrofili se nalaze u blizini nekrotičnog žarišta, a mijeloidne regulatorne stanice, monocitne i granulocitne, raspršene su unutar granuloma i smještene u apoziciji s T-limfocitima. Na periferiji granuloma su T i B limfociti i fibroblasti (DORHOI i KAUFMANN, 2016.). Granulom služi za ograničavanje širenja mikobakterija, ali *M. avium* može preživjeti unutar tih struktura, izbjegavajući potpunu eliminaciju od strane imunosnog sustava. Čvrsti granulomi mogu biti podvrgnuti fibrozi i/ili mineralizaciji, čime se ograničava replikacija i širenje mikobakterija. Također, mogu napredovati prema nekrozi ili dalje do masivne likvefakcije i kazeacije (DORHOI i KAUFMANN, 2016.).

Patogeneza bolesti je različita s obzirom na vrstu ptice koja je zaražena i na serotip. U papiga najtipičnija lezija je prisutnost granuloma u jetri i slezeni (mogući su i u plućima). Tuberkuli na koži su rijetki, ali se mogu pojaviti u obliku nodula različitih veličina u kombinaciji sa žutim iscjetkom (Slike 4 i 5). Dermatitis je popratna pojava, koja uz granulome može dovesti do ulceroznih lezija u područjima dodira sluznica s kožom (primjerice perinazalno područje) (GODOY i sur., 2009.). Plućna tuberkuloza je prisutna kod golubova i vodene peradi (DHAMA i sur., 2011.).



Slika 3. Građa granuloma (a) i različite vrste granuloma (b) (Izvor: DORHOI i KAUFMANN, 2016.)

2.3.3. Klinička slika

Klinički znakovi infekcije s *M. avium* kod ptica su varijabilni i nespecifični i mogu proći nezapaženo, čime se otežava dijagnoza kod živih ptica (SOLER i sur., 2009.). U jako velikom postotku se klinički znakovi uopće ne primjećuju dok ne dođe do kronične faze infekcije i ovise o načinu ulaska *M. avium* u organizam i mjestu gdje se razvila infekcija. Akutni tijek najčešće dovodi do naglih uginuća naizgled zdravih jedinki (WOAH, 2024.).

Tipična klinička slika je vezana uz kronični oblik, gdje dolazi do pada nesivosti, loše kvalitete perja, kaheksije, dijareje, poliurije i stvaranje tvorbi subkutano (Slike 4 i 5). Mogući su i klinički znakovi povezani sa respiratornim sustavom- iscjedak iz očiju i nosnih prohoda praćeno dispnejom. Ptice koje obole su najčešće dobi od jedne godine (GODOY i sur., 2008.).

Bolest može prema vremenu nastajanja kliničkih znakova biti podijeljena u tri faze. Prva faza je faza latencije, druga nastajanje lezija i treća faza kaheksije. Tijekom zadnje faze nastaju tuberkuli s velikom populacijom mikobakterija. U klasičnom obliku tuberkuloze ti tuberkuli se mogu pronaći u više organa, dok su u drugom obliku tuberkuloze samo vidljivi u gastrointestinalnom traktu. Postoji i treći oblik tuberkuloze gdje uopće ne dolazi do stvaranja tuberkula - to je tipično za zebice, kanarinke i papige. Neke ptice imaju respiratorne znakove koji dovode do naglih uginuća (DHAMA i sur.,2011.).

Ukoliko je infekcija teška dolazi do jake kaheksije, gubitka prsne mišićne mase, te glava ptice izgleda manja nego prije. Ukoliko ptica počne šepati, moguće je pretpostaviti da je nastao tuberkul u /ili u blizini zgloba ili kosti. Neke ptice mogu posljedično razviti artritis, pa tako zauzimaju sjedeći položaj koji čak može dovesti i do paralize (DHAMA i sur., 2011.).

Atipična tuberkuloza se najčešće dokazuje kod vodenih ptica, koje rijetko pokazuju kliničke znakove. Tijekom postmortalnog pregleda lešine, moguće je vidjeti policističnu jetru, bez granuloma, no ako je u pitanju kasniji stadij bolesti, i jetra i slezena budu zamijenjene blijedom amorfnom masom (DHAMA i sur., 2011.).



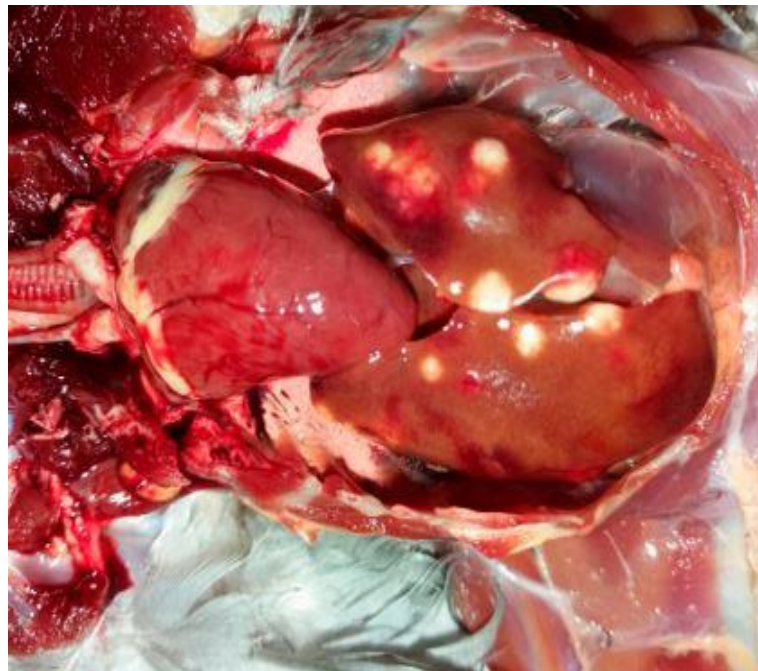
Slike 4. i 5. Tuberkul na glavi goluba grivnjaša. (Izvor: EDINBURGH DATASHARE, 2016.)

Infekcija kod ljudi može rezultirati teškom bolešću ili čak smrću ako se ne liječi ili nepravilno liječi, osobito među imunokompromitiranim osobama. Simptomi infekcije su nespecifični - slabost, kašalj, vrućica, dispneja (BUSATTO i sur., 2019.).

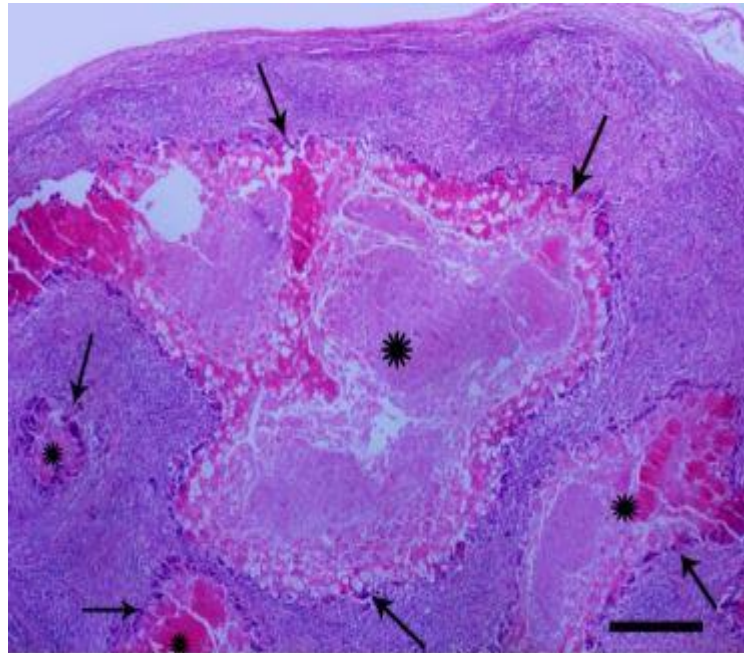
2.3.4. Patoanatomske i patohistološke promjene

Od patoanatomskih promjena u tuberkuloze ptica najkarakterističnija je prisutnost granuloma u crijevima, slezeni, jetri, konjunktivama i plućima. Lešine su kahektične, s neurednim i nakostriješenim perjem i mogućim kožnim granulomima. Kloaka je uprljana sadržajem crijeva, a zglobovi životinje su otečeni. Istraživanje provedeno na golubovima korištenim za utrke u Grčkoj je pobliže opisalo patoanatomske i patohistološke promjene nastale kao posljedica infekcije s *M. avium*. Sedam golubova (tri starosti 2 godine i četiri starosti 4-5 godina) imali su depresiju, hromost, periorbitalno oticanje i proljev, iako je apetit bio normalan (TSIOURISI sur., 2021.). Razudba je pokazala spleno i hepatomegaliju s puno karakterističnih bijelo-žutih čvorića razlike veličine. Slični noduli uočeni su unutar donjeg i gornjeg kapka, kao i u koštanoj srži desne bedrene kosti i crijevima (Slika 6). Uzorci tkiva s promijenjenih organa su uzeti za mikrobiološku i patohistološku pretragu, kao i za molekularnu dijagnostiku (TSIOURISI sur., 2021.).

Razmazi po Ziehl-Neelsenu su dokazali acidofilne štapiće prisutne u citoplazmi makrofaga i divovskih stanica. Patohistološki su se mogli uočiti višestruki granulomi sa središnjom nekrozom različitog stupnja, okruženi debelim slojevima epiteloidnih i divovskih stanica sa više jezgri (Slika 7). Na periferiji te zone dominirali su brojni limfociti, plazma stanice, heterofili i fibrozna kapsula (TSIOURISI i sur., 2021.; NESIC i sur., 2022.).



Slika 6. Granulomatozne lezije na jetri goluba za utrke (izvor: TSIOURISI i sur., 2021.)



Slika 7. Slezenu goluba za utrke sa četiri granuloma koji variraju u veličini. Nekrotična područja su okružena bazofilnim slojem epiteloidnih i divovskih stanica (izvor: TSIOURISI i sur., 2021.)

2.3.5. Dijagnostika

Dijagnoza infekcije s *M. avium* temelji se na kliničkim znakovima, postmortalnim lezijama i nalazu acidofilnih štapića u razmazu uzetom sa promijenjenog organa- najčešće slezena ili jetra. Ukoliko acidofilni štapići nisu pronađeni, ali su prisutne tipične lezije, tada se mikobakterije moraju pokušati uzgojiti u čistoj kulturi, bakteriološkom pretragom. Jetra ili slezena obično su najbolji organi za izdvajanje uzročnika. U živih ptica se uzima uzorak fecesa, po mogućnosti u što sterilnijim uvjetima (DHAMA i sur., 2011.; NESIC i sur., 2022.).

Uzgoj bakterija na hranjivim podlogama je zlatni standard za dokaz uzročnika tuberkuloze i ispitivanje osjetljivosti na lijekove. Međutim, učinkovitost bakteriološke pretrage uvelike je smanjena kontaminacijom uzoraka drugim bakterijama i gljivicama. Kontaminacija uzoraka smanjuje udio pozitivnih rezultata, čime se ograničava dijagnostička vrijednost ove pretrage. Pretrage kontaminiranih uzoraka moraju se ponavljati, uz dodatne financijske troškove i duljinu trajanja same pretrage, što odgađa ili u konačnici sprječava dijagnozu tuberkuloze (KASSAZA i sur., 2014.).

Mediji koji se koriste za uzgoj *M. avium* su Dorsetov ili Herroldov medij, Lowenstein-Jensenov medij, Middlebrook 7H10 i 7H11, ili Coletsos medij sa 1% natrijevog piruvata. Za rast *M. avium*, medij koji sadrži cijelo jaje ili žumanjak su poželjni, a temperatura inkubacije treba biti 37-40°C (ALGAMALL i sur., 2021.). Mikrobiološke podloge treba inkubirati najmanje 8 tjedana. Obično *M. avium* stvara glatke kolonije unutar 2-4 tjedna. Utvrđeno je da neki sojevi *M. avium* imaju posebne potrebe za mikobaktinom kao faktorom rasta (*M. avium subsp. silvaticum* i *M. avium subsp. paratuberculosis*) (DHAMA i sur., 2011.).

U živih ptica, osim bakteriološke pretrage, tuberkulin test, test aglutinacije pune krvi, Imunoenzimski test (ELISA) i razne molekulske metode polimerazne lančane reakcije (PCR) također su vrijedni dijagnostički alati.

Tuberkulin je standardni ptičji pročišćeni proteinski derivat (PPD). Ptice se testiraju intradermalnom inokulacijom u podbradnjak s 0,05 ml ili 0,1 ml tuberkulina (koji sadrži približno 2000 IU), pomoću vrlo tanke igle. Test se očitava nakon 48 sati, a pozitivna reakcija je bilo kakvo oticanje na mjestu aplikacije, od male čvrste kvržice promjera približno 5 mm do velikog edema koji se proteže u podbradnjak i niz vrat. Tuberkulinski test služi kao sredstvo za prepoznavanje ptica zaraženih ili senzibiliziranih na istu vrstu mikobakterija (WAOH, 2024.).

U testu aglutinacije pune krvi, kap antigena *M. avium* obojan 1% malahitnim zelenilom pomiješa se s kapi krvi, a pozitivna reakcija je indicirana aglutinacijom unutar nekoliko minuta (DHAMA i sur., 2011.). Lažno pozitivni nalazi su mogući, što čini ovaj test manje specifičnim.

ELISA se koristi za otkrivanje antimikobakterijskih protutijela u serumu određenih vrsta ptica (SOLER i sur., 2009.). Kao i kod testa aglutinacije, mogući su lažno pozitivni nalazi.

Tuberkulinski test i serološki testovi obično se koriste za određivanje prevalencije bolesti u jatima ili za otkrivanje zaraženih ptica, dok su molekulske metode potrebne za otkrivanje točnog tipa mikobakterije koji uzrokuje bolest. PCR je molekularna metoda, kojom se najčešće dokazuju ponavljajuće sekvence IS901 i IS1245, koje se i opisuju kao najprikladnije za dokaz različitih sojeva mikobakterija (DHAMA i sur., 2011.).

U Republici Hrvatskoj, Pravilnik o mjerama za suzbijanje i iskorjenjivanje tuberkuloze goveda (NN 34/2013) opisuje tuberkulinski test kao glavnu dijagnostičku metodu kod dokazivanja *M. tuberculosis*, *M. caprae*, *M. bovis* i *M. africanum*, odnosno *M. tuberculosis complex*. O *M. avium complex* ne postoje pravilnici ni zakonski propisana rutinska dijagnostička metoda.

2.3.6. Liječenje

U terapiji ptica s mikobakterijskim infekcijama glavna poteškoća je da je farmakokinetika većine antimikobakterijskih lijekova u ptica nepoznata, a i rezistencija na mnoge antimikrobne pripravke dodatno otežava liječenje. Upravo zbog tih razloga, ali i ekonomskih, liječenje se ne smatra prihvatljivom opcijom, posebice u sektoru peradarstva. U nekim državama je liječenje ptica čak i zabranjeno. Liječenje dolazi u obzir jedino u slučaju infekcije s *M. avium* u ptica kućnih ljubimaca ili u ptica koje se drže u volijerama u zoološkim vrtovima. Terapija može trajati od 12-18 mjeseci (DHAMA i sur., 2011.).

Istraživanje provedeno u Egiptu 2021. godine na temelju 120 uzoraka fecesa dovelo je do određenih spoznaja. Uzorci su uzeti od različitih vrsta peradi – i domaćih i divljih, te je nakon uzgoja mikobakterije na agaru napravljen antibiogram (ALGAMALL i sur., 2021.). Svi ispitivani izolati bili su osjetljivi na azitromicin i klofazimin, dok je samo jedan izolat bio osjetljiv na rifampicin. Štoviše, svi ispitani izolati bili su otporni na izoniazid, a samo četiri na doksaciklin, streptomycin, oksitetraciklin i rifampicin. PCR-om su dodatno detektirali *inhA*, *rpoB*, *rpsL* i *otrB* gene koji su povezani s rezistencijom na antibiotike u izdvojenoj *M. avium subsp. avium*.

Očigledna učinkovitost lijekova poput azitromicina čine ga prikladnim za liječenje mikobakterijskih infekcija kod ptica. Međutim, početni terapijski režim bi trebao uključivati rifabutin i etambutol, a kasnije se mogu primijeniti azitromicin ili neki drugi lijek istovremeno. Ptice koje slabo reagiraju na terapiju trebale bi dobivati ili fluorokinolone ili aminoglikozide (DHAMA i sur., 2011.).

U istraživanju koje su proveli RASTOGI i sur. (1997.), a kako bi se povećao potencijal postojećih lijekova, mikobakteriolitički pripravak nazvan "stazyme" razvijen je iz soja *Staphylococcus clavelis*. Taj pripravak djeluje na propusnost mikobakterijske stijenke, te tako omogućava djelovanje lijekova kao što su rifampicin i amikacin.

2.3.7. Profilaksa

Iskorjenjivanje infekcije s *M. avium* je teško zbog kroničnog kliconoštva i povremenog izlučivanje mikroorganizma od strane zaraženih ptica (SOLER i sur., 2009.).

U preventivne mjere svakako treba uključiti smanjenje prenapučenosti, pravilnu ventilaciju i davanje odgovarajućih vitamina i minerala u prehrani. U slučaju pojave tuberkuloze na farmi peradi, ptice u drugim jatima na istoj farmi trebaju biti u karanteni i testirati se u intervalima od 6 do 12 tjedana (DHAMA i sur., 2011.).

U slučaju "free-range" držanja peradi, potrebno je ograditi dio u kojem životinje provode vrijeme i tako spriječiti kontakt s divljim pticama ili nekim drugim sisavcima. Mjerama deratizacije se ograničava dolazak u dodir sa glodavcima koji su također potencijalni izvor zaraze.

Ograničenje kretanja osoblja koji rade na drugim farmama je dosta bitna mjera. *Mycobacterium avium* je jako otporna mikobakterija, te se, osim u tlu i vodi, dugo vremena zadržava na radnoj odjeći, obući i predmetima.

Držanje peradi odvojene prema dobi i svrsi proizvodnje je bitno za sve ptice u komercijalnom uzgoju. Ukoliko dođe do pozitivnih slučajeva tuberkuloze, isplativije je eutanazirati sve životinje i očistiti i dezinficirati sav prostor i opremu. Potrebno je provesti odmor objekta kako bi bili sigurni da su mikobakterije uklonjene i kako se zaraza ne bi uvela u novo jato (DHAMA i sur., 2011.). Postupanje sa zaraženim pticama na farmama treba provoditi uz odgovarajuću zaštitu, a i manipulacija materijalom od zaraženih ptica ili živih kultura *M. avium* u laboratorijima mora se provoditi s zadržavanjem odgovarajuće razine biološke sigurnosti (DHAMA i sur., 2011.)

Prilikom uvoza novih ptica, bilo to egzotičnih ili domaćih, obavezna je tuberkulinska pretraga uz karantenu (DHAMA i sur., 2011.). Tuberkulinski test služi za dokaz da je životinja zasigurno bila u dodiru s antigenom, i zbog toga je potencijalni kliconoša, čak i ako ne pokazuje nikakve kliničke znakove. Za ptice kućne ljubimce i egzotične životinje koje se drže u zoološkim vrtovima, isto je potrebno napraviti tuberkulinski test i spriječiti bilo kakav dodir sa divljim pticama i sisavcima.

Ne postoji odobreno cjepivo za uporabu protiv *M. avium* kod ptica. Eksperimentalna cjepiva sa živim ili mrtvim agensom su se donekle pokazala učinkovita, no djeluju samo na određene serotipove, ali zaštita nije dovoljna da bi se rutinski upotrebljavala (WOAH, 2024.).

2.3.8. Zoonotski potencijal

Kompleks *M. avium* (MAC) je skupina spororastućih mikobakterija, klasificirana kao *Mycobacteria Other Than Tuberculosis* (MOTT). MOTT su ubikvitarne, te tako odgovorne za oportunističke infekcije u ljudi, stoke i divljih životinja. Takve netuberkulozne mikobakterijske bolesti predstavljaju veliku prijetnju javnom zdravlju, posebno u razvijenim zemljama (KACZMARKOWSKA i sur., 2022.).

Glavni putevi ulaska *M. avium* u ljudi su probavni i dišni sustav te putem kože. Tijekom infekcije, *M. avium* može se dokazati *in vivo* u limfnim čvorovima, koštanoj srži, urinu i iskašljanom sadržaju. Prvenstveno serotip 1 *M. avium subsp. avium* je izoliran iz takvih ljudi, što jasno ukazuje na ulogu ptica u širenju infekcije (ECCLES i PTAK, 1995.). Ukoliko je put ulaska mikobakterije preko rane, ista uzrokuje lokalnu infekciju popraćenu s oticanjem regionalnih limfnih čvorova (DHAMA i sur., 2011.). Kontaminirana hrana podrijetlom od zaražene peradi ili svinje (ili čak neke druge stoke) je identificirana kao primarni izvor zaraze kod ljudi. Postupanje sa zaraženim pticama na farmama i manipulacija materijalom od zaraženih ptica ili živih kultura *M. avium* u laboratorijima moraju se provoditi s odgovarajućim oprezom (DHAMA i sur., 2011.).

Kod odraslih ljudi mikobakterije često zaraze pluća, izazivajući respiratorne znakove, a kod djece su najčešće zahvaćeni cervikalni limfni čvorovi. Stoga se smatra razboritim držati zaražene ptice podalje od ljudi, osobito starijih osoba i osoba s lošim imunološkim statusom. Ljude koji primaju steroidnu terapiju, kemoterapiju ili druge imunosupresivne lijekove, pacijente zaražene HIV-om ili leukemijom treba pažljivo razmotriti u pogledu posjedovanja ili dolaska u kontakt s pticama koje su pozitivne na mikobakterijsku infekciju (SOLER i sur., 2009.). Gastroezofagealni refluks, deficijencija vitamina D, reumatoidni artritis i nizak postotak tjelesne mase su također rizici povezani sa infekcijom *M. avium* (KACZMARKOWSKA i sur., 2022.).

Kod ljudi, *M. avium* može izazvati lokalizirani primarni limfadenitis, plućnu bolest i diseminirani oblik infekcije. Plućni oblik bolesti dolazi u dva oblika- fibrokavernozni i nodularni. Fibrokavernozni je povezan sa već postojećim kroničnim respiratornim bolestima i češći je u starijih muškaraca. Nodularni oblik se brzo razvija i češći je u žena u menopauzi

(KARCZMARKOWSKA i sur., 2022.). Opći klinički simptomi uključuju i umor, groznicu i gubitak težine, dok su respiratorni simptomi kašalj, hemoptiza i dispneja. U djece je tipična periferna limfadenopatija (KACZMARKOWSKA i sur., 2022.).

Kod ljudi i životinja, liječenje bolesti uzrokovane MAC-om zahtijeva produljenu antibiotsku terapiju, tj. nastavak najmanje 12 mjeseci nakon negativnih bakterioloških pretraga, uz kontinuiranu upotrebu lijekova. Glavni lijekovi izbora su makrolidni antibiotici (azitromicin ili klaritromicin), iako postoje dokazi o razvoju rezistencije *M. avium* (KACZMARKOWSKA i sur., 2022.). Smatra se da je puno bolja kombinacija azitromicina ili klaritromicina s etambutolom (VANDERHEYDEN, 1997.). Prema nalazima HORGENA i sur. (1999.) rifampin-klaritromicin i rifampin-amikacin su najsnažnije kombinacije dvaju lijekova, dok je rifampin-amikacin-klaritromicin identificiran kao snažna kombinacija tri lijeka. Isto tako, SAITO i sur. (1995.) predložili su upotrebu benzoksazinorifamicina u kombinaciji s klofaziminom u terapiji *M. avium* infekcije.

Zdrave osobe s fiziološkim imunološkim sustavom imaju visoku otpornost na ovu infekciju. Međutim, preporučuje se poduzeti odgovarajuće mjere opreza i izbjegavati kontakt ili izlaganje zaraženim pticama ili njihovim lešinama (DHAMA., 2011.). Bitno je držati životinje odvojene jedne od drugih i ograničiti kontakt s divljim pticama ili sisavcima. Dodatnim mjerama deratizacije i dezinfekcije se smanjuje mogućnost pojave prijenosnika.

3. RASPRAVA

Ptičja tuberkuloza je kronična, kontagiozna i potencijalno zoonotska bolest koja uglavnom pogađa domaću perad ili ptice u zatočeništvu (TSIOURIS i sur., 2021.). U komercijalnoj proizvodnji peradi dobra gospodarska praksa je suzbila infekciju s *M. avium*, no zbog toga što je prenoše divlje ptice, pojavljuje se u zoološkim vrtovima, a nerijetko i kod ukrasnih ptica. Čovjek i drugi sisavci se najčešće zaraze ingestijom nedovoljno termički obrađenog proizvoda zaražene životinje (DHAMA i sur., 2011.).

Od četiri podvrste *M. avium*, *M. avium subsp. avium* (MAA) smatra se najvažnijim uzročnikom tuberkuloze kod domaćih ptica (MIJS i sur., 2002.). Od svih serotipova, serotipovi 1, 2 i 3 su najbitniji za izazivanje bolesti kod domaće i divlje peradi te sisavaca. Prijašnjim istraživanjima otkrivene su ponavljajuće sekvence u genomu, IS901 (specifični segment) i IS1245 (nespecifični segment), koje služe za identifikaciju uzročnika. Ove ponavljajuće sekvence imaju samo serotipovi 1, 2 i 3 (DHAMA i sur., 2011.).

U jatu se infekcija širi ingestijom hrane ili predmeta kontaminiranih fecesom ili inhalacijom agensa. Povećana pojavnost infekcije je povezana s lošim biosigurnosnim mjerama, lošom higijenom, velikom populacijom jedinki na malom prostoru i lošom ventilacijom. *Mycobacterium avium* preživljava u tlu do 4 godine, otporan je na visoke i niske temperature, suhoću, pH promjene i mnoga često korištena dezinfekcijska sredstva. Međutim, nezaštićenu mikobakteriju (onu izvan domaćina) ubija izravna sunčeva svjetlost (DHAMA i sur., 2011.). Moguć je vertikalni prijenos bolesti. Kontakti s divljim pticama i loša higijena su dva čimbenika važna za prijenos bolesti na ptice u zoološkim vrtovima i papige. Čovjek se zarazi ingestijom uzročnika ili inhalacijom. Veliki problem predstavlja što i drugi sisavci mogu oboljeti (posebno svinje), stoga je jako bitno sve životinje držati odvojeno i u posebnim dobnim skupinama. (DHAMA i sur., 2011.).

Tuberkuloza je bolest kroničnog tijeka, stoga se u akutnom stadiju često ne vide klinički znakovi, već dolazi do naglih uginuća. Tipična klinička slika vezana uz kronični oblik je pad nesivosti, loša kvaliteta perja, kaheksija, dijareja, poliurija i stvaranje tvorbi subkutano. Mogući su i klinički znakovi povezani sa respiratornim sustavom- iscjedak iz očiju i nosnih prohoda praćeno dispnejom (GODOY i sur., 2008.). U čovjeka uzrokuje primarno respiratornu bolest, karakteriziranu kašljem, dispnejom, uz gubitak težine (DHAMA i sur., 2011.). Važno je naglasiti da osoba s dobrim imunitetom vrlo vjerojatno

neće oboljeti od ptičje tuberkuloze, ali imunokompromitirane osobe, starije osobe i djeca su rizične skupine.

Patoanatomski su patognomonični mnogobrojni tuberkuli po probavnom i respiratornom sustavu ptica. Preporuča se uzeti uzorke s promijenjenih organa, najčešće jetre i slezene, i poslati na bakteriološku pretragu. OIE prepoznaje bakteriološku pretragu kao zlatni standard (WOAH, 2024.). Osim bakteriološke pretrage, radi se i razmaz tkiva promijenjenog organa. Mikobakterije su acidofilne, stoga se razmaz boji po Ziehl- Neelsenu. Za konačnu potvrdu dijagnoze radi se PCR (ALGAMALL i sur., 2021.).

Ukoliko je životinja još uvijek živa i postoji sumnja na ptičju tuberkulozu, tada se prvenstveno radi tuberkulinski test. Ukoliko dođe do oticanja podbradnjaka, takva pozitivna reakcija znači da je jedinka sigurno bila u doticaju sa uzročnikom (WOAH, 2024.). Osim tuberkulinskog testa, mogu se raditi još test aglutinacije pune krvi i ELISA .

Ne postoji komercijalno cjepivo za ptičju tuberkulozu. Profilaksa se temelji na dobroj gospodarskoj praksi, dobroj higijeni i mjerama kojima divlja perad ne može doći u doticaj s domaćom. Deratizacija je preporučena jer glodavci mogu biti rezervoari *M. avium*. Karantena i provođenje tuberkulinskog testa pri uvozu novih životinja je obavezna (DHAMA i sur., 2011.).

Imunokompromitiranim osobama se savjetuje da izbjegavaju kontakt sa domaćim pticama nepoznatog podrijetla, divljim pticama, lešinama ili bilo kakvim organskim materijalom koji bi potencijalno mogao biti izvor zaraze (SOLER i sur., 2009.).

Liječenje je otežano zbog česte antimikrobne rezistencije. Prema studiji provedenoj u Egiptu 2021. godini, lijekovi izbora su azitromicin i klofzimin (ALGAMALL i sur. 2011.). Međutim, početni terapijski režim bi trebao uključivati rifabutin i etambutol, a kasnije se mogu primijeniti azitromicin ili neki drugi lijek istovremeno. Ptice koje slabo reagiraju na terapiju trebale bi dobivati fluorokinolone ili aminoglikozide (DHAMA i sur., 2011.). U komercijalnim jatima se životinje najčešće eutanaziraju i provode se čišćenje, dezinfekcija i odmor prostora u kojim su se nalazile. Glavni lijekovi izbora kod ljudi su azitromicin ili klaritromicin, ali je moguć razvoj rezistencije (KACZMARKOWSKA i sur., 2022.). Smatra se da je puno bolja kombinacija azitromicina ili klaritromicina s etambutolom (VANDERHEYDEN, 1997.).

4. ZAKLJUČCI

1. Od četiri podvrste *M. avium*, *M. avium subsp. avium* smatra se najznačajnijim uzročnikom tuberkuloze u domaćih ptica. Kompleks *M. avium* prvenstveno uzrokuje mikobakterijsku infekciju kod divljih ptica, potencijalno je patogen za sisavce, a posebno za imunokompromitirane ljude.
2. Tijekom godina je značajno suzbijena pojava tuberkuloze u komercijalnim jatima peradi, dobrom gospodarskom praksom, no još je uvijek prisutna u ptica kućnih ljubimaca i u zoološkim vrtovima.
3. Zbog svojih nespecifičnih simptoma i kroničnoga tijeka, tuberkuloza uzrokuje velike ekonomske i gospodarske štete.
4. Dokazano je da se ljudi mogu zaraziti ne samo kontaminiranim fecesom peradi, već i ingestijom nedovoljno termički obrađenog mesa svinja i ingestijom jaja od zaražene peradi.
5. Zbog zoonotskog potencijala i antimikrobne rezistencije, *M. avium* može predstavljati značajan javnozdravstveni problem, te je neophodno dijagnostičko praćenje i izvješćivanje o infekcijama s *M. avium* u ptica.

5. LITERATURA

ALGAMMAL, M. A., H. R. HASHEM, A. S. AL-OTAIBI, K. J. ALFIFI, E. M. EL-DAWODY, E. MAHROUS, H. F. HETTA, A. W. EL-KHOLY, H. RAMADAN, R. M. EL-TARABILI (2021): Emerging MDR-*Mycobacterium avium* subsp. *avium* in farmed domestic birds as a first report in Egypt. *BMC Microbiology* 21, 237.

BERMUDEZ L.E., D. WAGNER, D. SOSNOWSKA (2001): Mechanisms of *Mycobacterium avium* pathogenesis. Inflammation, Kluwer Academic Publishers, str. 153-166.

BUSATTO, C., J. S. VIANNA, L. V. DA SILVA JUNIOR, I. B. RAMIS, P. E. A. DA SILVA (2019): *Mycobacterium avium*: an overview. *Tuberculosis* 114, 127-134.

CVETNIĆ, Ž., M. OCEPEK, B. KRT (2001): Različnost serovarova kompleksa *Mycobacterium avium intracellulare* izdvojenih iz peradi i svinja u Hrvatskoj i Sloveniji. *Vet. stn.* 32, 261- 267.

CVETNIĆ Ž., M. ZDELAR TUK, S. DUVNJAK, I. REIL, M. MIKULIĆ, Ž. PAVLINEC, M. CVETNIĆ, S. ŠPIČIĆ (2018): Tuberkulozne i netuberkulozne mikobakterije u infekciji ljudi i životinja. *Veterinarski žurnal Republike Srpske (Banja Luka)* 18, 342-369.

DHAMA, K., M. MAHENDRAN, R. TIWARI, S. D. SINGH, D. KUMAR, S. SINGH, P. M. SAWANT (2011): Tuberculosis in Birds: Insights into the *Mycobacterium avium* Infections. *Vet. Med. Int.*, 712369.

DORHOI, A., S. H. KAUFMANN (2016): Pathology and immune reactivity: understanding multidimensionality in pulmonary tuberculosis. *Semin. Immunopathol.* 38, 153-166.

ECCLES, E., J. PTAK (1995): *Mycobacterium avium* complex infection in AIDS: clinical features, treatment, and prevention. *J. Assoc. Nurses AIDS* 6,37–47.

GODOY, N. S., S. M. SAKAMOTO, C. D. DE PAULA, J. L. CATÃO-DIAS, E. R. MATUSHIMA (2009): Detection of *Mycobacterium avium* in pet birds. *Braz. J. Microbiol.* 40, 265-268.

GUPTA R.S., B. LO, J. SON (2018): Phylogenomics and Comparative Genomic Studies Robustly Support Division of the Genus *Mycobacterium* into an Emended Genus *Mycobacterium* and Four Novel Genera. *Front. Microbiom.* 9, 67.

HEJLICEK K., F. TREML (1995): Comparison of the pathogenesis and epizootiologic importance of avian mycobacteriosis in various type of domestic and free-living syntropic birds. *Vet. Med.* 40, 187-194

KACZMARKOWSKA A., A. DIDKOWSKA, E. KWIECIEŃ, I. STEFAŃSKA, M. RZEWUSKA, K. ANUSZ (2022): The *Mycobacterium avium* complex – an underestimated threat to humans and animals. *Annals Agri. Environ. Med.* 29, 22–27.

KANABALAN, R. D., L. J. LEE, T. Y. LEE, P. P. CHONG, L. HASSAN, R. ISMAIL, V. KIN CHIN (2021): Human tuberculosis and *Mycobacterium tuberculosis* complex: A review on genetic diversity, pathogenesis and omics approaches in host biomarkers discovery. *Microbiol. Res.* 246, 126674. <https://doi.org/10.1016/j.micres.2020.126674> (20.6.2024.)

KASSAZA, K., P. ORIKIRIZA, A. LLOSA, J. BAZIRA, D. NYEHANGANE, A. L. PAGE, Y. BOUM II (2014): Lowenstein-Jensen Selective Medium for Reducing Contamination in *Mycobacterium tuberculosis* Culture. *J. Clin. Microbiol.* 52, 2671–2673.

MANAROLLA, G., E. LIANDRIS, G. PISONI, D. SASSERA, G. GRILLI, D. GALLAZZI, G. SIRONI, P. MORONI, R. PICCININI, T. RAMPIN. (2009): Avian mycobacteriosis in companion birds: 20-year survey. *Vet. Microbiol.* 133, 323-327.

MIJS W., P. DE HAAS, R. ROSSAU (2002): Molecular evidence to support a proposal to reserve the designation *Mycobacterium avium subsp. avium* to bird-type isolates and *M. avium subsp. hominissuis* for the human/porcine type of *M. avium avium*. *Int. J. Syst. Evol. Microbiol.* 52, 1505-1518.

MORAVKOVA, M., J. LAMKA, P. KRIZ, I. PAVLIK (2011): The presence of *Mycobacterium avium subsp. avium* in common pheasants (*Phasianus colchicus*) living in captivity and in other birds, vertebrates, non-vertebrates and the environment. *Vet. Med.* 56, 333–343.

NESIC, V., D. MARINKOVIC, K. MATOVIC, M. RADA KOVIC, N. VASKOVIC, D. DAVITKOV (2022): Avian tuberculosis in a free-living Eurasian griffon vulture. *J. Vet. Diag. Inv.* 34, 723 –726.

PARK, H. E., W. LEE, S. CHOI, M. JUNG, M. K. SHIN, S. J. SHIN (2022): Modulating macrophage function to reinforce host innate resistance against *Mycobacterium avium* complex infection. *Front. Immunol.* 13, 931876. <https://doi.org/10.3389/fimmu.2022.931876> (20.6.2024.)

RASTOGI, N, K. S. GOH, S. CLAVEL-SÉRÈS (1997): Stazyme, a mycobacteriolytic preparation from a Staphylococcus strain, is able to break the permeability barrier in multiple drug resistant *Mycobacterium avium*. *FEMS Immunol. Med. Microbiol.* 11, 297-305.

REZA, R., B. LIJON, M. KHATUN, A. ISLAM (2015): Prevalence and antibiogram profile of *Mycobacterium* spp. in poultry and its environments. *J. Adv. Vet. Animal Res.* 2, 458-463.

RICHTER, E., J. WESSLING, N. LÜGERING, W. DOMSCHKE, S. RÜSCH-GERDES (2002): *Mycobacterium avium* subsp. *paratuberculosis* infection in a patient with HIV, Germany. *Emerg. Infect. Dis.* 8, 729-731.

SABOČANEC, R., D. KONJEVIĆ, S. ČURIĆ, Ž. CVETNIĆ, S. ŠPIČIĆ (2006): Spontaneous *Mycobacterium avium* serovar 2 infection in a Muscovy duck (*Carina moschata*) - a case report. *Vet. arhiv* 76, 185-192.

SALAMATIAN, I., A. GHANIEI, N. M. VARI, H. NOURANI, R. K. VARZ, M. ESLAMPANAH (2020): Outbreak of avian mycobacteriosis in a commercial turkey breeder flock. *Avian Path.* 49, 296-304.

SATTAR, A., Z. ZAKARIA, J. ABU, S. A. AZIZ, G. ROJAS-PONCE (2021): Isolation of *Mycobacterium avium* and other non-tuberculous mycobacteria in chickens and captive birds in Peninsular Malaysia. *BMC Vet. Res.* 17, 13.

SCHRENZEL, M., M. NICOLAS, C. WITTE, R. PAPENDICK, T. TUCKER, L. KEENER, M. SUTHERLAND-SMITH, N. LAMBERSKI, D. ORNDOFF, D. HECKARD, P. WITMAN, M. MACE, D. RIMLINGER, S. REED, B. RIDEOUT (2008): Molecular epidemiology of *Mycobacterium intracellulare* in captive birds. *Vet. Microbiol.* 126, 122-131.

SOLER, D., C. BRIEVA, W. RIBÓN (2009): Mycobacteriosis in Wild Birds: the Potential risk of disseminating a little-known infectious disease. *Rev. Salud. Pública (Bogota)*, 134-144.

ŠOŠTARIĆ-ZUCKERMANN, I-C. (2020): Mikobakterioza ptica. Hrvatski veterinarski vjesnik 28, 42-46.

TSIOURIS, V., K. KISKINIS, T. MANTZIOS, C. S I. DOVAS, N. MAVROMATI, G. FILIOUSIS, G. BRELLOU, I. VLEMMAS, I. GEORGOPOULOU (2021): Avian Mycobacteriosis and Molecular Identification of *Mycobacterium avium* Subsp. *avium* in Racing Pigeons (*Columba livia domestica*) in Greece. *Animals* 11, 291.

VANDERHEYDEN, N. (1997): New strategies in the treatment of avian mycobacteriosis. *Sem. Avian Exotic Pet. Med.* 6, 25-33

VAN INGEN, J, C. Y. TURENNE, E. TORTOLI, R. J. WALLACE JR, B. A. BROWN-ELLIOTT (2018): A definition of the *Mycobacterium avium* complex for taxonomical and clinical purposes, a review. *Int. J. Syst. Evol. Microbiol.* 68, 3666-3677.

WOAH (2024): Avian tuberculosis. OIE Terrestrial Manual, [3.03.06_AVIAN_TB.pdf](#) (woah.org) (20.6.2024.)

6. SAŽETAK

Matea Koso

***MYCOBACTERIUM AVIUM* U PTICA – POJAVNOST I ZONOTSKI POTENCIJAL**

Tuberkuloza uzrokovana *Mycobacterium (M.) avium* je jedna od najznačajnijih bolesti koja pogađa domaće i divlje ptice. Ova mikobakterija je dosta otporna na vanjske uvjete, a razvoju bolesti pogoduju loši zoohigijenski uvjeti i loša gospodarska praksa. *Mycobacterium avium* uzrokuje prvenstveno zarazu probavnoga sustava kod ptica, ali može uzrokovati i respiratorne simptome. Dijagnostika je otežana zbog unutarstaničnog razvoja mikobakterije, njene otpornosti u okolišu i antibiotske rezistencije. Zlatni standard za dijagnostiku je uzgoj mikobakterija bakteriološkom pretragom. Mikobakterije imaju veliki zoonotski potencijal, ali rijetko uzrokuju bolest kod zdrave odrasle osobe. Imunokompromitiranim osobama i radnicima koji su u kontaktu sa zaraženim pticama, lešinama i biološkim materijalom se preporučuju posebne mjere opreza. Bolest u ljudi obično je respiratorna, karakterizirana simptomima sličnim upali pluća. Terapija kod ptica i ljudi je antibiotska. Ne postoji odobreno cjepivo protiv *M. avium* kod ptica, stoga se preporučuje obavljanje tuberkulinskog testa na novim jedinkama pri dolasku na farmu, obavezna karantena, poboljšanje zoohigijenskih uvjeta i ograničavanje bilo kakvog dodira sa divljim pticama.

Ključne riječi: tuberkuloza ptica, *M. avium*, perad, zoonoza

7. SUMMARY

Matea Koso

***MYCOBACTERIUM AVIUM* IN BIRDS – PREVALENCE AND ZOOBOTIC POTENTIAL**

Tuberculosis caused by *Mycobacterium (M.) avium* is one of the most significant diseases affecting domestic and wild birds. This mycobacterium is quite resistant to external conditions and the development of the disease is favored by poor animal hygiene conditions and poor production practices. It primarily causes infection of the digestive system in birds, but it can also cause respiratory signs. Diagnosis is difficult due to the intracellular development of mycobacteria, its resistance in the environment and antibiotic resistance. The gold standard for diagnostics is detection of mycobacteria by bacteriological examination. *M. avium* has a high zoonotic potential, but does not cause disease in a healthy adult. Special precautions are recommended for immunocompromised persons and workers who are in contact with infected birds, carcasses and biological material. The disease in humans is usually respiratory, characterized by symptoms similar to pneumonia. Therapy in birds and humans are different antimicrobial agents. There is no approved vaccine for use against *M. avium* in birds, therefore it is recommended to carry out a tuberculin test on new animals on arrival at the farm, mandatory quarantine, improvement of zoohygienic conditions and limitation of any contact with wild birds and animals.

Key words: avian tuberculosis, *M. avium*, poultry, zoonosis

8. ŽIVOTOPIS

Matea Koso rođena je 12.12. 1999. godine u Mostaru gdje je pohađala Gimnaziju fra Grge Martića. Tijekom srednje škole osvajala je brojna literarna natjecanja i sudjelovala u manifestacijama koje je škola organizirala. Veterinarski fakultet upisuje 2018. godine i useljava se u Studenski dom Stjepan Radić gdje će živjeti narednih šest godina. Na prvoj godini fakulteta volontirala je na Reptilomaniji +, a kasnije je sudjelovala u projektu „Wildrescue VEF“+. Na 6. godini fakulteta se pridružuje studentskoj udruzi IVSA i volontira na Zavodu za sudsko i upravno veterinarstvo. Tijekom studiranja je radila kao pomoćnik u *Fashion company-u*. Terensko stručni rad je odradila u ambulanti „*Fauno*“ u San Javieru, Španjolska, gdje je imala priliku raditi sa egzotičnim životinjama.