

PREGLED PATOLOGIJE POSTELJICA POBAČENE ŽDREBADI OBDOCIRANE NA ZAVODU ZA VETERINARSKU PATOLOGIJU

Detelj, David

Master's thesis / Diplomski rad

2024

Degree Grantor / Ustanova koja je dodijelila akademski / stručni stupanj: **University of Zagreb, Faculty of Veterinary Medicine / Sveučilište u Zagrebu, Veterinarski fakultet**

Permanent link / Trajna poveznica: <https://um.nsk.hr/um:nbn:hr:178:807229>

Rights / Prava: [In copyright](#) / [Zaštićeno autorskim pravom.](#)

Download date / Datum preuzimanja: **2024-12-20**



Repository / Repozitorij:

[Repository of Faculty of Veterinary Medicine -
Repository of PHD, master's thesis](#)



SVEUČILIŠTE U ZAGREBU
VETERINARSKI FAKULTET

SVEUČILIŠNI INTEGRIRANI PRIJEDIPLOMSKI I DIPLOMSKI
STUDIJ *VETERINARSKA MEDICINA*

DIPLOMSKI RAD

David Detelj

PREGLED PATOLOGIJE POSTELJICA POBAČENE ŽDREBADI
OBDUCIRANE NA ZAVODU ZA VETERINARSKU PATOLOGIJU

Zagreb, 2024.

Ime i prezime studenta: David Detelj

Naziv odjela, zavoda ili klinike: Odjel klinika Veterinarskog fakulteta, Zavod za veterinarsku patologiju Sveučilišta u Zagrebu

Predstojnik: Ivan-Conrado Šoštarić-Zuckermann, dr. sc., dr. med. vet., DECVP, izvanredni profesor

Mentori:

1. Doroteja Huber, dr. sc., dr. med. vet., docentica
2. Dunja Vlahović, dr. sc., dr. med. vet., poslijedoktorandica

Članovi Povjerenstva za obranu diplomskog rada (Ime i prezime članova, akademska titula i znanstveno-nastavno radno mjesto):

1. Lidija Medven Zagradišnik, dr. sc., dr. med. vet., docentica
2. Iva Getz, dr. sc., dr. med. vet., izvanredna profesorica
3. Dunja Vlahović, dr. sc., dr. med. vet., poslijedoktorandica
4. (zamjena) Doroteja Huber, dr. sc., dr. med. vet., docentica

Rad sadržava 50 stranica, 16 slika, 9 tablica, 38 literaturnih navoda.

ZAHVALE

Hvala svim djelatnicima Zavoda za veterinarsku patologiju, mentorici dr. sc. Dunji Vlahović, a naročito mentorici doc. dr. sc. Doroteji Huber na pomoći u pisanju diplomskoga rada. Zahvaljujem obitelji, prijateljima i mojoj dragoj Barbari na neizmjerne podršci tijekom studiranja. Također zahvaljujem Veterinarskom fakultetu u Zagrebu na pruženoj prilici za stjecanjem znanja i vještina koje će mi u budućem radu biti odličan temelj za napredovanje u području veterinarske medicine.

POPIS I OBJAŠNENJE KRATICA KORIŠTENIH U RADU

CEM – engl. *Contagious equine metritis*, zarazni metritis kobila

EHV-1 – engl. *Equine herpesvirus – 1*, konjski herpesvirus - 1

EHV-4 – engl. *Equine herpesvirus – 4*, konjski herpesvirus – 4

HE – histološko bojenje hematoksilin-eozin

PCR – engl. *Polymerase chain reaction*

PGF2 α – Prostaglandin F2 α

RNA – engl. *Ribonucleic acid*, ribonukleinska kiselina

VN-test – Virus neutralizacijski test

POPIS PRILOGA

Popis slika

Slika 1. Mumificirano ždrebe. Muzej Zavoda za veterinarsku patologiju, Veterinarskog fakulteta u Zagrebu.	5
Slika 2. Uzorkovanje u slučaju sumnje na zarazni rinopneumonitis konja prema Naredbi (Naputak o načinu provođenja mjera zaštite zdravlja životinja od zaraznih i nametničkih bolesti i njihovom financiranju (NN 86/2020.)).....	12
Slika 3. Dužnosti ovlaštenog veterinara u slučaju sumnje na arteritis konja prema Naredbi (MINISTARSTVO POLJOPRIVREDE, 2022.).....	15
Slika 4. Spol pobačene i mrtvorodne ždrebadi obducirane na Zavodu za veterinarsku patologiju.	24
Slika 5. Gestacijska dob pobačene i mrtvorodne ždrebadi obducirane na Zavodu za veterinarsku patologiju.....	25
Slika 6. Spol pobačene i mrtvorodne ždrebadi obducirane na Zavodu za veterinarsku patologiju uz koju je dostavljena posteljica.	25
Slika 7. Gestacijska dob pobačene i mrtvorodne ždrebadi obducirane na Zavodu za veterinarsku patologiju uz koju je dostavljena posteljica.	26
Slika 8. Nekroza posteljice ždrebadi pobačene uslijed infekcije sa <i>S. abortus equi</i> . Bojenje hematoksilin-eozin (HE), povećanje objektiva 4X.	31
Slika 9. Bakterijska kolonizacija posteljice ždrebadi pobačene uslijed infekcije nepoznatim bakterijskim uzročnikom. Bojenje hematoksilin-eozin (HE), povećanje objektiva 20X.	31
Slika 10. Hife gljivica (žute strelice) prisutne na posteljici u mikrobnom pobačaju. Bojenje po Periodic acid-Schiff, povećanje objektiva 40X.	32
Slika 11. Mikotični placentitis – po posteljici su vidljiva multifokalna hiperemična područja (žute strelice).....	32
Slika 12. Torzija pupčanoga tračka pobačene ždrebadi (žuta strelica).....	35
Slika 13. Torzija pupčanoga tračka pobačene ždrebadi – pupčani tračak je mnogostruko zavrnut, uz popratna tamno crvena područja krvarenja i bijela područja ishemije.	35
Slika 14. Pobačaj blizanaca ždrebadi obduciranih na Zavodu za veterinarsku patologiju.....	36
Slika 15. Izražena kongestija posteljice ždrebadi pobačene uslijed nepoznatog uzroka. Bojenje hematoksilin-eozin (HE), povećanje objektiva 10X.....	39
Slika 16. Multifokalna krvarenja (žute strelice) posteljice ždrebadi pobačene uslijed nepoznatog uzroka.	39

Popis tablica

Tablica 1. Infekciozni uzročnici pobačaja i mrtvorodenja ždrebadi dijagnosticirani na Zavodu za veterinarsku patologiju, 2016. – 2022.....	27
Tablica 2. Neinfekciozni uzroci, nepoznati uzroci i uzroci multiple etiologije pobačaja i mrtvorodenja ždrebadi dijagnosticirani na Zavodu za veterinarsku patologiju, 2016. – 2022.....	27
Tablica 3. Pregled prisutnosti patoloških promjena na posteljicama i pupčanim tračcima pobačene i mrtvorodene ždrebadi obducirane na Zavodu za patologiju, 2016. – 2022.....	28
Tablica 4. Pregled makroskopskih promjena na posteljicama s obzirom na infekciog uzročnika pobačaja ždrebadi dijagnosticiranih na Zavodu za veterinarsku patologiju Sveučilišta u Zagrebu, 2016. – 2022.....	29
Tablica 5. Pregled mikroskopskih promjena na posteljicama s obzirom na infekciog uzročnika pobačaja ždrebadi dijagnosticiranih na Zavodu za veterinarsku patologiju Sveučilišta u Zagrebu, 2016. – 2022.....	30
Tablica 6. Pregled makroskopskih promjena na placentama s obzirom na neinfekciog uzročnika pobačaja ždrebadi dijagnosticiranih na Zavodu za veterinarsku patologiju Sveučilišta u Zagrebu, 2016. – 2022.....	33
Tablica 7. Pregled mikroskopskih promjena na placentama s obzirom na neinfekciog uzročnika pobačaja ždrebadi dijagnosticiranih na Zavodu za veterinarsku patologiju Sveučilišta u Zagrebu, 2016. – 2022.....	34
Tablica 8. Pregled makroskopskih promjena na posteljicama s multiplom etiologijom i nepoznatim uzrokom pobačaja dijagnosticiranih na Zavodu za veterinarsku patologiju Sveučilišta u Zagrebu, 2016. – 2022.....	37
Tablica 9. Pregled mikroskopskih promjena na posteljicama s obzirom na pobačaje i mrtvorodenja ždrebadi s multiplom etiologijom i nepoznatim uzrokom pobačaja dijagnosticiranih na Zavodu za veterinarsku patologiju Sveučilišta u Zagrebu, 2016. – 2022.....	38

SADRŽAJ

ZAHVALE	II
POPIS I OBJAŠNJENJE KRATICA KORIŠTENIH U RADU.....	III
POPIS PRILOGA	IV
Popis slika.....	IV
Popis tablica.....	V
SADRŽAJ	VI
1. UVOD.....	1
2. PREGLED DOSADAŠNJIH ISTRAŽIVANJA	2
2.1. Posteljica.....	2
2.2. Patologija gravidnosti u kobila	2
2.3. Pobačaj.....	4
2.4. Nezarazni uzroci pobačaja	6
2.4.1. Nepravilnosti pupčanoga tračka	6
2.4.2. Nepravilnosti posteljice.....	7
2.4.3. Blizanačka gravidnost u kobila	8
2.4.4. Uzroci pobačaja maternalnog podrijetla	9
2.4.5. Sindrom reproduktivnog gubitka kobila (engl. “ <i>Mare reproductive loss syndrome</i> ”)	9
2.4.6. Uzroci pobačaja fetalnog podrijetla	10
2.5. Zarazni uzročnici pobačaja	11
2.5.1. Virusni uzročnici pobačaja	11
2.5.1.1. Zarazni rinopneumonitis konja	11
2.5.1.2. Virusni arteritis.....	12
2.5.2. Bakterijski i gljivični uzročnici pobačaja.....	16
2.5.2.1. Placentitis.....	16
2.5.2.2. Leptospirozni pobačaji.....	18

2.5.2.3. Salmonelozni pobačaji	20
2.5.2.4. Kontagiozni metritis kobila (engl. "Contagious equine metritis" - CEM).....	21
3. MATERIJAL I METODE	22
4. REZULTATI	24
4.1. Uzroci pobačaja u fetusa uz koje je dostavljena posteljica	25
4.2. Patološki nalaz na posteljicama u infektivnim pobačajima	28
4.3. Patološki nalaz na posteljicama u neinfektivnim pobačajima	33
4.4. Patološki nalaz na posteljicama u pobačajima multiple etiologije i u pobačaja nepoznata uzroka.....	37
5. RASPRAVA	40
6. ZAKLJUČCI	42
7. LITERATURA	43
8. SAŽETAK	48
9. SUMMARY	49
10. ŽIVOTOPIS	50

1. UVOD

Pobačaji u konjogojstvu rezultiraju značajnim ekonomskim gubicima zbog gubitka ploda, čestih komplikacija i produženog liječenja kobila (LEON i sur., 2023.). Glavni cilj kod pojave pobačaja je postaviti etiološku dijagnozu, kako bi se moglo pravilno liječiti kobilu te prevenirati budući gubitak ploda (LUČIĆ, 2022.). Kobile koje su pobacile potrebno je izolirati, plod i/ili materijale poslati u laboratorij na dijagnostičke pretrage, pregledati posteljicu i nakon toga je poslati na dijagnostičke pretrage, a mjesto događaja očistiti i dezinficirati (LUČIĆ, 2022.). Jako je bitno od vlasnika uzeti anamnezu i saznati informacije o prethodnim spolnim ciklusima, prijašnjim gravidnostima (ukoliko ih je bilo), o eventualnim prethodnim pobačajima, te bilo kakvim reproduktivnim problemima (LUČIĆ, 2022.). Svi navedeni podaci uvelike pomažu u preciznijem određivanju uzroka pobačaja i sprječavanju eventualnih ponovnih pojava istoga (LUČIĆ, 2022.).

Zavod za veterinarsku patologiju Veterinarskog fakulteta Sveučilišta u Zagrebu od 2016. godine provodi obdukcije pobačene ždrebadi sukladno Naredbi o sprječavanju i suzbijanju širenja zaraznih bolesti životinja, što osim pružanja etiološke dijagnoze uzroka pobačaja pruža i pregled uzroka pobačaja konja u Republici Hrvatskoj. Pobačaji se intenzivno proučavaju na našem području, ali multidisciplinarno istraživanje koje uključuje etiologiju i patološku sliku pobačaja predstavlja rijetkost. Stoga je cilj ovog istraživanja bio da istražimo izgled makroskopskih i histoloških lezija posteljice pobačene ždrebadi, te rezultate patološke pretrage povežemo sa uzrokom pobačaja. Dobiveni rezultati će pomoći veterinarima konjske prakse u dijagnostičkom postupku.

2. PREGLED DOSADAŠNJIH ISTRAŽIVANJA

2.1. Posteljica

Posteljica ima važnu ulogu u razdoblju gravidnosti i od velike je važnosti za pravilan rast i razvoj kao i za rađanje zdravog i vitalnog ploda. Predstavlja kombinaciju fetalnih i maternalnih tkiva koja tvore kompleksnu strukturu čija je uloga sinteza i prijenos hranjivih tvari do ploda i uklanjanje štetnih nusproizvoda metabolizma majčinim krvotokom (MORRESEY, 2011.). Posteljica također djeluje kao barijera između imunološkog sustava majke i ploda, te štiti od vanjskih nepovoljnih čimbenika. Ima i važnu ulogu kao endokrini žlijezda koja izlučuje hormone koji reguliraju funkciju endokrinog i spolnog sustava majke tijekom gravidnosti (MCKINNON i sur., 2011.).

Posteljica u kobilu je tipa *adeciduatae* – maternalno tkivo ostaje očuvano nakon odvajanja posteljice u tijeku i nakon poroda, *placenta diffusa completa* – resice koriona nalaze se difuzno po cijeloj površini koriona, *placenta microcotyledonaria epitheliochorialis* – resice prijanjaju uz maternični epitel bez ulaska u strukturu same maternice. U kobilu govorimo o složenom tipu placentarnog spoja koji se sastoji od šest tkivnih slojeva (kapilarni endotel, vezivno tkivo, maternični epitel, korionski epitel, vezivno tkivo koriona i endotel alantoisnih krvnih žila) koji odjeljuju krvotok ploda od majčina krvotoka (KOZARIĆ, 1997.).

Detaljnijom pregledu posteljice pristupamo u slučaju pobačaja, rađanja kržljave ždrebadi koja je objektivno manja s obzirom na gestacijsku dob, te kod bolesne ždrebadi. Placentarna tkiva često sadržavaju promjene koje objašnjavaju stanje ždrebadi što nam može pomoći u dijagnostici i liječenju, kao i u budućoj prevenciji bolesnih stanja, što je od osobite važnosti ako je zahvaćen veći broj kobila u uzgoju. Stoga je važno uzorke tkiva u slučaju svakog pobačaja slati na dijagnostiku jer takvim pristupom povećavamo mogućnost za točno i pravovremeno postavljanje dijagnoze i pravilno liječenje (SCHLAFER i sur., 2011.).

2.2. Patologija gravidnosti u kobilu

Patološka stanja za vrijeme gravidnosti mogu nastati zbog patoloških promjena ploda, plodnih ovojnica i spolnih organa kobile, te zbog deficitarne bolesti kobile. Navedena stanja mogu završiti ranom embrionalnom smrtnošću, pobačajem ili mrtvorodenjem. Gravidnost u kobile traje 336 dana (322 – 387) dana, a postoje manje razlike u trajanju gravidnosti s obzirom na pasminu, način prehrane i držanja kobile, te spol ploda (MAKEK i sur. 2009.). Ako do

prekida graviditeta dođe do 40. dana gravidnosti, prije završetka organogeneze, tada govorimo o ranoj embrionalnoj smrtnosti. Pobačaj podrazumijeva prekid graviditeta između 40. i 300. dana graviditeta. Prerani porod podrazumijeva rađanje vitalne ždrebadi od 300. do 320. dana gravidnosti. Plodovi rođeni nakon 300. dana gravidnosti pa do termina poroda, a koji ne pokazuju znakove života nazivamo mrtvorodenim plodovima (LEON i sur. 2023.).

Ranu embrionalnu smrtnost klinički možemo dijagnosticirati pomoću ultrazvuka od 10. dana gravidnosti, kada je najranije moguće uočiti zametak. Ukoliko dođe do smanjenja promjera amniona za 3 milimetra ili ako promjer amniona ne prati fiziološki razvoj s obzirom na vrijeme proteklo od začeća ili ukoliko dođe do intrauterinog nakupljanja tekućine izvan amniona uz edem endometrija, tada sumnjamo na ranu embrionalnu smrt ploda. Uginuli se zametak ne fiksira za stijenu endometrija pa je moguće primijetiti promjenu položaja u odnosu na prethodni nalaz ultrazvučne pretrage. U razdoblju od 25. do 40. dana, u slučaju uginuća embrija, nije moguće ultrazvučno vizualizirati embrij kao i rad srca, a dolazi do ehogenizacije plodne vode te vidljivog odvajanja posteljice od endometrija. (MAKEK i sur., 2009.).

Uzroci rane embrionalne smrtnosti mogu biti brojni; upalne i degenerativne promjene endometrija, starost kobile, nutritivni nedostaci, nepovoljni klimatski uvjeti, stres (uslijed nagle promjene temperature, transporta, promjene u smještaju i prehrani, oluje sa grmljavinom, ritanje drugog konja i aplikacija terapije poput cijepljenja i dehelmentizacije), sezona parenja, loša kvaliteta sjemena pastuha, infekcije, gladovanje i poremećaji endokrine ravnoteže. Uzroci mogu biti i genetske prirode u obliku kromosomskih i genetskih defekata. Najvažnijim uzrokom u kobila smatraju se bolesti endometrija i jajovoda nastale posljedično umjetnoj oplodnji ili prirodnom pripustu. Perzistirajući endometritis djeluje toksično na embrij i potiče prijevremeno otpuštanje $\text{PGF2}\alpha$ iz endometrija što direktno utječe na luteolizu i uginuće embrija. Na ranu embrionalnu smrtnost utječu i kronične degenerativne promjene endometrija uz stvaranje endometrijskih cista koje direktno mehanički ometaju kretanje embrija i na taj način sprječavaju majčinsko prepoznavanje gravidnosti (MAKEK i sur., 2009.).

2.3. Pobačaj

Pobačaj definiramo kao prekid gravidnosti, od 40. do 300. dana, nakon što je već završena organogeneza ploda, sa ekspulzijom mrtvog ili avitalnog fetusa nezrelog za ekstrauterini rast i razvoj (*abortus, partus immaturus*). Pobačaji mogu biti rani, kod kojih plod najčešće bude istisnut zajedno sa plodnim ovojnicama (*abortus completus*) i kasni, kod kojih uglavnom dolazi do zaostajanja posteljice (*abortus incompletus*). Prema uzrocima pobačaje dijelimo na zarazne i nezarazne. Nezarazni su obično rijetki iako mogu zahvatiti i veći broj jedinki u stadu. Zarazne pobačaje u kobila uzrokuju specifični uzročnici i često su u obliku epizootija i enzootija. Prijeteći pobačaj (*abortus imminens*) podrazumijeva stanje u kojem gravidna životinja očituje simptome koji upućuju na nadolazeći pobačaj (krvarenje iz maternice, trudovi, preuranjena laktacija) (MAKEK i sur., 2009.).

Ukoliko dođe do uginuća ploda u fazi gravidnosti kada je već došlo do osifikacije kostiju, a plod ne bude pobačen, može doći do resorpcije plodnih voda i tjelesnih i tkivnih tekućina, te djelovanja enzima u aseptičnim uvjetima, što rezultira mumifikacijom ploda (Slika 1). Plodovi mumificiraju u aseptičkim uvjetima nakon uginuća zbog torzije pupkovine i hormonalnih poremećaja za vrijeme gravidnosti. Maceracija podrazumijeva raspadanje mekih dijelova uginulog ploda u sluzavo-gnojnu masu uz prisustvo kataralno – gnojnog endometritisa nastalog nakon hematogenog prodora mikroorganizama. U slučajevima uginuća ploda neposredno pred porod ili termin porođaja u kojima plod ne bude istisnut kroz porođajni kanal, dolazi do ascendentne kontaminacije mikroorganizmima i gnjiležnih promjena na plodu (MAKEK i sur., 2009.).



Slika 1. Mumificirano ždrebe. Muzej Zavoda za veterinarsku patologiju, Veterinarskog fakulteta u Zagrebu.

Budući da je ovo istraživanje obuhvatilo vremenski period od početka 2016. do kraja 2022. godine, uzorci su prikupljeni i pretraživani temeljem Naredbe o mjerama zaštite zdravlja životinja od zaraznih i nametničkih bolesti i njihovom financiranju u 2022. godini (NN 145/2021.). Prema ovoj Naredbi svaki pobačaj kobile morao je biti prijavljen veterinaru istoga dana, a najkasnije u roku 24 sata od pobačaja. U slučaju pobačaja kobile i magarice na pretragu je bilo potrebno dostaviti krv i pobačeni fetus, ili organe fetusa, posteljicu ili lohije. Ukoliko nije bilo moguće dostaviti fetus i organe fetusa, posteljicu ili lohije, uzimala se krv životinje koja je pobačila za pretragu parnih seruma. U slučaju pobačaja kobile i magarice, dostavljeni uzorci pretraživali su se na virusni arteritis konja, leptospirozu, kontagiozni metritis kobilica, rinopneumonitis i salmonelozu uzrokovanu *Salmonella abortus equi*. Trenutno važeća Naredba o provedbi i financiranju mjera sprječavanja, kontrole i nadziranja bolesti životinja na području Republike Hrvatske (NN 1/2023.) propisuje obvezno slanje i pretraživanje uzoraka u slučaju pobačaja kobile i magarice na virusni arteritis konja i kontagiozni metritis kobilica.

2.4. Nezarazni uzroci pobačaja

2.4.1. Nepravilnosti pupčanoga tračka

Pupčani tračak razvija se od 40. dana gravidnosti kada dolazi do razvoja alantokoriona koji zamjenjuje žumanjčanu vrećicu. Pupčani tračak sastoji se od alantoisnog i amniotskog dijela. Alantoisni dio sastoji se od granajućih umbilikalnih arterija i vena koje konvergiraju u alantoisnom ili proksimalnom amniotskom dijelu pupčanog tračka gdje se povezuju u dvije umbilikalne arterije i jednu umbilikalnu venu. Umbilikalna vena nosi oksigeniranu krv prema fetusu, dok arterije odvođe deoksigeniranu krv nazad prema alantokorionu. U amniotskom dijelu pupčanog tračka nalazi se urahus preko kojeg se sadržaj fetalnog mokraćnog mjehura prazni u alantoisnu šupljinu. Povećanje dužine amniotskog dijela pupčanog tračka ubrzava se oko 7. mjeseca gravidnosti, kada stražnje noge fetusa ulaze u zatvoreni rog maternice. Kretanje fetusa unutar maternice za vrijeme graviditeta pridonosi povećanju dužine pupčanoga tračka (LAWSON i sur., 2024.).

Više od 50% svih neinfektivnih pobačaja u kobila nastaje zbog abnormalnosti pupčanoga tračka. Povećana dužina pupčanoga tračka najčešća je abnormalnost i ona korelira sa letalnim komplikacijama poput fetalne strangulacije, pretjerane torzije i nekroze pupčanoga tračka. Pupčani se tračak omata oko vlastite osi i prekida se dotok hranjivih tvari i krvi bogate kisikom do fetusa što dovodi do retardacije rasta i posljedičnog pobačaja ploda (LAUGIER i sur., 2011.). Prosječna duljina pupčanoga tračka u konja kreće se 36-83 cm (WHITWELL i JEFFCOTT, 1975.).

Skraćeni pupčani tračak može češće rupturirati za vrijeme poroda. Obdukcijski nalaz sa vidljivim krvarenjima ili rupturom pupčanoga tračka sa velikom sigurnošću potvrđuje da je došlo do pretjerane torzije i istezanja pupčanoga tračka u vrijeme poroda. Do četiri namotaja pupčanoga tračka normalna je pojava i u zdravih i razvijenih plodova ne ostavlja trajne štetne posljedice. Kronično istezanje pupčanoga tračka i alantokoriona može rezultirati intrauterinom hipoksijom ploda sa fokalnim placentarnim nekrozama. U zrelih i zdravih plodova pupčani tračak rupturira ubrzo nakon poroda, dok je kod nezrelih plodova tijekom odvajanja posteljice i pupčanoga tračka poremećen što povećava sklonost ulasku infektivnih uzročnika nakon poroda (WILSHER i sur., 2020.).

Ždrebac sa patologijom pupčanoga tračka pod povećanim je rizikom za razvoj neuroloških i metaboličkih poremećaja zbog kronične *in utero* deprivacije hranjivim tvarima i kisikom. Također, takva ždrebac pokazuje znakove nerazvijenosti i nezrelosti za svoju

gestacijsku dob. Tjelesna masa takve ždrebadi smanjena je u odnosu na prosječnu masu. Dlačni pokrivač im je abnormalno razvijen, imaju ortopedske probleme i poremećaje u metaboličkoj funkciji organizma (MCKINNON i sur., 2011.).

Torzija pupčanoga tračka bila je uzrokom 59,9% svih neinfektivnih pobačaja u uzgojima u Normandiji, a najčešće je do pobačaja došlo u 8. mjesecu gestacije. U većine fetusa pupčani tračak bio je višestruko torziran, sa edemom, hemoragijama i strikturama te dilatacijom urahusa i umbilikalnih vena. Fetusi su bili djelomično autolizirani zbog uginuća nekoliko sati prije pobačaja, a 45,5% pupčanih tračaka bilo je duže od 90 centimetara (LAUGIER i sur., 2011.).

2.4.2. Nepravilnosti posteljice

Neinfektivne abnormalnosti u razvoju posteljice dovode do placentarne insuficijencije. Degenerativne promjene endometrija smanjuju površinu potrebnu za razvoj mikroplocentoma čime smanjuju nutritivnu površinu posteljice. Masa posteljice u zdravih čistokrvnih kobila prosječno je 11% od mase ždrebeta. Povećana masa posteljice može biti znak edema ili placentitisa. Takvo stanje može dovesti do malnutricije ploda i rađanja kržljave ždrebadi. Placentitis podrazumijeva upalu alantokoriona, amniona i pupčanog tračka. Upala može biti blaga (upalne stanice u resicama koriona, edem strome), umjerena (nakupljanje endometrijalnog eksudata na površini), i izražena (sa gubitkom resica koriona, ishemijom, fibrozom i različitim stupnjem adenomatozne hiperplazije alantoisa, ishemijskom nekrozom i kalcifikacijom amniona te funisitom). Površina alantokoriona fiziološki je baršunasta i vilozna. Fiziološki postoji pet aviloznih područja na posteljici: područje cervikalne zvijezde, uterotubarni spoj, spoj pupčanoga tračka, područje endometrijskih čašica i uzduž velikih krvnih žila. U slučaju zadebljanja cervikalne zvijezde sa nakupljanjem eksudata, odvajanjem posteljice i nemogućnosti pucanja posteljice u najslabijoj točki za vrijeme poroda, sumnja se na ascendentnu infekciju. Takvo stanje povećava šansu za aspiraciju mekonija i hipoksiju ždrebeta. Alantoamnionska membrana je prozirno bijela sa granajućim krvnim žilama. U slučaju krvarenja, edema i zadebljanja, sumnjamo na infekciju. Hidrops alantoisa je pretjerano nakupljanje tekućine unutar alantoisne šupljine, a uzrokuje natezanje materničnih ligamenata i krvožilnog sustava kobile. Hidrops amniona uzrokuje poremećaje u razvoju fetusa. Promjena boje fetalnih tekućina posljedica je izlaska mekonija, nakupljanja upalnog eksudata, krvarenja posteljice ili pupčanoga tračka (MCKINNON i sur., 2011.).

Vilozna hipoplazija, aplazija i atrofija karakterizirane su prisustvom aviloznih korionskih područja, a fetusi imaju znakove kronične placentarne insuficijencije. Uzrok takvih promjena vjerojatno su kronični endometritisi sa stvaranjem ožiljkastog tkiva na maternici. Na tim ožiljkastim područjima nema stvaranja mikrokotiledona i nema izmjene kisika i hranjivih tvari (LAUGIER i sur. 2011.).

Prijevremeno odvajanje posteljice smanjuje hranidbenu površinu te dovodi do hipoksije ploda i uginuća. Klinički znakovi slični su infektivnom placentitisu, međutim patogeneza nije jasna, ali vjerojatno tkivo alantokoriona nije dozrijelo ili postoje lezije od prijašnjih ascendentnih infekcija. Često nastaje i u slučajevima u kojima je pupčani tračak abnormalno skraćen. Dolazi do kongestije odvojenog dijela alantokoriona koji postaje žarko crvene boje, zbog čega se naziva engl. “*red bag*” zbog karakterističnog izgleda crvene vreće (MCKINNON i sur., 2011.). Također, alantokorion je zadebljan i edematozan sa suhim smeđim područjima na prijelazu s tijela na robove posteljice (LAUGIER i sur., 2011.).

Mola ili potajnica opisuje stanje u kojem dolazi do zaostajanja zametka u ranom razvoju ili njegova uginuća dok plodne ovojnice nastavljaju svoj razvoj. Hidrops plodnih ovojnica patološko je stanje nakupljanja velike količine tekućine u plodnim mjehurima. Edem plodnih ovojnica zahvaća stijenku koriona ili alantokoriona. Ona postaje edematozna i žute boje te često dovodi do teškog zaostajanja posteljice nakon poroda ili pobačaja ždrebeta. Kod kopitara se zbog razmjerno dugačkoga pupčanoga tračka češće javljaju torzije s venskom stazom krvi i krvarenjem umbilikalnih krvnih žila kao i hidrops plodnih ovojnica (MAKEK i sur., 2009.).

2.4.3. Blizanačka gravidnost u kobilu

Patološka mnogoplodnost stanje je u kojem dolazi do razvoja više plodova od normalnog broja za određenu životinjsku vrstu. Kobile su uniparne životinje i pojava blizanačke gravidnosti u njih je rijetkost (1%). Ukoliko se takvo stanje javi, najčešće dolazi do pobačaja ili preranog rađanja i ugibanja oba ploda, od 8. do 11. mjeseca gravidnosti. Razlog tomu je nedostatna nutritivna površina posteljice za oba ploda zbog gubitka resica sa stvaranjem avilozne zone na mjestu kontakta posteljica blizanaca, te nedostatne prokrvljenosti i smanjene opskrbe plodova hranjivim tvarima i kisikom (MAKEK i sur., 2009.). U rijetkim situacijama jedan od plodova je dovoljno razvijen da preživi ekstrauterino. Ukoliko se radi o unilateralnim blizancima, najčešće dolazi do spontane redukcije na jedan embrij zbog kompetitivne apsorpcije hranjivih tvari (MCKINNON i sur., 2011.). Porod blizanaca u kobilu

prate komplikacije kao što su teški porod, zaostajanje posteljice, produljenje involucije maternice i metritisi. Zbog svega navedenog se preporuča prekid blizanačke gravidnosti u ranoj fazi. Pojava blizanaca najčešći je uzrok nezaraznog pobačaja u kobila i drugi najčešći uzrok kronične placentarne insuficijencije (LAUGIER i sur., 2011.).

Na Klinici za porodništvo i reprodukciju Veterinarskog fakulteta u Zagrebu utvrđeno je da 33% navedenih graviditeta završava pobačajem, a ukoliko dođe do poroda, 93% ždrebadi je mrtvorodeno, avitalno ili ugiba u periodu od 14 dana nakon ždrijebljenja (MANJKAS, 2023.).

2.4.4. Uzroci pobačaja maternalnog podrijetla

Malnutricija u razdoblju graviditeta s nedostatnim unosom hranjivih tvari, vitamina i minerala uzrokuje pobačaje. Nedostatan unos vitamina E i seleno dovodi do stečene miodegeneracije ždrebadi. Unos toksičnih tvari kao što je trava sa endofitom *Acremonium coenophialum* dovodi do produžetka gravidnosti, preranog odvajanja posteljice i perinatalne smrti ždrebadi zbog hipoksije. Posteljica je zadebljala i edematozna i ne rupturira prilikom poroda u području cervikalne zvijezde. Stres u razdoblju gravidnosti dovodi do preuranjene separacije posteljice i razvoja mliječne žlijezde. Slučajne traume gravidne kobile kao i nepravilno izvođenje rektalne i vaginalne pretrage mogu dovesti do pobačaja (LEON i sur. 2023.).

2.4.5. Sindrom reproduktivnog gubitka kobila (engl. “*Mare reproductive loss syndrome*”)

U Kentuckeyu je od travnja do svibnja 2001. godine došlo do simultane pojave velikog broja rane embrionalne smrtnosti od 35. do 100. dana gravidnosti, pobačaja u zadnjoj trećini gravidnosti, mrtvorodenja i rađanja slabe avitalne ždrebadi uz sporadičnu pojavu fibrinoznog perikarditisa i jednostranog uveitisa. Kobile uglavnom nisu pokazivale kliničke znakove koji bi prethodili pobačaju, osim sporadičnih kolika i blage vrućice. Nakon pobačaja primijećen je gnojni iscjedak iz vulve, a kod nekih kobila fetus je sa fetalnim membranama protrudirao iz vulve. Infektivan uzrok isključen je zbog nedostatka kliničkih simptoma u kobila koje su pobacile. Zbog pojave sindroma na uskom geografskom području sumnjalo se na toksikozu. Daljnja istraživanja su dokazala toksikozu uzrokovanu konzumacijom gusjenica koje su se na

tome području hranile lišćem drva crne trešnje, lat. *Roseaceae*. Utvrđeno je da egzoskelet gusjenice sadrži dlačice koje prodiru u crijevnu stijenu, a preko oštećene crijevne submukoze došlo je do oportunističke bakterijske infekcije sa hematogenim širenjem bakterija uz popratne septične promjene u ciljanim tkivima i posljedičnim pobačajem. Nije bilo značajnih patoloških znakova kod rano pobačene ždrebadi, kao ni u ždrebadi pobačene u kasnoj fazi gravidnosti, osim karakterističnih lezija fetalnih membrana, perikarda i oka. Patohistološki nalaz posteljice nije davao naznake da se radi o ascendentnoj infekciji zbog nedostatka upalnih promjena u području cervikalne zvijezde. Prisutna je neutrofilna infiltracija perivaskularnog tkiva korionske strane alantokoriona i malo upalnih stanica na korionskim resicama. U fetusa pobačenih u kasnoj fazi gravidnosti jedina karakteristična patološka promjena bila je funisitis amniotskog dijela pupčanoga tračka, sa hrapavom površinom, sivožutim diskoloracijama, edemom i površinskim krvarenjima (SEBASTIAN i sur., 2008.).

2.4.6. Uzroci pobačaja fetalnog podrijetla

Fetalni gubitci mogu biti uzrokovani kongenitalnim malformacijama i genetskim poremećajima ukoliko zahvaćaju organe vitalne za preživljavanje. Najčešće dovode do pobačaja u razdoblju od 3. mjeseca gravidnosti sve do termina poroda (LEON i sur. 2023.).

Schistosoma reflexus, *arthrogripso*, *anencephalia*, *hydrocephalus*, *meningocele*, mnogostruke lezije koštanog sustava i glave, ageneza visceralnog dijela abdomena, toraksa i dijafragme nespojive su sa životom, a često uzrokuju distociju i posljedično uginuće fetusa (LAUGIER i sur., 2011.).

2.5. Zarazni uzročnici pobačaja

2.5.1. Virusni uzročnici pobačaja

2.5.1.1. Zarazni rinopneumonitis konja

Uzročnik zaraznog rinopneumonitisa je ekvini herpesvirus -1 (EHV-1) a sporadični uzročnik je ekvini herpesvirus – 4 (EHV – 4). Virusi pripadaju rodu *Varicellovirus*, potporodici *Alphaherpesviridae*, porodici *Herpesviridae*. EHV-1 uzrokuje respiratornu bolest, pobačaje u kobilama i neurološke poremećaje u 10% zaraženih konja. Procjenjuje se da je 80% svih konja latentno inficirano sa EHV-1. EHV – 4 uglavnom uzrokuje bolest sa znakovima respiratornog sustava, a samo iznimno uzrokuje pobačaje u kobilama (GERST i sur., 2010.).

EHV-1 je najvažniji virusni uzročnik pobačaja koji u razdoblju od 4. do 10. mjeseca gravidnosti dovodi do pobačaja u kobilama (LAUGIER i sur., 2011.). Prenosi se direktnim kontaktom preko nosnog iscjetka, iscjetka iz spolnih organa, preko zaražene posteljice i pobačenog fetusa, a opisan je i aerogeni prijenos na kraće udaljenosti unutar uzgoja. Virus oštećuje mikrovaskulaturu uz nastanak tromboza koje dovode do hipoksije zahvaćenog tkiva, ishemije, a posljedično rezultira pobačajem, preuranjenim porodom ili razvojem neuroloških poremećaja u vidu mijeloencefalopatije. Mijeloencefalopatija se očituje ataksijom, parezom, paralizom, “*headpressingom*”, te uginućem ili eutanazijom oboljele jedinke. Pobačaji mogu nastati uslijed infekcije fetusa, ali i nakon oštećenja krvnih žila endometrija bez zahvaćenosti fetalnog tkiva patogenim učinkom virusa. (AIELLO i sur., 2016.).

Pobačaj najčešće nastupa u razdoblju nakon sedmog mjeseca gravidnosti, bez prethodnih kliničkih znakova oboljenja u kobilama. Posteljica pobačenog ždrebeta može biti edematozna, ali i bez makroskopski vidljivih promjena. Na pobačenom fetusu je makroskopski vidljiv subkutani edem, sa prisutnim znakovima ikterusa, likvidotoraksom te hepatomegalijom sa žutobijelim milijarnim promjenama. Navedene promjene histološki odgovaraju nekrotičnim žarištima sa intranuklearnim inkluzijama. Inkluzije nalazimo i u nekrotičnom limfoidnom tkivu pobačenoga fetusa. Čest je nalaz nekrotizirajućeg bronholitisa. Ponekad patohistološke promjene izostaju (HUSSEY, 2019.). Dijagnoza se postavlja pomoću fluorescentnih antitijela, virusizolacijskim testom i PCR-om fetalnih tkiva. U svrhu prevencije prijenosa zaraze, gravidne se jedinke odvajaju od ostatka stada i vakciniraju se u petom, sedmom i devetom mjesecu gravidnosti. Ukoliko ipak dođe do širenja zaraze na gravidne, prethodno vakcinirane kobile cjepivom protiv zaraznog rinopneumonitisa, nije isključena mogućnost pobačaja (AIELLO i sur., 2016.).

Na temelju Naredbe o mjerama zaštite zdravlja životinja od zaraznih i nametničkih bolesti i njihovom financiranju u 2022. godini (NN 145/2021.) u slučaju nalaza kliničkih znakova poremećaja središnjeg živčanog sustava u kopitara ili u slučaju pobačaja kobile ili magarice obavezno je isključivanje rinopneumonitisa konja. Ovlašteni veterinar mora uzeti odgovarajuće uzorke te iste dostaviti u službeni laboratorij u svrhu isključivanja zaraznog rinopneumonitisa konja (Slika 2).

9. RINOPNEUMONITIS KONJA

Uzorkovanje

Uzorak krvi uzima se u serumске epruvete i šalje na serološku pretragu uz popratni Obrazac za dostavu uzoraka na laboratorijsko pretraživanje na Veterinarski fakultet Sveučilišta u Zagrebu, Zavod za mikrobiologiju i zarazne bolesti s klinikom, Heinzelova 55, Zagreb.

Serološka pretraga mora se obaviti na principu parnih seruma tako da se prvi uzorak krvi uzima neposredno nakon pobačaja, a drugi najranije 2, a najkasnije 4 tjedna nakon prvog uzorkovanja.

Rezultat serološke pretrage je pozitivan kada se utvrdi četverostruko ili veće povećanje titra protutijela od titra ustanovljenog u prvom uzorku, ili u slučaju kada je prvi uzorak serološki negativan, a u drugom se dokažu neutralizirajuća protutijela.

Dokaz uzročnika u tkivima ili specifičnih protutijela u tjelesnim tekućinama pobačenog fetusa potvrđuje rinopneumonitis konja kao uzrok pobačaja kobile.

Slika 2. Uzorkovanje u slučaju sumnje na zarazni rinopneumonitis konja prema Naredbi (Naputak o načinu provođenja mjera zaštite zdravlja životinja od zaraznih i nametničkih bolesti i njihovom financiranju (NN 86/2020.)).

2.5.1.2. Virusni arteritis

Virus virusnog arteritisa konja smatra se jednim od najznačajnijih uzročnika pobačaja u konja. Virusni arteritis svjetski je proširena akutna kontagiozna zarazna bolest kopitara karakterizirana panvaskulitisom, edemom, krvarenjima, poremećajem dišnog sustava i pobačajem u gravidnih kobila bez prethodnih kliničkih znakova. Zaraza može rezultirati značajnim ekonomskim gubitcima u konjogojstvu. Uzročnik virusnog arteritisa konja je *Arterivirus*, RNK virus, porodice *Arteriviridae*, reda *Nidovirales*. Glavno mjesto patološkog djelovanja je krvožilni sustav. Zaražene jedinke mogu imati znakove pireksije, depresije, anoreksije, leukopenije, edema ekstremiteta, konjunktivitisa, rinitisa, periorbitalnog i supraorbitalnog edema, edema skrotuma i prepucija i edem mliječne žlijezde. Iako većina infekcija uzrokovanih konjskim arterivirusom prolazi asimptomatski, akutno inficirane kobile mogu pobaciti (BALASURIYA, 2014.). Novorođena ždrebad bez pasivne maternalne imunosti

može naglo uginuti uslijed akutnog respiratornog distresa. U mladih i odraslih konja virus se sistemski širi preko zaraženih makrofaga. Rezervoari zaraze su rasplodni pastusi koji nakon preboljenja ostaju trajni kliconoše te zbog toga mogu biti trajni izvor zaraze u stadu (veneralni prijenos) nakon prirodnog pripusta ili umjetnog osjemenjivanja ohlađenim ili smrznutim sjemenom (AIELLO i sur., 2016.). Zbog toga danas postoje stroge kontrole prilikom transporta rasplodnih pastuha i sjemena za umjetno osjemenjivanje. Virusni antigen može se dokazati u citoplazmi epitelne stanice alveolarnih pneumocita, enterocita, stromi timusa, bubrežnim tubularnim stanicama, endotelu, vaskularnim, miometrijskim i srčanim miocitima, makrofagima, dendritičnim stanicama, i korionskim mezenhimalnim stromalnim stanicama (DEL PIERO i sur., 2000.).

Do pobačaja u gravidnih kobila dolazi zbog miometritisa. Edem endometrija uzrokuje kompresiju krvnih žila što smanjuje dotok krvi prema fetusu i ishemiju. Također, zbog vaskulitisa i tromboze nastaje hipoksija posteljice i lokalno otpuštanje prostaglandina, pada razina serumskog progesterona što za posljedicu ima prijevremeno odvajanje posteljice i pobačaj uslijed hipoksije ploda. Kod pobačene ždrebadi uglavnom nema patoloških promjena ili su blage i često nije moguće izolirati virusni antigen iz fetalnih tkiva i posteljice (DEL PIERO i sur., 2000.). Ukoliko su prisutni, patološki znakovi na tkivima pobačene ždrebadi uključuju hipoksiju, hiperkapniju, respiratornu acidozu, neutropeniju ili neutrofiliju, limfopeniju ili limfocitozu, trombocitopeniju i nisu dobar dijagnostički pokazatelj zbog nespecifičnosti. Pluća su vlažna, povećane težine, sa izraženim lobularnim crtežom. Dušnik je ispunjen pjenušavim sadržajem što ukazuje na edem pluća. Po površini pluća vidljiva su multifokalna difuzna crvenkasta područja zbog kongestije i krvarenja. Histološki je vidljiv vaskularni i perivaskularni edem sa limfocitnim infiltratom i hipertrofijom endotela, fibrinoidna nekroza *tunicae mediae*, karioreksa sa gubitkom endotela i formacijom tromba. Na plućima je izražena intersticijska pneumonija karakterizirana sa infiltracijom alveolarnih makrofaga, neutrofila i stvaranjem hijalinih membrana. Pneumociti su hiperplastični i hipertrofični, a limfoidno tkivo je nekrotično, hemoragično i edematozno sa vidljivom eritrofagocitozom. Rijetko su jače izražene promjene u obliku vaskulitisa alantokoriona, mozga, jetre, slezene i pluća (DEL PIERO i sur., 2000.).

Pobačaj uglavnom nastupa 6-29 dana nakon kliničke manifestacije bolesti u gravidnih kobila. U novozaraženom uzgoju 60% kobila pobačuje zbog direktnog poremećaja funkcije placente i infekcije fetusa (BAŽANÓW i sur., 2014.; AIELLO i sur., 2016.). Dijagnoza se postavlja na temelju kliničkih znakova bolesti nakon kojih slijedi pobačaj većeg broja gravidnih kobila u uzgoju, uz pozitivan nalaza virus-neutralizacijskog testa i PCR-a posteljice

i fetalnih tkiva, te nakon serokonverzije kobila. Naglasak u borbi protiv virusnog arteritisa je na preventivnim mjerama u uzgoju. Cilj je smanjiti mogućnost prijenosa uzročnika na zdrave jedinke, izolacija ždrebni kobila i izlučivanje trajnih kliconoša (AIELLO i sur., 2016.).

Na području Republike Hrvatske prvi dokaz virusnog arteritisa konja bio je 2005. godine, a od 2009. godine zakonski je propisano obvezno nadziranje i suzbijanje bolesti. U razdoblju od 2010. do 2015. godine serološki je testirano 4445 konja s područja Republike Hrvatske te je u istočnoj Hrvatskoj ustanovljena najizraženija cirkulacija virusa uz češće infekcije u ženskih životinja. Najznačajniji čimbenik rizika je viša životna dob, posebno u životinja starijih od 10 godina. Infekcija je najčešća u pasmini Lipicanaca. U istraživanju je dokazano stalno prisustvo uzročnika na teritoriju Republike Hrvatske. Molekularnim je testiranjem dokazana prisutnost dvaju sojeva od kojih jedan ima neovisnu evoluciju i prisutan je na našem području više desetljeća. Rezultatima istraživanja potvrđena je opravdanost provođenja nadzora nad virusnim arteritisom konja u Hrvatskoj i naglašava se potreba za daljnjim provođenjem mjera nadzora i iskorjenjivanja ove zarazne bolesti kopitara (MALTAR, 2022.).

Temeljem Naredbe o mjerama zaštite zdravlja životinja od zaraznih i nametničkih bolesti i njihovom financiranju u 2022. godini (NN 145/2021.) sumnja na virusni arteritis konja postavlja se na temelju kliničkih znakova arteritisa konja i/ili na temelju utvrđenih specifičnih protutijela kod pastuha. Ovlašteni veterinar dužan je poduzeti mjere u svrhu isključivanja ili potvrđivanja arteritisa konja.

Sumnja na virusni arteritis konja postavlja se u slučaju kliničkih znakova (pobačaji ili respiratorni simptomi) te u pastuha pretraživanjem kojih je ustanovljen titar protutijela metodom VN-testa $\geq 1:4$ (Slika 3) (MINISTARSTVO POLJOPRIVREDE, 2022.).

Dužnosti ovlaštenog veterinara u slučaju sumnje na bolest

Članak 3.

- 1) U slučaju sumnje na bolest ovlašteni veterinar mora dostaviti na pretraživanje:
 - a) pobačeni fetus i organe uginule životinje;
 - b) uzorak krvi i bris sluznice oka i nosa sumnjivih životinja;
 - c) najmanje dva ejakulata od serološki pozitivnih pastuha;
 - d) provesti epidemiološko istraživanje;
 - e) narediti neškodljivo uništavanje uginulih životinja.
- 2) U slučaju sumnje na bolest službeni veterinar ili veterinarski inspektor posjedniku životinje naređuje sljedeće mjere:
 - a) zabranu prometa i premještanja kopitara s gospodarstva;
 - b) zabranu pripusta kopitara;
 - c) zabranu izdavanja svjedodžbe;
 - d) provođenje mjera čišćenja i dezinfekcije u objektima za držanje životinja.
- 2) Mjere iz stavka 2. ovoga članka službeni veterinar ili veterinarski inspektor može narediti i na drugim gospodarstvima ukoliko postoji sumnja da su navedena gospodarstva zaražena.
- 3) Mjere iz ovoga članka ostaju na snazi dok se sumnja na bolest ne isključi.

Slika 3. Dužnosti ovlaštenog veterinara u slučaju sumnje na arteritis konja prema Naredbi (MINISTARSTVO POLJOPRIVREDE, 2022.)

Bolest je u pastuha potvrđena kada se u krvi utvrde specifična protutijela za virus uzročnika bolesti, a u sjemenu se dokaže prisustvo virusa. Pastuh u čijem se sjemenu utvrdi virus mora biti izlučen iz rasploda. Bolest je u kobila potvrđena kada se u krvi utvrde specifična protutijela za virus uzročnika bolesti ili se dokaže prisustvo virusa. U kobile s utvrđenim kliničkim znakovima bolesti, moraju se provesti dva serološka pretraživanja u razmaku od najmanje 14 dana. Ako se uz kobile utvrdi porast titra protutijela, smatra se zaraženom te se zabranjuje pripust dok se titar protutijela ne uravnoteži ili padne. U slučaju potvrde bolesti arteritisa konja službeni veterinar na zaraženom gospodarstvu mora narediti popisivanje i serološko pretraživanje svih kopitara, narediti neškodljivo uklanjanje pobačenih fetusa i plodnih ovojnica, zabraniti pripust pozitivnih pastuha i kobila (Pravilnik o mjerama kontrole arteritisa konja (NN 62/2009)).

2.5.2. Bakterijski i gljivični uzročnici pobačaja

2.5.2.1. Placentitis

Bakterije su najčešći infektivni uzročnici pobačaja u kobilama. Uzrokuju 53-80% svih pobačaja (MADIĆ i sur., 1997.; LAUGIER i sur., 2011.). Pobačaji uglavnom nastupaju u zadnjoj trećini graviditeta. Rijetko se prezentiraju kao kontagiozni pobačaji, no neki od njih imaju zoonotski potencijal stoga su od značaja za zdravlje ljudi. Najčešći oblik placentitisa je ascendirajući placentitis kojeg karakterizira zadebljanje posteljice u području cervikalne zvijezde uz mukopurulentni vaginalni iscjedak i prerani razvoj mliječne žlijezde. Ukoliko se ne liječi, dovodi do odvajanja posteljice što posljedično dovodi do smrti ploda i pobačaja. U kroničnim slučajevima ascendentnog placentitisa dolazi do retardacije rasta ploda. Stres i promjena prehrane mogu dovesti do hormonskog disbalansa koji uzrokuje opuštanje cerviksa i omogućuje prodor mikroorganizama ascendentno u maternicu, uzrokujući ascendirajući placentitis. Mikroorganizmi mogu i hematogeno doprijeti do maternice iz primarnog žarišta sa druge lokacije u organizmu (MADIĆ i sur., 1997.).

Najčešći bakterijski uzročnici izdvojeni iz vaginalnog iscjedka, tkiva maternice, posteljice i sadržaja želuca pobačenih fetusa su *Streptococcus equi* subsp. *zoepidemicus*, *Escherichia coli*, *Pseudomonas aeruginosa*, *Enterobacter* spp., *Klebsiella pneumoniae*, a rjeđe su izdvojeni i drugi uzročnici poput *Streptococcus equisimilis*, *Enterobacter agglomerans*, alfa-hemolitični streptokoki, *Staphylococcus aureus*, *Actinobacillus* spp., *Leptospira* spp., *Nocardia* spp., *Ehrlichia risticii*, mikoze i *Salmonella abortus equi*. Sporadični uzročnici pobačaja u kobilama su *Listeria monocytogenes*, *Rhodococcus equi*, *Coxiella burnetti* i *Chlamydophila abortus* (MADIĆ i sur., 1997.; AIELLO i sur., 2016.). Izolacija više bakterijskih vrsta je normalan nalaz, a najčešće kombinacije su *S. equi* subsp. *zoepidemicus* sa *K. pneumoniae* ili *E. coli* (LEBLANC, 2010.; WOLFSDORF i MACPHERSON, 2010a; 2010b.; TIBARY i sur., 2013.).

Bakterijski placentitisi uzrokuju pobačaje između 6. i 9. mjeseca gravidnosti. Placentitis uzrokovan sa *E. coli* uzrokuje pobačaje u kasnoj fazi gravidnosti i rađanje avitalne ždrebadi. Placentitis uzrokovan sa *S. equi* subsp. *zoepidemicus* često je akutnog tijeka uz fokalne ili difuzne promjene. Akutni i difuzni placentitis teško se razaznaje makroskopskim pregledom posteljice. Histološkom pretragom alantokoriona vidljivi su bakterijski embolusi sa nekrozom korionskih resica i neutrofilnom infiltracijom interviloznog područja. Kronični i fokalni placentitis tipično dovodi do pobačaja u kasnoj fazi gravidnosti ili do preuranjenog poroda i

rađanja kržljave ždrebadi koja nije zrela za ekstrauterini rast i razvoj (LAUGIER i sur., 2011.; TIBARY i sur., 2013.).

Uzročnici nokardioformnog placentitisa su *Nocardia* spp., *Rhodococcus rubropertine equi*, *Amicolatopsis* spp., *Crossiella equi*. Infekcija posteljice posljedica je hematogenog širenja mikroorganizma iz primarnog žarišta. Nakon hematogenog širenja uzročnika u tkivo posteljice, razvija se obilni eksudativni, mukopurulentni i nekrotizirajući placentitis. Upala najčešće nastaje pri bazi rogova maternice na prijelazu iz tijela u robove posteljice. Zahvaćeno područje je zadebljalo, a korionska površina posteljice prekrivena je smeđim, nekrotičnim, mukopurulentnim eksudatom sa žutobijelim točkastim granularnim promjenama. Ispod navedenih promjena korionska je površina hrapava i crveno-bijelo išarana. Resice koriona su nekrotične uz adenomatoznu hiperplaziju alantoisnog epitela i hiperplaziju sa skvamoznom metaplazijom korionskog epitela. Pobačeni fetus zaostaje u razvoju zbog placentalne insuficijencije, ali nema prisutnih histoloških lezija (AIELLO i sur., 2016.).

Rhodococcus equi je ubikvitarna Gram pozitivna kokobacilarna bakterija čiji virulentni sojevi imaju potencijal inficirati brojne vrste životinja, ali i čovjeka. Bakterija je izolirana iz pluća dvaju pobačenih fetusa ždrebadi u razdoblju od 1990. do 2000. godine u Mađarskoj na uzorku od 343 pobačena ploda što je 0,6% pobačaja. Do pobačaja je došlo bez prethodnih kliničkih znakova, a kobile nisu imale kasnijih komplikacija. Pluća fetusa bila su difuzno konsolidirana, a na prerezu se cijedio gnojni eksudat sa sivobijeličastim krpicama. Bronhiolarni limfni čvorovi bili su povećani i edematozni. Patohistološki prisutni su bili znakovi piogranulomatozne pneumonije sa intraalveolarnim neutrofilima, makrofagima i gigantskim stanicama tipa Langhans u čijoj citoplazmi su vidljivi kokobacili. Zbog nezrelosti imunološkog sustava fetusa ždrebadi, nema prisutnih nekrotičnih promjena i apscesa, koji su karakteristični imunološki odgovor kod zrelih konja. Ascendentni način ulaska uzročnika je uobičajen, ali u opisanom slučaju uzročnik je izoliran iz promjena na tkivu pluća. To daje naznake da je uzročnik u amniotsku tekućinu i dišne prohode fetusa ušao preko fetalnih membrana i da se hematogeno proširio u gravidnu maternicu (SZEREDI, 2006.).

Potomac groznica uzrokovana rikecijom *Ehrlichia risticii* predstavlja još jedan uzrok infektivnog pobačaja. Ona uzrokuje placentitis s posljedičnim pobačajem u srednjoj i kasnoj fazi graviditeta uz zaostajanje posteljice. Histološki nalaz fetusa sa prisutnim znakovima kolitisa pobuđuje sumnju na pobačaj uzrokovan erlihijom (AIELLO i sur., 2016.).

Mikotični placentitis nastaje ascendentnim širenjem gljivičnih uzročnika. Nastaje zadebljanje korioalantoisa uz eksudativne promjene. Najčešći uzročnici mikotičnih placentitisa su *Aspergillus* spp., *Mucor* spp., *Candida* spp., *Histoplasma capsulatum*, *Coccidioides* spp. i

Cryptococcus neoformans. Na fetusima pobačenim u kasnijoj fazi graviditeta vidljivi su znakovi usporenog rasta. Jetra je blijeda i povećana, a često je prisutan i dermatitis. Mikroskopskim i histološkim pregledom nalaze se hife na posteljici, jetri, plućima i sadržaju želuca (AIELLO i sur., 2016.). Promjene na posteljici izražene su u obliku zadebljanja u području cervikalne zvijezde u obliku fokalno ekstenzivnog placentitisa. Histološkim pregledom, osim kod pobačaja uzrokovanih uzročnicima *Histoplasma* i *Candida*, vidljiva je kronična ekstenzivna nekroza korionskih resica, neutrofilna infiltracija sa neovaskularizacijom korionske strane posteljice uz prisustvo hifa i nekrotičnog debrisa. Prisutna je adenomatozna hiperplazija sa skvamoznom metaplazijom korionskog epitela (TIBARY i sur., 2013.).

Histoplasma capsulatum uzrokuje multifokalni granulomatozni placentitis i pobačaje u zadnjoj trećini graviditeta. Placentitis uzrokovan sa *Candida* spp. je difuzan, nekrotizirajući i proliferativan sa nalazom spora ekstracelularno na epitelu koriona. U kroničnim slučajevima dolazi do razvoja fokalno ekstenzivnog placentitisa sa pobačajem u kasnoj fazi gravidnosti. (TIBARY i sur., 2013.).

2.5.2.2. Leptospirozni pobačaji

Leptospiroza je akutna septikemijska zarazna bolest životinja i ljudi. Uzročnici su razni serovarovi spirohete *Leptospira interrogans*. Leptospiroza konja klinički se očituje patološkim promjenama na posteljici i fetusu, sa pobačajem i rađanjem avitalne ždrebad koja ubrzo ugiba od posljedica infekcije (HINES, 2007; DIVERS i sur., 2019). U nekim slučajevima ždrebad je zdrava ali ima protutijela na leptospire (DIVERS i sur., 2019.).

Uzročnik se hematogeno širi po organizmu kobile te kolonizira posteljicu, gdje dolazi do nastanka difuznih lezija. Pobačaji uglavnom nastupaju od 6. do 9. mjeseca gravidnosti. Posteljica pobačenog ploda je zadebljana, teška, edematozna, hemoragična, a površina koriona prekrivena je smeđim mukoidnim sadržajem uz vrlo čest nalaz funisitisa (HINES, 2007; AIELLO i sur., 2016.). Fetus je blago do umjereno ikteričan, a jetra je povećana, išarana, blijede do žute boje (HINES, 2007.). Bubrezi su otečeni i edematozni sa uočenim radijalno širećim bijelim crtama u korteksu i meduli (koje su rezultat tubularne nekroze sa ili bez upalnog infiltrata) (HINES, 2007.). Patohistološki znakovi uočeni na posteljici su tromboza, vaskulitis, infiltracija vezivnog tkiva i resica upalnim stanicama, hiperplazija epitela alantoisa, te nekroza i kalcifikacija resica (HINES, 2007). Makroskopski uočena žuta edematozna područja predstavljaju neutrofilni eksudat pomiješan sa fibrinom (SEBASTIAN i sur., 2005.). Na jetri

se histološki uočavaju hepatocelularna disocijacija, miješana leukocitna infiltracija portalnih trijada i hepatopatija gigantskih stanica (HINES, 2007.). Na bubrezima se uočava nefritis koji može biti gnojni ili negnojni (HINES, 2007.). Od ostalih lezija najčešće uočena su krvarenja po plućima, pneumonija, miokarditis i meningitis (POONACHA i sur., 1993.; SZEREDI, 2006.).

U Republici Hrvatskoj 2011. provedeno je serološko testiranje metodom mikroskopske aglutinacije u populaciji kobila nakon pobačaja. Pretraženo je 56 uzoraka seruma te je ustanovljeno 37 (66,1%) pozitivnih, od kojih je najveća zastupljenost bila serovara *Bratislava* u 16 (43,2%), serovara *Pomona* u 11 (29,7%) i serovara *Icterohaemorrhagiae* u 4 (10,8%) uzorka seruma. Temeljem rezultata može se zaključiti da je pojavnost leptospiroze u Hrvatskoj značajna (TURK i sur., 2013.).

Dijagnostika leptospiroznog pobačaja radi se pomoću fluorescentnih antitijela na uzorku tkiva posteljice, bubrega, jetre i pluća, a može se dokazati i u uzorku fetalnog seruma (AIELLO i sur., 2016.).

Temeljem Naredbe o provedbi i financiranju mjera sprječavanja, kontrole i nadziranja bolesti životinja na području Republike Hrvatske, u slučaju pobačaja, bolesti ili uginuća životinja sa kliničkim znakovima koji upućuju na sumnju na leptospirozu obavezno je isključivanje iste. Sumnja na leptospirozu i moguće rekonvalescentno kliconoštvo postavlja se u životinje sa ili bez kliničkih znakova, u koje se serološkom pretragom krvi reakcijom mikroskopske aglutinacije za bilo koji serovar *Leptospira* sp. utvrdi titar protutijela za kopitare 1:400 i viši, osim za serovarove *Bratislava* i *Australis* 1:200 i viši. Slučaj leptospiroze u životinja je potvrđen kada je serološkom pretragom krvi reakcijom mikroskopske aglutinacije principom parnih seruma, u razmaku od sedam dana, utvrđen četverostruki i viši porast titra protutijela ili ukoliko nema kliničkih znakova bolesti, kada je jednokratnom serološkom pretragom utvrđen titar protutijela u kopitara 1:800 ili viši, te ako je uzročnik leptospiroze dokazan iz krvi, mokraće, organa životinje ili pobačenog fetusa (Pravilnik o mjerama za suzbijanje i iskorjenjivanje leptospiroze životinja (NN 41/07, 55/11)).

2.5.2.3. Salmonelozni pobačaji

Salmonella abortus equi vrsno je specifična za konje i uzrokuje pobačaje od 7. do 8. mjeseca gravidnosti. Širi se fekalno-oralnim putem, vaginalnim iscjetkom nakon pobačaja i zaraženim sjemenom pastuha. U ždrjebadi dovodi do septikemije, a uzrokuje i septični artritis i osteomijelitis. Kod pastuha moguća je pojava orhitisa (AIELLO i sur., 2016.).

Na Veterinarskom fakultetu u Zagrebu 1997. godine provedeno je istraživanje o slučaju izbijanja pobačaja u stadu u kojem je od 26 gravidnih kobila 21 kobila pobacila između 5.-10. mjeseca gravidnosti, bez prethodnih kliničkih znakova bolesti. U dostupnim uzorcima posteljice izolirana je Gram negativna bakterija *Salmonella abortus equi*. Većina posteljica zaostala je u maternici nakon pobačaja, uz prisutan obilan vaginalni iscjedak. Najizraženije patološke promjene na posteljici bile su nekrotični placentitis sa fokalnim nekrotičnim promjenama smeđe boje, okružene širokim zažarenim edematoznim područjima, a povremeno se viđala i nekroza korionskih resica smeđe boje bez neugodnih mirisa, multipla krvarenja po posteljici te krvarenja unutar pupčanoga tračka. Promjene na fetusima bile su nespecifične i relativno blage uz prisutan subkutani edem, subpleuralna petehijalna krvarenja i edem pluća. Patohistološki je na posteljicama vidljiva nekroza korionskih resica, uz edeme, krvarenja i neutrofilnu infiltraciju. Na srcu su prisutna subepikardijalna i subendokardijalna krvarenja (MADIĆ i sur., 1997.).

Na temelju članka 37. Naredbe o mjerama zaštite zdravlja životinja od zaraznih i nametničkih bolesti i njihovom financiranju u 2022. godini u slučaju pobačaja kobile mora se isključiti salmoneloza uzrokovana sa *Salmonella abortus equi* (Naredba o mjerama zaštite zdravlja životinja od zaraznih i nametničkih bolesti i njihovom financiranju u 2022. godini (NN 145/2021)).

2.5.2.4. Kontagiozni metritis kobilica (engl. "Contagious equine metritis" - CEM)

CEM je akutna, vrlo kontagiozna veneralna bolest konja koju karakterizira profuzni mukopurulentni vaginalni iscjedak. Inficirani pastusi i kronično inficirane kobile ne pokazuju kliničke znakove bolesti. Uzročnik je Gram negativna mikroaerofilna kokobacilarna bakterija *Taylorella equigenitalis*. Primarni način širenja je prilikom prirodnog pripusta ili umjetnog osjemenjivanja i preko zaražene opreme. U kobilica se bolest klinički manifestira endometritisom sa mukopurulentnim vaginalnim iscjetkom 10-14 dana nakon prirodnog pripusta ili umjetnog osjemenjivanja. Kobile uglavnom ne ostaju gravidne ili dolazi do ranog pobačaja i privremenu neplodnost. Infekcija u tih kobilica perzistira nekoliko mjeseci nakon prolaska akutne faze. Ukoliko ostanu gravidne, infekciju prenose na ždrebe u trenutku poroda, a takva ždrebad postaje nosioc uzročnika. Kontrola CEM-a temelji se na otkrivanju inficiranih jedinki i liječenju, ali i isključivanjem takvih jedinki iz uzgojnih programa (AIELLO i sur., 2016.).

U Republici Hrvatskoj prema članku 37. Naredbe o mjerama zaštite životinja od zaraznih i nametničkih bolesti propisano je obvezno isključivanje kontagioznog metritisa kobilica prilikom svakog pobačaja kobile i magarice (Naredba o mjerama zaštite zdravlja životinja od zaraznih i nametničkih bolesti i njihovom financiranju u 2022. godini (NN 145/2021)).

3. MATERIJAL I METODE

Zavod za veterinarsku patologiju Veterinarskog fakulteta Sveučilišta u Zagrebu od 2016. godine provodi obdukcije pobačene ždrebadi sukladno Naredbi o sprječavanju i suzbijanju širenja zaraznih bolesti životinja. Pretrage uključuju razudbu sa uzorkovanjem materijala za dodatne mikrobiološke, molekularne i histopatološke pretrage. Materijal koji se uzorkuje na obdukciji uključuje sadržaj želuca fetusa, pluća, jetru, slezenu i mezenterijalne limfne čvorove za bakteriološku pretragu. Za bakteriološku pretragu pogodni su samo svježi leševi držani u hladnjaku (do 15 sati od pobačaja/uginuća). Za virusološku pretragu uzorkuju se pluća, jetra, slezena, krv iz srca i ascitesna tekućina. U slučaju sumnje na leptospirozni pobačaj, uzorkuje se tkivo bubrega, krv iz srca, ascitesna i pleuralna tekućina. Dodatne mikrobiološke i molekularne pretrage na virusni arteritis konja, zarazni rinopneumonitis konja, leptospirozu te bakterijske infekcije odrađuju se u Laboratorijima Zavoda za mikrobiologiju i zarazne bolesti s klinikom Veterinarskog fakulteta u Zagrebu. Dijagnostika leptospiroze provodila se u laboratoriju za leptospire (LeptoLAB) na Zavodu za mikrobiologiju i zarazne bolesti s klinikom. Zlatni standard dijagnostike leptospiroze serološka je metoda mikroskopske aglutinacije, a provodi se i izolacija leptospire iz renokulture te molekularna dijagnostika (PCR). Laboratorij za virusni arteritis (ARTERLAB) na Zavodu za mikrobiologiju i zarazne bolesti i klinikom je nacionalni referentni laboratorij ovlašten za službenu dijagnostiku virusnog arteritisa konja, rinopneumonitisa konja i bolesti Zapadnog Nila. Za dokaz uzročnika rinopneumonitisa konja koristi se molekularna metoda lančane reakcije polimeraza (PCR) te serološka metoda virus neutralizacijskog testa (VN-test). Za dokaz virusnog arteritisa konja koristi se molekularna metoda „*Real Time – Polymerase Chain Reaction*“ (RT-PCR) te serološka metoda virus neutralizacijskog testa. Bakterijski uzročnici izoliraju se općom bakteriološkom pretragom i molekularno se dokazuju PCR-om.

Histopatološka pretraga tkiva se vršila u Laboratoriju za citologiju i histopatologiju Zavoda za veterinarsku patologiju Veterinarskog fakulteta u Zagrebu. Uzorci posteljice su za vrijeme obdukcije, nakon makroskopskog pregleda, fiksirani u 10%-tnom neutralnom i puferiranom formalinu. Nakon fiksacije u trajanju od 24-48 h uzorci su bili rutinski dehidrirani, uklopljeni u parafin, narezani na debljinu od 4 μm i obojeni standardnim hematoksilin-eozin (HE) bojanjem za histološke preparate. Svi preparati su pregledani svjetlosnim mikroskopom na povećanjima objektiva od 4x do 40x prema standardnim histološkim kriterijima.

Uzrok pobačaja određivao se nakon što su obavljena razudba i sve dodatne pretrage. Razudbeni zapisnik sa popratnom fotodokumentacijom i histološkim preparatima su nakon

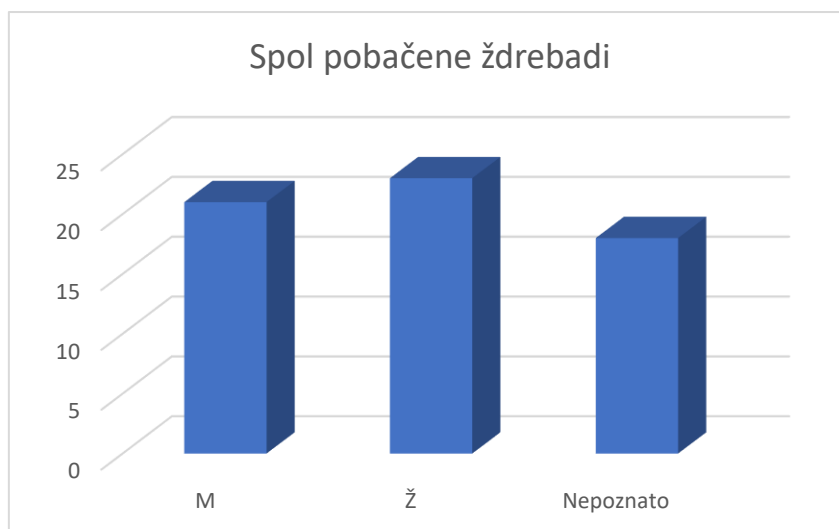
postavljanja dijagnoze i izdavanja nalaza adekvatno pohranjeni u arhivi Zavoda za veterinarsku patologiju.

U sklopu našeg istraživanja iz arhive su izvučeni svi razudbeni zapisnici pobačenih fetusa konja koji su bili obducirani od 1.1.2016. godine završno sa 31.12.2022. godine. U istraživanje su uključeni fetusi u kojih je uz fetus dostavljena i posteljica. Analizirale su se patološke lezije ustanovljene na posteljicama sa utvrđivanjem makroskopskih i histoloških promjena. Iz popratnog dopisa (uputnice) odabranih fetusa su izdvojeni podaci koji su uključivali pasminu, procijenjenu gestacijsku dob i spol životinje. Arhivirani histopatološki preparati su ponovno pregledani svjetlosnim mikroskopom Digicyte DX50 (Digicyte digitalne tehnologije d.o.o., Zagreb, Croatia) na povećanjima objektiva 4x do 40x prema standardnim histološkim kriterijima. Mikrofotografije su izrađene kamerom BigEye Camera (Digicyte digitalne tehnologije d.o.o., Zagreb, Croatia) i programom Digicyte Capture (Digicyte digitalne tehnologije d.o.o., Zagreb, Croatia) korištenjem objektiva povećanja 10x - 40x.

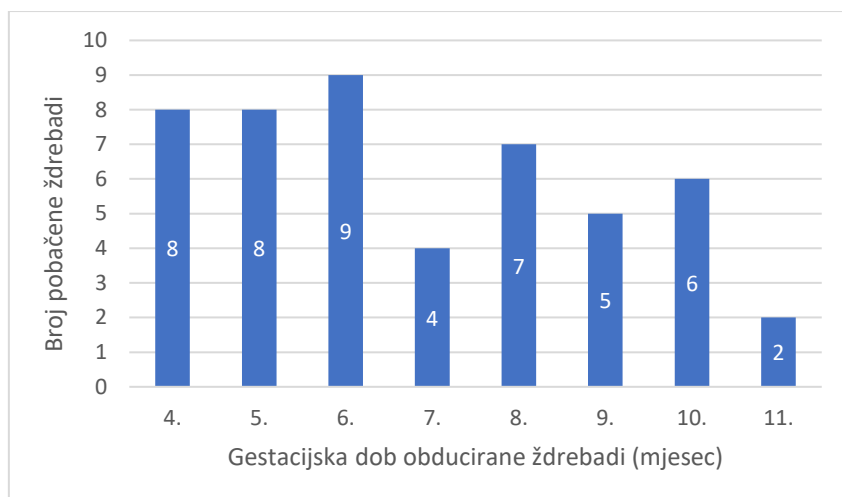
Rezultate patološkog istraživanja usporedili smo sa rezultatima dodatnih mikrobioloških i molekularnih pretraga u svrhu povezivanja ustanovljenih uzroka pobačaja sa uzrokovanom patologijom u posteljica pobačenih fetusa ždrebadi.

4. REZULTATI

U razdoblju od 1. siječnja 2016. godine do 31. prosinca 2022. godine na Zavodu za veterinarsku patologiju u Zagrebu obavljeno je 57 obdukcija na 62 ždrebeta; 55 gravidnosti bilo je uniparno (jedan plod), dok su u pet gravidnosti dostavljeni blizanci. Obducirani su fetusi 21 mušjaka, 23 ženke, a u 18 fetusa nije bilo podataka o spolu (Slika 4). Obducirano je 13 ždrebadi pasmine Lipicanac, četiri Hrvatska hladnokrvnjaka, Hrvatski sportski konj, Hrvatski kasač, tri Engleska punokrvnjaka i Poni, a za većinu ždrebadi (37/62, 59,68%) nismo imali podatke o pasmini kojoj pripadaju. Podatke o gestacijskoj dobi pobačene ždrebadi imali smo u 49/62 (79,03%) slučajeva. Prosječna gestacijska dob prilikom pobačaja bila je 6 mjeseci (raspon od 4 do 11 mjeseci) (Slika 5). Pobačaji su prosječno nastupali između 6 i 7 mjeseca gravidnosti (od 4 mjeseca pa sve do termina poroda). Medijan gestacijske dobi prilikom pobačaja bio je 6 mjeseci. U daljnjem dijelu istraživanja pažnju smo posvetili pobačenoj ždrebadi uz koju je na obdukciju dostavljena i posteljica.



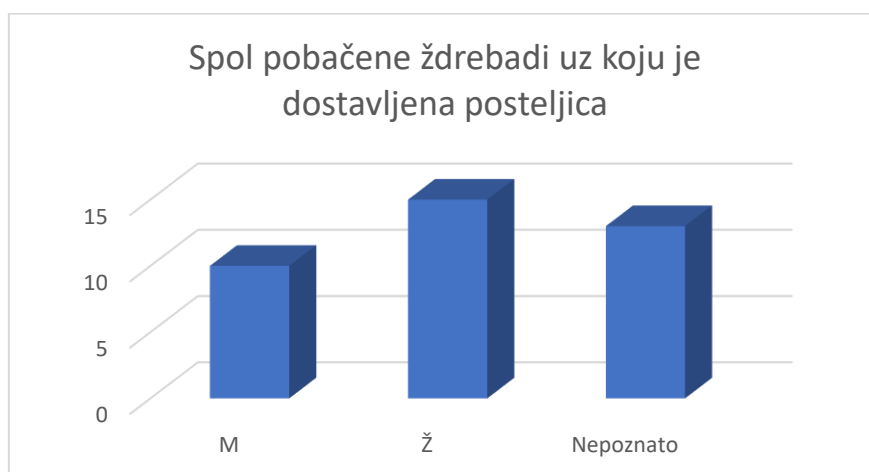
Slika 4. Spol pobačene i mrtvorodne ždrebadi obducirane na Zavodu za veterinarsku patologiju.



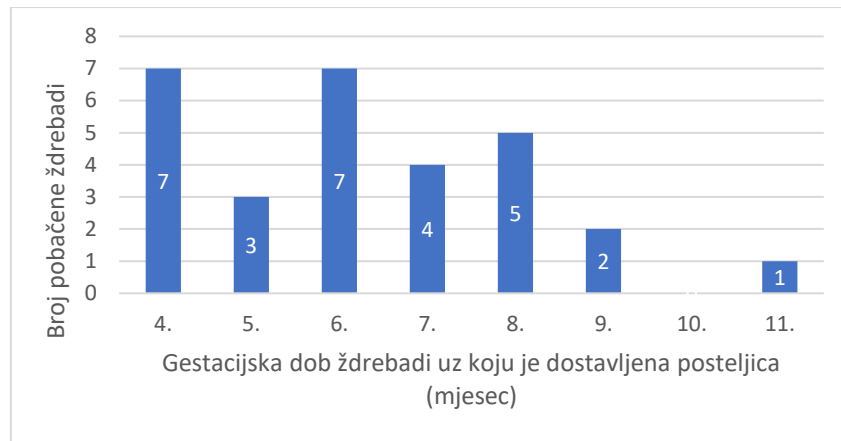
Slika 5. Gestacijska dob pobačene i mrtvorodne ždrebadi obducirane na Zavodu za veterinarsku patologiju.

4.1. Uzroci pobačaja u fetusa uz koje je dostavljena posteljica

Posteljica je na obdukciju dostavljena uz pobačenu ždrebadi u 38/62 (61,29%) slučajeva. Od 38 ždrebadi, 32 graviditeta bila su uniparna, a 3 blizanačka. Uzroci pobačaja kod blizanačkih graviditeta su promatrani kao jedan uzrok. Ženskog spola bilo je njih 15 (39,47%), muškog 10 (26,32%), dok za 13 (34,21%) ždrebadi nije bilo dostupnih podataka o spolu (Slika 6). Od pobačene ždrebadi uz koju je na obdukciju dostavljena posteljica, u 29/38 (76,32%) bila je poznata gestacijska dob (Slika 7). Pobačaji ždrebadi uz koju je dostavljena posteljica prosječno su nastupali između 6 i 7 mjeseca gravidnosti, a medijan gestacijske dobi prilikom pobačaja bio je 6 mjeseci.



Slika 6. Spol pobačene i mrtvorodne ždrebadi obducirane na Zavodu za veterinarsku patologiju uz koju je dostavljena posteljica.



Slika 7. Gestacijska dob pobačene i mrtvorodne ždrebadi obducirane na Zavodu za veterinarsku patologiju uz koju je dostavljena posteljica.

Od ukupnog broja pobačene ždrebadi uz koju je dostavljena posteljica prilikom obdukcije, na infekciozne uzroke otpada 14 slučajeva (Tablica 1). Bakterijski uzročnici dokazani su u sedam slučajeva pobačaja. Najčešći bakterijski uzročnik pobačaja bio je *Salmonella abortus equi* u pet slučajeva, a izolirani su i *Streptococcus* sp. i *Enterobacter* sp., svaki u jednog pobačaja (Tablica 1). Od virusnih uzročnika pobačaja ždrebadi izoliran je konjski herpesvirus 1 (EHV-1) u jednom slučaju pobačaja (Tablica 1). Ostali uzroci pobačaja su bili mikoza (jedan slučaj), međutim uzročnik je dijagnosticiran histološkom pretragom pa vrstu nije bilo moguće odrediti. U pet slučajeva patološkim pretragama je utvrđena zarazna priroda pobačaja, ali infekciozni uzročnik nije uspješno izoliran iz tkiva pobačene ždrebadi.

Od ukupnog broja pobačene ždrebadi neinfekcioznih je pobačaja bilo 12 slučajeva (Tablica 2). Najčešći uzroci su bili torzija pupčanoga tračka i blizanačka trudnoća, te insuficijencija placente (Tablica 2). Ostali uzroci su bili distocija, trauma, urođene mane i deficit vitamina E i/ili selena (Tablica 2). U jednom slučaju uzrok neinfekcioznom pobačaju nije bilo moguće dijagnosticirati. U osam slučajeva nije bilo moguće na temelju prikupljenih podataka sa sigurnošću razlučiti radi li se o infekcioznom ili neinfekcioznom uzroku pobačaja (Tablica 2). U jednome slučaju uzrok pobačaju bila je multipla etiologija (dokazan uzročnik EHV-1 u pobačenih blizanaca; Tablica 2).

Tablica 1. Infekciozni uzročnici pobačaja i mrtvorodenja ždrebadi dijagnosticirani na Zavodu za veterinarsku patologiju, 2016. – 2022.

	Broj slučajeva	Postotak (%)
Infekciozni pobačaji i mrtvorodenja	14	40,00%
Bakterijski uzročnik	7	20,00%
<i>Salmonella abortus equi</i>	5	14,29%
<i>Streptococcus sp.</i>	1	2,86%
<i>Enterobacter sp.</i>	1	2,86%
Virusni uzročnik	1	2,86%
Konjski herpes virus 1 (EHV-1)	1	2,86%
Mikoza (nepoznata)	1	2,86%
Nepoznati infekciozni uzročnik	5	14,29%

Tablica 2. Neinfekciozni uzroci, nepoznati uzroci i uzroci multiple etiologije pobačaja i mrtvorodenja ždrebadi dijagnosticirani na Zavodu za veterinarsku patologiju, 2016. – 2022.

	Broj slučajeva	Postotak (%)
Neinfekciozni pobačaji i mrtvorodenja	12	34,29%
Torzija pupčanoga tračka	2	5,71%
Blizanačka gravidnost	2	5,71%
Distocija	1	2,86%
Insuficijencija placente	3	8,57%
Trauma	1	2,86%
Urođena mana	1	2,86%
Deficit vitamina E i/ili selena	1	2,86%
Nepoznati neinfekciozni uzrok	1	2,86%
	Broj slučajeva	Postotak (%)
Nepoznati uzrok pobačaja	8	22,86%
	Broj slučajeva	Postotak (%)
Multipla etiologija (EHV-1 + blizanačka gravidnost)	1	2,86%

Makroskopski nalaz na posteljici je u osam fetusa bio unutar granica normale (21,05%) (Tablica 3). Autolitično je bilo pet posteljica (13,16%). Makroskopske promjene bile su prisutne na 28 posteljica (73,68%), a mikroskopske promjene zabilježene su na 11 posteljica (28,95%) (Tablica 3). Zabilježen je makroskopski nalaz na pupčanome tračku unutar granica normale u 3 slučaja (7,89%) (Tablica 3). Autolitične promjene bile su prisutne na jednom pupčanome tračku (2,63%) (Tablica 3). Makroskopske promjene bile su prisutne na 11 pupčanih tračaka (28,95%) (Tablica 3).

Tablica 3. Pregled prisutnosti patoloških promjena na posteljicama i pupčanim tračcima pobačene i mrtvorodne ždrebadi obducirane na Zavodu za patologiju, 2016. – 2022.

	Posteljica (n)	Postotak (%)	Pupčani tračak (n)	Postotak (%)
Makroskopski nalaz unutar granica normale	8	21,05%	3	7,89%
Makroskopske promjene prisutne	28	73,68%	11	28,95%
Mikroskopske promjene prisutne	11	28,95%	4	10,53%
Autoliza	5	13,16%	1	2,63%

4.2. Patološki nalaz na posteljicama u infekcijskim pobačajima

U infekcijskim pobačaja, makroskopske promjene su bile prisutne u deset slučajeva (10/14; 71,43%), te su uključivala edem, nekrozu i krvarenja (Tablica 4). U ždrebeta pobačenog uslijed infekcije EHV-1 posteljica je bila bez makroskopski vidljivih promjena (Tablica 4).

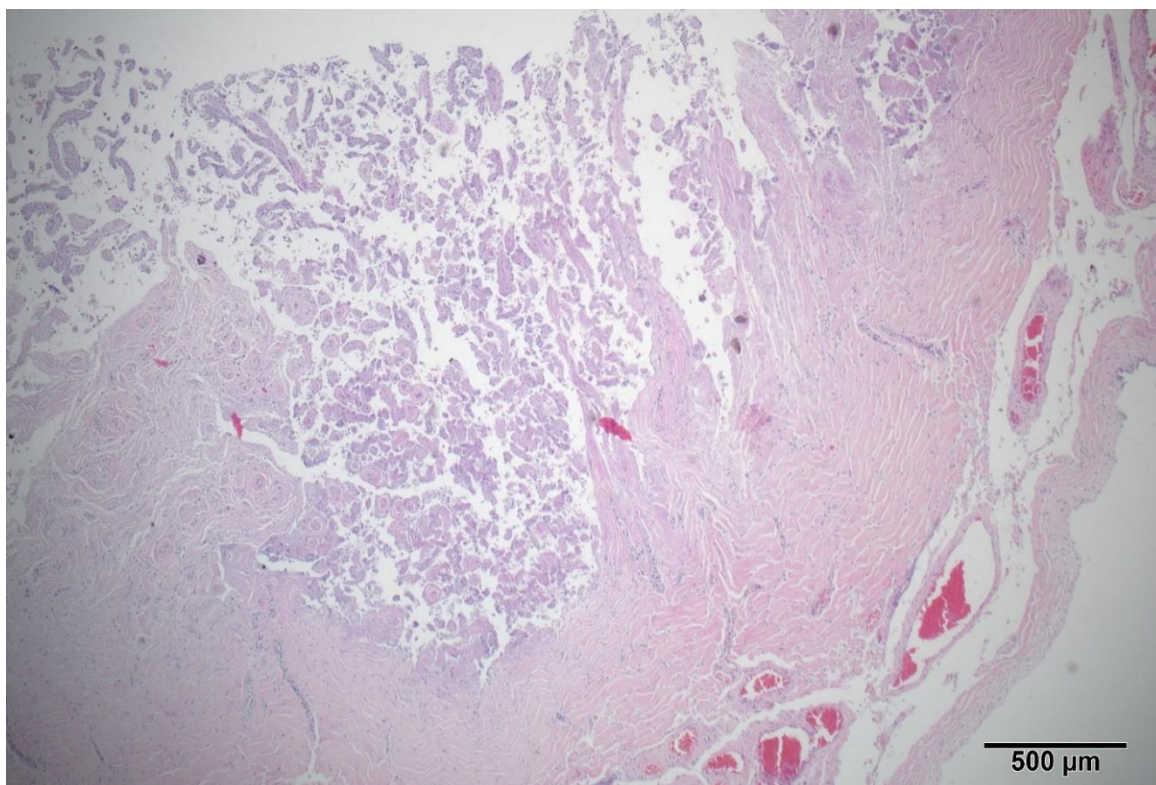
Mikroskopske promjene zabilježene su u osam posteljica (57,14%) i na četiri pupčana tračka (28,57%) (Tablica 5; Slika 8, Slika 9, Slika 10). Najčešće uočene promjene bile su kongestija, nekroze (Slika 8) i krvarenja (Tablica 5). U pet slučajeva (35,71%) na histološkim preparatima su uočeni mikrobi poput bakterija i gljivica (Tablica 5; Slika 10, Slika 11).

Tablica 4. Pregled makroskopskih promjena na posteljicama s obzirom na infekciозnog uzročnika pobačaja ždrebadi dijagnosticiranih na Zavodu za veterinarsku patologiju Sveučilišta u Zagrebu, 2016. – 2022.

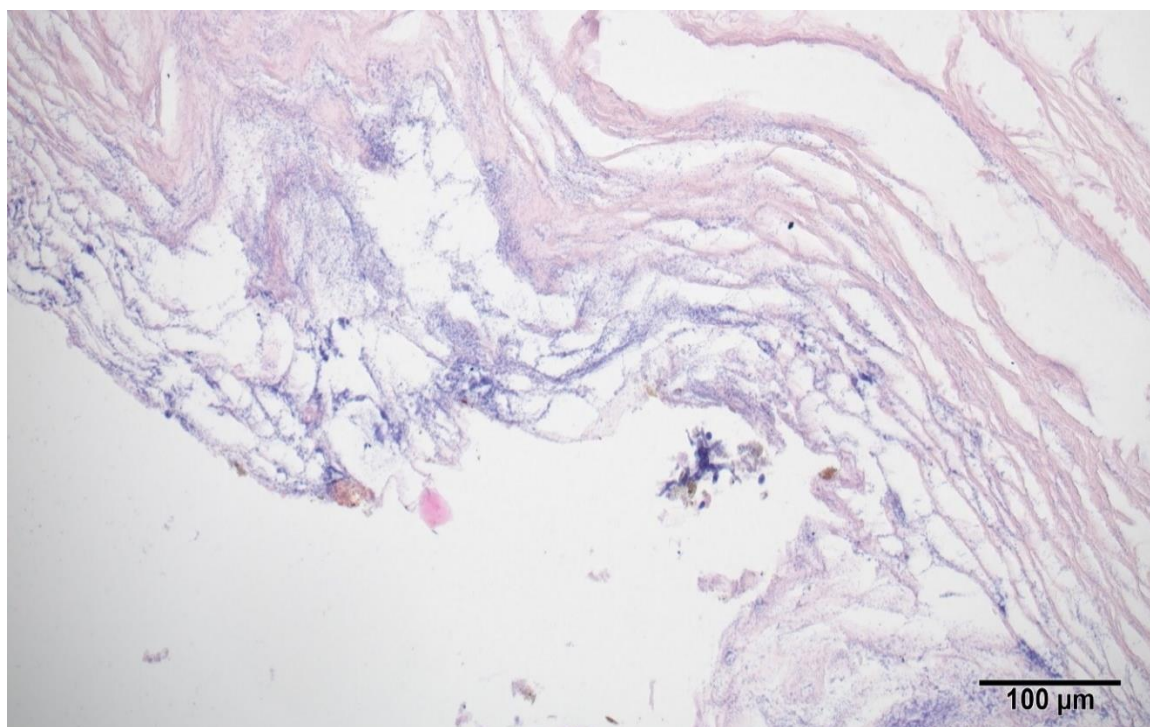
	<i>S. abortus equi</i> (n=5)		<i>Streptococcus</i> sp. (n=1)		<i>Enterobacter</i> sp. (n=1)		EHV-1 (n=1)		Mikoza (n=1)		Nepoznati uzročnik (n=5)	
	n	%	n	%	n	%	n	%	n	%	n	%
Makroskopske promjene	3	60%	1	100%	1	100%	0	0%	1	100%	4	80%
Posteljica	3	60%	1	100%	1	100%	0	0%	1	100%	4	80%
Posteljica bez osobitosti	2	40%	0	0%	0	0%	1	100%	0	0%	1	20%
Autolitične promjene	1	20%	0	0%	0	0%	0	0%	0	0%	1	20%
Edem posteljice	0	0%	1	100%	0	0%	0	0%	0	0%		0%
Nekrotične promjene posteljice	2	40%	0	0%	0	0%	0	0%	0	0%	2	40%
Rasijana područja tamnocrvene boje	0	0%	0	0%	0	0%	0	0%	0	0%	2	40%
Krvarjenja posteljice	0	0%	1	100%	1	100%	0	0%	0	0%	3	60%
Punokrvnost posteljice	1	20%	1	100%	0	0%	0	0%	1	100%	0	0%
Pupčani tračak	1	20%	0	0%	1	100%	0	0%	0	0%	0	0%
Pupčani tračak bez osobitosti	1	20%	0	0%	0	0%	0	0%	0	0%	0	0%
Punokrvnost pupčanog tračka	0	0%	0	0%	0	0%	0	0%	0	0%	1	20%
Hemoragijske pupčanog tračka	1	20%	0	0%	1	100%	0	0%	0	0%	1	20%

Tablica 5. Pregled mikroskopskih promjena na posteljicama s obzirom na infektivnog uzročnika pobačaja ždrebadi dijagnosticiranih na Zavodu za veterinarsku patologiju Sveučilišta u Zagrebu, 2016. – 2022.

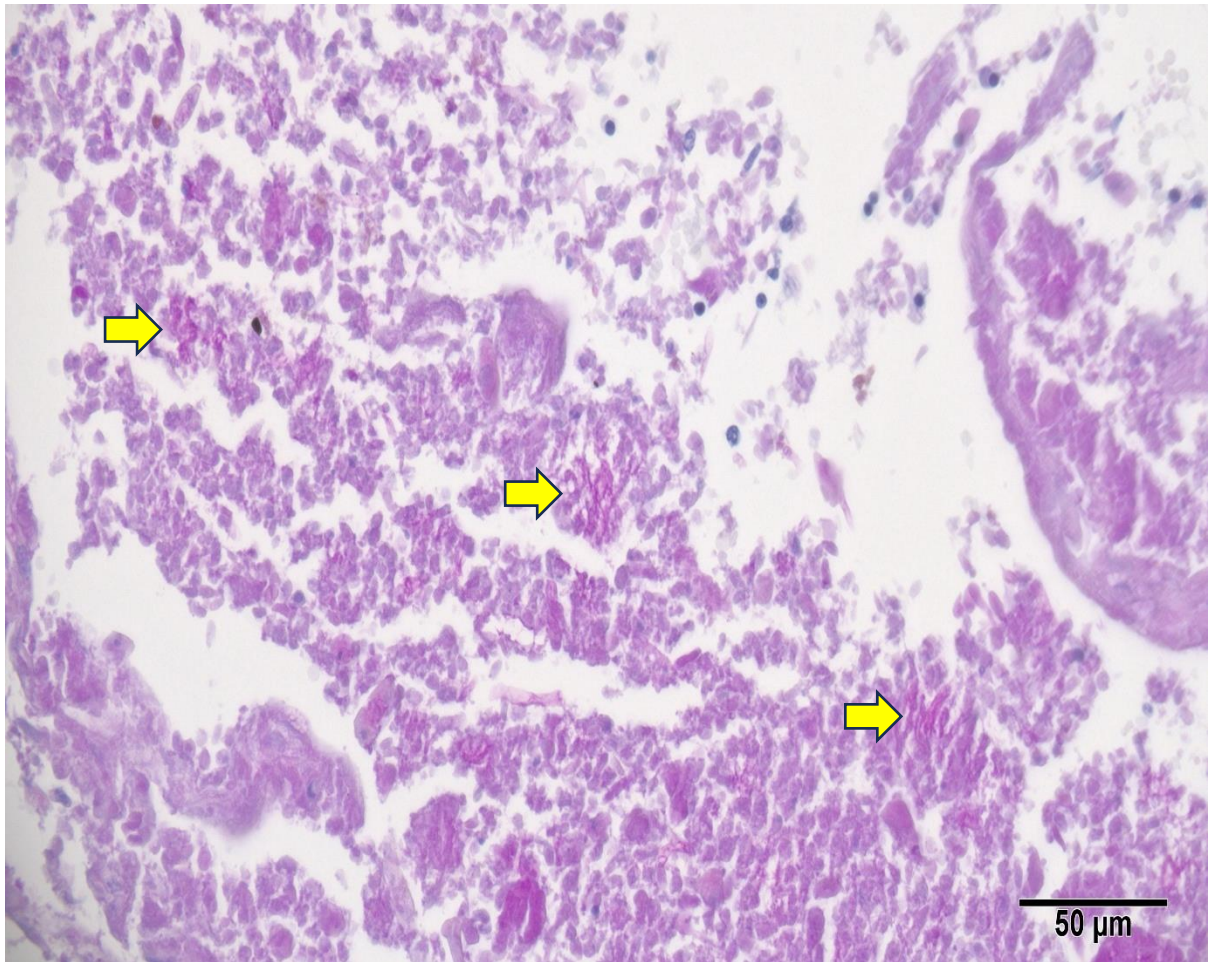
	<i>S. abortus equi</i> (n=5)		<i>Streptococcus</i> sp. (n=1)		<i>Enterobacter</i> sp. (n=1)		EHV -1 (n=1)		Mikoza (n=1)		Nepoznati uzročnik (n=5)	
	n	%	n	%	n	%	n	%	n	%	n	%
Mikroskopske promjene	2	40%	1	100%	0	0%	0	0%	0	0%	5	100%
Autoliza placente	1	20%	0	0%	0	0%	0	0%	0	0%	1	20%
Multifokalne nekroze	2	40%	0	0%	0	0%	0	0%	0	0%	2	40%
Multifokalne hemoragije	0	0%	1	100%	1	100%	0	0%	0	0%	1	20%
Kongestija posteljice	0	0%	0	0%	0	0%	0	0%		0%	3	60%
Bakterijska kolonizacija placente	2	40%	0	0%	0	0%	0	0%	0	0%	2	40%
Gljivične hife	0	0%	0	0%	0	0%	0	0%	1	100%	0	0%
Fragmentirani eritrociti u krvnim žilama placente	0	0%	0	0%	0	0%	0	0%	0	0%	0	0%
Neutrofilna infiltracija	1	20%	0	0%	0	0%	0	0%	0	0%	0	0%
Taloženje kalcija	0	0%	0	0%	0	0%	0	0%	0	0%	1	20%
Multifokalni omphalitis	0	0%	0	0%	0	0%	0	0%	0	0%	1	20%
Krvarenja pupčanog tračka	1	20%	0	0%	1	100%	0	0%	0	0%	1	20%
Kongestija pupčanoga tračka	0	0%	0	0%	1	100%	0	0%	0	0%	2	40%
Autoliza pupčanoga tračka	1	20%	0	0%	0	0%	0	0%	0	0%	0	0%



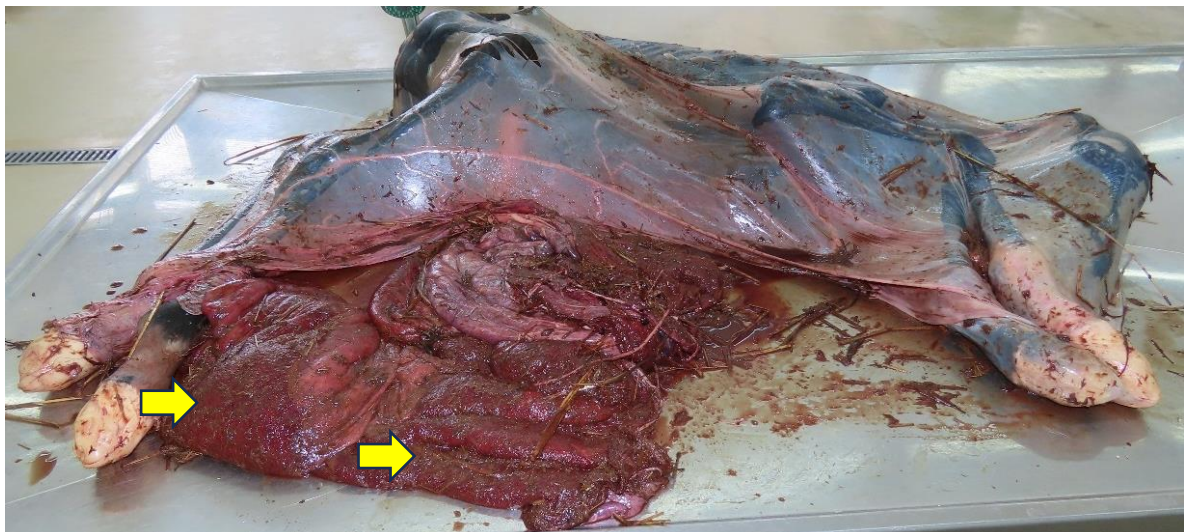
Slika 8. Nekroza posteljice ždrebadi pobačene uslijed infekcije sa *S. abortus equi*. Bojenje hematoksilin-eozin (HE), povećanje objektiva 4X.



Slika 9. Bakterijska kolonizacija posteljice ždrebadi pobačene uslijed infekcije nepoznatim bakterijskim uzročnikom. Bojenje hematoksilin-eozin (HE), povećanje objektiva 20X.



Slika 10. Hife gljivica (žute strelice) prisutne na posteljici u mikoznom pobačaju. Bojenje po Periodic acid-Schiff, povećanje objektiva 40X.



Slika 11. Mikotični placentitis – po posteljici su vidljiva multifokalna hiperemična područja (žute strelice).

4.3. Patološki nalaz na posteljicama u neinfekcijskim pobačajima

Makroskopske promjene prisutne su u 12 od 14 slučajeva neinfekcijskih pobačaja (85,71%) (Tablica 6; Slika 12, Slika 13, Slika 14). Najčešće uočene promjene bile su punokrvnost, krvarenja (Slika 14), torzija pupčanoga tračka (Slika 12 i Slika 13) (Tablica 6).

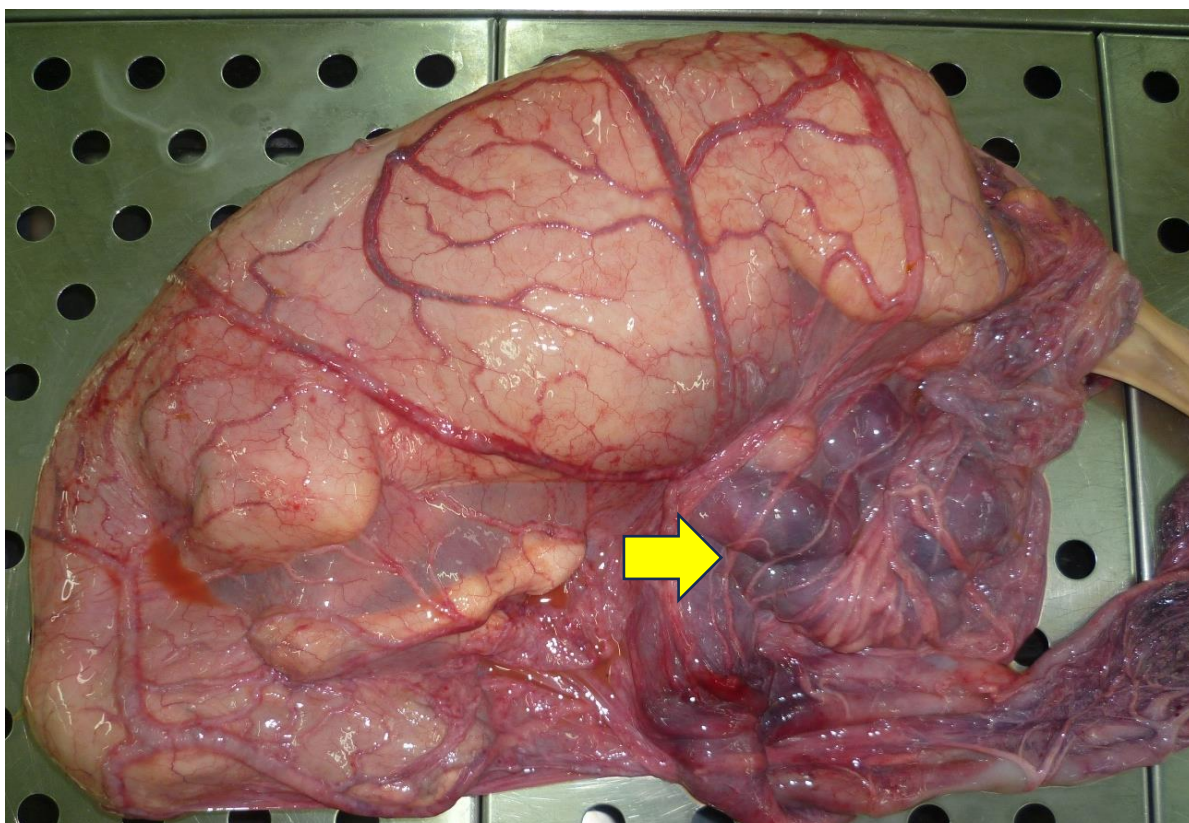
Tablica 6. Pregled makroskopskih promjena na placentama s obzirom na neinfekcijskog uzročnika pobačaja ždrebadi dijagnosticiranih na Zavodu za veterinarsku patologiju Sveučilišta u Zagrebu, 2016. – 2022.

	Blizanačka gravidnost (n=4)		Torzija pupčanog tračka (n=2)		Hipoksija (n=3)		Urođena mana (n=1)		Trauma (n=1)		Deficijencija (n=1)		Distocija (n=1)		Nepoznati neinfekcijski uzrok (n=1)	
	n	%	n	%	n	%	n	%	n	%	n	%	n	%	n	%
Makroskopske promjene	3	75%	2	100%	3	100%	1	100%	1	100%	1	100%	1	100%	0	0%
Posteljica je bez osobitosti	1	25%	0	0%	0	0%	1	100%	0	0%	0	0%	0	0%	1	100%
Rasijana krvarenja	2	50%	1	50%	3	100%	0	0%	1	100%	1	100%	0	0%	0	0%
Punokrvnost	1	25%	0	0%	0	0%	0	0%	0	0%	0	0%	1	100%	0	0%
Mnogostruka torzija pupčanoga tračka	0	0%	2	100%	0	0%	0	0%	0	0%	0	0%	0	0%	0	0%
Edem posteljice	0	0%	0	0%	2	67%	0	0%	0	0%	0	0%	0	0%	0	0%
Edem pupčanoga tračka	0	0%	1	50%	3	100%	0	0%	0	0%	0	0%	0	0%	0	0%
Krvarenja pupčanoga tračka	0	0%	0	0%	0	0%	1	100%	0	0%	0	0%	0	0%	0	0%

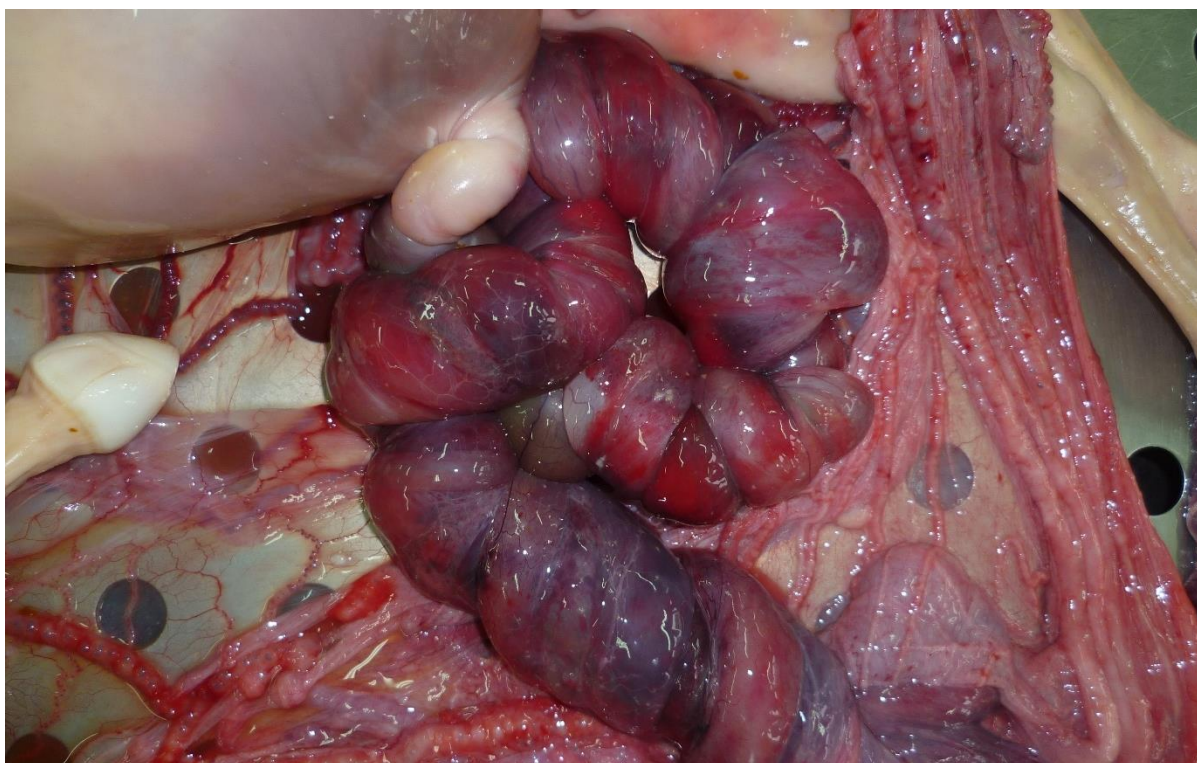
Mikroskopske promjene prisutne su u deset slučajeva (71,43%) te najčešće uključuju kongestiju placente te krvarenja po placenti i pupčanom tračku (Tablica 7).

Tablica 7. Pregled mikroskopskih promjena na placentama s obzirom na neinfekciозnog uzročnika pobačaja ždrebadi dijagnosticiranih na Zavodu za veterinarsku patologiju Sveučilišta u Zagrebu, 2016. – 2022.

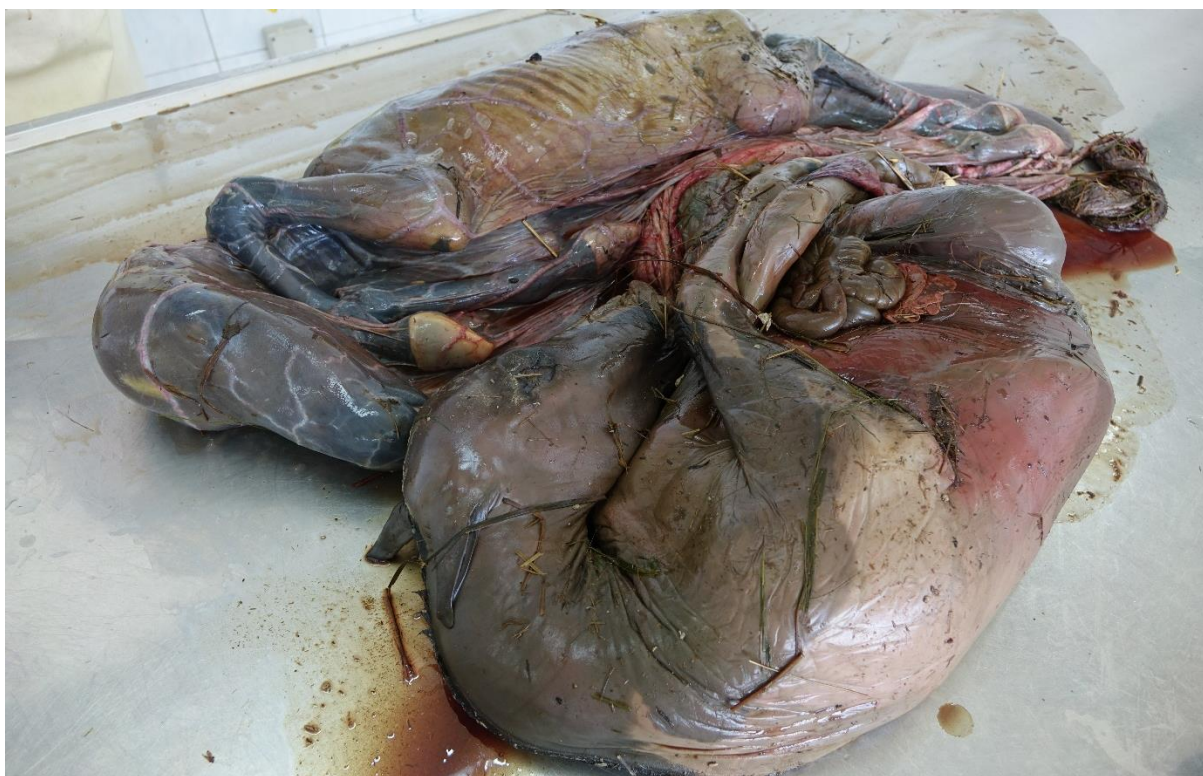	Bizanačka gravidnost (n=4)		Torzija pupčanoga tračka (n=2)		Hipoksija (n=3)		Urođena mana (n=1)		Trauma (n=1)		Deficijencija (n=1)		Distocija (n=1)		Nepoznati neinfekciозni i uzrok (n=1)	
	n	%	n	%	n	%	n	%	n	%	n	%	n	%	n	%
Mikroskopske promjene	3	75%	2	100%	3	100%	1	100%	0	0%	1	100%	0	0%	0	0%
Autoliza	1	25%	1	50%	0	0%	1	100%	0	0%	0	0%	0	0%	0	0%
Upalni infiltrate	0	0%	0	0%	0	0%	1	100%	0	0%	0	0%	0	0%	0	0%
Omfalitis	0	0%	0	0%	1	33%	0	0%	0	0%	0	0%	0	0%	0	0%
Edem	0	0%	1	50%	1	33%	0	0%	0	0%	0	0%	0	0%	0	0%
Kongestija posteljice	0	0%	0	0%	2	67%	0	0%	1	100%	0	0%	1	100%	0	0%
Hemoragije pupčanoga tračka	0	0%	1	50%	0	0%	0	0%	0	0%	0	0%	0	0%	0	0%
Hemoragije posteljice	2	50%	0	0%	0	0%	0	0%	1	100%	1	100%	0	0%	0	0%



Slika 12. Torzija pupčanoga tračka pobačene ždrebadi (žuta strelica).



Slika 13. Torzija pupčanoga tračka pobačene ždrebadi – pupčani tračak je mnogostruko zavrnut, uz popratna tamno crvena područja krvarenja i bijela područja ishemije.



Slika 14. Pobačaj blizanaca ždrebadi obduciranih na Zavodu za veterinarsku patologiju.

4.4. Patološki nalaz na posteljicama u pobačajima multiple etiologije i u pobačaja nepoznata uzroka

Makroskopske promjene prisutne u slučaju pobačaja uslijed multiple etiologije (EHV-1 i blizanačka gravidnost) uključuju rasijana područja tamnocrvene boje i punokrvnost tkiva posteljice (Tablica 8; Slika 15 i Slika 16)

U osam slučajeva nismo mogli sa sigurnošću utvrditi radi li se o infekcijskom ili neinfekcijskom uzroku pobačaja (nepoznati uzrok pobačaja). Najčešće makroskopske promjene u ovoj skupini bile su punokrvnost i krvarenja (Slika 16; Tablica 8).

Tablica 8. Pregled makroskopskih promjena na posteljicama s multiplom etiologijom i nepoznatim uzrokom pobačaja dijagnosticiranih na Zavodu za veterinarsku patologiju Sveučilišta u Zagrebu, 2016. – 2022.

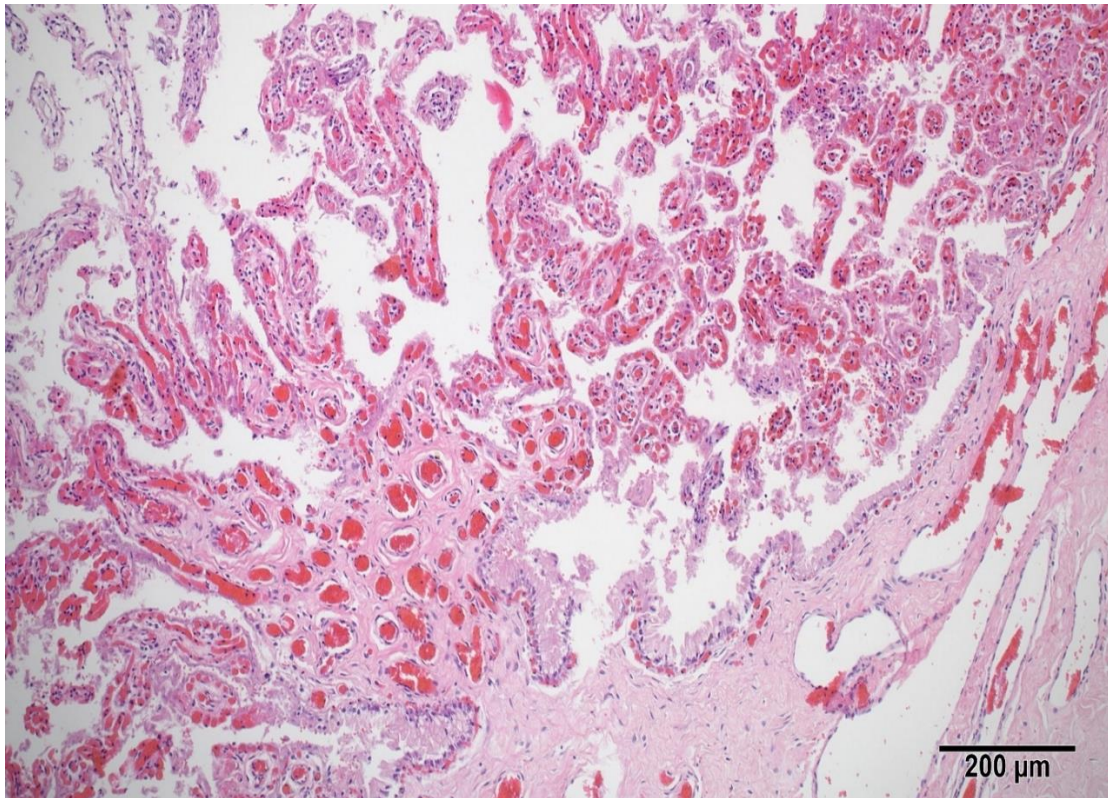
	Multipla etiologija (EHV-1 i blizanačka gravidnost) (n=2)		Nepoznati uzrok pobačaja (n=8)	
	n	Postotak (%)	n	Postotak (%)
Makroskopske promjene	2	100,00%	8	100,00%
Posteljica	2	100,00%	6	75,00%
Posteljica bez osobitosti	0	0,00%	2	25,00%
Autolitične promjene	0	0,00%	3	37,50%
Edem posteljice	0	0,00%	0	0,00%
Rasijana žućkasta područja 1 mm promjera	0	0,00%	0	0,00%
Rasijana područja tamnocrvene boje	2	100,00%	0	0,00%
Krvarenja posteljice	0	0,00%	4	50,00%
Punokrvnost posteljice	2	100,00%	5	62,50%
Pupčani tračak	0	0,00%	0	0,00%
Pupčani tračak bez osobitosti	0	0,00%	2	25,00%
Punokrvnost pupčanog tračka	0	0,00%	0	0,00%
Hemoragije pupčanog tračka	0	0,00%	0	0,00%

Mikroskopske promjene prisutne u slučaju pobačaja uslijed multiple etiologije uključuju kongestiju posteljice sa vidljivim fragmentiranim eritrocitima u krvnim žilama posteljice u oba slučaja (Tablica 9).

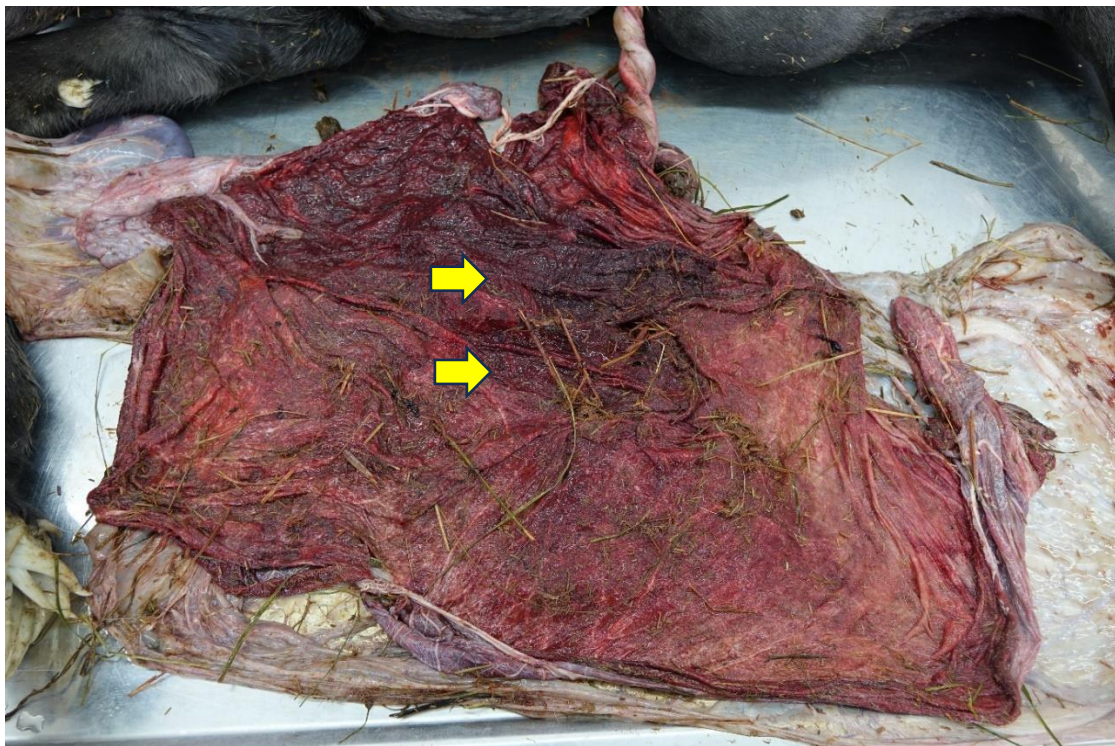
U pobačaja nepoznata uzroka, mikroskopske promjene prisutne su u šest slučajeva, a uključuju hemoragije i kongestiju (Slika 15) posteljice i mineralizaciju korionskih resica (Tablica 9).

Tablica 9. Pregled mikroskopskih promjena na posteljicama s obzirom na pobačaje i mrtvorodenja ždrebadi s multiplom etiologijom i nepoznatim uzrokom pobačaja dijagnosticiranih na Zavodu za veterinarsku patologiju Sveučilišta u Zagrebu, 2016. – 2022.

	Multipla etiologija (n=2)		Nepoznati uzrok pobačaja (n=8)	
	n	Postotak (%)	n	Postotak (%)
Mikroskopske promjene	2	100,00%	6	75,00%
Posteljica	2	100,00%	6	75,00%
Autoliza posteljice	0	0,00%	3	37,50%
Kongestija posteljice	2	100,00%	2	25,00%
Hemoragije posteljice	0	0,00%	3	37,50%
Fragmentirani eritrociti u krvnim žilama posteljice	2	100,00%	0	0,00%
Mineralizacija korionskih resica	0	0,00%	1	12,50%



Slika 15. Izražena kongestija posteljice ždrebadi pobačene uslijed nepoznatog uzroka. Bojenje hematoksilin-eozin (HE), povećanje objektiva 10X.



Slika 16. Multifokalna krvarenja (žute strelice) posteljice ždrebadi pobačene uslijed nepoznatog uzroka.

5. RASPRAVA

Pobačaji u kobila predstavljaju zdravstveni, ali i ekonomski problem u konjogojstvu. Obzirom da Zakon propisuje da u slučaju svakog pobačaja u konja, fetusi i/ili plodne ovojnice moraju biti dostavljene i obducirane u Zavodu za veterinarsku patologiju, Veterinarskog fakulteta u Zagrebu, cilj je bio pregledati koje se patološke promjene mogu detektirati na posteljicama pobačenih plodova te uočene promjene povezati sa uzrocima pobačaja.

U našem istraživanju smo uočili brojne patološke promjene na posteljicama; od punokrvnosti, nekroze, do bakterijske kolonizacije i krvarenja. Sve promjene koje smo uočili odgovarale su opisanim patološkim promjenama u literaturnim podacima (DEL PIERO, 2000.; SCHLAFER i FOSTER, 2016.). Uočene patološke promjene na posteljicama, i makroskopske i mikroskopske, bile su nespecifične, te su se preklapale u infektivnih i neinfektivnih uzroka pobačaja. Također, nisu uočene patognomonične niti specifične promjene koje bi upućivale na uzrok uginuća. Iz tog razloga je potrebno patološku pretragu upotpuniti dodatnim pretragama, što se također navodi i u literaturnim podacima (SCHLAFER i FOSTER, 2016.).

U samo 35% infektivnih pobačaja uzročnik pobačaja bio je vidljiv na histološkim preparatima. Međutim, osim skupinske pripadnosti (bakterijama, gljivicama, i sl.), histološkom pretragom nije bilo moguće odrediti o kojem se točno uzročniku radi. Ovo ukazuje da su u dijagnostici infektivnih pobačaja, iako histološka pretrage može pomoći u usmjeravanju dijagnoze, ipak bitne dodatne dijagnostičke pretrage radi određivanja točnog infektivnog agensa.

U neinfektivnim pobačajima su u 85,71% slučajeva bile prisutne makroskopske promjene na posteljici. Te promjene su bile nespecifične, te se temeljem pregleda samo posteljice nije moglo zaključiti o uzroku pobačaja. Ipak, ako se uzme u obzir kompletna obdukcija, već se temeljem makroskopskih promjena sa visokom sigurnošću moglo odrediti o kojem se točnom uzroku radi, što ukazuje na bitnost kompletne i detaljne obdukcije.

Iako se u neinfektivnim uzrocima već na obdukciji mogao odrediti uzrok pobačaja, uzorkovani su materijali za dodatne laboratorijske pretrage. Ovo se pokazalo korisnim u slučajevima multiplih etiologija, što je u našem istraživanju bila blizanačka trudnoća uz istovremenu EHV-1 infekciju. Stoga je uvijek preporuka, čak i kada se sumnja na neinfektivni pobačaj, uzorkovati materijal za dodatne laboratorijske pretrage kako se ne bi propustila i eventualna infektivna komponenta (SCHLAFER i FOSTER, 2016.).

Zbog nespecifičnih makroskopskih i mikroskopskih znakova na posteljici, a nekada i nedostatku istih, ponekad nije moguće odrediti uzrok pobačaja (SCHLAFER i FOSTER,

2016.). Kvalitetni anamnestički podaci, klinički nalaz te detaljna patološka analiza popraćena dodatnim laboratorijskim pretragama imperativ je što točnije određivanje uzroka pobačaja (SCHLAFER i FOSTER, 2016.). Iz navedenog je jasno da je suradnja vlasnika kobile, veterinaru kliničara/terenskog veterinaru i patologa bitna za što točnije određivanje uzroka pobačaja.

Infektivni uzročnici su češći od neinfektivnih uzroka pobačaja u kobilu (SCHLAFER i FOSTER, 2016.), što je bio slučaj i u našem istraživanju. Slično nedavno provedenom istraživanju na Klinici za porodništvo i reprodukciju Veterinarskog fakulteta u Zagrebu, i u našem istraživanju su bakterijski placentitisi i EHV-1 bili česti infektivni uzroci pobačaja (LUČIĆ, 2022.). Najčešći uzrok neinfektivnih pobačaja, u našem i navedenom istraživanju sa Klinike za porodništvo i reprodukciju, je bila blizanačka trudnoća (LUČIĆ, 2022.).

Fetusi pobačeni u ranijim fazama gravidnosti rjeđe se dostavljaju na obdukciju iako je Zakonom obvezno dostavljanje pobačene ždrebadi u svrhu isključivanja zaraznih bolesti uzročnika pobačaja. U našem istraživanju, od dostavljene ždrebadi kojoj je poznata gestacijska dob, nije dostavljeno niti jedno ždrebe pobačeno u prvoj trećini graviditeta, dok je u drugoj dostavljeno njih 59,2%, a u trećoj 40,8%. Jedan od mogućih razloga je mala veličina pobačenog ploda, što, osobito u vrlo ranim fazama gravidnosti, ponekad onemogućuje pronalaženje malenog embrija.

Posteljica je na obdukciju dostavljena u 61,29% svih slučajeva pobačaja obduciranih na Zavodu za Veterinarsku patologiju, uz prisutne makroskopske promjene u 73,68%, a mikroskopske u 28,95% slučajeva. Značajan je broj posteljica sa makroskopskim promjenama, koje, iako često nespecifične, mogu prvenstveno biti od velike važnosti u postavljanju sumnje o prirodi pobačaja. Također, temeljem makroskopskih promjena povećava se šansa za točnije uzorkovanje promijenjenog tkiva u svrhu patohistološke analize i drugih dodatnih pretraga. Iz navedenog je vidljivo da je posteljica bitan materijal koji se u slučaju pobačaja, uz pobačeni plod, treba dostaviti na obdukciju i daljnje uzorkovanje.

6. ZAKLJUČCI

1. Infektivni uzročnici pobačaja u kobilu su bili češći od neinfektivnih uzročnika.
2. Od infektivnih uzročnika pobačaja najčešći su bili placentitisi bakterijske etiologije.
3. Najčešći uzrok neinfektivnog pobačaja bila je blizanačka trudnoća.
4. Makroskopske i mikroskopske promjene u većine posteljica su bile nespecifične kod infektivnih i neinfektivnih uzroka pobačaja, a u 35 % infektivnih pobačaja je uzročnik bio mikroskopski vidljiv.
5. Za precizno određivanje uzroka pobačaja, osim makroskopske i histopatološke pretrage posteljice, veliku važnost ima i obdukcija fetusa s histopatološkom pretragom te uzorkovanje posteljice i tkiva fetusa za dodatne bakteriološke, virološke i mikološke pretrage.

7. LITERATURA

AIELLO, S. E., M. A. MOSES, D. G. ALLEN (Eds.). (2016): The Merck veterinary manual (p. 3325). White Station, NJ, USA: Merck & Company, Incorporated.

BALASURIYA, U. B. (2014): Equine viral arteritis. *Vet. Clin. North Am. Equine Pract.* 30, str. 543-560.

BAŽANÓW, B. A., A. B. FRĄCKA, N. A. JACKULAK, Z. M. STARONIEWICZ, S. M. PLOCH (2014): A 34-year retrospective study of equine viral abortion in Poland. *Pol. J. Vet. Sci.* 17, str. 607-612.

DEL PIERO, F. (2000). Equine viral arteritis. *Vet. Pathol.* 37, 287-296.

DIVERS, T. J., Y. F. CHANG, N. L. IRBY, J. L. SMITH, C. N. CARTER (2019): Leptospirosis: An important infectious disease in North American horses. *Equi. Vet. J.* 51, 287-292.

GERST, S., K. BORCHERS, S. M. GOWER, K. C. SMITH (2003): Detection of EHV-1 and EHV-4 in placental sections of naturally occurring EHV-1-and EHV-4-related abortions in the UK: use of the placenta in diagnosis. *Equi. Vet. J.* 35, 430-433.

HINES, M.T. (2007): Leptospirosis. U: *Equine infectious diseases* (Sellon, D.C., M.T. Long, Ur.). Saunders Elsevier, St.Louis, Missouri, str. 301-309.

HUSSEY, G. S. (2019): Key determinants in the pathogenesis of equine herpesvirus 1 and 4 infections. *Vet. Pathol.* 56, str. 656-659.

KOZARIĆ, Z. (1997). *Veterinarska histologija*. Naklada Karolina, Zagreb, str. 206 - 209.

LAUGIER, C., N. FOUCHER, C. SEVIN, A. LEON, J. TAPPREST (2011): A 24-year retrospective study of equine abortion in Normandy (France). *J. Equine Vet. Sci.* 31, str. 116-123.

LAWSON, J. M., K. VERHEYEN, K. C. SMITH, J. S. BRYAN, A. K. FOOTE, A. M. DE MESTRE (2024): The equine umbilical cord in clinically healthy pregnancies. *Equi. Vet. J.* 56, 742-750.

LEBLANC, M. M. (2010): Ascending placentitis in the mare: an update. *Reprod. Domest. Anim.* 45, str. 28-34.

LEON, A., C. PILLON, I. TEBOURSKI, J.-F. BRUYAS, C. LUPO (2023): Overview of the causes of abortion in horses, their follow-up and management. *Reprod. Domest. Anim.* 58, str. 93–101.

LUČIĆ, K. (2022): Pobačaji u kobila. Diplomski rad, Sveučilište u Zagrebu, Veterinarski fakultet, Zagreb, Hrvatska.

MADIĆ, J., D. HAJSIG, B. SOSTARIĆ, S. ĆURIĆ, B. SEOL, T. NAGLIĆ, Z. CVETNIĆ (1997): An outbreak of abortion in mares associated with *Salmonella abortusequi* infection. *Equi. Vet. J.* 29, str. 230-233.

MAKEK, Z., I. GETZ, N. PRVANOVIĆ, A. TOMAŠKOVIĆ, J. GRIZELJ, (2009): Rasplodivanje konja, 1. izd., Itergrafika TTŽ d.o.o., Zagreb, Hrvatska

MALTAR, L. (2023): Utvrđivanje epizootiološkog značenja i unaprjeđenje dijagnostike virusnog arteritisa konja na području Republike Hrvatske, Disertacija, Sveučilište u Zagrebu, Veterinarski fakultet, Zagreb, Hrvatska.

MANJKAS, I. (2023): Pojavnost i kliničko značenje blizanačke gravidnosti kobila na Klinici za porodništvo i reprodukciju tijekom desetogodišnjeg razdoblja. Diplomski rad, Sveučilište u Zagrebu, Veterinarski fakultet, Zagreb, Hrvatska.

MCKINNON, A. O., E. L. SQUIRES, W. E. VAALA, D. D. VARNER (2011): *Equine reproduction*. 2. izd., Blackwell Publishing Ltd. (Wiley-Blackwell), Chichester, Oxford (UK), Ames (USA).

MINISTARSTVO POLJOPRIVREDE (2022.): Program nadziranja, praćenja prevalencije i proširenosti infektivne anemije kopitara, virusnog arteritisa konja, leptospiroze i groznice Zapadnog Nila u 2022. godini, Ministarstvo poljoprivrede, Uprava za veterinarstvo i sigurnost hrane, Zagreb, Republika Hrvatska.

https://www.veterinarstvo.hr/UserDocsImages/Zdravlje_zivotinja/bolesti%20kopitara/Program%20kopitari%20V2.pdf (15.12.2022.)

MORRESEY, P. R. (2011): The placenta. U: *Equi. Reprod.*, 2. izd. (Angus O. McKinnon, Edward L. Squires, Wendy E. Vaala, Dickson D. Varner, Ur.), Wiley-Blackwell, Chichester, Oxford (UK), Ames (USA), str. 84-95.

Naputak o načinu provođenja mjera zaštite zdravlja životinja od zaraznih i nametničkih bolesti i njihovom financiranju (Narodne novine, br. 86/2020).

Naredba o mjerama zaštite zdravlja životinja od zaraznih i nametničkih bolesti i njihovom financiranju u 2022. godini (Narodne novine, br. 145/2021).

Naredba o provedbi i financiranju mjera sprječavanja, kontrole i nadziranja bolesti životinja na području Republike Hrvatske (Narodne novine, br. 1/2023).

POONACHA, K. B., J. M. DONAHUE, R. C. GILES, C. B. HONG, M. B. PETRITES-MURPHY, B. J. SMITH, T. W. SWERCZEK, R. R. TRAMONTIN, P. A. TUTTLE (1993): Leptospirosis in equine fetuses, stillborn foals, and placentas. *Vet.Pathol.* 30, str. 362-369.

Pravilnik o mjerama kontrole arteritisa konja (Narodne novine, br. 62/2009).

Pravilnik o mjerama za suzbijanje i iskorjenjivanje leptospiroze životinja (Narodne novine, br. 41/07, 55/11).

SCHLAFER, D. H., T. D. BYARS, B. W. SIMON (2011): Section (c): Postpartum Fetal Assessment. U: *Equi. Reprod.*, 2. izd. (Angus O. McKinnon, Edward L. Squires, Wendy E. Vaala, Dickson D. Varner, Ur.), Wiley-Blackwell, Chichester, Oxford (UK), Ames (USA), str. 97 – 110.

SCHLAFER, D. H., R. A. FOSTER (2016): U: Jubb, Kennedy, and Palmer's Pathology of Domestic Animals, Volume 3, 6. izd. (Grant Maxie, M., Ur.), Elsevier, St. Louis, Missouri, USA, str. 393-441.

SEBASTIAN, M., R. GILES, J. ROBERTS, K. POONACHA, L. HARRISON, J. DONAHUE, K. BENIRSCHKE (2005): Funisitis associated with leptospiral abortion in an equine placenta. *Vet. Pathol.* 42, str. 659-662.

SEBASTIAN, M. M., W. V. BERNARD, T. W. RIDDLE, C. R. LATIMER, T. D. FITZGERALD, L. R. HARRISON (2008): Mare reproductive loss syndrome. *Vet. Pathol.* 45, str. 710-722.

SZEREDI, L., T. MOLNAR, R. GLÁVITS, S. TAKAI, L. MAKRAI, B. DÉNES, F. D. PIERO (2006): Two cases of equine abortion caused by *Rhodococcus equi*. *Vet. Pathol.* 43, str. 208-211.

TIBARY, A., L. K. PEARSON, C. L. FITE (2013): Reproductive tract infections. U: Equine infectious diseases, 2. izd. (Debra C. Sellon, Maureen T. Long, Ur.), Elsevier inc., St. Louis, str. 84-106.

TURK, N., Z. MILAS, J. HABUŠ, Z. ŠTRITOF MAJETIĆ, V. MOJČEC PERKO, L. BARBIĆ, V. STEVANOVIĆ, M. PERHARIĆ, V. STAREŠINA (2013): Leptospiroza konja u Hrvatskoj-supkliničke infekcije i pobačaji. *Vet. Arhiv.* 83, str. 253-262.

WHITWELL, E., L. B. JEFFCOTT (1975): Morphological studies on the fetal membranes of the normal singleton foal at term. *Res. Vet. Sci.* 19, str. 44-55.

WILSHER, S., A. BOWKER, J. SILVA, W. T. ALLEN (2020): Morphological characteristics of the placenta and umbilical cord of Arabian mares foaling in The United Arab Emirates. *J. Equi. Vet. Sci.* 91, str. 103-124.

WOLFSDORF, K. E., M. L. MACPHERSON (2010a): Common causes of abortion. *Clin. Theriogenology.* 2, str. 332-337.

WOLFSDORF, K. E., M. L. MACPHERSON (2010b): Management of twins. Clin. Theriogenology. 2, str. 326-331.

8. SAŽETAK

Pregled patologije posteljica pobačene ždrebadi obducirane na Zavodu za veterinarsku patologiju

David Detelj

Pobačaji u konjogojstvu rezultiraju značajnim ekonomskim gubicima zbog gubitka ploda, čestih komplikacija i produženog liječenja kobila. Nezarazni su pobačaji obično rijetki iako mogu zahvatiti i veći broj jedinki u stadu. Temeljem Naredbe o mjerama zaštite zdravlja životinja od zaraznih i nametničkih bolesti, u slučaju pobačaja kobile, tijekom provedenog istraživanja, bilo je obvezno uzorkovanje u svrhu isključivanja virusnog arteritisa konja, rinopneumonitisa, leptospiroze, kontagioznog metritisa kobila i salmoneloze uzrokovane sa *Salmonella abortus equi*. Cilj je ovog istraživanja bio utvrditi makroskopske i histološke lezije posteljica pobačene ždrebadi, te rezultate patološke pretrage povezati s uzrokom pobačaja. Posteljica je na obdukciju dostavljena u 61,29% svih slučajeva pobačaja obduciranih na Zavodu za Veterinarsku patologiju, uz prisutne makroskopske promjene u 73,68%, a mikroskopske u 28,95% slučajeva. Uočene patološke promjene na posteljicama, i makroskopske i mikroskopske, bile su nespecifične, te su se preklapale u infektivnih i neinfektivnih uzroka pobačaja, te su najčešće uključivale nekroze, hiperemiju/kongestiju, edem i krvarenja. Infektivni pobačaji detektirani su češće od neinfektivnih uzroka pobačaja. U trećini slučajeva infektivnih pobačaja uzročnik je bio vidljiv na histološkim preparatima, što, uz nespecifične patološke promjene koje nije bilo moguće povezati sa različitim uzročnicima i nemogućnošću histološke pretrage da razlikuje vrste mikroorganizama, ukazuje da je patološku pretragu potrebno upotpuniti dodatnim dijagnostičkim pretragama da bi se utvrdio točan infektivni uzročnik. Kvalitetni anamnestički podaci, klinički nalaz te detaljna patološka analiza popraćena dodatnim laboratorijskim pretragama imperativ su za što točnije određivanje uzroka pobačaja.

Ključne riječi: pobačaj, kobila, obdukcija, posteljica, histologija

9. SUMMARY

Review of placental pathology of aborted foals autopsied at the Department of Veterinary Pathology

David Detelj

Abortions in horse husbandry result in significant economic losses due to fetal loss, frequent complications and prolonged treatment of mares. Non-infectious abortions are usually rare, although they can affect a larger number of individuals in the herd. Based on the Order on Measures to Protect Animal Health from Infectious and Parasitic Diseases that was valid during our research period, in case of equine abortion, sampling was mandatory in order to rule out equine viral arteritis, rhinopneumonitis, leptospirosis, contagious equine metritis and salmonellosis caused by *Salmonella abortus equi*. The aim of this research was to investigate the gross and histological lesions of the placenta of aborted foals, and to correlate the results of the pathological examination with the cause of the abortion. The placenta was submitted for autopsy in 61,29% of all abortion cases autopsied at the department of Veterinary Pathology, with macroscopic changes present in 73.68% and microscopic changes in 28,95% of cases. The observed pathological changes on the placentas, both macroscopic and microscopic, were non-specific and overlapped in infectious and non-infectious causes of abortion, and most often included necrosis, hyperemia/congestion, edema and bleeding. Infectious abortions were detected more often than non-infectious abortions. In a third of the cases of infectious abortions, the pathogen was visible histologically, which, along with non-specific pathological changes that could not be linked to different pathogens and the inability of histological examination to distinguish between species of microorganisms, indicates the importance of additional diagnostic examinations in order to determine the exact pathogen. High quality anamnestic data, clinical findings and detailed pathological analysis accompanied by additional laboratory tests are imperative to determine the cause of abortion as accurately as possible.

Key words: abortion, mare, necropsy, placenta, histology

10. ŽIVOTOPIS

Rođen sam 24. 10. 1997. godine u Varaždinu. Osnovnu školu Antuna i Ivana Kukuljevića pohađao sam u Varaždinskim Toplicama, a srednjoškolsko obrazovanje stekao sam u Prvoj gimnaziji Varaždin. Studij Veterinarske medicine upisao sam 2016. godine. Stručnu praksu obavljao sam u Specijalističkoj veterinarskoj praksi „Doktor Pezo“. Hobiji su mi ornitologija, fotografija, trčanje, vožnja bicikla, rolanje.